Türkiye Acil Tıp Derneği
1995

2018 TATD

Kurs Günleri Kongresi

5-8 NİSAN 2018, Granada Luxury Belek

PROGRAM ve BİLDİRİ KİTABI

www.tatdkursgunleri.org

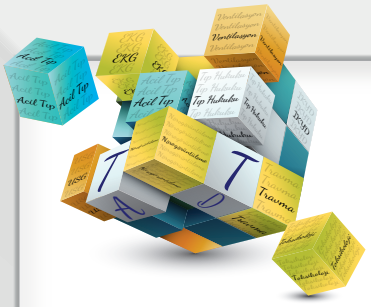

2018 TATD
Kurs Günleri Kongresi

5-8 NİSAN 2018, Granada Luxury Belek

ÖNSÖZ

Değerli meslektaşlarımız,

Türkiye Acil Tıp Derneği tarafından birincisini yüksek katılım ve memnuniyetle tamamladığımız **2017 TATD Kurs Günleri Kongresi**'nin ikincisini **05-08 Nisan 2018** tarihleri arasında Granada Luxury Belek Hotel'de gerçekleştiriyoruz.

Bir önceki kursumuzda ilgi gören ve devamını dilediğiniz kurslar ile sizlere önemli katkılar sağlayacağını düşünerek belirlediğimiz 30 farklı kursa gelen 500'ün üzerinde talep bizlerin kurs kongremizin devamlılığı konusunda ne kadar doğru bir karar verdiğimizi doğruladı.

Öncelikle bu kursların düzenlenmesinde en büyük paya sahip olan kurs eğitmenlerimize, gösterdiğiniz yoğun ilgi ve talep için siz değerli katılımcılarımıza, desteklerini artarak devam ettiren sponsor firmalarımıza çok teşekkür ediyoruz.

Yoğunluğa ve yorgunluğa alışkın acil tıp camiası olarak bilimsel ve teorik açıdan böylesine yoğun programda keyifli bir toplantı geçireceğimize inanıyoruz.

TATD olarak yeniliklere her zaman beraberce ve daha da büyüyerek imza atmak dileği ile.

Saygılarımızla,

Prof. Dr. Ersin AKSAY
TATD Yönetim Kurulu ve Kongre Başkanı

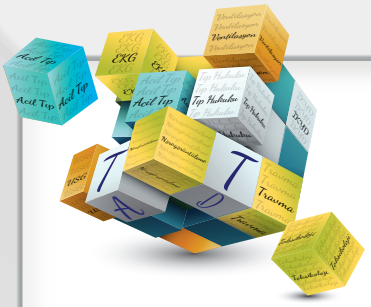

2018 TATD
Kurs Günleri Kongresi

5-8 NİSAN 2018, Granada Luxury Belek

YÖNETİM KURULU

Başkan
Ersin AKSAY

Başkan Yardımcısı
Hakan TOPAÇOĞLU

Genel Sekreter
Bülent ERBİL

Sayman
Serkan YILMAZ

Üyeler
Başak BAYRAM
Özgür ÇEVRİM
Orhan ÇINAR
Özlem DİKME
Recep DURSUN
Serkan Emre EROĞLU
Süleyman TÜREDİ

DÜZENLEME KURULU

Kongre Başkanı
Ersin AKSAY

Kongre Genel Sekreteri
Neşe ÇOLAK ORAY

Düzenleme Kurulu
Başak BAYRAM
Murat ÇETİN

Bilimsel Kurul
Funda KARBEK AKARCA
Erhan AKPINAR
Barış Murat AYVACI
Başak BAYRAM
Yıldıray ÇETE
Özgür ÇEVRİM
Orhan ÇINAR
Arzu DENİZBAŞI
Özlem DİKME
Nurettin Özgür DOĞAN
Bülent ERBİL
Cem ERTAN
Serkan Emre EROĞLU
Erkan GÖKSU
Müge GÜNALP ENEYLİ
Serpil KARATAŞ
Özlem KÖKSAL
Önder LİMON
Cem OKTAY
Salih ÖZÇOBANOĞLU
Gül PAMUKÇU
Murat PEKDEMİR
Serkan ŞENER
Hakan TOPAÇOĞLU
İlhan UZ
Özlem YİĞİT
Aslıhan YÜRÜKTÜMEN ÜNAL

2018 TATD

Kurs Günleri Kongresi

5-8 NİSAN 2018, Granada Luxury Belek

İÇİNDEKİLER

KURS DETAYLARI

KURS İÇERİKLERİ

SÖZLÜ BİLDİRİLER

SPONSORLARIMIZ

Ulaşmak istediğiniz sayfa için buton üzerine tıklayabilirsiniz.

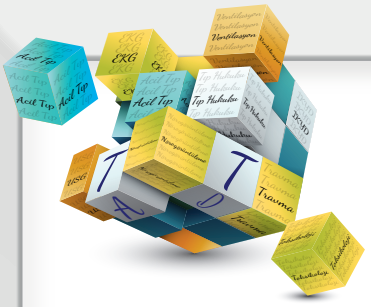

2018 TATD

Kurs Günleri Kongresi

5-8 NİSAN 2018, Granada Luxury Belek

Türkiye Acil Tıp Derneği 1995

KURS DETAYLARI

ACİL EKOKARDİYOGRAFİ KURSU

SALON 2

5 Nisan 14.00 - 17.30 / 6 Nisan 14.00 - 17.30 / 7 Nisan 14.00 - 17.30
Koordinatör: Funda Karbek Akarca
Eğitmenler: Mehmet Ali Aslaner, Adnan Yamanoğlu

ACİL SERVİS MİMARİSİ KURSU

SALON 12

5 Nisan 14.00 - 17.30 / 6 Nisan 09.00 - 12.30
Koordinatör: Serpil Karataş
Eğitmenler: Volkan Duruk, Nazlı Ayşe Gümüş

ACİL TIPTA KIRMIZI BAYRAKLAR KURSU

SALON 13

7 Nisan 09.00 - 12.30 / 7 Nisan 14.00 - 17.30 / 8 Nisan 09.00 - 12.30
Koordinatör: Hakan Topaçoğlu
Eğitmen: Özgür Karcıoğlu

ACİL TIPTA KIRMIZI BAYRAKLAR - TRAVMA KURSU

SALON 13

5 Nisan 14.00 - 17.30 / 6 Nisan 09.00 - 12.30 / 6 Nisan 14.00 - 17.30
Koordinatör: Serkan Emre Eroğlu
Eğitmenler: Yusuf Altuncı, Filiz Baloğlu Kaya

2018 TATD

Kurs Günleri Kongresi

5-8 NİSAN 2018, Granada Luxury Belek

Türkiye Acil Tıp Derneği 1995

KURS DETAYLARI

ACİL USG; GİRİŞ KURSU

SALON 1

6 Nisan 09.00 - 12.30 / **7 Nisan** 09.00 - 12.30 / **8 Nisan** 09.00 - 12.30
Koordinatör: Özgür Çevrim
Eğitmenler: Ekrem Musalar, Özgür Dikme

AKADEMİSYENLİK EĞİTİM PROGRAMININ GELİŞTİRİLMESİ KURSU

SALON 5

6 Nisan 09.00 - 12.30 / **8 Nisan** 09.00 - 12.30
Koordinatör: Yıldıray Çete
Eğitmenler: Arzu Denizbaşı, Yeşim Şenol

ARAŞTIRMA PLANLAMA KURSU

SALON 4

5 Nisan 14.00 - 17.30 / **6 Nisan** 09.00 - 12.30 / **7 Nisan** 14.00 - 17.30
Koordinatör: Nurettin Özgür Doğan
Eğitmenler: Murat Ersel, Şeref Kerem Çorbacıoğlu, Haldun Akoğlu

ASİT BAZ BOZUKLUĞU VE AKG DEĞERLENDİRME KURSU

SALON 7

5 Nisan 14.00 - 17.30 / **6 Nisan** 14.00 - 17.30 / **7 Nisan** 14.00 - 17.30
Koordinatör: İlhan Uz
Eğitmen: Enver Özçete

2018 TATD
Kurs Günleri Kongresi

5-8 NİSAN 2018, Granada Luxury Belek

Türkiye Acil Tıp Derneği 1995

KURS DETAYLARI

BİYOMİKROSKOP KURSU
SALON 4

8 Nisan 09.00 - 12.30
Koordinatör: Cem Oktay
Eğitmen: Ali Vefa Sayraç

ECMO KURSU
SALON 5

7 Nisan 09.00 - 12.30 / 7 Nisan 14.00 - 17.30
Koordinatör: Salih Özçobanoğlu
Eğitmen: Erkan Göksu

EKG DİSRİTMİ KURSU
SALON 10

6 Nisan 09.00 - 12.30 / 7 Nisan 09.00 - 12.30 / 8 Nisan 09.00 - 12.30
Koordinatör: Mutlu Kartal
Eğitmenler: Burcu Demirdöven, Sinem Avcı

EKG ZOR TANILAR KURSU
SALON 10

5 Nisan 14.00 - 17.30 / 6 Nisan 14.00 - 17.30 / 7 Nisan 14.00 - 17.30
Koordinatör: Özlem Köksal
Eğitmenler: Derya Abuşka, Dilek Durmaz

2018 TATD

Kurs Günleri Kongresi

5-8 NİSAN 2018, Granada Luxury Belek

Türkiye Acil Tıp Derneği 1995

KURS DETAYLARI

İKYD KURSU

SALON 6

6 Nisan 09.00 - 12.30 / 6 Nisan 14.00 - 17.30 / 7 Nisan 09.00 - 12.30 / 7 Nisan 14.00 - 17.30

Koordinatör: Gül Pamukçu Günaydın

Eğitmen: Betül Akbuğa, Gökhan Aksel, Yunus Emre Arık,Ayhan Özhasenekler

İLERİ HAVAYOLU KURSU

SALON 11

5 Nisan 14.00 - 17.30 / 6 Nisan 09.00 - 12.30 / 6 Nisan 14.00 - 17.30
7 Nisan 09.00 - 12.30 / 7 Nisan 14.00 - 17.30 / 8 Nisan 09.00 - 12.30

Koordinatörler: Barış Murat Ayvacı, Orhan Çınar

Eğitmenler: Alp Giray Aydın, Mustafa Yazıcıoğlu, Erdem Çevik, Volkan Arslan

KRİTİK HASTA YÖNETİMİ KURSU

SALON 7

6 Nisan 09.00 - 12.30 / 7 Nisan 09.00 - 12.30 / 8 Nisan 09.00 - 12.30

Koordinatör: Müge Günalp Eneyli

Eğitmenler: Neşe Çolak Oray, Özge Duman Atilla

KRİTİK HASTADA USG KURSU

SALON 1

5 Nisan 14.00 -17.30 / 6 Nisan 14.00 - 17.30 / 7 Nisan 14.00 - 17.30

Koordinatör: Aslıhan Yürüktümen Ünal

Eğitmenler: Zeynep Kekeç, Murat Yeşilaras

2018 TATD

Kurs Günleri Kongresi

5-8 NİSAN 2018, Granada Luxury Belek

Türkiye Acil Tıp Derneği 1995

KURS DETAYLARI

MEKANİK VENTİLASYON KURSU

SALON 12

6 Nisan 14.00 - 17.30 / 7 Nisan 14.00 - 17.30 / 8 Nisan 09.00 - 12.30

Koordinatör: Başak Bayram

Eğitmenler: Bilgin Cömert, Yusuf Savran

NÖROGÖRÜNTÜLEME KURSU

SALON 3

5 Nisan 14.00 - 17.30 / 6 Nisan 09.00 - 12.30 / 6 Nisan 14.00 - 17.30

Koordinatör: Nuri Karabay

Eğitmen: Mustafa Barış

OLGULARLA ACİL SERVİS KURSU

SALON 12

7 Nisan 09.00 - 12.30

Koordinatör: Başak Bayram

Eğitmenler: İlhan Uz

ORTOPEDİK GİRİŞİMLER KURSU

SALON 9

5 Nisan 14.00 - 17.30 / 6 Nisan 14.00 - 17.30 / 7 Nisan 14.00 - 17.30

Koordinatör: Önder Limon

Eğitmenler: Gülsüm Limon, Murat Çetin

2018 TATD

Kurs Günleri Kongresi

5-8 NİSAN 2018, Granada Luxury Belek

Türkiye Acil Tıp Derneği 1995

KURS DETAYLARI

PERİFERİK SİNİR BLOĞU KURSU

SALON 8

6 Nisan 14.00 - 17.30 / 7 Nisan 09.00 - 12.30 / 8 Nisan 09.00 - 12.30
Koordinatör: Özlem Yiğit
Eğitmenler: Salahi Engin, Aydan Şenfer

SPSS KULLANIMI KURSU

SALON 4 ve 6

5 Nisan 14.00 - 17.30 / 8 Nisan 09.00 - 12.30; SALON 6
6 Nisan 14.00 - 17.30; SALON 4
Koordinatör: Murat Pakdemir
Eğitmenler: Süleyman Türedi, Haldun Akoğlu

TIP HUKUKU KURSU

SALON 5

5 Nisan 14.00 - 17.30 / 6 Nisan 14.00 - 17.30
Koordinatör: Cem Ertan
Eğitmenler: Feride Sinem Akgün, Vehbi Özaydın

TOKSİKOLOJİ KURSU

SALON 9

6 Nisan 09.00 - 12.30 / 7 Nisan 09.00 - 12.30 / 8 Nisan 09.00 - 12.30
Koordinatör: Arzu Denizbaşı, Ayça Açıkalın
Eğitmenler: N. Rana Dişel, Erkman Sanrı, Ataman Köse

2018 TATD

Kurs Günleri Kongresi

5-8 NİSAN 2018, Granada Luxury Belek

Türkiye Acil Tıp Derneği 1995

KURS DETAYLARI

TORAKOABDOMINAL BT GÖRÜNTÜLEME KURSU

SALON 3

7 Nisan 09.00 - 12.30 / **7 Nisan** 14.00 - 17.30 / **8 Nisan** 09.00 - 12.30

Koordinatörler: Erhan Akpınar, Bülent Erbil

Eğitmenler: M. Ruhi Onur, Ali Batur

TORAKS USG KURSU

SALON 2

6 Nisan 09.00 - 12.30 / **7 Nisan** 09.00 - 12.30 / **8 Nisan** 09.00 - 12.30

Koordinatör: Özlem Dikme

Eğitmenler: Davut Kaplan, Nurdan Ergün Acar

YARA BAKIM VE KAPATMA TEKNİKLERİ KURSU

SALON 8

5 Nisan 14.00 - 17.30 / **6 Nisan** 09.00 - 12.30 / **7 Nisan** 14.00 - 17.30

Koordinatör: Serkan Şener

Eğitmenler: Yahya Ayhan Acar, Cem Gün, Hasan Aldinç

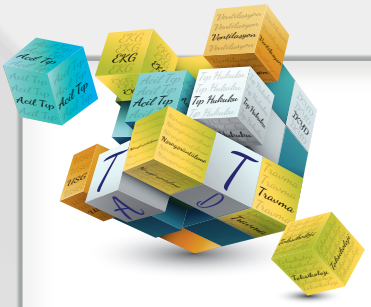

2018 TATD

Kurs Günleri Kongresi

5-8 NİSAN 2018, Granada Luxury Belek

Türkiye Acil Tıp Derneği 1995

KURS İÇERİKLERİ

Kurs Adı: **Acil Ekokardiyografi Kursu**

Tarih ve Saat: 5 Nisan 2018 - 14.00-17.30 / 6 Nisan 2018 - 14.00-17.30

7 Nisan 14.00-17.30

Salon: Salon 2

Kurs Koordinatörü: Dr. Funda Karbek Akarca

Eğitmenler:

Dr. Mehmet Ali Aslaner
Nevşehir Devlet Hastanesi, Acil Tıp AD

Dr. Adnan Yamanoğlu
Haseki Eğitim ve Araştırma Hastanesi, Acil Tıp Kliniği

Dr. Funda Karbek Akarca
Kartal Eğitim ve Araştırma Hastanesi, Acil Tıp Kliniği

Kurs Programı

Konu Başlıkları	**Eğitmenler**	
Kardiyak Pencereler, Dopplere Giriş	Dr. Mehmet Ali Aslaner	
Acilde Ekokardiyografi Uygulamaları	Dr. Funda Karbek Akarca	
Perikard ve Kapakların İncelenmesi	Dr. Adnan Yamanoğlu	
Uygulama	Tüm Eğitmenler	

Aramak istediğiniz ismi, kurumu, kelimeyi yazarak ilgili bölüme gidebilirsiniz.

Kurs Adı: **Acil Servis Mimarisi Kursu**

Tarih ve Saat: 5 Nisan 2018 - 14.00-17.30/ 6 Nisan 2018 - 09.00-12.30

Salon: Salon 12

Kurs Koordinatörü: Yüksek Mimar Serpil Karataş

Eğitmenler: Yüksek Mimar Serpil Karataş, Mimar Volkan Duruk, Mimar F. Doğukan Oral

Kurs Programı

Konu Başlıkları	Eğitmenler
Acil Servis Tasarım Süreci	Yüksek Mimar Serpil Karataş
Acil Servis Mühendislik Altyapısı	Mimar Volkan Duruk
Acil Servis Tasarım Süreci	Yüksek Mimar Nazlı Ayşe Gümüş

Kurs Adı: **Acil Tıpta Kırmızı Bayraklar Kursu**

Tarih ve Saat: 7 Nisan 2018 - 09.00-12.30, 14.00-17.30 / 8 Nisan 2018 - 09.00-12.30

Salon: Salon 13

Kurs Koordinatörü: Dr. Hakan Topaçoğlu

Eğitmenler:

Dr. Özgür Karcıoğlu
İstanbul Eğitim ve Araştırma Hastanesi, Acil Tıp AD

Dr. Hakan Topaçoğlu
İstanbul Eğitim ve Araştırma Hastanesi, Acil Tıp AD

Kurs Programı

Konu Başlıkları	Eğitmenler
Red Flags, Pearls, Strategies	Dr. Hakan Topaçoğlu Dr. Özgür Karcıoğlu
Ne Yapmalı? Ne Yapmamalı?	Dr. Hakan Topaçoğlu Dr. Özgür Karcıoğlu
Acil Servis Sırları	Dr. Hakan Topaçoğlu Dr. Özgür Karcıoğlu
Pratik Uygulama	Dr. Hakan Topaçoğlu Dr. Özgür Karcıoğlu

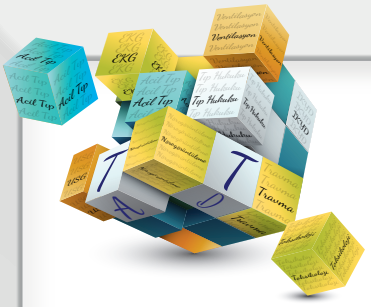

2018 TATD
Kurs Günleri Kongresi

5-8 NİSAN 2018, Granada Luxury Belek

Kurs Adı: **Acil Tıp Kırmızı Bayraklar – Travma Kursu**

Tarih ve Saat: 5 Nisan 2018 - 14.00-17.30 / 6 Nisan 2018 - 09.00-12.30, 14.00-17.30

Salon: Salon 13

Kurs Koordinatörü: Dr. Serkan Emre Eroğlu

Eğitmenler:

Dr. Serkan Emre Eroğlu
Sağlık Bilimleri Üniversitesi Ümraniye Eğitim ve Araştırma Hastanesi, Acil Tıp Kliniği

Dr. Filiz Baloğlu Kaya
Eskişehir Osmangazi Üniversitesi Acil Tıp AD.

Dr. Yusuf Ali Altuncı
Ege Üniversitesi Tıp Fakültesi Acil Tıp AD.

Kurs Programı

Konu Başlıkları	Eğitmenler
Olgularda Gizlenen Sorular – Hastane Öncesi Süreç Yönetimi *Saha Yönetimi, Triaj, Monitorizasyon, Birliktelikler, Atlanması Muhtemel vakalar, Kırmızı Bayraklar*	Dr. Serkan Emre Eroğlu
Olgularda Gizlenen Sorular – Hastane Süreç Yönetimi *Birincil/İkincilBakı, Çoklu Travma / İzole travma, Tanı araçları, ilk ve Acil Yaklaşımlar, Kırmızı Bayraklar*	Dr. Yusuf Ali Altuncı
Kanıta Dayalı Tıp – Travma Yönetimi *Spinal İmmobilizasyon ve Boyunluk, Hedef Kan Basıncı, Beyin hasarında İKB yönetimi, Kanama kontrolü ve Transenamikasit, Kan transfüzyonu, Masif kan transfüzyonu, Pan BT, Resüsitatif torakotomi vb. pek çok tartışma*	Dr. Filiz Baloğlu Kaya

Aramak istediğiniz ismi, kurumu, kelimeyi yazarak ilgili bölüme gidebilirsiniz.

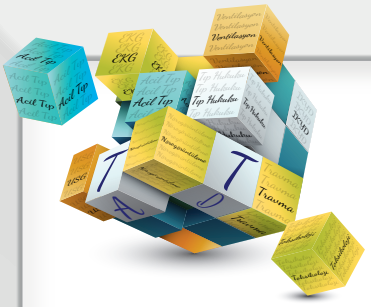

2018 TATD
Kurs Günleri Kongresi

5-8 NİSAN 2018, Granada Luxury Belek

Kurs Adı: **Acil USG; Giriş Kursu**

Tarih ve Saat: 6 Nisan 2018 - 09.00-12.30 / 7 Nisan 2018 - 09.00-12.30

8 Nisan 2018 - 09.00-12.30

Salon: Salon 1

Kurs Koordinatörü: Dr. Özgür Çevrim

Eğitmenler:

Dr. Özgür Çevrim
Şişli Hamidiye Etfal Eğitim ve Araştırma Hastanesi, Acil Tıp Kliniği

Dr. Özgür Dikme
İstanbul Eğitim Araştırma Hastanesi Acil Tıp Kliniği

Dr. Ekrem Musalar
Medikalpark İzmir Hastanesi Acil Tıp Servisi

Kurs Programı

Konu Başlıkları	Eğitmenler
Giriş; USG Fiziği ve Cihaz	Dr. Ekrem Musalar
Acil Serviste Batın USG; En Sık Uygulamalar	Dr. Özgür Dikme
Acil Serviste Aort ve VCI Sonografik Değerlendirmesi	Dr. Özgür Çevrim
Uygulama	Tüm Eğitmenler

Aramak istediğiniz ismi, kurumu, kelimeyi yazarak ilgili bölüme gidebilirsiniz.

Kurs Adı: **Akademisyenlik Eğitim Programının Geliştirilmesi Kursu**

Tarih ve Saat: 6 Nisan 2018 - 09.00-12.30 / 8 Nisan 2018 - 09.00-12.30

Salon: Salon 5

Kurs Koordinatörü: Dr. Yıldıray Çete

Eğitmenler: Dr. Yıldıray Çete, Dr. Arzu Denizbaşı, Dr. Yeşim Şenol

Dr. Yıldıray Çete
Akdeniz Üniversitesi Acil Tıp AD

Dr. Yeşim Şenol
Akdeniz Üniversitesi Acil Tıp AD

Dr. Arzu Denizbaşı
Marmara Üniversitesi Acil Tıp AD

Kurs Programı

Konu Başlıkları	Eğitmenler
Akademisyenliğe Giriş	Dr. Yıldıray Çete
Acil Tıpta Yetkinlik ve Yeterlilik Alanları	Dr. Arzu Denizbaşı
Acil Tıpta Eğitim Programı Geliştirme	Dr. Yeşim Şenol
Grup Çalışması ve Sunumları	Tüm Eğitmenler

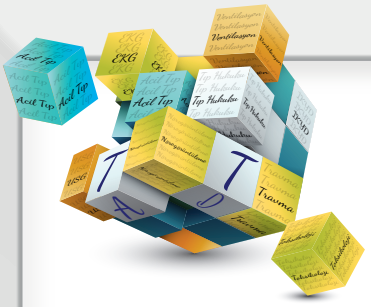

2018 TATD
Kurs Günleri Kongresi

5-8 NİSAN 2018, Granada Luxury Belek

Kurs Adı: **Araştırma Planlama Kursu**

Tarih ve Saat: 5 Nisan 2018 - 14.00-17.30 / 6 Nisan 2018 - 09.00-12.30

7 Nisan 2018 - 14.00-17.30

Salon: Salon 4

Koordinatör: Dr. Nurettin Özgür Doğan

Eğitmenler:

Dr. Nurettin Özgür Doğan
Kocaeli Üniversitesi, Acil Tıp Anabilim Dalı

Dr. Haldun Akoğlu
Marmara Üniversitesi, Acil Tıp Anabilim Dalı

Dr. Murat Ersel
Ege Üniversitesi, Acil Tıp Anabilim Dalı

Dr. Şeref Kerem Çorbacıoğlu
Sağlık Bilimleri Üniversitesi Keçiören Eğitim ve Araştırma Hastanesi Acil Tıp Kliniği

Kurs Programı

Konu Başlıkları	Eğitmenler
Kursun Tanıtımı	Dr. Nurettin Özgür Doğan
Hipotezin Kurulması ve Sonlanım Ölçütlerinin Belirlenmesi	Dr. Nurettin Özgür Doğan
Literatür Taraması & Pratik	Dr. Şeref Kerem Çorbacıoğlu
Temel Kavramlar: Dahil Etme, Dışlama, Yan Tutma, Randomizasyon, Örneklem Büyüklüğü	Dr. Şeref Kerem Çorbacıoğlu
Araştırma Tipleri: Kesitsel ve Kohort Araştırmalar	Dr. Murat Ersel
Araştırma Tipleri: Olgu Kontrol Çalışmaları	Dr. Haldun Akoğlu
Araştırma Tipleri: Randomize Klinik Çalışmalar	Dr. Nurettin Özgür Doğan
Araştırma Tipleri: Tanısal Değerlilik Çalışmaları	Dr. Murat Ersel
Küçük Grup Pratiği	Dr. Nurettin Özgür Doğan

Aramak istediğiniz ismi, kurumu, kelimeyi yazarak ilgili bölüme gidebilirsiniz.

Kurs Adı: **Asit Baz Bozukluğu ve AKG Değerlendirme Kursu**

Tarih ve Saat: 5 Nisan 2018 - 14.00-17.30 / 6 Nisan 2018 - 14.00-17.30
7 Nisan 2018 - 14.00-17.30

Salon: Salon 7

Kurs Koordinatörü: Dr. İlhan Uz

Eğitmenler:

Dr. İlhan Uz
Ege Üniversitesi Tıp Fakültesi, Acil Tıp AD

Dr. Enver Özçete
Ege Üniversitesi Tıp Fakültesi, Acil Tıp AD

Kurs Programı

Konu Başlıkları	Eğitmenler
Asit Baz Bozuklukları ve Gözden Kaçan Parametreler	Dr. İlhan Uz
AKG Değerlendirme ve Çözüme Yönelik İpuçları	Dr. İlhan Uz
Pratik Uygulamalar	Dr. İlhan Uz Dr. Enver Özçete
Vaka Tartışması	Dr. Enver Özçete

Aramak istediğiniz ismi, kurumu, kelimeyi yazarak ilgili bölüme gidebilirsiniz.

Kurs Adı: **Biyomikroskop (Slit Lamp) Kursu (Göz Acilleri)**

Tarih ve Saat: 8 Nisan 2018 - 09.00-12.30

Salon: Salon 4

Kurs Koordinatörü: Dr. Cem Oktay

Eğitmenler:

Dr. Cem Oktay
Akdeniz Üniversitesi Tıp Fakültesi, Acil Tıp AD

Dr. Ali Vefa Sayraç
Sağlık Bilimleri Üniversitesi Antalya Eğitim ve Araştırma Hastanesi, Acil Tıp Kliniği

Kurs Programı

Konu Başlıkları	Eğitmenler
Acil Serviste Sık Görülen Göz Patolojileri - Görsel Tanılar	Dr. Ali Vefa Sayraç
Biyomikroskop Muayenesine Giriş Biyomikroskobun Anatomisi	Dr. Cem Oktay
Biyomikroskop Muayenesi – Basamak Basamak Temel Uygulama	Dr. Cem Oktay
Uygulama: Biyomikroskop Kullanımı	Dr. Cem Oktay Dr. Ali Vefa Sayraç
Yabancı Cisim Çıkartma	Dr. Cem Oktay
Tonometri	Dr. Ali Vefa Sayraç
Uygulama: Tonometri	Dr. Cem Oktay Dr. Ali Vefa Sayraç

Aramak istediğiniz ismi, kurumu, kelimeyi yazarak ilgili bölüme gidebilirsiniz.

Kurs Adı: **ECMO Kursu**

Tarih ve Saat: 7 Nisan 2018 - 09.00-12.30, 14.00-17.30

Salon: Salon 5

Kurs Koordinatörü: Dr. Salih Özçobanoğlu

Eğitmenler:

Dr. Salih Özçobanoğlu
Akdeniz Üniversitesi Tıp Fakültesi, Kalp Damar Cerrahisi AD

Dr. Erkan Göksu
Akdeniz Üniversitesi Tıp Fakültesi, Kalp Damar Cerrahisi AD

Kurs Programı

Konu Başlıkları	Eğitmenler
ECMO Endikasyonları	Dr. Erkan Göksu
ECMO Cihazı ve Kateterlerinin Tanıtımı	Dr. Salih Özçobanoğlu
Pratik Uygulama	Dr. Erkan Göksu Dr. Salih Özçobanoğlu

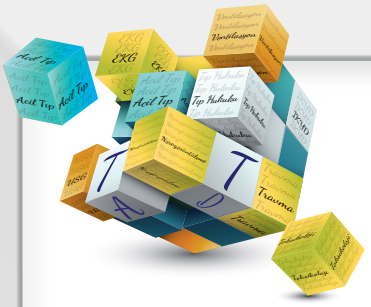

2018 TATD
Kurs Günleri Kongresi

5-8 NİSAN 2018, Granada Luxury Belek

Kurs Adı: **EKG Disritmiler Kursu**

Tarih ve Saat: 6 Nisan 2018 - 09.00-12.30 / 7 Nisan 2018 - 09.00-12.30,
8 Nisan 2018 - 09.00-12.30

Salon: Salon 10

Kurs Koordinatörü: Dr. Mutlu Kartal

Eğitmenler:

Dr. Mutu Kartal
Akdeniz Üniversitesi Tıp Fakültesi, Acil Tıp AD

Dr. Burcu Demirdöven
İzmir Buca Seyfi Demirsoy Devlet Hastanesi

Dr. Sinem Avcı
Ankara Eğitim ve Araştırma Hastanesi, Acil Tıp Kliniği

Kurs Programı

Konu Başlıkları	Eğitmenler
Bradikardiler	Dr. Burcu Demirdöven
Geniş Kompleks Taşikardiler	Dr. Mutlu Kartal
Dar Kompleks Taşikardiler	Dr. Sinem Avcı
Pratik Uygulama	Dr. Mutlu Kartal Dr. Sinem Avcı Dr. Burcu Demirdöven

Aramak istediğiniz ismi, kurumu, kelimeyi yazarak ilgili bölüme gidebilirsiniz.

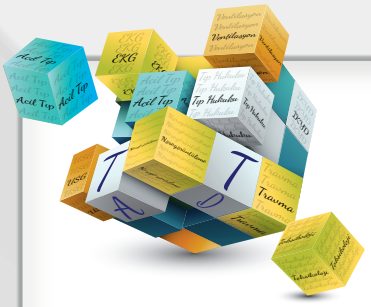

2018 TATD
Kurs Günleri Kongresi

5-8 NİSAN 2018, Granada Luxury Belek

Kurs Adı: **EKG Zor Tanılar Kursu**

Tarih ve Saat: 5 Nisan 2018 - 14.00-17.30 / 6 Nisan 2018 - 14.00-17.30
7 Nisan 2018 - 14.00-17.30

Salon: Salon 10

Kurs Koordinatörü: Dr. Özlem Köksal

Eğitmenler:

Dr. Özlem Köksal
Uludağ Üniversitesi Tıp Fakültesi, Acil Tıp AD

Dr. Derya Abuşka
İstanbul Eğitim ve Araştırma Hastanesi, Acil AD

Dr. Dilek Durmaz
Bursa Yüksek İhtisas Eğitim ve Araştırma Hastanesi, Acil Tıp Kliniği

Kurs Programı

Konu Başlıkları	Eğitmenler
Senkoplu Hastada EKG	Dr. Dilek Durmaz
ST Yükselmeli EKG'de Ayırıcı Tanı	Dr. Özlem Köksal
Kritik Hastada EKG	Dr. Derya Abuşka
Pratik Uygulama	Dr. Özlem Köksal Dr. Derya Abuşka Dr. Dilek Durmaz

Aramak istediğiniz ismi, kurumu, kelimeyi yazarak ilgili bölüme gidebilirsiniz.

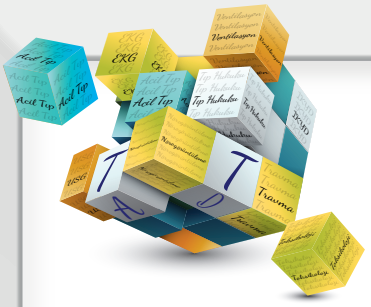

2018 TATD

Kurs Günleri Kongresi

5-8 NİSAN 2018, Granada Luxury Belek

Kurs Adı: **İKYD Kursu**

Tarih ve Saat: 6 Nisan 2018 - 09.00-12.30, 14.00-17.30

7 Nisan 2018 - 09.00-12.30, 14.00-17.30

Salon: Salon 6

Kurs Koordinatörü: Dr. Gül Pamukçu

Eğitmenler:

Dr. Gül Pamukçu
Ankara Atatürk Eğitim ve Araştırma Hastanesi Acil Tıp Kliniği

Dr. Betül Akbuğa Özel
Başkent Üniversitesi, Acil Tıp AD

Dr. Ayhan Özhasenekler
Ankara Yıldırım Beyazıt Üniversitesi Acil Tıp AD.

Dr. Gökhan Aksel
İstanbul Ümraniye Eğitim ve Araştırma Hastanesi

Dr. Yunus Emre Arık
İstanbul Şişli Hamidiye Etfal Eğitim ve Araştırma Hastanesi Acil Tıp Kliniği

Kurs Programı

Konu Başlıkları	Eğitmenler
Tanışma Kurs Tanıtımı	Dr. Gül Pamukçu Günaydın
Tyd Teorik - Pratik	Dr. Gül Pamukçu Günaydın
Arrest Ritmleri Teorik	Dr. Ayhan Özhasenekler Dr. Betül Akbuğa Özel
Arrest Ritmleri Pratik	Tüm Eğitmenler
Taşikardi / Bradikardi Teorik	Dr. Gökhan Aksel Dr. Yunus Emre Arık
Taşikardi / Bradikardi Pratik	Tüm Eğitmenler
Karışık Senaryo Pratik	Tüm Eğitmenler

Aramak istediğiniz ismi, kurumu, kelimeyi yazarak ilgili bölüme gidebilirsiniz.

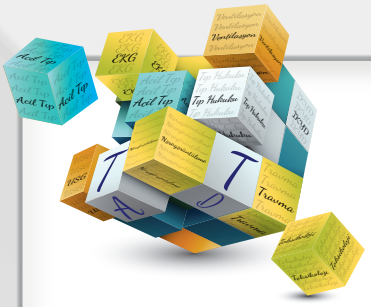

2018 TATD
Kurs Günleri Kongresi

5-8 NİSAN 2018, Granada Luxury Belek

Kurs Adı: **İleri Havayolu Kursu**

Tarih ve Saat: 5 Nisan 2018 - 14.00-17.30 / 6 Nisan 2018 - 14.00-17.30

7 Nisan 2018 - 14.00-17.30

Salon: Salon 11

Koordinatör: Dr. Orhan Çınar

Eğitmenler: Salon 11

Dr. Orhan Çınar
Acıbadem Mehmet Ali Aydınlar Üniversitesi Acil Tıp AD.

Dr. Volkan Arslan
Ankara Eğitim ve Araştırma Hastanesi Acil Tıp AD

Dr. Erdem Çevik
SBÜ Sultan Abdülhamid Han Eğitim ve Araştırma Hastanesi Acil Tıp Servisi

Kurs Programı

Konu Başlıkları	Eğitmenler
RSI ve Zor Havayolu Yönetimi	Dr. Erdem Çevik
Supraglottik Aletler ve Cerrahi Hava Yolu	Dr. Volkan Arslan
Videoendoskopik Havayolu Yönetimi	Dr. Orhan Çınar
Pratik Supraglottik Aletler-Cerrahi Havayolu-Videoendoskopi	Tüm Eğitmenler

Aramak istediğiniz ismi, kurumu, kelimeyi yazarak ilgili bölüme gidebilirsiniz.

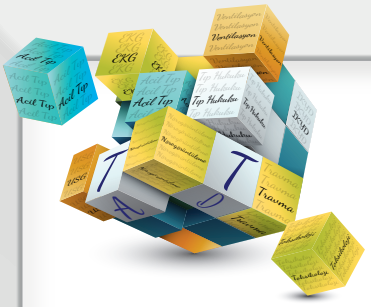

2018 TATD
Kurs Günleri Kongresi

5-8 NİSAN 2018, Granada Luxury Belek

Kurs Adı: **İleri Havayolu Kursu**

Tarih ve Saat: 6 Nisan 2018 - 09.00-12.30 / 7 Nisan 2018 - 09.00-12.30
8 Nisan 2018 - 09.00-12.30

Salon: Salon 11

Koordinatör: Dr. Barış Murat Ayvacı

Eğitmenler:

Dr. Barış Murat Ayvacı
Ok Meydanı Eğitim ve Araştırma Hastanesi Acil Tıp AD

Dr. Mustafa Yazıcıoğlu
Bakırköy Dr. Sadi Konuk Eğitim ve Araştırma Hastanesi Acil Tıp AD

Dr. Alp Giray Aydın
Koç Üniversitesi Hastanesi Acil Tıp AD

Kurs Programı

Konu Başlıkları	Eğitmenler
RSI ve Zor Havayolu Yönetimi	Dr. Barış Murat Ayvacı
Supraglottik Aletler ve Cerrahi Hava Yolu	Dr. Alp Giray Aydın
Videoendoskopik Havayolu Yönetimi	Dr. Mustafa Yazıcıoğlu
Pratik Supraglottik Aletler-Cerrahi Havayolu-Videoendoskopi	Tüm Eğitmenler

Aramak istediğiniz ismi, kurumu, kelimeyi yazarak ilgili bölüme gidebilirsiniz.

Kurs Adı: **Kritik Hasta Yönetimi**

Tarih ve Saat: 6 Nisan 2018 - 09.00-12.30 / 7 Nisan 2018 - 09.00-12.30
8 Nisan 2018 - 09.00-12.30

Salon: Salon 7

Kurs Koordinatörü: Dr. Müge Günalp Eneyli

Eğitmenler:

Dr. Müge Günalp Eneyli
Ankara Üniversitesi Tıp Fakültesi, Acil Tıp AD

Dr. Özge Duman Atilla
Tepecik Eğitim ve Araştırma Hastanesi, Acil Tıp Kliniği

Dr. Neşe Çolak Oray
Dokuz Eylül Üniversitesi Tıp Fakültesi, Acil Tıp AD

Kurs Programı

Konu Başlıkları	Eğitmenler
Septik Şok Yönetimi	Dr. NeşeÇolak Oray
Hipoperfüze Hastaya Yaklaşım	Dr. Müge Günalp Eneyli
Kritik Hastanın Monitörizasyonu	Dr. Müge Günalp Eneyli
Hipovolemik Şok Yönetimi	Dr. Özge Duman Atilla

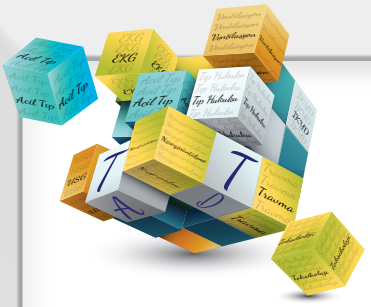

2018 TATD
Kurs Günleri Kongresi

5-8 NİSAN 2018, Granada Luxury Belek

Kurs Adı: **Kritik Hastada USG Kursu**

Tarih ve Saat: 5 Nisan 2018 - 14.00-17.30 / 6 Nisan 2018 - 14.00-17.30
7 Nisan 2018 - 14.00-17.30

Salon: Salon 1

Kurs Koordinatörü: Dr. Aslıhan Yürüktümen Ünal

Eğitmenler:

Dr. Aslıhan Yürüktümen Ünal
Akdeniz Üniversitesi Tıp Fakültesi, Acil Tıp AD

Dr. Zeynep Kekeç
Çukurova Üniversitesi Tıp Fakültesi, Acil Tıp AD

Dr. Murat Yeşilaras
İzmir Tepecik Eğitim Araştırma Hastanesi, Acil Tıp Kliniği

Kurs Programı

Konu Başlıkları	Eğitmenler
Travma Hastasında USG	Dr. Zeynep Kekeç
Akut Nefes Darlığı ve USG	Dr. Murat Yeşilaras
Şok Hastasında USG	Dr. Aslıhan Yürüktümen Ünal
Uygulama	Tüm Eğitmenler

Aramak istediğiniz ismi, kurumu, kelimeyi yazarak ilgili bölüme gidebilirsiniz.

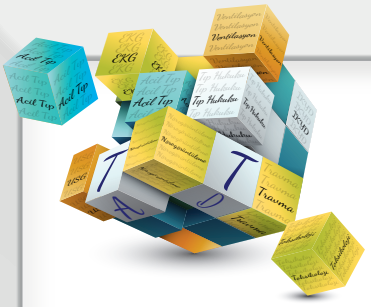

2018 TATD
Kurs Günleri Kongresi

5-8 NİSAN 2018, Granada Luxury Belek

Kurs Adı: **Mekanik Ventilasyon Kursu**

Tarih ve Saat: 6 Nisan 2018 - 14.00-17.30 / 7 Nisan 2018 - 14.00-17.30
8 Nisan 2018 - 09.00-12.30

Salon: Salon 12

Kurs Koordinatörü: Dr. Başak Bayram

Eğitmenler:

Dr. Başak Bayram
Dokuz Eylül Üniversitesi Tıp Fakültesi, Acil Tıp AD

Dr. Bilgin Cömert
Dokuz Eylül Üniversitesi Tıp Fakültesi, Acil Tıp AD

Dr. Yusuf Savran
Dokuz Eylül Üniversitesi Tıp Fakültesi Acil Tıp AD

Kurs Programı

Konu Başlıkları	Eğitmenler
Mekanik Ventilasyon Cihazları, Temel Kavramlar, Çalışma Prensipleri	Dr. Bilgin Cömert Dr. Yusuf Savran Dr. Başak Bayram
Noninvaziv Mekanik Ventilasyon	
Hasta Tiplerine Göre Mekanik Ventilasyon Ayarları	
Dinamik Hiperinflasyon ve Oto-PEEP	
Pratik uygulama	

Aramak istediğiniz ismi, kurumu, kelimeyi yazarak ilgili bölüme gidebilirsiniz.

Kurs Adı: **Nörogörüntüleme Kursu**

Tarih ve Saat: 5 Nisan 2018 - 14.00-17.30 / 6 Nisan 2018 - 09.00-12.30, 14.00-17.30

Salon: Salon 3

Koordinatör: Dr. Nuri Karabay

Eğitmenler:

Dr. Nuri Karabay
Dokuz Eylül Üniversitesi Tıp Fakültesi Radyoloji AD

Dr. Mustafa Barış
Dokuz Eylül Üniversitesi Tıp Fakültesi Radyoloji AD

Kurs Programı

Konu Başlıkları	Eğitmenler
Nörogörüntüleme Teknikleri ve Normal Görünüm	Dr. Mustafa Barış
Nontravmatik Acil Nöropatolojiler	Dr. Nuri Karabay
Travmatik Nöropatolojiler	Dr. Mustafa Barış
Acil Nöroradyolojide Tuzaklar, Sorular - Cevaplar	Dr. Nuri Karabay

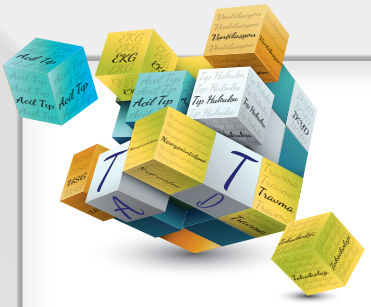

2018 TATD
Kurs Günleri Kongresi

5-8 NİSAN 2018, Granada Luxury Belek

Kurs Adı: **Olgularla Acil Servis Kursu**

Tarih ve Saat: 7 Nisan 2018 - 09.00-12.30

Salon: Salon 12

Kurs Koordinatörü: Dr. Başak Bayram

Eğitmenler:

Dr. Başak Bayram
Dokuz Eylül Üniversitesi Tıp Fakültesi, Acil Tıp AD

Dr. İlhan Uz
Ege Üniversitesi Tıp Fakültesi, Acil Tıp AD

Kurs Programı

Konu Başlıkları	Eğitmenler
Olgular / Biz Ne Yaptık? / Nasıl Yönetilmeli	Dr. Başak Bayram Dr. İlhan Uz
Olgular / Biz Ne Yaptık? / Nasıl Yönetilmeli	Dr. Başak Bayram Dr. İlhan Uz
Olgular / Biz Ne Yaptık? / Nasıl Yönetilmeli	Dr. Başak Bayram Dr. İlhan Uz

Aramak istediğiniz ismi, kurumu, kelimeyi yazarak ilgili bölüme gidebilirsiniz.

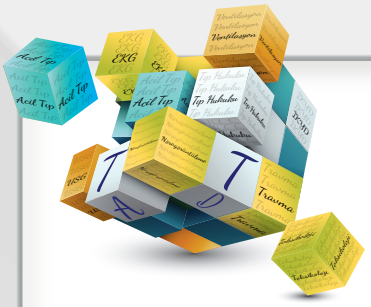

2018 TATD

Kurs Günleri Kongresi

5-8 NİSAN 2018, Granada Luxury Belek

Kurs Adı: **Ortopedik Girişimler Kursu**

Tarih ve Saat: 5 Nisan 2018 - 14.00-17.30 / 6 Nisan 2018 - 14.00-17.30

7 Nisan 2018 - 14.00-17.30

Salon: Salon 9

Kurs Koordinatörü: Dr. Önder Limon

Eğitmenler:

Dr. Önder Limon
Medicalpark İzmir Hastanesi, Acil Tıp Kliniği

Dr. Gülsüm Limon
Medicalpark İzmir Hastanesi, Acil Tıp Kliniği

Dr. Murat Çetin
Tekirdağ Devlet Hastanesi, Acil Tıp Kliniği

Kurs Programı

Konu Başlıkları	Eğitmenler
Omuz Çıkığı Yönetimi	Dr. Gülsüm Limon
Alçı Atel Teknikleri	Dr. Murat Çetin
Ortopedik Yaralanmalarda USG Kullanımı	Dr. Önder Limon
Uygulamalar	Tüm Eğitmenler

Aramak istediğiniz ismi, kurumu, kelimeyi yazarak ilgili bölüme gidebilirsiniz.

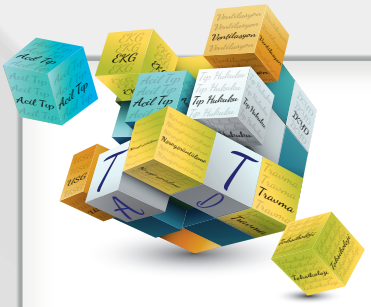

2018 TATD
Kurs Günleri Kongresi

5-8 NİSAN 2018, Granada Luxury Belek

Kurs Adı: **Periferik Sinir Bloğu Kursu**

Tarih ve Saat: 6 Nisan 2018 - 14.00-17.30 / 7 Nisan 2018 - 09.00-12.30
8 Nisan 2018 - 09.00-12.30

Salon: Salon 8

Kurs Koordinatörü: Dr. Özlem Yiğit

Eğitmenler:

Dr. Özlem Yiğit
Akdeniz Üniversitesi Tıp Fakültesi, Acil Tıp AD

Dr. Salahi Engin
Akdeniz Üniversitesi Tıp Fakültesi, Acil Tıp AD

Dr. Aydan Şenfer
Akdeniz Üniversitesi Tıp Fakültesi, Acil Tıp AD

Kurs Programı

Konu Başlıkları	Eğitmenler
Periferal Blokların Temel Uygulama Prensipleri ve Endikasyonları	Dr. Özlem Yiğit
Yüzde ve Ağız İçinde Uygulanan Sinir Blokları	Dr. Özlem Yiğit
El Bileği ve Ayak Bileği Seviyesinde Uygulanan Sinir Blokları	Dr. Aydan Şenfer
Femoral Sinir Bloğu, Hematom Bloğu (Omuz ve El Bileği)	Dr. Salahi Engin

Aramak istediğiniz ismi, kurumu, kelimeyi yazarak ilgili bölüme gidebilirsiniz.

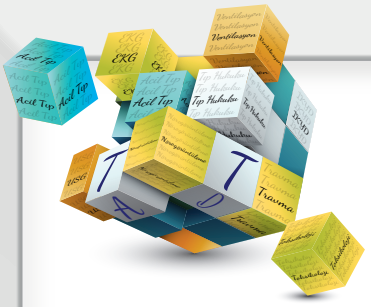

2018 TATD
Kurs Günleri Kongresi

5-8 NİSAN 2018, Granada Luxury Belek

Kurs Adı: **SPSS Kullanımı Kursu**

Tarih ve Saat: 5 Nisan 2018 - 14.00-17.30 / 6 Nisan 2018 - 14.00-17.30
8 Nisan 2018 - 09.00-12.30

Salon: Salon 4 ve Salon 6

Kurs Koordinatörü: Dr. Murat Pekdemir

Eğitmenler:

Dr. Murat Pekdemir
Kocaeli Üniversitesi Tıp Fakültesi, Acil Tıp AD

Dr. Süleyman Türedi
Karadeniz Teknik Üniversitesi Tıp Fakültesi, Acil Tıp AD

Dr. Haldun Akoğlu
Marmara Üniversitesi Tıp Fakültesi, Acil Tıp AD

Kurs Programı

Konu Başlıkları	Eğitmenler
Veri – Değişken, Tanımlayıcılar	Dr. Süleyman Türedi
Veritabanı Hazırlama	Dr. Haldun Akoğlu
Veri Dönüştürme (Compute, Recode)	Dr. Süleyman Türedi
Analiz Menüsü, Çapraz Tablo	Dr. Murat Pekdemir

Aramak istediğiniz ismi, kurumu, kelimeyi yazarak ilgili bölüme gidebilirsiniz.

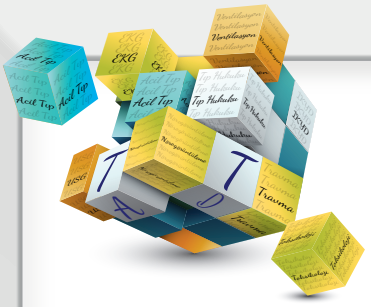

2018 TATD
Kurs Günleri Kongresi

5-8 NİSAN 2018, Granada Luxury Belek

Kurs Adı: **Tıp Hukuku Kursu**

Tarih ve Saat: 5 Nisan 2018 - 14.00-17.30 / 6 Nisan 2018 - 14.00-17.30

Salon: Salon 5

Kurs Koordinatörü: Dr. Cem Ertan

Eğitmenler:

Dr. Cem Ertan
Medicalpark İzmir Hastanesi Acil Servisi

Dr. Feride Sinem Akgun
Maltepe Üniversitesi Tıp Fakültesi Hastenesi Acil Tıp Kliniği

Dr. Vehbi Özaydın
İstanbul Medeniyet Üniversitesi Hastanesi, Acil Tıp Kliniği

Kurs Programı

Konu Başlıkları	Eğitmenler
Hekimin Hukuki Sorumlulukları	Dr. Cem Ertan
Tıbbi Uygulama Hataları	Dr. Vehbi Özaydın
Hekime Yonelik Şiddet	Dr. Feride Sinem Akgun
Mesleki Sorumluluk Sigortası	Dr. Cem Ertan
Bilgilendirilmiş Onam	Dr. Vehbi Özaydın

Aramak istediğiniz ismi, kurumu, kelimeyi yazarak ilgili bölüme gidebilirsiniz.

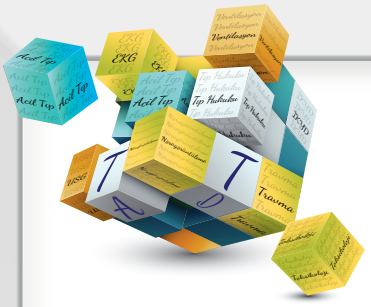

2018 TATD
Kurs Günleri Kongresi

5-8 NİSAN 2018, Granada Luxury Belek

Kurs Adı: **Toksikoloji Kursu**

Tarih ve Saat: 6 Nisan 2018 - 09.00-12.30 / 7 Nisan 2018 - 09.00-12.30
8 Nisan 2018 - 09.00-12.30

Salon: Salon 9

Koordinatör: Dr. Arzu Denizbaşı, Dr. Ayça Açıkalın

Eğitmenler:

Dr. Arzu Denizbaşı
Marmara Üniversitesi Tıp Fakül. Acil Tıp AD

Dr. N. Rana Dişel
Çukurova Üniversitesi Balcalı Hastanesi Acil Tıp AD

Dr. Ataman Köse
Mersin Üniversitesi Tıp Fakültesi Acil Tıp AD.

Dr. Ayça Açıkalın
Çukurova Üniversitesi Balcalı Hastanesi Acil Tıp AD

Dr. Erkman Sanrı
Marmara Üniversitesi Pendik Eğitim ve Araştırma Hastanesi

Kurs Program

Konu Başlıkları	Eğitmenler
Açılış Konuşması	Dr. Arzu Denizbaşı
Toksikolojide Semptomatoloji ve Toksidromlar	Dr. N. Rana Dişel
Toksik Alkollerle Olan Zehirlenmeler	Dr. Arzu Denizbaşı
B-Bloker ve Ca Kanal Blokeri Zehirlenmeleri	Dr. Ayça Açıkalın
Sokak İlaçları ile Olan Zehirlenmeler	Dr. Erkman Sanrı
RİZİKO - Yarışma	Dr. Ayça Açıkalın Dr. N. Rana Dişel Dr. Ataman Köse

Aramak istediğiniz ismi, kurumu, kelimeyi yazarak ilgili bölüme gidebilirsiniz.

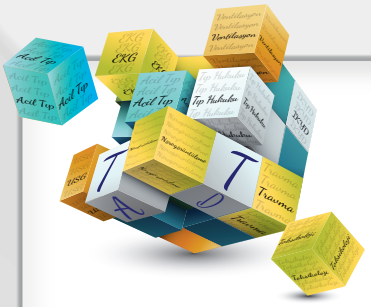

2018 TATD
Kurs Günleri Kongresi

5-8 NİSAN 2018, Granada Luxury Belek

Kurs Adı: **Torakoabdominal BT Görüntüleme Kursu**

Tarih ve Saat: 7 Nisan 2018 - 09.00-12.30, 14.00-17.30 / 8 Nisan 2018 - 09.00-12.30

Salon: Salon 3

Koordinatör: Dr. Erhan Akpınar, Dr. Bülent Erbil

Eğitmenler:

Dr. Erhan Akpınar
Hacettepe Üniversitesi Tıp Fakültesi Radyoloji AD

Dr. Bülent Erbil
Hacettepe Üniversitesi Tıp Fakültesi Acil Tıp AD

Dr. M. Ruhi Onur
Hacettepe Üniversitesi Tıp Fakültesi Radyoloji AD

Dr. Ali Batur
Erzurum Bölge Eğitim ve Araştırma Hastanesi Acil Tıp AD

Kurs Programı

Konu Başlıkları	Eğitmenler
Genel Prensipler	Dr. Erhan Akpınar Dr. Bülent Erbil
Travmatik Torakal Aciller	Dr. Erhan Akpınar Dr. Ruhi Onur Dr. Bülent Erbil Dr. Ali Batur
Non-Travmatik Torakal Aciller	
Travmatik Abdominal Aciller	
Non-Travmatik Abdominal Aciller	

Aramak istediğiniz ismi, kurumu, kelimeyi yazarak ilgili bölüme gidebilirsiniz.

Kurs Adı: **Toraks USG Kursu**

Tarih ve Saat: 6 Nisan 2018 - 09.00-12.30 / 7 Nisan 2018 - 09.00-12.30
8 Nisan 2018 - 09.00-12.30

Salon: Salon 2

Koordinatör: Dr. Özlem Dikme

Eğitmenler:

Dr. Özlem Dikme
Koç Üniversitesi Hastanesi Acil Tıp Servisi

Dr. Davut Kaplan
Eskişehir Yunus Emre Devlet Hastanesi Acil Tıp Servisi

Dr. Nurdan Ergün Acar
Eskişehir Osmangazi Üniversitesi Tıp Fakültesi Acil Tıp AD

Kurs Programı

Konu Başlıkları	Eğitmenler
Normal Akciğer USG-Anatomi	Dr. Davut Kaplan
Pnömotoraks, İnterstisyel Sendrom, Kotlar ve Yumuşa Doku	Dr. Özlem Dikme
Konsolidasyon, Atelektazi, Effüzyon, Diyafram, Mediasten	Dr. Nurdan Ergün Acar
Uygulama	

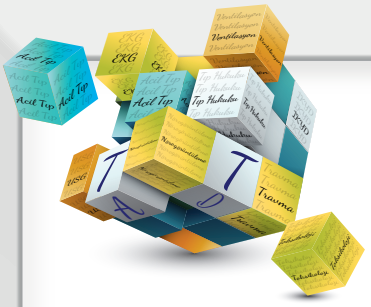

2018 TATD
Kurs Günleri Kongresi

5-8 NİSAN 2018, Granada Luxury Belek

Kurs Adı: **Yara Kapatma Teknikleri – Temel Kursu**

Tarih ve Saat: 5 Nisan 2018 - 14.00-17.30 / 6 Nisan 2018 - 09.00-12.30

Salon: Salon 8

Kurs Koordinatörü: Dr. Serkan Şener

Eğitmenler:

Dr. Serkan Şener
Acıbadem Ankara Hastanesi

Dr. Cem Gün
Acıbadem Atakent Hastanesi

Dr. Yahya Ayhan Acar
Etimesgut Şehit Sait Ertürk Devlet Hastanesi, Acil Tıp Servisi

Kurs Programı

Konu Başlıkları	Eğitmenler
Akut Yara Tanımı ve İyileşmesi	Dr. Cem Gün
Akut Yaralı Hastaya İlk Yaklaşım	Dr. Serkan Şener
Yaranın Hazırlanması ve Anestezi Teknikleri	Dr. Cem Gün
PRATİK – Yaranın Hazırlanması ve Anestezi Teknikleri	Dr. Cem Gün
PRATİK – Malzemelerin Tanıtılması ve Kullanım Teknikleri	Dr. Yahya Ayhan Acar
PRATİK – Temel Sütür Teknikleri	Dr. Serkan Şener
Basit Aralıklı Teknik	
Basit Aralıklı Cilt Altı Teknik	
Devamlı Cilt Altı Teknik	
Vertikal Matres Teknik	
Horizontal Matres Teknik	
İşlem Sonrası Yara Bakımı ve Taburculuk Önerileri	Dr. Yahya Ayhan Acar

Aramak istediğiniz ismi, kurumu, kelimeyi yazarak ilgili bölüme gidebilirsiniz.

Kurs Adı: **Yara Bakım ve Kapatma Teknikleri – İleri Modül Kursu**

Tarih ve Saat: 7 Nisan 2018 - 14.00-17.30

Salon: Salon 8

Kurs Koordinatörü: Dr. Serkan Şener

Eğitmenler:

Dr. Serkan Şener
Acıbadem Ankara Hastanesi

Dr. Yahya Ayhan Acar
Etimesgut Şehit Sait Ertürk Devlet Hastanesi, Acil Tıp Servisi

Dr. Cem Gün
Acıbadem Atakent Hastanesi

Kurs Programı

Konu Başlıkları	Eğitmenler
Debridman ve Kanama Kontrolü	Dr. Yahya Ayhan Acar
PRATİK – Debridman ve kanama kontrolü	
Alternatif Yara Kapatma Teknikleri	Dr. Cem Gün
PRATİK – Stapler Tekniği	
PRATİK – Saç Yaklaştırma Tekniği	
PRATİK – Strip ve Doku Yapıştırıcı Tekniği	
Özel Alanlarda Yara Kapama Teknikleri	Dr. Serkan Şener
PRATİK – Yıldız ve Köşe Sütürleri	
PRATİK – Dudak Kapama Tekniği	
PRATİK – Kulak Kapama Tekniği	
PRATİK – Köpek Kulağı Hatası Düzeltme	

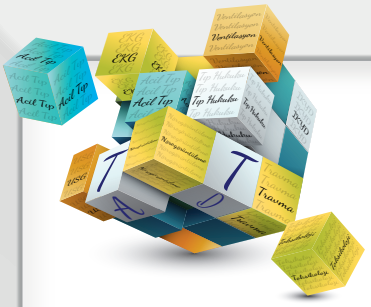

2018 TATD
Kurs Günleri Kongresi

5-8 NİSAN 2018, Granada Luxury Belek

Türkiye Acil Tıp Derneği 1995

SÖZLÜ BİLDİRİLER

Sözlü Bildiriler -1 / S01 – S10
06 Nisan 2018, Cuma
18.00 – 19.10
Salon – 11
Moderatör: Cem Ertan

Sözlü Bildiriler -2 / S11 – S20
06 Nisan 2018, Cuma
18.00 – 19.10
Salon – 12
Moderatör: Önder Limon

Sözlü Bildiriler -3 / S21 – S30
06 Nisan 2018, Cuma
18.00 – 19.10
Salon – 13
Moderatör: Nurettin Özgür Doğan

Sözlü Bildiriler -4 / S31 – 39
07 Nisan 2018, Cumartesi
18.00 – 18.56
Salon – 11
Moderatör: Ersin Aksay

Sözlü Bildiriler -5 / S40 – S48
07 Nisan 2018, Cumartesi
18.00 – 19.03
Salon – 12
Moderatör: Müge Günalp Eneyli

Sözlü Bildiriler -6 / S49 – S55
07 Nisan 2018, Cumartesi
18.00 – 18.49
Salon – 13
Moderatör: Murat Yeşilaras

S-01

AKUT KORONER SENDROM TANİSİ İLE PERİFER HASTANELERDEN 3. BASAMAK HASTANELERE SEVK EDİLEN HASTALARİN KORONER REPERFÜZYON ZAMANLARINI, BUNA ETKİ EDEN FAKTÖRLERİN PROGNOZA ETKİLERİNİN ARAŞTIRILMASI

Gizem Aydınok Akçay
İzmir Katip Çelebi Üniversitesi Atatürk Eğitim ve Araştırma Hastanesi, Acil Tıp, İzmir, Türkiye

Amaç: Akut Myokard Infarktüsü yaygın mortalite nedenidir. Özellikle STEMI(ST Eleve Myokardial Infarktüs)'da mortalite ve morbiditenin azaltılmasının en önemli yolu tedaviye ulaşım süresinin ve tedavinin başlanma süresinin kısaltılmasıdır. Çalışmamızda; STEMI tanılı hastaların tedavi seçimi ve tedaviye başlama süreleri incelenmiş, güncel kılavuza uygunluğu araştırılmıştır.

Gereç- Yöntem: Şubat 2014 – Mayıs 2014 tarihleri arasında; Acil servislere çeşitli şikayetlerle başvurarak STEMI tanısı almış hastalar, prospektif olarak incelendi. Hastaların demografik özellikleri, ilk başvurdukları ve sevk edildikleri hastanedeki vitalleri, ilk tıbbi temas zamanları, risk faktörleri, semptomların başlangıç saati, trombolitik tedavi ya da primer Primer Anjiografik Girişim(PAG) yapılıp/yapılmadığı, tedaviye başlama saatleri ve 7 günlük mortaliteleri incelendi.

Bulgular: Çalışmamıza dahil edilen 145 hastanın 47(%32,4) 'si kadın, 98(%67,6)'i erkekti. Yaş ortalamaları (35-91) 66,1±11,03 tü. Hastaların risk faktörleri incelendiğinde; %48,3 'ünde Hipertansiyon, %31'inde Diabetes Mellitus ve %29,7 'inde sigara kullanımı saptandı. Hastaların %6,9'una trombolitik tedavi, %77,9' una primer PAG uygulanmıştı. Semptomlar başladıktan sonra hastaneye başvurana kadar geçen ortalama süre; 116,42±159,17 dk, ilk tıbbi temas ile sevk edilene kadar geçen ortalama süre; 187,86±227,13 dk, kapı-balon zamanları ortalaması; 233,62±231,4 (37-1320) dk, kapı-litik zamanı; 37,5±13,86 dk olarak ölçüldü.

Sonuç: Hastaların trombolitik tedavi alma süreleri önerilen zaman aralığında olmasına rağmen, Kapı-balon zamanının önerilenden uzun olduğu saptandı. Kapı-balon zamanındaki artmış zaman kaybının mortaliteyi olumsuz etkilediği saptandı.

Anahtar Kelimeler: STEMI; kapı-balon zamanı;mortalite

*****

S-02

ACİL SERVİSE BULANTI VE KUSMANIN EŞLİK ETTİĞİ PRİMER BAŞ AĞRISI İLE BAŞVURAN HASTALARIN TEDAVİYE YANITINDA OKSİJENİN KATKISININ DEĞERLENDİRİLMESİ

İsmail Eren Akça

İzmir Katip Çelebi Üniversitesi Atatürk Eğitim ve Araştırma Hastanesi, Acil Tıp Kliniği, İzmir, Türkiye

Amaç: Acil servislere baş ağrısı nedeniyle başvuru oldukça sıktır. Baş ağrısı tedavisinin etkin ve hızlı olması acil servis sirkülasyonu açısından gereklidir. Amacımız; analjezik kullanımının azaltılması ve tedavi etkinliğinin arttırılmasında oksijen inhalasyonunun etkinliğinin saptanmasıdır.

Gereç ve Yöntem: Kasım 2016- Ocak 2017 tarihlerinde acil servise baş ağrısı şikayeti ile başvuran hastalar prospektif olarak incelendi. Randomize 2 grup oluşturularak gruplardan birine yalnız metoklopramid verilip; diğerine metoklopramid ile birlikte oksijen tedavisi verildi. Tüm hastaların cinsiyeti, yaşı, ağrılarına fotofobi ya da fonofobi eşlik etme durumu, numerik ağrı skorlama sistemi ile hastaların ağrılarının 20 ,40 ve 60. dakikalardaki durumu, gerileme hızı, sonlandığı dakikalar kaydedildi.

Bulgular: Çalışmaya alınan 106 hastanın 53 ‘üne İV metoklopramid tedavisi, 53’üne ise İV metoklopramid tedavisiyle birlikte diffüzör maskeyle 10lt/dk'dan oksijen inhalasyonu verildi. Hastaların ağrı medyan değeri 2 grup için sırasıyla; 20.dk 5± 3, 4±3, 40.dk; 2±3, 0±3; 60.dk; 1±2 ve 0 saptandı. Tedavi başarısı 20.dk'da ilk grupta %3.8, ikinci grupta %18.9, 40.dk'da %22.6 ve %50.9, 60.dk'da %60.4 ve %81.1 bulundu. Oksijensiz grubun tedavi başarısı %60.4 iken oksijen verilen grubun başarısı %81.1 saptandı. İlk grupta ağrı sonlanma zamanı 50(20-60) dk, ikinci grupta 40(16-60)dk olarak ölçüldü.

Sonuç: Hastaların tedavisine oksijen eklenmesiyle tedavi etkinliğinin arttığı, ağrı sonlanma sürelerinin kısaldığı görüldü. Oksijen tedavisinin erken taburculukta etkin rol oynadığı saptandı.

Anahtar Kelimeler: Baş ağrısı; metoklopramid; oksijen inhalasyon tedavisi

*****

S-03

MYOKARD İNFARKTÜSÜNDEN DALAK iNFARKTINA UZANAN KARIN AĞRISI YOLCULUĞU

Pınar Yeşim Akyol
İzmir Katip Çelebi Üniversitesi Eğitim Araştırma Hastanesi, Acil Tıp Kliniği, İzmir, Türkiye

Giriş: Karın ağrısı acil servis başvuruların %6.7' sini oluşturmaktadır. Öykü, fizik muayene her zaman spesifik tanıyı göstermeyebilir, bazen laboratuvar bulguları faydasız olabilir. Ağrı bölgeye, semptoma, klinik şüphe ve yaşa göre değerlendirilmelidir. Karın ağrısı şikayetiyle gelen hastaların en sık yatış nedenleri peptik ülser, gastrit, duodenit, apandisit, intestinal obstrüksiyon ve hernidir. Karın ağrısı ile acil servise başvuran hastaların % 30'una tanı konulamamaktadır. Ben de 2 gündür karın ağrısı tarifleyen ve 2 gün sonrasında dalak enfarktı tanısı alan hastayı sunmayı planladım.

Olgu: 2 gün önce başka bir merkeze epigastrik ağrı ile başvuran MI ön tanısı ile başka bir hastaneye yönlendirilmiş. Koroner angiografi yapılan ve patoloji saptanmayan hasta şikayetlerinin devam etmesi üzerine acil servise başvurdu. 47 yaşında kadın hastada bilinen anemi ve hipertansiyon mevcut. Vitalleri stabil, fizik muayenesinde sol üst kadranda derin palpasyonla hassasiyet saptandı. Tetkiklerinde Hgb:8.1, WBC:12.3, CRP:11 patolojik olarak saptandı. Yapılan USG'sinde hilustan kapsüle uzanan hipoekoik alan, kontrastlı batın BT'sinde dalakta infarkt alanı saptanan hasta genel cerrahi ile konsülte edildi. Takip önerilen hasta kendi isteği ile hastaneden ayrıldı.

Sonuç: Dalak infarktı, nadir görülen bir karın ağrısı ve dalak patolojisi olup genelde başka hastalıkların komplikasyonu olarak görülmektedir. En sık hematolojik hastalıklarla görülmektedir. Hastalarda sık görülen belirti, karın ya da sol yan ağrısı iken klinik muayenesinde en yaygın bulgu sol üst kadranda hassasiyettir. Ayrıca ateş, titreme, bulantı, kusma, plörotik göğüs ağrısı, sol omuz ağrısı (kehr bulgusu) görülebilir. Semptomların devamı, kanama, rüptür, apse veya persistan pseudokist gibi komplikasyonların varlığında splenik infarkt hastalarının cerrahi endikasyonu vardır.

Bazen hastalıklar klasik prezantasyonu dışında hastaneye çok farklı tablolarla başvurabilir, farklı tanı ve tedavi alabilirler. Hastalarda derinlemesine anamnez tekrarlayan muayeneler ve ayırıcı tanıların göz önünde bulundurulması burada önem kazanmaktadır.

Anahtar Kelimeler: Karın ağrısı; acil servis; dalak infarktı

*****

S-04

FEMALE WITH RIGHT UPPER QUADRANT PAIN

Adnan Yamanoğlu
İKÇÜ- İzmir Atatürk Eğitim ve Araştırma Hastanesi, Acil Tıp, İzmir, Türkiye

A 64-year-old female with diabetes and hypertension presented to the emergency department with vomiting and abdominal pain. The vital signs were within normal limits, except a body temperature of 37.8°C(100.04°F). Physical examination revealed sensitivity at the right upper quadrant and present Murphy's sign. Liver and renal function test was nondiagnostic and WBC was 20,93 10^3/µL. Bedside ultrasonography revealed that wall thickness was increased, pericholecystic fluid was present sludge (Figure 1), and multiple gallstones were present at the neck of gallbladder (Figure 2). In addition, attention attracted to suspicious gas bubbles floating in the sludge and constantly moved to opposite direction to gravity towards to the gallbladder fundus (Video 1). When the patient was repositioned and the gallbladder fundus was spotted, the formation was consistent with the gas image leaving behind dirty artifacts (Video 2).

Diagnosis: Cholecystitis is inflammation of the gallbladder. Emphysematous cholecystitis is caused by secondary infection of the gallbladder with gas-forming organisms[1]. Ultrasound is high diagnostic for cholecystitis and gallstones[2]. Other tests such as CT, Cholescintigraphy and MRCP are preferred when the diagnosis is uncertain by ultrasonography or when complications of cholecystitis are present[3].

When present emphysematous cholecystitis, may demonstrate the ultrasound erroneously as if presence of overlying bowel gas making insufficient visualization of the gallbladder difficult, when in reality, this reflects air in the wall of the gallbladder. For this reason, the exact location of the gas artifact around the gallbladder must be confirmed. Changing the patient position may help the operator. If this is not possible, it is necessary to carry out other advenced tests.

References

1. Lorenz RW, Steffen HM. Emphysematous cholecystitis: diagnostic problems and differential diagnosis of gallbladder gas accumulations. Hepatogastroenterology 1990; 37 Suppl 2:103.
2. Shea JA, Berlin JA, Escarce JJ, et al. Revised estimates of diagnostic test sensitivity and specificity in suspected biliary tract disease. Arch Intern Med 1994; 154:2573.
3. Solomon RW, Albert Harari A, Dragotti R, et al. Morphine-Modified Hepatobiliary Scanning Protocol for the Diagnosis of Acute Cholecystitis. AJR Am J Roentgenol 2016; :W1.

Anahtar Kelimeler: Emphysematous cholecystitis; bedside ultrasound; right upper quadrant paint

*****

S-05

BRUSELLA ENFEKSİYONU SONRASI GELİŞEN SPİNAL STENOZA NEDEN OLAN EPİDURAL VE PARASPİNAL ABSE

Orhan Akpinar[1], Veysel Atilla Ayyıldız[2]
[1]Süleyman Demirel Üniversitesi, Sağlık Bilimler Enstitüsü Tıbbi Mikrobiyoloji AD, Isparta, Türkiye
[2]Süleyman Demirel Üniversitesi, Tıp Fakültesi Radyoloji AD, Isparta, Türkiye

Giriş- Amaç: Bruselloz, dünyada yaygın olarak görülen bir zoonotik hastalıktır. Enfekte süt ve süt ürünleri ya da enfekte olmuş hayvanlarla doğrudan temas yoluyla bulaşır. Bruselloz birçok doku ve organı özellikle retiküloendotelyal ve kas iskelet sistemlerini etkileyen sistemik bir hastalıktır. Brusellozda spinal epidural apse gelişimi oldukça nadir ancak ciddi bir komplikasyondur. Klinik bulgular, radyoloji ve seroloji ile bruselloza bağlı spinal epidural apse ve spinal stenoz vakasını tartışmayı amaçladık.

Olgu: 55 yaşında erkek hasta. Yaklaşık 3 haftadır devam eden yorgunluk, ateş, halsizlik, iştah kaybı bel ağrısı, bacak ağrısı yürümede güçlük şikayetleri ile başvurdu. Laboratuar incelemesinde; Hastanın kan WBC 5700 mm3, CRP 8.5, Hb 11.2g / dl ve Eritrosit sedimentasyon hızı 59 mm / dL idi. Rose-Bengal testi pozitif, Standart tüp aglütinasyon testi 1/320 olarak tespit edildi. Radyolojik incelemede: Kontrastlı torakolomber MR'da (Manyetik Rezonans Görüntüleme) torakolomber bölgede durada kalınlaşma, kontrast tutulumu, posterior epidural alanda (spinal kordun hemen posterioru komşuluğunda) en kalın yerinde 3 mm kalınlığa ulaşan abse formasyonu görüldü. Sol paraspinal kasta T1 A'da hipointens T2 A'da hiperintens olarak izlenen ön-arka çapı 30 mm, transvers çapı 20 mm, kraniokaudal uzunluğu 60 mm ölçülen lobule konturlu periferi kontrast tutan abse kavitesi mevcuttu. Hastaya antibiyotik tedavisi başlandı. İkinci haftanın sonunda klinik ve radyolojik olarak olarak belirgin bir iyileşme görüldü.

Tartışma: Spinal brusella vertebral kolonun, interspinal boşluklar ve / veya paraspinal alanların tutulumu olarak tanımlanır. Radikülonörit, miyelit, spondilodiskit, ve epidural apse olabilir. Brusellozdaki epidural apse, omurilik kompresyonuna ve kalıcı felce neden olabilen nadir ancak ilerleyici bir hastalıktır. Tedavi edilmezse, geri dönüşümsüz komplikasyonlara ve ölüme neden olabilir. Bu komplikasyondan kaçınmak için erken teşhiş ve erken antibiyoterapi son derece önemlidir. Hastalığın teşhisinde seroloji ve kültürle beraber radyolojik görüntüleme (MR) son derece önemlidir. Spinal epidural abseli olgularda Brusella bakterileri nadir görülmekle birlikte, etken olabileceği unutulmamalıdır.

Anahtar Kelimeler: Brusella; spinal stenoz; eidural abse

*****

S-06

SU ÇİÇEĞİ PNÖMONİSİ SONRASI GELİŞEN PNÖMOTORAKS VE İYATROJENİK TRAKEAL FİSTÜL

Veysel Atilla Ayyıldız[1], *Orhan Akpınar*[2]
[1]*Süleyman Demirel Üniversitesi Tıp Fakültesi, Radyoloji AD, Isparta, Türkiye*
[2]*Süleyman Demirel Üniversitesi, Sağlık Bilimler Enstitüsü Tıbbi Mikrobiyoloji AD, Isparta, Türkiye*

Giriş-Amaç: Su çiçeği; varisella zoster virüsunun neden olduğu, bulaşıcı, polimorfik döküntü ile karakterize aşı ile önlenebilir bir hastalıktır. Çocukluk çağında sık görülür. Suçiçeği pnömonisi bu hastalığın seyri sırasında görülebilen bir durumdur ve sıklığı % 5.61' ile % 30.3 arasında değişmektedir. Olgumuzda suçiçeği pnömonisi sonrası mekanik ventilasyon gerektiren ciddi bir solunum yetmezliğine giren, pnömotoraks ve trakeal fistül gelişen hastada radyolojik ve klinik bulguları tartışmayı amaçladık.

Olgu: 5 Aylık kız hasta döküntü, ateş ve huzursuzluk şikayeti başvurdu. Fizik muayenesinde; papuler ve veziküler tarzda döküntüleri mevcut idi. Klinik ve serolojik olarak suçiçeği pnomonisi ve sekonder bakteriyel enfeksiyon tanısı ile takip edilen hastaya İV antiviral ve antibiyotik başlandı. Solunum sıkıntısı, siyanoz gellişen takipneik ve taşikardik olan hastada saturasyonun düşmesi üzerine çekilen akciğer grafisinde pnömotoraks olduğu görüldü. Toraks tüpü takılan hasta eş zamanlı olarak entübe edilerek mekanik ventilatöre bağlandı. Radyolojik incelemede; Kontrastsız 1 mm kalınlıkta elde olunan parankim penceresindeki toraks BT 'de trakea posterior duvarında (karinanın 6 mm süperiorunda) iyatrojenik trakeal fistül, pnömomediasten, az miktarda pnömotoraks ve eşlik eden yaygın cilt altı ve göğüs duvarı amfizemi mevcuttu. Başlangıçta endotrakeal entübasyon tüpü karinanın 18 mm süperiorundaydı. Sonradan 12 mm aşağı itildi (Figür-1). Endotrakeal entübasyon tüpü karinanın 6 mm süperioruna (trakeal fistülün olduğu seviye) itildiğinde fistül traktının kapandığı ve cilt altı ve göğüs duvarı amfizeminin azaldığı izleniyor (Figür-2). Laboratuar incelemesinde; hemoglobin 10.6 g/dl, lökosit sayısı 20,2x103/uL, MCV 76.4 fL, trombositler 360x103/uL, CRP 129 mg /L olarak bulundu. ELİSA yöntemi ile çalışılan serolojik incelemelerde; VZV IgM negatif ve VZV IgG pozitif, saptandı.5 günün sonunda yapılan tedavilere cevap veren hastanın genel durumu düzeldi.

Tartışma: Varicella pnömonisi, genellikle tipik döküntüyle birlikte ya da varicella enfeksiyonundan 1–3 gün sonrasında ortaya çıkar. Tanı, tipik döküntüye eşlik eden akciğer grafisi bulguları ve semptomlar ile konulabilir. Olgumuzda da döküntüler ve semptomların ortaya çıkması arasında benzer bir süre bulunmaktadır. Su çiçeği hastalarında görülen pnömoni, gelişebilecek hipoksemi ve solunum yetmezliğine bağlı ölüm ihtimaline karşı hasta yakından takip edilmelidir. Varicella pnömonisine bağlı mortalite hızı %10–20 arasında değişmektedir. Hastamızda, mekanik ventilasyon ihtiyacı gerektiren solunum yetmezliği yaklaşık 2 gün içerisinde gelişmiştir.Ciddi solunum yetmezliği sonrası pnömotoraks ve iyatrojenik trakeal fistül oluşmuştur.Tüm bunlar göz önüne alınarak erken tanı,antiviral tedavi ve bakteriyel sekonder enfeksiyon varlığında antiyotik tedavisine erken başlama ve yoğun bakımda verilen desteğin optimizasyonu ve komplikasyon şüphesi mevcut olan hastalarda en kısa süre içerisinde radyolojik görüntüleme ile (bilgisayarlı tomografi ve/veya radyografi) mortalitenin önemli ölçüde azalacağını düşünmekteyiz.

Anahtar Kelimeler: Pnömotoraks; pnömoni; su çiçeği; trakeal fistül

*****

S-07

İNTRAKRANİAL HİPOTANSİYONA EŞLİK EDEN PERSİSTAN FALSİN SİNÜS VE SEREBRAL VENÖZ SİNÜS TROMBOZU

Veysel Atilla Ayyildiz
Süleyman Demirel Üniversitesi, Tıp Fakültesi Radyoloji Anabilim Dalı, Isparta, Türkiye

Giriş-Amaç: Falsin sinüs Galen venini süperior sagittal sinüse bağlayan falks serebri içinde yer alan doğumdan hemen önce ya da doğumdan kısa süre sonra kapanan, oldukça nadir görülen (%2) persistan embriyonik venöz yapıdır. Persistan falsin sinüs konjenital olabileceği gibi sinüs rektusun tromboz veya obstrüksiyonuna sekonder rekanalizasyon göstererek derin venöz sistemden yüzeyel venöz sisteme drenajı sağlayan kazanılmış alternatif bir yol olarak da karşımıza çıkabilir. Serebral venöz trombozlar yaygın olarak izlenmesine rağmen oldukça nadir görülen primer falsin sinüs trombozunun radyolojik görüntüleme bulgularını ikinci vaka olarak sunmayı amaçladık.

Olgu: Postpartum sezeryan sonrası, 26 yaşında bayan hasta iki gündür devam eden ayağa kalkınca artan, yatar pozisyonda hafifleyen, baş ağrısı ve bulantı şikayeti ile başvurdu. Nörolojik muayenesi normaldi. Kraniyal MR'da bilateral subdural efüzyon, bilateral pakimenengial kalınlaşma ve kontrast tutulumları izlendi. Venöz oklüzyon şüphesiyle çekilen MR venografisinde; falsin sinüs ve diğer serebral venöz sinüsler içerisinde trombüs ile uyumlu dolum defektleri izlendi.

Tartışma: Serebral venöz tromboz için postpartum sezeryan öyküsü, dehidratasyon, travmatik doğum öyküsü, anemi, artmış homosistein konsantrasyonu ve düşük BOS basıncı (intrakraniyal hipotansiyon) risk faktörleri arasındadır. Risk faktörlerin olduğu durumlarda baş ağrısı ya da fokal nörolojik defisitler serebral venöz tromboz için uyarıcı önemli bulgulardır. Bizim olgumuzda ise sadece şiddetli baş ağrısı mevcuttu. Ayrıca olgumuzda intrakraniyal hipotansiyonu düşündüren subdural efüzyon ve pakimenengial kalınlaşma bulguları mevcuttu. Kontrastsız BT negatif olabilir ancak %30 vakada pıhtıyı ya da infarkta ait bulguları gösterebilir. Bizim olgumuzda BT tetkiki yapılmadan serebral venöz tromboz şüphesi ile kontrastlı MR venografi ve 3D kontrastlı MPR görüntüler ile tanı konuldu. Nadir görülen falsin sinüs trombozunun erken teşhisi olası serebral hasarı önleme açısından önemlidir.

Anahtar Kelimeler: Falsin sinüs; serebral venöz trombüs; intrakraniyal hipotansiyon

*****

S-08

YÜKSEK DOZ RİSPERİDON KULLANIMINA BAĞLI AKUT DİSTONİ VE KARDİYAK İSKEMİ

Ejder Saylav Bora, Fatma Nihal Özmen
Iğdır Devlet Hastanesi, Acil Tıp, Iğdır, Türkiye

Giriş: Atipik antipsikotik bir ilaç olan risperidon akut ve kronik şizofreni, aktivite bozuklukları, saldırganlık, bipolar bozukluklara bağlı maninin tedavisinde kullanılan bir benzisoksazol derivesidir. Burada, suisid amacıyla yüksek doz risperidon alımına bağlı distoni ve kardiyak iskemi bulguları olan bir olgumuzu paylaşacağız.

Olgu: Olgumuz 23 yaş, erkek hasta 20 adet Risperidon 3 mg ile özkıyım iddiasıyla hastanemize geldi. Hastanın özkıyım sonrası 45 dakika sonra hastanemize geldiği öğrenildi. Hastaneye geldiğinde mide lavajı ve aktif kömür verildi, sonrasında çene kasılmaları başlayan hastaya (distoni) Biperiden 5mg intramusküler uygulandı. Takipte göğüs ağrısı tarifleyen hastanın laboratuar değerlerinde troponin 1,6 (0,010-0,023) olması dışında herhangi bir anormallik gözlenmedi. Elektrokardiyografisi (EKG) Normal sinüs ritmi ara sıra düzenli olmayan ve hayatı tehdit etmeyecek vasıfta ventriküler erken vuruları gözlendi. Hastaya mortal aritmileri engellemek amaçlı NaHCO3 ve MgSO4 intravenöz olarak uygulandı. Kardiyoloji konsültasyonu istenen hastaya yapılan ekokardiyografide EF %65 MY(HAFİF) TY(HAFİF) SDHB YOK EKG Sinus Ritmi ST-T değişikliği yok iskemi gözlenmediği şeklinde raporlandı. Hasta dış merkeze koroner anjiyografi (KAG) içİn NSTMI ön tanısıyla sevk edildi. Hasta' nın KAG' da koronerleri normal olarak raporlandı sonrasında hasta Anesteziyoloji ve Reanimasyon ünitesine yatırıldı. Takiplerinde troponin değeri giderek gerileyen ve aktif EKG değişikliği olmayan hastanın 2 gün takip sonrası taburcu edildiği öğrenildi.

Tartışma: Dopamin reseptör blokajı ekstrapiramidal semptomlarla sonuçlanır ve ortostatik hipotansiyon için alfa1-adrenerjik etkiler sorumludur. Histamin reseptörleri için afinitesi düşük afinite olmasına rağmen antikolinerjik etkilere katkıda bulunur. Atipik antipsikotiklerin kasıtsız ve bilinçli zehirlenmesi yaygın ve bazen ağırdır. Hafif Toksisite Orta Derecede, Taşikardi ve hipotansiyon yaygındır. Depresif zihinsel durum, uykusuzluk ve ekstrapiramidal semptomlar da oldukça yaygındır. Çoğu vakada semptomlar esas olarak hafif merkezi sinir sistemi etkileri ve geri dönüşümlü kardiyovasküler ve nöromüsküler etkiler olarak ortaya çıkar.

Yetişkinlerde 270 mg aşırı dozda ritim bozukluğu (supraventriküler taşikardi, atriyal çarpıntı, uzamış QTc, bradikardi) ve ekstrapiramidal semptomlar ortaya çıkmıştır. 60 mg'dan fazla risperidon tahmini dozu içtikten sonra taşikardi ve QTc uzamayı gelişebilir. 96 mg risperidon içeren kullanım sonrasında rabdomiyoliz gelişme ihtimali vardır; Olgumuz da 60 mg kullanım sonrası taşikardi ve uzun QT olmamasına rağmen olgumuzda izole troponin yüksekliği saptanmıştır.

Antipsikotik ilaçlar D2 dopamin reseptörü aracılığıyla distoniye neden olurlar, 60 mg kullanım sonrası hastanın çenesinde ciddi kasılma gerçekleşmiş ve 2 kez 5mg biperiden uygulandıktan sonra durdurulabilmiştir. Akut distoni psikiyatrik bir acildir ve hastanın yaşamsal fonksiyonlarını etkileyebilir. İlaç tedavisinin başlangıcında veya doz artışına bağlı olarak ilk yedi günde ortaya çıkar . Akut distonik reaksiyon yüz, boyun, gövde ve bazen de ekstremite kaslarının istemsiz, sürekli veya spazmodik kasılmalarıyla karakterizedir. Klinik yansıması tortikollis, opistotonus, fasial grismas, okulojirik kriz, trismus, dil protrüzyonu ve solunum sıkıntısı şeklindedir. Risperidon kullanımına bağlı akut distonik reaksiyon sıklığı tam olarak bilinmemektedir. Yüksek doz risperidon kullanan hastalarda ortaya çıkan yan etkilerin incelendiği bir çalışmada yan etki gözlenen 38 hastanın 5'inde (%11) distonik reaksiyon olduğu bildirilmiştir.

Sonuç: Çok nadir görülen, ayırıcı tanısı zor olan ve hayatı tehdit eden bu klinik tablonun erken tanınması ve acil tedavi edilmesi önemlidir. Yüksek doz antipsikotik alımı olan hastalarda vital bulgular stabil olsa da, akut distonik reaksiyon ve mortal kardiyak aritmi olasılığı göz önünde bulundurulmalı ve hasta bu açıdan gözlem altına alınmalıdır.

Anahtar Kelimeler: Risperidon; toksikoloji; kardiyak iskemi; akut distoni

*****

S-09

KRONİK DİGOKSİN İNTOKSİKASYONU

Merve Manap[1], Çağdaş Barış Seven[1], Ecem Deniz Kırkpantur[1], Cansu Arslan Turan[1], Tuba Cimilli Öztürk[1], Özge Ecmel Onur[2]
[1]Fatih Sultan Mehmet Eğitim ve Araştırma Hastanesi, Acil Tıp Kliniği, İstanbul, Türkiye
[2]Marmara Üniversitesi, Acil Tıp Kliniği, İstanbul, Türkiye

Giriş: Digoksin konjestif kalp yetmezliği ve atriyal fibrilasyonda ventriküler hız kontrolü tedavisinde kullanılan bir kardiyak glikozittir. İlacın güvenli terapotik aralığının dar olması ilaç kullanımını sınırlamakta olup çeşitli faktörler ilacın doku düzeyini arttırarak toksisiteye neden olabilir. Bu yazıda acil servisimize baş dönmesi ve kusma nedenli başvuran ve kronik digoksin intoksikasyonu tespit ettiğimiz bir vaka üzerinden digoksin intoksikasyonundaki tedavi seçeneklerini tartışacağız.

Vaka Sunumu: Kalp yetmezliği ve serebrovasküler olay öyküsü bulunan 61 yaşındaki bayan hasta son 3-4 gündür olan bulantı-kusma, baş dönmesi, nefes darlığı ve epigastrik ağrı şikayeti ile yakınları tarafından acil servisimize getirildi. Başvuru öncesinde eşlik eden göğüs ağrısı ya da ateş benzeri semptomları bulunmamaktaydı. Vital bulguları ateş:36.4 ^{o}C, nabız:38 atım/dakika, KB: 112/48 mmHg ve spo2:%99 olarak ölçüldü. Hastanın bilinç durumu konfüze, yer-zaman oryantasyonu bozuktu. Kalp sesleri aritmik bradikardik olmakla birlikte solunum sistemi muayenesi olağandı ve overvolemik bulguları yoktu. Hastanın EKG'sinde yavaş ventrikül yanıtlı atriyal fibrilasyon görüldü. Öntanılara yönelik yapılan laboratuvar tetkikleri ve görüntülemeye ilaveten digoksin kullanımı bilinen hasta için digoksin düzeyi çalışıldı. Digoksin düzeyi 3.68 ng/ml (terapotik aralık: 0.5-2 ng/ml), K düzeyi: 4.6 mmol/L, Kr: 1.23 mg/dl, troponin düzeyi: 102 pg/ml (cut-off: 13.8) , kontrol troponin değeri: 111 pg/ml , diğer tetkiklerinde ve yapılan görüntülemelerinde anlamlı patolojik bulgu saptanmayan hastada ön planda kronik digoksin intoksikasyonu düşünüldü. Semptomatik bradikardi nedeniyle atropin uygulandı. Atropine kısa süreli yanıt gözlenen hasta, transkütanöz pacemaker takılarak kardiyoloji kliniğine takip amaçlı sevkedildi.

Tartışma ve Sonuç: Digoksin intoksikasyonu akut toksisite, kronik toksisite, böbrek yetmezliği ve istemsiz fazla doz alımı gibi durumlarla birlikte gelişen kronik üzerine akut toksisite olarak 3 şekilde karşımıza çıkabilir. Başlıca belirti ve bulguları; iştahsızlık, bulantı, kusma, sersemlik ve baş dönmesi, karın ağrısı, konfüzyon ve kronik alımlar için renkli görmede azalma ve fotofobidir. Hastalarda hayatı tehdit eden disritmiler görülebilir. Digoksin ilişkili disritmiler: atriyal fibrilasyon/flutter, ventriküler taşıkardi/fibrilasyon, atriyoventriküler bloklu atriyal taşıkardi, nodal taşıkardi, sinüs arresti ve sinüs bradikardisidir. Akut alımlarda gastrik lavaj etkisiz, tekrarlayan aktif kömür etkilidir. Herhangi bir anda bakılan digoksin düzeyi>15 ya da 6. Saat>10 ng/dl ise digoksin spesifik antikor(digiFab) uygulanması genel kabul görmüş yaklaşımdır. Erişkinlerde 10 mg, çocuklarda >4 mg alım, K>5 mEq/L, hayatı tehdit eden disritmi ve hemodinamik instabilite varlığı diğer digiFab uygulama endikasyonlarıdır. Bradikardilerde atropin kullanımı akut alımlarda genellikle etikili, kronik intoksikasyonlarda sıklıkla etkisizdir. Transkütanöz pacemaker kullanılabilir. Unstabil supraventriküler ya da ventriküler distritmilerde düşük doz elektriksel kardiyoversiyon uygulanabilir. Sonuç olarak digoksin kullanan ve nonspesifik şikayetlerle acile başvuran özellikle yaşlı hastalarda bu tablo her zaman akılda tutulmalı ve ekg değişikleri klinisyeni alert etmelidir.

Anahtar Kelimeler: Digoksin; intoksikasyon; bradikardi

*****

S-10

BİR BUÇUK ADAM SENDROMU VE BAZİLLER ARTER DOLİKOEKTAZİSİ

Merve Manap[1], Ecem Deniz Kırkpantur[1], Tanju Biçer[1], Onur Yeşil[1], Özge Ecmel Onur[2]
[1]Fatih Sultan Mehmet Eğitim ve Araştırma Hastanesi, Acil Tıp Kliniği, İstanbul, Türkiye
[2]Marmara Üniversitesi Tıp Fakültesi, Acil Tıp Kliniği, İstanbul, Türkiye

Giriş: Literatürde ilk defa Fisher tarafından tanımlanan "bir-buçuk-adam sendromu", paramedian pontin retiküler formasyon ve medial longitudinal fasikulus lezyonları birlikteliğinde görülen, lezyon tarafında bakış felci ve internukleer oftalmopleji nedeniyle içe bakışta kısıtlanmanın olduğu bir durumdur. Genellikle asemptomatik bir arteriopati olan "vertebrobaziller dolikoektazide" ise semptomatik olgularda sıklıkla kranial sinir basısı ve serebral iskemi bulguları görülür. Biz burada acil servisimize baş dönmesi şikayeti ile başvurup, bir-buçuk-adam sendromu tanısı alan bir vakamızı sunacağız.

Vaka Sunumu: 79 yaşında erkek hasta, hareketle artan baş dönmesi şikayeti ile acil servisimize başvurdu. Özgeçmişinde hipertansiyon, iskemik serebrovasküler olay ve koroner arter hastalığı öyküsü bulunan hastanın vitalleri stabil idi. Göz muayenesinde vertikal bakış olağan, horizontal bakışta sol gözde abduksiyon ve adduksiyon, sağ göz de adduksiyon kısıtlılığı vardı [Resim-1]. Kas gücü bilateral ekstremitelerde 5/5 olarak gözlendi. Atriyal fibrilasyonu olan hastanın kan laboratuvar tetkikleri normal idi. Tomografi ve MR görüntülemelerinde vertebrobaziller tortiozite, baziller dolikoektazi ve sağ vertebral arter hipoplazisi mevcuttu. Bu bulgular ile birlikte noroloji ile konsülte edilen hasta takip ve tedavi amaçlı interne edildi.

Tartışma ve Sonuç: Mediyal longitidünal fasikül ile birlikte aynı taraftaki pontin paramedian reticular formasyon bölgesini içine alacak ponstaki bir lezyon bir buçuk sendromuna neden olur.

Lezyon tarafında horizontal göz hareketleri kaybolurken karşı yöne bakarken sadece bakış yönündeki göz abdüksiyon yapabilir ve o gözde nistagmus olduğu gözlenir. Başlıca ponsu tutan iskemik vasküler olaylarda görülür.

Vertebrobaziler arter dolikoektazilerinin büyük çoğunluğu asemptomatiktir ve sıklıkla başka nedenlerle yapılan kraniyel görüntülemelerde, özellikle 40 yaş üzerindeki hipertansif hastalarda, tesadüfen gözlenir. Semptomatik olgulardaki bulgular serebral iskemiye, kanamaya ya da bası etkisine (beyin sapı, üçüncü ventrikül veya kraniyel sinir kökleri) bağlı olarak gelişir.

Acil servise sık başvuru sebeplerinden biri olan baş dönmesinin bu vakada karşılaştığımız gibi nadir sebeplerden de kaynaklanabileceği akla gelmeli, norolojik muayeneye dikkat edilmeli ve hastalar beyinsapı lezyonları açısından araştırılmalıdır.

Anahtar Kelimeler: Bir-buçuk-adam; dolikoektazi; sendrom; MLF-PPRF; oftalmopleji

*****

S-12

ACİL SERVİSTE GÖRÜLEN GARİP BİR PERİFERİK NÖROPATİ

Fatma Nihal Özmen, Ejder Saylav Bora
Iğdır Devlet Hastanesi, Acil Servis, Iğdır, Türkiye

Giriş: Polinöropati, periferik sinirlerin aynı patalojik süreçte etkilenerek, yaygın şekilde hastalanması ile giden bir hastalıktır. Polinöropatilerde klinik tanı, bir hastada polinöropati tablosunun varlığının gösterilmesi ve daha sonra bunun hangi nedene bağlı olduğunun ortaya konmasından ibarettir. En sık rastlanan tanı grupları herediter, inflamatuvar demiyelinizan ve diğer hastalıklara bağlı polinöropatilerdir (diyabet ve diğer metabolik hastalıklar, nutrisyonel yetersizlik, toksinler ve kanser).

Olgu: 73 yaşında hipertansiyonu olan erkek hasta acil servise ayaklarda uyuşma ,konuşmada bozulma ile başvurdu.Vital bulguları stabil,şuuru açık koopere idi.Bilateral alt ekstrmetelerde distal kas gücü 3/5 ve simetrik distal duyu kaybı vardı ,kranial sinir muaynesi normaldi.Yapılan ileri radyolojik görüntüleme normal görüldü.Labaratuvar tetkiklerinde glukoz:124,üre:122,kreatinin:4.01,crp:6,73,alt/ast:118/483,kan gazı hco3:21,pH:7,34,laktat:1,3,TİT :hemoglobin 2+,nitrit -,lökosit -,WBC:6 di.Hastada enfeksiyona sekonder akut böbrek yetmezliği düşünüldü.İdrar kültüründe üreme olmadı.Kan kültüründe metisilin dirençli stafİlokok üredi.Hastanın enfeksiyon tedavisi sonrası akut böbrek yetmezliği ve nöropatisinde gerileme olduğu görüldü.Hasta yatışının 7.gününde şifa ile taburcu oldu.

Sonuç: Periferik nöropatinin ayrıcı tanısında akut-subakut-kronik olması büyük önem taşır. Duyu kaybı ile birlikte simetrik proksimal ve distal kuvvetsizlikte İnflamatuvar demiyelinizan polinöropati düşünülmeli.Acil serviste ekstremitelerde güç kaybının sadece serebrovasküler olaya bağlanmaması hayat kurtarır.

Anahtar Kelimeler: Polinöropati; acil tanı; ekstremitelere güç kaybı

*****

S-13

NADİR BİR AKUT BATIN SEBEBİ: OMENTUM İNFARKTI

Güner Yurtsever
İzmir Katip Çelebi Üniversitesi Atatürk Eğitim Araştırma Hastanesi, Acil Tıp Kliniği, İzmir, Türkiye

Özet: Sağ taraflı omentum infarktı nadir görülmesine rağmen akut karına yol açabilecek nedenler arasında kabul edilmektedir. Akut kolesistit, akut apandisit, akut divertikülit, renal kolik, kolon karsinom perforasyonu gibi acil girişim gerektirebilecek durumlar klinik ayırıcı tanıda yer almalıdır.

Vaka: Altmış beş yaşında kadın hasta, zaman zaman oluşan karın ağrısı şikayetlerinin artması üzerine hastanemiz acil servisine başvurdu. Fizik muayenede sağ alt ve üst kadranda hassasiyet saptandı, ancak defans ve rebound yoktu. Yapılan laboratuvar incelemelerinde beyaz küre sayısı 8300/mm3 CRP:11mg/dl ve idrarda lökosit her sahada 240 idi. Diğer tetkikler normal olarak saptandı. İntravenöz kontrastlı batın bilgisayarlı tomografi'de sağ üst kadran omentumda bölgesel bir alanda çizgisel hiperdansite izlendi. Öncelikle omentum infarktı ile uyumlu olabileceği düşünüldü. Kitlesel bir lezyon ya da sıvı kolleksiyonu saptanmadı. Bu bulgular ile segmental omentum infarktı tanısı konularak konservatif tedavi ve gereğinde operasyon amaçlı yatış önerildi. Hasta tüm riskleri kabul ederek tedaviyi reddetti ve acil servisten ayrıldı.

Tartışma: Hastalar tipik olarak akut karın ağrısı ve fizik muayene sırasında lokal hassasiyet gösterirler. Ateş ve lökositoz olmayabilir. Erkeklerde iki kat fazladır ve enfarktüs genellikle sağ taraftadır.

Omentum infarktı görüntüleme bulguları ile Epiploik Apandisiti taklit etse de genellikle daha büyük bir kitlesel lezyonun varlığı ve sağ taraflı yerleşim göstermesi tipiktir. Ayrıca omentum infarktının etrafında hiperdens bir kılıf bulunmamaktadır. İnen ve çıkan kolonların daha çok medialinde lokalize olmaktadır.

Cerrahi tedavi daha hızlı iyileşme ve ağrı kontrolü sağlamakta ayrıca nekrotik alanın uzaklaştırılması nedeniyle apse oluşumu ve bağırsak tıkanıklığı daha az görülmektedir. Diğer görüş ise analjeziklerle konservatif yaklaşımın yeterli olacağıdır.

Sonuç: Omentum infarktı iyi huylu, genellikle kendi kendini sınırlayabilen ve nadir görülen bir akut karın nedeni olarak ayırıcı tanıda düşünülmelidir.

Anahtar Kelimeler: Omentum infarktı; akut batın; acil servis

*****

S-14

GÖĞÜS AĞRISI İLE BAŞVURAN OLGUDA İDİYOPATİK PULMONER ARTER ANEVRİZMASI

Umut Payza
İzmir Katip Çelebi Üniversitesi Atatürk Eğitim ve Araştırma Hastanesi, Acil Tıp Anabilim Dalı, İzmir, Türkiye

Özet: Pulmoner arter anevrizması günlük pratiğimizde sık görmediğimiz patolojiler arasında yer alır. İzole ya da idiyopatik olgulara ise çok daha nadir rastlanır. Pulmoner arter anevrizması çoğu zaman asemptomatiktir. Semptomatik olan hastalar ise eforla ortaya çıkan nefes darlığı ve göğüs ağrısı görülür.

Olgu Sunumu: Altmış altı yaşında bayan hasta son bir haftadır eforla beraber olan nefes darlığı ve göğüs ağrısı ile başvurdu. Vital değerler normaldi. Hastanın hipertansiyonu ve by-pass'ı mevcuttu. Dinleme ile sağ akciğer bazalinde ral mevcuttu. Diğer sistemik muayeneler olağandı. Elektrokardiyogramında sağ eksen sapması, anteroir derivasyonlarda Q dalgası mevcuttu. Hemogram ve biyokimya tetkikleriyle eş zamanlı PA akciğer grafisi istendi. Grafisinde vasküler alan genişdi. Aortik/vasküler patolojilerin dışlanabilmesi için kontrastlı tomografi çekildi. Tomografide pulmoner trunkus ve pulmoner arterlerde anevrizmatik genişleme, pulmoner trunkus çapı 61mm, sol ana pulmoner arter 47mm ve sağ ana pulmoner arter 46mm ölçüldü. Dolum defekti saptanmadı. Aorta normaldi. Kardiyoloji ve kalp damar cerrahisi görüşü alınarak poliklinik kontrolü önerileri ile taburcu edildi.

Tartışma: Ana pulmoner arter anevrizması oldukça nadir görülen bir durumdur. Pulmoner arter hipertansiyonuna neden olan kardiyak ve pulmoner nedenler ile ateroskleroz, çeşitli enfeksiyonlar (sifiliz, bakteriyel endokardit, tüberküloz), Marfan sendromu benzeri bağ dokusu hastalıkları, kistik mediyal dejenerasyon, travma, Behçet hastalığı PAA'ya yol açabilmektedir. İdiyopatik PAA ise çok daha nadir görülür. Pulmoner arteri genişletecek kardiyak ya da pulmoner bir nedenin yokluğunda ve normal pulmoner arter basıncı varlığında, pulmoner trunkusun çapının >30 mm olması idiyopatik PAA olarak tanımlanmaktadır. Pulmoner arter anevrizmalarının büyük bir çoğunluğu duktus arteriyozus açıklığı, atriyal veya ventriküler septal defektler gibi doğumsal konjenital kardiyak patolojilerden kaynaklanmaktadır. Pulmoner anevrizmalar ile ilişkili vaskülitin en yaygın türü Behçet hastalığıdır. Behçet hastalığında sistemik bulgularla birlikte trombozun eşlik ettiği sağ alt lob arterlerini tutan PAA görülmektedir.

Sonuç: PAA'lı olgular genelde asemptomatiktir. Nadiren eforla ortaya çıkan göğüs ağrısı, nefes darlığı, ateş, öksürük ve hemoptizi ile başvurabilirler. Pulmoner hipertansiyon rüptür riskini arttırırken nefes darlığı, göğüs ağrısı, hemoptizi, rüptür olabileceğinin erken belirtisidir.

Anahtar Kelimeler: Göğüs ağrısı; grafide geniş torasik vasküler yapı; pulmoner arter anevrizması

*****

S-15

ERKEN MÜDAHALE ÖNEMLİDİR!:RENAL ARTER TROMBOZU OLGU SERİSİ

Ali Aygün
Ordu Üniversitesi Tıp Fakültesi, Acil Tıp Anabilimdalı, Ordu, Türkiye

Giriş: Renal arter trombozu (RAT) böbrek parankiminde iskemiye neden olan nadir bir patolojidir. Kronik ya da akut olabilir. Kronik RAT; genellikle aterom plak nedeniyle stenoza uğramış renal arterlerin oklüzyonunun yavaşça ilerleyip tıkanması durumunda oluşur. Belirtiler ve bulgular, hipertansiyon ve kronik böbrek yetmezliği gibi şiddetli renal arter stenozuna benzer. Tıkanıklık yavaş ilerlediği için akut semptomlar görülmez. Akut RAT ise trombüsün veya proksimal bir kaynaktan gelen aterom plağın renal arteri tıkaması ile oluşur. Akut RAT'da semptomlar; ani başlangıçlı karın ağrısı, yan ağrısı, bulantı ve kusmadır.

Akut RAT' ın nadir görülmesi ve semptom ve bulguların nonspesifik olması, spesifik laboratuar verilerin olmaması nedeniyle çoğu kez atlanan bir patolojidir.

Bu olgu serisinde, renal arter tıkanıklığının acil serviste tanı, tedavi süreci sunulmuş konuya dikkat çekilmiştir.

Olgu 1: Yetmiş sekiz yaşında kadın hasta karın ağrısı, bulantı, kusma nedeniyle acil servisimize akut batın ön tanısı ile sevk edildi. Hasta acil servise başvurusundan 4 saat önce aniden başlayan sol yana vuran yaygın karın ağrısıolduğunu belirtti. Fizik muayenesinde; batında yaygın hassasiyet, sol KVAH pozitifti. Çekilen abdomen BT' de sol böbrekte parankimde kontrastlanma izlenmedi, sol renal arter trombozu görüldü. Şikayetinin 6. Saatinde yapılan perkutananjıografi de sağ renal arterin total açık olduğu, sol renal arterin total tromboze olduğu görüldü. Sol renal artere balon anjioplasty ile predilastasyon, sol renal artere konulan stent ile post dilatasyon yapılarak tam açıklık sağlandı.

Olgu 2: Yetmiş yedi yaşında kadın hasta şiddetli karın ağrısı, bulantı, kusma nedeniyle dış merkezden acil servisimize akut batın ön tanısı ile sevk edildi. Hasta acil servise başvurusundan 6 saat önce ani başlayan sırta vuran yaygın karın ağrısı olduğunu belirtti. Fizik muayenesinde; batında yaygın hassasiyet, sol üst kadranda defans mevcut, sol KVAH pozitifti. Abdomen BT'sinde sağ böbrek normaldir, sol renal arterde aortaya uzanım gösteren tromboemboli ile uyumlu dolum defekti mevcuttur. Sol renal perfüzyon tamamen kaybolmuştur. Dış merkezde girişimsel radyoloji tarafından değerlendirilen hasta geç vaka olarak kabul edilip müdahale yapılmadan tarafımıza geri sevk edildi. Hastanemizde ağrısının 14.saatinde hastanemiz kardiyoloji anjio ekibi tarafından hastaya perkutan anjiografi ile tromboliz yapıldı. Sol renal arter trombüse trombolitik enjeksiyonu sonrası balon anjioplasty ile predilastasyon, sol renal artere konulan stent ile post dilatasyon yapılarak distal yatak dilate edildi. Sol renal arterde totale yakın akım sağlanmasına rağmen sol böbrekte kısmi perfüzyon sağlandığı görüldü.

Tartışma: Renal arter trombozu nadir görülen ve akut batını taklit eden bir durum olması nedeniyle sıklıkla cerrahlar tarafından yanlış tanı konulan bir tablodur. RAT'da akut böbrek iskemisi oluşması nedeniyle erken tanı ve erken reperfüzyon tedavisi önemlidir. Böbrekler akut iskemiyi 60 ile 90 dakika arasında tolere edebiliriken bu durum kollateral dolaşım varlığında bu tolerans süresi uzayabilir. Travmatik renal arter oklüzyonlarında sıklıkla 3 ile 6 saat içerisinde iskemi oluşabilmektedir. Bizim çalışmamızdaki iki olguda şikayetlerin başlangıcından itibaren 6 saatten fazla geçmesine rağmen perkutan anjiografi yöntemi ile balon ve stentleme işlemi yapılarak renal arter trombozu tedavi edildi. Fakat olgularımızın ağrının başlama işlem arasındaki süreleri farklıdır. Bu yüzden daha erken müdahale yapılan olguda anjiyografi ile daha iyi sonuç elde edildi. İki olgumuzda da tedavi sonrası ağrı şikayeti geçmişti.
Sonuç olarak renal arter trombozu olguların da erken perkutanendovasküler yöntemler ile böbrek iskemisi önlenebilmekte, böylece kalıcı böbrek hasarının önüne geçilebilmektedir.

Anahtar Kelimeler: Renal arter; trombüs; perkutan anjiografi; renal iskemi

*****

S-16

ACİL SERVİSE TRAVMA NEDENİYLE BAŞVURAN OKUL ÇAĞI ÇOCUKLARIN DEMOGRAFİK DEĞERLENDİRİLMESİ

Sinem Akgün[1], Cem Ertan[2], Özlem Güneysel[3]
[1] Maltepe Üniversitesi Acil Tıp İstanbul, [2]İzmir Medicalpark Hastanesi, [3]Kartal Lütfi Kırdar Eğitim Araştırma Hastanesi, İstanbul

Amaç: Çalışmanın amacı, bir Vakıf Üniversitesi Hastanesi Acil Servisine travma nedeniyle başvuran okul çağındaki çocuk hastaların demografik, epidemiyolojik özelliklerini ve tedavi sonuçlarını saptamak, ulusal verilerimize katkıda bulunmaktır. Yöntem: Maltepe Üniversitesi Tıp Fakültesi Acil servisine 1 Ocak 2013- 31 Aralık 2014 tarihleri arasında travma nedeniyle başvuran 6-12 yaş çocuk hastaların dosyaları ve hastane kayıt defteri retrospektif olarak incelendi. Yaş, cinsiyet, ay, yaralanma yeri (okulda veya okul dışında), travma sebepleri (düşme, trafik kazası, yabancı cisimle kesi, yanık), vücutta yaralanma bölgeleri (kafa, toraks, abdomen, alt ve üst ekstremite, çoklu), konsültasyonlar, acil serviste yapılan işlemler, yatış, taburculuk ve mortalite oranları gibi özellikleri kaydedildi. İstatistiksel analizleri yapıldı.

Bulgular: Çalışmaya dahil olan 500 hastanın çoğu erkekti (n=287;%57,4) ve Nisan- Mayıs aylarında baş- vuru sayısı yüksekti (% 11,8; 12). Okul dışında yaralanma oranı (n=284; % 56,8) okuldaki yaralanmalara (n=216; % 43,2) göre daha fazla idi. Oluş şekli incelendiğinde düşme (%96,6) ve trafik kazası olgularının (%2,4) daha sık olduğu gözlendi. En çok ekstremite yaralanması (% 63,6) tespit edilirken kafa yaralanmaları (%31,6) ikinci sıklıktaydı. Çalışmaya alınan hastaların 483'ünün acil serviste takip ve tedavisi yapıldıktan sonra, 2'sinin de hasta yakınlarının istekleriyle taburcu edildiği, 14'ünün hastaneye yatırılarak tedavi edildiği ve 1 hastanın ex olduğu tespit edildi.

Sonuç: Okul çağı çocuk yaralanmalarının büyük bir kısmının nedeni önlenebilir bir sebep olan düşmedir. Çocukların yaşadıkları yerlerde güvenlik için koruyucu önlemler yaralanmaları azaltabilir. İstatistiksel sonuçlarımız diğer çalışmalara benzer çıkmıştır.

Anahtar Kelimeler: Acil servis; okul çağı; travma

*****

S-17

İKİ FARKLI ODAKTAN KAYNAKLANAN SEPTİK ŞOK

Umut Payza, Ahmet Kayalı
İzmir Katip Çelebi Üniversitesi Atatürk Eğitim ve Araştırma Hastanesi, Acil Tıp Anabilim Dalı, İzmir, Türkiye

Giriş: Çok sayıda araştırma ve klavuz yayınlanmış olsa da sepsis ile ilişkili ölümler hayatı tehdit eden bir klinik problemdir. Sepsisin odağını bulmak ve etkene yönelik tedaviye zaman kaybetmeden başlamak en önemli basamaktır. Bir odağın tesbit edilmesi tedavinin planlanması için yol gösterirken, kaynağın kesinleştirilmesi için diğer vücut alanlarının detaylı bir şekilde değerlendirilmesi gereklidir ve ikincil bir odağın, nadir de olsa, olabileceği akılda tutulmalıdır.

Vaka sunumu: Pnömo/sepsis ön tanısı ile 10 gündür yoğun bakımda tedavi gören hasta taburculuk sonrasında gelişen bilinç bulanıklığı nedeniyle acil servisimize getirildi. Yakınlarından alınan anamnezde, İlk başvurusunda öksürük, nefes almada güçlük, bulantı ve kusma şikayetleri nedeniyle dış merkeze başvurduğu öğrenildi. Çekilen tomografisi pnömoni olarak yorumlanmış. Genel durumunda düzelme olduğu söylenen hasta taburcu edilmiş ancak taburculuk sonrası tekrar servisimize hasta getirildi. Hastanın gelişinde tansiyon değeri 85/60 mmHg, nabız 132 atım/dk, ateş 39 C^0 olup diğer vital parametreler olağandı. Muayenesinde solunum sesleri hafif kaba idi. Batın muayenesinde tahta karın bulgusu mevcuttu. Fizik muayeneler hastanın durumu nedeniyle yetersiz bulgu verdi. Çekilen batın tomografisinde, safra kesesine ait apse ve bu apsenin perforasyonuna ait karaciğer içinde serbest hava görüldü.

Tartışma: Sepsis ve septik şoktaki hastaların tedavilerinde odağın ve etkenin tespit edilmesi önemlidir. Pratiğimizde sık karşılaştığımız enfeksiyon odaklarına ait bulgular etkenin için önemli bir ip ucu olmakla birlikte, nadiren de olsa, ikinci bir enfeksiyon odağı bu tabloya eşlik ediyor olabilir. Özelliklede batın içi veya kraniyal apseler gibi daha sessiz seyreden ve tespit edilmesi güç odaklar için daha detaylı araştırmalar yapmak gereklidir. Perikardit, miyokarditler de unutulmaması gereken enfeksiyon etkenleridir.

Sonuç: Sepsiste mortalitenin önüne geçebilmek için enfeksiyon etkeninin doğru tespit edilmesi gereklidir. Hastalarda etken araştırılırken nadir rastlanan odakların incelenmesi bu sebeple önem taşımaktadır. İkincil bir patojenin, nadir de olsa, eşlik edebileceği de akılda tutulmalıdır.

Anahtar Kelimeler: Multifokal sepsis; safre kesesi perferasyonu; nadir görülen enfeksiyon odakları

*****

S-18

CİNSİYET FARKLILIĞININ UZUN SÜRELİ HIÇKIRIKLARA ETKİSİ

Oğuz Eroğlu
Kırıkkale Üniversitesi Tıp Fakültesi Acil Tıp Anabilim Dalı, Acil Tıp, Kırıkkale, Türkiye

Giriş - Amaç: Hıçkırık, çok önemsenmeyen bir semptom olsa da, birçok hastalıkla ilişkili olabilir. Bu çalışma, cinsiyet farklılığının hıçkırık tipleri ve hıçkırık etiyolojisinde yer alan hastalıklarla ilişkisini araştırmak amacıyla yapıldı.

Gereç-Yöntem: Hıçkırık nedeniyle Kırıkkale Üniversitesi Tıp Fakültesi Hastanesine başvuran hastalar retrospektif olarak incelendi. Hastaların yaş, cinsiyet, hıçkırık süresi, ek hastalıklar, ileri görüntüleme sonuçları, laboratuvar tahlilleri ve poliklinik takipleri kaydedildi. Hastalar, Grup1: Hıçkırık süresi 48 saatten az (kısa süreli) olan; Grup 2: Hıçkırık süresi 48 saatten fazla (uzun süreli) olan şeklinde ikiye ayrıldı. Grupların karşılaştırılmasında Chi-square testi kullanıldı. $p < 0.05$ değeri anlamlı kabul edildi.

Bulgular: Çalışmaya 84 hasta dahil edildi. Hastaların % 44.1 (n= 37)'i Grup 1, % 55.9 (n= 47)'u ise Grup 2'de bulunuyordu. Erkek hastaların oranı Grup 1'de % 67.5 (n=25), Grup 2'de ise % 89.4 (n=42) idi (p=0.027). Hıçkırıkla ilgili hastalıklar arasında ilk sırada Gastrointestinal Sistem (GIS) hastalıkları geliyordu. GIS hastalıkları ile erkek cinsiyet arasında ilişki saptanırken (p=0.034), diğer sistem hastalıkları ile cinsiyet arasında ilişki saptanmadı. GİS hastalıkları ile uzun süreli hıçkırıklar arasında ilişki saptanırken (p=0.037), diğer sistem hastalıkları ile hıçkırık tipleri arasında ilişki saptanmadı.

Sonuç: Uzun süreli hıçkırıklar erkeklerde daha sık görülmektedir. Bu cinsiyet farklılığı özellikle GİS kaynaklı hıçkırıklar için geçerlidir.

Anahtar Kelimeler: Cinsiyet; erkek, gastrointestinal sistem; hıçkırık

*****

S-19

ACİL SERVİSDE AKUT KARIN AĞRISININ ÇOĞUNLUKLA YANLIŞ TANI ALAN NADİR NEDENİ : PRİMER EPİPLOİK APANDİSİT VAKA SUNUMU

Ahmet Kayalı
İzmir Katip Çelebi Üniversitesi Atatürk Eğitim ve Araştırma Hastanesi, Acil Tıp, İzmir, Türkiye

Primer epiploik apandisit (PEA), klinik semptomlarından dolayı akut apandisit ve divertikülit gibi hastalıkları taklit edebilen, nadir ve kendini sınırlayan bir hastalıktır. Nadir olması ve nonspesifik belirtileri nedeni ile primer epiploik apendagitisin klinik tanısı zordur ve hastaların çoğu divertikülit, apandisit ya da kolesistit gibi yanlış tanılar alır. Biz acil servise akut batın kliniği ile başvuran ve tanısı acil serviste konularak batın operasyonundan kurtulan hastayı sunmayı amaçladık.

Vaka: Yirmi beş yaşında erkek hasta, karın sol alt kadran ve sol yan ağrısı şikayetleri ile acil servise başvurdu. Anamnezinde ek hastalığı olmayan hastanın vital değerleri normaldi. Fizik muayenesinde barsak sesleri hipoaktif, batın sol alt kadranda hassasiyeti ve rebaund pozitiiği vardı. Laboratuvar incelemelerinde; CRP:<0.2 mg/l, Wbc:12.350 /mm3 idi. Tam idrar tetkiki, biyokimyasal değerleri ve üiner sistem ultrasonografisi (US) olağandı. Yapılan intravenöz kontrastlı tüm batın bilgisayarlı tomogra sinde (BT) Sol alt kadranda, perikolonik yağ planlarında, yaklaşık 3,5-4 cm genişlikteki bir alanda kalınlaşma - flulaşma dikkati çekmektedir. Görünüm akla öncelikle epipiloik apandejit tanısını getirmiştir. Görünüm PEA ile uyumlu olması üzerine hastaya medikal tedavi ile izlem kararı alındı.

Tartışma: Primer epiploik apendisit, kolonun epiploik apendikslerinin torsiyonu ya da spontan gelişen arteryel trombozu sonucu oluşan, ani başlangıçlı bölgesel karın ağrısına neden olan, genellikle kendi kendini sınırlayan, iyi seyirli nadir bir infamatuar hastalıktır. En sık 2. Ve 5. dekatta görülür. Bulgularının nonspesifik olması ve klinik tanısı zor olmasından dolayı tanısı şüpheyle mümkündür.

Akut apandisit ve divertikülit gibi cerrahi tedavi gerektiren tanılarla karıştırılması bu iyi seyirli hastalığın tanısını daha önemli kılar.

PEA şüphesi olan hastalar US ve BT ile mutlaka değerlendirilmelidir. Özellikle BT incelemesi invaziv olmayan bir tanı yöntemidir ve BT'de PEA için patognomik sayılabilecek bulguları mevcuttur.

Sonuç: Özellikle sol ve sağ alt kadran karın ağrısı ile başvuran akut karın olgularında PEA mutlaka akılda tutulması gereken bir hastalıktır. Konservatif antibiyoterapi ile tedavisi mümkün olan ve kendini sınırlayan bir hastalık olduğu için cerrahi gerektiren akut karın sebeplerinden ayırt edilmesi önemlidir.

Anahtar Kelimeler: Epiploik apandisit; akut batın; acil servis

*****

S-20

AKUT ANTERİOR OMUZ ÇIKIKLARINDA PRAKASH REDÜKSİYON YÖNTEMİ

Ahmet Adnan Karaarslan
Medeniyet Üniversitesi Göztepe Eğitim ve Araştırma Hastanesi, Ortopedi ve Travmatoloji, İstanbul, Türkiye

Amaç: Bu çalışmada akut omuz anterior çıkıklarında son yıllarda sık olarak kullanılan Prakash redüksiyon yönteminin sonuçlarını aktarmayı amaçladık.

Gereç- Yöntem: 1.6.2017-1.12.2017 yılları arasında anterior omuz çıkığı nedeniyle acile başvuran 7 hasta çalışmaya dahil edildi. Bu hastaların 4'ünde sağ omuzda çıkık ve 3'ünde sol omuzda anterior akut çıkık mevcuttu. Bu hastalarda ortalama yaşı 23(19-50) idi. Hastaların 5'i erkek, 2 si bayandı. Hastaların yapılan muayenelerinde aksiller sinir veya başka sinir yaralanması mevcut değildi. Prakash omuz redüksiyon yöntemi acil serviste hasta oturur pozisyonda ve hiç anestezi yapılmadan uygulandı. Redüksiyon sonrası 30 yaş altı hastalara 3 hafta süreyle 30 yaş üstü hastalara 2 hafta süreyle Velpau bandajı sarıldı. Bu sürelerin sonunda omuz hareketleri verildi.

Teknik: Prakash yönteminde hasta bir sandalyede otururken, redüksiyonu yapacak doktor hastanın çıkıklı tarafında durur. Traksiyon ve koldan çekme hiç yapılmaz. Hastanın önkol ve dirseğinden tutularak omuz çok yavaş bir şekilde eksternal rotasyona getirilir. Omuzun maksimum eskternal rotasyonda en az iki tam dakika tutulması en önemli aşamadır. Sonra kola adduksiyon ve internal rotasyon yaptırılır. Redüksiyon sırasında kütleme, klik sesi ve yerine oturma sesi olmaz. Humerus başı atravmatik bir şekilde sessiz bir şekilde yerine girer.

Bulgular: Bütün hastalarda acil serviste hasta oturur pozisyonda iken hiç anestezi veya analjezik verilmeden kapalı omuz redüksiyonu başarıldı.

Sonuç: Omuz anterior çıkıklarında Prakash redüksiyonu yöntemi hastaneye yatış gerektirmeden riskli hastalarda dahi güvenle uygulanabilen atravmatik ve etkin bir kapalı redüksiyon yöntemidir.

Anahtar Kelimeler: Omuz anterior çıkık; kapalı redüksiyon; prakash yöntemi

*****

S-21

BATMAN İLİ VE KADIN İNTİHARLARI

Nazlı Görmeli Kurt
Batman Bölge Devlet Hastanesi, Acil Tıp, Batman, Türkiye

Amaç: Bu çalışmada, Batman ilinde genç kadın nüfus için önemli bir halk sağlığı sorunu olan intihar vakalarının sosyodemografik özelliklerini inceleyerek alınabilecek önlemlere katkıda bulunmayı amaçladık.

Materyal ve metot: Batman Bölge Devlet Hastanesi acil servisine, 1 Haziran 2012 - 1 Haziran 2017 tarihleri arasında intihar girişimi nedeni ile başvuran hastalar retrospektif olarak değerlendirildi. Çalışmaya alınan hastaların cinsiyeti, yaşı, medeni durumu, okur-yazar olup olmadığı, intihar yöntemi, hangi mevsim ve saat kaçta gerçekleştirildiği, geçmişte intihar girişimi öyküsü varlığı, psikiyatri konsültasyonu istemi yapılıp yapılmadığı, yapılan müdahale ve mortalite oranı incelendi.

Bulgular: Çalışmaya alınan 896 vakanın %83,4'ü (n=747) kadın, %16,6' sı (n=149) erkekti. Yaş dağılımına göre incelediğimizde en fazla başvurunun %57,1 (n=512) ile 15-24 ve takiben %27,2 (n=244) ile 25-34 yaş aralığında olduğunu görüldü. Başvuran kadın vakaların % 49,1'i (n=367) evli, erkeklerin ise %71,8' i (n=107) bekar idi. Tüm vakaların %58,1'i (n=521) okuma-yazma bilmemekteydi. İlaç içme %79,5 (n=713) ile en sık karşımıza çıkan intihar sebebi idi. Toplamda 896 vakanın %8,7'si (n=78) eksitus oldu. Eksitus olan hastaların %38,4'i (n=30) erkek, %61,5'ü (n=48) kadın idi. Kadınların %47,9'u (n=23) ası ile eksitus olurken erkeklerde ilk sırada %40 (n=12) ile ateşli silah yaralanması vardı.

Sonuç: Çalışmamızda 15-24 yaş arası, evli kadınlarda intihar ve intihar girişim riski yüksek bulunmuştur. Kadınların bu bölgede küçük yaşta yaşlı insanlar ile evliliğe zorlanması, eğitim düzeyinin düşük olması, aile içi şiddet, kadınlara uygulanan baskıcı tutum genç kadın nüfusunu intihara sürüklemektedir. Bu konuda yetkili kurumların gerekli önlemleri almasının intihar ve intihar girişimlerini azaltmada etkili olabileceği kanaatindeyiz.

Anahtar Kelimeler: Acil servis, intihar, demografik özellikler; acil servis; intihar;semografik özellikler

*****

S-22

THE IMPORTANCE OF NEUTROPHIL LYMPHOCYTE RATIO (NLR) AND PLATELET LYMPHOCYTE RATIO (PLR) FOR PROGNOSIS AND HOSPITALIZATION PERIOD IN CASE OF SNAKEBITES

Nazlı Görmeli Kurt[1], *Murat Orak*[2], *Mehmet Üstündağ*[2]
[1]*Batman Bölge Devlet Hastanesi, Acil Tıp, Batman, Türkiye*
[2]*Dicle Üniversitesi Tıp Fakültesi Acil Tıp Anabilim Dalı, Acil Tıp, Diyarbakır, Türkiye*

Objective: Serious complications may develop in snakebites. Our region is endemic with regards to snakebites. Based on the view that the parameters for prognosis are highly valuable on snakebites due to the inadequacy of acute inpatient services, as well as the excessive intensity of ER, we aimed at detecting the importance of NLR and PLR parameters in poor prognosis for snakebites.

Method: In our study, the patients applying ER within 24 hours after snakebite were analyzed retrospectively. The analysis was made with regards to the gender, age, exposure duration, bitten body part, hospitalization period, complications developed, mortality rate, as well as the blood parameters as applying to the ER. 50 healthy individuals were involved as control group in the study, who were suitable in terms of gender and age.

Results: We detected that the average NLR (p=0,000) and PLR (p=0,003) values were statistically significantly high with respect to the control group. Comparing the patients discharged from ER, as well as those staying in the hospital, no statistical difference was detected for NLR value (p=0,195), yet we found out that the PLR value was significantly high for the patients staying in the hospital (p=0,000). NLR (p=0,000) and PLR (p=0,000) values for the patients developing complications were significantly higher compared to those not developing any complication.

Conclusion: We are of opinion that the hospitalization period, development of complication and poor prognosis can be predicted with NLR and PLR values that are easy-to-access and cheap blood parameters in snakebites.

Anahtar Kelimeler: Neutrophil lymphocyte ratio; platelet lymphocyte ratio; snakebites

*****

S-24

NARGİLE İÇİMİ SONRASI GELİŞEN KARBONMONOKSİT ZEHİRLENMESİ

Gizem Ayaz, Ömer Faruk Karakoyun
Sağlık Bilimleri Üniversitesi Antalya Eğitim ve Araştırma Hastanesi, Acil Servis, Antalya, Türkiye

CO(Karbonmonoksit), karbon içeren yakıtların eksik yanması sonucu meydana gelen renksiz, kokusuz bir gazdır. Kazara zehirlenmeler arasında CO zehirlenmesi acil başvurularındaki en sık sebeplerdendir. Hemoglobinin karbonmonokside affinitesi oksijenden yaklaşık 200 kat daha fazladır, bu yüzden maruziyetinde kanın dokulara oksijen sunumu azalır. Doku ve organların oksijen ihtiyacının karşılanamamasına bağlı olarak semptom ve bulgular ortaya çıkar. Klinik bulgular sıklıkla nonspesifik olup birçok farklı hastalığı taklit edebilir. CO zehirlenmesinde tanı, kan COHb düzeyi ile konulur. COHb düzeyi sigara bağımlılığı gibi sürekli duman maruziyetinde %10 seviyesine kadar yükselebilir. Nargile içilmesi, diğer sigara içme yöntemlerinde görülen seviyelerin çok üstünde CO üretir. Bu yüzden COHb seviyesi nargile içilmesi gibi akut maruziyetlerde ani yükselmeler gösterebilir ve semptomatik hale gelebilir. Nargile kaynaklı CO zehirlenmesine bağlı herhangi bir ölüm bildirilmemesine rağmen, literatürde nargile ile ilgili akut CO zehirlenmesine ilişkin vaka serileri bulunmaktadır.

Vaka Sunumu: 21 yaşında bayan hasta baş dönmesi, çarpıntı ve göz kararması sonrası tam senkop ve kafasını çarpma şikayeti ile acil servisimize başvurdu. Hastanın ek semptomu yoktu. Bilinen hastalık öyküsü veya düzenli kullandığı ilaç yoktu. Hastanın vital bulguları TA:128/73, Nb:118, spO2:99, SS:22 idi. Fizik muayenesinde genel durumu iyi olan hasta oryante koopereydi. Pupilleri izokorik ve ışık refleksi mevcuttu, nörolojik muayenesi doğaldı. Akciğer sesleri doğal her iki hemitoraks solunuma eşit katılıyordu. Kardiyovasküler sistem muayenesinde s1/s2 ritmik ve taşikardikti. Rektal tuşesi normal gaita bulaşıydı. Sol frontal bölgede 2cmlik dermabrazyon mevcuttu. Hastaya tetanoz aşısı yapıldı. Mayi desteği verilerek monitörize edildi. Hastanın anamnezi derinleştirildiğinde nargile içimi sonrası senkop geliştiği öğrenildi. Diğer kan tahlilleri normal olan hastanın venöz kan gazında CO düzeyi 24 idi. Hastanın high sensitif troponin düzeyi 3 geldi. Beyin BTsi normal olan hastaya yüksek akım oksijen başlandı. Hasta 6 saat gözlemde tutularak tedavisine devam edildi. 6 saat sonunda kontrol kan gazında CO düzeyi 3. Troponin düzeyi 3'ün altında idi. Hasta sualtı hekimliği ve hiperbarik tedavi ünitesine konsülte edildi. Poliklinik kontrolü önerilerek taburcu edildi.

Sonuç: Son yıllarda artan tütün ve ürünlerinin tüketimi ile farklı medikal problemler karşımıza çıkmaktadır. Bu vakada görüyoruz ki genç erişkinlerde senkop nedeniyle acile başvuran hastalarda karbonmonoksit zehirlenmesi de akla getirilmeli ve tütün/tütün ürünlerinin tüketimi de sorgulanmalıdır. CO zehirlenmesinde en yaygın semptomlar senkop, baş dönmesi, baş ağrısı ve bulantı; olmasına rağmen belirtiler kan COHb seviyeleri ile yakından ilişkili değildir. Bu ve benzeri semptomlarla gelen hastalarda kan gazı istemi ve karbonmonoksit düzeyi ölçümü ihmal edilmemelidir.

Anahtar Kelimeler: Senkop; karbonmonoksit zehirlenmesi; nargile içiciliği

*****

S-25

ACİL TIP KLİNİĞİNDE ULTRASONOGRAFİNİN ÖNEMİNE BİR KANIT DAHA: SİYALOLİTİAZİSE SEKONDER APSE

Gizem Ayaz, Ahmet Çelik
Sağlık Bilimleri Üniversitesi Antalya Eğitim ve Araştırma Hastanesi, Acil Servis, Antalya, Türkiye

Giriş: Siyalolitiazis tükürük bezinin veya boşaltıcı kanalının kalkulus ile tıkanmasıdır. Etkilenen bezde şişlik, ağrı ve enfeksiyon görülür. Siyalolitiazis tüm tükürük bezi hastalıklarının %30'unu oluşturmaktadır. %80-95 oranında submandibuler bezde, %5-20 oranında parotis bezinde ve %1-2 oranında sublingual ve minör tükürük bezlerinde görülür. Siyalolitiazis patogenezi tam olarak anlaşılamamakla birlikte tükürük taşı deskuame epitel, yabancı cisim, bakteri veya bakteri ürünleri ile oluşan santral çekirdek etrafında kalsiyumdan zengin kristallerin birikiminden oluşmaktadır.

Olgu: 56 yaşında erkek hasta acil servise sol kulak önünde 10 gün önce başlayan ve giderek artan şişlik şikayeti ile başvurdu. 10 gün önce diş apsesi tanısı koyulan hastaya oral antibiyotik tedavisi başlanmış. Şişliğin artması üzerine 3 gün önce dış merkeze başvurmuş fakat hastaya yine diş apsesi tanısı konularak intramuskuler(IM) antibiyotik tedavisine geçilmiş. Alınan IM antibiyotik tedavisine rağmen hastanın şişliğinde artış olması ve mevcut ağrısının artması üzerine hastanemiz acil servisine başvurdu. Hastanın fizik muayenesinde sol kulağın 3 cm önünde, lokalizasyonu parotis beziyle uyumlu 3×3 cm boyutunda, orta sertlikte, hassas bir kitle saptandı. Tespit edilen kitleye yönelik yüzeyel doku ultrasonografisi(USG) yapıldı. Yapılan USG'de stenon kanalının genişlemiş olduğu ve içerisinde posteriora akustik gölge veren en büyüğü 8 mm çapında olan yaklaşık 5 adet taş ile uyumlu görünüm ve apse tespit edildi (Şekil 2). Yapılan labaratuvar testlerinde beyaz küre sayısı 17900 mm3 ve CRP' de 67,30 mg/L olarak saptandı. Hastanın klinik ve labaratuar değerlendirmesi sonucunda siyalolityazise sekonder apse düşünülmesi üzerine hasta cerrahi servise yatırıldı.

Sonuç: Tükrük bezi taşlarının tespit edilmesi komplikasyonların gelişmesini önlemek açısından geciktirilmemelidir. Günümüzde tükrük bezlerini incelemede kullanılabilecek birçok yöntem vardır. Çoğu tükrük bezi taşları radyoopaktır ve direk radyografide görülebilir. Opak olmayan taşlar ürat içerirler ve direk radyografide görünmezler. USG ile, radyografideki opak olmayan taşlar gösterilebildiği gibi, duktus genişlemesi olup olmadığı, taşın yerleşimi, parankimin durumu ve enflamatuvar değişiklikler de izlenebilir

Şekil 1. Yaklaşık 3x3 cm boyutlarında sol kulak 3 cm önünde tespit edilen kitle

Şeki 2. Sol submandibular beze yönelik, 7,5 - 8.0 MHz lineer tranduser ile elde edilen US görüntülerinde, apse varlığı ile birlikte akustik gölgelenme veren en büyüğü 8 mm çapında olan yaklaşık 5 adet taş.

Anahtar Kelimeler: Acil tıpta radyolojik görüntüleme; acil serviste usg kullanımı; yüzeyel doku usg; siyalolitiazis

S-26

HAWKİNS III TALAR BOYUN FRAKTÜRÜ

Ahmet Çelik, Gizem Ayaz
Sağlık Bilimleri Üniversitesi Antalya Eğitim ve Araştırma Hastanesi, Acil Servis, Antalya, Türkiye

Giriş: Talus topuk kemiği (kalkaneus) ile alt bacaktaki iki kemik arasında (tibia ve fibula) oturan küçük bir kemiktir. Ayak bileği eklemini oluşturmak için alt bacağın kemikleri üstte ve yanlarda konumlanır. Talusun ayak kemikleriyle buluştuğu nokta, yürümek için önemli olan subtalar eklemi oluşturur. Talus ayak, bacak ve gövde arasında önemli bir bağlayıcı olup, ağırlık ve basınç kuvvetlerini ayak bileği ekleminden geçirmeye ve dengelemeye yardımcı olur. Talus'taki yaralanmalar, motorlu taşıt kazalarından kaynaklanır, ancak yüksekten düşme de talusa zarar verebilir. Bu yaralanmalar genellikle sırt üstü yaralanmalarla ilişkilendirilebilir. Talar kırıkların giderek artmasının bir başka sebebi snowboard sporundaki aktifliğin artışı ve snowboard yaparken kullanılan çizmelerin yeterince sert olmamasından kaynaklanmaktadır.

Vaka: 40 yaşında erkek hasta sol ayak travması ile acil servise başvurdu. Hasta 3 metre yükseklikten doğrudan ayaklarının üzerine düşmüş. Hasta anamnezinde, zemine önce sağ ayağıyla temas ettiğini dengesini sağlamak için de sol ayağından destek aldığını ifade etti. Sol ayak bileğinde ağrı ve şişlik şikayetleriyle başvuran hastanın, vital bulguları stabildi. Yapılan fizik muayenede sol ayak bileğinde ödem, hassasiyet ve hareket kısıtlılığı vardı. Diğer sistemik muayenesinde pozitif bir bulgu yoktu. Çekilen iki yönlü direk ayak ve ayak bileği grafilerinde (Figure 1) tibia, fibula ve kalkeneusda kırık yoktu fakat talus boyun kırığı tespit edildi. Daha sonra hastaya ayak bilgisayarlı tomografi(BT) çekildi. Çekilen BT'de Hawkins talus boyun kırıkları sınıflandırmasına göre tip 3 kırığı vardı. Bunun üzerine hasta operasyona alınmak üzere ortopedi kliniğine yatırıldı

Tartışma: Talar boyun kırığı osteonekroz, enfeksiyon, deri nekrozu, kötü kaynama, kaynamama ve post-travmatik artrit de dahil olmak üzere, yüksek komplikasyon sıklığı ile ilişkilendirilmiştir. Yaralanmanın yüksek enerjili olması deplase talar boyun kırığı ile birlikte ciddi yumuşak doku yaralanmalarına sebebiyet vermektedir. Talar boyun kırıklarının düzeltilmesi için anatomik redüksiyon ve internal fiksasyon, komplikasyon oranını en aza indirmede kilit rol oynamaktadır. Bununla birlikte travma sonrası komplikasyonların sekeli kaçınılmaz olabilir. Anatomik kırık redüksiyonu ve fiksasyonu sonrasında osteonekroz yokluğunda bile, hastalar post travmatik artrit nedeniyle sıklıkla kronik ağrı ve spazm hissedebilirler.

Şekil 1 ve 2 Talus avülsiyon fraktürünün anteroposterior ve lateral grafi görüntülemesi

Anahtar Kelimeler: Acilde radyolojik görüntüleme; talar fraktür; hawkins talar fraktür sınıflama

*****

S-27

NADİR BİR YARALANMA: MEDİAL SUBTALAR DİSLOKASYON

Ahmet Çelik, Gizem Ayaz
Sağlık Bilimleri Üniversitesi Antalya Eğitim ve Araştırma Hastanesi, Acil Servis, Antalya, Türkiye

Giriş: Subtalar çıkık, tüm çıkıkların yaklaşık% 1'ini oluşturan nadir bir ayak bileği yaralanmasıdır. Bu yaralanma, yüksek enerjili travma nedeniyle oluşur. İki ayrı kemikli eklemin, talonaviküler ve talokalkaneal eklemlerin parçalanması yoluyla subtalar bir çıkık oluşur. Subtalar eklem, talusun 'fasies articularis calcanea posterior' ve kalkaneus'un 'facies articularis talaris posterior' arasındaki sinovyal bir birleşimdir. Kalkaneus kapalı bir zincirde supinasyon / pronasyon ve abdüksiyon / addüksiyon bileşenlerini içeren eversiyon hareketleri yapar. Supinasyonda kalkaneusun posterior kısmı laterale doğru kayar, pronasyonda medial tarafa kayar. Subtalar çıkıgın en sık nedenleri yüksekten düşme (20 %) veya motor kazaları (% 48) gibi yüksek enerjili travmalardır.

Vaka: 10 yaşında erkek hasta sol ayağında şişlik, ödem ve ağrı nedeniyle acil servise başvurdu. 1 gün önce yaklaşık 3 metre yükseklikten sert zemine düşmüş. Hastanın ayağında ağrı ve şişliğin artması üzerine hastanemiz acil servisine başvurdu. Klinik muayenede ayak bileği büyük oranda şişmiş ve ekimotik iken, talonaviküler ve medial subtalar eklemler palpasyona karşı çok hassas ve ağrılıydı. Ayrıca, sol ayakta inversiyon ve adduksiyon hareketlerinde kısıtlılık mevcuttu. Bununla birlikte nörovasküler veya tendon rahatsızlıkları saptanmamıştır. Hastanın diğer sistemik muayenesinde pozitif bir bulgu yoktu. Hastanın çekilen ayak direk grafisinde hastada sol subtalar medial eklem çıkığı tespit edildi (Şekil 1). Hastanın tanısının netleşmesi açısından ileri tanıya gidilerek hastaya ayak bilgisayarlı tomografisi(BT) çekildi. Hastanın ayak BT'si, hastada subtalar medial eklem çıkığı olduğunu doğruladı (Şekil 2). Bunun üzerine hasta ortopedi ile konsülte edildi. Sedasyon ile manuel longitüdinal retraksiyon yapılarak kapalı redüksiyon gerçekleştirildi. Post-redüksiyon grafileri, subtalar ve talonaviküler eklemlerin uyumlu bir redüksiyonu olduğunu ortaya koydu.

Sonuç: Subtalar dislokasyonlar nadir görülen yaralanmalardır. Tüm subtalar dislokasyonlarda ek radyolojik inceleme fayda sağlayabilir. Konservatif tedavi, yer değiştirmiş kırıklar olmaksızın tüm çıkık tipleri için optimal tedavi seçeneği olarak kalmaya devam etmektedir. Bununla birlikte, talusun avasküler nekrozu ve dejeneratif artrit riskleri nedeniyle ayağın uzun vadeli performansı önceden belirlenemez.

Şekil 1

Şekil 2

Anahtar Kelimeler: Acilde radyolojik görüntüleme; subtalar dislokasyon; nadir yaralanmalar

*****

S-28

ACİL SERVİSE BAŞVURAN İZOLE MANDİBULA KIRIĞI OLAN HASTALARIN RETROSPEKTİF OLARAK DEĞERLENDİRİLMESİ

Hamdi Sarı[1], Müge Çına Aksoy[2], Nesrin Gökben Beceren[3]
[1]Uşak Üniversitesi Diş Hekimliği Fakültesi, Ağız Diş Çene Cerrahisi AD, Uşak, Türkiye
[2]Süleyman Demirel Üniversitesi Diş Hekimliği Fakültesi, Ağız Diş Çene Cerrahisi, Isparta, Türkiye
[3]Süleyman Demirel Üniversitesi Tıp Fakültesi, Acil Tıp AD, Isparta, Türkiye

Amaç: Acil servislerde sıklıkla karşılaşılan maksillofasiyal travmalar, izole olabildikleri gibi olgulara diğer sistem yaralanmaları da eşlik edebilmektedir. Yapılan araştırmalarda maksillofasiyal travmalarda en önemli sebebin, ülkelere ve sosyo-ekonomik düzeye göre değişiklik göstermesiyle birlikte, trafik kazaları olduğu ortaya konmuştur. Tüm travmalar içinde maksillofasiyal travmaların görülme oranı % 45,3–60'tır. Maksillofasiyal travmalarda en fazla travmaya maruz kalan ve kırılan organlar sırasıyla burun, mandibula, zigomatik kemik ve maksilladır. Mandibula fraktürleri maksillofasiyal bölge fraktürlerinin % 72,8'ini oluşturur. Çene kırıklarında prognozu etkileyen kırığın lokalizasyonu, kırığın tipi, kırık fragmanlarının deplasmanı ve yaş gibi faktörlerdir.

Gereç- Yöntem: 2009-2014 tarihleri arasında SDÜ Tıp Fakültesi Acil Servis'e başvuran mandibula kırığı ön tanılı 186 travma hastası retrospektif olarak değerlendirildi. Hastaların yaş, cinsiyet, başvuru tarihinde görüntüleme tetkikleri değerlendirmeye dahil edildi. Çekilmiş maksillofasiyal bilgisayarlı tomografilerden mandibulada kırık varlığı, kırık lokalizasyonu ve deplasman varlığı değerlendirildi.

Bulgular: Çalışmaya yapılan değerlendirme sonunda verilerine ulaşılan mandibula kırığı ön tanılı 186 hastadan dahil edilme kriterlerine uygun, toplam 50 olgu (42 erkek, 8 kadın) dahil edildi. Çalışmaya dahil edilen hastaların yaş ortalamaları 34,28±2,37 idi. İzole mandibula kırıkları lokalizasyonları açısından incelendiğinde olguların %42'sinde korpus kırığı, %27'sinde kondil kırığı, %17'sinde ramus kırığı, %8'inde angulus kırığı, %4'ünde simfiz ve %1'inde koronoid kırığı tespit edildi.

Sonuç: Travma, hayatı tehdit eden bir süreç başlatır ve bu hastaların hızlı değerlendirilmesi gerekmektedir. Mandibula kırıklarının havayolunun tıkanması riski gibi hayatı tehdit edici etkileri, hastanın konuşma ve çiğneme yeteneklerinin bozulması ve besin alımının etkilemesi gibi sonuçları mevcuttur. Mandibula kırıklarında deplasmanın varlığı ve derecesini belirlemek prognoz açısından önemlidir ancak bazı durumlarda zorluk yaratmaktadır. Mandibula kırıklarının klinik muayenesinde çoğu hastada tanıyı kesinleştirmek için ağız içi inceleme, oklüzyonun kontrolü ve radyografik incelemeye başvurulması gerekmektedir.

Anahtar Kelimeler: Mandibula kırığı; lokalizasyon; deplasman; acil servis.

*****

S-29

ACİL SERVİSTE İNRAVENÖZ İMMÜNGLOBULİN KULLANIMI

Enver Özçete
Ege Üniversitesi Tıp Fakültesi Hastanesi, Acil Tıp Anabilimdalı, İzmir, Türkiye

Amaç: Acil serviste intravenöz immün globulin (IVIG) tedavisi kullanılan hastaların değerlendirilmesi.

Gereç-Yöntem: Acil servisimize 01.01.2017-31.12.2017 tarihleri arasında İVİG tedavisi alan hastalar çalışmaya alınacaktır.

Bulgular: Acil servisimizde 01.01.2017-31.12.2017 tarihleri arasında toplam 11 hastaya IVIG tedavisi uygulanmıştır. Hastaların 6'sı erkek, 5'i kadın olup hastaların yaş ortalaması 59,9 /yıl idi. Hastaların tanı dağılımına bakıldığında; 6 myastenia gravis, 3 guillain barre sendromu ve 2 stiff person sendromu tanılı idi. Hastaların başvuru şikayeti dağılımı; 6 uyuşma-güçsüzlük, 2 yutma güçlüğü, 2 genel durum bozukluğu, 1 bulantı kusma, 1 nefes darlığı idi. Hastalar acil serviste ortalama 25 saat kaldı. 9 hasta hastaneye yatırıldı, 1 hasta kendi isteğiyle çıkış yaptı, 1 hastada acil servisten taburcu edildi.

Sonuç: Acil serviste intravenöz immün globulin tedavisi uygulanabilir.

Anahtar Kelimeler: İntravenöz immün globulin; acil servis; otoimmün hastalık

*****

S-30

KAPADOKYA BÖLGESİNDE ARTAN KARBONMONOKSİT ZEHİRLENME OLGULARI; BİR HALK SAĞLIĞI SORUNU

Necmi Baykan, Mehmet Ali Aslaner
Nevşehir Devlet Hastanesi, Acil Servis, Nevşehir, Türkiye

Amaç: Karbonmonoksit (CO) zehirlenmesi ülkemizde, özellikle kırsal kesimlerde, sık görülen ve hayati tehdit eden hem acil hem de bir halk sağlığı sorunudur. İkibin on yılında ülkemizde yapılan bir çalışmaya göre, Nevşehir ili CO zehirlenmesi sıklığında, illere göre ilk 10'da yer almaktadır. İl nüfusuna göre CO zehirlenme olgu oranı %0,03 olarak gösterilmiştir. Bu dönemden sonra konu ile ilgili bölgemizde yapılmış güncel bir çalışma bulunmamaktadır. Bu nedenle bölgede meydana gelen yeni CO zehirlenmesi olgularını ve ayrıca bu olguların orta dönemde meydana gelen mortalite sonuçlarını incelemeyi amaçladık.

Yöntem: Hastalar, 1 Ocak 2017 – 31 Aralık 2017 tarihleri arasında retrospektif olarak toplandı. Nevşehir ilinin en büyük ikinci basamak hastanesi acil servisine, yıllık 210.000 hasta girişi, başvuran CO zehirlenmesi olgularının demografik özellikleri, COHb ve troponin düzeyleri, aldıkları tedaviler, son hastane durumları ve 3 aylık mortaliteleri kayıt edildi.

Bulgular: Bir yıllık sürede toplam 275 hasta (%0,09; olgu sayısı/il nüfusu) CO zehirlenmesi ile acil servise başvurdu. Tüm hastaların içerisinde medyan yaş 32 (interquartile range, IQR 15-48) ve kadın hastaların oranı %53,8' idi. En sık başvuru şikayeti bulantı-kusma (%79,3), baş ağrısı (%12,0), baş dönmesi (%4,4), senkop (%2,9) ve şuur değişikliği (%1,5) olarak saptandı. Zehirlenme olgularının %65,1'i kış ayında gerçekleşti. Hastalar içerisinde, COHb düzeyi medyan 22,9 (IQR 3,5-46,1) ve Troponin I düzeyi medyan 1,7 pg/mL (IQR 0,7-4,7) olarak saptandı. Hiperbarik oksijen tedavisinin, hastaların sadece %2,5'unda endike olduğu görüldü. Bir hasta acil servis takibinde öldü, 21 hastaya ise servis/yoğun bakım ünitesi yatışı yapıldı. Üç aylık mortalite ise sadece 3 hastada izlendi.

Sonuç: Bu çalışma, 2010 yılına göre olgu sıklığının yaklaşık üç kat arttığını göstermektedir. Her ne kadar mortalite oranları düşük olsa da, olguların bu kadar fazla artması bizi, toplum eğitiminin önemi ve yerel yönetimin bu konu üzerinde daha fazla bilgilendirici olması ve çözüm üretmesi, konusunda düşündürmektedir.

Anahtar Kelimeler: Karbonmonoksit zehirlenmesi; halk sağlığı; mortalite

*****

S-31

ACİL SERVİSTE TESTİS TORSİYONU VE 17 OLGUNUN İNCELENMESİ

İlhan Uz
Ege Üniversitesi Tıp Fakültesi, Acil Tıp AD, İzmir, Türkiye

Amaç: Çalışmada, testiküler ağrı nedeni ile başvuran ve testis torsiyonu tespit edilen hastaların retrospektif olarak incelenmesi amaçlanmıştır.

Yöntem: 2016–2017 tarihleri arasında testiküler ağrı nedeni ile acil servisimize başvuran 176 hastadan testiküler torsiyon tanısı alan hastaların dosyaları retrospektif olarak incelenmiştir.

Bulgular: Testiküler torsiyon tespit edilen 18-64 yaş aralığındaki 17 hastanın, yaş ortalaması 27.2 tespit edildi. % 64.7'sinde sol testiküler torsiyon mevcuttu. Tüm hastalar acil servise testis ağrısı şikayeti ile gelmiş olup, 9 hastada (%52.9) ağrı sonrası acile başvuru süresi 0-2 saat aralığındaydı. 3 hasta (%17.6) 2-4 saat aralığında, 1 hasta (%5.8) 8 saat, 3 hasta (% 17.6) 2-3 gün ve 1 hasta (% 5.8) da, ağrıdan tam 10 gün sonra acil servise başvuru yapmışlardı. Hastaların % 76.4'ü mesai saatleri dışında (17:00-08:00) giriş yaptırmışlardı. Tüm hastalarda tanı Doppler Ultrasonografi ile konulmuş olup, ortalama tetkik ve konsultasyon zamanı 2 saat olarak gerçekleşmiştir.

Hastaların 13'ünde (%76.4) manuel detorsiyon başarılı olmuş ve bunların 7'sine sonrasında fiksasyon operasyonu uygulanmış, 6'sı opere edilmemiş veya operasyonu kabul etmemiştir. 4 hasta, detorsiyon ve operasyon için üroloji kliniğine yatrılmış ve 2'sine orşiektomi operasyonu uygulanmıştır.

Acil serviste, detorsiyon uygulanan hastaların % 76.4'ünün semptomların başlamasından itibaren ilk 8 saat içerisinde başvurduğu, orşiektomi uygulanan hastaların ise 2-10 gün içinde başvurduğu tespit edildi. Orşiektomi uygulanan iki hastanın yaş ortalaması 57 olup, ikisinin de yakın dönemde inguinal herni operasyonu öykülerinin olması dikkat çekmekteydi.

Sonuç: Testiküler ağrı nedeni ile başvuran özellikle genç hastalarda testis torsiyonu öncelikle göz önünde bulundurulması gereken tanıdır. Testis torsiyonu tespit edilen hastalarda öncelikle manuel detorsiyon amaçlanmakla birlikte, detorsiyon sonrası kanlanma gözlenmeyen olgularda orşiektomi operasyonu da uygulanabilmektedir.

Çalışmamızda semptomların başlamasından sonra ilk 8 saatte başvuran hastalarda acil serviste detorsiyonun yeterli olduğu, 48 saat sonrasında başvuran hastalarda ise orşiektominin daha yüksek oranlarda uygulandığı tespit edilmiştir.

Anahtar Kelimeler: Testiküler ağrı; torsiyon; acil servis

******

S-32

NÖROLOJİK SEMPTOMLARLA ACİL SERVİSE BAŞVURAN SOL VENTRİKÜL DESTEK CİHAZI HASTALARINDA KRANYAL BT GÖRÜNTÜLEME BULGULARI

Cenk Eraslan[1], İlhan Uz[2]
[1]Ege Üniversitesi, Radyoloji Anabilim Dalı, İzmir, Türkiye
[2]Ege Üniversitesi, Acil Tıp, İzmir, Türkiye

Amaç: Uzun süreli sol ventrikül destek cihazı (SVDC) implantasyonu günümüzde son dönem kalp yetmezliği tedavisinde kalp transplantasyonuna köprüleme veya kalıcı tedavi olarak kullanılmaktadır. Bu tedavi ile sağkalım belirgin artmakta, fonksiyonel kapasite düzelmektedir. Ancak devamlı akım pompası olmasına bağlı arter duvarındaki değişiklikler, hipertansiyon ve antikoagulan tedaviye bağlı olarak inme riski artmaktadır. Manyetik sistem ile çalıştıkları için Manyetik Rezonans uyumlu olmamaları nedeniyle bu hastaların kraniyal görüntülenmesinde kullanılabilen tek kesitsel görüntüleme tekniği Bilgisayarlı Tomografidir (BT). Çok çeşitli nörolojik semptomlarla acil servise başvuruda bulunan bu hastalarda, BT intraparankimal, intraventriküler, subdural ve subaraknoid(SAK) hemorajiler; subfalsin, transtentoriyel ve tonsiller herniasyon, akut iskemi gibi acil müdahale/tedavi gerektiren patolojilerin tanı ve takibinde yaygın olarak kullanılmaktadır. Tekrarlayan BT incelemeleri nedeniyle bu hastalar yüksek dozda radyasyon maruziyeti yaşamaktadır. Bu çalışmada, merkezimizde SVDC implante edilmiş ve nörolojik semptomları nedeniyle acil servise başvuran hastalarda elde olunan kranyal BT tetkikleri ve radyasyon dozlarının analiz edilmesi amaçlanmıştır.

Gereç-Yöntem: Çalışmaya kurumumuzda SVDC uygulanmış 28 hasta dahil edildi. Bu hastaların 2015- 2017 yılları arasında nörolojik semptomlarla acil servisine yaptığı 98 farklı başvuru kayıtları incelendi. Hastaların semptomları, muayene bulguları, elde olunan kranyal BT tetkikinde izlenen bulgular retrospektif olarak değerlendirildi. Bu bulgularla tüm hastalar için kranyal BT incelemeleri ile maruz kaldıkları yıllık kümülatif radyasyon dozu hesaplandı.

Bulgular: Toplam 28 hastanın 98 adet farklı başvurusu olduğu saptandı. Tüm hastalara toplam 262 defa BT çekildiği belirlendi. Bazal ve takip BT'lerinin incelenmesi sonucunda 8 hastada SAK, 1 hastada subdural hemoraji, 18 hastada farklı loblarda intraparankimal hemoraji izlendi. 4 hastada orta hat şifti, 21 hastada da farklı lokalizasyonlarda akut iskemi saptandı. İntraparankimal hemoraji ve akut iskemi saptanan hastalarda patolojinin izlendiği anatomik lokalizasyon kayıt altına alındı. İki hastanın radyolojik incelemeleri ve klinik değerlendirme-takip sonuçlarına göre hiçbir başvurusunda patolojik bulguya rastlanmadı. Bir hastaya tek kraniyal BT incelemesi yapılırken, diğer tüm hastalarda 2 ila 26 kraniyal BT görüntülemesi gerçekleşmiştir. Bu görüntülemeler sonucunda hastaların kümülatif olarak 57-900 mSv iyonizan radyasyona maruz kaldığı saptanmıştır.

Sonuç: Acil servise nörolojik semptomlarla başvuran SVDC hastalarında kranyal BT'nin tek kesitsel görüntüleme seçeneği olması nedeniyle bu hastalar acil nöropatolojilerinin gerek tanı, gerekse takibinde multipl kraniyal BT tetkiki ile değerlendirilmektedir. Özellikle radyopatolojik bulgusu olan hastalar tekrarlayan BT incelemeleri nedeniyle ortaya çıkan yüksek radyasyon maruziyetinin önlenmesinde düşük doz BT incelemeleri ile çekim sayısına bağlı olarak alınan kümülatif dozun yaklaşık 7 ila 10'da birine düşürülmesi mümkündür.

Anahtar Kelimeler: Sol ventrikül destek cihazı; kranyal BT; serebrovasküler olay; radyasyon dozu

*****

S-33

PEDİYATRİK BİSİKLET KAZALARINA 10 YILLIK BAKIŞ: NELERE DİKKAT ETMELİYİZ?

İlhan Uz[1], *Mustafa Onur Öztan*[2]
[1]*Ege Üniversitesi Tıp Fakültesi, Acil Tıp AD, İzmir, Türkiye*
[2]*Katip Çelebi Üniversitesi Tıp Fakültesi, Çocuk Cerrahisi Anabilim Dalı, İzmir, Türkiye*

Amaç: Pediyatrik yaş grubunda bisiklet kazaları sonrası çocuk cerrahisi kliniğimize yatan hastalardaki yaralanma şiddetini etkileyen klinik faktörleri saptamayı amaçladık.

Gereç ve Yöntem: Kliniğimizde 2007-2017 yılları arasında bisiklet kazası nedeniyle yatışı yapılmış 87 hasta geriye dönük olarak incelendi. Bu hastalar cinsiyet, yaş, travma tipi, travma sonrası yaralanan organlar, ISS, ameliyat gereksinimi, hastanede kalma süresi, morbidite ve mortalite açısından değerlendirildi.

Bulgular: İncelenen hastaların 71'i (%81.6) erkek ve 16'sı (%18.4) kız idi. Yaş ortalaması 9.99 ± 3.34 olarak saptandı. Travma tipi 74 hastada (%85.1) künt ve 13 hastada delici (%14.9) idi. Kaza sonrası 14 hastada (%16.1) karaciğer, 11 hastada (%12.6) dalak, 9 hastada (%10.4) böbrek, 6 hastada pankreas (%6.9), 3 hastada barsak (%3.5), 21 hastada dış genital (%24.1) ve 2 hastada akciğer (%2.3) hasarı saptanırken diğerleri yüzeyel travmalar nedeniyle gözlem amaçlı yatırılmıştı. Olguların ortanca ISS değeri 4 (25-75 p: 4-9) olup serviste yatış süresi ortanca 2 (25-75 p: 1-4) gündü. 1 hasta yoğun bakımda 1 gün izlendi. 4 hastaya kan transfüzyonu yapıldı. Taburculuk sonrası izlemde 1 hastada böbrek fonksiyonlarında kalıcı azalma gelişti. Diğer tüm hastalar sağ ve sekelsiz olarak taburcu edildiler. Ameliyat olan ve olmayanlar karşılaştırıldığında yaş ve ISS açısından anlamlı fark saptanmadı ($p>0.05$). Delici yaralanmalarda 13 hastanın 9'u, künt yaralanmalarda 75 hastanın 12'si ameliyat edilmiştir ($p<0.05$). Yaralanma bölgeleri dikkate alındığında en sık genital bölge yaralanmalarının ameliyata ihtiyaç duyduğu saptandı ($p>0.05$). ISS'si yüksek olanların hastane yatış süresi daha uzundu ($p<0.05$), ancak ameliyat olan ve olmayanların yatış süreleri arasında anlamlı fark saptanmadı ($p>0.05$).

Sonuç: Pediyatrik yaş grubunda, bisiklet kazaları ciddi yaralanmalara yol açabilir. Özellikle delici yaralanmalar ve genital sistem yaralanmalarında ameliyat riski artmaktadır. Beklenildiği gibi yaralanma şiddeti arttıkça hastanede kalış süresi de artmaktadır.

Anahtar Kelimeler: Pediyatrik travmalar; bisiklet kazaları; acil servis

*****

S-35

ACİL SERVİSE SUDA BOĞULMA NEDENİYLE BAŞVURAN OLGULARIN RETROSPEKTİF DEĞERLENDİRİLMESİ

Murat Güzel, Erdi Atay
Samsun Eğitim ve Araştırma Hastanesi, Acil Tıp Kliniği, Samsun, Türkiye

Amaç: Acil servise başvuran suda boğulma olgularını biyokimyasal parametreler ve klinik açıdan değerlendirmek.

Gereç-Yöntem: Bu çalışmada 01.01.2014-31.12.2017 tarihleri arasında Samsun Eğitim ve Araştırma Hastanesi Acil Servis(AS)'ine başvuran 20 suda boğulma olgusu retrospektif olarak incelendi. AS'e ilk başvuru anındaki vital bulgular ve biyokimyasal parametreleri incelendi. Dosyalarında veri yetersizliği olan 5 hasta çalışmadan çıkarıldı.Araştırmadan elde edilen veriler SPSS (Version 15 for Windows, SPSS Inc, Chicago, IL, USA) paket programında bilgisayara aktarılmış ve analiz edilmiştir. Ölçümle elde edilen veriler değerlendirilirken ortalama ± standart sapma ile ifade edilirken, frekans veriler ise sayı ve yüzde(%) ile ifade edilmiştir. İkili grup karşılaştırmasında 'Mann-Whitney U Testi" kullanılmıştır. İstatistiksel anlamlılık düzeyi tüm testler için $p<0,05$ olarak kabul edilmiştir.

Bulgular: Çalışmaya alınan olguların 10'u(66.7%) erkek, 5'i(33.3%) kadındı. Olguların 8'i(53.3%) acil servisten yatış verildikten sonra uygun medikal tedaviden sonra taburcu edildi.7 hasta AS'e kardiyopulmoner arrest olarak getirildi. Bu olgulardan 6'sı AS'te,bir hasta ise yatışının 16. gününde öldü. Çalışmaya alınan olgular ölenler ve taburcu olanlar olarak iki gruba ayrıldı. Ölenlerin yaş ortalaması (27,875±10,89), taburcu edilenlerin yaş ortalaması ise (26,85±18,48) idi. Yaş açısından iki grup arasında istatistiksel fark yoktu($p>0.005$). Olguların AS'e giriş anındaki kan gazı, tam kan sayımı, biyokimyasal değerleri ve yaş grubları yönünden istatistiksel olarak karşılaştırıldı. İki grup arasında Ph,PO_2,PCO_2,laktat,HCO_3 değerleri aşısından istatistiksel olarak fark varken($p<0.005$),BUN,creatinin,AST,ALT,CK,CK-MB,troponin-I ,wbc,htc,plt değerleri aşısından istatistiksel olarak fark tespit edilmedi($p>0.005$). Boğulma olgularının 12'si(80%) yaz mevsiminde,3'ü(20%) sonbaharda gerçekleştiği görüldü. Kardiyopulmoner arrest olarak AS'e başvuran olgularda derin metabolik asidoz olduğu görüldü. AS'e kurtarılarak getirilen ve acil serviste müdahale sonrası yatış verilen hastaların 3' ünde kan gazı değerleri normal aralıkta iken, 5'inde hafif resviratuvar asidoz mevcuttu.

Sonuç: Suda boğulmalar ciddi oranda mortalite ile sonuçlanabilmektedir. Gençlerde ve erkek populasyonunda daha fazla görülmektir. Boğulmanın ciddiyetini tahmin etmede biyokimyasal parametreler yol gösterici olabilir. Özellikle henüz ciddi metabolik asidoz tablosu gelişmeyen hastalarda mortalite erken değerlendirme ve uygun medikal tedavi ile azaltılabilir. Boğulmalara bağlı mortalitenin azaltılmasında en önemli faktörün önleyici tedbirler ve toplumsal eğitim olduğunu düşünüyoruz.

Anahtar Kelimeler: Suda boğulma; acil servis; mortalite

*****

S-36

VATOS BALIĞI SOKMASINA BAĞLI DOKU LASERASYONU VE SİSTEMİK BULGULAR

Fevzi Yılmaz, Gül Ayhan Tülübaş, Eda Erol
Antalya Eğitim ve Araştırma Hastanesi Acil Tıp Kliniği, Acil Tıp, Antalya, Türkiye

Giriş: Vatos balığı Kuyruğunda 1 ila 6 adet keskin dikeni olan bir omurgalı balık türüdür. Bu balıklar sıcak ılıman, subtropikal ve tropikal sularda yaşarlar. Bu balıklar sığ denizin dibinde, kum altında oyuk açarak ilerler. Çoğu yaralanma genellikle balık avlarken yanlışlıkla üstüne basma ya da oltaya takılma ile gerçekleşir. Vatozlar, sıklıkla sahile ve çoğunlukla kumlu yerlerin yakınlarına geldikleri için çıplak ayakla beklenmedik bir şekilde onların üstüne basarak vatozlarla temas eden yüzücüler içinde önemli ölçüde tehlike oluştururlar. Vatozların kuyruk kısmında Uzunlukları 35 cm olan sivri iğneleri vardır ve sokma sonucu phosphodiesterases, 5'-nucleotidases ve serotonin gibi toksinler içeren zehir kurbana zerk edilir.

Vaka Sunumu: 52 yaş erkek hasta balık tutarken eline vatoz balığı sokması sonucu şiddetli ağrı, şişlik, terleme, ajitasyon, çarpıntı ve göğüs ağrısı şikayetlerli ile Acil Servis'e başvurdu. Fizik muayenede: genel durumu iyi, şuuru açık koopere, oryante, ajite idi. GKS:15 idi. Vital bulgular: TA:150/80, nabız:80, solunum sayısı:22 ates: 36.5. SO2:98 idi. Sol el orta parmak prox. falanxta 4-5 cm cilt-cilt altı laserasyon mevcuttu (Resim 1). Diğer sistem muayeneleri normaldi. Hastanın yara yeri irrige edildikten sonra 1 saat. 45°C' suda bekletildi. Ağrısı geçmeyen hastaya iv analjezik ve yara yerine lokal anestezik ilaç yapıldı. Yara yerinde muhtemel iğne ve diğer yabancı cisimler için x-ray çekildi. Hastaya proflaktik antibiyotik başlandı ve tetanoz proflaksisi yapıldı. Yara yerine primer sütür atılmayıp sekonder iyileşmeye bırakıldı. Göğüs ağrısı olan hastanın çekilen EKG 'si Sinüs taşikardisi saptandı. Akut koroner sendrom açısından kardiak markırlar ve miyokard disfonksiyonu için Ekokardiyografi yapıldı. Acil serviste 6 saat takip edilen hastanın semptomlarının düzelmesi üzerine ve sistemik bir semptom olmaması üzerine taburcu edildi.

Tartışma: Çoğu yaralanma genellikle balık avlarken yanlışlıkla üstüne basma ya da oltaya takılma ile travmaya sekonder gerçekleşir. Vatoz refleks olarak kuyruğunu bir kamçı olarak kullanır ve zehrini salar. Toksin periferik vazokonstrüksiyon, bradikardi, taşikardi, atriyoventriküler blok ve nöbet aktivitesine neden olabilir. Kamçısı ile lokal ciddi cilt kesilerine neden olur. Batın veya toraksa denk gelen yaralanmalarda mortalite oranı yüksektir ve Literatürde şimdiye kadar 17 ölümcül yaralanma bildirilmiştir.

Vatoz dikenlerinin batması sonucu hastalarda ödem ve kanama ile birlikte 48 saate kadar devam edebilen şiddetli ağrı görülür. Yara içerisinde kalan dikeninin toksik etkisine bağlı nekroz ve enfeksiyon meydana gelir. Sistemik bulgular zayıflık, bulantı, kusma, diyare, diyaforez, kas krampları, baş ağrısı, senkop, nöbetler ve aritmileri içerir. Tedavide Hemostazın sağlanması ve yaranın sıcak suya daldırılması ilk yapılması gerekendir. Ağrının şiddeti lokal anestezik ya da bölgesel blok ile azaltılabilir. Yabancı cisim kontrolü için görüntüleme kullanılmalıdır. Tetanoz proflaksisi unutulmamalıdır. Özellikle geniş laserasyonlarda antibiyotik proflaksisi önerilmektedir

Anahtar Kelimeler: Vatos balığı sokması; penetran yaralanma; çarpıntı

*****

S-40

KARIN AĞRISININ NADİR BİR SEBEBİ: AMFİZEMATÖZ SİSTİT

Muhammed Fatih Ciril[1], Selman Faruk Akyıldız[1], Ferhat Yıldız[1], Mehmet Koçak[1], Tuba Cimilli Öztürk[1], Özge Ecmel Onur[2]
[1]Sağlık Bilimleri Üniversitesi Fatih Sultan Mehmet Eğitim ve Araştırma Hastanesi, Acil Tıp, İstanbul, Türkiye
[2]Marmara Üniversitesi Pendik Eğitim ve Araştırma Hastanesi, Acil Tıp, İstanbul, Türkiye

Giriş: Amfizematöz sistit (AS),alt üriner sistem enfeksiyonlarının ciddi bir formudur (1). Hastalığın spesifik klinik bulguları olmadığından tanı genellikle görüntüleme yöntemleri ile konmaktadır. Olgumuza idrar yapmakta güçlük, idrar renginde koyulaşma şikayeti ile başvuran ve bilgisayarlıtomografi (BT) ile AS tanısı alan bir vaka sunulmaktadır.

Olgu Sunumu: 65 yaşında kadın hasta idrar yaparken zorlanma, idrar renginde koyulaşma şikayetleri ile acil servisimize başvurdu. Geliş vitalleri; Ateş: 36,6°C, kan basıncı: 124/68 mm/Hg, nabız: 78 vuru/dk So2: %98 idi. Özgeçmişinde herhangi bir hastalığı olmadığı öğrenildi. Fizik muayenesinde suprapubik hassasiyet dışında bir özellik saptanmadı. Bakılan tetkiklerde lökosit 15,300/mm3(4,500-11,000/mm3), C-reaktif protein 3,02 mg/L (0-5 mg/L), glukoz 108 mg/dL (80-110 mg/dL) olup, böbrek fonksiyon testleri dahil bakılan diğer parametreler normal sınırlar içerisindeydi. İdrar biyokimyası ve mikroskobisi tetkikinde 3+ lökosit 4+ protein 2+ eritrosit mevcuttu. Çekilen intravenöz (iv) kontrastlı batın BT'de Lümende hematom ile uyumlu olabilecek hiperdansiteler ve hava dansiteleri tespit edilmesi üzerine AS olarak değerlendirilen hasta üroloji servisine yatırılıp iv hidrasyon ve iv antibiyoterapi tedavisi aldı. Takiplerinde herhangi bir komplikasyon gelişmemesi üzere taburcu edildi.

Tartışma: AS ilk defa Bailey tarafından 1961 yılında tanımlanmıştır (2). Vakaların yaklaşık üçte ikisinin kadın olduğu ve bunlarında %60'ında diyabetes mellitus bulunduğu söylenmektedir (3). Çoğu üriner sistem enfeksiyonunda görüntüleme yöntemleri gerekmese de AS tanısı radyolojik olarak konmaktadır ve BT en iyi tanı yöntemi olarak karşımıza çıkmaktadır. Tedavisi antibiyoterapi, kan glukoz seviyesi kontrolü ve altta yatan hastalıkların kontrolünü içerir.

Sonuç: Sonuç olarak spesifik klinik bulguları olmayan AS'in yüksek şüphe ile tanı alabileceğini ve böylece mesane nekrozu, amfizematöz pyelonefrit ve ürosepsis gibi ciddi komplikasyonların önüne geçilebileceğini söylenebilir.

Anahtar Kelimeler: Karın ağrısı; amfizematöz sistit; dizüri

*****

S-41

TÜRKİYE'DE OLAĞAN BİR VAKA: İNSEKTİSİT ZEHİRLENMESİ!!!

Izzet Ustaalioğlu[1], Hüseyin Özer[1], Selman Faruk Akyıldız[1], Burcu Azapoğlu Kaymak[1], Tuba Cimilli Öztürk[1], Özge Ecmel Onur[2]
[1]SBÜ Fatih Sultan Mehmet Eğitim Araştırma Hastanesi, Acil Servis, İstanbul, Türkiye
[2]Sağlık Bakanlığı Marmara Üniversitesi Pendik Eğitim Araştırma Hastanesi, Acil Servis, İstanbul, Türkiye

Giriş: Zararlı böcekleri öldürmek amaçlı kullanılan kimyasal maddelere insektisit adı verilir. İnsektisitler, hem tarımsal üretimin artırılmasında hem de toplum sağlığında önemli bir yere sahiptir. İntoksikasyonları kimyasal silahların kullanılmasıyla, intihar amaçlı veya yanlışlıkla alımlar, mesleki maruziyetlerde inhalasyon veya direkt alımla gerçekleşebilir.

Olgu: 42 yaşında erkek hasta apartman görevlisi olarak çalışmakta. Bulantı, kusma, ağız kuruluğu, çarpıntı, solunum sıkıntısı şikayetleriyle acil servisimize başvurdu. Şikayetleri bir saat önce başlayan hasta gelmeden birkaç saat öncesinde apartmanda Ecotox Alfa SE (alphacypermetrin) isimli böcek ilacıyla ilaçlama yapmış. Cildine veya kıyafetlerine direkt temas olmamış, maske ve koruyucu kıyafet kullanmamış. Vital bulguları ateş:36.6°, ta:120/88 mm/Hg, nb:84 atım/dk, sO2:98 g/dL, GKS:15 bilinç açık oryante, koopere, nörolojik muayene doğal, solunum sesleri normal ancak hasta takipneik (SS:30), batın rahat, cilt nemliydi. EKGsi sinüs ritmi, kan gazında pCO2:40 mmHg, pH:7.23, pO2:72 mmHg, sO2:93 g/dL, SBE:-9.5mmol/L, SBC:16.4 mmol/L, laktat:25 mmol/L, karboksihemoglonin %1.3 olarak geldi.PAAC grafisi normal, diğer kan tetkiklerinde anormal bulgu yoktu.Hastanın kıyafetleri çıkarıldı, vücudu su ve sabun ile yıkandı, iv izotonık infüzyonu başlandı, nasal oksijen 2lt/dk'dan takıldı.Hastanın takibinde metabolik asidozu derinleşti GKS:13 (e3v4m6), geriledi.Hasta non entübe olarak yoğun bakım ünitesine devredildi.Hastanın 2 günlük yoğun bakım takibinde sıvı resüsitasyonu ve semptomatik tedavi sonrası kan gazı normale döndü.Bilinç açık, oryante, koopere şekilde eksterne edildi.

Tartışma: Alphacypermetrin piretroid grubunda yer alan bir insektisittir. Piretroidler ile oral, inhalasyon ve dermal yoldan temasla zehirlenme olabilir. Piretiroidler Voltaj bağımlı sodyum kanallarının özelliklerini değiştirerek kanalın fazla açık kalmasını sağlarlar. Aşırı titreme, salivasyon, sempatik aktivasyon, kas tonusu artısı, parestezi, nöbet, pulmoner ödem ve koma yapabilir. Tedavi semptomatik ve destekleyicidir. Spesifik bir antidot yoktur. Formüllerin çoğunda organik çözücü kullanıldığı için gastrik lavaj yapılması uygun değildir. Yüksek miktar oral alımlarda aktif kömür uygulaması yapılabilir. Nöbetler için benzodiazepinler, alerji için antihistaminikler, parestezi için E vitamini kullanılabilir.

Sonuç: İnsektisit zehirlenmeleri ülkemizde sık görülmekle birlikte erken tanı, semptomatik ve destek tedavi, hemodiyaliz hasta prognozu ve sağ kalımı açısından önemlidir

Anahtar Kelimeler: İnsektisit; pestisit; intoksikasyon

*****

S-42

VENTRİKÜLER EKSTRA VURULARI DÜZELT(EME)MEK

Emre Şancı
Dokuz Eylül Üniversitesi, Acil Tıp Anabilim Dalı, İzmir, Türkiye

Giriş: Prematür ventriküler kompleksler ya da diğer adı ile ventriküler ekstra vurular, ventriküller içerisinde ektopik bir odaktan oluşan depolarizasyonlardır.

Nedenleri arasında anksiyete, sempatomimetikler, beta agonistler kafein, hipokalemi/hipomagnezemi, digoksin intoksikasyonları ya da miyokardiyak iskemi gibi pek çok sebep yer almaktadır.

Bu vakada düzelttiğimi düşündüğüm ancak disritmisi uzun süre boyunca asemptomatik olarak tekrarlayan bir olgu sunulacaktır.

Vaka Sunumu: 60 yaşında kadın hasta kendini 'tuhaf' hissetme sonrası evde kan basıncını ölçerken nabzının 45 olduğunu görmesi üzerine acil servise başvurdu. Başvuruda aktif şikayeti olmamasına rağmen nabız düşüklüğü öyküsü olması üzerine triaj tarafınca monitörlü gözlem birimine alındı.

Hastanın yaşamsal bulguları normal olduğu görüldü. Bilinen hipertansiyon öyküsü haricinde herhangi bir komorbiditesi olmayan hastanın bilinci açık ortanye koopere idi ve aktif yakınması yoktu. Fizik muayenesi olağan olan hastanın başvuru EKG'sinde Bigemine unifokal prematür ventriküler kompleksler olduğu görüldü. (Resim 1) Hastanın tansiyon cihazının ek vuruları saptamadığı düşünüldü.

BUN, kreatinin, elektrolit ve kan sayımı tetkikleri sonucunda, WBC:11.100, Hb:13.8 g/dl, Kr:0.66mg/dl K:2.8 mmol/dl olduğu görülerek mevcut bigemine ekstrasistollerin elektrolit imbalansına ikincil olduğu öngörülerek, elektrolit replasmanına başlandı.

Mg ve Potasyum replasmanından sonra EKG'de (Resim 2) sinüs ritmi olduğu görülmesi üzerine takip amaçlı kardiyoloji polikliniğine yönlendirildi.

1 yıllık takibinde, uzun aralıklıklarla olan ve kısa süren şikayetleri olan hastanın kontrollerinde görülen EKG'lerde sorun saptanmaması üzerine kardiyoloji tarafınca ritm holter planlandı. Holter sonucunda 4740 VeV saptanan hastanın bu süreçte elektrolit imbalansının olmadığı saptanması üzerine ek tetkikler açısından endokrinoloji kliniğine yönlendirildi. Tiroid fonksiyon testlerinde TFT:7.07mU/ml olan hasta asemptomatik-subklinik hipotiroidi olarak takibe alındı.

Tartışma: Ventriküler ekstra vurular genelde asemptomatik takip edilmesine rağmen 'R on T fenomeni, Sustained VT'ye progresyon gibi nedenlerle düzeltilmesi ya da yakın takibe alınması gereken bir kardiyak disritmidir. Bu hastanın Ventriküler ekstra vuru etiyolojisi olarak elektrolit imbalansı düşünülmüş ve elektrolit replasmanı sonrasında ritminin sinüs olduğu görülerek, kardiyoloji takibi ve diyet önerileri ile taburcu edilmiştir.

Hastanın elektrolit imbalansı olmadığı dönemde de aynı sorunu yaşaması sorunun elektrolitlere bağlı olmadığı, altta yatan problemin elektrolit değişikleri ile agreve olduğunu düşündürmektedir. Hastalarda saptanan ilk etiyolojik sürecin aslında tek etiyolojik neden olmayacağı ve ek tetkiklerin ve yakın takibin önemini gösteren bir vaka olduğu görülmektedir.

Anahtar Kelimeler: Hipotiroidi; ventriküler ekstra vuru; hipokalemi

*****

S-43

KOKAİN KULLANIMI SONRASI GELİŞEN BAŞ AĞRISI

Ömer Faruk Karakoyun[1], *Fevzi Yılmaz*[2]
[1]*Sağlık Bilimleri Üniversitesi Antalya Eğitim Araştırma Hastanesi, Acil Tıp Kliniği, Antalya, Türkiye*
[2]*Sağlık Bilimleri Üniversitesi Antalya Eğitim ve Araştırma Hastanesi, Acil Tıp Kliniği, Antalya, Türkiye*

Giriş: Kokain, Güney Amerika'nın And Dağ bölgesinde yetişen bir çalı olan Erythroxylum coca bitkisinin yapraklarında bulunan tropan ester alkaloididir. Kokain Avrupa'da en yaygın kullanılan uyuşturucu maddelerdendir. Kokain kullanımı sigara sarma, koklama ya da intravenöz yollarla olabilir. Kokain kullanımı semptomatik vasospazm insidansıyla ilişkilidir. Kokainle indüklenen vazospazm için birkaç mekanizmayla açıklanmaya çalışılınmıştır, norepinefrin ile indüklenen vazokonstriksiyon, düz kasa kalsiyum girişi ve endotelin-1'in aktivasyonunu bunlardan bazılarıdır.

Kokain vücudun neredeyse her sisteminde, başta hemodinamik etkileri nedeniyle uç organ toksisitesine neden olabilir. Kokain kullanımı solunum sisteminde anjioödem, bronkospazm, pnömotoraks, pnömomediastinum; gastrointestinal sistemde ülseratif kanamalar, ciddi gastrit; kardiyovasküler sistemde koroner vazospazma bağlı miyokard enfarktüsü, aritmlere hatta ani kardiyak ölüme yol açabilir. Kokain kullanımına bağlı santral sinir sistemi bulguları ise psikomotor ajitasyon, nöbetler, koma, baş ağrısı ve intrakranyal hemoraji olabilir. Bazı çalışmalarda kokain kullanımı SAK(subaraknoid kanama) mortalitesinin bağımsız bir öngörücüsü olarak gösterilmektedir.

Bu olguda öyküsünde kokain kullanımı olan ve acil servise şiddetli baş ağrısı şikayetiyle başvuran beyin tomografisinde SAK saptanan 27 yaşında kadın hasta sunuldu.

Vaka Raporu: 27 yaşında bayan acil servisimize şiddetli baş ağrısı şikayeti ile başvurdu. Öyküde hasta baş ağrısının iki gündür olduğunu ve ağrı kesicilerle ağrısının hiç geçmediğini ifade ediyordu. Hastanın vital bulguları TA:130/90 mm/Hg, Nb:110/dk, Ateş:36 C, SS:12/dk idi. Fizik muayenesinde: genel durumu iyi koopere oryante, GKS:15, pupilleri izokorik ve bilateral ışık refleksi mevcuttu, herhangi motor-duyu defisiti ve ense sertliği yoktu. Diğer sistem muayeneleri de doğaldı. EKG: NSR idi. Hastaya baş ağrısı için iv analjezik tedavi başlandı. Ancak hastanın baş ağrısının geçmemesi üzerine anamnez derinleştirildiğinde hastanın evde kokain kullandıktan sonra bayıldığı ve baş ağrısının başladığını ifade etti. Hastaya intrakranial kanama şüphesiyle beyin tomografisi çekildi. Hastanın beyin tomografisi subaraknoid kanama ile uyumlu idi (Resim 1). Hasta beyin cerrahisi bölümüne konsülte edildi. Hasta beyin cerrahisi tarafından opere edildi sonrasında, servis takibi sırasında bağımlılık tedavisi için AMATEM'e konsülte edilen hasta sekelsiz taburcu edilerek takibe alındı.

Sonuç: Acil servise şiddetli baş ağrısı şikayetiyle başvuran ve analjeziklere cevap vermeyen genç hastalarda madde kullanımı özellikle sorgulanmalı ve madde kullanımının olası komplikasyonları arasında olan subaraknoid kanama düşünülmelidir.

Resim 1.

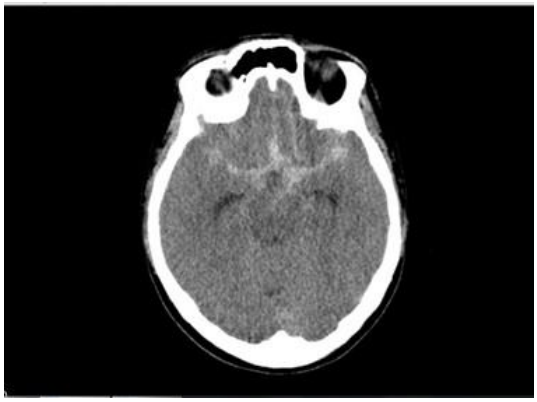

Anahtar Kelimeler: Kokain; subaraknoid kanama; baş ağrısı

S-44

YEŞİL ALANDAN YOĞUN BAKIMA

Gizem Gönüllü, İhsan Ulusoy, Fevzi Yılmaz, Mesut Abacı
SBÜ Antalya Eğitim Araştırma Hastanesi, Acil Tıp, Antalya, Türkiye

Giriş: Derin boyun enfeksiyonları antibiyotik tüketimi ve oral hijjen araçlarının yaygınlaşması nedeniyle günümüzde sıklığı azalmıştır. Fakat komplikasyonları sıklıkla hayatı tehdit edicidir. Bu komplikasyonlar; mediastinit, septik şok, üst solunum yolu obstrüksiyonu, juguler ven trombozu, venöz septik emboliler, karotid arter psödoanevrizması veya rüptürü, plevral ampiyem, perikardit, perikardiyal efüzyon, aortapulmoner fistül, akut respiratuar distres sendromu, akut renal yetmezlik, epidural apse, disemine intravasküler koagülopatidir. Boğaz ağrısı(%96,8) ve boyunda şişlik(%92) en yaygın semptomlardır.

Bu vakada acil servise boğaz ağrısı ile yeşil alana gelen bir hastanın mediastinit tanısı alabileceğine dikkat çekmek istedik.

Olgu sunumu: 38 yaşında erkek hasta 4 gündür boğaz ağrısı yutkunma güçlüğü şikayetleriyle acil servise başvurdu. Özgeçmişinde kronik hastalık veya ilaç kullanım öyküsü, madde veya kronik alkol kullanımı yoktu.

Vitalleri ateş:36,2C Tansiyon:132/78 nabız:83 oksijen satürasyonu:98 idi. Fizik muayenesinde orofarenksi hiperemik, oral hijjeni kötü, hafif trismusu mevcuttu. Boyun ön kısımda submental alandan tiroid altına kadar uzanan sınırları belirsiz hiperemik ödem görünümü vardı. Tiroid palpasyonla hassastı. Solunum sesleri doğal ve eşitti. Orofarenkste: Uvula deviasyonu, flegmon, parangeal apse görünümü yoktu. Ense sertliği yoktu. Diğer sistem muayenelerinde herhangi anormal bir bulguya rastlanmadı. Laboratuar tetkiklerinde: wbc:15500 crp:488 kre:1,2 bun:33 çekilen yüzeyel boyun usg'de sınırları belirgin olmayan derin boyun enfeksiyonu öntanısıyla servikal toraks bt istendi. Bt de mediastinit saptanan hasta yoğun bakım ünitesine yatırıldı.

Tartışma: Derin boyun enfeksiyonları kompleks anatomik yapısı, vital yapılara yakınlığı, cerrahi ulaşım zorluğu, polimikrobiyal olması nedeniyle tanı ve tedavisi zor bir klinik tablodur. Çocuklarda en sık sebebi hala tonsillit ve 2. sıklıkla odontojenik enfeksiyonlardır. Erişkinlerde ise oral hijyen kötülüğü, cerrahi enfeksiyonlar ve iv uyuşturucu kullanımı en önemli sebeplerdir. %20-50 sıklıkla sebep bulunamamaktadır. Özellikle lateral farengial boşluğu etkileyen retrofarengial-parafarengial apse gibi enfeksiyonlar saatler içinde ölümcül komplikasyonlara ilerleyeblirler. Bu nedenle erken tanısı çok önemlidir.

Sonuç: Derin boyun enfeksiyonları nadir görülmekle beraber fetal komplikasyonları olan basit semptomlarla karşımıza çıkabilen hastalık gurubudur. Erken tanı, cerrahi girişim ile beraber erken antibiyoterapi morbidite ve mortalite oranlarını azaltan faktörlerdir.

Anahtar Kelimeler: Derin boyun enfeksiyonları; mediastinit; ölümcül komplikasyonları

*****

S-45

OPİOİDLER VE SOLUNUM SIKINTISI

Ayşe Çağla Özmert Toplu, Merve Manap, Onur Yeşil, Tuuba Cimilli Öztürk, Özge Ecmel Onur
SBÜ Fatih Sultan Mehmet Eğitim ve Araştırma Hastanesi, Acil Tıp, İstanbul, Türkiye

Giriş: Akut respiratuar distres sendromu (ARDS) , her iki akciğeri de içine alan nonkardiyojenik özellikteki diffüz infiltrasyonla karakterize, oksijen tedavisine cevap vermeyen akut solunum yetmezliği sendromudur. Tüm dünya genelinde olduğu gibi Türkiye'de de uyuşturucu kullanımı oldukça yaygındır. Opioidler öfori, analjezi, sedasyon yaparken aynı zamanda solunum depresyonuna ve bilinç kaybına da sebep olabilirler. Bu olgu sunumumuzda acil servise bilinç bozukluğu ile getirilen ve öyküsünde madde kullanımı olduğu öğrenilen ve tetkiklerinin sonucunda opioid fazla alımı ve akut respiratuar distres sendromu tanısı alan genç erkek hastamızı sunmayı hedefledik.

Olgu Sunumu: Özgeçmişinde uyuşturucu bağımlılığı olan 20 yaşında erkek hasta, acil servisimize bilinç bulanıklığı sebebiyle ailesi tarafından getirildi. Gelişinde GKS 14, uykuya meyilli, her iki hemitoraks solunuma eşit katılmakta ancak bazallerde krepitan ralleri mevcuttu. Diğer sistem muayeneleri olağan, solunum sayısı 32 olan hastanın diğer vitalleri stabil idi. Troponin değerleri 196, ve 2253 olarak ölçülen hastanın EKG'sinde ve EKO'sunda ve koroner anjiosunda iskemi bulgusuna saptanmadı. Diğer kan tetkiklerinde laktat yüksekliği ve lökositoz dışında başka anormallik yoktu. Yapılan beyin görüntülemesi olağan olmakla beraber toraks görüntülemesinde her iki akciğeri de içine alan diffüz infiltrasyonla uyumlu alveolar dolumlar mevcuttu. Sonrasında idrarda Opiod > 2000[F1] olarak ölçüldü. Hasta opioid kullanımına sekonder nonkardiyak pulmoner ödem tanısı ile yatırılarak tedavi edildi.

Tartışma ve Sonuç: Her ne kadar opioid kullanımının primer olarak solunum sistemi depresyonuna yol açtığı bilinse de hastanın bilincinin açılmasını takiben devam eden solunum sıkıntısında opioid ile indüklenen ve aşırı dozda eroin kullanımında nadir görülen bir solunum yolları komplikasyonu olan nonkardiyojenik pulmoner ödem mutlaka akılda bulundurulmalıdır. Akciğer koruyucu ventilasyon tedavisi bu hastalarda ana tedavi olmasına rağmen opioid kaynaklı olgular için hastaların sadece üçte birinde mekanik ventilasyona ihtiyaç duyulmaktadır. Erken tanı ve altta yatan sebebin tedavisi, komplikasyonları azaltmakta, sağkalımı arttırmaktadır.

Anahtar Kelimeler: Opioid; solunum sıkıntısı; solunum depresyonu; ards

*****

S-46

REKTAL KANAMAYLA GELEN ERİŞKİN HASTADA BEKLENMEDİK BİR SEBEP: İNVAJİNASYON

Ayşe Çağla Özmert Toplu, Merve Manap, Onur Yeşil, Tuba Cimilli Öztürk, Özge Ecmel Onur
SBÜ Fatih Sultan Mehmet Eğitim ve Araştırma Hastanesi, Acil Tıp, İstanbul, Türkiye

Giriş: İnvajinasyon proksimal bir barsak segmentinin daha distaldeki bir barsak segmenti içine girmesidir. Sıklıkla çocuklarda özellikle de iki yaş altında görülürken yetişkinlerde nadirdir. Hastalar sıklıkla karın ağrısı, bulantı, kusma, ileus bulguları ve rektal kanama ile başvururlar.

Olguların yüzde sekiz ila yirmi kadarı idiyopatiktir. Sekonder sebepler ise barsak tüpleri, jejunostomi besleme tüpleri veya gastrik cerrahiden sonra inflamatuar bağırsak hastalığı, postoperatif adezyonlar, meckel divertikülü, benign ve malign lezyonlar, metastatik neoplaziler veya iyatrojenik lezyonlardır.

Yetişkinlerde çocukların aksine tanı koymak oldukça güçtür. Bizde 30 yaşında rektal kanama ile acil servise başvuran ve erişkinlerde oldukça nadir görülmesine rağmen invajinasyon tanısı alan hastamızı sunduk.

Olgu sunumu: 30 yaşında erkek hasta, dün geceden beri olan karın ağrısı, ishal ve kusma şikayetiyle acil servisimize başvurdu. Dışkısında kan mevcuttu ve kusma içeriği kahverengi idi. Öncesinde ağrı kesici alımı mevcut olmakla beraber bilinen ek hastalığı yoktu. Gelişinde kan basıncı 123/81 mmHg, nabız 124/dk, satürasyon 95, ateş 36,5 °C idi. Yapılan fizik muayenesinde batında hassasiyeti mevcuttu. Rektal muayenesinde vişne çürüğü gayta bulaşı mevcuttu. Yapılan tetkiklerinde kanda 20.600 lökositoz, gaitada makroskopik kan saptandı. Çekilen batın bilgisayarlı tomografisinde kolonda yaygın ödematöz duvar kalınlık artışı izlenmekle birlikte sol lomber bölgede splenik fleksura anteriorunda ince barsak ansında 32 mm'lik bir segmentte invaginasyon izlenmekteydi. Hasta ileri tetkik ve tedavi amacıyla genel cerrahi tarafından interne edildi. Yapılan kolonoskopisinde patoloji saptanmadı. Hasta idiyopatik olarak değerlendirildi.

Tartışma ve Sonuç: Klasik triadı safralı kusma, karın ağrısı ve rektal kanama olan invajinasyon daha çok çocuklarda da görülmekle birlikte erişkinlerde de görülebilir. Erişkinlerde sıklıkla malignitelerle ilişkili olabileceği düşünülmelidir Abdominal bilgisayarlı tomografi en duyarlı görüntüleme methodu olmasına rağmen tanı koymada en önemli aşama erişkinlerde de invajinasyonların görülebileceğinin akılda bulundurulmasıdır.

Anahtar Kelimeler: İnvajinasyon; rektal kanama; hematoşezi

*****

S-47

NEFROKALSİNOZİS VE ÜROLİTİAZİSTE NADİR BİR ETİYOLOJİ

Ayşe Çağla Özmert Toplu, Merve Manap, Mehmet Koçak, Tuba Cimilli Öztürk, Özge Ecmel Onur
SBÜ Fatih Sultan Mehmet Eğitim ve Araştırma Hastanesi, Acil Tıp, İstanbul, Türkiye

Giriş: Üriner sistemin doğumsal anomalileri canlı doğumların yaklaşık yüzde üçünde görülür. Yapı ve konum bozuklukları en sık karşılaşılanlardır. Anormal böbrek rotasyonu böbreklerin pozisyonundaki anatomik bir değişime, özellikle renal hilumun anormal yerleşimine işaret eder. Tek veya çift taraflı olarak görülebilir. Sağ yan ağrısı ile başvuran bu vakamızda çoğunlukla asemptomatik tesadüfi bir bulgu olan ve hastamızda da bu yaşa kadar tanı almamış renal malrotasyon, acil servis başvurusu esnasında saptanmış olup akılda bulundurulması gerektiğini anlatmayı hedefledik.

Olgu Sunumu: 46 yaşında kadın hasta, sabah aniden başlayan sağ yan ağrısı ve bulantı şikayetiyle acil servisimize başvurdu. Bilinen ek hastalığı ve bir ilaç kullanımı olmayan hastamızın geliş vitallerinde ateş: 36.5, kan basıncı:148/102, nabız:85, satürasyon: 95 olarak saptandı. Yapılan fizik muayenesinde sağ kostovertebral açı hassasiyeti mevcut olup diğer sistem muayenelerinde patoloji saptanmadı . Yapılan tetkiklerinde lökosit:10.000, hemoglobin:11.8, Trombosit:331000, tam idrar tahlilinde ise 3+ eritrosit saptandı. Biyokimya parametrelerinde patoloji saptanmadı. Kontrastsız ve kontrastlı yapılan batın bilgisayarlı tomografisinde sağ böbrekte rotasyon anomalisi saptandı. Sağ renal pelvis posteriordan ayrılmakta olup, toplayıcı sistemlerde ve proksimal üreterde grade 2 dilatasyon mevcuttu. Her iki böbrek kalikslerinde 1 cm'den küçük multipl taşlar ve nefrokalsinozis ile uyumluydu. Ayrıca sağ üreter proksimal lümeninde 7mm ve 9 mm çaplı taşlar, sağ üreter distal uç bölümünde 11 mm çaplı taş mevcuttu. Sağ üreter boylu boyunca dolgundu.

Tartışma ve Sonuç: Üriner sistem enfeksiyonları ve prostat patolojilerinden sonra üriner sistemi en çok etkileyen patoloji taş hastalığıdır ve önemli bir acile başvuru sebebidir. Bu hastalarda sıklığı her ne kadar az da olsa renal rotasyon anomalileri akılda bulundurulmalıdır. Böbreklerin malrotasyonunun embriyolojik nedeni kesin bilinmemekle birlikte, üreterik tomurcuk metanefrik mezenşimin anormal bir bölgesine sokulursa, malrotasyon oluşabileceği hipotezi ileri sürülmüştür. Bu konjenital anomali herhangi bir semptomatolojiye neden olmadıkça fark edilemez. Tesadüfen tespit edilse de renal anomali tespit edilen bu hastaların olası komplikasyonlar açısından düzenli takipte olmaları sağlanmalıdır.

Anahtar Kelimeler: Ürolitiazis; nefrokalsinozis; renal malrotasyon

*****

S-48

BAŞ AĞRISI, PNÖMOSEFALİ VE MENENJİT SÜRECİNDE ACİL SERVİS YEŞİL ALAN YAKLAŞIMI

Sami Olkaç[1], Yusuf Yürümez[1], Ertuğrul Güçlü[2], Murat Yücel[1]
[1]Sakarya Üniversitesi Tıp Fakültesi, Acil Tıp Anabilim Dalı, Sakarya, Türkiye
[2]Sakarya Üniversitesi Tıp Fakültesi, Enfeksiyon Hastalıkları Anabilim Dalı, Sakarya, Türkiye

Giriş ve Amaç: Acil servis başvurularının en yaygın nedenlerinden birisi de baş ağrısıdır. Etiyolojik yönden en sık primer kaynaklı olmasına karşın, sekonder baş ağrıları altta yatan nedenler ve kötü seyirleri nedeni daha ciddiye alınması gereken durumları içerir. Bu yazıda yeşil alan başvurusu yapan ve menenjit tanısı alan bir pnömosefali vakasındaki tanısal yaklaşım ve görüntülemelerinin paylaşılması amaçlanmıştır.

Olgu Sunumu: 37 yaşında bayan hasta acil servise bir gün önceden ensesinde başlayan ve sonrasında tüm kafasına yayılan, hayatındaki en şiddetli vasıfta olduğunu beyan ettiği baş ağrısı ve bulantı şikâyeti ile başvurdu. Özgeçmişinde migren tanısı olan hastanın soy geçmişinde özellik yoktu. Genel durumu iyi, şuuru açık, koopere ve oryante idi. Vital bulgularında; TA: 130/85 mmHg, Nabız: 95 /dk, SS: 11 /dk, Ateş: 37.0 ºC ve SaO2: 99 idi. Yapılan fizik bakıda ense sertliğinin olduğu, kernig ve brudzinskinin negatif olduğu saptandı. Hastanın diğer sistem muayenelerinde ise herhangi bir patolojiye rastlanmadı. Hastadan intrakranial patolojilere yönelik olarak istenen beyin bilgisayarlı tomografisinde pansünizit ve beyin tabanına yakın lokalizasyonlarda parankimal yapılarda yer yer hava imajları (pnömosefali) saptandı (Resim 1). Hastanın muayene ve tomografi sonuçları ile anamnezi yenilendiğinde bir hafta önce gribal bir enfeksiyon geçirdiği, travma öyküsünün olmadığı ve şikayetleri için de doktora gitmediği öğrenildi. Hasta için beyin cerrahisinden istenen konsültasyon ve sonrasında çekilen Magnetik Rezonans Görüntüleme de arteriovenöz malformasyon ve kitle lehine bulgu saptanmadı. Bunun üzerine hastadan menenjit ön tanısı ile enfeksiyon hastalıklarından konsültasyon istendi. Yapılan BOS incelemesinde mikroprotein: 524,8, Glukoz:0 (KŞ: 200 mg/dl) tespit edilen hasta bakteriyel menenjit tanısıyla enfeksiyon hastalıklarına yatışı yapıldı. Hastanın yapılan kan kültürlerinde pnomokok üreyen hasta yatışının 14. Günü şifa ile taburcu edildi.

Sonuç: Baş ağrılı hastaların sıklıkla acil serviste yeşil alanda değerlendirilmesi nedeni ile ağrının sekonder nedenlerden de kaynaklanabileceği, bu durumun ileri tanısal yaklaşımların gerektirebileceği ve bilgisayarlı tomografide travma yok iken görülen pnömosefalinin menenjit kaynaklı olabileceği acil hekimlerince akılda tutulması gerekir.

Anahtar Kelimeler: **Pnömosefali; menenjit; acil; baş ağrısı**

*****

S-49

ACİL SERVİSE SIK BİR BAŞVURU SEBEBİ: HER YERİM AĞRIYOR!

Ecem Deniz Kırkpantur
Fatih Sultan Mehmet Eğitim ve Araştırma Hastanesi, Acil Tıp Kliniği, İstanbul, Türkiye

Eklem ve kas ağrıları acil servis başvurularında azımsanmayacak kadar fazladır.Ayırıcı tanılarda dejeneratif iskelet hastalıkları dışında sepsis,septik artrit,osteomyelit,endokardit,enterit,bakteriyel enfeksiyonlar,bruselloz,viral enfeksiyonlar gibi enfeksiyöz nedenlerle birlikte hemolitik üremik sendrom(HÜS),trombotik trombositopenik purpura(TTP),immün yetmezlik sendromları,lösemi gibi malign hastalıklar da düşünülmelidir.Olgumuzda eklem ve kas ağrısı şikayeti ile başvuran sepsis vakasından bahsedilecektir.43 yaşında kreş aşçısı olan kadın hasta eklem ve kas ağrısı,üşüme ve titreme şikayetiyle başvurdu.Medikal özgeçmişinde özelliği olmayan hastanın mantar veya bitkisel ilaç kullanımı yok.Hastanın gelişinde vitalleri ateş:37.5 C,nb:133/dk,tansiyon: 120/77 mm/Hg,solunum sayısı 21/dk,saturasyon:%98 olarak ölçüldü.Fizik muayenesinde herhangi bir bulgu yok.Laboratuvar tetkiklerinde WBC:6.0/mm³,Hgb: 13.4 g/dL,Htc: %23.7,plt:197 U/L,laktat: 2.4 mmol/L,BUN:25 mg/dL,INR:1.9,PTZ:18.9/sn,CK:94.3U/L,AST:593 U/L,ALT:264 U/L,GGT:304 U/L,LDH:2742 U/L,Amilaz:108 U/L,Lipaz:112 U/L,T.Bil:6.2 mg/Dl,D.Bil:2.77 mg/dL,CRP:0.47 mg/Dl dışında anormallik saptanmadı.Çekilen abdomen ultrasonografisinde safra kesesi hafif distandü,lümen içerisinde az miktarda çamur izlenmiş ve kese duvarı normal kalınlıktaydı.Hemoliz olarak ön tanısıyla femoral ven kateteri takıldı ve dahiliye servisine interne edildi.Periferik yayma preperatlarında, tümör marker taramasında,kan kültürlerinde ve romatolojik tetkiklerinde herhangi bir bulgu saptanmadı.Çekilen abdomen MR'de safra kesesi çamuruna bağlı pankreatik apse saptandı.Ampirik IV antibotik tedavisi ve dengeli sıvı resüsitasyonu sonrasında şifa ile taburcu edildi.Sepsis,enfeksiyona karşı disregüle konak cevabı ile karakterize hayatı tehdit eden organ disfonksiyonudur.Sequential Organ Failure Assessment (SOFA) skorunda enfeksiyonu takiben ≥2 den fazla akut yükselme organ disfonksiyonu olarak kabul edilir.SOFA skoru mortaliteyi belirleyen önemli bir belirteçtir.Bu skorlamada FiO_2,PaO_2,mekanik ventilasyon ihtiyacı,platelet sayısı,bilüribin değeri,GKS,ortalama arter basıncı(OAB),vazopressör ihtiyacı varlığı,kreatin değeri ve idrar çıkışı göz önünde bulundurulur.Sepsis resüsitasyonunda ilk 3 saat hedeflerinde laktat düzeyi ölçümü, antibiyotik öncesi kan kültürü alımı,geniş spektrumlu antibiyotik başlanması,hipotansiyon veya laktat ≥4 ise 30 mL/kg kristaloid verilmesi;ilk 6 saat hedeflerinde yeterli sıvı resüsitasyonuna rağmen OAB <65 ise vazopressör tedavi başlanması, ilk laktat yüksekse tekrar laktat bakılması,laktat >4 ve hipotansiyon devam ediyorsa hastanın hacim durumunun değerlendirilmesi önerilmektedir.Eklem ve kas ağrıları ile acil servise başvuran hastalarda hekimler enfeksiyon odağı açısından titizlikle hikaye almalı ve fizik muayenelerini yapmalıdırlar.Enfeksiyondan şüphe edildiğinde SOFA kriterlerine uygun olarak hastaya yaklaşılmalıdır.

Anahtar Kelimeler: Sepsis; sepsis resüsitasyon hedefleri; eklem ağrısı

*****

S-50

FEMALE VARİCOSELE: PELVİC CONGESTİON SYNDROME

Ecem Deniz Kırkpantur[1], Muhammed Fatih Cırıl[1], Demet Devrimsel Doğan[1], Özge Ecmel Onur[2], Tuba Cimilli Öztürk[1], Ebru Ünal Akoğlu[1]
[1]Fatih Sultan Mehmet Eğitim ve Araştırma Hastanesi, Acil Tıp Kliniği, İstanbul, Türkiye
[2]Marmara Üniversitesi Pendik Eğitim ve Araştırma Hastanesi, Acil Tıp Kliniği, İstanbul, Türkiye

One of many causes of chronic pelvic pain (CPP) in women is Pelvic congestion syndrome (PCS) which results from insufficiency of gonadal veins associated with pelvic venous dilatation. Clinical suspicion of PCS relies on typical symptoms, characterized as pelvic heaviness or dull and throbbing pelvic pain.

A 24-year-old woman presented to our emergency department with an 8-month history of suprapubic pain. The patient was having same pain episodes for 8 months. The patient had no urinary and defecation symptoms. Her last menstrual period was 2 weeks before. Her vitals were within normal limits. In her physical examination, she had bilateral low quadrants tenderness and rebound was positive. Her laboratory results were within normal limits. Her pain didn't relieve with analgesics. Ultrasound imaging was performed and revealed varicose dilatation on the left ovarian veins. After consultation with the gynaecology department the patient was admitted with a diagnosis of PCS and embolization of the left gonadal vein was planned.

CPP may account for approximately 10 to 15% of outpatient gynaecologic visits. PCS is a condition of pelvic venous system and leads to nonspecific CPP. Most women with PCS present with a noncyclical pain lasting more than 6 months. The disease constitutes a diagnostic challenge for the clinician. Although several imaging modalities have been used, the diagnosis of PCS is often missed. Pelvic ultrasound (US) and/or computed tomography (CT) scan are usually the first imaging modalities with a low sensitivity for PCS. Magnetic resonance imaging (MRI) is highly sensitive compared with other imaging modalities. Laparoscopy is often performed in patients with CPP for diagnosis. The diagnostic venogram is a reliable minimally invasive tool in patients with PCS. Trans catheter ovarian vein embolization might be a safe and effective option for PCS treatment. The procedure is usually performed during the diagnostic venogram.

Anahtar Kelimeler: Chronic pelvic pain; female varicosele; pelvic congestion syndrome

*****

S-51

NADİR DE OLSA BİR İKİLEM: STEMI? KOUNİS SENDROMU?

Ferhat Yıldız, Özge Ecmel Onur, Tuba Cimili Öztürk, Cemalettin Sakal, Onur Yeşil, İzzet Ustaalioğlu
Fatih Sultan Mehmet Eğitim Araştırma Hastanesi, Acil, İstanbul, Türkiye

Giriş: Kounis sendromu, mast hücrelerinin etkinleşmesi ile seyreden alerji, hipersensitivite, anaflaksi veya anaflaktoid reaksiyonlarla ilişkili olarak akut koroner sendrom (AKS) gelişmesi durumudur. Olgumuzda whey adlı protein içerkli sıvı alması sonucu Kounis sendromu tanısı alan bir hasta sunulmaktadır.

Olgu Sunumu: 60 yaş erkek hasta whey adlı protein içerikli sıvı aldıktan sonra başlayan vücudunda yaygın kızarıklık, ağız kuruluğu ve kaşıntı şikayeti ile acil servisimize başvurdu. Vitalleri stabil olan hastanın fizik muayenesinde sadece vücudunda yaygın kızarıklık mevcuttu. EKG'sinde DII, DIII ve aVF'de ST elavasyonu vardı. STEMI düşünülüp AKS tedavisi verilerek anjio yapılan bir üst merkeze sevk edildi. Anjiosunda koroner damarlarında tıkanıklık görülmeyen hastaya vazospazma bağlı ST elavasyonu denilerek Kounis sendromu tanısı kondu.

Tartışma ve Sonuç: Allerjik veya anaflaktik durumlar neticesinde mast hücreleri ve platelet aktivasyonu sonucu akut koroner sendromu gelişmesine Kounis sendromu denilir. İlk olarak 1991 yılında Kounis ve Zarvas tarafından tanımlanmıştır. Özellikle inferior duvarla ilişkili olup ilaçlar, yiyecekler, çevresel etkenler (böcek ısırması, arı sokması, polenler, lateks teması gibi) ve intrakoroner stent yerleştirilmesi alerjik reaksiyonu tetikleyen nedenler olabilir. Klinik tablo fark edilemeyecek kadar hafif cilt lezyonlarından anaflaktik şoka kadar değişen bir yelpazeye sahiptir. Kounis sendromunda anaflaktik reaksiyon sırasında salınan mediyatörlerin epikardiyal arterlerde ve/veya mikrovasküler düzeyde yaygın koroner vazospazm yaparak veya doğrudan kardiyomiyosit fonsiyon bozukluğuna neden olarak, stresin tetiklediği kardiyomiyopatiyi başlatabileceği düşünülmüştür.

Kounis sendromunun temel tedavisi AKS yönetimi ve alerjik reaksiyonun baskılanmasıdır. Göğüs ağrısına eşlik eden alerjik semptomları olan hastada bu tanıdan şüphelenilmeli ve erkenden AKS tedavi protokolü başlanmalıdır. Temel mekanizma koroner vazospazm olduğundan tedavi seçenekleri arasında nitratlar, kalsiyum kanal blokerleri, steroid, antihistaminiklerle alerjinin baskılanması ve vaozspazmın giderilmesidir.

Anahtar Kelimeler: Allerji; kounis; st elevasyonu

*****

S-52

ACİL SERVİSTE UNUTULMAMASI GEREKEN BİR ATEŞ SEBEBİ: SITMA

Selda Kıdak Özkaya, Adil Emre Gezer, Muhammed Saltuk Deniz, Burhaneddin Burak Yurt, Fatih Tanrıverdi
Yıldırım Beyazıt Üniversitesi Tıp Fakültesi, Acil Tıp Anabilim Dalı, Ankara, Türkiye

Giriş: Acil servis başvuruları arasında ateş en yaygın görülen sebeplerden biridir. Ateş sebebini araştırırken ayrıntılı anamnez, sistem sorgusu ve tüm sistemlerin detaylı muayenesi elzemdir. Anamnez alırken hastanın seyahat öyküsü de sorgulanmalıdır. Sıtma; endemik (Afrika, Tropikal) bölgelere seyahat eden kişilerde rastlanabilecek ve hastaların acil servise ateş ile başvurmasına sebep olabilecek bir hastalıktır. Sıtma anofel cinsi sivrisinekler ile taşınan paraziter bir hastalıktır. Plasmodium vivax, ovale, malaria ve falciparum türü parazitler insanda enfeksiyona sebep olur. Ülkemizde en sık P. vivax (doğu ve güneydoğu Anadolu bölgelerinde) görülmesine karşın en mortal olanı endemik bölgelere seyahat eden hastalarda görülen P. falciparumdur. P. falciparum sıtmasında tedavide gecikme olduğunda intravasküler hemoliz, böbrek yetmezliği, metabolik asidoz gelişerek tedaviye rağmen mortalite %15- 20 iken tedavi başlanmadığında ise ölüm kaçınılmazdır.

Olgu: 44 yaşında erkek hasta acil servise 1 haftadır olan baş ağrısı, bulantı, kas ağrıları, halsizlik ve gözlerde sararma şikayetleriyle başvurdu. Migren dışında ek hastalığı olmayan hastanın düzenli ilaç kullanımı mevcut değildi. Sistem sorgusunda ateşi ve ishali de olduğu tespit edildi. Fizik muayenede ikterik olan skleralar dışında patolojisi yoktu. Hasta 40 gün kaldığı Uganda' dan 15 gün önce dönmüş, Uganda' da kaldığı dönemde profilaksi amaçlı doksisiklin kullanmıştı. Hastanın tam kan sayımında WBC: 12000 K/ m, Hgb: 14 g/ dL, Plt: 17000 K/mL. Kan biyokimyasında üre: 131 mg/dL, kreatinin: 4.1 mg/dL, ALT: 76 U/L, AST: 51 U/L, total bilirübin 14 mg/dL, direkt bilirübin 12 mg/dL idi. Hasta sıtma, weil hastalığı, ebola ön tanıları ile enfeksiyon hastalıkları kliniğine konsülte edilerek yatışı yapıldı. Ateşli dönemde yapılan periferik yaymasında eritrositlerde tek ve iki taşlı yüzük görülmesi üzerine hastaya sıtma tanısı ile enfeksiyon hastalıkları kliniği tarafından doksisiklin ve artemeter/ lumefantirin tedavisi başlandı. Takiplerinde idrar çıkışı azalan ve böbrek fonksiyon testleri bozulan hastanın hemodiyaliz ihtiyacı gelişti. İlerleyen günlerde kreatinin değerleri, bilirübin değerleri gerileyen ateşi devam etmeyen hasta 30 gün yatışın ardından taburcu edildi.

Sonuç: Sıtma şüphesi acil bir durumdur ve hastalar en kısa sürede bir sağlık merkezine başvurmalı ve hızlı bir şekilde hastaların tanıları konulmalıdır. Acil servise başvuran ve endemik bölgelere seyahat öyküsü olan her ateşli olguda sıtma ayırıcı tanıda ilk sırada yer almalıdır. Erken tanı ve tedavi özellikle falciparum sıtmasında mortal seyri önleyebilir.

Anahtar Kelimeler: Ateş; sıtma; acil

*****

S-53

NADİR GÖRÜLEN BİR SAĞ ALT KADRAN AĞRISI SEBEBİ: MUKOSEL PERFORASYONU

Merve Unutmaz, Selda Kıdak Özkaya, Osman Çelik, Murat Genç, Fatih Tanrıverdi
Yıldırım Beyazıt Üniversitesi Tıp Fakültesi, Acil Tıp Anabilim Dalı, Ankara, Türkiye

Giriş: Apendiks mukoseli, apendiks lümeninde mukusun anormal birikimi sonucu apendiks dilatasyonu ile karakterize nadir görülen bir klinik durumdur. İnflamasyon veya tümör kaynaklı olabilir. Appendektomi spesimenlerinde rastlanma oranı %0.25' tir. Preoperatif tanı konması zordur ve sıklıkla rastlantısal olarak konur. Kesin tanı ve tedavisi cerrahidir. En yaygın semptomları akut veya kronik karın ağrısı ve sağ alt kadranda palpabl kitledir.

Olgu: 22 yaşında erkek hasta acil servise 3 gündür olan karın ağrısı şikayeti ile başvurdu. Fizik muayenesinde sağ alt kadranda rebound ve defans bulgusu olan hastanın laboratuvar tetkiklerinde wbc:16.300 K/ mL olup hb, plt ve kan biyokimyası normaldi. Hastanın akut apandisit ön tanısı ile istenen yüzeyel ultrasonunda apendiks mukosel perforasyonu ile uyumlu görünüm saptandı. Genel cerrahi kliniğine konsülte edilen hasta operasyona alındı.

Tartışma ve Sonuç: Apendiks mukoseli olan hastalar asemptomatik olabilecekleri gibi akut veya kronik sağ alt kadran ağrısı ile de acil servise başvurabilirler. Bizim hastamız da sağ alt kadran ağrısı ile prezente olmuş ve ultrason tanıda yardımcı olmuştur. Yine de kesin teşhis cerrahi rezeksiyon ve patolojik inceleme ile konulmuştur. Mukosel nadir görüldüğünden tanı, tedavi ve takipte cerrahinin yanı sıra radyoloji, patoloji gibi branşlarla yakın işbirliği gerekir.

Apendiks mukoseli eğer malignite kaynaklı ise perfore olduğunda mortal seyreden psödomiksoma peritonei olarak adlandırılan jelatinöz asite sebep olur. Bu nedenle mukoselin tanınması ve uygun tedavisi mortaliteyi azaltarak önem kazanır.

Anahtar Kelimeler: Mukosel; akut batın; perforasyon

*****

S-54

ACİL SERVİSTE BİR TOKSİK EPİDERMAL NEKROLİZ VAKASI

Selda Kıdak Özkaya, Merve Unutmaz, Cahit Teke, Adil Emre Gezer, Fatih Tanrıverdi
Yıldırım Beyazıt Üniversitesi Tıp Fakültesi, Acil Tıp Anabilim Dalı, Ankara, Türkiye

Giriş: Toksik epidermal nekrolizis (TEN) nadir görülen, hayatı tehdit eden, ciltte epidermis dermis ayrışması yapan ve cilde haşlanmış deri görünümü veren, genellikle ilaç kullanımı ile ilişkili bir klinik durumdur. Acil tanı ve tedavi gerektirir. Yıllık insidansı, milyonda 0.4-1.3 vaka olup ve mortalitesi ise %10-30 arasında değişmektedir. Sebep olan başlıca ilaçlar; antibiyotikler, antikonvülzanlar, nevirapine, abacavir, nonsteroid antiinflamatuar ilaçlar, allopürinol ve lamotrijin dir. Biz acil servise başvuran 31 yaşında penisilin kullanımına sekonder gelişen bir TEN vakası sunmak istedik.

Olgu: Bir hafta önce boğaz ağrısı şikayeti ile dış merkeze başvurduğunu ve kendisine penisilin enjeksiyonu yapıldığını ifade eden hasta dudaklarda şişme, vücutta kızarıklıklar, gözlerde kızarma, ağız çevresinde yaralar ve ateş şikayetleri ile acil servise başvurdu. Üst extremitede özellikle ön kollarda, alt extremitede, abdomende, yüzünde ve ensesinde yaygın etrafı eritemli püstüler döküntüleri vardı. Gözleri kızarık ve şişti. Dudaklarında da kurutlanmış yaraları mevcuttu (fotoğraf 1- 2). Hastanın vücut ısısı 37.2° C, kan basıncı 120/70 mmHg ve nabzı 80/dk idi. Diğer sistem muayeneleri doğaldı. Hasta TEN ön tanısı ile cildiye kliniğine konsülte edildi. Cildiye kliniğine yatırılan hastanın takibinin 2. gününde vezikülleri ve büllöz lezyonları oluştu ve biyopsi alındı. Biyopsi sonucu TEN ile uyumlu geldi.

Tartışma: Toksik Epidermal Nekroliz ve Stevens-Johnson Sendromu (SJS) aynı antitenin farklı varyantlarıdır. Total vücut alanının %10' undan azı lezyon ile kaplı olduğunda SJS, %30' undan fazla olduğunda TEN tanısı konulur. Bu vakaların acil serviste erken tanısı, sebep olan ilacın hemen kesilmesi, destekleyici tedavi ve servis/yoğun bakım ünitesi yatışı ile mortalite azaltılabilir.

Anahtar Kelimeler: Penisilin; ten; sjs

*****

S-55

AKUT APANDİSİTLİ ÇOCUK HASTALARDA PLATELET İNDEKSLERİ, NÖTROFİL/LENFOSİT, PLATELET/LENFOSİT ORANLARI

Zeynep Canan Özdemir, Yeter Düzenli Kar
Eskişehir Osmangazi Üniversitesi Tıp Fakültesi, Çocuk Hematoloji / Onkoloji Bilim Dalı, Eskişehir, Türkiye

Amaç: Akut apandisit inflamatuar bir hastalıktır. Birçok hastalık akut apandisite benzer şekilde sağ alt kadran ağrısına neden olabilir. Bu nedenle ayırıcı tanı önemlidir. Bazı inflmatuar hastalıklarda inflamasyon göstergesi olan platelet indeksleri, nötrofil/lenfosit oranı (NLO) ve platelet/lenfosit oranlarında (PLO) değişiklikler olduğu bildirilmiştir. Bu çalışmada, akut apendisitli çocuk hastaların platelet indeksleri, nötrofil/lenfosit oranı (NLO), platelet/lenfosit oranı (PLO) sağlıklı kontrol grubu ile karşılaştırılmıştır.

Gereç-Yöntem: Akut batın nedeni ile opere edilen ve patolojik olarak apandisit tanısı konulan 140 çocuk hasta ile 80 tane sağlıklı çocuk çalışmaya alındı. Retrospektif olarak kan sayımı parametreleri kayıt edildi. NLO, PLO hesaplandı.

Bulgular: Hasta grubunun ortanca yaşı 11(8-15) yıl, kız/erkek oranı 60/80, kontrol grubunun ortanca yaşı 12(10-14) yıl, kız/erkek oranı 32/48 idi. İki grup arasında yaş ve cinsiyet açısından farklılık yoktu. Hasta grubunun lökosit, nötrofil, NLO, PLO, PDW değeri kontrol grubundan istatistiksel açıdan anlamlı şekilde yüksek bulundu ($p<0.0001$, $p<0.0001$, $p<0.0001$, $p<0.0001$, $p<0.05$). Hasta grubu ile kontrol grubu arasında platelet sayısı açısından farklılık bulunmadı ($p>0.05$). Hasta grubunun lenfosit, PCT ve MPV değeri kontrol grubundan düşük bulundu ($p<0.0001$, $p<0.0001$, $p<0.05$). İki grubu birbirinden ayırmada sensitvite ve spesifitesi en yüksek test NLO idi. NLO için eşik değer 2,09 (AUC:0.902, %95 CI:0.85-0.94, $p<0.0001$, sensitivite:%86, spesifite: %80) bulundu. PLO ve platelet indekslerinin ayırt edici gücü daha düşük bulundu.

Sonuç: Akut apandisitin tanısı genellikle klinik olarak konulurken, semptomlar ve bulgular her zaman tipik olmayabilir. Hızlı ve doğru tanı, olası komplikasyonlar nedeniyle önemlidir. Çalışmamızın sonuçları, akut apandisit gelişen çocuklarda platelet indeksleri, beyaz küre sayıları ve dağılımının önemli ölçüde değiştiğini, NLO'nun akut apandisit tanısında diagnostik öneme sahip olduğunu göstermiştir.

Anahtar Kelimeler: Akut apandisit; çocuk; platelet indeksleri; nötrofil lenfosit oranı; platelet lenfosit oranı

*****

Sponsorlarımıza Teşekkürlerimizle

SANOFI

bilim İLAÇ

Sanovel

yiğitsağlık
www.yigitsaglik.com.tr

RECORDATI İLAÇ
GROUP

FUJIFILM
Value from Innovation

İbrahim Etem
1903
MENARINI group

Daiichi-Sankyo

Fisher & Paykel
HEALTHCARE

opteamist key to synergy

turizm & organizasyon