TATD
Emergency Medicine Association of Türkiye
TÜRKİYE ACİL TIP DERNEĞİ

19. TÜRKİYE ACİL TIP KONGRESİ & 6. TATD KURS GÜNLERİ KONGRESİ

TATKON

27-30 NİSAN 2023
ROYAL SEGINUS HOTEL ANTALYA

BİLDİRİ KİTABI

#HepBirlikte #dahaiyiye



Cumhuriyetimizin 100. Yılında Hep Birlikte

2023

www.tatkon.org

İÇİNDEKİLER

KURULLAR

BİLİMSEL PROGRAM

KONUŞMA ÖZETLERİ

SÖZLÜ BİLDİRİLER

POSTER BİLDİRİLER

TAM METİN SÖZLÜ BİLDİRİLER

TAM METİN POSTER BİLDİRİLER

KURULLAR

KURULLAR

TÜRKİYE ACİL TIP DERNEĞİ (TATD) YÖNETİM KURULU

Başkan
Serkan YILMAZ

Başkan Yardımcısı
Serkan Emre EROĞLU

Genel Sekreter
Bülent ERBİL

Sayman
Müge GÜNALP ENEYLİ

Üyeler
Haldun AKOĞLU
Murat ÇETİN
Özgür DİKME
Funda KARBEK AKARCA
Murat ORAK
Ayhan ÖZHASENEKLER
Özcan YAVAŞİ

**Soyisime göre alfabetik sıralanmıştır.*

KURULLAR

KONGRE DÜZENLEME KURULU

Kongre Başkanı
Serkan YILMAZ

Kongre Sekreterleri
Serkan Emre EROĞLU
Ebru ÜNAL AKOĞLU
Murat YEŞİLARAS

Bildiri Değerlendirme Komitesi
Mehmet Ali KARACA
Ersin AKSAY
Haldun AKOĞLU
Nurettin Özgür DOĞAN
Seyran BOZKURT BABUŞ
Gökhan AKSEL
Şeref Kerem ÇORBACIOĞLU

Kongre Organizasyon Komitesi
İsmail ALTINTOP
Volkan ARSLAN
Barış Murat AYVACI
Suphi BAHADIRLI
Başak BAYRAM
Murat ÇETİN
Faruk DANIŞ
Melis EFEOĞLU
Onur KARAKAYALI
Bora KAYA
Burcu AZAPOĞLU KAYMAK
Turgay Yılmaz KILIÇ
Çağlar KUAS
Ramazan SİVİL
Emre ŞANCI
Emine YÜZBAŞIOĞLU

**Soyisime göre alfabetik sıralanmıştır.*

KURULLAR

BİLİMSEL KURUL

Afşin İPEKÇİ
Ahmet DEMİRCAN
Ahmet EMRE AY
Alev Banu BEKOZ
Ali BATUR
Ali Kaan ATAMAN
Alp ŞENER
Aslıhan YÜRÜKTÜMEN ÜNAL
Ataman KÖSE
Avni Uygar SEYHAN
Ayça AÇIKALIN AKPINAR
Ayhan ÖZHASENEKLER
Bahadır ARSLAN
Barış Murat AYVACI
Başak BAYRAM
Birdal YILDIRIM
Bora KAYA
Buğra İLHAN
Burcu AZAPOĞLU KAYMAK
Bülent ERBİL
Cahfer GÜLLÜOĞLU
Cem ERTAN
Cem OKTAY
Cuma YILDIRIM
Çağdaş YILDIRIM
Çağlar KUAS
Demet DEVRİMSEL
Deniz KILIÇ
Derya ABUŞKA
Ebru ÜNAL AKOĞLU
Emel Altıntaş
Emine YÜZBAŞIOĞLU
Emir ÜNAL
Emre ŞANCI
Engin Deniz ARSLAN
Erhan AKPINAR
Erkman SANRI
Erkut EROL
Ersin AKSAY
Esra Ersöz GENÇ
Fatih ÇALIŞKAN
Fatih Esat TOPAL
Fatma Mutlu KUKUL GÜVEN
Funda KARBEK AKARCA
Gökçe ÖZBAY YENİCE
Göksu AFACAN
Göksu BOZDERELİ BERİKOL
Gülşen ÖZTÜRK ÖRMECİ
Gültekin KADI
Haldun AKOĞLU
Hayriye GÖNÜLLÜ
İbrahim TÜRKÇÜER
İsmail ALTINTOP
İsmet PARLAK
Kamil KOKULU
Mehmet Ali ASLANER
Mehmet Ali KARACA
Mehmet ALTUNTAŞ
Mehmet Cihat DEMİR
Mehmet Ruhi ONUR
Mehmet TATLI
Melih ÇAMCI
Melih İMAMOĞLU
Melis EFEOĞLU SAÇAK
Merve EKŞİOĞLU
Murat ÇETİN
Murat ERSEL
Murat GÜZEL
Murat ORAK
Murat PEKDEMİR
Murat YEŞİLARAS
Murat YÜCEL
Mustafa Burak SAYHAN
Mustafa Emin ÇANAKÇI
Mustafa Ferudun ÇELİKMEN
Mustafa POLAT
Mutlu KARTAL
Müge GÜLEN
Müge Günalp ENEYLİ
N. Rana DİŞEL
Neşe ÇOLAK
Nurdan ACAR
Nurettin Özgür DOĞAN
Oğuzhan KÜÇÜK
Okhan AKDUR
Onur KARAKAYALI
Orhan ÇINAR
Orhan DELİCE
Önder TOMRUK
Özcan YAVAŞİ
Özge DUMAN ATİLLA
Özgen GÖNENÇ ÇEKİÇ
Özgür DİKME
Özgür KARCIOĞLU
Özlem DİKME
Özlem YİĞİT
Ramazan SİVİL
Salim SATAR
Sarper YILMAZ
Sedat KOÇAK
Semih KORKUT
Sena BAYKARA SAYGILI
Serdar ÖZDEMİR
Serhat AKAY
Serkan Emre EROĞLU
Serkan YILMAZ
Serpil YAYLACI
Seyran BOZKURT BABUŞ
Sezgin SARIKAYA
Sinan GENÇ
Suphi BAHADIRLI
Şeref Kerem ÇORBACIOĞLU
Tuba CİMİLLİ ÖZTÜRK
Turgay Yılmaz KILIÇ
V. Aslıhan DURAK
Volkan ARSLAN
Yeşim EYLER
Yıldıray ÇETE
Yunus Emre ARIK
Yusuf Ali ALTUNCI
Yusuf YÜRÜMEZ

**Soyisime göre alfabetik sıralanmıştır.*

BİLİMSEL PROGRAM

TÜRKİYE ACİL TIP DERNEĞİ

27 NİSAN, PERŞEMBE

10.00 - 13.00 SALON 2

Acilde Mekanik Ventilasyon Kullanımı Kursu *(A Grubu Kurs)*

Onur Karakayalı, Oğuzhan Küçük, Emre Şancı, Başak Bayram

10.00 - 13.00 SALON 3

Kritik Hastada Ultrasonografi Kursu *(A Grubu Kurs)*

Özlem Dikme, Aslıhan Yürüktümen Ünal, Mustafa Emin Çanakçı
Turgay Yılmaz Kılıç, Özgür Dikme, Burcu Azapoğlu Kaymak
Merve Ekşioğlu, Mehmet Ali Aslaner, Ramazan Sivil, Murat Yeşilaras
Deniz Kılıç, Ahmet Emre Ay, Faruk Danış

10.00 - 13.00 SALON 4

Çocuk Travma Hastasının Bakımı Kursu *(A Grubu Kurs)*

Cem Oktay, Emine Yüzbaşıoğlu, Sena Baykara Sayılı
Murat Çetin, Çağlar Kuas

10.00 - 13.00 SALON 5

Acil Olgularda Abdominal Bilgisayarlı Tomografi Görüntüleme Kursu
(A Grubu Kurs)

Erhan Akpınar, Ali Batur, Mehmet Ruhi Onur, Bülent Erbil

TÜRKİYE ACİL TIP DERNEĞİ

27 NİSAN, PERŞEMBE

10.00 - 13.00 SALON 6

İleri Havayolu Kursu *(A Grubu Kurs)*

Volkan Arslan, Barış Murat Ayvacı, Emir Ünal, Demet Devrimsel

13.00 - 14.15 **Öğle Yemeği**

14.15 - 17.15 SALON 2

Kritik Hasta Yönetim Kursu *(A Grubu Kurs)*

Müge Günalp Eneyli, Özge Atilla Duman, Gökçe Özbay Yenice

14.15 - 17.15 SALON 3

Acil Ekokardiyografi Kursu *(A Grubu Kurs)*

Funda Karbek Akarca, Volkan Arslan, Ali Batur, Emre Şancı
Onur Karakayalı, Özlem Dikme, Burcu Azapoğlu Kaymak
Merve Ekşioğlu, Ramazan Sivil, Mehmet Ali Aslaner

14.15 - 17.15 SALON 4

Kritik Çocuk Hastanın Bakımı Kursu *(A Grubu Kurs)*

Cem Oktay, Emine Yüzbaşıoğlu, Sena Baykara Sayılı,
Murat Çetin, Çağlar Kuas

TÜRKİYE ACİL TIP DERNEĞİ

27 NİSAN, PERŞEMBE

14.15 - 17.15 SALON 5

Tez Hazırlama kursu *(A Grubu Kurs)*

Murat Ersel, Orhan Çınar, Alp Şener

14.15 - 17.15 SALON 6

Acilde HFNO2 & NIMV Kullanımı Kursu *(A Grubu Kurs)*

Neşe Çolak, Ali Kaan Ataman, Ebru Ünal Akoğlu

14.15 - 17.15 SALON 7

İKYD - Arrest Ritimler Kursu *(A Grubu Kurs)*

Murat Pekdemir, Çağdaş Yıldırım, Gültekin Kadı, Yunus Emre Arık

14.15 - 17.15 SALON 8

Periferik Sinir Blokları Kursu *(A Grubu Kurs)*

Deniz Kılıç, Gülşen Öztürk Örmeci, Özlem Yiğit

TÜRKİYE ACİL TIP DERNEĞİ

27 NİSAN, PERŞEMBE

20.00 - 20.30 SALON 1

Açılış Konuşmaları

Prof. Dr. Serkan Emre Eroğlu
Kongre Genel Sekreteri

Prof. Dr. Serkan Yılmaz
Türkiye Acil Tıp Derneği Yönetim Kurulu Başkanı

20.30 SALON 1

AFET PANEL

Gelecek Depremlerde #HepBirlikte #Dahaİyi Olmak için;
Melike Şahin Soruyor Konusunda Uzman Hocalarımız Yanıtlıyor!

Moderatör: ***Melike Şahin,*** *NTV Gazeteci / Sağlık Muhabiri*

Konuşmacılar: ***Prof. Dr. Naci Görür***
İTÜ Maden Fakültesi Jeoloji Mühendisliği Bölümü Öğretim Üyesi

Dr. Öğr. Üyesi Önder Yüksel Eryiğit
İstanbul Büyükşehir Belediyesi Sağlık Dairesi Başkanı

Prof. Dr. Serkan Yılmaz
Türkiye Acil Tıp Derneği Yönetim Kurulu Başkanı

Prof. Dr. Ali Murat Vural
İstanbul Üniversitesi İletişim Fakültesi Gazetecilik Bölümü Öğretim Üyesi

TÜRKİYE ACİL TIP DERNEĞİ

28 NİSAN, CUMA

08.00 - 10.00 SALON 3

EKG: Zor Tanılar Kursu *(B Grubu Kurs)*

Ersin Aksay, Cem Ertan, Mustafa Emin Çanakçı, Derya Abuşka

08.00 - 10.00 SALON 4

Periferik Sinir Blokları Kursu *(B Grubu Kurs)*

Deniz Kılıç, Gülşen Öztürk Örmeci, Özlem Yiğit

08.00 - 10.00 SALON 5

Akut Koroner Sendromlar Kursu *(B Grubu Kurs)*

Derya Abuşka, Mutlu Kartal, Cem Ertan

08.00 - 10.00 SALON 6

Sık Toksikolojik Olguların Acil Servis Yönetimi Kursu *(B Grubu Kurs)*

Ayça Açıkalın Akpınar, Ataman Köse

08.00 - 10.00 SALON 7

İKYD- Arrest Ritimler Kursu *(B Grubu Kurs)*

Murat Pekdemir, Çağdaş Yıldırım, Gültekin Kadı, Yunus Emre Arık

TÜRKİYE ACİL TIP DERNEĞİ

28 NİSAN, CUMA

08.00 - 10.00 SALON 8

Travmada Kırmızı Bayraklar Kursu *(B Grubu Kurs)*

Melis Efeoğlu, Engin Deniz Arslan

08.00 - 10.00 SALON 9

Olgularla Kan Gazı Değerlendirme Kursu *(B Grubu Kurs)*

Turgay Yılmaz Kılıç, Yeşim Eyler

08.00 - 10.00 SALON 10

Sözlü Bildiri Oturumu - 1 (S-01 - S-08)
Moderatör: Haldun Akoğlu

10.00 - 10.15 Kahve Arası

10.15 - 11.15 SALON 1

RESÜSİTASYON
Moderatör: Murat Pekdemir, İbrahim Türkçüer

Geleceğe Bakış, Yıl 2025: Resusitasyon Kılavuzlarının Olası İçeriği
Haldun Akoğlu

Okul Çağı Çocuklarında BLS Eğitimi: Fark Yaratabiliyor Muyuz?
Ayhan Özhasenekler

Mekanik Kardiyopulmoner Resüsitasyon Cihazlarının Artıları ve Eksileri: Mekaniğe Karşı İnsan
Tuba Cimilli Öztürk

TÜRKİYE ACİL TIP DERNEĞİ

28 NİSAN, CUMA

10.15 - 11.15 SALON 2

ZEHİRLENMELERDE KRİTİK KARARLAR
Moderatör: Okhan Akdur, Murat Orak

Son 1 Yılda Acil Tıp Pratiğinde Neler Değişti?
Salim Satar

Büyüyen Tehlike: İlaç Kötüye Kullanımı
Fatma Mutlu Kukul Güven

Türkiye ve Dünyada Rekreasyonel İlaç Güncel Kullanım Eğilimleri (Sokak ilaçları)
Göksu Afacan Öztürk

10.15 - 11.15 SALON 10

Sözlü Bildiri Oturumu - 2 (S-09 - S-16)
Moderatör: Nurettin Özgür Doğan

11.15 - 11.30 Kahve Arası

TÜRKİYE ACİL TIP DERNEĞİ

28 NİSAN, CUMA

11.30 - 12.15 SALON 1

MEDYA PANELİ

Sağlık Alanında Sosyal Medya, Etik ve E-Profesyonlizm Üçgeni

Moderatör: ***Özlem Yurtçu*** - *Demirören Haber Ajansı Sağlık Muhabiri*

Konuşmacılar: ***Prof. Dr. Serkan Emre Eroğlu***
Türkiye Acil Tıp Derneği Yönetim Kurulu Başkan Yardımcısı

Doç. Dr. Ayşad Güdekli
Akdeniz Üniversitesi İletişim Fakültesi Dekan Yardımcısı

Eda Zing
İletişim Danışmanı

Dr. İbrahim Ersoy
Sağlık İletişim Daire Başkanı

12.15 - 12.30 **Kahve Arası**

TÜRKİYE ACİL TIP DERNEĞİ

28 NİSAN, CUMA

12.30 - 13.30 SALON 1

PERSPEKTİF - SEPSİS PANELİ

Moderatör: Yusuf Ali Altuncı, Mustafa Emin Çanakçı

Konuşmacılar: Özge Duman Atilla, Özgür Karcıoğlu, Bülent Erbil, Nurettin Özgür Doğan

Sepsis Kılavuzundaki Değişiklikler Acil Serviste Nasıl Yorumlanmalı?

Tedavideki Hedeflerimiz (Early Goal Directed Therapy) Ne Kadar Gerçekçi?

Septik Şok Yönetiminde İkinci Vazöpressör mü?
Norepinefrin Doz Arttırımı mı?

12.30 - 13.30 SALON 2

KRİTİK BAKIM

Moderatör: Ayça Açıkalın Akpınar, Suphi Bahadırlı

VExUS Skoru ve Acil Servis Kullanımı
Mehmet Ali Aslaner

Acil Serviste Kritik Hasta Yönetiminde Laktat Doğru Kullanılıyor Mu?
Seyran Bozkurt

Kritik Hastada Kırmızı Çizgimiz: Vazöpressörler
(Ne? Ne Zaman? Ne Kadar? Kime?)
Melih İmamoğlu

12.30 - 13.30 SALON 10

Sözlü Bildiri Oturumu - 3 (S-17 - S-24)

Moderatör: Mehmet Ali Karaca

13.30 - 14.30 Öğle Yemeği

TÜRKİYE ACİL TIP DERNEĞİ

28 NİSAN, CUMA

14.30 - 15.30 SALON 1

TRAVMA

Moderatör: Cahfer Güllüoğlu, Erkman Sanrı

Travma Hastasında Mortalite Belirteçleri
Mustafa Burak Sayhan

Gebe Travmanın Yönetiminde Tuzaklar ve İpuçları
Mehmet Cihat Demir

Travma Hastasının Transfüzyon Protokolü: Ne, Ne Zaman, Ne Kadar, Kime (3N1K)
Afşin İpekçi

14.30 - 15.30 SALON 2

KARDİYOLOJİ

Moderatör: Serkan Yılmaz, Mutlu Kartal

Güvenli Taburculuk: Düşük Olasılıklı Akut Koroner Sendrom
Yıldıray Çete

Etiyolojisi Belli Olmayan Senkop Hastaları Ne Kadar Risk Altında: Risk Skorlamaları
Ersin Aksay

Acil Serviste Kalp Yetmezliği Tedavisinde Son 1 Yıldaki Literatür Derlemeleri
Hayriye Gönüllü

14.30 - 15.30 SALON 10

Sözlü Bildiri Oturumu - 4 (S-25 - S-32)

Moderatör: Seyran Bozkurt Babuş

15.30 - 16.00 Kahve Molası

TÜRKİYE ACİL TIP DERNEĞİ

28 NİSAN, CUMA

16.00 - 19.00 SALON 3

Kritik Hastada Ultrasonografi Kursu *(A Grubu Kurs)*

Özlem Dikme, Aslıhan Yürüktümen Ünal, Mustafa Emin Çanakçı
Turgay Yılmaz Kılıç, Özgür Dikme, Burcu Azapoğlu Kaymak
Merve Ekşioğlu, Mehmet Ali Aslaner, Ramazan Sivil, Murat Yeşilaras
Deniz Kılıç, Ahmet Emre Ay, Faruk Danış

16.00 - 19.00 SALON 4

Çocuk Travma Hastasının Bakımı Kursu *(A Grubu Kurs)*

Cem Oktay, Emine Yüzbaşıoğlu, Sena Baykara Sayılı, Murat Çetin
Çağlar Kuas

16.00 - 19.00 SALON 5

Acil Olgularda Abdominal Bilgisayarlı Tomografi Görüntüleme Kursu *(A Grubu Kurs)*

Erhan Akpınar, Ali Batur, Mehmet Ruhi Onur, Bülent Erbil

16.00 - 19.00 SALON 6

İleri Havayolu Kursu *(A Grubu Kurs)*

Volkan Arslan, Barış Murat Ayvacı, Emir Ünal, Demet Devrimsel

16.00 - 19.00 SALON 7

Acilde Mekanik Ventilasyon Kullanımı Kursu *(A Grubu Kurs)*

Onur Karakayalı, Oğuzhan Küçük, Emre Şancı, Başak Bayram

TAD Emergency Medicine Association of Türkiye | TÜRKİYE ACİL TIP DERNEĞİ

29 NİSAN, CUMARTESİ

08.00 - 10.00 SALON 3

EKG: Zor Tanılar Kursu *(B Grubu Kurs)*

Ersin Aksay, Cem Ertan, Mustafa Emin Çanakçı, Derya Abuşka

08.00 - 10.00 SALON 4

Periferik Sinir Blokları Kursu *(B Grubu Kurs)*

Deniz Kılıç, Gülşen Öztürk Örmeci, Özlem Yiğit

08.00 - 10.00 SALON 5

Akut Koroner Sendromlar Kursu *(B Grubu Kurs)*

Derya Abuşka, Mutlu Kartal, Cem Ertan

08.00 - 10.00 SALON 6

Sık Toksikolojik Olguların Acil Servis Yönetimi Kursu *(B Grubu Kurs)*

Ayça Açıkalın Akpınar, Ataman Köse

08.00 - 10.00 SALON 7

İKYD - Taşikardi/ Bradikardi Yönetimi Kursu *(B Grubu Kurs)*

Murat Pekdemir, Çağdaş Yıldırım, Gültekin Kadı, Yunus Emre Arık

TÜRKİYE ACİL TIP DERNEĞİ

29 NİSAN, CUMARTESİ

08.00 - 10.00 SALON 8

Travmada Kırmızı Bayraklar Kursu *(B Grubu Kurs)*

Melis Efeoğlu, Engin Deniz Arslan

08.00 - 10.00 SALON 9

Olgularla Kan Gazı Değerlendirme Kursu *(B Grubu Kurs)*

Turgay Yılmaz Kılıç, Yeşim Eyler

10.00 - 10.15 Kahve Arası

10.15 - 11.15 SALON 1

ACİL TIP = RİSK YÖNETİMİ
Moderatör: Sedat Koçak, Ebru Ünal Akoğlu

Tıbbi Hatalarımız: Neden, Nasıl, Ne Zaman, Kimler? (3N1K)
Serpil Yaylacı

Acil Serviste Tıbbi Hataların Yönetimi
N. Rana Dişel

Taburcu Etmek ya da Etmemek: İşte Bütün Mesele Bu!
Yusuf Yürümez

TÜRKİYE ACİL TIP DERNEĞİ

29 NİSAN, CUMARTESİ

10.15 - 11.15 SALON 2

ÇOCUK
Moderatör: Murat Yücel, Cem Oktay

Çocuklarda Ne Zaman Erken Entübasyonu Düşünelim?
Mustafa Polat

Pediatrik Hasta Grubunda Alternatif Sedasyon Yöntemleri:
Şeker mi? Şaka mı?
Murat Güzel

Adölesanların Acil Servis Başvurularında Gözden Kaçan Tanılar
Özgen Gönenç

10.15 – 11.15 SALON 4

Sözlü Bildiri Oturumu - 5 (S-33 - S-40)
Moderatör: Şeref Kerem Çorbacıoğlu

11.15 - 12.00 Kahve Arası

TÜRKİYE ACİL TIP DERNEĞİ

29 NİSAN, CUMARTESİ

12.00 - 13.00 SALON 1

PERSPEKTİF - TRAVMA
Moderatör: Melis Efeoğlu, Müge Günalp Eneyli
Konuşmacılar: Şeref Kerem Çorbacıoğlu, Engin Deniz Arslan, Müge Gülen

ATLS Kılavuzundaki Güncellemeler Günlük Pratiğimizi Etkileyecek mi?

Acil serviste görüntüleme endikasyonları: Ne kadar doğru kullanıyoruz?

Travma Hastasının Yönetimi: Hatalar, eksikliklikler ve düzeltici öneriler

12.00 - 13.00 SALON 2

BİLİŞİM
Moderatör: Nurdan Acar, Derya Abuşka

Acil Serviste Yapay Zeka Kullanımı: İşimizi Kolaylaştırabilecek mi?
Göksu Bozdereli Berikol

Acil Servis Hasta Yükünü Azaltan Yeni Nesil Cihazlar
Buğra İlhan

Geleceğin Acil Servisi: Non-İnvazif Hasta Takip Sistemleri
Orhan Çınar

12.00 - 13.00 SALON 4

Sözlü Bildiri Oturumu - 6 (S-41 - S-48)
Moderatör: Şeref Kerem Çorbacıoğlu

13.00 - 14.30 Öğle Yemeği

TÜRKİYE ACİL TIP DERNEĞİ

29 NİSAN, CUMARTESİ

14.30 - 15.30 SALON 1

PERSPEKTİF - HASTA YÖNETİMİ
Moderatör: Bora Kaya, İsmail Altıntop
Konuşmacılar: Avni Uygar Seyhan, Semih Korkut, Ahmet Demircan

İkna.. Zorla Yatış... Acil Sedyesinde Devir... Hangisi?: Yatış Yeri Tartışmalı Hasta Gruplarında Farklı Uygulamalar

Hastane Doluluğu ve Çözüm Yolları

İdari ipuçları: Acil Serviste Küçük Ama Pratiğe Yansıyan Mimari Dokunuşlar

14.30 - 15.30 SALON 2

ÖZELLİKLİ HASTA GRUPLARI
Moderatör: Sezgin Sarıkaya, Cem Ertan

Post-Partum Baş Ağrısı Deyip Geçme: Tuzaklar ve İpuçları
Kamil Kokulu

Geriatrik Hasta Grubunda Görünmez Tehlike: İlaç Etkileşimleri
V. Aslıhan Durak

Göz Ardı Ettiklerimiz: Madde Bağımlıları, Evsizler, Kronik Ağrılı Hastalar
Serhat Akay

14.30 - 15.30 SALON 4

Sözlü Bildiri Oturumu - 7 (S-49 - S-55)
Moderatör: Ersin Aksay

15.30 - 16.00 Kahve Molası

TÜRKİYE ACİL TIP DERNEĞİ

29 NİSAN, CUMARTESİ

16.00 - 19.00 SALON 4

Acil Ekokardiyografi Kursu *(A Grubu Kurs)*

Funda Karbek Akarca, Volkan Arslan, Ali Batur, Emre Şancı
Özlem Dikme, Burcu Azapoğlu Kaymak, Merve Ekşioğlu
Ramazan Sivil, Mehmet Ali Aslaner

16.00 - 19.00 SALON 5

Kritik Çocuk Hastanın Bakımı Kursu *(A Grubu Kurs)*

Cem Oktay, Emine Yüzbaşıoğlu, Sena Baykara Sayılı, Murat Çetin
Çağlar Kuas

16.00 - 19.00 SALON 6

Acilde HFNO2 & NIMV Kullanımı Kursu *(A Grubu Kurs)*

Neşe Çolak, Ali Kaan Ataman, Ebru Ünal Akoğlu

16.00 - 19.00 SALON 7

Kritik Hasta Yönetim Kursu *(A Grubu Kurs)*

Müge Günalp Eneyli, Özge Atilla Duman, Gökçe Özbay Yenice

16.00 - 19.00 SALON 8

Afet Kursu *(A Grubu Kurs)*

Mustafa Ferudun Çelikmen, Sarper Yılmaz, Onur Karakayalı

TÜRKİYE ACİL TIP DERNEĞİ

30 NİSAN, PAZAR

09.00 - 10.00 SALON 1

HAVAYOLU
Moderatör: İsmet Parlak, Özcan Yavaşi

Zor Havayolu Kılavuzları Acil Tıp Pratiğinde Ne Kadar Uygulanabilir?
Erkut Erol

Entübasyon & Kollaps İlişkisi: Kritik Hastada Güvenli Entübasyon İpuçları
Serdar Özdemir

Geniş Düşün: Havayolu Yönetiminde Pratik Ekipmanlar
Fatih Esat Topal

09.00 - 10.00 SALON 2

NÖROLOJİ
Moderatör: Önder Tomruk, Gültekin Kadı

Acil Serviste İnme Hastasında Difüzyon MR Görüntüleme:
Çok mu Erken? Güvenli mi?
Mehmet Altuntaş

Son 1 Yılda Nörolojik Acillerin Yönetiminde Neler Değişti? (Güncel literatür)
Fatih Çalışkan

Acil Serviste EEG Monitörizasyonu: Tuzaklar ve Bilinmesi Gerekenler
Mehmet Tatlı

TÜRKİYE ACİL TIP DERNEĞİ

30 NİSAN, PAZAR

10.15 - 11.15 SALON 10

Akılcı İlaç Kullanımı
Konuşmacı: Faruk Danış

10.00 - 10.30 Kahve Arası

10.30 - 11.30 SALON 1

KISA KISA: İPUÇLARI ve TUZAKLAR
Moderatör: Birdal Yıldırım, Çağdaş Yıldırım

Ultrasonografik Hatalar: Acil Serviste Pocus'ta İpuçları ve Tuzaklar
Burcu Azapoğlu Kaymak

Acil Serviste İnme Hastasında İpuçları ve Tuzaklar
Orhan Delice

İki Ucu Keskin Bıçak: Oksijen Tedavisinde İpuçları ve Tuzaklar
Sinan Genç

TÜRKİYE ACİL TIP DERNEĞİ

30 NİSAN, PAZAR

09.00 - 10.00 SALON 2

SERBEST KÜRSÜ
Moderatör: Mehmet Ali Karaca, Nurettin Özgür Doğan

Çevre Uyumlu Sürdürebilir Acil Servis
Alev Banu Bekoz

Afet Yönetimi: Biz Bu Koşuya Hazır mıyız?
Esra Ersöz Genç

Afet Tıbbı ve Simülasyon
Emel Altıntaş

Vertigo
Bahadır Arslan

11.30 - 12.00 Kapanış

TÜRKİYE ACİL TIP DERNEĞİ
Emergency Medicine Association of Türkiye

SÖZLÜ BİLDİRİLER

TATD Emergency Medicine Association of Türkiye | TÜRKİYE ACİL TIP DERNEĞİ

Sözlü Bildiri Oturumu - 1 | (S-01 - S08)

Moderatör: Haldun Akoğlu

S-01 Yüksek Kardiyak Troponin-I Düzeyine Sahip Pediatrik Hastaların 5 Yıllık Analizi: Retrospektif Tanımlayıcı Bir Çalışma
Enis Ademoğlu

S-02 Ultrasonografi ve Floroskopi Eşliğinde Yapılan Santral ven Kateterizasyonunun Çok Ender Görülen Komplikasyonu: Arkus Aorta İçerisine Yanlışlıkla Yerleştirilen Hemodiyaliz Kateterinin Ministernotomi ile Çıkartılması
Fatih Çalışkan

S-03 Kardiyak Arrest Hastalarda Bispektral İndeks Skorunun Spontan Dolaşıma Dönüşü ve Nörolojik Sağ Kalımı ile İlişkisi
Gülşen Çetinkaya Ünal

S-04 İkili Antikoagülan Kullanan Hastada Rektus Kılıf Hematomu: Bir Olgu Sunumu
Çağrı Safa Buyurgan

S-05 Endoskopik Mide Botoksu Uygulaması Sonrası Botulismus
Dorukhan Kurnaz

S-06 Minör Kafa Travması ile Başvuran 65 Yaş Üzeri Hastalarda Klinik Olarak Önemli Beyin Hasarı İhtimalini Öngören Prediktörlerin Belirlenmesi ve Yeni Bir Risk Skorlama Sistemi Önermesi: Retrospektif Kohort Çalışması
Mehmet Muzaffer İslam

S-07 Acil Serviste Nadir Bir Vaka: Pnömomediastinum ve Eş Zamanlı Görülen Peptik Ülser Perforasyonu
Çağrı Safa Buyurgan

S-08 İntrakranial Kanama: Acil Tanı ve Triyaj'ın Yapay Zeka ile Güçlendirilmesi
Arife Erdogan

29 NİSAN, CUMA

TATD Emergency Medicine Association of Türkiye | TÜRKİYE ACİL TIP DERNEĞİ

Sözlü Bildiri Oturumu - 2 | (S-09 - S16)

Moderatör: Nurettin Özgür Doğan

S-09 Trazodon ile İndüklenen Prapizm
Selahattin Gürü

S-10 Girişimsel Sedasyon ve Analjezi'de Ketamin'in 2 Farklı Dozda Kullanımının Emergence Reaksiyon/Disforik Reaksiyon Sıklığının Karşılaştırılması
Çağrı Türkücü

S-11 Venlafaksin İntoksikasyonu: Nöbet, Rabdomiyoliz ve Hipoglisemi
Akif Yarkaç

S-12 Proksimal Femur Kırığı Tanısı Alan Geriatrik Hastaların Geriye Dönük İncelenmesi
Kıvanç Karaman

S-13 Acil Serviste Nadir Bir Vaka: Rhino-Orbital-Serebral Mukormikoz
Çağrı Safa Buyurgan

S-14 Korunmuş Ejeksiyon Fraksiyonlu Kalp Yetmezliği Nedeniyle Acil Servise Başvuran Hastalarda Laktat Düzeyinin in-Hospital Mortalite Üzerine Etkisi
Sadık Adırbelli

S-15 Klinikten Tanıya: Bariatrik Cerrahi Sonrası Wernicke Ensefalopatisi
Elif Yaren Kurul

S-16 Üçüncü Basamak Acil Servis COVID-19 Biriminde COVID-19 PCR Testi Pozitif Saptanan Hastaların Aşılanma Durumlarının Hastane Yatış ve Mortalite Üzerine Etkisi
Gülşen Öztürk Örmeci

Sözlü Bildiri Oturumu - 3 | (S-17 - S24)

Moderatör: Mehmet Ali Karaca

S-17 Hemodiyalizin Nadir Görülen Komplikasyonu Olarak Hemoliz: Olgu Sunumu
Furkan Çağrı Oğuzlar

S-18 Türkiye'de Hastane Öncesi Acil Sağlık Hizmetlerine İlişkin 10 Yıllık Bir Değerlendirme: 2011-2020 Yılları
Fatih Cemal Tekin

S-19 Yabancı Uyruklu İnşaat İşçisinde Soğuk Yanığı
Faruk Büyük

S-20 Akut Koroner Sendromlu Hastalarda 28 Günlük Mortalitede İmmatür Granülosit Yüzdesinin Prognostik Önemi
Sema Belen

S-21 Deprem Sonrası Yaralanma: Kompartman Sendromu
Furkan Elmas

S-22 Ölümcül Viral Enfeksiyonlarda Mean Platelet Volume (MPV) Prognoz Belirteci Olabilir mi?: COVID-19 Örneği
Furkan Çağrı Oğuzlar

S-23 Acil Serviste Nadir Görülen Bir Sendrom: Mor İdrar Torbası Sendromu
Sabri Metin Dikiciler

S-24 Pediatrik Travmatik Kalça Çıkığı
Faruk Büyük

Sözlü Bildiri Oturumu - 4 | (S-25 - S32)

Moderatör: Seyran Bozkurt Babuş

S-25 Akdeniz Üniversitesi Hastanesi Erişkin Acil Servisine Yapılan Tekrar Başvuruların Değerlendirilmesi
Manolya Yıldız Ünal

S-26 Travmatik Aort Diseksiyonu
Sema Belen

S-27 Komplike Olmayan Apandisitli Çocuk Hastalarda, Nötrofil Lenfosit Oranının Eşik Değeri Konservatif Tedaviyi Belirlemede Etkili midir?
Ali Kaan Ataman

S-28 Moksifloksasin Kullanımına Bağlı Myastenik Kriz
Sema Belen

S-29 Acil Serviste Akut Pankreatit Tanısı Alan Hastalarda HAPS, Nötrofil/Lenfosit ve Platelet/Lenfosit Oranının Hastalık Şiddetini Belirlemedeki Yeri
Ramazan Sivil

S-30 Hastanızın Non ST Elevasyonlu Miyokard Enfarktüsü Olduğuna Emin misiniz?: Aslanger Modeli
Aybuke Soylu

S-31 Gastrointestinal Sistem Kanamasının Nadir Bir Nedeni: Sekonder Aortokolonik Fistül
Rabia Öz

S-32 Akıllı Saatler Disritmileri Kadar Doğru Değerlendiriyor?: Ön Çalışma
Sinan Paslı

TATD Emergency Medicine Association of Türkiye
TÜRKİYE ACİL TIP DERNEĞİ

Sözlü Bildiri Oturumu - 5 | (S-33 - S40)

Moderatör: Şeref Kerem Çorbacıoğlu

S-33 Aslanger Paterni; ST Elevasyonu Olmaksızın İnferior Miyokard İnfarktüsü: Olgu Sunumu
Salih Karakoyun

S-34 Varis Dışı Üst Gastrointestinal Sistem Kanamalı Hastalarda Hemogram Parametreleri ve Vital Bulguların Geriye Dönük İncelenmesi
Aslıhan Çelik

S-35 Rinore ile Başvuran Hastada Beyin Bilgisayarlı Tomografisi ile Kaçırılan Kafa Taban Kırığı
Halil Emre Koyuncuoğlu

S-36 Acil Servislerde Yığılma ve Uzamış Kalış Süreleri ile İlişkili Faktörler: Bir Üniversite Hastanesinin 3 Yıllık Analizi
Seval Komut

S-37 Başarısız Suisidal Ası Girişimi Sonrası İntrakranial Kanama
Muhammed Ali Topuz

S-38 Akut Pankreatit'in Evrelemesinde Balthazar Skoru ile Laktat/Albümin Oranının Korelasyonunun Değerlendirilmesi
Emrah Çelik

S-39 Karın Ağrısının Nadir Saptanan Bir Nedeni: Renal İnfarktüs
Salih Karakoyun

S-40 Suicid Sonucu Kalsiyum Kanal Bloker Toksikasyonu
Halil Emre Koyuncuoğlu

Sözlü Bildiri Oturumu - 6 | (S-41 - S48)

Moderatör: Serkan Emre Eroğlu

S-41 Askeri Bir Geminin Sahra Hastanesine Dönüştürülmesinde Acil Tıp Hekiminin İzlenimleri - Sahra Hastanesi Modüllerinin Gemiye Entegre Edilmesi ve Yapının Geliştirilmesi
Satuk Buğra Yıldırım

S-42 Mental Retarde Hastanın Taş Yeme Sonrası Mide Perforasyonu
Faruk Büyük

S-43 Acil Servise Başvuran COVID-19 Hastalarında Kırmızı Hücre Dağılım Genişliğinin Prognostik Önemi
Çağrı Safa Buyurgan

S-44 Farklı Bir Senkop: Serebral Hava Embolisi; Olgu Sunumu
Aslı Nur Kılınç

S-45 Acil Serviste Toksikoloji Vakaları
Halil Emre Koyuncuoğlu

S-46 Spontan Pnömomedistinum: Vaka Sunumları
Şeyma Akkuş

S-47 Bakır Çubuk ile Çocuk Düşürmek İsteyen Annede Septik Abortus
Ezgi Cesur

S-48 Türkiye'de Gerçekleşen Afetlerin Özellikleri
Ali Kaan Ataman

Sözlü Bildiri Oturumu - 7 | (S-49 - S55)

Moderatör: Ersin Aksay

S-49 Elektrolit Bozukluğu Olan Acil Servis Hastalarında Aile Öyküsünün Önemi: Olgu Sunumu
Halil Emre Koyuncuoğlu

S-50 Makine Öğrenimi Yardımıyla Triyaj İşlemini Kolaylaştırma
Arife Erdoğan

S-51 Pnömotoraks Kupa Terapisinin Bir Komplikasyonu Olabilir mi?
Faruk Büyük

S-52 Manuel Detorsiyon ve Elektif Bilateral Testiküler Fiksasyon Akut Testis Torsiyonunda Açık Detorsiyona Alternatif Bir Tedavi midir?
Ali Kaan Ataman

S-53 Akrep Sokması Sonrası Nadir Olgu: İskemik Stroke
Muharrem Kaner

S-54 Rüptüre Abdominal Aort Anevrizmalarında Preoperatif Mortalite Prediktörleri: Harborview Medical Center (HMC) Mortalite Risk Skoru Yeterli mi?
Fatih Çalışkan

S-55 Kronik Alkolizm Sonucu Gelişen Wernicke-Korsakoff Sendromu: Bir Olgu Sunumu
Çağrı Safa Buyurgan

TÜRKİYE ACİL TIP DERNEĞİ

Sponsorlarımıza Teşekkürlerimizle...

NOBEL

ABDiIBRAHIM | Basel | BERKO İLAÇ | Biofarma

Celtis | MENARINI Türkiye | İLKO İLAÇ SANAYİ ve TİCARET A.Ş. | FarmaVip İlaç ve Kozmetik San. ve Tic. A.Ş.

neutec pharmaceutical | sanofi | Sanovel | Santa Farma İlaç Sanayii A.Ş.

Abbott | ATABAY KİMYA SANAYİ ve TİCARET A.Ş. | esaote | GÖKAY MEDİKAL & TEKNİK SİSTEMLER SAN. TİC. A.Ş.

HEKİM BİRLİĞİ SENDİKASI | vem

AMD medikal | ANGELINI | bilim İLAÇ | centurion

genveon | Humanis | INTRALINE PHARMA - HEALTH | RECORDATI İLAÇ GROUP

TKİLAÇ | Vamet Medikal | VIATRIS

ANKARA NOBEL TIP KİTABEVİ 2012 | EMA TIP KİTABEVİ | GÜNEŞ TIP KİTABEVLERİ | KONGRE KİTABEVİ

KONUŞMA ÖZETLERİ

TATD ÇOCUK TRAVMA HASTASININ BAKIMI KURSU

ÇOKLU TRAVMA HASTASININ DEĞERLENDİRİLMESİ VE YÖNETİMİ

Prof. Dr. Cem OKTAY

Akdeniz Üniversitesi Tıp Fakültesi, Acil Tıp Ana Bilim Dal, Antalyaı

Bu eğitimin amacı, bir travma hastası olarak çocuklara özgü karakteristikleri ve çoklu travmalı bir hastanın sistematik yaklaşımını tanımlamaktır. Yaralanmalar, gelişmiş ülkelerde 1-18 yaş arası çocuklardaki en sık ölüm nedeni ve önemli bir halk sağlığı sorunudur. Başarısız resusitasyon (havayolu güvenliğini sağlama, solutma, karın içi kanamayı tespit ve tedavi etmedeki yetersizlik) hayatta kalımı olumsuz yönde etkiler.
Çocuk yaş grubundaki en sık ölüm nedeni motorlu araç kazalarıdır. Tüm yaş gruplarında düşmeler, pediatrik yaralanmaların en sık nedenidir, nadiren ölüme neden olurlar.
Çocuklara özgü bazı anatomik ve fizyolojik değişiklikler ile farklı yaralanma mekanizmaları, yaralanmaların özelliklerini değiştirir. Örneğin; Çoğu yaralanma künttür ve beyni de içerir. Sonuçta apne, hipoventilasyon ve hipoksi ciddi şekilde yaralanmış çocuklarda hipotasiyonun olduğu hipovolemiye göre 5 kat fazladır. Bu nedenle çocuk travmalarında havayolu ve solunumun agresif yönetimi ön planda olmalıdır. Çocukların vücut kütlesi daha küçüktür ve travmalar daha büyük alana yayılır. Daha az yağ dokusu, daha az bağ dokusu ve organlara daha yakın vücutta enerjinin etkisi daha çoktur. İskelet kalsifikasyon tam değildir, aktif büyüme plakları mevcuttur. Kırık olmaksızın altında organ yaralanmaları olabilir. Vücut yüzey alanı vücut hacmine göre doğumda en yüksektir ve giderek azalır. Termal enerji kaybı olur, hipotermi hızla gelişir. Travmaların uzun dönem etkileri de göz ardı edilmemelidir. Gereksiz görüntülemeler ile verilen iyonize radyasyon belirli malignitelerin riskinde artışa neden olur. Uygun malzeme ve doğru dozda ilaç seçimi yapılmalıdır.
Çocuk travma hastasının değerlendirilmesi ve yaklaşımı erişkin ile aynıdır. İlk değerlendirme karmaşık olmamalıdır. Çocuklar da ABCD'leri nedeni ile ölürler. Çocuğun yanıtı hızlı bir şekilde değerlendirildikten sonra hayatı tehdit eden durumlar ABCDE sıralaması ile değerlendirilir. Bu değerlendirmede dikkat edilecek patolojik durumlar şu şekildedir:
A (Airway) - Servikal omurga hareketinin kısıtlanması ile havayolunun idamesi
- Havayolu Tıkanıklığı

B (Breathing) - Solunum ve havalandırma
- Tansiyon pnömotoraks
- Masif hemotoraks
- Açık pnömotoraks
- Trakeal veya bronşiyal yaralanmalar

C (Circulation) - Kanama kontrolü ile dolaşım
- Kan hacmi ve kardiyak output (Bilinç düzeyi, cilt perfüzyonu ve nabız)
- Kanama (iç-dış kanama; şok)
- Kardiyak tamponad

D (Disability) - Malullük (Nörolojik değerlendirme) (Bilinç düzeyi ve pupillerin büyüklüğü ve reaksiyonu; lateralize bulguların varlığı ve varsa omurilik yaralanmasının seviyesi)
- Azalmış serebral oksijenasyon ve/veya perfüzyon
- Doğrudan beyin hasarı
- Hipoglisemi
- Alkol, uyuşturucu ve diğer uyuşturucular

E (Exposure) - Maruziyet ve çevre kontrolü
- Hipotermi!

Birincil değerlendirmede tespit edilen sorunlar hızla tedavi edilir. Uygulanan her tedaviye yanıt (ABCDE ve vital bulgular) hemen yeniden değerlendirilir. Birincil değerlendirme sırasında veya sonrasında birincil değerlendirme tamamlayıcıları olarak kan tetkiklerinin alınması, AP akciğer ve pelvis grafilerinin yerinde çekilmesi, nazogastrik tüp ve üriner kateter takılması ve e-FAST uygulaması gibi uygulamalar yapılır.
Bu aşamadan sonra çocuk hastanın ikincil değerlendirmesi (tepeden tırnağa) yapılır. Tespit edilen sorunlara yönelik tetkik, tedavi ve konsültasyon ihtiyacı ile kesin bakım için karar verilir. Hasta uygun şekilde devir edilirken

tüm bulgular hasta dosyasına kayıt edilir, gerekli adli işlemler tamamlanır. Her çocuk travma hastasının değerlendirilmesi sırasında ihmal ve istismar olasılığı unutulmamalıdır.

Özetle; çocukların kendilerine özgü anatomik ve fizyolojik farklılıklarını bilmek ve dikkate almak önemlidir. Çocuk travma hastasının yaklaşımında ABCDE önceliklidir. Çocuk istismarı unutulmamalıdır.

Kaynaklar:

1. American College of Surgeons Committee on Trauma. Advanced Trauma Life Support for Doctors Student Course manual. 10th ed. 2018.
2. Ernst G. Pediatric Trauma. In Tintinalli JE (Editor-in-Chief). Tintinalli's Emergency Medicine: A Comprehensive Study Guide. 9th edition. McGraw-Hill. 2000:689-698.
3. Suessman A, Endom EE. Evaluation and Management of the Multiple Trauma Patient. In: Tenenbein M (Senior Editor). Strange and Schafermeyer's Pediatric Emergency Medicine. 5th edition. Mc Graw-Hill. 2019:125-138.
4. Trauma. WHO. Basic Emergency Care Course. Available from: URL: https://www.who.int/publications/i/item/basic-emergency-care-approach-to-the-acutely-ill-and-injured.

GİRİŞİMSEL SEDASYON VE ANALJEZİ

Uzm. Dr. Çağlar KUAS

Yıldırım Beyazıt Üniversitesi, Yenimahalle Eğitim ve Araştırma Hastanesi, Acil Tıp Kliniği, Ankara

Giriş

Girişimsel sedoanaljezi, acil serviste uygulanacak tıbbi prosedürler sırasında hastanın sakin kalması ve ağrının azaltılması için sedasyon ve analjeziyi birleştiren bir tekniktir. Acil serviste çocuk hastalarda ağrılı veya rahatsız edici prosedürleri yönetmek için sıklıkla sedoanaljezi gerekmektedir. Çocuklarda sedoanaljezinin kullanımı, hasta ve aile memnuniyetinin artması, ağrı ve kaygının azalması ve işlem başarı oranlarının artması ile ilişkilidir. Bununla birlikte, uygun ilaç ve dozların kullanılması, monitorizasyon ve olası komplikasyonları yönetmek için gerekli ekipman ve personele sahip olmak önemlidir.

Hazırlık

İşlem öncesi değerlendirme: Uygun sedoanaljezi rejimini belirlemek için çocuğun tıbbi geçmişinin, kullandığı ilaçların ve alerji öyküsünün kapsamlı bir şekilde değerlendirmesi esastır. Sedoanaljezi yaklaşımını çocuğun ihtiyaçlarına göre uyarlayabilmek için çocuğun gelişim aşamalarını, mizacını ve kaygı düzeyini değerlendirmek de çok önemlidir.

Bilgilendirilmiş onam: Sedoanaljeziden önce çocuğun ebeveyninden veya vasisinden bilgilendirilmiş onam alınmalıdır. Aydınlatılmış onam, sedoanaljezinin riskleri ve yararları, alternatifleri ve potansiyel komplikasyonları hakkında bilgiler içermelidir.

İlaçlar: Çocuğun yaşı, kilosu, tıbbi durumu ve uygulanacak işlemin ihtiyacına göre uygun ilaç seçilmelidir. Sedatifler, analjezikler ve anksiyolitiklerin bir kombinasyonu, istenen sedasyon ve analjezi seviyesini elde etmek için kullanılabilir.

Monitorizasyon: Sedoanaljezi sırasında vital bulgular ve bilinç düzeyi sürekli olarak izlenmelidir. İşlemden sonra hasta başlangıç bilinç durumuna dönene ve taburcu edilmesi güvenli olana kadar izleme devam etmelidir.

Ekipman: Sedoanaljezi sırasında aspiratör, oksijen ve balon-valf-maske dahil olmak üzere hava yolu yönetimi için uygun ekipman hazır bulundurulmalıdır. Zor hava yolu olarak değerlendirilen hastalarda, zor hava yolu ekipmanları da hazır bulundurulmalıdır.

Sedoanaljezi İçin Kullanılan Ajanlar

Çocuklarda sedoanaljezi için kullanılabilecek ilaç(lar)ın seçimi için çocuğun yaşı, kilosu, tıbbi geçmişi ve işlemin tipi ve süresi gibi faktörler dikkate alınmalıdır.

Çocuklarda sedoanaljezi için yaygın olarak kullanılan ilaçlardan bazıları şunlardır:

Propofol: Propofol, MRG veya CT taramaları gibi kısa prosedürlerin gerektiği çocuklarda sedasyon için yaygın olarak kullanılan hızlı etkili bir sedatiftir. Hızlı etki başlangıcına ve kısa etki süresine sahiptir, bu da onu kısa prosedürler için ideal kılar.

Midazolam: Midazolam, endoskopi veya bronkoskopi gibi daha uzun prosedürlerin uygulandığı çocuklarda sedasyon için yaygın olarak kullanılan bir benzodiazepindir. Propofolden daha yavaş etki başlangıcına sahiptir, ancak etkisi daha uzun sürer.

Fentanil: Fentanil, invaziv tıbbi prosedürler sırasında çocuklarda ağrıyı gidermek için yaygın olarak kullanılan bir opioiddir. Tek başına veya diğer sedatifler ile kombinasyon halinde kullanılabilir.

Ketamin: Ketamin, laserasyon onarımı veya kırık redüksiyonları gibi ağrılı prosedürler sırasında, çocuklarda sedasyon ve analjezi için kullanılabilen dissosiyatif bir anestetiktir. Genellikle uygulamadan birkaç dakika sonra etki başlar ve bir saatten az olmak üzere kısa bir süre etkisi devam eder, ancak bazı hastalarda bu süre uzayabilir.

Deksmedetomidin: Deksmedetomidin, çocuklarda daha yaygın olarak kullanılmaya başlanan yeni bir sedatiftir. Diğer bazı sedatiflerden daha uzun etki süresine sahip olduğundan, özellikle daha uzun prosedürler için veya uzun süreli sedasyon gerektiğinde yararlıdır.

Tüm bu ilaçların potansiyel yan etkileri ve riskleri olabileceğini ve bunların yalnızca çocuklarda sedasyon ve analjezi konusunda eğitimli ve deneyimli uzmanlar tarafından kullanılması gerektiğini unutmamak önemlidir.

Sonuç

Sedoanaljezi, pediatrik acil bakımda önemli bir araçtır ve uygun hazırlıkla kullanılmalıdır. Kapsamlı bir işlem öncesi değerlendirme, bilgilendirilmiş onam, uygun ilaç seçimi, izlem ve ekipmanın mevcudiyeti, hazırlığın çok önemli bileşenleridir. Bu adımların optimal şekilde yerine getirilmesi, komplikasyon riskini azaltmaya ve çocuk ve aile için olumlu bir deneyim sağlamaya yardımcı olur.

PEDİATRİK KAFA TRAVMALARI

Uzm. Dr. Murat ÇETİN

Dr. Behçet Uz Çocuk Hastalıkları ve Cerrahisi Eğitim ve Araştırma Hastanesi, Acil Tıp Kliniği, İzmir

GİRİŞ

Pediatrik kafa yaralanmalarının yaralanma mekanizmaları yaşa bağlıdır. Çocuklarda künt kafa travması genellikle fokal yaralanmalardan çok yaygın yaralanmalara neden olur. Çocuklarda nispeten daha büyük bir kalvaryum ve daha zayıf servikal kas sistemi olduğundan yaygın aksonal yaralanma ve subdural kanama görülür.
Frontal bölge haricindeki skalp hematomları 3 aydan küçük bebeklerde kafatası kırığı ile daha yüksek ilişkilidir. Çocuk istismarına bağlı travma değerlendirmesi açısından spesifik ekimoz ve yaralanma şekilleri dikkate alınmalıdır.
Küçük bebeklerde subgaleal hematom, herhangi bir dış kanama belirtisi olmaksızın kafa derisi kanamasından kaynaklanan önemli bir hipovolemi kaynağı olabilir.
GKS <13 olan çocukların önemli kafa içi yaralanma riskinin artmasına bağlı olarak nörogörüntülemeye girmesi gerektiği kabul edilir. Glasgow koma skalasına göre 13-15 puan arası hafif, 9-12 arası orta, 8den az olması ciddi yaralanmalar olduğunu düşündürür ancak bu skorlama beyin tomografisinde gösterilen yaralanmalarla korele değildir.
PECARN; CATCH ve CHALICE özellikle pediatrik kafa travmaları için tasarlanmışken, NEXUS II de her yaştan hastalar için risk değerlendirmesi yapılır.
PECARN'ın amacı BT taramasına ihtiyaç duymayan, kafa içi yaralanma riski çok düşük olan <2 yaş ve ≥2 yaş çocukları belirlemektir. Diğer kurallar ise BT taramasına ihtiyaç duyan hastaları belirlemeyi amaçlar.
Farklı yaralanma şiddetindeki hastalar için farklı kurallar tasarlanmıştır. Örn: CHALICE GKS 3-15 arası olanlar için, PECARN GKS 14-15 olanlar için, CATCH GKS 13-15 hafif kafa travmalı ve semptom olan hastalar için tasarlanmıştır. NEXUS II ise BT taramaları için zaten seçilmiş olan her travma şiddetindeki hastalar için tasarlanmıştır.
Şiddetli kafa travması olan çocuklar için birinci öncelik tam ve hızlı fizyolojik resüsitasyondur. Serebral perfüzyon basıncı, ortalama arter basıncı ile kafa için basınç arasındaki farka bağlıdır. Dolayısıyla zaman odaklı tedavi sekonder beyin hasarını önlenmenin anahtarıdır. Hipotansiyon ve hipoksiden kaçınmak, normotermi, normokapni, övolemi ve öglisemiyi sürdürmek gereklidir.
Travma sonrası nöbetler, kafa travmalı çocukların %5 ila %10'unda görülür. Ani travma sonrası nöbetlerin korteksin ani depolarizasyonuna bağlı olduğu düşünülür. Bu nöbet türü genellikle tekrarlamaz, önemli intrakraniyal yaralanmaları öngörmezler. Buna karşılık, erken nöbetler yaralanmadan sonraki 24 saat içinde meydana gelir, intrakraniyal yaralanmanın bir belirtisi olabilir, görüntülemeyi gerektirir. Minör kafa yaralanmalarından sonra profilaktik antiepileptik ilaçların rutin kullanımı gerekli değildir.
Semptomatik olan ve riski düşük bulunmayan çocuklar için PECARN gözlem ya da BT'yi önerir
Hasta yakınına dikkat etmesi gereken taburculuk talimatları verilir, bunlar uyuklama, sinirlilik, fokal bozukluklar, nöbetler, inatçı kusma, konuşma bozukluğu, parestezi ve kötüleşen baş ağrısıdır.
Kafa içi yaralanma bulgusu olmayan, lineer, nondeplase kırığı olan semptomsuz stabil bebekler ve çocuklar, birinci basamak sağlık hizmeti takibi ile taburcu edilebilir.

KAYNAKLAR

- Tintinalli's Emergency Medicine: A Comprehensive Study Guide, 9th edition
- Pedıatrıc Emergency Medıcıne Jill M. Baren, John A. Brennan, Lance Brown, Steven G. Rothrock,1st edition
- Nelson Textbook of Pediatrics, 17st Edition
- Sara Schutzman, MD Minor blunt head trauma in infants and young children (<2 years): Clinical features and evaluation Post TW, ed. UpToDate. Waltham, MA: UpToDate Inc. http://www.uptodate.com. Accessed Aug 11, 2022.
- Sara Schutzman, MD Minor blunt head trauma in children (≥2 years): Clinical features and evaluation Post TW, ed. UpToDate. Waltham, MA: UpToDate Inc. http://www.uptodate.com. Accessed Aug 11, 2022.

TATD KRİTİK ÇOCUK HASTANIN BAKIMI KURSU

PEDİATRİK KARDİYOPULMONER RESUSİTASYON

Prof. Dr. Cem OKTAY

Akdeniz Üniversitesi Tıp Fakültesi, Acil Tıp Ana Bilim Dalı, Antalya

Bu eğitimin amacı, çocuk ve bebeklerde temel ve ileri yaşam desteği uygulamaları ile kardiyak arrest sonraki bakımının hedeflerini tanımlamaktır.
Kardiyak arrest, kardiyak mekanik aktivitenin olmaması veya etkisiz hale gelmesiyle sonuçlanan kan dolaşımının kesilmesidir. Yetişkinlerin aksine bebek ve çocuklardaki kardiyak arrestler genellikle "birincil kardiyak nedene" bağlı değildir. VF veya nabızsız VT'ye bağlık ani kardiyak arrest, pediatrik hastane içi ve hastane dışı kardiyak arrestlerin yaklaşık %5-15'inde olur. İlerleyici solunum yetmezliği veya şoka bağlı hipoksik, asfiksiyal veya hipoksik-iskemik arrest gelişir.
Çocuklarda hastane içi ve hastane dışı kardiyak arrestte sağkalım sırası ile %38 ve %10 civarındadır. Amerikan Kardiyoloji Derneği (AHA) Kardiyopulmoner Resusitasyon ve Acil Kardiyovasküler Bakım (CPR&ECC) Kılavuzuna göre yenidoğanlar hariç 1 yaş altı çocuklar "bebek", 1 yaş ile püberte arası "çocuk" olarak isimlendirilmektedir.
Bebek ve çocuklardaki Temel Yaşam Desteği uygulamaların temel özellikleri şu şekilde özetlenebilir:

- Bası-solutma oranı:
  - Tek kurtarıcı 30:2
  - İki kurtarıcı 15:2
  - Nabız var ancak normal solunum yoksa veya ileri havayolu varsa, her 2-3 saniyede 1 soluk (dakikada 20-30 soluk)
- Bası hızı: Dakikada 100-120 hızında
- Bası derinliği: Göğüs ön-arka çapının en az 1/3'ü (çocuklarda yaklaşık 5 cm, bebeklerde yaklaşık 4 cm)
- El pozisyonu:
  - Çocuklarda 2 el veya 1 el
  - Bebeklerde:
    - Tek kurtarıcı: 2 parmak göğsün ortasında, meme başı çizginin hemen altında
    - İki veya daha fazla kurtarıcı: Göğsü çevreleyen ellerin 2 başparmağı göğsün ortasında, meme başı çizginin hemen altında

Çocuklardaki kardiyak arrest algoritmasının basamakları erişkinler ile hemen hemen aynıdır. Kalite kriterleri, defibrilasyon düzeyi, ilaç dozları ve geri döndürülebilir nedenlerde bazı farklılıklar mevcuttur.
Kardiyak arrest sonrası bakımın bileşenleri de tek tek tanımlanmıştır.
KPR sırasında ailenin bulunmasının önemi de ayrıca vurgulanmaktadır.
Bu eğitimde, pediatrik KPR'nin özellikleri, algoritmalar temelinde uygulamalar ile sunulacaktır.

Kaynaklar:

1. Topjian AA, Raymond TT, Atkins D, Chan M, Duff JP, Joyner BL Jr, Lasa JJ, Lavonas EJ, Levy A, Mahgoub M, Meckler GD, Roberts KE, Sutton RM, Schexnayder SM; Pediatric Basic and Advanced Life Support Collaborators. Part 4: Pediatric Basic and Advanced Life Support: 2020 American Heart Association Guidelines for Cardiopulmonary Resuscitation and Emergency Cardiovascular Care. Circulation. 2020 Oct 20;142(16_suppl_2):S469-S523.

PEDİATRİK KAFA TRAVMALARI

Uzm. Dr. Murat ÇETİN

Dr. Behçet Uz Çocuk Hastalıkları ve Cerrahisi Eğitim ve Araştırma Hastanesi, Acil Tıp Kliniği, İzmir

GİRİŞ

Pediatrik kafa yaralanmalarının yaralanma mekanizmaları yaşa bağlıdır. Çocuklarda künt kafa travması genellikle fokal yaralanmalardan çok yaygın yaralanmalara neden olur. Çocuklarda nispeten daha büyük bir kalvaryum ve daha zayıf servikal kas sistemi olduğundan yaygın aksonal yaralanma ve subdural kanama görülür.
Frontal bölge haricindeki skalp hematomları 3 aydan küçük bebeklerde kafatası kırığı ile daha yüksek ilişkilidir. Çocuk istismarına bağlı travma değerlendirmesi açısından spesifik ekimoz ve yaralanma şekilleri dikkate alınmalıdır.
Küçük bebeklerde subgaleal hematom, herhangi bir dış kanama belirtisi olmaksızın kafa derisi kanamasından kaynaklanan önemli bir hipovolemi kaynağı olabilir.
GKS <13 olan çocukların önemli kafa içi yaralanma riskinin artmasına bağlı olarak nörogörüntülemeye girmesi gerektiği kabul edilir. Glasgow koma skalasına göre 13-15 puan arası hafif, 9-12 arası orta, 8den az olması ciddi yaralanmalar olduğunu düşündürür ancak bu skorlama beyin tomografisinde gösterilen yaralanmalarla korele değildir.
PECARN; CATCH ve CHALICE özellikle pediatrik kafa travmaları için tasarlanmışken, NEXUS II de her yaştan hastalar için risk değerlendirmesi yapılır.
PECARN'ın amacı BT taramasına ihtiyaç duymayan, kafa içi yaralanma riski çok düşük olan <2 yaş ve ≥2 yaş çocukları belirlemektir. Diğer kurallar ise BT taramasına ihtiyaç duyan hastaları belirlemeyi amaçlar.
Farklı yaralanma şiddetindeki hastalar için farklı kurallar tasarlanmıştır. Örn: CHALICE GKS 3-15 arası olanlar için, PECARN GKS 14-15 olanlar için, CATCH GKS 13-15 hafif kafa travmalı ve semptom olan hastalar için tasarlanmıştır. NEXUS II ise BT taramaları için zaten seçilmiş olan her travma şiddetindeki hastalar için tasarlanmıştır.
Şiddetli kafa travması olan çocuklar için birinci öncelik tam ve hızlı fizyolojik resüsitasyondur. Serebral perfüzyon basıncı, ortalama arter basıncı ile kafa için basınç arasındaki farka bağlıdır. Dolayısıyla zaman odaklı tedavi sekonder beyin hasarını önlenmenin anahtarıdır. Hipotansiyon ve hipoksiden kaçınmak, normotermi, normokapni, övolemi ve öglisemiyi sürdürmek gereklidir.
Travma sonrası nöbetler, kafa travmalı çocukların %5 ila %10'unda görülür. Ani travma sonrası nöbetlerin korteksin ani depolarizasyonuna bağlı olduğu düşünülür. Bu nöbet türü genellikle tekrarlamaz, önemli intrakraniyal yaralanmaları öngörmezler. Buna karşılık, erken nöbetler yaralanmadan sonraki 24 saat içinde meydana gelir, intrakraniyal yaralanmanın bir belirtisi olabilir, görüntülemeyi gerektirir. Minör kafa yaralanmalarından sonra profilaktik antiepileptik ilaçların rutin kullanımı gerekli değildir.
Semptomatik olan ve riski düşük bulunmayan çocuklar için PECARN gözlem ya da BT'yi önerir
Hasta yakınına dikkat etmesi gereken taburculuk talimatları verilir, bunlar uyuklama, sinirlilik, fokal bozukluklar, nöbetler, inatçı kusma, konuşma bozukluğu, parestezi ve kötüleşen baş ağrısıdır.
Kafa içi yaralanma bulgusu olmayan, lineer, nondeplase kırığı olan semptomsuz stabil bebekler ve çocuklar, birinci basamak sağlık hizmeti takibi ile taburcu edilebilir.

KAYNAKLAR

- Tintinalli's Emergency Medicine: A Comprehensive Study Guide, 9th edition
- Pedıatrıc Emergency Medıcıne Jill M. Baren, John A. Brennan, Lance Brown, Steven G. Rothrock,1st edition
- Nelson Textbook of Pediatrics, 17st Edition
- Sara Schutzman, MD Minor blunt head trauma in infants and young children (<2 years): Clinical features and evaluation Post TW, ed. UpToDate. Waltham, MA: UpToDate Inc. http://www.uptodate.com. Accessed Aug 11, 2022.
- Sara Schutzman, MD Minor blunt head trauma in children (≥2 years): Clinical features and evaluation Post TW, ed. UpToDate. Waltham, MA: UpToDate Inc. http://www.uptodate.com. Accessed Aug 11, 2022.

NÖBET İLE GELEN ÇOCUK HASTAYA YAKLAŞIM

Uzm. Dr. Murat ÇETİN

Dr. Behçet Uz Çocuk Hastalıkları ve Cerrahisi Eğitim ve Araştırma Hastanesi, Acil Tıp Kliniği, İzmir

STATUS EPİLEPTİKUS

Status epileptikus, klinik veya elektrografik olarak tanımlanmış epileptik nöbetin, 5 dakikadan daha uzun sürmesi veya aralarda bilinç açılmaksızın tekrarlayan sık nöbetlerin olması olarak tanımlanır.
Dirençli Status Epileptikus: 60 dakikadan uzun süreyle konvülsiyon aktivitesinin devam etmesidir.

TEDAVİ

Nöbet ile başvuran çocukta beş dakika boyunca nöbetin sona ermesi beklenmez.

- Hava yolu açılır, hipoksiye müdahale edilir, sekresyonları aspire edilir.
- %100 oksijen 10 L/dkdan verilir.
- Monitörize edilir, damar yolu açılır.

Damar yolu açıldıktan sonra öncelikle midazolam 0.2 mg/kg dozdan verilir.

- Midazolam yerine diazepam 0.2 mg/kg dozdan tercih edilebilir.

Diazepam ihtiyaç halinde rektal yoldan 0.2-0.5 mg/kg dozdan verilebilir.

İntravenöz (İV) erişim gecikirse veya imkansızsa, alternatif yollarla birçok nöbet önleyici ilaç verilebilir.

- Bukkal ve intranazal midazolam, rektal diazepam ve intramüsküler fosfenitoin ve benzodiazepinler

Tüm benzodiazepinler, fenitoin ve levetirasetam dahil olmak üzere, İV erişim mevcut değilse, birçok nöbet önleyici ilaç intraosseöz (İO) yoldan da verilebilir.

Çocukta solunum yetmezliği bulguları, hipotansiyon ve aritmiler gözleniyorsa balon maske ventilasyonuna başlanır ve entübasyon hazırlığına başlanır.

- 10 dakika ve üzerinde nöbeti devam ediyor ise fenitoin 40 mg/kg ya da levetirasetam 40-60 mg/kg dozdan yükleme yapılır. Yenidoğan ya da toksik alım ise Fenobarbital 20 mg/kg dozdan tercih edilir. Valproik asit 20-40 mg/kg dozdan verilebilir. Bulunuyor ise fosfenitoin öncelikli tercih olarak 20 mg/kg dozdan verilir. 1 yaşından küçüklerde piridoksin 100 mg İV/İM verilebilir.

Sepsis ve menenjit bulguları varsa antibiyoterapi başlanabilir.
Dirençli Status Epileptikusta kısa etkili benzodiazepin, iki başlangıç dozu ardından sürekli midazolam, propofol veya pentobarbital infüzyonuna ek olarak aynı anda paralizasyon, entübasyon, mekanik ventilasyon ihtiyacı ortaya çıkar. Yoğun bakım şartlarında devamlı EEG monitörizasyonu izlemi gerekir.

TETKİKLER

Damar yolu açılan çocuktan kan şekeri, Na, K, Ca, Mg, KCFT, hemogram ve kan gazı istenir. Nöbeti durduktan sonra EKG çekilir.

- Antiepileptik ilaç alımı var ise ilaç düzeyi istenebilir.
- Aileden travma, ateş, ilaç alımı, toksik maruziyete (karbonmonoksit, ilaç alımı, madde kullanımı) yönelik ek bilgiler alınır.
- Fokal nöbet, nörolojik bulgular, tümör öyküsü, koagülopati, orak hücreli anemi, kardiyak anomali ve şant öyküsü olanlarda beyin tomografisi istenir.
- Ateş ve ense sertliği olan, fokal nörolojik bulgusu ve KİBAS bulguları olmayan hastalarda, <6 ay mental durum değişikliği olan bebeklerde lomber ponksiyon yapılabilir.
- 6 aydan küçük çocuklarda ayırıcı tanıda metabolik hastalıklar düşünülmelidir.

POSTİKTAL DÖNEM

Çoğu çocuk, genel konvülsiyonlardan 20 ila 30 dakika sonra yanıt vermeye başlar.
Gecikmiş postiktal iyileşmenin en yaygın iki nedeni ilaçlardan kaynaklanan sedasyon ve devam eden konvülsif olmayan nöbetlerdir ve bu iki nedeni klinik olarak ayırt etmek imkansız olabilir.

TABURCULUK VE İZLEM

Postiktal dönemi takip eden süreçte çocuğun bilinci normale döner ve ailenin bilinç düzeyi çocuğu takip etmeye uygun ise taburcu edilebilir

İlk nöbet ancak uzun postiktal, parsiyel kompleks nöbet, menenjit gibi ek faktörlerin varlığında hastanede izlem uygundur.

KAYNAKLAR

1.Case Files Pediatrics, Fifth Edition (Lange Case Files)
2.Tintinalli's Emergency Medicine: A Comprehensive Study Guide, 9th edition
3.Pediatric Emergency Medicine, Jill M. Baren, John A. Brennan, Lance Brown, Steven G. Rothrock,1st edition
4.Up to date: Clinical features and complications of status epilepticus in children Author: Angus Wilfong, MD
5.Neurocritical Care Society Guidelines for the Evaluation and Management of Status Epilepticus

KRİTİK ÇOCUK HASTANIN TANINMASI

Uzm. Dr. Sena BAYKARA SAYILI

İstanbul Eğitim ve Araştırma Hastanesi, Acil Tıp Kliniği, İstanbul

Yaşamı tehdit eden durumu tanımlamak için ilk adım pediatrik değerlendirme üçgenidir.

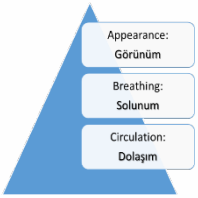

Görünüm: Mental durum ve kas tonusu; bilinç düzeyini göstermektedir.

Solunum: Solunum işinin artmış ya da azalmış olması ventilasyon ve oksijenasyon yeterliliğini gösterir.

Dolaşım: Cilt ve mukoza rengi, oksijenasyon ve perfüzyon yeterliliğini yansıtır.

Görünümü değerlendirirken mümkün olduğunca sakinleştirilmelidir, bunun için ebeveyninin yanında değerlendirilebilir.
Görünüm normal olsa da çocuğun hayati tehlikesi devam ediyor olabilir, örn: toksik doz ilaç alımı, travma vb. Bu nedenle sık değerlendirme şarttır.
Solunumunu değerlendirirken burun kanadı solunumuna, soluma pozisyonuna dikkat edilmelidir. Retraksiyonu kıyafetleri üzerindeyken değerlendirmek olası değildir.
Dolaşımı değerlendirirken soluk, alacalı görünümde ya da siyanotik görünümde perfüzyonun ya da oksijenasyonun yetersiz olduğu anlaşılır. Ekstremitelerde kızarıklıklar sepsis, toksinler ya da anafilaksiyi gösterebilir.
BİRİNCİL DEĞERLENDİRME:
ABCDE yaklaşımını ve vital bulguların değerlendirilmesini içerir.
A: Göğsün ya da abdomenin solunum hareketi, solunum sesleri, burun ve ağzın hareketi incelenir. Hava yolunda obstrüksiyon göstergeleri: Çekilmeyle birlikte soluma çabası, anormal solunum sesleri, solunum çabasına rağmen sessiz soluma
B: Solunum sayısı, paterni, solunum çabası, göğsün ekspansiyonu, solunum sesleri ve oksijen saturasyonu değerlendirilir. Takipne yüksek ateş, ağrı, anemi, siyanotik kalp hastalığı, sepsis ve dehidratasyonda görülürken, bradipne ve düzensiz solunum hızı, sıklıkla arrest gelişeceğini işaret eder. Zayıf, tiz sesle ağlama da solunum sıkıntısının bir göstergesidir.
C: Kalp hızı ve ritmi, periferik ve santral nabızlar, kapiller dolum zamanı, cilt rengi ve sıcaklığı ve tansiyon ölçümü ile değerlendirilir. Yaşa göre normal aralıklar değişir. Uyku ve uyanıklık arasında da fark bulunur. Bradikardisi ve zayıf perfüzyon bulguları olan bir çocuk varsa oksijen ile ventilasyon desteğine başlanmalı. Bradikardik çocukta zayıf perfüzyon bulguları yok ve bilinci alert ise kardiyak bloklar ya da ilaç doz aşımı düşünülmelidir. Taşikardiyse anksiyete, ağlama, ateş ya da ağır yaralanma- sepsis gibi durumlarda görülebilir.
Normal kapiller geri dolum zamanı 2 saniye ve altındadır. Dehidratasyonda, şokta, hipotermide süre uzar. Septik şokta cilt ılık olabilir ve ekstremitelerde kapiller dolum süresi azalabilir.
Tansiyon yaşına uygun kaf ile ölçülmelidir.
D: Hastaların bilinç düzeyi ve kas tonusu, etrafına ilgisi, avutulabilirliği, bakışı ve konuşma/ağlaması değerlendirilir. AVPU daha yaygın kullanılır.
GKS büyük çocuklarda ve infantlarda değerlendirmeleri ayrıdır.
Hipoglisemi: Kritik çocuk hastalarda mutlaka kan şekeri takip edilmelidir.
Yaşa göre çocukların davranış özellikleri değişeceğinden muayenede farklı tetkikler uygulanır. Örneğin ilk 3 yaşta ebeveynin kucağında değerlendirilmesi muayeneyi kolaylaştıracaktır.
E: Çocuklarda kıyafetlerinin çıkarılarak değerlendirmesi önemlidir ancak hipotermiye yatkınlık nedeniyle her bölgenin ayrı değerlendirilmesi önerilir. Travma, kanama, yanık,peteşi- purpura, döküntü- kızarıklık gibi bulgular aranır.
İKİNCİL DEĞERLENDİRME
Öyküde belirti ve bulgular, alerji, ilaç kullanımı, tıbbi öykü, en son ne yediği ve olay öyküsü not alınır.
Fizik muayene ve yeniden değerlendirme yapılır. Vital bulguların ve verilen tedaviye yanıtın değerlendirilmesi basamağıdır.

ÜÇÜNCÜL DEĞERLENDİRME

Hastalığa dair altta yatan nedeni saptamaya yönelik tetkiklerin yapıldığı üçüncü basamak değerlendirme kısmıdır.

KAYNAKLAR:

1. PALS-Pediatric Advanced Life Support-American Heart Association-2016
2. Strange and Schafermeyer's pediatric emergency medicine-McGraw-Hill Education-2019
3. Türkiye milli pediatri derneği ve yandal dernekleri işbirliği ile çocuk sağlığı ve hastalıklarında tanı ve tedavi kılavuzları
4. İstanbul Tıp Fakültesi Çocuk Sağlığı Enstitüsü ders notları, Uysalol M

TEZ YAZMA: IMRAD PROTOKOLÜ- ANA METİN BÖLÜMLERİ

Doç. Dr. Alp Şener

Ankara Yıldırım Beyazıt Üniversitesi Tıp Fakültesi, Acil Tıp Anabilim Dal, TCSB Ankara Şehir Hastanesi Acil Tıp Kliniği

Tıpta Uzmanlık tezi mevzuatta Tıp Uzmanlık öğrencisi için zorunlu olup genellikle öğrencinin akademik hayatta araştırma planlama, makale yazma gibi konularla ilk kez karşılaştığı aşama olmaktadır. Bu çalışmada araştırma sorusu oluşturma ve literatür tarama öncelikli aşamalar olup tezin yazımının sağlıklı bir şekilde yapılabilmesi bu temellerin sağlam oluşturulmasına bağlıdır.

Tıpta Uzmanlık tezi mimarisi için belirlenmiş bir standart yoktur. Bu konuda her akademik kurumda tez yazım kılavuzları yayınladığını görmekteyiz. Elbette tezin yazımı aşamasında bu kılavuzların dikkate alınması gerekmektedir. Bir standart olmamakla birlikte kılavuzlarda görülen kurallarda bazı genel geçer uygulamaların olduğunu belirtmek gerekiyor. Tıpta Uzmanlık tezi her ne kadar bir makaleden daha ayrıntılı ve didaktik bölümler daha yoğun olmakla birlikte aslında yapı olarak standart bir araştırma makalesi ile yaklaşık aynı yapıya sahip olmalıdır.

Bu noktada araştırma makaleleri için büyük çoğunlukla uygulanan IMRAD protokolünden burada bahsetmek gerekmektedir. IMRAD, makalenin bölümleri olan İngilizce dilinde "Introduction, Materials and methods, Results, And, Discussion" kelimelerinin baş harflerinden oluşan bir kısaltmadır. Tıpta uzmanlık tezlerinde de ana metnin oluştuğu bölümler başlık olarak IMRAD stiline uygun olarak düzenlenmesi önerilmektedir.

Kısa bir araştırma makalesinden farklı olarak uzmanlık tezinde konu ile ilgili okuyucuya bilgi sunma amacı biraz daha önem kazanmaktadır. Bu amaca yönelik olarak giriş (Introduction) kısmı uzmanlık tezinde "giriş ve genel bilgiler" şeklinde özelleşerek kısa tercihen 1-2 sayfalık bir Giriş sonrasında daha uzun, didaktik amaçların ön plana çıktığı ve bir açıdan konu ile ilgili bir kitap gibi düzenlenen Genel Bilgiler gelecek şekilde yazılmaktadır. Bu genel bilgiler kısmının standart araştırma makalelerinde olduğu gibi konuyu en genelden en özele gidecek şekilde ele alarak, anahtar noktaları en sonda vurgulayacak şekilde dizayn edilmesi sağlıklı olacaktır. Burada kılavuzlara uymak gerek şart olmakla birlikte bu bölümün ana metnin yaklaşık üçte biri kadar bir alanı kapsayacak şekilde düzenlenmesi uygun görülmektedir.

Metot kısmının araştırmanın dizaynına göre CONSORT, STROBE, STARD gibi makale yazım kılavuzlarına uygun düzenlenmesi önerilir. Kelime sınırı yine kılavuzlarda belirtilen kurallara göre uygulanmalı ancak burada standart bir araştırma makalesinin metot bölümünden daha ayrıntılı, okuyucunun bu araştırmayı aynen uygulayabilmesine uygun şekilde yazılması gerekmektedir.

Araştırma makalelerini yayınlayan dergilerin hemen hepsinde bulgular (Results) kısmındaki tablo, figür gibi eklerin sayısının sınırlandırıldığı görülmektedir. Tez yazım kılavuzlarında genellikle bu şekilde sınır bulunmamaktadır. Ancak okuyucuyu sıkmamak, konunun dağılmaması gibi amaçlarla yan konulara, yan bulgulara çok fazla yer vermemek doğru olacaktır. Burada da en temel demografik bulgulardan alarak en önemli noktayı sona saklamak hem metin hem tablo sıralamasında önerilmektedir.

Özellikle, tartışma (Discussion) kısmının sağlıklı yazılması için başlangıçta yapılacak literatür taraması çok önem arz etmektedir. Tartışma kısmı genel olarak araştırma makalelerinde önerildiği gibi, çalışmada elde edilen birincil çıktının ilk sayfada ifade edilmesi ve böylece tartışılacak ana sonucun başta hatırlatılması önerilmektedir. Burada sonuçlarla paralel olarak literatürün geniş bir özetinin verilmesi, çalışmanın sonuçları ile bağdaştırılması, yapılabilecek veya yapılamayacak genellemelerin ifade edilmesi, kısıtlılıkların ayrıntılı tartışılması ve konunun son sayfada bir sonuca bağlanması önerilmektedir.

Ana metin dışındaki tez bölümleri için çok farklı kurallar uygulanabilmekle beraber çoğunlukla tez yazma kılavuzlarındaki kurallara göre düzenleme yeterli olmaktadır.

TEZ KONUSU BULMA: ARAŞTIRMA SORUSU, HİPOTEZ VE PICO, ARAŞTIRMA SORUSUNA UYGUN ARAŞTIRMA TİPİ

Prof. Dr. Murat ERSEL

Ege Üniversitesi Tıp Fakültesi, Acil Tıp Ana Bilim Dalı, İzmir

Tez konusu bulmak her zaman önemli bir inceleme gerektirir. Güncel bir bilimsel konu, bu konu hakkında merak edilen klinik soruların ve bu sorular ile ilişkili araştırma sorularının oluşturularak hipotezlerin ortaya konması gereklidir.

Klinik sorunun net bir şekilde belirlenmesi önemlidir, bu sorunun PICO yaklaşımıyla yapılandırılması ise bir sonraki adımdır. Bu yaklaşıma göre; çalışma yapılacak hasta grubu, popülasyon, incelenecek sorun saptanmalı (P: Patient/Population/Problem), eğer herhangi bir tedavi / eğitim ya da girişim yapılacaksa net biçimde tanımlanmalı (I: Intervention), varsa kıyaslama için kontrol ya da bir başka müdahale grubu belirlenmeli (C: Comparison) ve son olarak bu işleyiş sonucunda ortaya çıkan sonuçlar (O: Outcome) paylaşılmalıdır.

Hipotezlerin kurulmasında Ho yani null hipotezi sınanacak yöntemlerin sonuçlarının arasında istatistiksel olarak bir fark olmadığını kabul ederken, H1 hipotezi ise ikisinin sonuçları arasında bir fark olduğunu gösterecektir.

Uygun klinik soru ve hipotez kurulduktan sonra sırada konu ile benzer çalışmaların literatürde taranması ve incelenmesi vardır. Güncel bilgilere göre literatürün ortaya sonuçlar incelenerek araştırmanın detayları şekillendirilir. Son olarak da bu araştırmanın uygulanabilirliği / yapılabilirliği sorgulanmalıdır. Tüm bu konular uygun ise etik kurul başvurusu yapılarak tez çalışması için gerekli bilimsel onay alınmalıdır.

Tezin birincil ve ikincil amaçları net olarak tanımlanmalı, tezin araştırma planı yapılırken mutlaka önceden belirlenmiş zaman planlaması yapılmalı araştırmanın uygulama takvimi ortaya konulmalıdır. Tez verisi toplandıktan sonra uygun bir istatistiksel analiz yapılmalı ve sonuçlar yorumlanarak güncel literatürdeki değişimler de göz önüne alınarak tartışma yazılmalıdır. Tez yazımında mutlaka ilgili kurumun tez yazım kılavuzu dikkate alınmalıdır.

ZOR HAVA YOLU TANIMI VE YÖNETİMİ

Uzm. Dr. Barış Murat AYVACI

Prof. Dr. Cemil Taşcıoğlu Şehir Hastanesi

Zor hava yolu tanımı genel anlamda bakıldığında zor hava yolu, başarısız hava yolu ve fizyolojik olarak kötü hastanın hava yolu olarak tanımlanabilir.
2022 ASA kılavuzuna (1) göre zor hava yolu anestezi bakımı alanında eğitimli bir hekim tarafından yüz maske ventilasyonu, laringoskopi, supraglotik hava yolu kullanarak ventilasyon, trakeal entübasyon veya invazif hava yolu uygulamalarının herhangi birinde veya birkaçında öngörülen veya öngörülmeyen zorluk veya başarısızlığı içine alan klinik durum olarak adlandırılmaktadır. Zor veya başarısız trakeal entübasyon ise aynı kılavuzda birden fazla girişim gerektiren trakeal entübasyon veya çok sayıda girişim sonrası başarısızlık ile sonuçlanan trakeal entübasyon olarak tanımlanmaktadır. Fizyolojik olarak kötü hava yolu ise alta yatan medikal durumun hava yolu yönetimi sırasında yapılan uygulamaların hasta morbiditesine katkı sunduğu durum olarak tanımlanabilir (1).
Tüm hava yolu girişim yöntemleri için olası zorluklar farklı tanımlamalar ve mnemonikler ile bilinmektedir. Genel anlamda hava yolu yönetimi için altın standart yöntem olarak tanımlanan vokal kordların altında bir balon şişirilebilmesi prensibi için en yaygın uygulanan yöntem ilaç aracılı entübasyon olarak karşımıza çıkmaktadır. Alternatif hava yolu teknikleri zor hava yolu ve başarısız hava yolu yönetiminde ön plana çıkmaktadır (supraglottik hava yolu araçları, cerrahi hava yolu yöntemleri, indirekt laringoskopi metodları vs.). Bu sunumda fizyolojik olarak zor hava yolu yönetimi için bazı önemli noktalar üzerinde durulacaktır:

- İleri derecede hipoksemi, entübasyon ile ilişkili kardiyak arrest için bir risk faktörüdür. Entübasyon öncesi oksijen satürasyonu <%95 olan hastalar apne oluşumunun ilk 90 saniyesi içinde ani bir şekilde desatüre olma riski taşırlar. Bu anlamda entübe edilecek her hasta ideal şekilde preoksijenize edilerek entübasyon sırasında apneik oksijenizasyon mutlaka uygulanmalıdır (2).
- Başarılı laringoskopi ve trakeal entübasyon için çoğu hastada en iyi hasta pozisyonu, başın ekstansyonda boynun fleksiyonda yer aldığı ''koklama'' pozisyonudur. Bu anlamda hastalar supin pozisyonda entübe edilmemelidir (1).
- Morbid obez hastalarda apne sonrası desatüre olma ortalama süresi başın 25 derece kaldırılması ile 155 saniyeden 201 saniyeye kadar çıkabilmektedir (3).
- Obez hastalarda preoksijenizasyon için yüksek akımlı oksijen tedavisi ile non invazif mekanik ventilasyon (NIMV) karşılaştırıldığında NIMV'nin daha az desatürasyona neden olduğu görülmektedir (4).
- Akut hipoksemik solunum yetmezliği tablosunda başvuran erişkinlerde olasılıkla en etkin preoksijenizasyon yöntemi NIMV olarak karşımıza çıkmaktadır (5).
- Preoksijenizasyon sürecini tolere edemeyen hastalar için gecikmiş ardışık entübasyon düşünülebilir.
- Yapılan çalışmalar entübasyon öncesi hipotansiyon ve şok indeksinin ≥0.8-0.9 olmasının entübasyon sonrası kardiyak arrest ve entübasyon sonrası hipotansiyon için en iyi öngörücüler olduğunu göstermektedir (6).
- Allta yatan hastalığın ciddiyeti, hasta yaşı, hipoksemi, indüksiyon ajanlarının sempatolitik etkisi ve pozitif basınçlı ventilasyonun hemodinamik sonuçları entübasyon sonrası kardiyovasküler kollapsın oluşumuna etki edebilir.

Bu nedenle preoksijenizasyon kadar işlem öncesi uygulanacak, hastanın asidozunun, anemisinin, dehidratasyonunun, hipoksisinin düzeltilmesi gibi işlemler yanında entübasyon için hasta bazlı ilaç seçiminin unutulmaması, işlemin hızlı ardışık değil, resüsitatif sıralı entübasyon olarak tamamlanması nitelikli ve komplike hasta gruplarında morbidite ve mortaliteyi en aza indirecektir.

Kaynaklar:

1) Apfelbaum JL, Hagberg CA, Connis RT, Abdelmalak BB, Agarkar M, et al. 2022 American Society of Anesthesiologists Practice Guidelines for Management of the Difficult Airway. Anesthesiology. 2022 Jan 1;136(1):31-81. doi: 10.1097/ALN.0000000000004002.

2) De Jong A, Rolle A, Molinari N , Paugam-Burtz C, Constantin JM,et al. Cardiac Arrest and Mortality Related to Intubation Procedure in Critically Ill Adult Patients: A Multicenter Cohort Study. Crit Care Med. 2018 Apr;46(4):532-539. doi: 10.1097/CCM.0000000000002925.

3) Dixon BJ, Dixon JB, Carden JR, Burn AJ, Schachter LM, et al. Preoxygenation is more effective in the 25 degrees head-up position than in the supine position in severely obese patients: a randomized controlled study. Anesthesiology. 2005 Jun;102(6):1110-5; discussion 5A. doi: 10.1097/00000542-200506000-00009.

4) Vourc'h M, Baud G , Feuillet F, Blanchard C , Mirallie E, et al. High-flow Nasal Cannulae Versus Non-invasive Ventilation for Preoxygenation of Obese Patients: The PREOPTIPOP Randomized Trial. EClinicalMedicine. 2019 Jun 5;13:112-119. doi: 10.1016/j.eclinm.2019.05.014. eCollection 2019 Aug.

5) Man Fong K, Au SY , Ng GWY. Preoxygenation before intubation in adult patients with acute hypoxemic respiratory failure: a network meta-analysis of randomized trials. Crit Care. 2019 Sep 18;23(1):319. doi: 10.1186/s13054-019-2596-1.

6) Mosier JM, Joshi R, Hypes C, Pacheco G, Valenzuela T,et al. The Physiologically Difficult Airway. West J Emerg Med. 2015 Dec; 16(7): 1109–1117. Published online 2015 Dec 8. doi: 10.5811/westjem.2015.8.27467.

GEBE TRAVMANIN YÖNETİMİNDE TUZAKLAR VE İPUÇLARI

Doç. Dr. Mehmet Cihat Demir

Düzce Üni Tıp Fakültesi, Acil Tıp AD

Gebe travmayı yönetmek hekime ağır duygusal bir yük getirir. Karşınızda sadece bir hasta görünüyor olsa da, o bütünde 2 ayrı canlı organizmanın birden tanı-tetkik-tedavi işlemlerinden geçirildiğinin farkında olunmalıdır. Anne öncelikli olup, anneyi canlandırmak fetal sonuçları optimize edecektir.

Travma, non-obstetrik ölümlerin en sık sebebi olup, genelde üçüncü trimesterde görülür. Majör travma, maternal ölümlerin yüzde 7'si ve fetal ölümlerin yüzde 80'i ile ilişkilendirilmiştir. Motorlu araç kazaları, gebelikte künt travmanın en yaygın nedenidir ve vakaların yüzde 50'sini temsil eder. Özellikle gebeliğin sonlarında farklı yürüme ve dengeden dolayı olan düşmeler, yaralanmaların yüzde 22'sini oluşturur.

Gebelik anatomisi, travmaya karşı şoku önlemeye yardımcı olan kalın uterus duvarları ve amniyotik sıvı ile mükemmel fetal koruma sağlar. Bununla birlikte, fetüs büyüdükçe ve uterus pelvisin kemik korumasını terk ettikçe potansiyel yaralanmalara daha fazla maruz kalır.

Gebelik fizyolojisinin iyi bilinmesi tuzaklara düşmemek için elzemdir. Hemen hemen tüm sistemlerde değişim sözkonusudur: Plazma hacim artışı, hemodilüsyon, gebeliğin prokoagülan süreci, hafif lökositoz, inferior vena kava üzerine uterus basısı, O2 tüketimi artışı, gebelik hiperventilasyonu, hipokapni, havayolunda ödem, zor entübasyon ihtimali, intraabdominal basınç artışı, gastrik aspirasyon riski, pelvik damar yatağında genişleme. Gebe bir hastada erken şok belirtilerinin olmaması, yüksek anne ve bebek ölüm riskine yol açabilir. Sağlıklı gebeler önemli ölçüde kan kaybı (1.2-1.5 L) yaşayana kadar şoktaymış gibi görünmeyebilirler; bu durum, IV sıvı veya kan resüsitasyonunun gecikmesine neden olabilir. Anne iyi görünse bile fetus sıkıntıda olabilir. Gebe vücudu uterusu hayati bir organ olarak görmeyip kanı uterustan uzaklaştırabilir. Bu noktada, anormal fetal kalp hareketleri hemorajinin ilk göstergesi olabilir. Obstetri konsültasyonu atlanmamalıdır.

Travmaya maruz kalmış doğurganlık çağındaki tüm kadınlarda, gebelik olmadığından emin olmak gerekir. Gebe travma yönetiminde ilk amaç, annenin hava yolunu, solunumunu ve dolaşımını değerlendirmek ve kardiyopulmoner stabiliteyi sağlamaktır.

Supin hipotansiyon sendromu diğer bir tuzak olarak karşımıza çıkmaktadır. İnferior vena kava gebe uterus tarafından sıkıştırılarak hipotansiyona sebep olur. Bu riski önlemek için, gebeyi tahtaya sol taraf hafifçe aşağı ve sağ taraf hafifçe yukarı gelecek şekilde yerleştirmek ya da elle uterusun sola manipülasyonu sağlanmalıdır.

Gebede, büyüyen uterusa uyum sağlamak için tidal hacim artar ve solunum hızı değişir. Bu nedenle, hamile bir kadın için normal kan gazı veya laboratuvar değerleri gibi görünen değerler bile aslında yaklaşan solunum yetmezliğinin belirtileri olabilir. Erken entübasyon ve hava yolu yönetimi hayat kurtarıcı olabilir.

Gebe olmayan kadınlara uygulanan travma şiddet skorlamaları anne adayları için de geçerlidir. Sırf hasta hamile diye skorlar yükseltilmemelidir.

Travmatik yaralanması olan hamile kadınların bakımı için ayrıca Rh (D) durumunu belirlemek önemlidir. Halihazırda alloimmünize edilmemiş, büyük travma geçirmiş Rh (D) negatif kadınlar, anti-D immün globulin almalıdır. Maternal-fetal kan değişiminin olup olmadığını belirlemek için bir Kleihauer-Betke testi yapılabilir.

Fetusta doğrudan yaralanma olup olmadığını belirlemenin zorluğu nedeniyle, anneye fetal hareket hakkında soru sormak ve monitörlerden yararlanmak, klinik muayene harici gerekli ek verileri sağlayabilir. Radyolojik görüntülemeler konusunda ise endike durumda yarar/zarar ilkesinden hareketle, fetus için radyasyon riski vardır ancak, anne görüntülemeden kaçınılarak atlanan bir tanı yüzünden kaybedilirse fetus de hayatta kalamayacaktır. İlk trimester haricinde özellikle üçüncü trimesterde risk oldukça az, veriler ise kısıtlıdır. Gebelik erken döneminde lösemi, geç dönemde ise intrauterin gelişme geriliği açısından küçük bir risk olduğu bildirilmiştir.

Travmada primer bakıyı takiben sekonder bakıya geçilerek diğer yaralanmalar belirlenmelidir. Herhangi bir yaralanma tespit edilmezse altı saat, yüksek düzeyde yaralanma veya fetal distres durumlarında 24 saatten daha uzun süre izlem gereklidir.

Postmortem sezeryan maternal nabız alınamadığında 4 dk içerisinde uygulanmalı ancak bu karar için iki amaç gözetilmelidir: Maternal ölüm gerçekleştiğinde fetüsü kurtarmak için veya kardiyopulmoner resüsitasyon efektif yapılamıyorsa anneyi kurtarmak için. Fetal endikasyonla sezeryan yapılacaksa gebelik haftası tayini yapılmalıdır (uterus yüksekliğinin göbeğin 2 parmak üzerinde olması, 23 hafta ve üzeri).

Sevke dair, hekimin kararı ve bazı sorular önem arzeder: Gerekli kan temini mevcut mu? Neonatal doğum gerektirebilecek vajinal kanama veya membran rüptürü var mı? Mevcut hastanede kadın doğum uzmanı bu hastayı rahat bir şekilde izliyor mu?

KRİTİK HASTADA KIRMIZI ÇİZGİMİZ: VAZÖPRESSÖRLER (NE? NE ZAMAN? NE KADAR? KİME?)

Dr. Öğr. Üyesi Melih İMAMOĞLU

Karadeniz Teknik Üniversitesi Tıp Fakültesi, Acil Tıp Ana Bilim Dalı, Trabzon

Vasopressörler, vazokonstriksiyonu indükleyen ve böylece ortalama arteriyel basıncı (MAP) yükselten güçlü bir ilaç sınıfıdır. Vasopressörler, kardiyak kontraktiliteyi artıran inotroplardan farklıdır; ancak birçok ilacın hem vazopressör hem de inotropik etkileri vardır. Vasopressör aktivite ile ilişkili etkilerini alfa-1, beta-1 ve beta-2 adrenerjik reseptörlerin yanı sıra dopamin reseptörleri üzerinden göstermektedirler. Hipotansiyon, hipovolemi (örn. kan kaybı), pompa arızası (örn. ciddi tıbbi tedaviye dirençli kalp yetmezliği veya şokla komplike olan miyokard enfarktüsü) veya kan akımının patolojik bir hatalı dağılımından (örn. septik şok, anafilaksi) kaynaklanabilir. Vasopressörler, bazal sistolik kan basıncında >30 mmHg düşüş olduğunda veya ortalama arter basıncı <60 mmHg olduğunda ve her iki koşul da hipoperfüzyona bağlı uç organ disfonksiyonuna yol açtığında endikedir. Vazopresör tedaviye başlanmadan önce mutlaka hipovolemi düzeltilmelidir.

Acil serviste sık kullanılan hem vasopressör hem de inotrop etkili ajanlar arasında noradrenalin, adrenalin, dopamin bulunmaktadır. Bununla birlikte ülkemizde çok sık kullanılmayan vasopressin ve fenilefrin de pür vasopressör etkili ajanlardır. Vasopressör olmayıp pür inotropik etkileri olan dobutamin de özellikle kardiyojenik şok tablosunda acil serviste sıkça tercih edilen ajanlardandır.

Dopamin septik şokta ve kardiyojenik şokta ikinci sıra ajan olarak kullanılmaktadır. Etkilerini doz bağımlı olarak hem alfa-1, hem beta-1, hem de dopaminerjik reseptörler üzerinden gösterir.

Epinefrin non-selektif alfa-1 ve beta-1 adrenerjik agonist bir ajandır. Kardiyak arrest ve anaflakside birinci tercih, septik şokta ise ikinci basamak ajandır.

Norepinefrin alfa-1 ve beta-1 reseptörler üzerinden etkilerini gösterir. Dağılımsal şokta (septik şok, nörojenik şok) ve kardiyojenik şokta ilk tercih edilecek ajandır.

Vasopressin, tek başına kullanılmayan, diğer vasopressörlere yetersiz yanıt alınan durumlarda tedaviye eklenen pür vasopressör bir ajandır. Özellikle septik şokta ikinci basamak tedavide tercih edilmekle birlikte kardiyovasküler cerrahi sonrasında gelişen şokta da kullanılmaktadır.

Fenilefrin pür vasopressör bir ajandır ve postentübasyon hipotansiyon veya prosedürel sedasyona bağlı hipotansiyonda ameliyathanede kullanımı yaygındır. Septik şokta son seçeneklerde ve nörojenik şokta norepinefrine yardımcı olarak da kullanılabilir.

Dobutamin, ağırlıklı inotropik daha az kronotropik etkileri olan, akut myokard enfarktüsüne bağlı hipotansiyonda ve kardiyojenik şokta ilk tercih olarak kullanılmaktadır.

Vasopressör ihtiyacını erken dönemde tespit etmek, öncesinde varsa volüm açığını tamamlamak, yakın monitörizasyonla uygun doz titrasyonunu sağlamak ve potansiyel yan etkileri göz önünde tutarak hastaların takibini kritik bakım alanlarında yapmak acil serviste kırmızı çizgimiz olan vasopressörlerin kullanımının en doğru yaklaşımı olacaktır.

ASİT BAZ BOZUKLUKLARI VE KAN GAZI ANALİZİ

Doç. Dr. Turgay Yılmaz KILIÇ, Uzm. Dr. Yeşim EYLER

Sağlık Bilimleri Üniversitesi İzmir Tepecik SUAM, Acil Tıp Kliniği, İzmir

Solunum yetersizliği, dolaşım yetersizliği ve metabolik denge bozukluklarının eşlik ettiği birçok hastalığın tanısında ve tedavi takibinde kan gazı analizi kullanılmaktadır (1). Arteriyel kan gazı, arteriyel kandaki parsiyel oksijen basıncını (PaO2), parsiyel karbondioksit basıncını (PaCO2), asitliği (pH), oksihemoglobin doygunluğunu (SaO2), elektrolitleri (Na, K ve iCa), glukozu ve laktat konsantrasyonunu ölçen bir testtir. Bazı kan gazı analizörleri methemoglobin, karboksihemoglobin, hemoglobin ve hematokrit düzeylerini de ölçebilmektedir. Ayrıca ölçülebilen parametrelerle birçok parametre de (Bikarbonat (HCO3), baz eksiği (BE), anyon açığı, alveolo-arteriyel oksijen gradienti) hesaplanabilmektedir. Arter ve venöz kan örneklerinde pH, HCO3, laktat ve BE değerleri koreledir. Arter ve venöz kandaki PaCO2 ve PaO2 değerleri şok ve solunum yetersizliği durumlarında farklılık gösterebilir.

Kan gazı analizi için en sık kullanılan arteriyel bölgeler, radial arter ve femoral arterdir. Cilt dezenfeksiyonu sonrası, liyofilize heparin içeren steril enjektörler ile ve turnike kullanılmadan örnek alınmalıdır. Kan gazı analizi sırasında işleme bağlı ağrı, kanama, hematom oluşumu, enfeksiyon, emboli ve arteriyel anevrizma oluşumu, fistül, sinir yaralanması veya çok ağır vakalarda kompartman sendromu gibi çeşitli komplikasyonlar meydana gelebilir (2). Kan gazı örneklerini analiz etmek için yaygın olarak kullanılan otomatik kan gazı analizörleri çalışma prensiplerine göre kuru sistemler ve sulu sistemler olmak üzere tiplere ayrılmaktadır. Bu cihazlar ilgili firma yetkilileri tarafından günlük olarak kalibre edilmelidir.

Kan gazı analizi sistematik olarak yapılmalıdır. Mevcut sorunun asidemi veya alkalemi olup olmadığı, birincil bozukluğun sebebinin metabolik mi yoksa solunumsal mı olduğu ile kompanzasyon mekanizmaları tanımlanmalıdır. Akut metabolik asidoz ve alkaloz sırasıyla asidemi ve alkalemi ile sonuçlandığından metabolik sistem anormallikleri de asit dengesini etkiler (3). H+ iyonlarının birikmesine asidoz, kan pH'ının 7.35'in altına düşmesine asidemi denir. Tersine, H+ iyonunun eksikliği alkaloz, kan pH'ının 7.45'in üzerine çıkması ise alkalemi olarak adlandırılır. Metabolik asidoz, diyabetik ketoasidoz, septik şok, böbrek yetmezliği, ilaç veya toksin alımı ve gastrointestinal veya renal HCO3 kaybı olan hastalarda görülür. Metabolik alkaloz, böbrek hastalığı, elektrolit dengesizlikleri, uzun süreli kusma, hipovolemi, diüretik kullanımı ve hipokalemi gibi durumlardan kaynaklanır. Respiratuar asidoz düşük kan pH'ı ve artan PaCO2 olarak tanımlanır ve alveolar hipoventilasyona neden olan kronik obstrüktif akciğer hastalığı, havayolu tıkanıklığı, akut ilaç zehirlenmeleri, santral sinir sistemi hastalıkları ve morbid obezite gibi birçok nedene bağlı gelişebilir. Alveolar hiperventilasyon sonucu meydana gelen respiratuar alkalozda kan pH'ı artarken PaCO2 azalır. En sık hipermetabolik durumlar (ateş, anemi, histeri, gebelik), hipoksemiye bağlı akciğer hastalıkları (pnömoni, pulmoner emboli) ile solunum merkezinin uyarılması (hiperventilasyon sendromu) neticesinde ortaya çıkar.

Kan gazı analizinden elde edilen veriler, hastanın asit-baz dengesinin ve metabolik durumunun değerlendirilmesi ve buna yönelik takip ve tedavisinin sağlanmasında kritik önem taşır. Acil serviste görev yapan her hekim kan gazı analizini doğru, hızlı ve sistematik olarak değerlendirebilmelidir.

Kaynaklar

1. Danny Castro D, Patil SM, Keenaghan M. Arterial Blood Gas. In: StatPearls [Internet]. Treasure Island (FL): StatPearls Publishing; 2023 Jan.
2. Russo G, Cherubini A, Fisicaro M, et al. Radial pseudoaneurysm after a puncture for blood gas analysis. Am J Emerg Med. 2016;34(4):757.e1-2.
3. Theodore AC. Arterial blood gases. In: UpToDate; Feb 2023. Available from: https://www.uptodate.com/contents/arterial-blood-gases.

PEDİATRİK HASTA GRUBUNDA ALTERNATİF SEDASYON YÖNTEMLERİ: ŞEKER Mİ? ŞAKA MI?

Doç. Dr. Murat GÜZEL

Samsun Üniversitesi Tıp Fakültesi, Acil Tıp Ana Bilim Dalı, Samsun

Pediatrik yaş grubunda alternatif sedasyon yöntemleri davranışsal ve bilişsel yaklaşımları içerir. Birçok çocuk için, ağrılı prosedürler için etkili analjeziye ek olarak farmakolojik olmayan müdahalelerin kullanılması, prosedürel sedasyon ihtiyacını azaltabilir veya tamamen ortadan kaldırabilir. Sedasyon sırasında hastanın bilincinin açık olduğu durumlarda davranışsal ve bilişsel yaklaşımlar farmakolojik girişimleri tamamlayıcı niteliktedir ve kullanılmalıdır. Bu teknikler ayrıca, sedasyona daha kolay geçişe izin veren, etkili sedasyon için gereken ilaç miktarını azaltabilen ve uyanma fenomeni dahil olumsuz olayların sıklığını azaltıp işlem öncesi ajitasyonu azaltmaya yardımcı olur.

Davranışsal tedaviler; duyarsızlaştırma, dikkat dağıtma, başa çıkma becerilerini güçlendirme, olumlu pekiştirme ve relaksasyon uygulamalarını içerir.

Duyarsızlaştırma, belirli bir süre boyunca prosedüre kademeli ve artan şekilde maruz kalmaya izin verir. Bu teknik kaygıyı düşük seviyelerde tutar ve prosedürle ilişkili öğrenilmiş korkuyu azaltır. Dikkat dağıtma teknikleri, bebeklerde besleyici olmayan emme, balon üfleme, kitap dinleme, sayma, etkileşimli oyuncaklar, müzik dinleme, video oyunları veya video gibi işlem sırasında kullanılacak yaşa uygun bir uyaranı içerir. Sanal gerçeklik de bu uygulamalardan biri olabilir. Pozitif pekiştirme, hastalara prosedürel bir işlem sonrası olumlu ifadeler ve ödül sunmayı içerir. Gevşeme teknikleri ise çocukların prosedürlerle ilgili kaygılarını azaltmak için öğretilebilir. Tüm bu teknikler hasta, aile ve sağlık hizmeti sunucuları arasında güvene dayalı bir ilişkinin oluşmasına yardımcı olur. Gelişimsel olarak uygun bilgilerin sağlanması yoluyla pediatrik hastaların teşhis/terapötik prosedürler için psikolojik olarak hazırlanmasını kolaylaştırır. Ağrı korkusunu azaltmak için çocuklara nefes alma teknikleri, dikkat dağıtma ve görsel imgeleme gibi stratejileri kullanımı konusunda rehber olunabilir.

Ağrıyı yönetmek için bilişsel yaklaşımlar da kullanılır. Başlamadan önce çocuğa prosedür hakkında bilgi vermek kaygıyı hafifletmeye yardımcı olabilir. Bu hazırlığın içeriği yaşa uygun olmalıdır. Çocuk hastaların ağrılı tedavilerle başa çıkmalarına yardımcı olmak için tıbbi ekipmanları ile klinik durumları canlandıran dramatik oyun dahil olmak üzere sıklıkla "tıbbi oyun" kullanılabilir.

Hastanın dikkatini prosedürden uzaklaştırmak için somut hipnoz da kullanılabilir ve çocuklara endişeli hissettiklerinde kendi kendilerine tekrarlayabilecekleri olumlu ifadeler öğretilebilir.

İşlem öncesi kaygıyı azaltmak için farmakolojik olmayan yaklaşımların kullanımını gösteren bir videolar gösterilebilir.

Sonuç olarak acil serviste eldeki mevcut kaynaklar kullanılarak çocukların prosedürel bir işlem ve sedasyondan önce kendilerini rahatlatmak için farmakolojik olmayan müdahalelerin kullanılması büyük önem arz etmektedir.

KAYNAKLAR

1. Chen E, Joseph MH, Zeltzer LK. Behavioral and cognitive interventions in the treatment of pain in children. Pediatr Clin North Am 2000; 47:513.
2. Young KD. Pediatric procedural pain. Ann Emerg Med 2005; 45:160.
3. Cohen LL. Behavioral approaches to anxiety and pain management for pediatric venous access. Pediatrics 2008; 122 Suppl 3:S134.
4. Krauss BS, Krauss BA, Green SM. VIDEOS IN CLINICAL MEDICINE. Managing Procedural Anxiety in Children. N Engl J Med 2016; 374:e19.
5. Leroy PL, Costa LR, Emmanouil D, et al. Beyond the drugs: nonpharmacologic strategies to optimize procedural care in children. Curr Opin Anaesthesiol 2016; 29 Suppl 1:S1.
6. Trottier ED, Doré-Bergeron MJ, Chauvin-Kimoff L, et al. Managing pain and distress in children undergoing brief diagnostic and therapeutic procedures. Paediatr Child Health 2019; 24:509.

7. de Bie HM, Boersma M, Wattjes MP, et al. Preparing children with a mock scanner training protocol results in high quality structural and functional MRI scans. Eur J Pediatr 2010; 169:1079.

8. French GM, Painter EC, Coury DL. Blowing away shot pain: a technique for pain management during immunization. Pediatrics 1994; 93:384.

9. Chan E, Hovenden M, Ramage E, et al. Virtual Reality for Pediatric Needle Procedural Pain: Two Randomized Clinical Trials. J Pediatr 2019; 209:160.

10. Wong CL, Choi KC. Effects of an Immersive Virtual Reality Intervention on Pain and Anxiety Among Pediatric Patients Undergoing Venipuncture: A Randomized Clinical Trial. JAMA Netw Open 2023; 6:e230001.

11. Sinha M, Christopher NC, Fenn R, Reeves L. Evaluation of nonpharmacologic methods of pain and anxiety management for laceration repair in the pediatric emergency department. Pediatrics 2006; 117:1162.

12. McQueen A, Cress C, Tothy A. Using a tablet computer during pediatric procedures: a case series and review of the "apps". Pediatr Emerg Care 2012; 28:712.

13. Committee on Hospital Care and Child Life Council. Child life services. Pediatrics 2014; 133:e1471.

14. Wolfer J, Gaynard L, Goldberger J, et al. An experimental evaluation of a model child life program. Child Health Care 1988; 16:244.

15. de Amorim e Silva CJ, Mackenzie A, Hallowell LM, et al. Practice MRI: reducing the need for sedation and general anaesthesia in children undergoing MRI. Australas Radiol 2006; 50:319.

16. Raschle NM, Lee M, Buechler R, et al. Making MR imaging child's play - pediatric neuroimaging protocol, guidelines and procedure. J Vis Exp 2009.

17. Khan JJ, Donnelly LF, Koch BL, et al. A program to decrease the need for pediatric sedation for CT and MRI. Appl Radiol 2007; 36:30.

18. Duff AJ. Incorporating psychological approaches into routine paediatric venepuncture. Arch Dis Child 2003; 88:931.

19. Rheel E, Malfliet A, Van Ryckeghem DML, et al. The Impact of Parental Presence on Their Children During Painful Medical Procedures: A Systematic Review. Pain Med 2022; 23:912.

ADÖLESANLARIN ACİL SERVİS BAŞVURULARINDA GÖZDEN KAÇAN TANILAR

Dr. Öğr. Üyesi Özgen GÖNENÇ ÇEKİÇ

Trabzon Kanuni Eğitim ve Araştırma Hastanesi, Acil Tıp Kliniği, Trabzon

Adölesan dönemi, insanda büyüme ve gelişmenin en hızlı olduğu, çocukluktan erişkinliğe geçişi kapsayan özel bir dönemdir. Dünya Sağlık Örgütü (WHO) 10-19 yaş grubunu adölesan, 15 – 24 yaş grubunu gençlik dönemi olarak tanımlamaktadır. Adolesan dönem, hızlı büyümenin son evresi olup, cinsel ve psikososyal gelişim tamamlandığı ve çocukluktan erişkinliğe geçiş evresidir. Bu yaş grubundaki hastalar fizyolojik ve psikolojik gelişim açısından çocukluk dönemi ile erişkin dönem arasında olup dönemine özel özellikler içerir. Özellikle endokrin sistem açısından gelişim sürecinin ivme kazandığı bu dönemde kız ve erkek hastalar için farklı acil başvuru sebepleri görülebilmektedir. Sekonder seks karakterlerinin gelişmesi ile birlikte kızlarda overyan patolojiler diğer patolojilerle sık karışabilen acil durumlardır. Erkek hastalarda ise testis patolojileri atlanması olası patolojilerdir. Eş zamanlı ergenlik dönemi psikolojik değişimleri de bu hastaların semptomlarını saklama, eksik ananmnez verme gibi durumlara yol açabileceğinden madde kullanımı, kötü alışkanlık durumu , cinsel aktif durumun saklanması gibi adölesan gebeliklerin tanınmasında ve tanı konmasında zorluklara neden olmaktadır. Travma, cinayet, intihar sık karşılaşılan adolesan dönem mortalite nedenleri olmakla; gelişmekte olan ülkelerde istenmeyen gebelik, cinsel yolla bulaşan hastalıklar, alkol ve madde kullanımının istenmeyen düzeyde olduğu belirtilmektedir. Acil servislerde adölesan hasta yaklaşımında dönem özellikleri ayrıca ayırıcı tanıda düşünülmelidir.

POST-PARTUM BAŞ AĞRISI DEYİP GEÇME: TUZAKLAR VE İPUÇLARI

Doç. Dr. Kamil KOKULU

Aksaray Üniversitesi Tıp Fakültesi, Acil Tıp Ana Bilim Dalı, Aksaray

Baş ağrısı, acil servislere sık bir başvuru şikayetidir ve doğurganlık çağındaki kadınları orantısız bir şekilde etkiler. Puerperal dönemde baş ağrısı insidansı artar. Çünkü postpartum dönemde meydana gelen keskin kimyasal ve sosyal değişimlerle baş ağrısını tetikler. Postpartum baş ağrılarıyla ilgili veriler ve araştırmalar şiddetli baş ağrılarına ağırlık verir, çünkü çoğu hasta hafif veya orta şiddette baş ağrıları olduğunda analjeziklerle kendi kendine tedavi uygular ve asla tıbbi yardım için başvurmaz. Pek çok postpartum baş ağrısı tipinin özellikleri örtüştüğünden ve baş ağrısı sendromları aynı anda görülebileceği için postpartum dönemde baş ağrısı şikayetine neden olan durumların ayırıcı tanısı zor olabilir.

Postpartum dönemde baş ağrısının en sık nedeni; primer baş ağrısı sendromlarının (migren, küme tipi başağrısı ve gerilim tipi baş ağrısı gibi) alevlenmesidir. Doğum için nöraksiyel blokaj uygulanan hastalarda ise Post-dural ponksiyon (PDP) baş ağrısı yaygındır ve ponksiyon yapılan hastaların yaklaşık yarısında baş ağrısı meydana gelir. Primer baş ağrısı sendromları ve PDP baş ağrısı prognostik olarak iyi huyludur ve postpartum dönemdeki şiddetli baş ağrılarının yarısından fazlasını oluşturur. Postpartum dönemde yaşamı tehdit eden baş ağrısı nedenlerinin ise tümü sekonderdir. Postpartum dönemde baş ağrısının yaşamı tehdit eden nedenleri arasında intrakraniyel kitle, preeklampsi, menenjit, inmeler, sinüs ven trombozu (SVT) ve Call-Fleming sendromu veya postpartum serebral anjiyopati olarak da bilinen reversible serebral vazokonstriktif sendromlar yer alır.

Öykü ve fizik muayene, postpartum dönemde bening baş ağrısı nedenleri ile hayatı tehdit eden baş ağrısı nedenlerinin ayırt edilmesinde hayati öneme sahiptir.

Primer baş ağrısı sendromlarının ve PDP baş ağrısının tanısı klinik ile konulur, ek laboratuvar veya görüntüleme çalışmalarına gerek yoktur. Postpartum dönemdeki sekonder baş ağrısı sendromları için istenmesi gereken laboratuvar parametreleri şunlardır; TİT, spot idrarda protein-kreatinin oranı, tam kan sayımı, geniş metabolik panel ve laktat dehidrogenazı. Tercih edilecek görüntüleme yöntemi, şüphelenilen en olası tanıya göre değişiklik gösterir. Spontan ve travmatik intrakraniyal kanamalar için tanısı için en uygun yöntem kontrastsız beyin BT'dir. Fakat Beyin BT, erken dönem iskemik inme ve SVT için duyarlı değildir. SVT şüphesi için BT venografi tanı koydurucudur ve MR venografi kadar da hassastır. MRI ise erken dönem iskemik inmeler için en duyarlı yöntemdir.

Postparum baş ağrısının yönetimi, baş ağrısının nedenine göre değişiklik gösterir. Primer baş ağrısı alevlenmelerinin yönetiminde, analjezi ve yeterli beslenme/uyku çoğunlukla yeterlidir.

PSP baş ağrısı için tercih edilen tedavi yatak istirahati, analjezi, intravenöz hidrasyon ve kafein takviyesidir. Bu tedaviye 48 saat içinde yanıt vermeyen hastalarda epidural blood patch (kan yaması) gerekebilir. Çocuk bakımından dolayı yatak istirahati bu hastalarda zor sağlanır.

Postpartum dönemde baş ağrılarının yaşamı tehdit eden nedenleri bening nedenlere göre daha az yaygın olmakla birlikte, gözden kaçan veya geciken tanının sosyal ve medikolegal sonuçları önemlidir. Vital bulgulardaki anormallik, baş ağrısının sekonder nedenlerinin araştırılmasını tetiklemelidir. Pitozis veya nistagmus gibi nispeten minör nörolojik muayene bulguları da dahil olmak üzere herhangi bir nörolojik abnormallik varsa, BT veya MRI ile ileri görüntüleme yapılmalıdır. İlk muayenede bu tanıların birçoğu gözden kaçabildiği için, hastalara hangi durumlarda tekrar başvurmaları gerektiği ve kırmızı bayrak semptomlarının anlatılması çok önemlidir.

GERİATRİK HASTA GRUBUNDA GÖRÜNMEZ TEHLİKE: İLAÇ ETKİLEŞİMLERİ

Doç. Dr. Vahide Aslıhan DURAK

Uludağ Üniversitesi Tıp Fakültesi, Acil Tıp Ana Bilim Dalı, Bursa

Giriş
İki ilacın karşılıklı olarak metabolik süreçlerine etki edip kalitatif ve kantitatif değişiklikler oluşturması 'ilaç etkileşimi' olarak tanımlanmaktadır. Bu duruma ve olası yan etkilere neden olan faktörler arasında ise ileri yaş, morbidite oranının yüksek olması ve hastanın polifarmakoterapi alması sayılabilmektedir. Tedavi sürecinin işleyişindeki en önemli basamaklardan biri hasta güvenliği olup terapötik etkili ajanlar arasındaki etkileşimler son yıllarda en önem verilen konulardan biri haline gelmiştir.
65 yaş ve üzerindeki hasta popülasyonunun 2010 yılında 524 milyon iken 2050 yılı itibariyle 1.5 milyara ulaşması beklenmekte olup bu durum özellikte gelişmekte olan ülkelerde olacaktır.
Geriatrik hasta grubundaki ilaç etkileşimlerinin temelinin bilinmesi ve önlemlerin alınması ile farmakoterapi etkinliği arttırılacak ve hasta güvenliği daha da arttırılacaktır.

Geriatrik hasta grubunda metabolik süreçler
Geriatrik hasta grubunda artan yaş ile beraber; total vücut yağ oranı artmakta, su oranı azalmakta, kas kitlesi azalmakta ve bu durum sarkopeniye neden olarak ilaç dağılımında değişikliğe yol açmaktadır.
Hastalarda görülen en önemli farmakokinetik değişiklikler; renal ve hepatik sistemde görülmekte ve buna ek olarak plazma protein konsantrasyonlarında değişiklikler olmaktadır.

Geriatrik hasta grubunda eşlik eden hastalıklar
Yapılan çalışmalarda 65 yaş ve üzeri hastaların yarısında en az 3 kronik hastalığın olduğu saptanmıştır. En sık görülenler ise; hipertansiyon, osteoartrit, iskemik kalp hastalığı ve diabettir.

Polifarmakoterapi
Polifarmakoterapi; 5 veya daha fazla ilacın uzun süreli kullanımı olarak tanımlanmaktadır. Dünya Sağlık Örgütü'nün 2019 yılında yayınladığı rapora göre son derece önemli bir konu olup ülkeler arasında veri eksikliği nedeniyle karşılaştırma yapmak zor olmaktadır.
Bu kapsamda dikkat edilmesi gereken bir diğer konu da hastaların vitamin ve besin takviye kullanma alışkanlıklarının giderek yaygınlaşmasıdır
Literatürde polifarmakoterapinin olumsuz olabilecek tıbbi, ekonomik ve sosyal sonuçlarına yer veren çalışmaların sayısı giderek artmaktadır.

İlaç etkileşimlerinin prevelansı
İlaç etkileşimleri ile ilgili çalışmalar Avrupa ve Amerika Birleşik Devletleri'nde yaygın olarak yapılmakta olup, diğer ülkelerden gelen veriler halen sınırlıdır.

İlaç etkileşimlerinin sonuçları
Farmakolojik etkileşimlerin yaşam süresi, yaşam kalitesi, tekrarlayan hastane yatışları ve maliyetler üzerine etkileri literatürde çeşitli çalışmalarda yer almaktadır.

İlaç etkileşimlerinin önlenmesi
Yapılan çalışmalarda hayatı tehdit eden ilaç yan etkilerinin %80 oranında yanlış reçete kullanımına bağlı olduğu saptanmıştır. Yine bu alanda oluşabilecek sorunları önlemek adına klinik farmakologlara önemli görevler düşmektedir.
Hasta verilerinin dijital ortamda saklanmasını takiben bu alanda kullanılabilecek etkileşim analiz programlarının da kullanımı önerilmektedir.

Kaynaklar

1.Kim, J.; Parish, A.L. Polypharmacy and Medication Management in Older Adults. Nurs. Clin. N. Am. 2017, 52, 457–468.

2.. Panagioti, M.; Stokes, J.; Esmail, A.; Coventry, P.; Cheraghi-Sohi, S.; Alam, R.; Bower, P. Multimorbidity and patient safety incidents in primary care: A systematic review and meta-analysis. PLoS ONE 2015, 10, e0135947.

3.. Zamboni, M.; Rossi, A.P.; Fantin, F.; Zamboni, G.; Chirumbolo, S.; Zoico, E.; Mazzali, G. Adipose tissue, diet and aging. Mech. Ageing Dev. 2014, 136–137, 129–137.

4. Klompstra, L.; Ekdahl, A.W.; Krevers, B.; Milberg, A.; Eckerblad, J. Factors related to health-related quality of life in older people with multimorbidity and high health care consumption over a two-year period. BMC Geriatr. 2019, 19, 187.

5. Tyack, Z.; Frakes, K.-A.; Barnett, A.; Cornwell, P.; Kuys, S.; McPhail, S. Predictors of health-related quality of life in people with a complex chronic disease including multimorbidity: A longitudinal cohort study. Qual. Life Res. 2016, 25, 2579–2592.

6. Błeszyńska E, Wierucki Ł, Zdrojewski T, Renke M. Pharmacological Interactions in the Elderly. Medicina (Kaunas). 2020 Jun 28;56(7):320.

KALP MASAJI HAYAT KURTARIR!

Dr. Öğr. Üyesi Melih ÇAMCI

Ankara Yıldırım Beyazıt Üniversitesi Tıp Fakültesi Acil Tıp Ana Bilim Dalı, Ankara Bilkent Şehir Hastanesi Acil Tıp Kliniği, Ankara

Halk bilgilendirme panellerinden olan sunumumuzda cevap aradığımız temel sorular sade, pratik, daha çok akılda kalıcı ve fayda sağlayıcı olması bakımında şu şekildedir;
1)Temel yaşam desteği nedir?
2)Temel yaşam desteği neler sağlar?
3)Temel yaşam desteği basamakları nelerdir?
4)Temel yaşam desteği nasıl uygulanır?
5)Kalp masajı nasıl hayat kurtarır? Ben uygulayabilir miyim?
Hedefimiz; temel yaşam desteğini başlatmak ve devam ettirmek, yaşam zincirindeki tüm halkaları doğru sırayla öğrenmek, kalp masajı başta olmak üzere temel yaşam desteğini eksiksiz uygulamaktır.

Temel Yaşam Desteği Nedir?
-Kalbi ve solunumu durmuş bir kişi için uygulanır.
-Her yaştan, herkes yapabilir.
-Araç-gereç ve ilaç kullanmadan uygulanır.

Temel Yaşam Desteği Neler Sağlar?
-Kalbin çalışmasını sağlar.
-Beyin ve diğer organlara kan ve oksijen gitmesini sağlar.
-Geri döndürülemez hasarların önlenmesini sağlar.

Hastane Dışı Kalp Durması Erişkin Yaşam Zinciri
Sağlık eğitimi olmayan kişiler olarak kalp masajı yapabilir miyiz? sorusuna yanıt olacak şekilde yaşam desteği türlerini ve detaylarını inceleyelim;

Temel Yaşam Desteği (TYD)	İleri Kardiyak Yaşam Desteği (İKYD)
Acil yanıt sisteminin aktivasyonu	Erken sağlıkçı desteği ve nakil
Erken yeniden canlandırma	Kalp durması sonrası iyi bakım
Erken şok (OED ile)	İyileşme

Temel Yaşam Desteğinde Hayat Kurtaran Kurallar
-Ani kalp ve solunum durmasını tanı
-112 acil çağrı merkezini ara
-Erken yeniden canlandırma uygulamasına başla
-Erken şok ver (OED)

Temel Yaşam Desteği Basamakları Nelerdir?
1) Çevre güvenliğinden emin ol.
2) Hastanın yanıtını kontrol et.
3) Bağırarak yardım için seslen, 112'yi ara (cep telefonuyla veya birine arat). Telefonun hoparlörünü aç.
4) Solunuma bak eğer solunum yoksa göğüs basısı ile yeniden canlandırma uygulamasına (YCU) başla.
5) 112'nin sorularını yanıtla ve talimatlarını izle.
6) Eğer varsa ikinci kişiyi OED getirmesi için gönder, OED gelir gelmez kullan.
Önce Ortam Güvenliği Sağlanmalı
- Trafik kazası varsa güvenlik işaretlerini koy.
- Elektrik kabloları varsa sigortayı kapat.
- Yangın varsa gazdan korunman gerek.
- Yüzme bilmiyorsan suya atlama.

Yanıtsızlığın Değerlendirilmesi ve 112'nin Aranması

Kişinin omuzlarından iki elinizle tutup hafifçe sarsarak yüksek sesle; "Beni duyuyor musun, iyi misin?" şeklinde yanıtsızlık değerlendirilmelidir.
-Uyarıya yanıt veriyorsa (cevap verme, hareket etme, öksürme gibi tepkiler alıyorsanız) hava yolu açıklığını ve kişinin pozisyonunu koruyarak yardım çağırın. 112'yi arayın sağlık görevlisinin yönlendirmelerini uygulayın. Yardım gelene kadar kişinin başında kalarak takip edin.
-Uyarıya yanıt yok, iki veya daha fazla kurtarıcı varsa; ilkyardımcılardan biri temel yaşam desteği uygulamaya başlarken, ikincisinin 112 acil yardım numarasını aramasını ve otomatik şok cihazı getirmesini sağlayın.
-Uyarıya yanıt yoksa ve tek başına iseniz; yüksek sesle bağırarak çevredekilerden yardım isteyin. Kimse gelmezse siz 112 acil yardım numarasını arayın ve hoparlörü açıp bir yandan telefondaki sağlık görevlisinin yönlendirmelerini uygulayın. Yardım çağırma ve Temel Yaşam Desteği basamaklarını eş zamanlı olarak yürütün. Yardım çağrınıza ikinci bir kişi gelirse bu kişiden 112 acil yardım numarasını aramasını ve Otomatik Şok Cihazını getirmesini isteyin.

Solunumun Değerlendirilmesi
Göğüsün inip kalkışına bakın. Solunumu varsa, kişiyi derlenme pozisyonuna getirin
ve sağlık ekibinin gelmesini bekleyin. Solunumu yoksa, kalp masajı ve suni solunum ile yeniden canlandırma yapılmalıdır.

Kalp Masajı Nasıl Hayat Kurtarır? Ben Yapabilir Miyim?
1) Hastanın yanına diz çökülür.
2) Eller kenetlenir.
3) Bir elin topuğu göğsün tam ortasına konulur.
4) Omuzlar dik, dirsekler bükülmeyecek şekilde ayarlanır.
5) Parmaklar göğüs kafesine değmeyecek şekilde ayarlanır.
6) Hasta sert bir yüzeyde olmalıdır.

İyi ve başarılı bir yeniden canlandırma yapmak için hızlı ve güçlü göğüs basısı yapılmalıdır. 30 kalp masajı ardından 2 soluk verilmesi ve dakikada 100-120 kez olacak şekilde göğüs basısı uygulanmalıdır. Birden fazla kurtarıcı varsa yeniden canlandırmayı yapan kurtarıcı iki dakikada bir (ya da 5 döngüde bir) değişmelidir.
Kalp masajı derinliği yetişkinlerde en az 5-6 cm olmalı, her basıdan sonra göğsün eski haline gelmesine izin verilmeli, kalp masajına çok kısa ara verilmeli, yeterli nefes verilmelidir.
Ağızdan ağıza soluk veremiyorsan, şok cihazı yoksa 112 Ambulansı gelene kadar sadece ellerinizle kalp masajı yapın.

Suni Soluk Uygulanışı
Önce hava yolunu açın. Ağız içini kontrol edin. Görünen yabancı cisim varsa çıkarın. Cep maskeniz varsa kullanın. Yoksa alındaki elinizin baş ve işaret parmağıyla hastanın burnunu kapayıp ağızdan ağıza soluk verin. Normal bir soluk alın, yaklaşık 1 saniyede hastaya verin.

Otomatik Eksternal Defibrilatör (OED) (Otomatik Şok Cihazı)
Hastane dışında kalbi durmuş olan hastalarda kullanılır. Alışveriş merkezleri, spor salonları, okullar, havaalanları, metro istasyonları, büyük marketlerde bulunabilir. Kalp masajı uygulanırken OED cihazı gelirse kalp masajına ara vermeksizin ikinci bir ilk yardımcının OED cihazını hastaya bağlamasına izin verin. Eğer OED cihazını getiren kişi cihazı nasıl bağlayacağını bilmiyorsa bunu siz yapın. OED kalp ritmini analiz ederken, kişiye dokunmayın ve kimsenin de dokunmasına izin vermeyin. Eğer şok verilmesi gerekiyorsa OED cihazı ya şoku kendisi verir ya da sizin bir düğmeye basmanızı ister. Düğmeye basarak şok verin. Şok sonrası "Temel Yaşam Desteğine" başlayın. Cihaz şok verilmesini önermezse kalp masajına devam edin.

Temel Yaşam Desteği Ne Zaman Sonlandırılmalıdır?
Temel yaşam desteğine kişi düzelinceye kadar, kurtarıcı temel yaşam desteği yapamayacak derecede yoruluncaya kadar veya sağlık ekibi olay yerine gelinceye kadar devam edilmelidir.

SEÇME HASTALIKLAR: NE YAPMALI VE NE ZAMAN HASTANEYE BAŞVURULMALI?

Doç. Dr. Özcan YAVAŞİ

Recep Tayyip Erdoğan Üniversitesi, Tıp Fakültesi, Acil Tıp Anabilim Dalı, Rize

Acil servis her ne kadar hayatı tehdit eden tıbbi durumların sağaltımını amaç edinmiş olsa da, artan poliklinik başvurusu talebine hastanelerin karşılık verememesi veya hastaların özellikle mesai saatleri dışında özellikle acil servisleri tercih etmesi ve acilde hasta kısıtlaması olmaması nedeniyle, zamanla artık her türlü acil olmayan hastalığın acil serviste çözülmesi gibi bir beklenti ortaya çıkmıştır.

Astım, kronik obstruktif akciğer hastalığı, kalp yetmezliği, hipertansiyon, diabet, kronik nörolojik hastalıklar, kronik varis ve periferik arter hastalığı, bel ağrısı gibi kronik seyirli veya üst ve alt solunum solunum yolu enfeksiyonları, akut gastroenterit gibi yeni başlayan fakat acil tıbbi durumu olmayan bir çok hastalığın rutin takip ve tedavileri aile sağlığı merkezi ve polikliniklerde yapılabilirken, bu hastalar ısrarla acil servislere mükerrer başvuruda bulunmakta ve sorunları çözülememektedir.

Sağlık okur yazarlığının ve sosyal medya kullanımının arttığı günümüzde, yukarıda bahsedilen hastalıklarda, hangi durumlarda acil servise başvurulmalı veya hangi durumlarda poliklinik hizmetlerinin kullanılması gerektiği konusunda halkın bilgilendirilmesi, gerçek acil tıbbi durumu olan hastalara daha fazla zaman ayırabilme adına, hem biz acil tıp hekimlerinin hem de bütün sağlık profesyonellerinin temel görevi haline gelmiştir.

SON 1 YILDA NÖROLOJİK ACİLLERİN YÖNETİMİNDE NELER DEĞİŞTİ? (GÜNCEL LİTERATÜR)

Fatih ÇALIŞKAN

Ondokuz Mayıs Üniversitesi Tıp Fakültesi, Acil Tıp Ana Bilim Dalı, Samsun

GİRİŞ

Nörolojik aciller, tıbbi acil durumların yaklaşık %15-20'sini oluşturup bu hastaların %80'ni için hastaneye yatış gereklidir. Kısıtlı zaman ve kısıtlı bilgiler eşliğinde acil hekimi bir taraftan hayatı tehdit edebilecek bu patolojileri dışlamaya çalışırken, diğer taraftan da hastayı tedaviye başlamış olmalıdır. Bu anlamda acil tıp çalışanlarına belki de en fazla stres yükü oluşturan nörolojik acil durumların sebep olduğu tabloların kısa ve uzun dönem sonuçları da yıkıcı olabilmektedir. Bu sebeple nörolojik acil durumların yönetimi ve son güncellemelerin acil hekimlerince bilinmesi önem kazanmaktadır.

YÖNTEM

Nörolojik aciller "baş ağrısı, spontan subaraknoid kanama ve intraserebral kanama, bilinç değişikliği ve koma, ataksi ve yürüyüş bozuklukları, baş dönmesi, erişkinlerde nöbet ve status epileptikus, akut periferik nörolojik rahatsızlıklar, kronik nörolojik hastalıklar, santral sinir sistemi ve spinal enfeksiyonlar, santral sinir sistemi girişimleri ve cihazlar" başlıkları çerçevesinde incelendi. 2022 yılında meydana gelen değişiklikler uptodate ve pubmed üzerinde acil tıp ve nöroloji disiplinlerinin önde gelen dergilerinde yayınlanan sistematik derleme ve meta-analizler gözden geçirilerek güncel veriler özetlenerek konuşma süresine uygun olarak sunulacaktır.*

BULGULAR

Baş ağrısı:

Kronik küme baş ağrısı tanımı değişmiştir: önceki tanımda bir ay yerine üç aydan daha kısa sürede sonlanan remisyon peryodları olarak tanımlanmıştır. Epizodik küme baş ağrısında galcanezumab ve non-invazif vagus sinir stimülasyonu güncel tedavilerdir[1].

Spontan subaraknoid kanama ve intraserebral kanama: AHA/ASA spontan intraserebral hemoraji kılavuzu 2022'de yayınlandı[2].

İntraserebral kanamalı hastalarda yedi gün içerisinde kan basıncının düşürülmesinin, iyileşme ve tekrar kanama üzerine ciddi bir katkısı yoktur[3].

İntraserebral kanamalı hastalarda glisemik aralık, kötü prognozun bağımsız göstergesi olduğu gösterilmiştir[4].

---

[1] Schindler E A D, Burish M J. Recent advances in the diagnosis and management of cluster headache *BMJ* 2022; 376 :e059577 doi:10.1136/bmj-2020-059577

[2] Greenberg SM, Ziai WC, Cordonnier C, Dowlatshahi D, Francis B, Goldstein JN, Hemphill JC 3rd, Johnson R, Keigher KM, Mack WJ, Mocco J, Newton EJ, Ruff IM, Sansing LH, Schulman S, Selim MH, Sheth KN, Sprigg N, Sunnerhagen KS; American Heart Association/American Stroke Association. 2022 Guideline for the Management of Patients With Spontaneous Intracerebral Hemorrhage: A Guideline From the American Heart Association/American Stroke Association. Stroke. 2022 Jul;53(7):e282-e361. doi: 10.1161/STR.0000000000000407. Epub 2022 May 17. PMID: 35579034.

[3] Moullaali TJ, Wang X, Sandset EC, Woodhouse LJ, Law ZK, Arima H, Butcher KS, Chalmers J, Delcourt C, Edwards L, Gupta S. Early lowering of blood pressure after acute intracerebral haemorrhage: a systematic review and meta-analysis of individual patient data. Journal of Neurology, Neurosurgery & Psychiatry. 2022 Jan 1;93(1):6-13.

[4] Wang, C, Wang, W, Li, G, et al. Prognostic value of glycemic gap in patients with spontaneous intracerebral hemorrhage. *Eur J Neurol*. 2022; 29: 2725- 2733. doi: 10.1111/ene.15432

SONUÇ

Son bir yıl içerisinde nörolojik acillerin yönetiminde meydana gelen değişiklikler özetlenerek sunulmuş ve gelecek çalışma konuları hakkında bilgi verilmiştir.

**Özetteki kelime sayısı sınırı nedeniyle sadece iki başlıktaki önemli bilgiler paylaşılmıştır.*

ANAHTAR KELİMELER: *baş ağrısı, spontan subaraknoid kanama, intraserebral kanama, bilinç değişikliği, koma, ataksi, yürüyüş bozuklukları, baş dönmesi, erişkinlerde nöbet ve status epileptikus, akut periferik nörolojik rahatsızlıklar, kronik nörolojik hastalıklar, santral sinir sistemi ve spinal enfeksiyonlar, santral sinir sistemi girişimleri ve cihazlar.*

ACİL SERVİSTE İNME HASTASINDA DİFÜZYON MR GÖRÜNTÜLEME: ÇOK MU ERKEN? GÜVENLİ Mİ?

Dr. Öğr. Üyesi Mehmet Altuntaş

Recep Tayyip Erdoğan Üniversitesi Tıp Fakültesi, Acil Tıp Ana Bilim Dalı, Rize

Tüm dünyada kalp hastalığı ve kanserden sonra en önemli ölüm nedenlerinden biri olan inme, hemorajik veya iskemik nedenlere bağlı beyin fonksiyon bozukluğuna yol açan klinik bir durumdur. Tüm olguların yaklaşık yüzde seksenini iskemik inmeler oluşturur. İskemik inmenin akut dönemde tedavisi vardır. Kapsamlı ve iyi organize edilmiş bir sistemde intravenöz doku plazminojen aktivatörü (tPA) (ilk 4,5 saat içinde), girişimsel nörotrombektomi (ilk 6 saat içinde) ve yoğun bakım uygulamaları sayesinde başarı sağlanabilir.

Parankimal görüntüleme trombolitik tedavi kararı verilebilmesi için tek başına yeterlidir ancak günümüzde nöroendovasküler tedavilerin yapılabildiği merkezlerde, büyük damar oklüzyonlarında bir tedavi standardı haline gelmesi nedeniyle, parankimal görüntülemeye ilaveten en ivedi şekilde vasküler bir görüntüleme de (BT anjiografi veya MR anjiografi) yapılmalıdır. Bu tetkiklere ilaveten multimodal görüntüleme stratejilerinin (perfüzyon görüntüleme, ileri MR görüntüleme sekansları vb.) ilk 4,5 saatlik tedavi penceresinde bulunan trombotik tedavi adayı hastalarda ve ilk 6 saatlik tedavi penceresinde bulunan nöroendovasküler tedavi adayı hastalarda ilave faydası ortaya konulmadığından standart olarak kullanımları önerilmemektedir. Ancak inme başlangıç zamanı bilinmeyen olgularda (uyanma esnasında semptomların fark edildiği olgular gibi) MR görüntülemede difüzyon ve FLAIR uyumsuzluğu trombotik tedavi penceresinde olan hastaları saptamada kullanılabileceğinden bu hasta grubunda seçici olarak uygulanmalıdır. İlk 4,5 saatlik zaman diliminde, difüzyon MR incelemesi yapılarak enfarktın dökümante edilmesi, kranial MR yapılmak suretiyle beyaz cevher hastalığı veya serebral mikrokanama varlığı ve derecesi tespitinin yapılmasına gerek yoktur. Ağır beyaz cevher hastalığı ya da yüksek miktarda serebral mikrokanama varlığı tPA sonrası semptomatik serebral kanama riskini arttırsa da bu hastalar da tPA'dan anlamlı derecede yarar görürler.

Geçen süre 4,5 saatten daha uzun ise IV tPA uygulanabilmesi için hastada iskemik penumbranın yani ''kurtarılabilir nöro-dokunun varlığı'' nöro görüntülemelerde ortaya konulmuş olmalıdır.

Karar vermede önemli olan görüntüleme bulguları:

- *BT'de hipodansite olmaması,*
- *Normal veya normale yakın BT bulguları olan hastada BT anjiografide majör damar/dal oklüzyonu olması,*
- *BT ile perfüzyon yapılan olgularda düşük perfüzyon alanının geniş ama hipodansitenin küçük olması,*
- *BT perfüzyonda serebral kan akımı düşük olan alanın MTT/TTP uzaması olan alandan belirgin olarak küçük olması,*
- *MR yapılmışsa difüzyon lezyonunun klinik skora göre küçük olması [''klinik- difüzyon uyumsuzluğu'' veya ''DAWN kriteri''],*
- *Difüzyon lezyonu olan ama FLAIR lezyonu olmayan alanın geniş olması [''Difüzyon pozitif FLAIR Negatif'' veya ''DPFN kriteri''],*
- *Perfüzyon bozuk ve difüzyon negatif [perfüzyon difüzyon ''mismatch [uyuşmazlık]'' veya kısaca ''PDM kriterleri''] olan bölgenin büyük olması şeklinde özetlenebilir.*

Bunların özellikle MR perfüzyon içeren yöntemleri ileri teknik, maddi imkan ve organizasyonel altyapı gerektirir. DAWN ve DPFN kriteri olarak adlandırılan diğer ölçütlerin ise pratiğe uygulanması göreceli olarak daha kolaydır. Randomize kontrollü çalışmalarda bu sayılan kriterleri sağlayan akut iskemik inme olgularında IV tPA yararlı bulunmuştur ancak görüntülemeye dayalı geç trombotik tedavi önerilerinin henüz yaygın olarak rehber seviyesine gelmediği belirtilmelidir.

AKILCI İLAÇ KULLANIMI

Uzm. Dr. Faruk Danış

AİBÜ İzzet Baysal Eğitim ve Araştırma Hastanesi, Acil Tıp Kliniği, Bolu

Akılcı ilaç kullanımı, ilaçların doğru şekilde kullanılması anlamına gelir. İlaçlar, sağlık sorunlarını tedavi etmek, semptomları hafifletmek veya önlemek için kullanılır. Ancak, ilaçlar yanlış kullanıldığında ve yan etkileri göz ardı edildiğinde ciddi sağlık sorunlarına neden olabilirler. İlaçların etkili bir şekilde kullanılması için doğru dozajda, doğru zamanda, doğru yolla ve doğru süreyle kullanılması gerekmektedir. İlaçların doğru dozajı, ilacın etkinliğini artırmak ve yan etkileri en aza indirmek için önemlidir. Dozajı belirlerken, ilacın alınabileceği en düşük etkili doz seviyesi dikkate alınır. İlaçların dozajı, hastanın yaşı, kilosu, sağlık durumu ve ilacın etkisi gibi faktörlere göre belirlenir. İlaçların doğru zamanda alınması da önemlidir. Ayrıca, ilaçlar, sabah veya akşam gibi belirli zamanlarda alınması gerekebilir. Bazı ilaçlar, öğünlerle birlikte alınması gerekenler gibi özel talimatlara sahip olabilir. İlaçların doğru süreyle kullanılması da önemlidir. İlaçların belirli bir süre kullanılması gerekebilir. Bazı ilaçlar, belirli bir süreden sonra kullanılmamalı veya düzenli aralıklarla kullanılmalıdır. İlaçların doğru süreyle kullanımı, ilacın etkisini artırır ve yan etkileri en aza indirir. İlaçların doğru yolla alınması da önemlidir. İlaçlar; ağız yolu, deriye sürme veya parenteral gibi birçok yolla alınabilirler. İlaçların doğru yolla kullanımı, ilacın etkinliğini artırır ve yan etkileri en aza indirir.

Akılcı ilaç kullanımı, yan etkilerin önlenmesine ve sağlık sorunlarının azaltılmasına yardımcı olur. Ayrıca, ilaçların akıllı şekilde kullanılması, sağlık hizmeti maliyetlerinin azaltılmasına da katkı sağlar. Çünkü yanlış kullanılan ilaçlar, yan etkilere ve komplikasyonlara neden olarak, tedavi sürecini uzatır ve hastanın tedavi maliyetini artırır.

Akılcı ilaç kullanımı, hastaların ve sağlık çalışanlarının ortak sorumluluğudur. Sağlık çalışanları, ilaçları doğru şekilde reçete etmeli, hastalara doğru bilgi vermelidir. Hastalar da ilaçları doğru şekilde kullanmalı, doktor ve eczacıların tavsiyelerine uymalıdır.

Akılcı ilaç kullanımının sağlanması için farkındalık çalışmaları, eğitim programları ve yasal düzenlemeler yapılmalıdır. Halkın ilaç kullanımı konusunda doğru bilgilendirilmesi, sağlık hizmetlerine erişimin kolaylaştırılması, ilaçların uygun fiyatlarla sunulması gibi konularda da çalışmalar yapılmalıdır.

Sonuç olarak, akılcı ilaç kullanımı, ilaçların etkili ve güvenli bir şekilde kullanılması için önemlidir. Doğru dozaj, doğru zamanda, doğru yolla ve doğru süreyle kullanılan ilaçlar, hastalıkların tedavisinde etkili bir şekilde kullanılabilir. Sağlık çalışanları ve hastaların birlikte sorumluluk alması, akılcı ilaç kullanımının sağlanması için önemlidir.

SÖZLÜ BİLDİRİLER

S01

YÜKSEK KARDİYAK TROPONİN-I DÜZEYİNE SAHİP PEDİATRİK HASTALARIN 5 YILLIK ANALİZİ: RETROSPEKTİF TANIMLAYICI BİR ÇALIŞMA

Enis Ademoğlu, Gökhan Aksel, Serkan Emre Eroğlu

Sağlık Bilimleri Üniversitesi, Ümraniye Eğitim ve Araştırma Hastanesi, Acil Tıp Ana Bilim Dalı, İstanbul

AMAÇ

Kardiyak troponin, miyokard hücrelerinde hasar oluşması sonucu periferik dolaşıma salınarak yüksek düzeylere ulaşan bir iskemi belirtecidir. Erişkin akut koroner sendrom hastalarında miyokardiyal hasarın göstergesi olarak kardiyak troponinin rolü iyi bilinmektedir. Troponin yüksekliği akut miyokard enfarktüsünün evrensel tanımında miyosit nekrozunun kanıtı olarak tanımlanmıştır. Pediatrik hastalarda ise koroner arter hastalıkları oldukça düşük oranda görülmektedir. Ayrıca yüksek serum troponin seviyeleri miyokardiyal hasarın etiyolojisini belirlemez. Önceki çalışmalar pediatrik hastalarda yüksek troponin düzeylerinin etiyolojisinde kardiyak olmayan patolojilerin çok geniş bir dağılıma sahip olduğunu bildirilmiştir. Özellikle acil servislerde pediatrik hastaların yönetiminde yüksek serum troponin düzeyleri gün geçtikçe daha çok karşımıza çıkmaktadır.
Bu çalışmada yüksek serum troponin-I düzeyine sahip pediatrik hastalarda altta yatan etiyolojilerin belirlenmesi, kardiyak ve non-kardiyak patolojilerin tanımlanması amaçlanmıştır.

GEREÇ ve YÖNTEM

Çalışma retrospektif bir biçimde tanımlayıcı bir çalışma olarak tasarlandı. Üçüncü basamak bir hastanenin acil servis ve pediatri kliniklerine 2016-2020 yılları arasında başvuran 18 yaşından küçük hastalarda yapıldı. Herhangi bir şikayetle hastaneye başvuru, yenidoğan muayenesi veya peri-operatif muayene sırasında alınan troponin-I düzeyi>0.026 ng/mL olan hastalar çalışmaya dahil edildi. Troponin testi olarak hastanemizde Architect System Stat high sensitive troponin-I (Abbott Diagnostics, Chicago, IL) testi kullanıldığı kaydedildi. Birden fazla başvuru ve troponin-I düzeyine sahip olan hastaların ilk başvurusundaki en yüksek troponin-I değeri çalışmaya alındı. İncelenen hasta dosyalarında, hastaların konsültasyon yolu ile bir pediatrik kardiyolog tarafından değerlendirilmiş olması şartı arandı. Pediatrik kardiyoloji değerlendirmesi olmayan, sonlanımı bilinmeyen ve veri eksiği olan hastalar çalışmadan dışlandı. Hastane bilgi kayıt sistemi üzerinden hastaların demografik özellikleri, başvuru şikayetleri, laboratuvar parametreleri, görüntüleme sonuçları, yatış-taburculuk sonuçları, son tanıları, 28 gün ve 1 yıl içerisindeki mortalite sonuçları kaydedildi. Primer sonlanım troponin-I yüksekliğinin altında yatan etiyolojilerin belirlenmesi, son tanıların kardiyak ve non-kardiyak olarak sınıflandırılması şeklinde belirlendi. Sekonder sonlanım olarak kardiyak ve non-kardiyak grupların tüm değişkenler açısından karşılaştırılması amaçlandı. İstatistiksel analizde kardiyak ve non-kardiyak gruplar öncelikle univaryant analiz ile ardından lojistik regresyon analizi ile karşılaştırıldı. Çalışma için lokal etik kurul onayı alındı.

BULGULAR

Çalışmaya, 5 yıllık süre boyunca hastaneye başvuran 1.591.913 pediatrik hasta başvurusu ve troponin testi yapılan 119.406 hasta içerisinde yüksek troponin-I düzeyine sahip olan 629 hasta alındı. Veri eksikliği olan ve sonlanımı bilinmeyen toplam 55 hastanın dışlanmasının ardından, 574 hasta çalışmaya dahil edildi. Hastaların %66'sı erkek, yaşlarının ortanca değeri 1 (0-12), troponin ortanca değeri 0.18 ng/mL, en sık başvuru şikayeti göğüs ağrısı (%18.8), en sık tanı olarak respiratuar enfeksiyonlar (%14.9) saptandı. Son tanıların %56.8'i kardiyak hastalıklar iken, bunların %75'inin konjenital hastalıklar olduğu görüldü. En sık edinsel kardiyak patolojilerin sırasıyla miyokardit (%6.4), aritmi (%3.8), miyoperikardit (%1.2) olduğu saptandı. Lojistik regresyon analizinde göğüs ağrısı şikayeti ve patolojik elektrokardiyografi (EKG) bulgusu değişkenlerinin kardiyak tanıya sahip olmak açısından bağımsız birer prediktör olduğu görüldü (sırasıyla p=0.02, p=0.005, p=0.031). Göğüs ağrısı şikayeti ve patolojik EKG birlikteliğinin kardiyak tanılar için spesifite değeri %97.9 (95-99), pozitif likelihood ratio değeri 10.71 (3.74-30.64) olarak hesaplandı. Çalışmamızda hastaların %10.6' sının 28 gün içerisinde, %15' inin 1 yıl içerisinde ölmüş olduğu kaydedildi.

SONUÇ

Çalışmamızda hastanemize başvuran pediatrik hastalarda 5 yıllık troponin-I yüksekliği insidansı 5.2/1000 olarak hesaplandı. Hastaların yaklaşık yarısında (%49.1) kardiyak olmayan bir etiyoloji saptanmakla birlikte, göğüs ağrısı ve patolojik EKG bulgularının birlikte olması yüksek oranda kardiyak bir hastalığa işaret etmekteydi. Ayrıca çalışmamıza dahil edilen yüksek troponin-I düzeyine sahip pediatrik hastalarda 28 günlük ve 1 yıllık mortalite

oranlarının oldukça yüksek olduğu saptandı. Kardiyak troponin-I, özellikle yenidoğan ve infantlarda konjenital kalp hastalıkları gibi, okul çağı ve adölesan yaş grubunda ise miyokardit gibi patolojiler başta olmak üzere pediatrik hastalarda tanı ve prognoz açısından önemli bir marker olabilir.

Anahtar Kelimeler: Etiyoloji, kardiyak, pediatri, troponin

S02

ULTRASONOGRAFİ VE FLOROSKOPİ EŞLİĞİNDE YAPILAN SANTRAL VEN KATETERİZASYONUNUN ÇOK ENDER GÖRÜLEN KOMPLİKASYONU: ARKUS AORTA İÇERİSİNE YANLIŞLIKLA YERLEŞTİRİLEN HEMODİYALİZ KATETERİNİN MİNİSTERNOTOMİ İLE ÇIKARTILMASI

Semih Murat Yücel[1], Fatih Çalışkan[2]
[1]*Ondokuz Mayıs Üniversitesi, Tıp Fakültesi, Kalp Damar Cerrahisi Ana Bilim Dalı, Samsun*
[2]*Ondokuz Mayıs Üniversitesi, Tıp Fakültesi, Acil Tıp Ana Bilim Dalı, Samsun*

GİRİŞ

Santral venöz katererizasyon(SVK) acil servisler, ameliyathane ve yoğun bakım ünitelerinde farklı amaçlarla sık kullanılmaktadır. Başlıca kullanım endikasyonları hemodiyaliz, hızlı kan/volüm replasmanı, antibiyoterapi, kemoterapi, parenteral beslenme, basınç monitörizasyonu, kalp pili yerleştirilmesi, periferik venöz erişim güçlüğüdür. Yaygın kullanılan bu girişim yöntemi %5-20 komplikasyon oranına sahiptir. En sık görülen komplikasyonları arterial ponksiyon/kanülasyon (%2-10 / %≤1), enfeksiyon (%5-26), tromboemboli (%2-26),hematom(%1) ve malpozisyondur(%4-5). Bu komplikasyonlara bağlı olarak hasta yatış süresinde uzama, maliyet artışı ve en önemlisi ölüme kadar varabilen sorunlar ortaya çıkabilir. Bu nedenle sık başvurulan SVK yönteminin mutlak gerekli olan hastalarda uygulanması ve bu komplikasyonların engellenmeye çalışılması (asepsi kurallarına tam uyulması, ultrasonografi (USG)/floroskopi kullanımı) oldukça önem arzeder. SVK'nun oldukça nadir görülen ve ölümcül komplikasyonlarından birisi de aortik kanülasyondur (%≤0.5). Bu bildiride sağ internal juguler venden hemodiyaliz kateteri takılan ve kateterin arkus aorta içerisinde olduğu birkaç hafta sonra tesadüfen anlaşılan bir hastada ministernotomi insizyonu ile başarılı bir şekilde aorta içerisindeki kateterin çıkarıldığı bir olguyu sunuyoruz.

OLGU

45 yaşındaki erkek hasta 4 yıldır kronik böbrek yetmezliği nedeniyle takipli iken ateş, hipotansiyon, hipoksi, nefes darlığı şikayetleriyle hastanemize başvurmuş. Septik şok,akut böbrek yetmezliği, plevral efüzyon tanılarıyla hospitalize edilen hastaya geniş spekturumlu antibiyotik ve + inotropik ajan tedavisi başlanmış.USG-floroskopi kullanılarak sağ internal jugüler venden kalıcı hemodiyaliz kateteri takılmış.SVK işlemi esnasında desatüre(SaO2: %83) ve hipotansif(TA: 70mmHG) olan hastada alınan skopi görüntülerinde kılavuz telin ve onun üzerinden yerleştirilen kateterin sağ internal jugüler venden düz bir şekilde süperior vena cavaya ve sağ atriuma doğru ilerlemesi gerekirken daha mediale doğru obllik bir seyir göstererek arkus aorta lokalizasyonuna doğru ilerlediği gözlenmesine rağmen arterial kanülasyondan şüphelenilmemiş(Resim 1).Sağ internal jugüler vendeki bu kateterden 12 seans hemodiyaliz işlemi uygulanan hastada, diyaliz ünitesinde görevli hemşireler de herhangi bir sorun bildirmemişler.Plevral efüzyon kontrolü için çekilen toraks tomografisinde tesadüfen kateterin arkus aorta içerisinde olduğu saptanmış(Resim 2). Acilen istenen KalpDamar Cerrahisi konsültasyonu sonrası hasta tarafımızca değerlendirildi. Sağ internal jugüler ven lateral duvarından ven içerisine giren ve medial duvardan çıkarak innominate arter lümenine giren kateterin arkus aorta içerisinde olduğu değerlendirildi. Hemodiyaliz kateteri malpozisyonu ve arterial kanülasyon tanılarıyla hastaya acil şartlarda cerrahi olarak kateterin çıkartılması işlemi yapılmasına karar verildi. Hasta ve yakınlarından yazılı onam alındı.Genel anestezi altında üst ministernotomi insizyonu yapılarak sağ internal jugüler ven,innominate arter,arkus aorta ve hemodiyaliz kateterine ulaşıldı. Kateterin preoperatif tomografi incelemesinde saptandığı gibi sağ internal jugüler venden geçerek innominate arter lümenine girdiği ve kateter distal ucunun arkus aorta içerisinde olduğu görüldü (Resim 3). 11.5 F'lik kalıcı hemodiyaliz kateteri jugüler ven ile innominate arter arasındaki kısımdan kesilerek iki parçaya ayırıldı. Öncelikle juguler ven tarafındaki kateterin proksimal kısmı çıkartılarak ven duvarındaki defektler primer onarıldı. Ardından arkus aorta içerisindeki kateterin distal kısmı da innominate arter lateral duvarındaki giriş yerinden çıkartılarak arter duvarındaki defekt de primer onarılarak operasyona son verildi. Hasta sorunsuz bir şekilde taburcu edildi.

SONUÇ

SVK kritik hasta bakımı/tedavisinde oldukça sık kullanılmaktadır. Geçmiş yıllarda landmark yöntemi ve Seldinger tekniği kullanılarak bu işlem yaygın olarak yapılmaktaydı. Ancak son yıllarda yapılan birçok çalışmada USG cihazı kullanılarak ve floroskopi altında bu girişimlerin yapılmasının landmark yöntemine kıyasla oldukça güvenilir olduğu saptanmıştır. Landmark yönteminde çoklu ponksiyon,arterial ponksiyon,kateter malpozisyonu gelişme

riski daha fazladır. Özellikle düşük kalp debisi,septik şok,hipoksi durumlarında arterial ponksiyon yapıldığı farkedilmeyebilir. Bu nedenle USG/floroskopi kullanılarak sadece venöz ponksiyon yapıldığından emin olunup floroskopi cihazı ile kılavuz telin süperior vena cava yolu ile sağ atriuma doğru ilerlediğinin teyid edilmesi hasta güvenliği açısından oldukça önemlidir. Ayrıca bu kateteri kullanmadan önce mutlaka akciğer grafisi çekilerek kateterin doğru lokalizasyonda olduğu kontrol edilmelidir. Arterial ponksiyon veya kanülasyondan şüphelenilmesi durumunda kateter lümeninden kan gazı örneği de alınmalıdır. Literatürde oldukça nadir görülen olgumuzda olduğu gibi USG/ floroskopi desteğinde yapılan SVK'da dahi, özellikle hasta desatüre ve hipotansifse kateter malpozisyonu ve arterial kanülasyon gözden kaçabilmektedir.Bu nedenle SVK uygulayan kişilerin gerekli dikkat ve özeni göstermeleri hasta güvenliği açısından oldukça önem arzetmektedir.

Anahtar Kelimeler: Arkus aorta, arteriyel kanülasyon, malpozisyon, ministernotomi, santral venöz kateterizasyon

Resim 1: Desendan aorta içerisindeki kılavuz tel ve arkus aorta içerisindeki hemodiyaliz kateterinin floroskopi görüntüsü

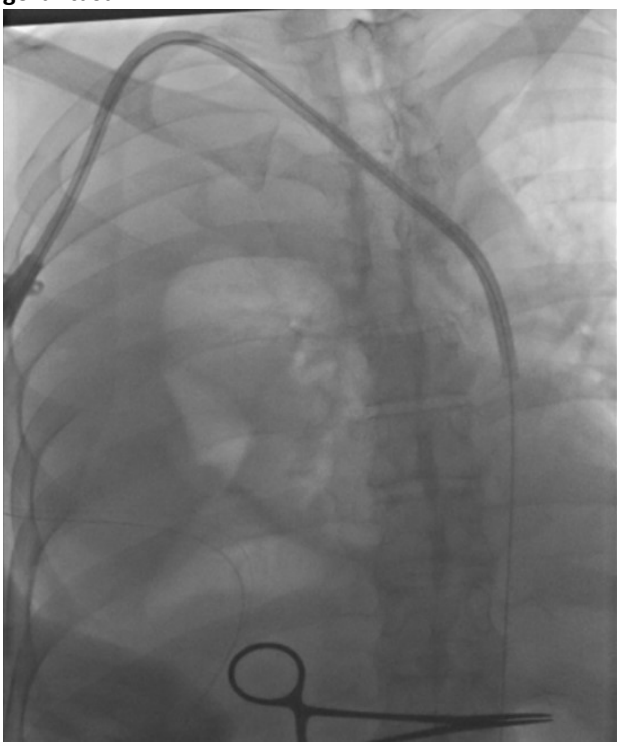

Desendan aorta içerisindeki kılavuz tel ve arkus aorta içerisindeki hemodiyaliz kateterinin floroskopi görüntüsü

Resim 2: Arkus aorta içerisindeki hemodiyaliz kateteri (Bilgisayarlı tomografi)

Arkus aorta içerisindeki hemodiyaliz kateteri (Bilgisayarlı tomografi)

Resim 3:Sağ internal jugüler ven ve innominate arterden geçerek arkus aorta içerisine yerleştirilmiş olan hemodiyaliz kateterinin intraoperatif görüntüsü

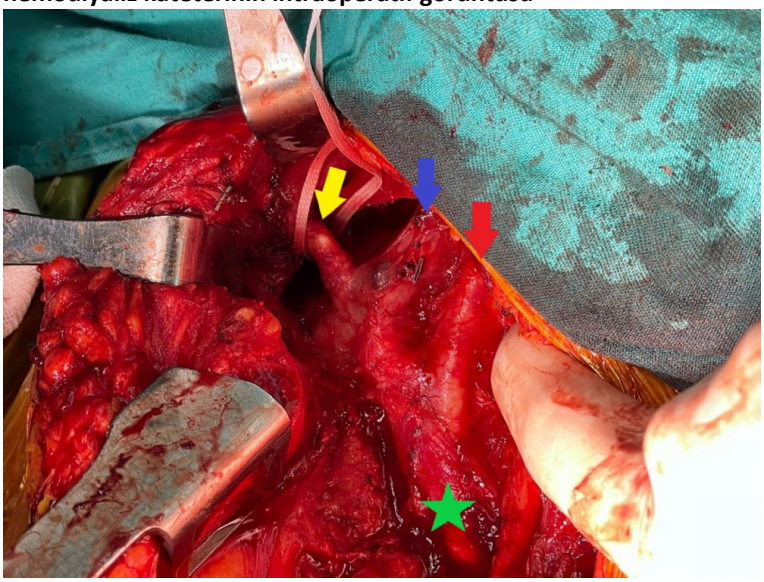

Sağ internal jugüler ven (mavi ok) ve innominate arterden (kırmızı ok) geçerek arkus aorta (yeşil yıldız) içerisine yerleştirilmiş olan hemodiyaliz kateterinin (sarı ok) intraoperatif görüntüsü

S03

KARDİYAK ARREST HASTALARDA BİSPEKTRAL İNDEKS SKORUNUN SPONTAN DOLAŞIMA DÖNÜŞÜ VE NÖROLOJİK SAĞ KALIMI İLE İLİŞKİSİ

Gülşen Çetinkaya Ünal[1], Erden Erol Ünlüer[2], Caner Sağlam[2]
[1]*Sakarya Eğitim ve Araştırma Hastanesi*
[2]*İzmir Bozyaka Eğitim ve Araştırma Hastanesi*

AMAÇ

Kardiyopulmoner resüsitasyonun (KPR) kalitesi, zamanı, hastanın yaşı, eşlik eden hastalıkları, arrest yeri, tanıklı veya tanıksız arrest olması, kardiyak ritim ve kurtarıcının becerisi gibi faktörler resüsitasyonun sonuçları açısından önemlidir. Kardiyopulmoner resüsitasyon ekip ve zaman gerektirir. Çok sayıda hastanın başvurduğu acil servislerde, spontan dolaşımın geri dönmesi beklenmeyen ya da nörolojik bir sağ kalım beklenmeyen hastalarda KPR süresini uzatmak gereksiz emek ve zaman kaybına sebep olup diğer hastalara ayrılan süreyi azaltarak tedavilerinde gecikmelere yol açabilmektedir. Bu bilgiler ışığında bu çalışmanın birincil amacı; resüsitasyon sırasında ölçülen Bispektral İndeks (BİS) ve Baskılanma Oranı (SR: Suppession Ratio) ile Spontan Dolaşımın Geri Dönüş (SDGD) arasındaki ilişkinin ortaya konmasıdır. İkincil amacı ise; SDGD sağlanan hastalardaki resüsitasyon sırasında ve sonrasında ölçülen BİS ve SR ile nörolojik sağ kalımı arasındaki ilişkinin ortaya konmasıdır.

GEREÇ ve YÖNTEM

Çalışma prospektif, gözlemsel nitelikte klinik bir çalışma olarak; 01.01.2022-31.03.2022 tarihleri arasında S.B.Ü. İzmir Bozyaka Eğitim ve Araştırma Hastanesi Acil Servisine kardiak arrest olarak getirilen veya acil servis tedavi ve takip süresinde kardiak arrest olan 18 yaş üstü non-travmatik toplam 29 hasta ile gerçekleştirildi. Çalışma öncesi yerel etik kuruldan izin alındı ve Dünya Helsinki Bildirgesine göre hareket edildi. Çalışma KPR müdahale ekibi dışından bir kişi tarafından, hastanın müdahalesine engel olunmayacak şekilde yürütüldü. Çalışma kapsamında yapılan ölçümler beyin fonksiyonu izleme root cihazı ile yapıldı (Masimo Yeni Nesil Sedline, Amerika Birleşik Devletleri). Çalışma kapsamında hastaların resüsitasyon süresince BİS skoru, saturasyon ve ETCO2 değerleri beş dakikada bir olacak şekilde kayıt altına alındı. Aynı zamanda hastaların başlangıç ritimleri, tanıklı arrest olup olmadığı, hastane dışı arrest olanlarda KPR sonrası kaç dakikada devir alındığı ve hastanın bilinen hastalıkları hem 112 ekiplerinden hem de hasta yakınlarından öğrenilerek kaydedildi. Resüsitasyon sonrası SDGD hastalarda da BİS skoru ölçümüne devam edildi. Bu hastaların son tanıları, son BİS skoru değerleri, laboratuvar sonuçları ve sevk veya yatış yerleri, 30 günlük mortalite ve kötü klinik sonlanımlarına ilişkin veriler de takip edilerek kayıt altına alındı. İstatistiksel analiz için SPSS versiyon 24 kullanıldı. p değerinin 0,05'ten küçük olduğu durumlar istatistiksel olarak anlamlı kabul edildi.

BULGULAR

Çalışmamızda değerlendirmeye alınan 29 hastanın %62,1'i (18) erkek ve yaş ortalamaları ise 72 (min-max; 50-96) idi. %86,3'ünde ek hastalık mevcuttu. Başlangıç ritimleri 22 hastada (%75,9) asistoli, 6 hastada (%20,7) NEA, 1 hastada (%3,45) ise VF idi. KPR sonrası %41,4'ünde SDGD sağlandı. Hiçbir hastada taburculuğa kadar sağ kalım izlenmedi. Hastaların 5'inci dakika BİS değerleri, SDGD+ hastalarda ortalama 45,0 iken, SDGD- olan hastalarda 24,0 olduğu ve aradaki farkın istatistiksel olarak anlamlı olduğu saptandı (p=0,011). SR değerleri için, iki grup arasında anlamlı fark bulunmasa da (p=0,287), SDGD+ olan hastaların ortalama SR değerlerinin daha düşük olduğu belirlendi [SDGD (-) =5, SDGD (+) =1]. SDGD sağlanan ve sağlanamayan hastalar için, 5'inci dakika ETCO2 değerleri arasında da anlamlı fark saptandı. (p=0,008) SDGD+ hastalarda ortalama ETCO2 değeri 22 iken, SDGD- hastalarda ortalama değer 7 olarak bulundu. SDGD sağlanan hastalarda, SDGD süresi ile 15 ve 25'inci dakikalardaki BİS değerleri arasında orta derecede negatif korelasyon yani KPR süresi arttıkça BİS değerlerinin azaldığı tespit edildi. Hastaların SDGD sağlanma süresi ile SR değeri arasında 5,10 ve 15'inci dakikalarda orta derecede pozitif korelasyon olduğu yani KPR süresi uzadıkça SR değerlerinin arttığı belirlendi

SONUÇ

KPR uygulanan hastalarda resüsitasyonun erken evrelerinde ölçülen BİS ve SR değerleri resüsitasyonun uzaması ile BİS'te düşme SR'de ise artma şeklinde değişim göstermekte ve SDGD hakkında kısmı de olsa bir fikir verebilmektedir. Ancak sağ kalım konusunda ise herhangi bir ek katkı sağlamamaktadır. Bu sonuçlara rağmen bu çalışmanın daha geniş vaka serileri ile desteklenmesi gerekmektedir.

Anahtar Kelimeler: Kardiyak Arrest, Resüsitasyon, Bispektral İndeks Skoru, Mortalite

S04

İKİLİ ANTİKOAGÜLAN KULLANAN HASTADA REKTUS KILIF HEMATOMU: BİR OLGU SUNUMU

Kaan Kanevetçi, Çağrı Safa Buyurgan, Akif Yarkaç, Seyran Bozkurt Babuş, Başak Harı
Mersin Üniversitesi Tıp Fakültesi Hastanesi, Acil Tıp Anabilim Dalı, Mersin

GİRİŞ

Rektus kılıf hematomu özellikle antikoagülan ilaç kullanan yaşlı hastalarda görülen, kliniği akut batını taklit eden, yanlış tanı konması durumunda gereksiz cerrahi müdahaleler ile sonuçlanabilen bir durumdur. Antikoagülan tedavi alan, batın cerrahi öyküsü, batın travması olan hastalarda ve gebelerde; fiziksel egzersiz ve öksürük, hapşırmayla görülebilir. Bu sunumda ikili antikoagülan tedavi alan ve karın ağrısı olan 79 yaşında bir erkek hastadan bahsedeceğiz.

OLGU

79 yaş erkek vakamız düzenli olarak plavix kullanıyor. Tedavisine Covid-19 pnömonisi nedeniyle 2x0.4 enoksaparin ekleniyor. Acil servise başvurudan bir gün önce hemoglobin düşüşü nedeniyle yattığı serviste 2 ünite eritrosit replasmanı yapılıyor. Sonraki gün taburcu ediliyor. Acil servise karın ağrısı, karında morarmalar, şişlikler, skrotumda morarma, kusma şikayeti ile getiriliyor. Genel durumu kötü olan hastanın batında yaygın hassasiyeti, sol alt kadranda ele gelen kitlesi, batında ve skrotumda ekimozları mevcut. Hastanın çekilen tomografisinde akut hematom ile uyumlu dev lezyon, batın içerisinde hafif-orta düzeyde serbest sıvı görülmesi üzerine rektus kılıf hematomu ön tanısıyla genel cerrahi servisine yatırılıyor. Genel cerrahi servisinde genel durum bozukluğu gelişen ve covid pcr testi pozitif çıkan hasta cerrahi yoğun bakım ünitesine alınıyor. Hipotansif, hipoksik seyreden hasta entübe ediliyor ve kardiyak arrest gelişmesi sonrası ex oluyor.

SONUÇ

Rektus kılıf hematomu acil servise karın ağrısı ile başvuru nedenlerindendir. %4 mortal seyredebilirken; antikoagülan kullanan ve cerrahi müdahale gerektiren hastalarda mortalite oranı daha yüksektir. Antikoagülan tedavi alan ve batında ani gelişen kitlesi olan hastalarda ve şiddetli öksürük nöbeti sonrası gelişen karın ağrısı ayırıcı tanısında düşünülmesi gereken bir klinik prezentasyondur.

Anahtar Kelimeler: Acil servis, karın ağrısı, rektus kılıf hematomu

Resim 1

Resim 1. Hastanın suprapubik bölgedeki ekimozu görülmektedir.
(Fotoğraf hasta izni alınarak çekilmiştir).

Resim 1. Hastanın suprapubik bölgedeki ekimozu görülmektedir

Resim 2

Resim 2. Ok orta hattın solunda **8x10x15 cm** boyutunda **akut hematom** ile **uyumlu rektus kılıf hematomunu** göstermektedir.

Resim 2. Ok orta hattın solunda 8x10x15 cm boyutunda akut hematom ile uyumlu rektus kılıf hematomunu göstermektedir.

S05

ENDOSKOPİK MİDE BOTOKSU UYGULAMASI SONRASI BOTULİSMUS

Dorukhan Kurnaz, Merve Nihal Akpınar, Tuğçe Nur Burnaz, Asim Kalkan
Prof. Dr. Cemil Taşcıoğlu Şehir Hastanesi

GİRİŞ

Botoks uygulaması günümüzde daha çok estetik amaçla kullanılmaktadır. Ayrıca servikal distoni, primer aksiller hiperhidrozis, kronik migren, üst ekstremite spasitesi ve nörojenik mesane sendromu gibi bir çok hastalıkta dakullanılmaktadır(1). Botoks uygulaması son zamanlarda obezite tedavisinde populer tedavi yöntemlerinden biridir. Bu yöntemde endoskop ile mideye girilerek gerekli noktalara botilinum toksini enjekte edilir. Bu işlem, midenin uzun sürede boşalmasını sağlar; böylece kişi kolay acıkmaz ve iştah kontrolü sağlandığı için kilo vermeye yardımcı olur(2). Botoksun bu yaygın kullanım alanına rağmen bu tedaviyi alan hastalarda lokal ve sistemik botulizm semptomları ortaya çıkabilir. Bu vaka sunumunda endoskopik botoks uygulanan 36 yaşındaki kadın ortaya çıkan sistemik yan etkiler ile botulizm tanısını konulan hasta tartışıldı.

OLGU

Bilinen hastalık ve ilaç kullanım öyküsü olmayan 36 yaş kadın hasta hastanemiz acil servisine nefes darlığı, çabuk yorulma, kabızlık, kas güçsüzlüğü, ağız kuruluğu şikayetiyle başvurdu. Hastanın medikal öyküsünden 20 gün önce mide botoksu işlemi uygulandığı ve işlemden 5 gün sonra şikayetlerinin başladığı öğrenildi. Fizik muayenesinde: Bilinç açık oryante koopere. Ense sertliği, motor irritasyon bulgusu yoktu. Göz hareketleri her yöne serbest IR+/+ Fasiyal asimetri yoktu. Hasta ağzıyla balon şişiremiyordu. Dil hareketleri masseter kas gücü ve baş boyun hareketlerinde zayıflık mevcuttu. Üst ekstremite bilateral kas kuvveti 4/5 alt ekstremite bilateral kas gücü 3/5 idi. Hasta desteksiz oturamamaktaydı. Hasta botulismus ön tanısı ile enfeksiyon hastalıkları, nöroloji ve anestezi ile konsülte edildi. Yoğun bakım ünitesine internasyonu sağlandı. Hastanın nörolojik defisiti olması sebebiyle BAT 7 valanlı antitoksin infüzyonu başlandı. Hastanın yüzünde kızarma, boğazda ve kulakta kaşıntı başlaması üzerine infüzyon stoplandı. Hastanın semptomatik tedavi ile yakın monitörize klinik takibine devam edildi. 1 hafta sonra şifa ile taburcu edildi.

SONUÇ

Botulinum toksini içeren uygulamalar sonrası lokal ve sistemik etkilerin gelişebileceği akılda tutulmalıdır. Bu tarz semptomlarla başvuran hastalarda detaylı anamnez alınmalı herhangi bir enjeksiyon işlemi uygulanıp uygulanılmadığı öğrenilmelidir. Botulismus tanısı düşünülen hastalar yakın monitörize takip edilmeli ve yoğun bakım ihtiyacı gelişebileceği akılda tutulmalıdır. İnsan botulismusu belli alt tiplerde görüldüğü için aynı merkezde yapılan enjeksiyonlarda birden çok hastanın ortaya çıkabileceği akılda bulundurulmalıdır(3).

Anahtar Kelimeler: botoks, botulismus, obezite

S06

MİNÖR KAFA TRAVMASI İLE BAŞVURAN 65 YAŞ ÜZERİ HASTALARDA KLİNİK OLARAK ÖNEMLİ BEYİN HASARI İHTİMALİNİ ÖNGÖREN PREDİKTÖRLERİN BELİRLENMESİ VE YENİ BİR RİSK SKORLAMA SİSTEMİ ÖNERMESİ; RETROSPEKTİF KOHORT ÇALIŞMASI

Mehmet Muzaffer İslam
Sağlık Bilimleri Üniversitesi, Ümraniye Eğitim ve Araştırma Hastanesi

AMAÇ

Kafa travması, acil servis başvurularının yaklaşık %6.7'sini oluşturmaktadır. Özellikle minör kafa travmaları hem acil servis kalabalığının hem de gereksiz bilgisayarlı tomografi (BT) uygulamasının önemli nedenlerindendir. İstenmeyen bu durumların önüne geçebilmek için çeşitli skorlama sistemleri geliştirilmiştir. Canadian CT Head Rule (CCHR) bu amaçla en sık kullanılan skorlardan biridir. Bu skorun birincil amacı, minör kafa travması ile hastaneye başvuran hastalarda cerrahi girişim gerekebilecek hastaları seçebilmek iken ikincil sonlanım ise klinik olarak önemli beyin hasarı olan hastaları ayırt edebilmek olarak belirlenmiştir. CCHR'nin hem pilot çalışmasında hem de validasyon çalışmasında minör kafa travması ile başvuran 65 yaş üzeri hastalarda hem cerrahi girişim ihtiyacı hem de klinik olarak önemli beyin yaralanması ihtimali genç hastalara göre anlamlı olarak daha yüksek bulunmuştur. Bu retrospektif çalışmanın birincil amacı, gençlere göre görece daha yüksek risk altındaki bu subgrupta, klinik olarak önemli beyin hasarı ihtimalini öngören prediktörlerin belirlenmesi olarak kararlaştırılmıştır. Çalışmanın ikincil sonlanımı ise aynı sonlanımı öngörecek bir Neural Networks modeli oluşturulması ve bu modelin performansının var olan skorlar ile karşılaştırılması olarak belirlenmiştir.

GEREÇ ve YÖNTEM

Çalışmaya XXX hastanesinin acil servisine başvuran 65 yaş üzeri minör kafa travması hastaları dahil edildi. Glasgow Koma Skoru 13'ün altında olan veya fizik muayenesinde kafa kırığı bulguları olan hastalar ile sonalnım bilgisine ulaşılamayan hastalar çalışmadan dışlandı.

Minör kafa travması tanımı, Stiel IG ve arkadaşlarının CCHR validasyon çalışmasındaki (2005) tanımı ile aynı tanım olarak kabul edildi. Klinik olarak önemli beyin hasarı, BT'de ortaya çıkan ve normalde hastaneye yatışı ve beyin cerrahisi takibi gerektiren herhangi bir akut beyin bulgusu olarak tanımlandı.

Verilerin istatistiği için SPSS 29 kullanıldı. Analiz öncesinde hastalar rastgele olarak 8:2 oranında bölündü ve hastaların %80'i modelin oluşturulması için, %20'si ise eksternal validasyon için kullanıldı. Neural Networks modeli için Multilayer Perceptron seçildi. Modelde 1 hidden layer ve 9 nöron kullanıldı. Girdi fonksiyonu olarak Hyperbolic Tangent, çıktı fonksiyonu olarak Softmax, optimizasyon fonksiyonu olarak ise Scaled Gradient Conjugate seçildi. Modele toplamda 10 prediktör dahil edildi ve internal validasyon için 3-fold cross-validasyon kullanıldı. Final model belirlendikten sonra %20'lik hold-out kohortu ile valide edildi.

BULGULAR

Dahil etme ve dışlama kriterleri uygulandıktan sonra 323 hasta model oluşturulması için analiz kohortuna, 80 hasta ise validasyon kohortuna dahil edildi. Analiz kohortundaki hastaların yaş ortancası, 74 (69-81) validasyon kohorrtundaki hastaların yaş ortancası ise 74 (70-81) olarak hesaplandı ve gruplar arasındaki fark anlamsız bulundu (p=0.995). Model kohortundaki hastaların 171'i (%52.9), validasyon kohortundaki hastaların 41'i (%51.2) erkekti ve gruplar arasındaki fark anlamsız bulundu (p=0.786). Model kohortundaki hastaların univariable analiz sonuçları tablo-1'de özetlenmiştir. Final Neural Networks modelinin training AUC'u 0.814 (0.701 – 0.928), analizin dışında tutulan validasyon kohortundaki AUC'u 0.795 (0.554 – 1.0) olarak hesaplandı. Validasyon kohortunda (N=80) NN modelinin ve Canadian CT Head skorunun performansları karşılaştırıldığında NN modelinin AUC'u 0.795, Canadian CT Head skorunun AUC'u 0.507, iki skorun AUC değerleri arasındaki fark 0.288 (%95GA= 0.004 – 0.572) olarak hesaplandı ve istatistiksel olarak anlamlı bulundu (p=0.047, DeLong).

SONUÇ

Sistolik kan basıncı, GKS, anterograd ve rerograd amnezi, kusma, yüksek riskli mekanizma, tanıklı bilinç kaybı, geçirilmiş iskemik inme ve demans, 65 yaş üzeri minör kafa travması olan hastalarda klinik olarak önemli beyin hasarını öngörmek için oluşturulacak bir model için potansiyel prediktörler olarak kullanılabilir. Neural Networks ile oluşturulacak bir model, klinik olarak anlamlı ve kullanışlı bir tanısal araç olabilir ve performansı var olan skorlara göre üstün olabilir. Bu metodun daha büyük kohortlarda valide edilmesi gereklidir.

Anahtar Kelimeler: Minör kafa travması, beyin hasarı, bilgisayarlı tomografi, Neural Network

S07

ACİL SERVİSTE NADİR BİR VAKA: PNÖMOMEDİASTİNUM VE EŞ ZAMANLI GÖRÜLEN PEPTİK ÜLSER PERFORASYONU

Çağrı Safa Buyurgan, Akif Yarkaç, Seyran Bozkurt Babuş, Ataman Köse
Mersin Üniversitesi Tıp Fakültesi Hastanesi, Acil Tıp Anabilim Dalı, Mersin

GİRİŞ

Farengeal apseler ve peptik ülser perforasyonu (PÜP) komplikasyon riski yüksek klinik tablolardır ve tedavi süreçlerinin hızlı olması önem arzeder. Tedavisi geciken farengeal apselerin ya da PÜP'larının mortalitesi yüksektir ve erken tanı hasta mortalitesinin azaltılmasında temel prognostik faktörü oluşturmaktadır. Bu sunumda 52 yaşında ek hastalık öyküsü olmayan bir hastanın; farengeal apse drenajı sonrası gelişen pnömomediastinum ve eş zamanlı görülen PÜP nedeniyle cerrahiye uzanan sürecinden bahsedeceğiz.

OLGU

52 yaşındaki bir erkek hasta, ateş ve boğaz ağrısı sebebiyle dış merkezde ayaktan tedavi alıyor ve hipofarengeal apse ön tanısı ile drenaj sağlanmasının ardından oral sefalosporin grubu antibiyotik, nazal kortizonlu bir sprey ve yine oral NSAID reçetelenerek taburcu ediliyor. 24 saat sonra aynı hastane acil servisine dispne, karın ağrısı ve kusma sebebiyle başvuruyor. Genel durumu kötü, septik tablosu olan hastanın; akut böbrek yetmezliği ile uyumlu tablosu ve yüksek CRP değerleri mevcut. Çekilen toraks bt'sinde saptanan pnömomediastinum ve kesitlere giren batın ön duvarındaki serbest hava nedeniyle batın içi perforasyon ön tanısı ile tarafımıza sevk ediliyor. Septik tablosu devam eden, genel durumu kötü olan hasta tarafımızca göğüs cerrahisi ve genel cerrahi ile konsülte edilip, acil laparotomiye alınıyor. Hastada duodenuma yakın alanda pilor çıkışı PÜP saptanıyor. Entübe ve yoğun bakımda takip edilen hastanın KBB tarafından derin boyun apsesi tekrar drene ediliyor, takiplerinde mediastinit tablosu ağırlaşan hastanın sağ plevral mayisinin de artması üzerine tüp torakostomi uygulanıyor ve geleni ampiyemle uyumlu bulunuyor. Metabolik asidozu ve septik durumu ağırlaşan hasta MODS gelişmesi üzerine; kardiyopulmoner arrest olması sonrasında CPR yanıtı alınamadığı için yatışından 11 gün sonra EX oluyor.

SONUÇ

Erken tanı ve tedavi süreçlerinin çok önemli olduğu bu iki ayrı klinik tablonun komplikasyon risklerinin de yüksek olması; hastaların mortalitelerinin artışında önemli rol oynamaktadır. Hastada muhtemel hipofarengeal apse boşaltımı sonrasında gelişen trakeal perforasyon ve NSAID kullanımına bağlı gelişen PÜP, hastanın dış merkeze semptomlarından 24 saat sonra başvurması ve ilçe sevk sürecinin de olması nedeniyle mortal seyretmiştir. Bu vakada da olduğu gibi hastanın komplikasyon ve mortalite oranları yüksek 2 ayrı hastalığının eş zamanlı olması; erken tanı ve tedavi sürecinin önemine bir kez daha dikkat çekmektedir.

Anahtar Kelimeler: Acil servis, peptik ülser perforasyonu, pnömomediastinum

Şekil1. Oklar boyun sol anteriorundaki serbest havayı göstermektedir

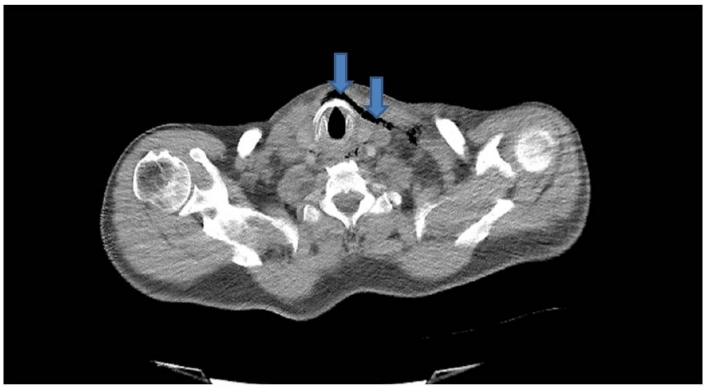

Şekil1. Oklar boyun sol anteriorundaki serbest havayı göstermektedir

Şekil2. Oklar pnömomediastinumu göstermektedir

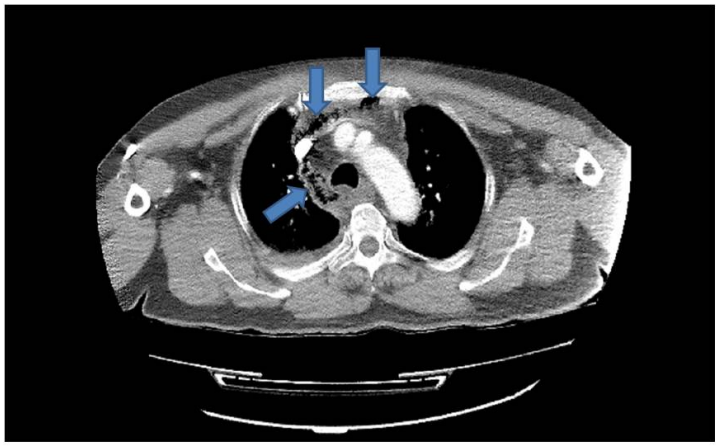

Şekil2. Oklar pnömomediastinumu göstermektedir

Şekil 3. Oklar karın ön duvarındaki intrabdominal yaygın serbest havayı göstermektedir

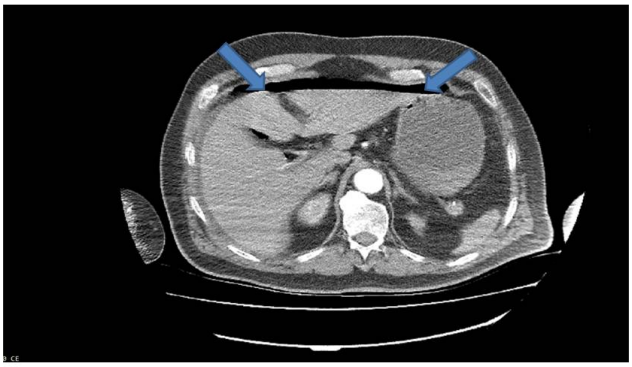

Şekil 3. Oklar karın ön duvarındaki intrabdominal yaygın serbest havayı göstermektedir

S08

İNTRAKRANİAL KANAMA: ACİL TANI VE TRİYAJ'IN YAPAY ZEKA İLE GÜÇLENDİRİLMESİ

Arife Erdogan[1], Mahmut Karaaslan[2], Atıf Özmen[3], Mümin Alper Erdoğan[2]
[1]*Bakırçay Üniversitesi Çiğli Eğitim ve Araştırma Hastanesi, Acil Tıp Anabilim Dalı*
[2]*Scove Systems, Ege Teknopark*
[3]*Konya Teknik Üniversitesi*

AMAÇ

Kafatası içinde meydana gelen kanama olan intrakranial kanama, hızlı ve sıklıkla yoğun tıbbi tedavi gerektiren ciddi bir sağlık sorunudur. Örneğin, ABD'de inmenin beşinci önde gelen ölüm nedeni olduğu düşünüldüğünde, intrakranial kanamaların yaklaşık %10'u inmelerden kaynaklanmaktadır. Hastanın tedavisinde, herhangi bir kanamanın varlığının ve türünün belirlenmesi kritik bir adımdır. Tanı, acil bir prosedür gerektirir. Şiddetli baş ağrısı veya bilinç kaybı gibi akut nörolojik semptomlar gösteren bir hastada, yüksek düzeyde eğitimli uzmanlar hastanın kafatası görüntülerini inceleyerek herhangi bir kanamanın varlığını, konumunu ve türünü ararlar. Bu nedenle, acil servis ortamlarında bu kanama olaylarının erken teşhis edilmesi çok önemlidir, çünkü hızlı teşhis mortalite ve morbidite oranlarını önemli ölçüde azaltabilir. Son dönemde, tıp alanında teşhis amaçlı yapay zeka (AI) ve makine öğrenimi (ML) algoritmalarının uygulanmasında artan bir eğilim vardır.

GEREÇ ve YÖNTEM

Bu çalışmada RSNA Intracranial Hemorrhage Detection Veri Seti ve derin öğrenme yöntemleri kullanılarak girdi olarak verilen bir BT görüntüsünün sınıflandırma çıktısı sağlanmıştır.

BULGULAR

Sınıflandırma işlemi için derin öğrenme yöntemlerinden CNN mimarileri kullanılmıştır. Çalışmada birden fazla CNN (convolutional neural network) modeli ile eğitim işlemi gerçekleştirilmiş ve %90 üzeri doğrulukta sınıflandırma gerçekleştirilmiştir. Birçok çalışma, yapay zekanın intrakranial hemoraji (IKK) teşhisi ve triajında doğruluğu ve verimliliği arttırabileceğini göstermiştir. Ancak, umut verici sonuçlara rağmen, yapay zekanın geniş çapta IKK teşhisi ve triajı için benimsenmeden önce ele alınması gereken bazı limitasyonlar vardır. Bunlardan biri, yapay zeka analizi için kullanılan tıbbi görüntülerin kalitesinin ve tutarlılığının sağlanmasıdır. Düşük kaliteli görüntüler yanlış teşhislere ve yanlış erken uyarılara yol açabilirken, tutarsız görüntü kalitesi algoritmaların performansındaki değişkenliklere neden olabilir. Diğer bir zorluk, yapay zeka tabanlı sistemlerin klinik iş akışlarına ve karar verme süreçlerine etkin bir şekilde entegre edilmesinin sağlanmasıdır.

SONUÇ

Sonuç olarak, yapay zeka IKK hastalarının teşhis ve acil triajında önemli bir potansiyele sahiptir. Bizler de bu çalışma ve verilerimiz ile konuyla ilgili en doğru algoritmayı geliştirip test edebilmeyi hedefledik. Ancak, yapay zekanın zorluklarını ve limitasyonlarını ele almak ve bu teknolojilerin klinik uygulamaya etkin bir şekilde entegre edilmesini sağlamak için daha fazla araştırmaya ihtiyaç vardır.

Anahtar Kelimeler: İntrakranial Hemoraji, Yapay Zeka, Makine Öğrenmesi, Konvolüsyonel Sinir Ağı, Acil Tanı

S09

TRAZODON İLE İNDÜKLENEN PRAPİZM

Selahattin Gürü[1], Meltem Gürü[2]
[1]*T.C. Sağlık Bakanlığı Ankara Bilkent Şehir Hastanesi, Acil Tıp Kliniği*
[2]*Gazi Üniversitesi Merkez Kampüs Polikliniği, Psikiyatri*

GİRİŞ

Priapizm cinsel istek ve uyarı olmaksızın penisteki ağrılı ve uzun süreli sertleşme durumudur. Orak hücreli anemi gibi hematopoetik sistem hastalıkları, maligniteler, çeşitli ilaçlar, perineal travma gibi birçok etyolojik faktörün priapizme yol açabileceği bildirilmektedir. Trazodon, 1/6000 insidansla en yaygın olarak priapizm ile ilişkili psikotrop ilaçtır. Priapizm, trazodon dışında diğer antidepresanların ve antipsikotiklerin kullanımı sırasında da oluşabilmektedir.

Bu yazıda, uykusuzluk şikayeti nedeniyle trazodon tedavisi başlanan ve priapizm gelişen bir olguyu tartışmayı amaçladık.

OLGU

T.A. 43 yaş erkek hasta acil servise cinsel organda ağrı, cinsel uyarım olmaksızın devam eden penis sertleşmesi şikayetleri nedeniyle başvurdu. Öyküsünden şikayetinin 4 saat önce başladığı ve daha önce benzer bir durum yaşamadığı öğrenildi. Geçen hafta dış merkezde psikiyatri polikliniğinde uykusuzluk şikayeti için trazodon 50 mg/gün reçete edildiğini, 2 akşamdır ilacı kullanmaya başladığını belirtti. Bunun dışında başka bir ilaç veya madde kötüye kullanımı yoktu. Bilinen başka bir hastalığı veya genital travma öyküsü bulunmamaktaydı. Kan basıncı 110/60 mm/Hg, nabız 78/dakika, ve ateş 36,8 ˚C olarak ölçüldü. Priapizm dışında fizik muayenesi doğaldı. Yapılan tam kan sayımı ve biyokimya tetkikleri normal sınırlar içerisindeydi. Hasta için Üroloji ve Psikiyatri konsültasyonları istendi. Psikiyatri bölümünce değerlendirilen hastanın trazodon tedavisini kesmesi, uykusuzluk şikayeti devam ederse tekrar polikliniğe başvurması önerildi. Yapılan tetkik ve muayene sonucunda Üroloji bölümünce priapizmi açıklayabilecek herhangi bir organik neden düşünülmedi. Priapizmin olasılıkla trazodon tedavisine bağlı olduğu düşünüldü. Üroloji bölümünce hastaya cerrahi girişim planlanmadı. Soğuk uygulama, kompres ve yatak istirahati önerilen hastanın şikayetleri ilerleyen saatlerde kısmen geriledi. Üroloji poliklinik kontrolü yapılmak üzere hasta taburcu edildi.

SONUÇ

Bu olgu herhangi bir hematolojik ek tanı ya da toksikasyon olmaksızın priapizmin bildirildiği sınırlı sayıda olgudan biridir. Trazodon ile indüklenen priapizm olguları literatürde bildirilse de, araştırdığımız kadarıyla ülkemizde bildirilen trazodon monoterapisi ile indüklenen ilk olgudur.

Priapizm ürolojik acil bir durumdur ve müdahale edilmezse uzun vadede impotans, idrar retansiyonu, gangren gibi ciddi sonuçlar doğurabilmektedir. Uygun tedavi alsalar da hastaların % 40-50 kadarında kavernöz dokudaki iskemi ve fibrozise bağlı olarak erektil disfonksiyon görülebilmektedir.

Priapizm tedavi başarısında başvurma ve ereksiyon süresi çok önemlidir. Genellikle konservatif tedavi priapizm olgularının çoğunda başarılı olmaktadır. Sunduğumuz olguda, hasta şikayetlerinin başlamasının üzerinden 4 saat sonra acile başvurmuş ve şikayetleri başladıktan sonra tekrar trazodon almamıştır. 36 saatten fazla süren, uzamış olgularda cerrahi girişime rağmen başarı oranı daha düşük olmaktadır.

Antidepresanların artan kullanımıyla birlikte, klinisyenler priapizm riskinin farkında olmalıdır. Priapizm gelişen olgular tedavi edilmezse peniste kalıcı hasara yol açabilmektedir. Pratikte nadir görülen ancak önemli sonuçları olabilen bu tür yan etkiler iyi bilinmeli, acil konsültasyonları istenmelidir.

Anahtar Kelimeler: priapizm, trazodon, ürolojik aciller

S10

GİRİŞİMSEL SEDASYON VE ANALJEZİ'DE KETAMİN'İN 2 FARKLI DOZDA KULLANIMININ EMERGENCE REAKSİYON/DİSFORİK REAKSİYON SIKLIĞININ KARŞILAŞTIRILMASI

Çağrı Türkücü, İsmet Parlak, Kamil Kokulu
Aksaray Üniversitesi Tıp Fakültesi Acil Tıp Kliniği

AMAÇ

Prosedürel sedasyon ve analjezi; sedatiflerin, analjeziklerin uygulanmasıyla veya birlikte uygulanması ile veya disosiyatif anestezik ketamin ile işlemden kaynaklana analjezi ve/veya ankliyoliz/amnezi sağlayarak rahatsızlığı duymadan, kardiyorespiratuar fonksiyonların idame ettirilmesine olanak sağlayan durumdur. Önceden daha çok anestezi hekimlerinin işlemler için kullandığı prosedürel sedoanaljezinin gün geçtikçe acil servislerde de kullanımı yaygınlaşmakta aktif olarak kullanılmaktadır (1). Ketamin prosedürel sedasyon ve analjezide en sık kullanılan en çok bilinen ilaçlardan birisidir. Kısa etkili olması,farklı yollardan uygulanabilmesi, solunum depresyonuna daha az neden olması nedeniyle sedoanaljezide kullanımı çok yaygındır. Ketamin intravenöz, intramuskuler, subkutanöz, oral, rektal, topikal, intranazal, sublingual, epidural ve kaudal olarak uygulanabilir (2) Ketamin ile görülen karakteristik disosiyasyon durumuna intravenöz (IV), 0,25-1,5 mg/kg dozunda ulaşılabilir. 30-60 saniyenin üzerinde bir yükleme dozu ile 5-10 dk sedasyon üretir. Kısa prosedürlerde tek doz yeterlidir. Prosedürün uzaması durumunda aralıklı olarak 0,5 mg/kg IV bolus dozlar uygulanabilir.(3)Ketamin uygulamasında bazen yan etki olarak huzursuzluk, halüsinasyon, canlı rüyalar, deliriyum benzeri emergence reaksiyon/disforik reaksiyon/recovery ajitasyon denilen davranışlar görülebilir(4)Bunun yanında kan basıncı ve kalp hızını yükseltebilir, hipotansiyon ve bradikardi görülebilir,solunum depresyonu ve apne oluşabilir,laringospazm ve havayolu tıkanıklığı oluşabilir,diplopi ve nistagmus görülebilir,bazı hastalarda nöbete benzeyen tonik klonik kasılmalar görülebilir.Anoreksi bulantı kusma görülebilir fakat genelde şiddetli değildir.Anaflaksi görülebilir.Enjeksiyon bölgesinde lokal ağrı ve eksantema nadiren görülebilir.(5) Biz yapacağımız bu çalışmalarda literatürde de önerilen dozlar olarak 0.5 mg/kg ve 1 mg/kg dozlarda ketamine uygulamasının hastada oluşturacağı emergence reaksiyon açısından değerlendirme planlandı.

GEREÇ ve YÖNTEM

Araştırmamız prospektif tek kör randomize gözlemsel bir çalışmadır. Çalışmaya Aksaray Eğitim ve Araştırma Hastanesi Acil Servisine Ocak 2023-Mart 2023 arasında başvuran, sedoanaljezi kriterini karşılayan ve ketamin kullanımı endike olan,18-75 yaş arası, Glaskow Koma Skalası 15 puan olan,Türkçeyi iyi bilen,hipertansif olmayan,koroner hastalığı olmayan,karaciğer ve böbrek transplante olmayan,ileri derecede KOAH ve KKY olmayan,madde alımı alkol alımı şüphesi olmayan hastalar dahil edildi.Hastalar izole bir gözlem odasına alınacak ve vital fonksiyonları monitörize edildi. Hastalara 18-16G luk en az 1 büyük damaryolu açıldı.Hastalar kapalı zarf usülü randomize edildi.Bir gruba 1 mg/kg diğer gruba 0.5 mg/kg ketamin bire bir sulandırılarak 2-3 dakikada yavaş iv puşe verilerek işlem (omuz çıkığı redüksiyonu, tüp torakostomi gibi) başlatıldı.Hasta, Richmon Ajitasyon Sedasyon Skalası(-4) puan olduktan(sedoanaljezi etkin bir biçimde sağlandıktan) sonra, 5. dakika,15. dakika, 30.dakikada Richmond Ajitasyon Sedasyon skalası ile değerlendirildi.30.Dakikaya kadar Richmond Ajitasyon Sedasyon Skalası 0 olmazsa Richmond Ajitasyon Sedasyon Skalası 0 a gelene kadar hasta takip edildi.İşlem sırasında yeterli sedasyon sağlanamazsa 5 dakika sonra yarı doz tekrar edildi ve Richmond Ajitasyon Sedasyon Skalası -4 puan olduğu an işleme başladık.Prosedürel sedasyon ve analjezi sırasında oluşan yan etkiler kaydedildi.(Hipoksi,taşikardi,apne,hipertansiyon,recovery ajitasyon vs.)

BULGULAR

Toplam 52 hasta üzerinde yapmış olduğumuz çalışmada düşük doz grubundaki 27 hastaya 0.5 mg/kg ketamin İV ve normal doz grubundaki 25 hastaya ise 1 mg/kg ketamin İV uygulandı. Etki süresi(sedasyon süresi) ve yan etkiler açısından iki grup karşılaştırıldı. Gruplar arasında yaş, cinsiyet ve vücut ağırlığı açısından istatistiksel olarak anlamlı fark yoktu. Düşük doz ketamin grubunda (0.5 mg/kg)median sedasyon süresi(RAAS skorunun tekrar 0'a dönme süresi) 18(IQR:12-25) dakika olarak bulunurken, yüksek doz ketamin grubunda(1mg/kg) median sedasyon süresi 20(IQR: 18.5-27.5)dakika olarak bulundu. Aradaki fark istatistiksel olarak anlamlı değildi(median farkı 3.0,%95 Güven aralığı:0.0-8.0).Düşük Doz ketamin grubunda yan etki görülme oranı %48.1(n=13) olarak bulunurken yüksek doz ketamin grubunda bu oran %76(n=19) olarak bulundu (p=0.04). Yan etki açısından bu %28'lik mutlak azalmaya göre tedavi edilmesi gereken tahmini sayı (NNT)3.6'dır. Tüm hastaların %30.8'inde(n=16) recovery ajitasyon tespit edildi. Düşük doz ketamin grubunda bu oran %18.5(n=5) iken yüksek doz ketamin grubunda ise

%44'tü(n=11). Yüksek ve düşük doz ketamin grupları arasında recovery ajitasyon oluşturma açısından istatistiksel olarak sınırda anlamlı fark bulundu(p=0.047)

SONUÇ

Yaptığımız çalışmada girişimsel sedasyon analjezi gerektiren hastalara ketaminin 0.5 mg/kg ve 1 mg/kg uygulanması arasında sedasyon süresi açısından anlamlı bir fark görülmezken, yüksek doz ketamine uygulanmasında recovery ajitasyon oluşturma ve yan etki insidansı istatistiksel olarak anlamlı ölçüde artmaktadır.

Anahtar Kelimeler: Ketamin,Sedoanaljezi,Disforik Reaksiyon

Ketamin uygulaması sonucu oluşan yan etkiler

	TOPLAM(n=52)	DÜŞÜK DOZ, (n=27) Mean (SD)	NORMAL DOZ,(n= 25), Mean (SD)	P
Sedasyon süresi(Dk),Median (IQR)	20 (17-25.8)	18 (12-25)	20 (18.5-27.5)	0.06
Yan Etki, Var/Yok (%)	32/20 (61.5/38.5)	13/14 (48.1/51.9)	19/6 (76/24)	0.04
Yan Etkiler, No (%)				
Emergence/Disforik Rx (Recovery agitation)	16 (30.8)	5 (18.5)	11 (44)	0.05
Hipertansiyon	13 (25)	7 (25.9)	6 (24)	
Taşikardi(Aritmi)	1 (1.9)	-	1 (4)	
Diplopi/Nistagmus	4 (7.7)	2 (7.4)	2 (8)	
Bulantı/Kusma	3 (5.8)	2 (7.4)	1 (4)	
Hipertansiyon+Diplopi/Nistagmus	5 (9.6)	1 (3.7)	4 (16)	
Hipertansiyon+Bulantı/Kusma	2 (3.8)	-	2 (8)	
Diplopi/Nistagmus+Bulantı/Kusma	1 (1.9)	-	1 (4)	
Tansiyon+Taşikardi(Aritmi)+Bulantı/Kusma	1 (1.9)	1 (3.7)	-	
Hipertansiyon+Taşikardi(Aritmi)	2 (3.8)	-	2 (8)	

(Tablo-1) Ketamine 2 farklı doz uygulanması sonrası oluşan yan etki profillerinin karşılaştırılması

S11

VENLAFAKSİN İNTOKSİKASYONU: NÖBET, RABDOMİYOLİZ VE HİPOGLİSEMİ

Akif Yarkaç, Çağrı Safa Buyurgan, Ataman Köse, Seyran Bozkurt Babuş
Mersin Üniversitesi Tıp Fakültesi, Acil Tıp Anabilim Dalı, Mersin

GİRİŞ

Venlafaksin yetişkin hastalarda depresyon tedavisinde sık kullanılan, serotonin ve norepinefrin geri alımının güçlü inhibitörü olan bir ilaçtır.Venlafaksin intoksikasyonu olan çoğu vaka hafif semptomlarla seyrederken, ciddi intoksikasyonlarda nöbet, nöbete bağlı rabdomiyoliz, serotonin sendromu, santral sinir sistemi depresyonu ve kardiyovasküler yan etkiler ortaya çıkabilmektedir. Burada yüksek doz (4.5 gram) venlafaksin alımı sonrası nöbet, rabdomiyoliz ve hipoglisemi gelişen hastayı sunmayı amaçladık.

OLGU

32 yaşında kadın hasta depresyon tedavisi için Efexor tablet 150 mg 1x1 şeklinde kullanıyor. Acil servise, başvurusundan 1 saat önce suisit amaçlı 30 adet Efexor 150 mg tablet oral alım nedeniyle yakınları tarafından getirildi. Başka bir ilaç, madde ya da alkol alım öyküsü yoktu. Kritik hasta bakım alanına alınan hastanın bilinci açık uykuya meyilli idi. Hastanın vital bulgularında 110/dakika sinus taşikardisi mevcuttu. Tansiyon arteriyel 113/81 mmHg, ateşi 36.7 derece, solunum sayısı 18/ dakika idi. Hastaya gastrik lavaj ve aktif kömür uygulandı. İntravenöz sıvı tedavisi başlanan hasta monitörize halde takip edilirken jeneralize tonik klonik tarzda nöbet geçirdi. İntravenöz diazepam ile nöbetine müdahale edilen hastanın takibinde 1 defa daha nöbeti olması üzerine beyin tomografisi ve difüzyon MR görüntülemesi yapıldı. Akut patoloji saptanmadı. Nöbet anında hipoglisemi saptanmayan hastaya Nöroloji önerisi ile antiepileptik(Levatirasetam) yüklemesi yapıldı. Takiplerinde bilinç bulanıklığı olan hastada bakılan parmak ucu kan şekeri 40 mg/dL olarak saptandı ve hastaya intravenöz dekstroz verildi. Acil yoğun bakım ünitesine yatış verilen hastada kas ağrısı ve hafif derecede musküler rijidite gelişmesi üzerine gönderilen kreatin kinaz düzeyi 51997 U/L olarak görüldü. Subklinik rabdomiyoliz olarak değerlendirilen hasta Nefroloji bölümüne konsulte edildi. İnratvenöz kristalloid tedavisi önerilen hastanın günlük bakılan kreatin kinaz düzeyleri 50012, 45032, 35057, 19532, 10405 U/L şeklinde regrese oldu.Hipoglisemi ve nöbet açısından da takip edilen hasta 5 günlük yoğun bakım yatışının ardından Psikiyatri önerileri de alınarak taburcu edildi. SONUÇ:SNRI grubu bir ilaç olan Venlafaksin doz aşımında Serotonin sendromu, kardiyak yan etkiler, bilinç değişiklikleri, epileptik nöbetler ve rabdomiyoliz sık görülebilen ve takip edilmesi gereken yan etkilerdir. Bunun yanında Venlafaksine bağlı nadir de olsa hipoglisemi gelişebileceği ve Venlafaksin doz aşımı ile başvuran hastaların kan şekeri düzeylerinin sık aralıklarla kontrolünün gerekeceği akılda tutulmalıdır.

Anahtar Kelimeler: Epileptik nöbet, Hipoglisemi, Rabdomiyoliz, Venlafaksin

Şekil 1: Hastanın takibi süresince kan şekeri düzeyleri

Şekil 2: Hastanın takibi süresince CK düzeyleri

S12

PROKSİMAL FEMUR KIRIĞI TANISI ALAN GERİATRİK HASTALARIN GERİYE DÖNÜK İNCELENMESİ

Kıvanç Karaman[1], Çilem Ceyhan[2]
[1]*Muğla Sıtkı Koçman Üniversitesi, Tıp Fakültesi, Muğla*
[2]*Alaşehir Devlet Hastanesi, Acil Servis, Manisa*

AMAÇ
Bu çalışmanın amacı, acil servis kliniğine gelen proksimal femur kırığı tanısı alan geriatrik hastaları geriye dönük inceleyerek mortalite üzerine etkili olan faktörleri ortaya koymaktır.

GEREÇ ve YÖNTEM
Çalışmamız, acil servisimize 01.01.2019 ve 31.12.2020 tarihleri arasında başvuran proksimal femur kırığı tanısı alan 65 yaş ve üstü hastaların demografik verileri, vital bulguları, laboratuvar bulguları, POSSUM (Mortalite ve morbidite sayımı için fizyolojik ve operatif şiddet skoru) fizyolojik parametre skoru, Charlson komorbidite skoru (CCI) ve yaş ilişkili şok indeksi (ASI) skorlamaları, yoğun bakım ünitesi (YBÜ) yatışı yapılıp yapılmadığı ve 1. ay sağkalım durumları incelendi. Veriler Muğla Eğitim ve Araştırma Hastanesi'nin elektronik kayıtlarından ve arşivli hasta dosyalarından elde edildi. Multiple travma hastaları, 65 yaş altı hastalar, dosyalarına ulaşılmayan hastalar ile tedavi red veren hastalar çalışma dışı bırakıldı.

BULGULAR
Çalışmamıza %63.3 (193)'ü kadın olmak üzere toplam 305 hasta dahil edilmiştir. Yaş ortalaması tüm hastalarda 81.81 ±7.38 yıl olarak hesaplanmıştır. Hastalarda kırık tipi olarak en sık intertrokanterik (%66.9), en az trokanter majör (%0.7) kırığı saptanmıştır. Olgular sonlanım olarak incelendiğinde ise 58 (%19) hastanın YBÜ'ne yatırıldığı, 24 (%7.9) hastanın ilk 1 aylık süreçte hayatını kaybettiği gözlendi. İleri yaş, Glaskow Koma Skoru (GKS), oksijen saturasyonu, POSSUM fizyolojik skoru, CCI ve ASI skorlarının YBÜ yatışı olanlarda; ileri yaş, GKS, POSSUM fizyolojik skoru ve hemotokrit değerlerinin 1. ay mortalite tahmininde istatiksel olarak anlamlı bulunmuştur. ASI skoru 51.59'un üzerinde 1. ay mortaliteyi ön görmede sırasıyla %75 sensivite, %66.5 spesifiteye sahiptir. POSSUM fizyolojik skoru ise 21.5'in üzerinde 1. ay mortaliteyi ön görmede sırasıyla %66.7 sensivite, %59.8 spesifiteye sahiptir.
SONUÇ:Acil tıp uzmanlarının acil serviste proksimal femur kırığı olan geriatrik hastaları değerlendirirken POSSUM fizyolojik skoru 21.5 üzeri ve/veya ASI skoru 51.59 üzeri olan hastaların mortal seyredebileceğini göz önünde bulundurmaları ve hasta yönetimini buna göre planlamalarının uygun olacağı görüşündeyiz.

Anahtar Kelimeler: Acil tıp, Femur fraktürü, POSSUM skoru

S13

ACİL SERVİSTE NADİR BİR VAKA: RHİNO- ORBİTAL- SEREBRAL MUKORMİKOZ

Buğrahan Güldür, Çağrı Safa Buyurgan, Akif Yarkaç, Ataman Köse, Fatih Çinçik
Mersin Üniversitesi Tıp Fakültesi Hastanesi, Acil Tıp Anabilim Dalı, Mersin

GİRİŞ

Mukormikozis zigomyces sınıfına ait mantar tarafından oluşturulan fırsatçı bir enfeksiyondur. Mortalitesi yüksek, kötü prognoza sahip bir enfeksiyondur. Mukormikoz; özellikle bağışıklığı baskılanmış ve diabetes mellituslu hastalarda çeşitli sendromlarla kendini gösterir. Rhino-orbital-serebral ve pulmoner enfeksiyonlar bu mantarların neden olduğu en yaygın sendromlardır. Rhino -orbital-serebral ve pulmoner mukormikoz, sporların solunması ile bulaşır. Sağlıklı bireylerde bu sporlar, silialar tarafından farenkse taşınır ve gastrointestinal sistem yoluyla temizlenirler. Duyarlı kişilerde enfeksiyon genellikle burun konkalarında veya alveollerde başlar. Mukormikoz ajanları anjiyoinvazivdir; bu nedenle enfekte dokuların enfarktüsü, invaziv hastalığın ayırt edici özelliğidir.

OLGU

67 yaşında erkek hasta. Bilinen CROHN hastalığı nedeniyle immünsüpresif ajan kullanımı mevcut. Acil servisimize başvurusundan 1 hafta önce Bell's paralizisi ve pnömoni nedeniyle göğüs hastalıkları yatış öyküsü bulunan hasta, taburculuk sonrasında genel durum bozukluğu ve yüz genelinde kızarıklık şikayeti ile tarafımıza başvuruyor. Fizik muayenesinde özellikle sağ göz çevresinde çeneye kadar uzanan selülit ile uyumlu görünümü olan hastanın çekilen beyin ve maksillofasiyal tomografisinde; sphenoid sinus içerisinde yumuşak doku dansiteleri, sinus duvarlarında düzensizlik ve pre-orbital selülit leyhine yorumu mevcut. Hızlıca antibiyoterapisi ve semptomatik tedavisi başlanan hasta enfeksiyon servisine yatırılıyor ve takibinde sert damakta nekroze alanları oluşması üzerine, KBB tarafından alınan biyopsisinin sonucu mukor ile uyumlu raporlanıyor. Hasta tarafımıza başvurusunun 4. gününde ex oluyor.

SONUÇ

Erken tanı sağlansa bile, kombine medikal ve cerrahi tedaviye rağmen, mukormikozun prognozu kötüdür. Mortalite ile ilişkili en önemli faktörler gecikmiş tanı, hemiparezi/ hemipleji varlığı, bilateral sinus tutulumudur. Rhino-orbital-serebral mukormikozda genel mortalite yüzde 25 ila 62 arasında değişir.

Erken tanı bu tarz hastalarda hayat kurtarıcı olabileceğinden risk grubunda bulunan hasta popülasyonunda klinisyenin mukormikozu akıldan çıkarmaması önem teşkil etmektedir.

Özellikle diyabet öyküsü bulunan veya immunsupresif olan, periorbital selülit, sinüzit ve/veya çeşitli nörolojik bulgularla acil servise başvuran hastalarda mukormikoz akılda tutulmalı ve orofarinks ile nazofarinks iyice muayene edilmelidir.

Anahtar Kelimeler: Acil servis, mukormikoz, periorbital selülit

Resim 1

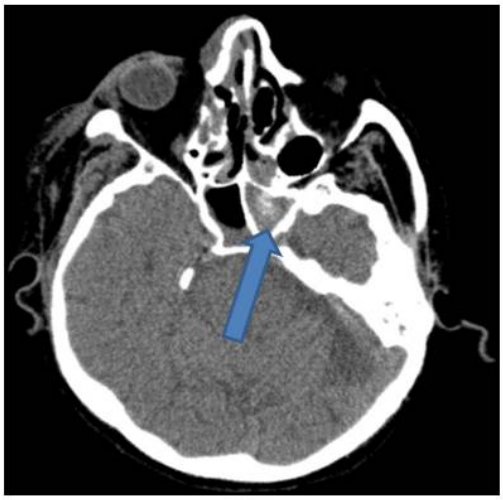

Resim 1. Sol sfenoid sinüsten anterior ethmoidal sinüslere uzanan santrali hiperdens yumuşak doku dansiteleri

Resim 2

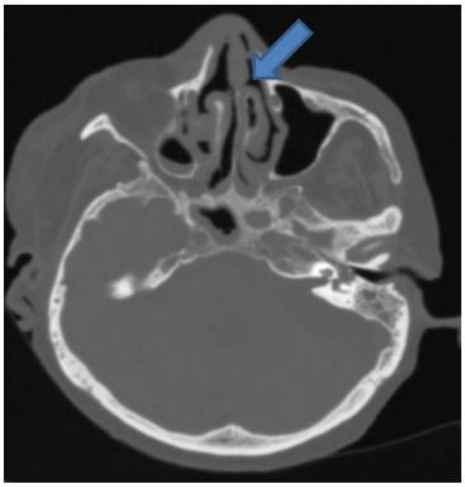

Resim 2. Sinus duvarlarında kalınlaşma kortikal düzensizlik

S14

KORUNMUŞ EJEKSİYON FRAKSİYONLU KALP YETMEZLİĞİ NEDENİYLE ACİL SERVİSE BAŞVURAN HASTALARDA LAKTAT DÜZEYİNİN İN-HOSPİTAL MORTALİTE ÜZERİNE ETKİSİ

Faruk Aydınyılmaz[1], Sidar Şiyar Aydın[1], Sadık Adırbelli[2], Orhan Delice[2]
[1]*Kardiyoloji Kliniği, Erzurum Şehir Hastanesi, Erzurum*
[2]*Acil Tıp Kliniği, Erzurum Şehir Hastanesi, Erzurum*

AMAÇ
Kalp yetmezliği belirtileri ve semptomları olan hastaların yaklaşık yarısında, belirgin şekilde anormal olmayan bir sol ventrikül ejeksiyon fraksiyonu vardır. Geleneksel olarak kardiyak fonksiyonlar sol ventrikül sistolik ejeksiyon fraksiyonu (EF) ile ölçülse de özellikle son 20 yılda artan ekokardiyografik ölçüm teknikleri ve sol ventrikül diastol sonu basınçlarının (SVEDB) non-invaziv olarak ölçülebilmesi normal EF'li hastalarda dahi SDEDB ların artabileceğini göstermiştir. Hipertansiyon, obezite, kronik akciğer hastalıkları ve böbrek yetmezliği durumları da kardiyak yapısal ve fonksiyonel değişiklikle sebep olarak kardiyak fonksiyonları etkilemektedir. Bu nedenle artık avrupa kardiyoloji derneğinin semptom ve bulgular ile birlikte, artan natriüretid pepetid ve eko bulguları ile korunmuş ejeksiyon fraksiyonlu terimini kullanmakta olup mortalitesi neredeyse düşük EF'li kalp yetmezliğine benzer seyretmektedir. Laktat düzeyi ise acil serviste sık kullanılan vücutta hipoksi ve perfüzyon bozukluğundan akut olarak etkilenen kullanışlı bir parametredir. Çalışmanın amacı acil servise akut dekompanse kalp yetmezliğ ile başvuran ve hospitalie edilen korunmuş EF'li hastalarda başvuru laktat düzeyi ile hastane içi mortalite arasında ilişki olup olmadığını belirlemektir.

GEREÇ ve YÖNTEM
Acil servise nefes darlığı ile başvuran ve akut kalp yetmezliği tanısı konulan hastalar kardiyoloji kliniğince değerlendirildi. Yapılan ekokardiyografi sonucunda hastanın ejeksiyon fraksiyon ve non-invaziv olarak end-diyastolik basınçları ölçüldü. Korunmuş EF'li kalp yetmezliği tanısı konulan ve koroner yoğun bakımda hospitalize edilen hastalar takip edildi. Hastane içi mortalite verileri kaydedildi. Başvuru esnasındaki venöz kandan alınan laktat düzeyi ile arasındaki ilişki değerlendirildi.

BULGULAR
Çalışmaya 210 hasta dahil edildi. İn hospital mortalite 36 (%17.1) hastada tespit edildi. Hastalar mortalite gelişen ve gelişmeyen olarak iki gruba ayrıldı. Bazal demografik ve ekokardiyografik parametreler karşılaştırıldı. İki grup arasında hipertansiyon, KOAH, kalp hızı, troponin düzeyi,sistolik pulmoner arter basıncı(SPAP) ve laktat düzeyi arasında anlamlı farklılıklar bulunmaktaydı. (Tablo-1) Yapılan tek değişkenli regresyon analizde kalp hızı, troponin düzeyi, SPAP ve laktat düzeyleri mortaliteyi öngördürücü olası risk faktörleri olarak tespit edilirken yapılan çok değişkenli regresyon analizinde artan yaş, troponin düzeyi ve laktat düzeyi mortalite için bağımsız prediktörler olarak bulundu. (OR:1.034 %95 CI:1.000-1.069; p=0.048, OR: 1.056 %95 CI: 1.004-1.068; p= 0.016, OR:1.385 %95CI:1.010-1.486;p=0.007 sırasıyla). (-2 Log likelihood:153,011 Nagelkerke R square:0,254;p<0.001). Yapılan ROC analizinde eğri altında kalan alan 0.774 (0.713-0.836), cut-off 3.7mg/dL, sensititivite %61.1, spesifite %70.5; p=0.001 olarak tespit edildi.

SONUÇ
Korunmuş EF'li kalp yetmezliği nedeniyle hospitalize edilen hastalarda başvuru laktat düzeyi hastane içi mortalite ile ilişkili bulunmuştur. Laktat seviyesinin yükselmesi vücutta gelişen patolojik durumun ciddiyetini göstermektedir. Genel olarak oksijen ihtiyacı ve sunumu arasındaki dengesizlik sonucu oluşam patolojilerde laktik asit yüksekliği önplanda olmaktadır. Yatak başı klinisyen için faydalı bilgiler sağlayabilen ve kolay ölçülen bir parametre olan laktat seviyesi ile kardiyovasküler hastalıkların prognozu tahmin edilebilmektedir.

Anahtar Kelimeler: laktat, korunmuş ejeksiyon fraksiyonlu kalp yetmezliği, mortalite

S15

KLİNİKTEN TANIYA; BARİATRİK CERRAHİ SONRASI WERNİCKE ENSEFALOPATİSİ

Elif Yaren Kurul, İbrahim Çaltekin, Ali Aygün, Adem Köksal, Rahime Şahin Turan
Ordu Üniversitesi Tıp Fakültesi, Acil Tıp Anabilim Dalı, Ordu, Türkiye

GİRİŞ

Wernicke ensefalopatisi (WE), nistagmus, ataksi ve konfüzyon ile seyreden klinik oftalmoparezi üçlüsü ile karakterize akut nörolojik bir durumdur. Bu, öncelikle periferik ve merkezi sinir sistemlerini etkileyen tiamin eksikliğinin neden olduğu hayatı tehdit eden bir hastalıktır. Başlangıçta kronik alkoliklerde tanımlanmıştır; bunun dışında, kötü beslenme durumuna neden olan herhangi bir durum, hastayı WE riski altına sokar. Bariatrik cerrahi günümüzde WE'nin acil bir nedeni olarak kabul edilmektedir. Morbid obezite için bariatrik cerrahi sayısı giderek artmaktadır. Bu ameliyatlar sonucunda çeşitli akut ve kronik komplikasyonlarda bildirilmektedir. Bu olgumuzda zor akla gelen bir tanı olarak, atipik semptomları ile acil servise başvuran bir hastada Wernicke ensefalopatisi sunulmuştur.

OLGU

Yirmi dört yaşında kadın hasta kollarda ve bacaklarda güçsüzlük şikayeti ile acil servise başvurmuştur. Hasta şikayetlerinin birkaç gündür var olduğunu, bugün şiddetlendiğini beyan etmiştir. Hastanın özgeçmişinde 3,5 ay önce geçirilmiş gastrik bypass öyküsü mevcuttu. Vital değerlerinde kan basıncı 120/70 mmHg, nabız 85/dk, vücut ısısı 36.6 C°, solunum sayısı 12/dk, oksijen saturasyonu oda havasında %97 olarak tespit edildi. Yapılan muayenesinde bilinç açık, koopere, oryantasyon kısıtlı mevcut üst ekstremite bilateral motor güç 3/5, alt ekstremite bilateral motor güç 2/5, horizontal ve rotatuar nistagmus mevcuttu.
Elektrokardiyografi normal sinüs ritmi olarak değerlendirildi. Laboratuar tahlillerinde; WBC: 9680 mm3, Hbg: 12,4 g/dl, PLT: 382 000 mm3, Glukoz: 98 mg/dl, AST: 53 U/L, ALT: 83 U/L, Kreatin: 0,64 mg/dl, üre: 15,6 mg/dl, Na: 148 mmol/L, K:3,68 mmol/L, CRP: 8,03 mg/dl, kan pH: 7,42 mmHg, pCO2:42,1 mmHg, HCO3: 26 mmol/l, laktat: 1,9 mmol/l, B12: 296 µg/L olarak tespit edilmiştir.
Hastanın beyin BT ve difüzyon MRG akut patoloji saptanmadı. Kontrastlı beyin MRG 3.ventrikül ve akua duktus komşuluğa uzanan sekanslarda hiperintensitesi izlenmiş ve demiyelinizan süreçler ya da metabolik etkilenim açısından şüpheli görünüm mevcuttu (Görüntü 1). Hastaya yapılan EMG'de yaygın aksonal sensorimotor periferik nöropati ile uyumlu sonuçlandı. Hastaya nöroloji tarafından servis yatışı verildi. Gastrik bypass sonrası wernicke ensefalopatisi tanısı konulan hasta uygun diyet ve fizik tedaviler ile serviste takip edildi. Parenteral tiamin desteği sağlandı. Servis takibi tamamlanan hasta şifa ile taburcu edildi.

SONUÇ

Wernicke ensefalopatisi tiamin eksikliği sonucunda oluşur ve yürüme bozukluğu, değişmiş bilişsel durum, nistagmus ve diğer göz hareketi bozuklukları ile başvurabilir. Geçmişte, Wernicke ensefalopatisi neredeyse yalnızca alkol bağımlısı popülasyonda tanımlanmış iken; günümüzde bariatrik cerrahi, gastrointestinal cerrahi, kanser ve pankreatit sonrası hastalar dahil olmak üzere birçok hasta grubunda görülmektedir. Günümüzde obezitenin artması sonucunda gastrik bypass ameliyatı oranları hızla artmış bunun sonucunda da operasyona bağlı olarak komplikasyonlar da artmıştır. Gastrik bypass'a bağlı wernicke ensefalopatisi gelişmesi en önemli ve sıklığı giderek artan komplikasyonlardan gösterilmektedir. Erken teşhis ve tedavi ile tamamen düzelme görülebilir. Detaylı anamnez, fizik muayene klinisyeni rahatlıkla tanıya götürebilir. Wernicke ensefalopatisinin erken tanınması, hızlı tedavi bilişsel veya oküler işlevi geri yükleyebileceği ve kalıcı sakatlığı önleyebileceği için hayati önem taşır.

Anahtar Kelimeler: Acil tıp, bariatrik cerrahi, Wernike Ensefalopatisi

Görüntü 1.

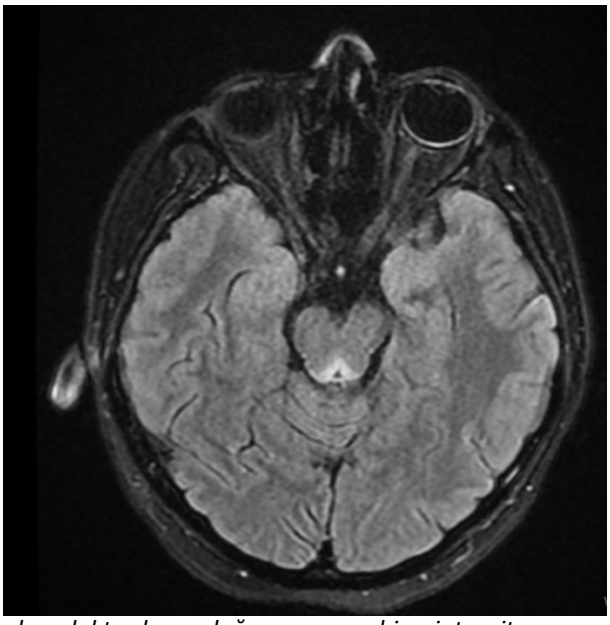

akua duktus komşuluğuna uzanan hiperintensite

S16

ÜÇÜNCÜ BASAMAK ACİL SERVİS COVID-19 BİRİMİNDE COVID-19 PCR TESTİ POZİTİF SAPTANAN HASTALARIN AŞILANMA DURUMLARININ HASTANE YATIŞ VE MORTALİTE ÜZERİNE ETKİSİ

Onur Çiftçi[1], Özlem Yiğit[1], GÜLŞEN ÖZTÜRK ÖRMECİ[2], Ramazan Sivil[2]
[1]Akdeniz Üniversitesi Tıp Fakültesi Hastanesi Acil Tıp Anabilim Dalı
[2]SBÜ. Antalya Eğitim ve Araştırma Hastanesi

AMAÇ

Koronavirüs, 2019 yılında saptanan ve sonrasında dünya genelinde etkisini göstererek bir pandemi meydana getiren, viral bir etkenin meydana getirdiği solunum yolu enfeksiyonudur. Sağlık bakanlığı tarafından ülkemizdeki salgının kontrolü için planlamalar gerçekleştirilmiş, maske, kısıtlamalar ve aşı protokolleri ile hastalık kontrol altına alınmaya çalışılmıştır. Bu süreç içerisinde, acil durumların ve ilk başvurunun gerçekleştiği en önemli yer acil servisler olmuştur. Hastalarda meydana gelen akut semptomların giderilmesi için acil servisler aktif olarak çalışmıştır.

Bu çalışmada, acil servise başvuran COVİD-19 olduğu PCR testi ile tanımlanmış hastalarda aşılanma durumu ve aşılanmanın hastaların sonlanımı üzerine etkisi incelendi.

GEREÇ ve YÖNTEM

Bu çalışma, Akdeniz Üniversitesi Tıp Fakültesi Acil Servisinde 1 Haziran 2021 ile 31 Ağustos 2021 tarihleri arasında başvuran COVİD-19 tanısı PCR testi ile onaylanmış 18 yaşının üzerinde hastalar üzerinde gerçekleşti. Bu süreçte başvuran hastaların demografik verileri, komorbid hastalıkları, hastane yatış durumları ve mortaliteleri ile aşı öyküleri kayıt altına alınarak karşılaştırıldı.

Çalışma verileri SPSS (Statistical Package for the Social Sciences) 23.0 ve MedCalc 20.110 programları ile analiz edildi. Numerik veriler ortalama±standart sapma ve ortanca (interquartile range (IQR)), frekans veriler ise yüzde olarak ifade edildi. Numerik veriler için bağımsız iki grubun karşılaştırılmasında Mann Whitney U testi, ANOVA ve T-test, frekans veriler için ise Pearson Chi-square ve Fischer's Exact testleri kullanıldı. Normallik analizi Kolmogorov Smirnov testi ile gerçekleştirildi.

BULGULAR

Çalışmamıza 2963 hasta dahil edildi, 1504(%50,76)'sını kadınlar oluşturmaktaydı, hastaların yaş ortalaması 38,08±15,26 olarak saptandı. En sık saptanan ek hastalık %13,84 oranla hipertansiyon olarak gözlendi. Hastaların %90,62'si acil servisten taburcu edilirken, ilk 1 aylık mortalite %2,23, ilk 6 aylık mortalite %2,93 olarak saptandı. Hastaların %51,77'si aşısız olarak tespit edildi. Hastaların yaşları arttıkça mortalitenin 1 ve 6 aylık süreçte anlamlı şekilde arttığı gözlendi (p<0,0001). Ek hastalıklar ile hastaların 1 aylık ve 6 aylık mortaliteleri arasında anlamlı bir ilişki saptandı.

Tam doz aşılanmış hastalara göre, aşısız hastaların hastane yatış oranı 1,51 kat, 1 aylık mortaliteleri 2,71 ve 6 aylık mortaliteyi 2,73 kat arttırdığı saptandı. 2 veya daha fazla dozda aşılı olan hastaların, aşısız veya 1 aşılı hastalarda 1 aylık mortalite 0,167 kat, 6 aylık mortalite 0,17 kat ve hastane yatış gerekliliği 0,33 kat olarak saptandı. Aşı türleri arasındaki karşılaştırmada, tam doz Sinovac olan hastaların tam doz Biontech uygulanan hastalara göre 1 aylık mortaliteleri 1,7 kat, 6 aylık mortaliteleri 2,16 kat ve hastanede takip gereksinimi 3,59 kat artmış saptandı.

SONUÇ:Hastalara uygulanan mRNA aşısı ve inaktif aşılar literatürde de gösterildiği gibi mortalite üzerine 1 ve 6 aylık dönemde koruma sağlamakta ve hastane takibi gereksinimini azaltmaktadır. mRNA aşısı uygulanan hastaların ise inaktif aşı uygulanan hastalara göre daha etkin korunduğu gözlenmektedir.

Anahtar Kelimeler: COVID-19, Acil Servis, Aşı

S17

HEMODİYALİZİN NADİR GÖRÜLEN KOMPLİKASYONU OLARAK HEMOLİZ, OLGU SUNUMU

Furkan Çağrı Oğuzlar, Ezgi Cesur, Hatice Gündüz
Süleyman Demirel Üniversitesi Tıp Fakültesi, Acil Tıp Anabilim Dalı, Isparta

GİRİŞ

Hemodiyaliz tedavisi; kronik böbrek yetmezliği olan hastalarda vücutta biriken üremik toksik maddelerin temizlenmesini, sıvı-elektrolit ve asit-baz denge bozukluklarını düzelmesini sağlayan ekstrakorporeal eliminasyon yöntemlerinden biridir. Sık görülen komplikasyonlara bulantı kusma, baş ağrısı, kramp, hipotansiyon, ateş titreme; nadir görülen komplikasyonlara ise disequilibrium(dengesizlik) sendromu, aritmi, kanama ve hemoliz örnek gösterilebilir. Bunlardan hemolize ait semptomları arasında bulantı kusma, cilt renginde koyulaşma, sırt ağrısı, nefes darlığı, anemi ve ani hematokrit düşüşü, hiperpotasemi ve ileri evrelerde aritmi görülebilmektedir. Hemoliz, erken tanı ve tedavi almaz ise mortal olabilmektedir. Bu vakamızda hemodiyaliz sonrası gelişen klinik tablo sonrasında hemoliz düşündüğümüz bir hastamızı sunmayı amaçladık.

OLGU

44 yaşında bilinen diyabet, kronik böbrek yetmezliği olan 2022 Ağustos ayından itibaren haftada 3 gün diyalize giren kadın hasta bugün diyaliz bittikten sonra aniden başlayan idrar renginde koyulaşma, vücutta kızarıklık, bulantı ve kusma şikayetiyle acil servisimize getirildi. Hastanın bilinci açık, oryante ve kopeere idi. GKS 15 geliş vitallerinde tansiyonu:150/100mmHg, nabız:95atım/dakika, saturasyon:%93, ateş:36.5°C idi. Hastanın nörolojik muayenesi doğaldı. Solunum, batın ve cilt sistem muayeneleri olağandı. Skleraları ikterik görünümde idi. Elektrokardiyografisi normal sinüs ritmiydi. Hastanın laboratuvar tetkiklerinde Hemoglobin: 10.2g/dL, Hemotokrit:%28.5, Platelet:161.000/uL, K:6.36mmol/L Kreatinin:3.03mg/dL T.bilirubin:2.97mg/dL D.bilirubin:0.3mg/dL d-dimer:2572ng/ml CRP:37mg/L Hastanın hepatit markerları ve viral paremetleri negatif izlendi. Kan kültürlerinde üreme olmadı. Bir saat sonraki kontrol HB:8.9g/dL geldi. Hastadan istenilen biyokimya değerleri 3 kez tekrarlanmasına rağmen kanın çok fazla hemolizli olmasından dolayı çalışılamadı. Çekilen hepatobiliyer ultrasonografide akut patoloji görülmedi. Hastanın direkt hakimiyetinde biluribin yüksekliği, anemisi idrarında koyulaşması akut batın düşünülmemesi üzerine hasta diyalize bağlı hemoliz ön tanısı ile nefrolojiiye interne edildi.

SONUÇ

Hemodiyaliz esnasında veya sonrasında başlayan bulantı kusma cilt renginde koyulaşma idrar renginde koyulaşma şikayetiyle gelen ve laboratuvar sonuçlarında anemi, ani hematokrit düşüklüğü, bilirubin yüksekliği ve yükselen bilirubin indirek hakimiyetinde olması ve bunları açıklayacak ek patoloji sağlanmaması durumunda aklımızda diyaliz komplikasyonlarında hemoliz gelmeli. Hastalığın tedavisi klinik bulgularına ve lab değer sonuçlarına göre şekillenir. Bu hastalarda potasyum yüksekliği beklenilmekte ve ekg bulguları mevcutsa hemen müdahile edilmelidir. Erken dönemde tanı ve tedavi başlanması hastayı kan trasfüzyonu ve ani diyalizden kurtarır. Sonuç olarak acil servis hekimlerinin hemodiyaliz alan hastalarda diyalize bağlı görülen akut ve kronik komplikasyonlarına hakim olması, erken tanı koyup ve tedaviye başlaması gerekmektedir.

Anahtar Kelimeler: Hemodiyaliz, Hemodiyaliz komplikasyonları, Hemoliz

S18

TÜRKİYE'DE HASTANE ÖNCESİ ACİL SAĞLIK HİZMETLERİNE İLİŞKİN 10 YILLIK BİR DEĞERLENDİRME: 2011-2020 YILLARI

Fatih Cemal Tekin
Karapınar Devlet Hastanesi, Acil Servis, Konya

AMAÇ

Acil tıbbın tanımında öngörülemeyen hastalıkların tanı ve tedavisine adanmış bir uzmanlık alanı olarak bahsedilmekte, uygulamaları için yer ve mekân sınırlamasının olmadığı eklenmektedir. Bu anlamda acil tıp uzmanlık alanı hastane öncesi acil sağlık sistemlerine yönelik sistemlerin planlanmasında son derece önemlidir. Acil tıp hizmetleri tıbbın gelişim tarihi ile benzer bir tarihe sahip olsa da hastane öncesi acil sağlık hizmetleri son 30– 40 yıl içinde gelişim göstermiş ve hızlı bir değişim yaşamıştır. Çalışmamızda hastane öncesi acil sağlık hizmetlerine ait son yıllardaki hizmet talepleri, kullanım istatistikleri ve diğer verilerin incelenmesi, yıllar içindeki değişimlerinin istatistiksel olarak değerlendirilmesi amaçlanmıştır.

GEREÇ ve YÖNTEM

Araştırma kesitsel tipte bir veri tabanı inceleme çalışmadır. Çalışmanın verileri Sağlık Bakanlığı tarafından yıllık olarak yayınlanan ve en son 2020 senesi verilerinin erişime sunulduğu, sağlık hizmetlerine ilişkin verilerden oluşan bir kaynaktır. Araştırma 2011 ile 2020 yılları arasındaki veriler kullanılarak yapılmıştır. Tüm testler için istatistiksel anlamlılık düzeyi $p<0,05$ olarak kabul edilmiştir.

Araştırma sonucu elde edilen veriler IBM SPSS 23.0 (IBM SPSS Statistics, Sürüm 23.0 Armonk, NY: IBM Corp.) programı ile analiz edilmiştir. Değişkenlerin normal dağılıma uygunluğu görsel ve analitik yöntemler kullanılarak incelenmiştir. En az biri normal dağılmayan ya da ordinal olan değişkenler arası ilişkiler korelasyon katsayıları ve istatistiksel anlamlılıklar Spearman testi ile hesaplanmıştır. Çok değişkenli analizde sağlık hizmetlerinden memnun olmayanların oranındaki artış ve azalış sonucunu öngörmeye yönelik bağımsız prediktörler Lojistik Regresyon analizi ile incelenmiştir.

BULGULAR

2011- 2020 yılları arasındaki 10 yıllık sürede yaklaşık 45.573.167 vakanın acil yardım istasyonlarından hizmet aldığı bulunmuştur (Tablo 1).

Yıllar ile istasyon başına düşen vaka sayısı (Şekil 1) arasında mükemmel düzeyde ve pozitif yönde çok anlamlı bir korelasyon bulunmuştur ($r=0,884$ $p=0,001$). İstasyon başına düşen vaka sayısı ile istasyon başına düşen nüfus arasında ise negatif yönde ve mükemmel düzeyde çok anlamlı bir korelasyon tespit edilmiştir ($r= -0,884$ $p=0,001$). Sağlık hizmetlerinden memnun olmayanların yıllar içinde artış ya da azalış durumu ile istasyon başına düşen nüfus (RR=1,00 $p=0,26$), istasyon başına vaka sayısı (RR=0,99 $p=0,23$) ve kişi başı hastane başvurusu (RR=21,61 $p=0,22$) arasında ilişki bulunamamıştır.

Hastane yatak doluluk oranları ile istasyon başına düşen vaka sayısı ($r=0,153$ $p=0,67$) ve toplam acil yardım ambulansı vaka sayısı ($r=0,036$ $p=0,92$) ve yıllar ($r=0,036$ $p=0,92$) arasında korelasyon saptanmamıştır

SONUÇ

Hastane öncesi acil sağlık hizmetleri açısından ülkemizde çok önemli gelimler yaşanmaktadır. Hizmete artan talep karşısında, hizmet sunumu için kapasitenin sürekli arttırıldığı ancak hizmet talebinin kapasite artışından daha fazla arttığı görülmektedir. Ortaya çıkan tablo hastane öncesi acil sağlık hizmetlerine yönelik uygunsuz kullanımın araştırılması, artan hizmet talebinin acil ya da gerekli vakalardan mı kaynaklandığının incelenmesi ve bu konuda düzenlemeler yapılması gerektiğini düşündürmektedir.

Anahtar Kelimeler: Hastane öncesi, ambulans, acil sağlık hizmetleri

Şekil 1 Yıllara Göre Acil Yardım İstasyonlarının Sayısı, İstasyon Başına Düşen Nüfus ve İstasyon Başına Düşen Vaka Sayıları Grafiği

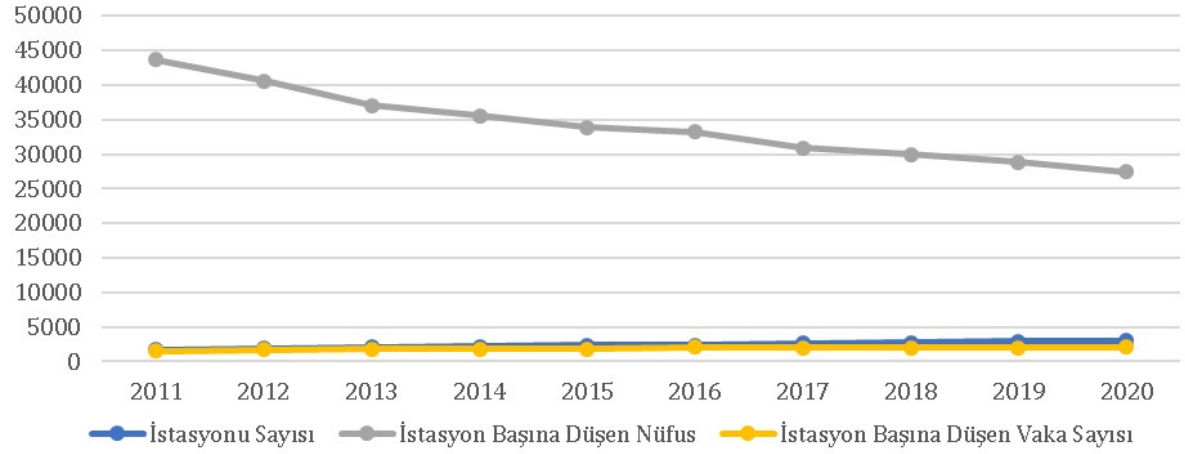

Tablo 1 Hastane Öncesi Acil Sağlık Hizmetlerine Yönelik Bazı Verilerin Yıllara Göre Değişimi

Yıllar	Acil Yardım İstasyonu Toplam Vaka Sayıları	Acil Yardım Ambulansı Sayısı	Acil Yardım İstasyonu Sayısı	Acil Yardım İstasyonu Başına Düşen Nüfus	Acil Yardım İstasyonu Başına Düşen Vaka Sayısı
2011	2.681.280	2.766	1.710	43.698	1.568
2012	3.230.442	3.346	1.863	40.594	1.734
2013	3.665.368	3.357	2.072	37.002	1.769
2014	4.026.612	3.740	2.186	35.542	1.842
2015	4.309.165	4.237	2.323	33.896	1.855
2016	4.975.200	4.840	2.400	33.256	2.073
2017	5.183.640	4.922	2.618	30.867	1.980
2018	5.464.530	4.910	2.735	29.983	1.998
2019	5.714.280	5.382	2.886	28.813	1.980
2020	6.322.650	5.711	3.050	27.415	2.428

S19

YABANCI UYRUKLU İNŞAAT İŞÇİSİNDE SOĞUK YANIĞI

Faruk Büyük[1], Melih Çamcı[2]
[1]*Erciş Şehit Rıdvan Çevik Devlet Hastanesi, Acil Tıp Kliniği, Van*
[2]*Ankara Yıldırım Beyazıt Üniversitesi, Ankara Şehir Hastanesi, Acil Tıp Kliniği, Ankara*

GİRİŞ

Donmaya bağlı travmalar, acil tıbbın ciddi ve güncel sorunlarından biridir. Soğuk kış aylarında; Türkiye sınırındaki dağlardan kaçak geçişler, doğal afetler ve barınma problemi olan göçmen işçiler nedeniyle sıklıkla derin donma yanıkları görülmektedir. Soğuk yanığı (frostbite); İntakt derinin, genellikle -20 derecenin altında soğuğa maruz kalması sonucu donmasıdır. Hasarın derecesi ise deri yüzeyindeki sıcaklık farkına ve maruziyet süresine bağlıdır. Takip ve tedavisi bakımından önem arz eden soğuk yanığının acil serviste tanısının önemi tartışılmayı amaçlanmıştır.

OLGU

Her iki el parmaklarında morarma şikayetiyle acil servise başvuran 26 yaş erkek, inşaat işçisi olarak kaçak çalışan, göçmen, yabancı uyruklu hasta; yaklaşık 1 hafta önce soğukta kalma sonrası el parmaklarında oluşan lezyonları için elini ısıtıcının önünde ısıtmaya çalışmış ve herhangi bir sağlık kuruluşuna başvurmamış. Özgeçmiş ve soygeçmişinde özellik yok. Hastanın başvuru sırasında; GKS 15, genel durumu iyi, bilinç açık, vitalleri; tansiyon 110/70 mmHg, nabız 85 vuru/dk, pulse oksimetre ile değerlendirilen sO2: %95 vücut ısısı 36.4°C. Fizik muayenesinde her iki el parmaklarda ileri düzeyde nekroz mevcut. Parmak dorsallerinde kemik doku açıktadır. Sağ el 2,3,4,5. parmaklarda proksimal interfalangeal ekleme kadar nekroze ve aynı parmaklar dorsalinde orta falanksta kemik açıkta ve proksimal falanks dorsalinde ülsere yaraları mevcut. Sol el 4,5. parmaklarda proksimal interfalangeal ekleme kadar nekroz oturmuş ve 2,3. parmaklarda proksimal interfalangeal ekleme kadar siyanoze demarkasyon hattı tam oturmamış ve parmak dorsallerinde ülsere lezyon mevcut. (Şekil 1-Şekil 2) Sağ el 1. parmak ve sol el 1 ve 2. parmaklar hariç tüm parmaklarda tırnak yatağında kapiller dolum yok. Bilateral radial nabızlar açık. Hastanın bilinen kronik hastalık öyküsü yok. İlaç kullanımı yok. Hastaya yapılan laboratuvar tetkiklerinde Wbc 9x10^9/L, Hgb 16 g/dL, Plt 444 x10^3/uL, CRP 35 mg/L, INR 1.35 olup diğer laboratuvar tetkiklerinde anlamlı bir patoloji saptanmadı. Çekilen grafide anlamlı bir patoloji görülmedi. Ortopedi konsültasyonu istenen hasta için vaskülarizasyon denenmesi, ampütasyon yapılması amacıyla el cerrahi ve kalp damar cerrahi uzman hekimlerinin olduğu üst merkeze sevki önerilmiş olup geç dönem başvuru olduğu için analjezi ve hidrasyon dışından tedavi verilemeyen hasta üst merkeze sevk edilmiştir.

SONUÇ

Tedavisi çok uzun ve pahalı operasyonlar gerektiren ayrıca; çoğu zaman da kişilerin engelli olmalarına sebep olan soğuk yanıkları (frostbite) için erken başvuru çok önemli olup, acil serviste tanınması, öte yandan göçmenler, kaçak işçiler gibi bu duruma maruz kalabilecek toplumun dezavantajlı kesimleri için koruyucu halk sağlığı uygulamaların yaygınlaştırılması gerekmektedir.

Anahtar Kelimeler: Donma, Göçmen, Soğuk yanığı

Şekil 2

S20

AKUT KORONER SENDROMLU HASTALARDA 28 GÜNLÜK MORTALİTEDE İMMATÜR GRANÜLOSİT YÜZDESİNİN PROGNOSTİK ÖNEMİ

Cihan Can[1], Hüseyin Narcı[2], Akif Yarkaç[2], Sema Belen[2], Cüneyt Ayrık[2], Çağrı Safa Buyurgan[2]
[1]*Mersin Mut Devlet Hastanesi, Mersin*
[2]*Mersin Üniversitesi Tıp Fakültesi, Acil Tıp Anabilim Dalı, Mersin*

AMAÇ
İmmatür granülosit yüzdesi (%IG), enflamasyonun erken bir belirtecidir ve birçok hastalıkta prognostik önemi vardır. Bu çalışmada akut koroner sendromlu (AKS) hastalarda immatür granülosit yüzdesinin 28 günlük mortalitede prognostik değeri olup olmadığını araştırmaya çalıştık

GEREÇ ve YÖNTEM
Bu çalışma 01.01.2019-30.06.2019 tarihleri arasında Mersin Üniversitesi Tıp Fakültesi Acil Tıp Anabilim Dalı'nda retrospektif olarak gerçekleştirildi. Acil servise göğüs ağrısı şikayeti ile başvuran ve AKS ön tanısı ile hastaneye yatırılan 18 yaş üstü hastalar çalışmaya alındı. Hastalar sağ kalan ve ölen hastalar olarak iki gruba ayrıldı. IG yüzdesi ve diğer laboratuvar parametreleri kaydedildi. IG yüzdesi ile 28 günlük mortalite arasındaki ilişki analiz edildi. Ek olarak, IG yüzdesi ve diğer değişkenlerin tanısal doğruluğunu karşılaştırmak için ROC analizi yapıldı.

BULGULAR
Çalışmaya 423 (%68,6) erkek olmak üzere toplam 617 hasta dahil edildi. Hastaların yaş ortalaması 63,9 ± 12,7 idi. % IG, hayatta kalmayan hastalarda (1,2±1,4) yaşayan hastalara göre (0,5 ±0,5) daha yüksekti (P=0,007). 28 günlük mortalite tahmininde % IG için cut-off değeri >0,6 olduğunda özgüllük %93,70, duyarlılık %54,55 bulundu (EAA=0,717, p= 0,000). AKS için 28 günlük mortaliteyi öngörmede, %IG bağımsız bir risk faktörüydü (tehlike oranı(HR) 632.962, %95 güven aralığı 3.389-118206.572, P=0.016).

SONUÇ
AKS'li hastalarda %IG, 28 günlük mortalite ile ilişkili olabilir

Anahtar Kelimeler: Akut koroner sendrom, immatur granulosit, mortalite

S21

DEPREM SONRASI YARALANMA; KOMPARTMAN SENDROMU

Furkan Elmas, Adem Köksal, Rahime Şahin Turan, Ali Aygün, İbrahim Çaltekin
Ordu Üniversitesi Tıp Fakültesi, Acil Tıp Anabilim Dalı, Ordu, Türkiye

GİRİŞ

Fay hatları ve coğrafyası nedeniyle ülkemizde doğal afetler ve deprem sık yaşanmaktadır. Bu olaylar nedeniyle birçok insan hayatını kaybeder veya ağır yaralanır.1 Deprem sırasında çok katlı bir binada birçok insan anında ölebilir. 24 saat içinde çıkarılan insanların bazısında hiperkalemi, şok, böbrek yetmezliği ile sonuçlanabilen kompartman ve crush sendromu gelişebilir. Akut kopartman sendromu aşırı efor, enfeksiyon, iyatrojenik durumlar ve iskemi ve/veya reperfüzyon sebebiyle travma hastalarında görülür.

Bu vakamızda; depremden 67 saat sonra enkaz altından çıkarılmış ve kolu atele alındıktan sonra duyu ve motor defisit gelişen kompartman sendromu gelişen hastadan bahsedilmiştir.

OLGU

27 yaşında bilinen ek hastalığı olmayan erkek hasta sağ kısa kol ateli mevcut ve sağ el parmaklarında ve hissizlik ekstansiyon kısıtlılığı ve 4 gündür sırt ağrısı şikayetleri ile başvurdu. Deprem sonrası 67. saatte enkazdan çıkarılmış olduğu öğrenilmiştir. Hastanede travma açısından görüntüleme yapılmış acil patoloji ve fraktür görülmemiş sağ el bileğinde ağrı olması nedeniyle sağ el kısa kol atele alınmış. 2 gün hastanede kaldıktan sonra yakınları tarafından çıkış yapılarak özel ambulans ile acil servisimize getirildi.

Gelişinde TA: 130/60 mmHg Nb:116/dk Ateş:37,8°C SpO2:%95 GKS:15 oryante koopere durumdaydı. Sağ el 1, 2. Parmak dorsal yüzde daha belirgin olmak üzere parmaklarda eldiven çorap tarzı duyu kusuru, el ve parmaklarda ekstansiyon kısıtlılığı, düşük el deformitesi mevcuttu (Resim 1). Kapiller dolum zamanı 2 sn olarak ölçüldü.

Satürasyon probu ile her iki el ölçüldüğünde sol el parmaklarında SpO2:%95 sağ el parmaklarında SpO2:%92-93 arasında değişmekteydi. Sırtında, göğsünde, sağ omuz ve humerus çevrelerinde abrazyonlar, ekimozlar; sağ elde hafif şişlik, palmar yüzde bül ve abrazyonlar mevcut.

Laboratuvar parametrelerinde WBC:21,56 10^9/L HGB:11,1 g/dL, PLT:292 10^9/L, NEU:16,63 10^9/L, GLU:88 mg/dL, BUN:16,8 mg/dL, CREA:0,61 mg/dL, Na:139 mmol/L K:4,36 mmol/L, ALT:106 U/L, AST:164 U/L, TBil:0,73 mg/dL, DBil:0,39 mg/dL, CK: 8801 U/L, LDH:692 U/L, CRP:57,39 mg/dL, INR:1,07, pH:7,445 mmHg, pCO2:40,6 mmHg, HCO3:27 mmol/L sonuçlanmıştır.

Yapılan görüntülemelerde akut patolojiye ait bulgu görülmedi. Oksijenizasyon ve atel çıkarılarak elevasyon sağlandı. Dahiliye ile konsülte edildi, CK yüksekliği nedeniyle böbrek yetmezliği riski olduğu için hidrasyon önerildi. Kompartman sendromu düşünülerek ortopedi ile konsülte edildi, takip amacıyla ve cerrahi gerekebileceği düşünülerek yatış yapıldı. Uzun zaman geçmiş olması, komplikasyonları nedeniyle fasyotomi yapılmadan takip edildi. Takibinde CK değeri 544 U/L seviyesine kadar geriledi, böbrek yetmezliği gelişmedi. Yara bakımları yapıldı, psikiyatri ve radial sinir hasarı için fizik tedavi konsültasyonları tamamlanarak 9. Gününde taburcu edildi.

SONUÇ

Kompartman sendromu dış kompresyona bağlı ekstremite iskemisine, sekellere, neden olabilir ve buna bağlı olarak böbrek yetmezliği, şok ve ölüm ile sonuçlanabilir. Uzuvlarda ödem ve kanama gibi perfüzyonu bozan durumlardır. Sıklıkla ekstremitelerde ve batında görülür. Kompartman sendromu tanısı klinik ile konulmaktadır. Tedavide oksijenizasyon sağlanmalı, ekstremitenin basıncını arttıran alçı bandaj çıkarılmalı, fasyotomi ihtiyacı için cerrahi ile konsültasyon yapılmalıdır. Fasyotomi için yaralanmadan sonraki altı saat önemlidir ve yaralanmadan sonraki 36 saatten sonra fasyotomi önerilmez. Çünkü yeni hasar meydana gelebilir ve fasyotomi zararlı olabilir. Hastalar enfeksiyon, böbrek yetmezliği ve rabdomiyoliz gibi komplikasyonlar açısından takip edilmelidir. Kompartman sendromunun en yaygın sebebi travmadır ve depremzedeler, şiddetli travma nedeniyle kompartman sendromu açısından takip edilmelidir.

Anahtar Kelimeler: Acil servis, kompartman sendromu, travma

Resim 1.

Geç Komparman Sendromu görüntüsü

S22

ÖLÜMCÜL VİRAL ENFEKSİYONLARDA MEAN PLATELET VOLUME (MPV) PROGNOZ BELİRTECİ OLABİLİR Mİ? COVID-19 ÖRNEĞİ

Furkan Çağrı Oğuzlar, Ezgi Cesur, Nesrin Gökben Beceren
Süleyman Demirel Üniversitesi Tıp Fakültesi, Acil Tıp Anabilim Dalı, Isparta

AMAÇ

Severe Acute Respiratory Syndrome-Coronavirus 2'nin (SARS-CoV-2) neden olduğu Coronavirus Disease 2019 (COVID-19) hastalığının başlıca semptomları ateş, öksürük, nefes darlığı olmakla birlikte, değişik semptom ve bulguları da olabilmektedir. Hastalık farklı klinik formlarda seyredebilir. Asemptomatik olgulardan akut solunum sıkıntısı sendromu (ARDS) ve solunum yetmezliğine kadar geniş bir spektrum görülebilir. Mortalitesi yüksek olduğu gibi birçok komplikasyonla da ilişkilidir. Prokalsitonin (PCT) ve Nötrofil/Lenfosit Oranı (NLR), kötü prognoz ve mortalite belirteci olarak kullanılmışlardır. Bu makale ile COVID-19 enfeksiyonunda Mean Platelet Volum (MPV) değerinin Prokalsitonin ve Nötrofil/Lenfosit Oranı ile ilişkisi ve mortalite belirteci olarak faydası ortaya konmuştur.

GEREÇ ve YÖNTEM

Mart 2020 ile Aralık 2022 tarihleri arasında Süleyman Demirel Üniversitesi Tıp Fakültesi Hastanesi Covid Acil Servisine başvuran ve COVID-19 tanısı alarak hospitalize edilen hastaların acile başvuru anındaki ve hastanedeki son günlerinde alınan prokalsitonin (PCT), nötrofil/lenfosit oranı (NLR), ortalama trombosit hacmi (MPV) düzeylerine retrospektif olarak ulaşılarak veri seti hazırlandı. Covid-19 semptomlarına sahip, oro-nazofaringeal sürüntü örnekleri Real-Time PCR cihazı ile incelenerek COVID-19 tanısı konmuş, hospitalizasyon sürecindeki söz konusu laboratuvar parametreleri incelenmiş 1528 vaka çalışmaya dahil edildi. Hospitalizasyon ve taburculuk durumlarına göre ayrılan gruplarda PCT (ng/ml), NLR ve MPV (fl) sonuçları retrospektif olarak taranarak veriler kaydedildi.

BULGULAR

Çalışmaya PCR testi pozitif 653'ü kadın, 853'ü erkek toplam 1528 hasta dâhil edildi. Yaş ortalaması 64.33 ± 16.36 idi. Tüm hastaların prokalsitonin (PCT), nötrofil-lenfosit oranı (NLR) ve ortalama trombosit hacim (MPV) değerlerinin ilk gün ve son gün bakılan değerleri kıyaslandığında sonuçlar tüm parametreler için istatistiksel olarak anlamlı çıkmıştır. Hospitalizasyon ve sonlanımlarına göre gruplara ayrılan hastaların ilk gün ve son gün bakılan PCT, NLR ve MPV değerleri değerlendirildi ve gruplar arasındaki tüm kıyaslamalar istatistiksel olarak anlamlı bulundu ($p<0.05$). Hospitalizasyon durumlarına göre servis yatışı olan hastaların son bakılan MPV değerleri ile PCT ve NLR parametreleri arasında orta şiddette korelasyon olduğu (sırasıyla $r=0.448$, $p<0.01$; $r=0.397$, $p<0.01$), yoğun bakım yatışı olan hastaların son MPV değerleri ile PCT ve NLR değerleri arasında ise sırasıyla yüksek ve orta şiddette korelasyon olduğu (sırasıyla $r=0.613$, $p<0.01$; $r=0.361$, $p<0.01$) saptanmıştır. Hastaların sonlanımlarına göre değerlendirmelerinde MPV'nin PCT ve NLR'den daha yüksek spesifitesi olduğu ve daha yüksek AUC değerlerine sahip olduğu saptandı (sırasıyla %94.4, 0.968; %80.6, 0.923; %81, 0.845).

SONUÇ

Bu çalışmada PCR testi pozitif olup yatışı yapılan hastaların geliş ve son gün bakılan MPV, PCT ve NLR değerleri incelendi. Bu çalışma sonucunda; tedavisi tamamlanıp taburcu olanların son gün bakılan değerlerinin ilk güne göre daha düşük saptandığı, exitus olanların ise son değerlerinin anlamlı düzeyde yüksek olduğu gözlendi. Yoğun bakım yatışı olan hastaların PCT ve NLR değerleri ile MPV değerleri arasında da anlamlı korelasyon mevcuttu. Sonlanım durumlarına göre incelenen parametrelerden MPV'nin PCT ve NLR'ye göre daha yüksek spesifitesi olduğu ve exitus olan hastaları taburcu olanlardan ayırt etme ön görüsünde daha yüksek AUC değerine sahip olduğu görüldü.

Çalışmamızda yapmış olduğumuz ROC analizine dayanarak MPV değerlerinin, hastalığın şiddeti ve sonlanımı noktasında vermiş olduğu spesifitesinin PCT ve NLR değerlerinden daha yüksek olarak saptanmasının yanında testin hasta sonlanımlarına göre exitus olan hastaları, şifa ile taburcu olan hastalardan ayırt etme gücünü gösteren AUC miktarının diğerlerinden daha yüksek bir değere sahip olduğu saptanmış olup, MPV'nin exitus öngörüsünde PCT ve NLR'den daha güçlü bir belirteç olabileceğini ifade etmek isteriz.

Anahtar Kelimeler: COVID-19, Ortalama trombosit hacmi, prognoz

Tablo **2**

Tablo 2. Hospitalizasyon Durumlarına Göre Son Gün Bakılan MPV Değerleri ile PCT ve NLR Değerleri Arasındaki Korelasyon

Servis	Son PCT		Son NLR		Son MPV	
	r	p	r	p	r	p
Son PCT	-	-	0.483	<0.01	0.448	<0.01
Son NLR	0.483	<0.01	-	-	0.397	<0.01
Son MPV	0.448	<0.01	0.397	<0.01	-	-
Yoğun Bakım	**Son PCT**		**Son NLR**		**Son MPV**	
	r	p	r	p	r	p
Son PCT	-	-	0.392	<0.01	0.613	<0.01
Son NLR	0.392	<0.01	-	-	0.361	<0.01
Son MPV	0.613	<0.01	0.361	<0.01	-	-

NLR: Nötrofil Lenfosit Oranı
MPV: Ortalama Trombosit Hacmi
PCT: Prokalsitonin
r 0.4-0.6 arasında ise orta şiddette korelasyon; 0.6-0.8 arasında ise yüksek korelasyon olduğunu gösterir.

Hospitalizasyon Durumlarına Göre Son Gün Bakılan MPV Değerleri ile PCT ve NLR Değerleri Arasındaki Korelasyon

Tablo 3. Sonlanım Durumuna Göre Son Gün Bakılan MPV, PCT, NLR Sensitivite, Spesifite, Criter Değeri, AUC

	Gruplar		
	Son MPV	Son PCT	Son NLR
Spesifite (%)	94.4	80.6	81
Sensitivite (%)	87.2	90.2	75.7
Criter (Cutoff Değeri)	>9.6	>.0.27	>7.75
AUC	0.968	0.923	0.845
p	<0.001	<0.001	<0.001

NLR: Nötrofil Lenfosit Oranı
MPV: Ortalama Trombosit Hacmi
PCT: Prokalsitonin
AUC: Eğri altındaki alan

Sonlanım Durumuna Göre Son Gün Bakılan MPV, PCT, NLR Sensitivite, Spesifite, Criter Değeri, AUC

Tablo 1. Gruplar Arasında Bakılan İlk ve Son Güne Ait PCT, NLR ve MPV Değerlerinin Kıyaslanması

Gruplar		İlk PCT	Son PCT	İlk NLR	Son NLR	İlk MPV	Son MPV
Hospitalizasyon	Servis	3.31±13.86	4.46±15.34	11.27±13.12	10.65±16.62	8.93±1.01	8.89±1.49
	Yoğun Bakım	3.36±10.81	9.11±22.97	20.78±18.68	15.51±19.19	9.12±0.87	9.68±1.70
p		<0.05		<0.05		<0.05	
Sonlanım	Taburculuk	2.51±11.63	0.61±4.16	10.34±11.79	5.79±6.80	9.01±1.01	8.20±0.88
	Exitus	5.33±17.50	15.49±26.76	16.47±17.50	24.37±25.25	8.80±0.96	10.85±1.10
p		<0.05		<0.05		<0.05	

NLR: Nötrofil Lenfosit Oranı
MPV: Ortalama Trombosit Hacmi
PCT: Prokalsitonin

Gruplar Arasında Bakılan İlk ve Son Güne Ait PCT, NLR ve MPV Değerlerinin Kıyaslanması

S23

ACİL SERVİSTE NADİR GÖRÜLEN BİR SENDROM: MOR İDRAR TORBASI SENDROMU

Sabri Metin Dikiciler, Hüseyin Narcı, Akif Yarkaç, Çağrı Safa Buyurgan, Cüneyt Ayrık, Halil Oktay Usluer
Mersin Üniversitesi Tıp Fakültesi, Acil Tıp Anabilim Dalı, Mersin

GİRİŞ

Mor idrar torbası sendromu (MİTS), Nadir görülen uzun süre üriner kateterizasyonla ilişkilidir. İdrarda, idrar torbasında ve hortumda mor renk görülmesi ile karakterizedir. Gelişiminde kadın cinsiyet, idrar yolu enfeksiyonu, kabızlık, indikanüri ve alkali idrar olmak üzere bir çok neden rol oynar. Patofizyolojisi, triptofanın anormal metabolizması ile ilişkilendirilmesine rağmen nedeni belirsizliğini korumaktadır. Sendrom, genellikle idrar yolu enfeksiyonunun tedavisi veya idrar torbasının değiştirilmesinden sonra düzelir.

OLGU

71 yaşında kadın hasta idrar torbasında mor renk olması üzerine acil servise başvurdu. Özgeçmişinde kronik böbrek yetmezliği öyküsü olan, immobil olan, kronik konstipasyonu bulunan 71 yaş kadın hastada görülen ve nadir görülen mor idrar torbası sendromu tanısı alan olguyu tartışmayı hedefledik.

SONUÇ

Geriatrik bakıma dahil olan sağlık klinisyenleri, altta yatan ciddi komorbiditeleri gösterebilecek olan bu sendrom hakkında farkındalığa sahip olmalıdır.

Anahtar Kelimeler: idrar yolu enfeksiyonu, mor idrar, triptofan

Resim1: Hastanın idrar torbasının mor renkte olduğu görülüyor

S24

PEDİATRİK TRAVMATİK KALÇA ÇIKIĞI

Faruk Büyük[1], Melih Çamcı[2]
[1]*Erciş Şehit Rıdvan Çevik Devlet Hastanesi, Acil Tıp Kliniği, Van*
[2]*Ankara Yıldırım Beyazıt Üniversitesi, Ankara Şehir Hastanesi, Acil Tıp Kliniği, Ankara*

GİRİŞ

Çocukluk çağında görülen travmatik kalça çıkığı oldukça nadirdir. Tüm travmatik kalça çıkıklarının yaklaşık %5'ini oluşturur. Çıkık öne ya da arkaya olabilmektedir. En sık görülen arkaya çıkık olup; genelde kalça fleksiyonda iken femura aksiyal yüklenmeyle oluşur. Çocukluk çağında travmatik kalça çıkığının redüksiyonu kolay olmasına rağmen erken ve geç dönem komplikasyonlar gelişebileceği akılda tutulmalıdır. Acil servise başvuran pediatrik kalça çıkığı yönetiminin tartışılması amaçlanmıştır.

OLGU

Evde koşarken aynı seviyeden düşme sonucu sol kalçada şişlik, ağrı, hareket kısıtlılığı şikayetiyle ailesi tarafından getirilen, 5 yaş erkek hastanın özgeçmiş ve soygeçmişte özellik yok. Hastanın yapılan fizik muayenesinde; genel durumu iyi, bilinç açık, GKS:15, vital bulguları; arteryal tansiyon 100/60 mmHg, nabız 110 vuru/dk, pulse oksimetre ile değerlendirilen sO2: %95, vücut ısısı 36.8 °C. Ekstremite muayenesinde; sol kalçada fleksiyon, adduksiyon ve iç rotasyon şekil bozukluğu olup, sol alt ekstremite nörovasküler muayenesi doğal ve diğer travma fizik muayanesinde akut patoloji saptanmadı. Çekilen grafide sol femur proksimalinde posteriora çıkık (Şekil 1a – Şekil 1b) mevcut olan hasta için Ortopedi ve Travmatoloji konsültasyonu istenmiş olup tarafımızca sedasyon altında Allis tekniği kullanarak redüksiyonu yapılmış; redüksiyon öncesi ve sonrası nörovasküler patoloji saptanmamış ve kontrol grafi (Şekil 2) sonrası pelvis destekli uzun bacak atele alınıp, takip amaçlı ortopedi servisine yatırılmıştır.

SONUÇ

Pediatrik travmatik kalça çıkıklarında pek çok komplikasyon bildirilmiştir. Femur başı avasküler nekrozu, miyositis ossifikans, travma sonrası osteoartrit, femur başı deformiteleri, siyatik sinir yaralanması bunların bazılarıdır. Çıkığın redüksiyon işlemi geciktikçe komplikasyon oranı da artmaktadır. Redüksiyon; acil serviste ilk saatler içerisinde, sedasyon ve analjezi kontrolü altında yapılmalı fakat başarılı olunamazsa cerrahi açık redüksiyon düşünülmelidir. Bütün bu komplikasyonlara rağmen, çocukların çoğunda redüksiyondan sonra normal kalça fonksiyonları elde edilmektedir. Erken tanı, erken redüksiyon ve redüksiyondan sonra iyi bir takiple çocuklarda travmatik kalça çıkığı sorunsuz iyileşebilmektedir.

Anahtar Kelimeler: Kalça çıkığı, pediatrik, travmatik

Şekil 1

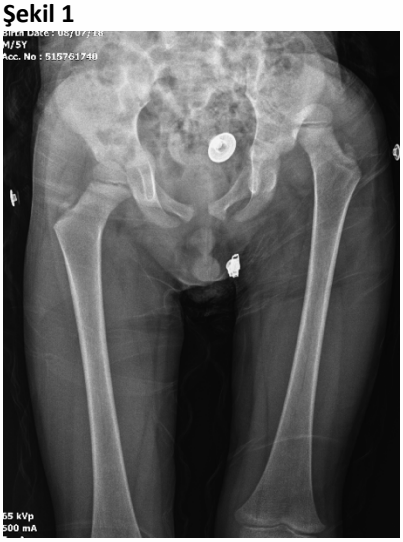

S25

AKDENİZ ÜNİVERSİTESİ HASTANESİ ERİŞKİN ACİL SERVİSİNE YAPILAN TEKRAR BAŞVURULARIN DEĞERLENDİRİLMESİ

Manolya Yıldız Ünal[1], Yıldıray Çete[2]
[1]*Antalya Atatürk Devlet Hastanesi, Acil Servis, Antalya*
[2]*Akdeniz Üniversitesi, Acil Tıp Ana Bilim Dalı, Antalya*

AMAÇ
Tekrar başvuru, bir hastanın acil servisten taburcu edildikten sonraki 72 saat içinde tekrar acil servise başvurması olarak tanımlanmıştır. Hastanelerin iş yükünü ve sağlık harcamalarını artıran tekrar başvuruların nedenleri tam olarak anlaşılamamıştır. Bu çalışmanın amacı, tekrar başvuru yapan hastaların demografik, sosyolojik ve klinik özelliklerini saptamak, tekrar başvuruların tıbbı, kurumsal veya bireysel risk faktörlerini belirlemektir. Akdeniz Üniversitesi Hastanesi Erişkin Acil Servisten 01.01.2019 - 31.12.2019 tarihleri arasında taburcu edilip tekrar başvurularını tespit etmek ve bu başvuruların özelliklerini incelemektir.

GEREÇ ve YÖNTEM
Bu retrospektif kesitsel bir çalışmadır. 2019 yılı içerisinde Erişkin Acil Servis'ten taburcu olan hastaların kayıtları geriye dönük olarak Hastane Bilgi Yönetim Sisteminden tarandı. Çalışmamızın evrenini ilk başvuru sonrası 72 saat içinde tekrar başvuru yapan hastalardan oluşturduk. Tekrar başvuru verileri bir bilgisayar yazılımı ile Hastane Bilgi Yönetim Sisteminden alınan verilerden ayrıldı ve bu hastaların verileri dikkatle incelenerek ilk başvuru ve tekrar başvuruları karşılaştırıldı.

BULGULAR
Çalışma sürecinde acil servise 105.982 hasta başvurmuş 3020 (%2,8) hasta çalışmaya dâhil edilmiştir. Hastalarımızın yaş ortalaması 40,98'dir. Hastaların %70'i aynı şikâyetle hastaneye tekrar başvurmuşlardır. Birinci ve ikinci başvurular incelendiğinde en sık acil servise geliş şikâyetleri; karın ağrısını, bulantı- ishal ve kaşıntı-kızarıklıktır. Hastaların %62'sinin triaj kategorisi değişmemiştir. İlk başvuruda triaj kategorisi 3 saptanıp ikinci başvuruda triaj kategorisi 1 olarak değerlendirilen 2 hastamız mevcuttur. Tekrar başvuruda birinci ve ikinci triaj kategorisi 2 olan hastamız vefat etmiştir. Tekrar başvuran hastalarında %84'ü taburcu edilmiştir.

SONUÇ
Acil servise tekrar başvuru oranı ve sebepleri literatürdeki çalışmalara göre önemli bir kalite ölçütüdür. Çalışmamızda acil servise tekrar başvuru oranının literatürdeki çalışmalarla benzer olduğunu gördük. Tekrar başvuruların büyük kısmının taburcu edildiği ve şikâyetlerinin devam etmesi üzerine tekrar acil servise başvurduğu görüldü. Doğru reçete düzenlenmesi, yeterli semptomatik tedavi verilmesi ve hastaların daha iyi bilgilendirilmesiyle tekrar başvuruların büyük oranda önlenebileceği düşünüldü.

Anahtar Kelimeler: Acil Servis, Tekrar Başvuru, Acil servis kalabalığı

S26

TRAVMATİK AORT DİSEKSİYONU

Akif Yarkaç, Çağrı Safa Buyurgan, Ataman Köse, Sema Belen, Halil Oktay Usluer
Mersin Üniversitesi Tıp Fakültesi, Acil Tıp Anabilim Dalı, Mersin

GİRİŞ

Travmatik aort diseksiyonu(TAD), karayollarında meydana gelen kazalardaki ölümlerin %18'inin başlıca nedenidir. Akut travma sonrası meydana gelen travmatik aort diseksiyonu literatürde çok az görülmesine rağmen oldukça mortal seyretmektedir. Özellikle yüksek hızlı motorsiklet kazalarında, hastada toraks travması izi olmasa da büyük damar yaralanmalarından şüphelenilmelidir.

OLGU

Motorsiklet kazasına maruz kalan 18 yaşındaki erkek hasta acil servisimize getirildi. Postero-anterior akciğer grafisinde (PAAG) mediastende genişleme mevcuttu. Bilgisayarlı tomografide inen aortada kısa bir segmentte posttravmatik dissekan aort psödoanevrizma ile uyumlu görünüm ve aort etrafı ile mediastende hematom ile uyumlu yumuşak doku dansiteleri görülmekteydi. Bu vaka sunumunda, yüksek enerjili travma nedeni ile genel durumu kötü olduğu için, primer bakıda şüphelenilmeyen ancak mediastende genişleme olması üzerine teşhis edilen travmatik aort diseksiyonu olgusu tartışılmaktadır.

SONUÇ

Yüksek enerjili travma hastalarında, hastada toraks travması izi olmasa da büyük damar yaralanmalarından şüphelenilmelidir. Aort yaralanmasını gösteren belirgin bulguların olmaması, bu tanıyı dışlamaz. Hastaların sırt ağrısı gibi non-spesifik şikayetleri dikkate alınmalı, özellikle tüm künt travmalarda akciğer grafisi titizlikle incelenmelidir. Yüksek enerjili travmalarda, anlamlı şikayet ve fizik muayene bulgusu olmasa dahi ölümcül sonuçları olabilen travmatik aort diseksiyonu ve rüptürü akılda tutulmalıdır

Anahtar Kelimeler: Travma, Aort diseksiyonu, Acil servis, Akciğer Grafisi

Şekil 1: PAAG'de mediastende genişleme görülmektedir

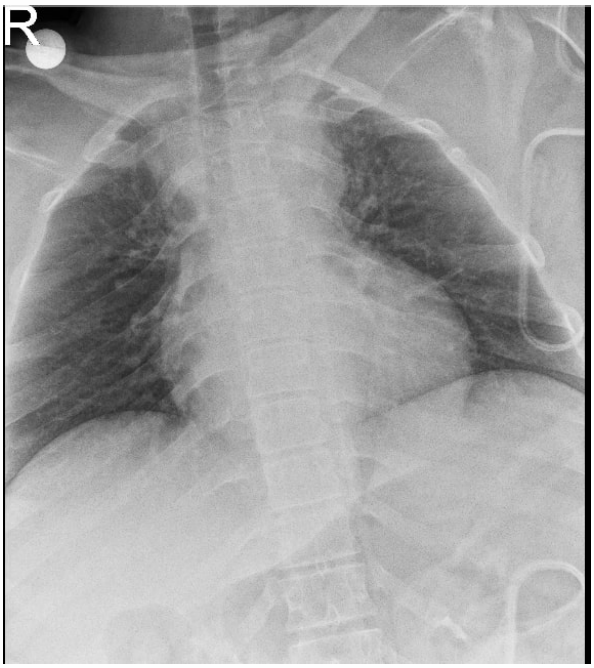

Şekil 2: Şekil 2: Olgumuzun BT görüntüleri. Solda aksiyel kesitte aortik diseksiyona bağlı aort flebi (kırmızı okla gösterilen), sağda koronal kesitte görülen kısa segment psödoanevrizma (mavi okla gösterilen) alanı görülmektedir.

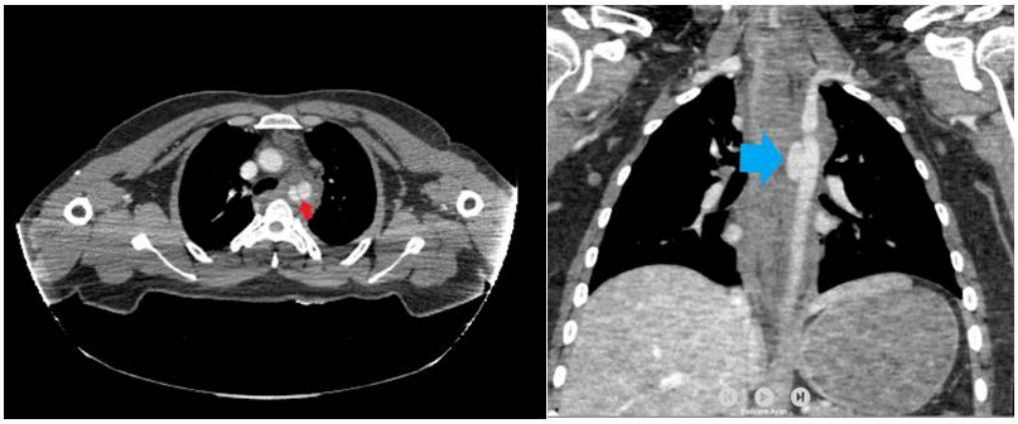

Şekil 2: Olgumuzun BT görüntüleri. Solda aksiyel kesitte aortik diseksiyona bağlı aort flebi (kırmızı okla gösterilen), sağda koronal kesitte görülen kısa segment psödoanevrizma (mavi okla gösterilen) alanı görülmektedir.

S27

KOMPLİKE OLMAYAN APANDİSİTLİ ÇOCUK HASTALARDA, NÖTROFİL LENFOSİT ORANININ EŞİK DEĞERİ KONSERVATİF TEDAVİYİ BELİRLEMEDE ETKİLİ MİDİR?

Ali Kaan Ataman[1], İncinur Genişol Ataman[2], Sezen Nergiz Çakır[3]
[1]İzmir S.B.Ü Tepecik Eğitim ve Araştırma Hastanesi,Acil Tıp Kliniği,İzmir
[2]İzmir S.B.Ü Dr.Behçet Uz Çocuk Hastalıkları ve Cerrahisi Eğitim ve Araştırma Hastanesi,Çocuk Cerrahisi Kliniği,İzmir
[3]Marmara Üniversitesi Anatomi Ana Bilim Dalı,İstanbul

AMAÇ

Nötrofil Lenfosit oranı (NLO) apandisit tanısı koymaya yardımcı olan bir biyobelirteçtir. Biz çalışmamızda, hastaneye yatırarak intravenöz (IV) antibiyotik tedavisi ile opere etmeden takip ettiğimiz komplike olmayan apandisit vakalarından tekrar apandisit ön tanısı ile başvurusu olanlarını saptayıp, hastaneye ilk başvurularındaki NLO cutoff değerlerini hesaplayarak, ilk başvurularında cerrahi ihtiyacı olup olmamasını gösterecek bir NLO cutoff değeri bulmayı amaçladık.

GEREÇ ve YÖNTEM

Nisan 2016-Kasım 2021 tarihleri arasında nonoperatif tedavi edilen 86 akut apandisit hastasını yaş, cinsiyet, başvuru anında WBC (White blood cell), CRP (C-reaktif protein) ve NLO değeri, ultrason (USG) ve kontrastlı batın bilgisayarlı tomografisinde (BT) ölçülen apendiks çapları retrospektif olarak incelendi, hastaneye tekrar başvuran ve başvurmayan gruplar istatistiksel olarak değerlendirildi.

BULGULAR

Çalışma grubundaki hastaların 50'si (%58,1) erkek, 36'sı (%41,9) kadındı. Ortalama yaş 13,3±4,1 idi. 15 hasta hastaneye tekrar başvurdu. Tüm veriler hastaneye tekrar başvuran ve başvurmayan gruplar arasında karşılaştırıldı. NLO değeri hariç anlamlı fark saptanmadı (p=0,011). Tüm hastaların NLO değerlerinin ağırlıklı ortalaması 5,19±4,48 idi. Bu değer hastaneye tekrar başvurmayan grupta 4,6±4,1, tekrar başvuran grupta ise 7,8±5,0 idi.

SONUÇ

NLO, nonoperatif tedavi edilen apandisitlerin cerrahi ihtiyaçlarını ön görmede bir biyobelirteç olarak kullanılabilir.

Anahtar Kelimeler: Nötrofil lenfosit oranı, apandisit, çocuk, apendektomi, nonoperatif tedavi

Şekil 1: NLO için cut off değeri (ROC Analizi)

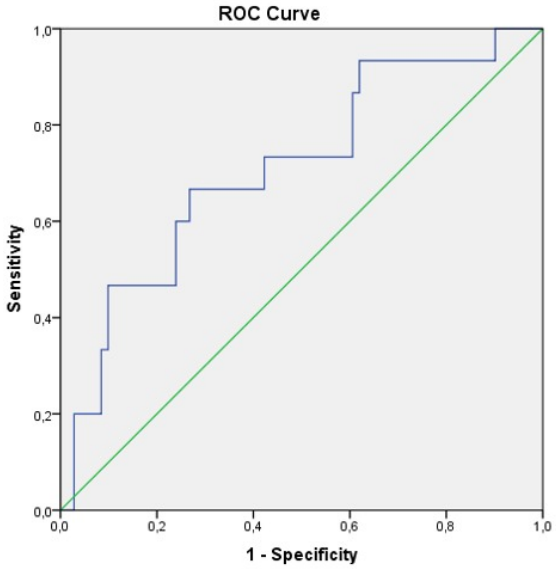

Tablo 1: Değişkenlerin yeniden hastane başvurusu açısından karşılaştırılması

Değişkenler		Hastaneye tekrar başvuru		
		Var	Yok	*p* değeri
Yaş	Ağırlıklı ortalama ± SS	13,2±3,7	14,1±5,8	0,230 [bir]
	Medyan (Min-Max)	13.0 (5.0-18.0)	16.0 (2.0-18.0)	
Cinsiyet, n (%)	Kız	42 (84.0)	8 (16.0)	0,678 [b]
	Erkek	29 (80,6)	7 (19.4)	
Başvuru anında WBC	Ağırlıklı ortalama ± SS	15,9±6,2	13,8±4,8	0,387 [bir]
	Medyan (Min-Max)	15.4 (5.1-39.9)	13.76 (4.6-20.3)	
Başvuru anında NLO	Ağırlıklı ortalama ± SS	4,6±4,1	7,8±5,0	**0,011** [bir]
	Medyan (Min-Max)	3.7 (0,4-23,1)	6.7 (1.1-17.1)	
Başvuru anında CRP	Ağırlıklı ortalama ± SS	6,8±10,0	11.0±19.1	0,873 [bir]
	Medyan (Min-Max)	4.8 (0.1-62.6)	4.2 (0.1-65.8)	
USG'de apendiks çapı	Ağırlıklı ortalama ± SS	7,52±1,63	8,45±1,37	0,245 [bir]
	Medyan (Min-Max)	7.5 (4.0-11.0)	8.5 (6.8-10.0)	
BT, n (%)	Yok	14 (93,3)	1 (6.7)	0,453 [c]
	Var	57 (80.3)	14 (19.7)	
BT'de apendiks çapı	Ağırlıklı ortalama ± SS	8,5±2,2	8,7±1,8	0,716 [bir]
	Medyan (Min-Max)	8.5 (5.2-13.0)	8.5 (6.0-12.0)	

Değişkenlerin yeniden hastane başvurusu açısından karşılaştırılması

Tablo 2: NLO için cut-off sonuçları

Alan	Std. Hata	*p* değeri	%95 Güven Aralığı		Duyarlılık	özgüllük
			Alt sınır	Üst Sınır		
0,710	0,075	0,011	0,562	0,858	0,643	0,718

NLO için cut-off sonuçları

S28

MOKSİFLOKSASİN KULLANIMINA BAĞLI MYASTENİK KRİZ

Akif Yarkaç, Çağrı Safa Buyurgan, Seyran Bozkurt Babuş, Sema Belen, Halil Oktay Usluer
Mersin Üniversitesi Tıp Fakültesi, Acil Tıp Anabilim Dalı, Mersin

GİRİŞ

Myastenia gravis (MG) öncelikli olarak postsinaptik bileşkeyi etkileyen otoimmün bir hastalıktır. Kuvvet kaybı ve kolay yorulma ile kendini gösterir. Oküler kaslarda sınırlı hafif güçsüzlük ya da farklı şiddette dizartri, disfaji ve ekstremitelerin etkilendiği jeneralize güçsüzlük şeklinde prezente olabilir. MG hastalarında solunum kaslarının değişik derecede etkilenimi ile yoğun bakım ihtiyacının olabildiği, acil bir nörolojik bir durum olan myastenik kriz gözlenebilmektedir. Myastenia Gravis'li hastalarda birçok ilaç kas sinir kavşağı arası iletiyi etkileyerek hastalığın alevlenmesine neden olmaktadır.

OLGU

Otoimmün Myastenia Gravis tanılı, timektomili 60 yaşında kadın hasta Moksifloksasin tablet kullanımından yarım saat sonra gelişen soğuk terleme ve nefes darlığı şikayeti ile acil servise getirildi. Takibinde kardiyopulmoner arrest gelişen, entübe edilen ve 3 dakika kardiyopulmoner resüsitasyonla spontan dolaşım sağlanan hasta, ilaçla provoke olan myastenik kriz olarak değerlendirildi.

SONUÇ

Myastenia Gravis'li hastalar ilaçlara çok hassastır. Birçok ilaç kas sinir kavşağı arası iletiyi etkileyerek hastalığın alevlenmesine neden olmaktadır. Yeni bir ilaç verildiğinde hasta kötüleşirse bu ilaç kesilmelidir. Bununla birlikte, Myastenia Gravis'li hastaların çoğu, göreceli bir uyarısı olan ilaçları tolere eder ve çoğu ilaç dikkatle kullanılabilir. Sakıncalı olduğu söylenen her ilacın Myastenia Gravis hastasını kötü etkileyeceği söylenemez. Diğer hastalığının Myastenia Gravisten daha önemli olduğu düşünülüyorsa ilaç kullanılabilir; fakat gözlem altında kullanılması gerekir.

Anahtar Kelimeler: Myastenia Gravis, Myastenik kriz, Antibiyotik

Tablo 1: Myastenik krize yol açabilen ilaçlar

Antibiyotikler	Telitromisin Aminoglikozidler (gentamisin, streptomisin, tobramisin, amikasin, kanamisin, neomisin ve diğerleri) Linkomisin Sulfonamid Trimetoprim + sulfametaksazol Tetrasiklin Kloramfenikol
Antiepileptikler	Fenitoin
Magnezyum ve magnezyum içeren ilaçlar	Magnezyumlu laksatif ve antiasitler
Kardiyovasküler ilaçlar	Kinidin, kinin Beta-blokerler Kalsiyum kanal blokerleri
Kontrast maddeler	İyotlu radyografik kontrastlar, gadolinyum
Kinin ve Kinidin türevleri	Klorokin
Anestezikler	Metoksifluran vb.
Hormon preperatları	Tiroid hormonu Adrenokortikotropik hormon Oksitosin Östrojen içeren preperatlar
Statinler	Atorvastatin
Nöromusküler blokerler	d-tubokürarin, Süksinilkolin vb
Kortikosteroidler	
Trankilizan ve barbitüratlar	
Lityum	
D-Penisilamin	
Botulinum toksini	
İnterferon alfa	
Morfin	

S29

ACİL SERVİSTE AKUT PANKREATİT TANISI ALAN HASTALARDA HAPS, NÖTROFİL/LENFOSİT VE PLATELET/LENFOSİT ORANININ HASTALIK ŞİDDETİNİ BELİRLEMEDEKİ YERİ

Arif Pektaş[1], Özlem Yiğit[1], Ramazan Sivil[2], Süleyman İbze[1], Gülşen Öztürk Örmeci[2]
[1]*Akdeniz Üniversitesi Acil Tıp Ana Bilim Dalı, Antalya*
[2]*SBÜ Antalya Eğitim ve Araştırma Hastanesi, Antalya*

AMAÇ
Karın ağrısı acil servislerde çok sık karşılaşılan bir yakınmadır. Akut pankreatit acil servise karın ağrısı ile başvuran hastalarda erken tanı ve tedavinin önemli olduğu hastalıklardan birisidir. Akut pankreatitin ciddiyetini tahmin etme çalışmaları, artan morbidite ve mortalite riski altındaki hastaları belirlemeye yardımcı olabilir, böylece yoğun bakım ünitelerine uygun erken triyaja ve spesifik müdahaleler için hasta seçimine yardımcı olabilir. Bu çalışmamızda acil serviste akut pankreatit tanısı konulan hastalarda HAPS, NLO ve PLO değerlerinin erken dönemde hastalık şiddetini ve prognozu saptamadaki önemi araştırılacaktır.

GEREÇ ve YÖNTEM
01.01.2019 ile 01.03.2022 tarihleri arasında Akdeniz Üniversitesi Hastanesi acil servisine başvuran ve lipaz testi çalışılan hastalar belirlendi. Lipaz testi laboratuvar referans değerinden yüksek olan hastaların dosya kayıtları incelenerek, öykü ve fizik muayene bulgularına, laboratuar ve görüntüleme sonuçlarına, yatış bilgilerine ve çıkış özetlerine bakılarak akut pankreatit tanısı alanlar çalışmaya dâhil edildi. Yoğun bakım yatışı gereken, nekrotizan pankreatit gelişen, ölüm gerçekleşen hastalar kötü prognozlu ciddi seyirli pankreatit olarak sınıflandı. HAPS, NLO ve PLO değerlerinin ciddi seyirli pankreatit gelişecek hastaları belirlemedeki değeri araştırıldı. Bulguları değerlendirmek için SPSS programı kullanıldı.

BULGULAR
Çalışmaya alınan kesin olarak akut pankreatit tanısı almış 347 hastanın 163'ü (%47) erkek ve 184'ü (%53) kadındı. Yaş ortalaması 52,6±16,2 ve ortancası 54 (min:17-max:95) olarak hesaplandı. Hastaların 78'si (%22,5) taburcu edilmiş olup 269 (%57,6) hastaya yatış verildi. Hastaneye yatırılan hastaların 8'inde (%2,3) kötü prognostik sonuçları (ölüm, nekrotizan pankreatit, yoğun bakım ihtiyacı) olan ciddi seyirli pankreatit gelişti. HAPS'ın ciddi pankreatit hastalarını belirlemedeki duyarlılığı %87,5, özgüllüğü %53,1, negatif prediktif değeri ise %99,4 olarak tespit edildi. NLO için yapılan ROC analizinde AUC 0.785 (%95 CI; 0,62-0,94) olarak saptandı. Eğriden hesaplanan NLO = 11 eşik değeri için duyarlılık %75, seçicilik %84,3, NPV ise %99,3 olarak tespit edildi. PLO için yapılan ROC analizinde AUC 0.776 (%95 CI; 0,57-0,98) olarak saptandı. Eğriden hesaplanan PLO = 220 eşik değeri için duyarlılık %87,5, seçicilik %72,3, NPV ise %99,6 olarak tespit edildi. NLO, PLO ve yüksek yaş ile ciddi seyirli pankreatit gelişmesi arasında anlamlı ilişki bulundu (p=0,006, p=0,008, p=0,005).

SONUÇ
Çalışma sonuçlarına dayanarak yüksek NLO ve PLO değerlerinin ciddi seyirli akut pankreatit gelişimini öngörmede anlamlı ilişkisinin olduğu saptanmıştır. Benzer şekilde yüksek yaşın da şiddetli hastalık ile ilişkisinin olduğu bulunmuştur. HAPS'ın ise ciddi seyirli olmayan akut pankreatit gelişimini öngörmede anlamlı ilişkisi olduğu tespit edilmiştir. Çalışmamız sonucu yoğun bakım ihtiyacı olmayan, ölümcül olmayan, serviste düşük gün sayılı yatış ile taburcu edilebilen ve hatta evde takibi uygun olabilecek hastaların seçimini doğru yapabilen bu parametrelerin kullanılabileceği gösterilmiştir.

Anahtar Kelimeler: Akut Pankreatit, HAPS, NLO, PLO, Yaş

Figür 1

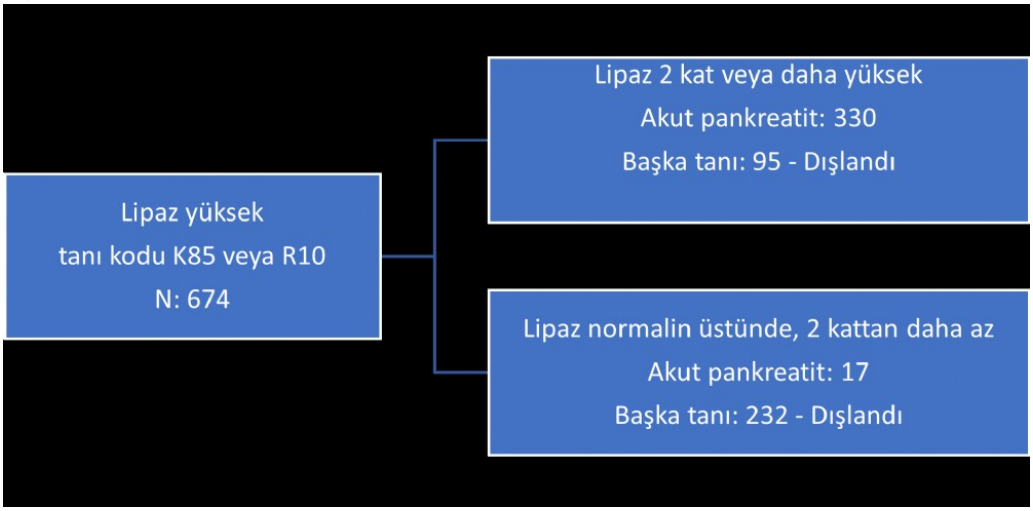

Hasta Akış Şeması

Şekil 2

Yaş ortalaması		52,6
Yaş ortancası		54 (min:17-max:95)
Cinsiyet	Erkek	163 (%47)
	Kadın	184 (%53)

Demografik Özellikler

Şekil 3

	Duyarlılık	Özgüllük	**NPV**	PPV	LR+	LR-
HAPS	%87,5	%53,1	**%99,4**	%4,2	1,87	0,24
NLO	%75	%84,3	**%99,3**	%10,1	4,8	0,3
PLO	%87,5	%72,2	**%99,5**	%6,9	3,1	0,17

HAPS, NLO, PLO'nun istatiksel karşılaştırma sonuçları

S30

HASTANIZIN NON ST ELEVASYONLU MİYOKARD ENFARKTÜSÜ OLDUĞUNA EMİN MİSİNİZ? ASLANGER MODELİ

Aybuke SOYLU[1], Senem KOCA[2], Zafer Duran[1]
[1]Ankara Etlik Şehir Hastanesi, Acil Tıp Ana Bilim Dalı, Ankara
[2]Ankara Dışkapı Eğitim ve Araştırma Hastanesi, Acil Tıp Ana Bilim Dalı, Ankara

GİRİŞ

ST segment elevasyonlu olmayan miyokard enfarktüslerinde katater anjiyografinin gecikmesinin önüne geçebilmek için oklüzyonlu ve oklüzyonsuz miyokard enfarktüsü yaklaşımı gündeme gelmiştir. Bu yazıda ilk bakışta non st elevasyonlu miyokard enfarktüsü olarak değerlendirilen fakat detaylı incelendiğinde Aslanger Modeli'ne uyan inferior miyokard enfarktüsü öncülü EKG bulguları olan ve katater anjiyografi yapılan vaka anlatıldı. Yapılan yeni araştırmaların klasik miyokard enfarktüsü sınıflandırmasını değiştirebileceği kanaatindeyiz.

OLGU

Ankara Dışkapı Eğitim ve Araştırma Hastanesi Acil Servisi'ne başvuran 63 yaşında erkek hastanın özgeçmişinde sadece hiperlipidemi mevcut. Sigara kullanım öyküsü yok, ailede koroner arter hastalık öyküsü var. Hasta kardiyak kökenli olduğunu düşündürecek şekilde, sol kola yayılan, baskı tarzında, göğüs ağrısı ve efor dispnesi şikayeti ile tarafımıza ayaktan başvurdu. Hastanın vital parametreleri şu şekilde idi: 112/64 kan basıncı, 91 nabzı, %96 oksijen satürasyonu. Posteroanterior akciğer grafisinde pnömotoraks, hemotoraks bulgusu yoktu. Laboratuvar parametreleri şu şekilde idi;

•Kardiyak belirteçler Troponin T hs 40.05 ng/L (cut-off 0-14 ng/L), NT Pro-BNP 145.1 ng/L,
•Koagülasyon INR 0.99, aPTT 23.4 saniye, PT 8.65 saniye, D-Dimer 0.21 mikrogram/m
•Biyokimya Kreatinin 0.99 mg/dL, Üre 30 mg/dL, AST 17 U/L, ALT 16 U/L,
•Tam Kan Sayımı WBC 8.55, Hb 15.6 g/dL, PLT 242 bin
•Kan gazı Ph 7.39, pCO2 42.6 mmHg, HCO3 24.5 mmol/dL, laktat 1.5, K+ 3.9 mmol/dL, Ca++ 1.21 mmol/dL, Na+ 140 mmol/dL, anyon gap 5.9 mmol/dL

Hastanın çekilen EKG'sinde D3 derivasyonunda 1mm (bir küçük kare) ST segment yükselmesi mevcuttu. V1 derivasyonundaki ST segmenti V2 derivasyonundaki ST segmentinden daha yüksekteydi ve V4-V5-V6 derivasyonlarında pozitif T dalgasına eşlik eden ST segment depresyonu bulunuyordu.

Hastanın Grace skoru 123 puan olarak hesaplandı ve hasta kardiyoloji anabilim dalına konsülte edildi. Hasta ivedilikle katater anjiyografi laboratuvarına alındı. Yapılan anjiyoda CX %100, RCA %99, LAD %80 tromboze geldi ve bypass kararı alındı. Bypass operasyonundan sonra medikal tedavi düzenlenerek hasta taburcu edildi.

SONUÇ

Güncel literatürde klasik NSTEMI ve STEMI yaklaşımının haricinde yeni bir model olan oklüzyonlu ve oklüzyonsuz miyokard enfarktüsü tartışılmaktadır. (1,4) Bu yeni yaklaşımda da EKG yine en önemli tanı aracı olmaya devam etmektedir. Aslanger ve arkadaşları tarafından Mayıs 2017'de başlanan ve retrospektif olarak gerçekleştirilen çalışmada Aslanger model kriterleri oluşturulmuştur. Bu kriterlere göre D3 derivasyonunda bulunan herhangi bir ST segment elevasyonu, V4-V5-V6 derivasyonlarının herhangi birinde pozitif sonlanımlı T dalgasının eşlik ettiği ST segment depresyonu (V2 derivasyonunda ST segment depresyonu olmamalı) ve V1 derivasyonundaki ST segment yüksekliği V2 derivasyonundaki ST segment yüksekliğinden daha fazla olmalıdır. Bu bulgular inferior miyokard enfarktüsünün öncü bulguları olarak kabul edilmiştir. (5) Bizim vakamızda da hastada spesifik STEMI bulguları olmadığı için ilk başta hasta NSTEMI olarak değerlendirilmiştir. Ancak EKG daha detaylı incelendiğinde Aslanger modeli ile uyumlu olduğu tespit edilmiştir. Bunun üzerine hasta STEMI olarak kabul edilerek katater anjiyo laboratuvarına gönderildiğinde koroner arterin LAD, RCA, CX dallarında %80'in üzerinde tıkanıklık olduğu tespit edilmiş ve hastada bypass kararı alınmıştır. Oklüzyonlu ve oklüzyonsuz miyokard enfarktüsü konusunda devam eden tartışmalar ve yapılan yeni çalışmalar miyokard enfarktüsü konusundaki geleneksel yaklaşımların ilerleyen dönemlerde değişebileceği ve gelişebileceği kanaatindeyiz.

Anahtar Kelimeler: Anjiyo, Aslanger, NSTEMI, STEMI

Anjiyo

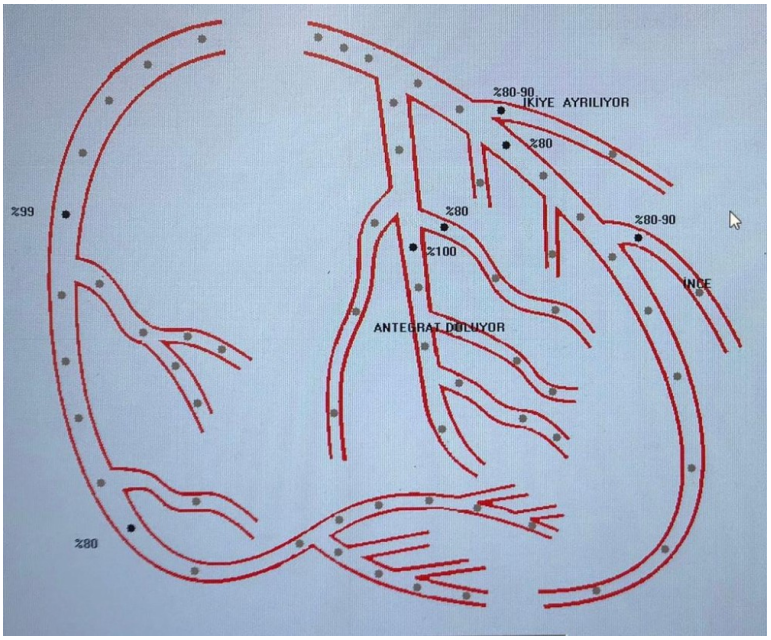
%80-90
İKİYE AYRILIYOR
%80
%99
%80
%100
%80-90
İNCE
ANTEGRAT DOLUYOR
%80

EKG

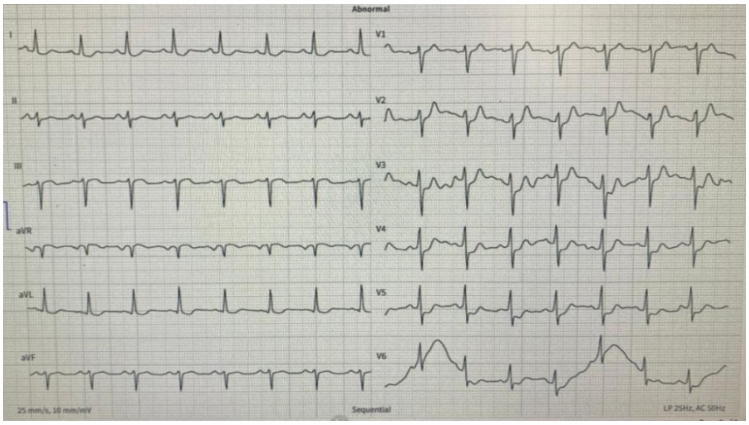
Abnormal
I
II
III
aVR
aVL
aVF
V1
V2
V3
V4
V5
V6
25 mm/s, 10 mm/mV
Sequential
LP 25Hz, AC 50Hz

S31

GASTROİNTESTİNAL SİSTEM KANAMASININ NADİR BİR NEDENİ: SEKONDER AORTOKOLONİK FİSTÜL

Rabia Öz, Hamit Hakan Armağan
Süleyman Demirel Üniversitesi Araştırma ve Uygulama Hastanesi, Acil Tıp Anabilim Dalı

GİRİŞ

Aortik rekonstrüksiyon 50 yıldan uzun süredir aortoiliak obstrüksiyon ve anevrizmal hastalıklar için kullanılmakta, mortalite ve morbiditede çok iyi sonuçlar alınmaktadır. Gastrointestinal kanalda, bitişiğindeki bir vasküler protez nedeniyle oluşan erozyonlar nadirdir ve sekonder aortoenterik fistüller olarak adlandırılırlar. Abdominal aort cerrahisi sonrası %0.36-3 oranında görülür ve mortalitesi yüksektir. Aortoduodenal fistüller daha sık görülürken, aortokolonik fistüller ise nadirdir. Olgumuzda gastrointestinal sistem kanamalarının nadir bir nedeni olarak aortik rekonstrüksiyon sonrası aortokolonik fistül vakasını sunmayı hedefledik.

OLGU

49 yaş erkek, 3 yıl önce superior mesenterik arter tıkanıklığı nedeniyle trunkohepatik by-pass greft operasyonu öyküsü olan ve ek hastalığı olmayan hasta, 1 haftadır devam eden ancak son 24 saatte artan kanlı dışkılama şikayeti ile dış merkeze başvurmuş. Dış merkezde yapılan tetkiklerinde hemoglobin 4.8 gr/dL, bilgisayarlı tomografi anjiografide greft distalinde akım olan hastaya 3 ünite eritrosit süspansiyonu ile replasman yapılarak, hastanemize sevk edildi.

Hastanın genel durumu orta, bilinç açık, koopere oryante idi. Glaskow Koma Skalası 14 olan hastanın vital bulguları nabız 110/dk, tansiyon 100/60 mm/Hg, vücut sıcaklığı 36.5 ºC olarak tespit edildi. Fizik incelemede hasta solgun görünümde, hafif takipneik idi. Kardiovasküler sistem muayenesinde hafif taşikardi dışında patoloji tespit edilmedi. Batın rahat, defans, rebound ve hassasiyet yoktu. Periferik nabızlar özellikle alt ekstremitelerde zayıf hissediliyordu. Rektal tuşede hematokezya tespit edildi.

Laboratuar incelemelerinde lökosit: 15.2x103/µL, hemoglobin: 6.3 gr/dL, trombosit: 126x103/µL, kreatinin: 0.83 mg/dL, prothrombin zamanı: 16.1 sn, INR: 1.37 olarak tespit edildi.

Hastanın çekilen Kontrastlı Abdomen bilgisayarlı tomografisinde kolonik anslar boyunca lümen içi kanama ile uyumlu hiperdens görünüm olduğu ve Çölyak trunkus orijin düzeyinden hepatik artere uzanım gösteren stent materyaline ait olabilecek görünüm ile çölyak bifurkasyon düzeyinde stent lümeninin oklüzyon ile uyumlu şekilde seçilemediği bildirildi. Ayrıca bu düzeyde lümen içerisinden kontrast maddenin psödoanevrizma ile uyumlu şekilde anterior superiora kendini sınırlayan şekilde 1.3 cm'lik uzanımının izlendiği bildirildi. Gastroenteroloji tarafından değerlendirilen hastada yapılan endoskopide duodenum 2. kıtaya, kolonoskopide çekuma kadar ilerlendi. Aktif kanama odağı tespit edilemedi. Genel Cerrahi ile Kalp ve Damar Cerrahisi tarafından birlikte operasyona alınan hastada önceki greft bölgesinden kolon içerisine kanama olduğu tespit edildi. Hastada sekonder aortokolonik fistüle bağlı gastrointestinal kanama düşünüldü. Kanama durduruldu. Sol kolon rezeksiyonu yapıldı. Sağ kolostomi açıldı. Hasta 2 ay yoğun bakımda kaldıktan sonra Genel Cerrahi kliniğine devredildi.

SONUÇ

Sekonder aortokolonik fistül, aort rekonstrüksiyonu sonrası nadir görülen ancak mortalitesi yüksek bir komplikasyondur. Cerrahi tedavi ile mortalite oranları %14 ila %70 arasındadır. Kanama ve sepsis gelişmeden erken tanı konulması düşük risk ile tedavi imkanı sağlar. Bu nedenle aortik rekonstrüksiyon öyküsü olan ve gastrointestinal kanama ile başvuran tüm hastalarda sekonder aortoenterik fistüller akılda tutulmalıdır

Anahtar Kelimeler: aortokolonik fistül, gastrointestinal kanama, aortik rekonstrüksiyon

S32

AKILLI SAATLER DİSRİTMİLERİ KADAR DOĞRU DEĞERLENDİRİYOR? ÖN ÇALIŞMA

Sinan Paslı
Karadeniz Teknik Üniversitesi Tıp Fakültesi, Acil Tıp Anabilim Dalı, Trabzon

AMAÇ

Sağlık parametrelerinin izlenmesini ve kaydedilmesini sağlayan giyilebilir cihazların kullanımı gün geçtikçe yaygınlaşmaktadır. Bazı akıllı saatler, standart bir 12 derivasyonlu EKG'deki derivasyon I'e eşdeğer olan tek derivasyonlu bir EKG'yi kaydetme yeteneğine sahiptir.Çoğu EKG özellikli akıllı saat, atrial fibrilasyonun (AF) otomatik olarak teşhis edilmesini sağlayan yazılımsal uygulamalara sahiptir ve literatürdeki çoğu çalışma bu spesifik ritim bozukluğunun doğruluğunu analiz etmeye odaklanmıştır. Ancak diğer disritmi ve anormal EKG bulgularının değerlendirildiği çalışmaların sayısı sınırlıdır. Bu ön çalışmanın amacı, taşikardi, bradikardi, AV bloklar, dal blokları, gibi birçok normal sinüs ritmi (NSR) dışı ritimlerin akıllı saatler ile tanısının doğruluğunu değerlendirmektir.

GEREÇ ve YÖNTEM

Çalışmaya bir 3. basamak acil servise çeşitli kardiyovasküler semptomlarla başvuran, monitörize takip edilen ve EKG'sinde NSR dışı bir ritim olan 18 yaşın üzerindeki, gönüllü ve klinik olarak stabil hastalar dahil edildi. Acil servise başvurusunda çekilen 12 derivasyonu EKG'sinde NSR harici bir ritim saptanan hastaların sol el bileğine akıllı saat (Apple Watch 7®) takıldı ve sağ el işaret parmağı ile saat üzerindeki dijital butona 30 sn basılı tutması istenerek derivasyon I çıktısı kaydedildi. Saat ile alınan EKG çıktıları ile standart EKG'leri, hız ve ritim doğruluğu açısından karşılaştırıldı. Hastaların demografik verileri ayrı bir form üzerinde kaydedildi. Toplanan veriler IBM SPSS paket programı (versiyon 25) programı kullanılarak analiz edildi. Kullanılacak analiz yönteminin belirlenmesi amacıyla Kolmogrov-Smirnov testi sonuçları incelenerek verilerin normal dağılım gösterip göstermedikleri belirlendi. Tanımlayıcı istatistikler normal dağılan sayısal verilerde ortalama ve standart sapma; nominal veriler de sayı (n) ve yüzde (%) şeklinde ifade edildi. İkili grup karşılaştırmalarında sayısal veriler için Student-T testi kullanıldı. Korelasyon analizi için Spearman's analizi kullanıldı. Korelasyon katsayısı r ile belirtildi. Çalışmadaki istatistiksel analizlerde $p<0.05$'in altındaki değerler istatistiksel olarak anlamlı kabul edildi.

BULGULAR

Çalışmaya 55 hasta dahil edildi. Hastaların 26'sı (%47,3) erkek, 29'u (%52,7) kadındı. Tüm hastaların yaş ortalaması 70.04±14.57 idi. Erkeklerin yaş ortalaması 70.73±10.61 iken kadınların yaş ortalaması 69.39±17.65 idi. Erkekler ve kadınlar yaş ortalamaları açısından benzerdi ($p=0.739$). Hipertansiyon en sık komorbid hastalık olurken 31 (%56.4), atrial fibrillasyon 19 (%34.5) ikinci sıradaydı. En sık kullanılan ilaç ise beta blokörlerdi 15 (%27.3). Başvuru semptomlarına bakıldığında en sık semptom çarpıntı 12 (%21.8) ve dispne 10 (%18.2) idi. Vital bulgular değerlendirildiğinde hastaların ateş ortalamaları 36.4±0.48 C, ortalama arteryel basınçları 96.02±16.85 mmHg ve ortalama nabızları 101.7±37.02 atım/dakika idi. En sık tespit edilen ritim AF idi. EKG'si AF olan 25 hastanın 24'ü saat tarafından AF olarak saptandı ve EKG'sinde sinüs aritmisi olan 1 hasta da akıllı saat tarafından AF olarak değerlendirildi. Standart EKG ritmi NSR olan hiçbir hasta yokken akıllı saat EKG'sinde NSR görülen 3 hasta vardı. EKG'sinde sinüs aritmisi, pil ritmi ve 1. Derece AV blok olan 4 farklı hastada saat üzerinden alınan çıktı tanısal değildi. EKG ile ölçülen kalp atım hızı ile akıllı saat ile ölçülen kalp atım hızı arasında pozitif yönlü yüksek düzeyde korelasyon vardı ($r=0.973$, $p<0.001$). EKG ile belirlenen kardiyak ritimler ile akıllı saat tarafından belirlenen kardiyak ritimlerin birbirleriyle olan ilişkisi incelendiğinde bu iki parametre arasında da pozitif yönlü yüksek düzeyde korelasyon olduğu tespit edildi ($r=0.868$, $p<0.001$).

SONUÇ

Çalışmamız akıllı saatlerle yapılan sinüs dışı ritimlerin tamamının değerlendirildiği az sayıda çalışmadan biridir. EKG ile belirlenen kardiyak ritimler ile saat üzerinden alınan çıktılar hem ritim hem hız değerlendirmesinde yüksek düzeyde koreledir. Sonuçlarımız, Apple Watch EKG çıktılarının çeşitli disritmileri ve EKG bulgularını başarılı bir şekilde saptayabildiğini göstermektedir. Sonuçların daha çok sayıda katılımcı ile yapılacak çalışmalar ile desteklenmesine ihtiyaç vardır.

Anahtar Kelimeler: akıllı saat, disritmi, EKG

Hastaların standart EKG ve akıllı saat ile belirlenen ritimleri

Ritim, n (%)	EKG	Akıllı saat
Atrial fibrilasyon	25 (45.5)	25 (45.5)
Sinüs taşikardisi	6 (10.9)	7 (12.7)
Sinüs bradikardisi	3 (5.5)	5 (9.1)
1. derece AV blok	1 (1.8)	-
2. derece tip 1 AV blok	3 (5.5)	1 (1.8)
Sinüs aritmisi	1 (1.8)	-
Ventriküler ekstrasistol	3 (5.5)	3 (5.5)
Supraventriküler taşikardi	5 (9.1)	5 (9.1)
Dal bloğu	3 (5.5)	3 (5.5)
d1 ST depresyonu	2 (3.6)	2 (3.6)
d1 ST elevasyonu	1 (1.8)	1 (1.8)
Pil ritmi	2 (3.6)	-
Normal sinüs ritmi	-	3 (5.5)

S33

ASLANGER PATERNİ; ST ELEVASYONU OLMAKSIZIN İNFERİOR MİYOKARD İNFARKTÜSÜ: OLGU SUNUMU

Salih KARAKOYUN, Kudret Selki, Mehmet Cihat Demir, Emre Erdem
Düzce Üniversitesi Tıp Fakültesi Hastanesi, Acil Tıp Anabilim Dalı, Düzce

GİRİŞ

ST segment yüksekliği, akut miyokard infarktüs teşhisi için en değerli elektrokardiyogram (EKG) bulgularından biridir. Ancak EKG'de saptanan bazı bulgularla alışılagelmiş ST segment elevasyonlu miyokart infarktüsü (STEMI) kriterleri sağlanmadan da koroner anjiografide saptanan akut koroner oklüzyonlar öngörülebilir (1). Akut koroner oklüzyon tanısı koyabilmek için STEMI/ NONSTEMI (ST eleve olmayan miyokart infarktüsü) değerlendirmesi yapıldığında sensitivite ve spesifite düzeylerinde kusurlar bulunmaktadır (2). Bu konuda yeni EKG paternleri üzerinde çalışılarak hastalara daha erken teşhis ve tedavi sağlamak hedeflenmektedir.

Aslanger paterni, çoklu damar hastalığı olan akut inferior miyokard infarktüsünün tanınmasında spesifik bir EKG bulgusudur ve erken tanı, tedavi modalitelerinin uygulanması için bize zaman kazandırmaktadır. Bu paternde tariflenen EKG bulguları: diğer inferior derivasyonlarda olmamak şartıyla izole D3 derivasyonunda ST segment elevasyonu olması, V4-6 derivasyonlarında pozitif T dalgasının eşlik ettiği ST segment depresyonu, V1 derivasyonundaki ST segmenti > V2 derivasyonundaki ST segmenti şeklindedir (3). Ayrıca Aslanger paterninin sadece tanıda değil hemodinamik kollaps ve kötü prognozu öngörmede de faydası olabileceği düşünülmekte ve tartışılmaktadır (4). Burada, kardiyak öyküsü bulunmayan ancak Aslanger paterni görülerek erken koroner anjıografi işlemine alınan ve yaygın damar tıkanıklığı tespit edilen olguyu sunduk.

OLGU

59 yaşında erkek hasta baskı tarzında göğüs ağrısı şikayeti ile acil servise başvurdu. Diyabetes mellitus'tan başka komorbiditesi ve kardiyak geçmişi bulunmuyor. Başvuru sırasındaki vital parametreleri; Ateş: 36.4, Nabız: 96/dk, Tansiyon: 172/92, Saturasyon O2: %96 şeklindedir. Hastanın çekilen EKG'sinde D3 derivasyonunda minimal ST segment elevasyonu, V1 ST segmenti > V2 ST segmenti, V4-5 derivasyonlarında st depresyonu görüldü (Görsel 1). Hastanın kan tetkiklerinde tam kan sayımı, kan şekeri düzeyi, karaciğer fonksiyon testleri, böbrek fonksiyon testleri, kardiyak troponin I normal referans aralıkları içindedir. Mevcut bulgularla kardiyoloji bölümüne konsülte edildi. Hastadan kontrol troponin I değeri görülmesi önerildi. 3. Saatte alınan kontrol troponin I değeri 0.98 (0-0,16) ng/ml olarak ölçüldü. Hasta kardiyoloji tarafınca servise yatırılıp koroner anjiografi yapıldı. Yapılan koroner anjiografide circumflex (Cx) arter: proksimal %60 tıkalı, Sol ön inen arter (LAD): proksimal kronik total tıkalı, sağ koroner arter (RCA): %70-80 darlık, distal bifurkasyon düzeyinde %80 lezyon olarak yorumlanıp hastaya koroner arter bypass ameliyatı yapılması kararı alındı.

SONUÇ

Günümüz akut koroner sendrom halen en sık ve ani ölüm nedenidir. Dolayısıyla akut koroner sendromları tanımak ve tedavi etmek çok önemlidir. Semptomlar ve kan tetkikleriyle birlikte en önemli tanı aracı EKG olup yaygın bilinen akut koroner sendromu paternlerinden farklı modaliteler üzerinde çalışılmaktadır. Aslanger paterni de bunlardan biridir. Acil servise başvuran hastaların çekilen EKG'lerinde Aslanger paterni gözden kaçırılmamalı, erkenden hastanın tanısının konması ve tedavisine başlanması sağlanmalıdır. Ayrıca Aslanger paterni saptanan hastaların hemodinamik kollaps açısından yüksek risk altında olduğu üzerine yapılan tartışmalar mevcut olup bizim olgumuzda da çoklu damar tıkanıklığı saptanmış olup bu tartışmaları desteklemektedir.

Anahtar Kelimeler: Aslanger Paterni, Miyokard İnfarktüs, Elektrokardiyogram

Görsel 1

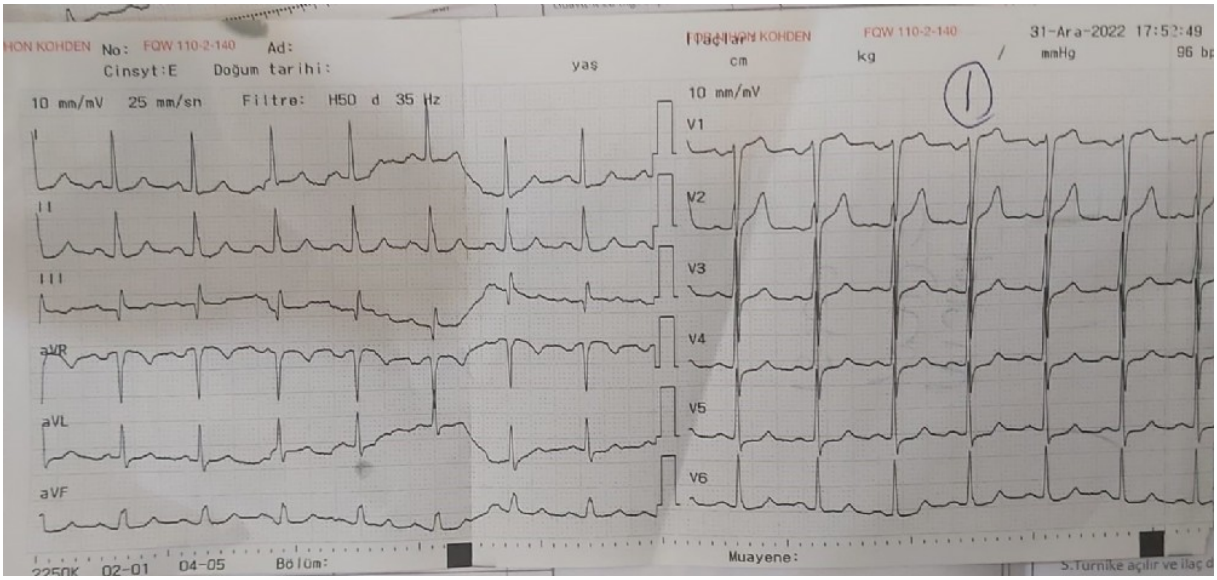
No: FQW 110-2-140
Ad:
Cinsyt:E
Doğum tarihi:
yaş
cm
kg
mmHg
31-Ara-2022 17:52:49
10 mm/mV
25 mm/sn
Filtre: H50 d 35 Hz
I
II
III
aVR
aVL
aVF
V1
V2
V3
V4
V5
V6
Bölüm:
Muayene:

S34

VARİS DIŞI ÜST GASTROİNTESTİNAL SİSTEM KANAMALI HASTALARDA HEMOGRAM PARAMETRELERİ VE VİTAL BULGULARIN GERİYE DÖNÜK İNCELENMESİ

ASLIHAN ÇELİK[1], Hamit Hakan Armağan[1], Kıvanç Karaman[2], Önder Tomruk[1]
[1]*Süleyman Demirel Üniversitesi, Acil Tıp Anabilim Dalı, Isparta*
[2]*Sıtkı Koçman Üniversitesi, Acil Tıp Anabilim Dalı, Muğla*

AMAÇ

Üst gastrointestinal sistem (GİS) kanamaları treitz ligamentinin proksimalinden kaynaklanan, sıklıkla gastrik ve duedonal ülsere bağlı kanamalardır.Ağızdan kan gelmesi, dışkıda siyahlaşma veya dışkıda kan görülmesi şikayeti ile başvuran hastalarda dışlanması gereken üst GİS kanaması önemli bir morbidite ve mortalite sebebidir.Acil servis başvurusunda üst GİS kanama tanısı, prognoz ve mortalitenin tahmin edilmesi ve erken müdahale oldukça önemlidir.

Biz bu çalışmamızda acil servise varis dışı üst GİS kanama ile başvuran ve yatışı yapılan hastalarda hemogram parametreleri, biyokimya parametreleri, vital değerler ve risk skorlamaları ile prognoz ve mortaliteyi retrospektif inceleme ile belirlemeye çalıştık.

GEREÇ ve YÖNTEM

Çalışmamızda Süleyman Demirel Üniversitesi Tıp Fakültesi Acil Servisine üst GİS kanama sebebiyle Ocak 2015 – Ocak 2020 tarihleri arasında başvuran 18 yaş ve üzeri 259 hasta retrospektif olarak değerlendirilmiştir.Çalışmaya 18 yaş altı, gebe, malignitesi olan, hematolojik hastalığı olan, özefagus varisi olan, steroid grubu ilaç kullanan, acil servisten direk taburcu olan, sevk edilen ve dosya verilerine ulaşılamayan hastalar dahil edilmemiştir. Elde edilen veriler SPSS(Statistical Package fort he SocialSciences) 23.0 kullanılarak analiz edilmiştir.Tüm istatistiksel hipotez testlerinde anlamlılık düzeyi $p<0.05$ olarak belirlenmiştir.

BULGULAR

Çalışmaya varis dışı üst GİS kanaması olan toplam 259 hasta dahil edildi.Hastaların demografik özellikleri ve özgeçmişleri incelendiğinde; hastaların cinsiyete göre dağılımında 157 erkek(%60.6), 102 kadın(%39.4) bulundu. Hastaların genel yaş ortalaması 72.7±17.0 yıl olarak bulundu.196 hastada(%75.7) melena, 21 hastada(%8.1) senkop saptandı.

Hastalar yattıkları bölüme göre sınıflandırıldığında; yoğun bakım yatışı yapılan hastaların istatistiksel olarak anlamlı derecede daha yüksek nabız sayısı, şok indeksi, INR, BUN(Kan Üre Azotu), BUN/Kreatin, Glaskow-Blatchford skoru, AIMS65 skoru ve daha düşük sistolik tansiyon, ortalama arter basıncı, albümin değerlerine sahip oldukları görüldü ($p<0.05$).

Hastalar eritrosit replasman(ER) tedavisine göre sınıflandırıldığında; ER tedavisi alan hastaların istatistiksel olarak anlamlı derecede daha yüksek şok indeksi, RDW(Eritrosit dağılım genişliği), INR, BUN, BUN/Kreatin, Glaskow-Blatchford skoru, AIMS65 skoru ve daha düşük sistolik tansiyon, diyastolik tansiyon, ortalama arter basıncı, hemoglobin, hematokrit, albümin değerlerine sahip oldukları görüldü ($p<0.05$).

Hastalar özefagogastroduodenoskopi(ÖGD) yapılma durumuna göre sınıflandırıldığında; ÖGD yapılan hastaların istatistiksel olarak anlamlı derecede erkeklerde daha yüksek olduğu, daha yüksek lenfosit sayısı, albümin ve daha düşük yaş, şok indeksi, RDW, INR, BUN, kreatin, Glaskow-Blatchford skoru ve AIMS65 skoru değerlerine sahip oldukları görüldü ($p<0.05$).

Hastalar sağ kalım durumuna göre sınıflandırıldığında; ölüm oranı yüksek olan hastaların istatistiksel olarak anlamlı derecede daha yüksek yaş, nabız sayısı, şok indeksi, RDW, nötrofil/lenfosit oranı, INR, BUN, kreatin, Glaskow-Blatchford skoru, AIMS65 skoru ve daha düşük sistolik tansiyon, diyastolik tansiyon, ortalama arter basıncı, lenfosit sayısı, albümin değerlerine sahip oldukları görüldü ($p<0.05$).

Elde edilen istatistiksel verilerin özeti tablo-1, tablo-2 ve tablo-3'te gösterilmiştir.

SONUÇ

Çalışma sonuçları değerlendirildiğinde GİS kanama erkeklerde daha fazla görülmektedir.Yaş arttıkça mortalite oranı artmaktadır.

Hastaların başvurusunda en sık bulgu olarak melena saptanmıştır.Ortalama arter basıncı düştükçe, nabız sayısı arttıkça ve şok indeksi değeri arttıkça prognoz kötüleşmekte ve mortalite artmaktadır.Hemoglobin ve hematokrit değerlerinin ER tedavisi ihtiyacını belirlediği, RDW değerinin de prognoz ve mortalite açısından önemli bir kriter

olduğu saptanmıştır.Nötrofil/lenfosit oranının mortalite ile ilişkili olduğu saptanmıştır.Plateletkrit değerinin mortaliteyi belirlemede etkili olduğu fakat diğer trombosit indekslerinin prognoz ve mortaliteyi belirlemede etkili olmadıkları saptanmıştır.BUN/Kreatin oranının ER tedavisi ihtiyacını ve yoğun bakım ihtiyacını belirlemede etkili olduğu saptanmıştır.AIMS65 skorunun ve Glaskow-Blatachford skorunun prognoz ve mortaliteyi belirlemede oldukça etkili oldukları saptanmıştır.
Sonuç olarak acil servise başvuran üst GİS kanamalı hastalarda vital değerler, şok indeksi, hemoglobin, hematokrit, RDW, BUN/Kreatin oranı, AIMS65 ve Glaskow-Blatchford skorunun değerlendirilmesi acil servis hekimine prognoz, erken tedavi ihtiyacı ve mortaliteyi tahmin etmesinde katkı sağlamaktadır.WBC ve trombosit indekslerinin prognoz ve mortaliteyi tahmin etmede bir etkisi olmadığı düşünülmektedir.

Anahtar Kelimeler: Acil Servis, AIMS65 Skoru, GİS Kanama, Glaskow-Blatchford Skoru, Şok İndeksi.

TABLO-1

Sağ Kalım Durumuna Göre	Taburcu	Ölüm	P değeri
Cinsiyet (Kadın/Erkek)	81/138	21/19	0.079
Yaş (yıl)	71.54±17.49	79.38±12.70	0.009
Sistolik Tansiyon (mmHg)	117.75±21.68	102.08±25.69	<0.001
Diyastolik Tansiyon (mmHg)	69.33±14.68	63.03±19.05	0.042
Nabız Sayısı (atım/dk)	90.99±19.05	100.45±22.21	0.004
Ortalama Arter Basıncı (mmHg)	85.42±15.50	76.03±20.51	0.006
Şok İndeksi	0.81±0.28	1.06±0.46	<0.001
Lökosit Sayısı ($10^3/mm^3$)	10.51±4.89	10.52±5.67	0.960
Nötrofil/Lenfosit Oranı	6.29±9.62	10.56±12.50	0.013
Platelet Sayısı ($10^3/mm^3$)	259.39±113.69	246.18±133.42	0.500
MPV	8.84±1.02	8.95±1.09	0.731
Plateletkrit Değeri	1.98±2.77	3.29±4.94	<0.001
INR	3.25±0.55	2.58±0.59	<0.001
Glaskow-Blatchford Risk Skoru	9.43±4.30	12.70±4.07	<0.001
AIMS65 Skoru	1.37±1.02	2.78±1.27	<0.001

(MPV:OrtalamaTrombosit Hacmi)

TABLO-2

ER Tedavisine Göre	ER Yapılan	ER Yapılmayan	P değeri
Hemoglobin (mg/dl)	8.25±2.38	12.50±2.07	<0.001
Hematokrit	25.28±6.99	37.04±5.93	<0.001
RDW	17.12±3.36	15.68±2.89	<0.001

(ER:EritrositReplasmanı, RDW:Eritrosit Dağılım Genişliği)

TABLO-3

Yattıkları Bölüme Göre	Servis	Yoğun Bakım	P değeri
Albumin (g/dl)	3.42±0.52	3.10±0.61	0.005
BUN (mg/dl)	30.02±18.17	44.99±29.54	0.003
Kreatin (mg/dl)	1.168±0.710	1.419±1.138	0.239
BUN/Kreatin Oranı	27.05±14.80	34.86±17.76	0.006

(BUN:Kan Üre Azotu)

S35

RİNORE İLE BAŞVURAN HASTADA BEYİN BİLGİSAYARLI TOMOGRAFİSİ İLE KAÇIRILAN KAFA TABAN KIRIĞI

Halil Emre Koyuncuoğlu[1], Ayfer Keleş[2]
[1]*Dr. Nafiz Körez Sincan Devlet Hastanesi, Ankara*
[2]*Gazi Üniversitesi Hastanesi, Ankara*

GİRİŞ

2015 Dünya Sağlık Örgütü verilerine göre, trafik kazaları dünyada en fazla 10 mortalite nedeni listesinde onuncudur. Ek olarak, trafik kazaları ile ilişkili kafa travmasında artan bir eğilim vardır. Travmayı takiben kafa tabanı kırığı (KTK), KTK'nın en sık komplikasyonu olan beyin omurilik sıvısı (BOS) sızıntısı ve KTK fistül oluşumuna yatkındır. Bazen, fistül oluşumu gecikebilir ve başlangıçta kaçırılabilir. BOS fistülü hastası, daha yüksek oranda menenjit riskine sahiptir ve cerrahi müdahale gerektirebilir. Rinore olan beyin bilgisayarlı tomografi ile KTK'nın kaçırılmış bir tanısını sunuyoruz.

OLGU

36 yaşındaki bir erkek hasta acil servise burnunda su gelmesi şikayeti ile başvurdu. Başvurusundan bir hafta önce trafik kazası geçirmiş ve başka bir hastanede kafa travması açısından tetkik edilmiş. Beyin Bilgisayarlı Tomografi (BBT) görüntülemesi yapılmış olan hastada herhangi bir anormal bulgu saptanmamış. Acil Servis vital bulguları Nabız: 78/Dakika, Kan Basıncı: 124/70 MMHG, Ateş: 37.2 C0. Fizik muayenesi normaldi. Nörolojik muayenesi boyun sertliği olmadan normaldi. BBT'ye ek olarak maksilofasyal BT görüntülemesi yapıldı ve KTK teşhis edildi. Hasta beyin cerrahi ile konsülte edildi. Seftriakson 2 gram IV uygulandı. Burundan sıvı örneği toplandı ve analiz için gönderildi ve β2 transferrin düzeyi çalışıldı. Tetkik sonuçları BOS ile uyumlu olan hasta kaza sonrası yedinci gününde beyin cerrahi servisine yatırıldı ve operasyon planlandı.

SONUÇ

Kafa taban kırığı (KTK), kafa travması mağdurlarında nadirdir, ancak genç yetişkin erkeklerde daha yaygındır. ktk'nın klinik bulguları destekleyici olmakla birlikte kesin değildir; KTK'yı saptamak için genellikle yüksek çözünürlüklü bilgisayarlı tomografi görüntülemesi kullanılır, ancak kaçırılan vakalar bildirilmiştir.. Ayrıca koronal ve aksiyel kesitli multiplanar rekonstrüksiyon ve fasiyal BT görüntülemeleri de yapılmalıdır. Tartışmalı olmasına rağmen profilaktik antibiyotikler beyin cerrahına danışılarak uygulanmalıdır.

Anahtar Kelimeler: Travma, beyin bilgisayarlı tomografi, kafa taban kırığ

Bos

bos görüntüleri

Bos

bos görüntüleri

S36

ACİL SERVİSLERDE YIĞILMA VE UZAMIŞ KALIŞ SÜRELERİ İLE İLİŞKİLİ FAKTÖRLER: BİR ÜNİVERSİTE HASTANESİNİN 3 YILLIK ANALİZİ

SEVAL KOMUT[1], Ali Kemal Erenler[1], Cem Koçak[2], Erdal Komut[3]
[1]*Hitit Üniversitesi Tıp Fakültesi, Acil Tıp Anabilim Dalı, Çorum*
[2]*Hitit Üniversitesi Sağlık Bilimleri Fakültesi, Çorum*
[3]*Hitit Üniversitesi Tıp Fakültesi Radyoloji Anabilim Dalı, Çorum*

AMAÇ
Bu çalışmanın amacı acil servislerdeki aşırı kalabalıklaşma ve uzun kalış süreleri ile ilişkili faktörleri ortaya koyarak kantitatif veriler ışığında çözüm önerileri sunmaktır.

GEREÇ ve YÖNTEM
Üç yıllık süreçte acil servisimize başvuran hasta sayısı, renklendirilmiş triyaja göre alanlara dağılımı, adli muayene vaka sayısı, ölen hasta sayısı, bekleme süreleri ve acil serviste kalış süresi, konsültasyona geliş süreleri, laboratuvar sonuç sürelerinin uzunluğu, acil serviste izlenen ve servise yatırılan hasta sayıları kaydedildi. Bulgular yıllara göre karşılaştırıldı.

BULGULAR
1.223.917 hasta verisi incelendi. Acil servis başvuru oranı %27,9'du. Olguların %2,2'si adli vasıflı idi. Acil serviste ortalama kalış süresi 187,7 dakika idi. En uzun kalış süreleri 00.00 saatleri sonrasında gerçekleşti. En uzun konsültasyon cevabı Pediatri bölümünden olup en sık hasta konsültasyonu da Pediatri branşı için açıldı. En sık başvuru sebebi yumuşak doku travması idi. Ultrasonografi ve Bilgisayarlı Tomografi sonuçları için ortalama süre sırasıyla 2,7 saat ve 1,3 saat idi. Acil servise başvuran hasta sayısı yıllar arasında anlamlı farklılık göstermedi. Yıllara göre acil serviste kalış süresi ve acil servis müşahede odasında izlenen hasta sayısı anlamlı olarak arttı. Konsültasyon sayısı da artma eğilimindeydi. Yeşil bölge girişlerinde istatistiksel olarak anlamlı düşüş elde edilirken, sarı ve kırmızı bölge girişlerinde ise anlamlı artış tespit edildi. Kırmızı bölgeye başvuran hasta sayısı 2016'ya göre artsa da 2017 ve 2018'de ölüm oranı önemli ölçüde azaldı.

SONUÇ
Hastaların acil servisten yataklı servislere hızlı transferi, konsültasyon sayısını azaltmak için personelin eğitimi, acil olmayan hastaların Aile Hekimlerine yönlendirilmesi ve acil servis personeli üzerindeki çok boyutlu stres faktörlerinin azaltılması yoluyla acil servislerdeki aşırı kalabalıklar artan talep ve sınırlı personel varlığına rağmen kısmen azaltılabilir.

Anahtar Kelimeler: Acil, Uzamış kalış, Yığılma

S37

BAŞARISIZ SUİSİDAL ASI GİRİŞİMİ SONRASI İNTRAKRANİAL KANAMA

Muhammed Ali Topuz[1], Hüseyin Mutlu[1], Muhammet Hacımustafoğlu[2]
[1]*Aksaray Üniversitesi Tıp Fakültesi Acil Tıp Kliniği*
[2]*Aksaray Eğitim ve Araştırma Hastanesi Acil Tıp Kliniği*

GİRİŞ

İntraserebral kanamalar(İSH) gelişen takip ve tedavi yöntemlerine rağmen kısmen azalma gösterse de halen yüksek mortalite ve morbidite oranına sahiptir 1.Tüm serebrovasküler olayların %10'u İSH'dir 2. Genel popülasyonda yüz binde 15 görülme sıklığına sahiptir 3. Olguların yaklaşık üçte ikisi başlangıçta maksimal nörolojik defisit ile prezente olmakla birlikte progresif şekilde yerleşen nörolojik defisit ile de karşımıza çıkabilir 4. İSH nedenleri: 1-Hipertansiyon, 2-Vaskülopatiler, 3-Hematolojik bozukluklar, 4-Tümörler, 5-İlaçlar, 6-Travma,7-diğer olarak özetlenebilir 2.

OLGU

36 yaşında erkek hasta 112 ekiplerince kardiyak arrest ön tanısı ile kardiyopulmoner resustasyon(CPR) yapılarak acil servise getirildi. Hastanın ilk bakısında bilinç kapalı Glaskow Koma Skalası(GKS):3, nabız alınamıyor ve burnundan sızıntı şeklinde kanaması mevcuttu. Hastanın yakınlarından alınan anamnezde hastanın intihar amaçlı kendini astığı öğrenildi. Hastanın CPR'ına devam edildi ve servikal stabilizasyon korunarak entübe edildi. Kılavuza göre CPR'ı devam eden hastanın acil servise girişinden 10 dakika sonra yapılan nabız kontrolünde monitörde VF ritim görüldü ve defibrile edildi. Sonraki nabız-ritim kontrolünde hastanın nabzı alındı ve tansiyon:120/80 mmHg nabız:120 bpm ölçüldü. Hastanın ikincil değerlendirmede kafasının arkasında şişlik tespit edilmesi üzerine anamnez derinleştirildi ve hastanın yakınlarının durumu hemen fark edip hastayı asıdan kurtarmaya çalıştığı fakat bu esnada hastanın düşerek kafasını yere vurduğu öğrenildi. Hastanın yapılan tetkiklerinde kan gazında pH:6,94, lac:10,2 mmol/L, HCO3:17,6 mmol/L, BEecf:-14,7 mmol/L olduğu, bilgisayarlı tomografi görüntülerinde de tüm spinal vertebralar, toraks ve batın da hasar olmadığı ancak beyin tomografisinde intrakraniyal subaraknoid hemoraji ve diffüz ödem varlığı tespit edildi (Görsel 1,2). Beyin sinir cerrahisi bölümü ile görüşüldü ve hastanın takip amaçlı yoğun bakım ünitesine yatışı sağlandı.

SONUÇ

Acil servise getirilen bilinci kapalı ya da kardiyak arrest vakalarında sadece 5H ve 5T(hipovolemi, hipoksi, hipotermi, hipo/hiperkalemi, asidoz; tansiyon pnömotoraks, kardiyak tamponad, toksinler, kardiyak tromboemboli, pulmoner tromboemboli) gibi sık görülen durumlar değil, arreste sebep olabilecek tüm ihtimaller göz önünde bulundurularak değerlendirmeler yapılmalıdır. Bizim vakamızda hastanın düşürüldüğü bilgisine ulaşabildik, fakat her zaman bu kadar şanslı olamayabiliriz.

Biz bu hastayı ilk etapta suisidal amaçlı ası sonrası respiratuar ve kardiyak arrest olarak değerlendirdik. Fakat hastanın anamnezinde durumu değiştiren farklı bir ayrıntı olduğunu gördük. Yaptığımız testlerde hastanın subaraknoid kanamasının olduğunu gördük. Hem anamnezdeki ayrıntı hem de tomografideki intrakraniyal kanamayı görmek bizler için farklı ve şaşırtıcı bir tecrübe oldu.

Anahtar Kelimeler: Arrest, intrakranial kanama, suisid

Görsel 1

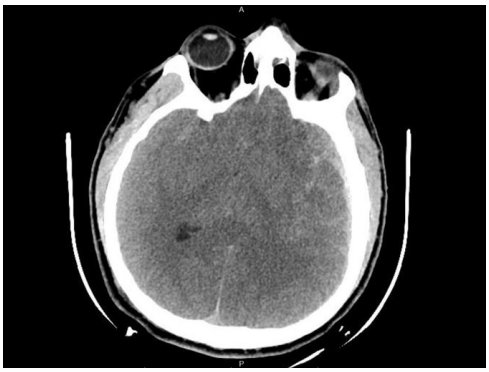

S38

AKUT PANKREATİT'İN EVRELEMESİNDE BALTHAZAR SKORU İLE LAKTAT/ALBÜMİN ORANININ KORELASYONUNUN DEĞERLENDİRİLMESİ

Emrah Çelik
Sağlık Bilimleri Üniversitesi,Derince Eğitim ve Araştırma Hastanesi,Acil Tıp Ana Bilim Dalı,Kocaeli

AMAÇ
Akut Pankreatit, pankreas enzimlerinin yükselmesine bağlı karın ağrısı, bulantı-kusma ile karakterize, mortalitesi ve morbiditesi yüksek inflamatuvar bir hastalıktır Bu çalışmada akut pankreatitin evrelenmesinde yaygın olarak kullanılan Balthazar skoru ile laktat / Albumin oranının (LAR) korele olup olmadığını değerlendirmeyi amaçladık.

GEREÇ ve YÖNTEM
Çalışma Etik kurul onayı alındıktan sonra, 01.01.2022 ile 01.01.2023 tarihleri arasında Kocaeli Derince Eğitim ve Araştırma Hastanesi acil servisine karın ağrısı ve eşlik eden bulantı-kusma şikayeti nedeniyle başvuran ve kanda amilaz ve/veya lipaz yüksekliği tespit edilerek akut pankreatit tanısı ile yatışı yapılan ve abdomen bilgisayarlı tomografi ile tanısı netleştirilen 18 yaş üstü 119 hasta, hastanenin elektronik tıbbi kayıt sistemi aracılığıyla retrospektif olarak tarandı. Hastaların ilk başvuru anında bakılan hemogram, biyokimya parametreleri ile kan gazı değerleri, hastanın yaşı, cinsiyeti, komorbiditeleri ve yatış süreleri kaydedildi. Abdomen BT de sıvı koleksiyonu bulunması, inflamasyon ve nekroz derecesine göre Balthazar skorlaması hesaplandı. Balthazar A, B, C sınıflaması (fokal yada diffüz pankreatik genişleme ve pankreatik ve peripankreatik hafif inflamasyon) hafif pankreatit, Balthazar D, E sınıflaması (tek yada daha fazla alanda sıvı birikimi, organ yetmezliği) ise şiddetli pankreatit olarak kabul edildi. Abdomen BT de pankreasta sıvı koleksiyonu yada nekroz gibi lokal komplikasyonların olmaması hafif pankreatit iken, pankreatik sıvı kolleksiyonu, organ yetmezliği ve nekroz olması ise ağır pankreatit olarak değerlendirildi. Akut pankreatit tanısı alan hastaların acil serviste alınan plazmadaki laktat /albümin oranı (LAR) ile abdomen BT de hesaplanan Ballthazar skoru arasındaki korelasyon karşılaştırıldı

BULGULAR
119 hastanın 71'i (%59,6) kadın, 48'i(%40,3) erkek olarak tespit edildi. Hafif Balthazar skoru grubunda 42 (%35,2) hastanın kadın, 37(%31,09) hastanın erkek, ağır Balthazar skoru grubunda 29 (%24,3) hastanın kadın, 11(%9,2) hastanın erkek olduğu görüldü. Balthazar skoru ile cinsiyet arasında anlamlı farklılık bulunmaktadır ($p<0,05$). Hastaların ilk başvuru zamanı değerlendirildiğinde hafif balthazar skorlaması grubunda ilkbahar döneminde 21(%26,5), yaz döneminde 27(%34,1), sonbahar döneminde 11(%13,9), kış döneminde 20(%25,3) hastanın başvurduğu, ağır Balthazar skorlaması grubunda ilkbahar döneminde 13(%32,5), yaz döneminde 6(%15), sonbahar döneminde 26(%65), kış döneminde 26(%65) hastanın olduğu tespit edildi. Balthazar grupları ile mevsimler arasında anlamlı farklılık vardır ($p<0,05$). Yatış süreleri hafif Balthazar skoru grubunda 3,69±2,65 gün, ağır Balthazar skoru grubunda 8,65±9,41) gün olarak tespit edildi. Yatış süresi ve Balthazar skoru grupları arasında anlamlı farklılık vardır ($p<0,05$)

SONUÇ
Hastanemiz acil servisine karın ağrısı ile başvuran ve akut pankreatit tanısı konan hastalarda pankreatit şiddetini belirlemek için kullanılan Balthazar skorlama sistemi ile kanda Laktat/Albümin oranı arasında korelasyon saptandı.

Anahtar Kelimeler: Acil servis, akut pankreatit, mortalite,Balthazar Skorlaması

S39

KARIN AĞRISININ NADİR SAPTANAN BİR NEDENİ: RENAL İNFARKTÜS

Salih KARAKOYUN, Kudret Selki
Düzce Üniversitesi Tıp Fakültesi Hastanesi, Acil Tıp Anabilim Dalı, Düzce

GİRİŞ

Renal infarktüs (RI) acil servis başvurularında yeterince teşhis edilememiş ve bildirilmemiş bir durumdur. Böbrek yetmezliğini önlemek için hızlıca teşhis edilmesi gerekir. Nefrolitiazis ve piyelonefritin ayırıcı tanısında ilk akla gelen tanı olmalıdır. 1 Tıpkı bu hastalıklarda olduğu gibi karın ağrısı ve yan ağrısı ile başvurduğundan tanı genellikle gözden kaçar veya gecikir. 2 Renal infarktüs karın ağrısı, yan ağrısı, bulantı/kusma (%46) ve ateş (%27) ile kendini gösterir. Yaygın olarak hematüri de görülebilir. 3 Renal infarktüsün gerçek insidansı bilinmemekle birlikte, 13 yıl boyunca izlenen önceden var olan atriyal fibrilasyonu olan yaklaşık 30.000 hastadan oluşan bir seride yaklaşık %2 idi. 4

Başlıca ilişkili risk faktörleri arasında hipertansiyon, obezite, atriyal fibrilasyon, periferik vasküler hastalık, sigara, önceki tromboembolik olay, diyabet, estroprogestinik tedavi. 5 Birçok etiyolojik faktörün RI oluşumunu desteklediği bilinmektedir, ancak atriyal fibrilasyon (AF) şu anda bu durum için en önemli risk faktörü olarak kabul edilmektedir. Yakın zamanda AF, yayınlanan RI vakalarının %64'ünde ana etiyolojik faktör olarak tanımlandı.6,7 Yüksek Laktat dehidrogenaz (LDH) konsantrasyonu sıklıkla RI ile ilişkilendirilmiştir. Hücre nekrozunun yaygın bir belirteci olan LDH konsantrasyonu, RI'li hastalarda sıklıkla yüksektir (toplam popülasyonun %90,5'i) ve uzun bir süre (15 gün) boyunca normal aralığın üzerinde kalmaktadır. 8 İntravenöz heparin ile antikoagülasyon ve ardından oral varfarin, bu ortamda standart antikoagülasyon rejimidir. Hedef INR, renal infarktüsün nedenine göre değişebilir. Hedef değer 2.0–3.0'dır. Hedef INR'de, romatizmal kalp hastalığı veya protez kapağı olanlar gibi yüksek riskli hastalarda olaylar tekrarlarsa 2,5–3,5'lik daha yüksek bir hedef makuldür.9 Burada, AF tanılı antikoagülan kullanan hastanın karın ağrısı ile acil servise başvurması ve yapılan tetkiklerde renal infarktüs saptanan bir olguyu sunduk.

OLGU

67 yaşında kadın hasta acil servise sağ üst kadranda ağrı ve dizüri şikayetleriyle başvurdu. Geliş vitalleri şöyleydi: ateş: 36.4 °C, arterial kan basıncı: 130/67 mmHg, nabız: 140/dk, soluk sayısı: 22/dk. Çekilen elektrokardiyogramda AF ritm görüldü. Bilinen hastalıkları arasında hipertansiyon (HT), AF, Kalp yetmezliği (KY), mitral valv prolapsusu olduğu öğrenildi. Varfarin sodium 5mg 1x1, Digoksin 0.25 mg 1x1, Metoprolol 50 mg 1x1, amiodaron 200 mg 2x1 kullandığı öğrenildi. Kan tetkiklerinde LDH: 246 U/L, kreatinin: 1.22 mg/dl, üre: 49.10 mg/dl haricinde tam kan sayımı, karaciğer fonksiyon testleri, koagülasyon değerleri, c-reaktif protein, troponin-I dahil olmak üzere patoloji saptanmadı. INR değeri 1.14'tü. Tam idrar tetkikinde dansite 1050, +2 eritrosit saptandı. Hastanın böbrek fonksiyon testleri, minimal LDH yüksekliği, AF tanısı, tam idrar tetkikinde eritrosit saptanması sonucu renal infarktüs ön tanısıyla Kontrastlı Abdomen Bilgisayarlı Tomografi (BT) görüntülemesi yapıldı. Sağ renal parankimal infarkt alanı görüldü. (Şekil 1). Hasta üroloji, kalp ve damar cerrahisi, kardiyoloji, girişimsel radyoloji bölümlerine konsülte edildi. Kalp ve damar cerrahisi ve girişimsel radyoloji bölümleri tarafınca girişim düşünülmeyen hastaya kardiyoloji INR düzeyi efektif düzeye gelene kadar 0.6 IU Enoksaparin sodium 2x1 subkutan uygulanmasını önerdi. Girişim düşünülmeyen hasta takip açısından üroloji servisine yatırıldı. 4 günlük takibi sonrası kardiyolojiye danışılan hasta warfarin sodyum 5 mg 1x1, enoksaparin sodyum 0.6 IU 1x1 subkutan reçete edilerek INR kontrolü için 3 gün sonra poliklinik kontrolüne çağrıldı ve üroloji servisinde taburcu edildi. 3 gün sonraki kontrol INR değeri 2.03 olarak ölçüldü. Hastaya takiplerine devam etmesi söylendi.

SONUÇ

Renal infarktüs acil servise karın ağrısı, yan ağrısı ve dizüri şikayetleriyle başvuran hastalarda nadir saptanan ama akılda olması gereken bir tanıdır. Akla geldiğinde BT ile saptanabilir ve erken tedaviyle iyi sonuçlar gözlenebilir. Nefrolitiazis ve piyelofritle karışabileceği için acil hekimlerinin aklının bir köşesinde her zaman bulunmalıdır. Özellikle AF gibi etiyolojik bir faktör bulunan hastalarda hemen tanı konup tedaviye başlanmalıdır.

Anahtar Kelimeler: Karın Ağrısı, Renal infarktüs, Yan ağrısı

Şekil 1

S40

SUİCİD SONUCU KALSİYUM KANAL BLOKER TOKSİKASYONU

Halil Emre Koyuncuoğlu[1], Mehmet Akif Karamercan2
[1]*Dr. Nafiz Körez Sincan Devlet Hastanesi, Ankara*
[2]*Gazi Üniversitesi Hastanesi, Ankara*

GİRİŞ

Kalsiyum kanal blokerleri ile suıcıdal amaçlı toksik dozu aşan alımlarda hastalar stabil seyretse de prognoz açısından anlamlı değildir. Hastalar hızlı bir şekilde klinik seyirlerinde değişimler gösterebilmektedir. OLGU:36 yaşında erkek hasta. Sayısını tam olarak bilmediği minimum bir kutu amlodipin +valsartan içeren ilaç ile özkıyım girişiminde bulunmuş. İlaç alımından yarım saat sonra sağ el bileğini keserek tekrar özkıyım girişiminde bulunmuş. Bize özkıyım girişiminden yaklaşık 10 saat sonra başvurmuştur. Bilinen ek hastalığı mevcut değil. Hasta geliş vitallerinde 86/46 hipotansif durum dışında diğer vital bulguları normal değerlerdeydi. Fizik muayenesinde sağ el bilek kesisi dışında ek bulgu saptanmadı. Takibinde hastaya sıvı hidrasyonu, yüksek doz insülin, dekstroz ca glukonat, glukagon ve bikarbonat başlandı. Sağ femoral santral kataterizasyon yapıldı. İkili inotrop ile hipotansiyonu daha da derinleşen hasta üçlü inotrop tedavisi başlandı. Gelişen deliryum sonrası hastanın santral kateterini çekmesi üzerine sol femoralden tekrar kateterizasyon yapıldı. Genel durumu kötüleşmesi üzerine hastaya iv lipid başlandı. Glaskow Koma Skoru:6 ya gerilemesi üzerine hasta entübe edildi.Takibinde metabolik asidoz gelişmesi üzerine hastaya bikarbonat infüzyonu başlandı. Hemodiyaliz hazırlıkları başlandı. Takibinde monitörizasyonunda QRS paterni genişleyen hastada idiyoventriküler ritm ve sinüs bradikardisi gelişti. Takibinde hastaya atropin yapıldı. Takibinde kardiyak arrest gelişen hasta etik kardiyopulmoner resüsitasyon uygulandı. Ritm kontrollerinde asistolü olan hasta 30 dakika cpr sonrası spontan dolaşım olmaması üzerine exitus kabul edildi.

SONUÇ

Bu vakada hasta ilk tedavilere olumlu yanıt vermiştir. Takibi sırasında kliniği hızlı bir şekilde kötüleşmiştir ve sonucunda kardiyak arrest, takibinde ise exitus ile sonuçlanmıştır. Prognoz hakkında kesin bilgi veren bir parametre olmaması ve düzey takibi yapılamaması kalsiyum kanal bloker toksikasyonlarında her zaman hekimin dikkatli olması ve yakın takibini zorunlu kılmaktadır.

Anahtar Kelimeler: Suicid, kalsiyum kanal bloker, toksikasyon

Ekg

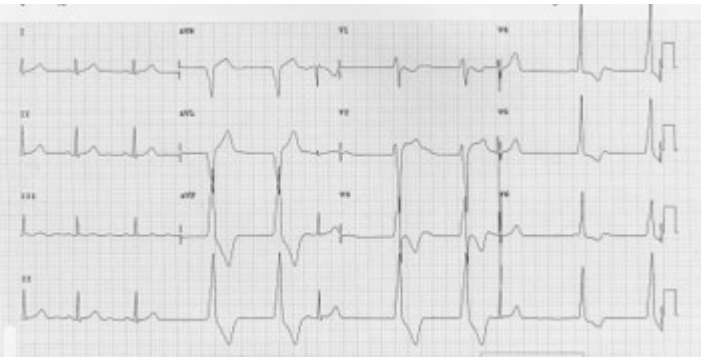

Takibinde monitörizasyonunda QRS paterni genişleyen hastada idiyoventriküler ritm ve sinüs bradikardisi gelişti

S41

ASKERİ BİR GEMİNİN SAHRA HASTANESİNE DÖNÜŞTÜRÜLMESİNDE ACİL TIP HEKİMİNİN İZLENİMLERİ - SAHRA HASTANESİ MODÜLLERİNİN GEMİYE ENTEGRE EDİLMESİ VE YAPININ GELİŞTİRİLMESİ

Satuk Buğra Yıldırım[1], Birdal Yıldırım[2]
[1]*Muğla Sıtkı Koçman Üniversitesi, Acil Tıp Anabilim Dalı, Muğla*
[2]*TCG Sancaktar Gemi Sahra Hastanesi, Hatay*

AMAÇ

Afet TDK sözlüğünde "Çeşitli doğa olaylarının sebep olduğu yıkım" olarak tanımlanır. Afetler önüne geçilemeyeceği gibi tedbirler alınarak katastrofik etkileri azaltılabilir. Yaşanan etkinin en az hasarla atlatılabilmesi için de afet sonrası müdahalede hız, imkan ve hazırlık çok büyük önem arz eder. Yaşadığımız üzücü olaylarda başarılarımızı geliştirmek ve başarısızlıklarımızdan ders çıkarmak gaye halini almalıdır.

6 Şubat 2023 tarihinde meydana gelen Kahramanmaraş depreminde TCG Sancaktar ve TCG Bayraktar amfibi gemileri gösterdikleri aksiyonla Hatay halkına hatırı sayılacak derecede yardımcı olmuştur. Yapılan gözlemler neticesinde bir askeri geminin uygun hazırlıklar yapılarak sahra hastanesi olarak kullanılmasının akut dönemde çok büyük avantaj sağlayabileceği gözlenmiştir.

GEREÇ ve YÖNTEM

Deprem sonrası gönüllü olarak ve Sağlık Bakanlığı'nın ilgili görevlendirmeleri ile bir çok sağlık çalışanı, acil tıp asistan doktorları da dahil olmak üzere acil tıp hekimleri TCG Sancaktar ve TCG Bayraktar gemilerinde görev almış, yaptıkları görev süresince geminin yapısına uyum sağlayacak şekilde bir sahra hastanesi planlamış ve hastaneyi imkanlar el verdiğince geliştirmiştir. Süreç içerisinde yapılan geliştirmeler ve yapılabilecek iyileştirmeler hakkında gözlemsel bir çalışma ele alınmıştır.

BULGULAR

Aşağıda bahsedilen başlıklarda geliştirmelerin ve hazırlık planının yapılması afet şartlarında kaliteli sağlık hizmeti sunmak adına başarıyı arttıracaktır.

1. Geminin sahra hastanesi olarak akut dönemde kullanılabilmesinin çok yüksek bir potansiyel vadetmesi ve bu potansiyelin geliştirilebilmesi
2. Geminin uygun şartlarda demirlediği alanların hastaların ulaşımı açısından önceden yapılan planlama ile belirli olması ve alternatif limanların iyi değerlendirilmesi
3. Sivillerin gemiye erişiminin askeri güvenlik açığı kaygısını oluşturması
4. Sağlık bakanlığına bağlı sivil personelin askeri bir ortamda iç içe olması
5. Sağlık personelinin gemi içi ve komuta merkezleri ile koordine çalışabilmesi için iletişim sistemleri
6. Kan ürünleri ve diyaliz ihtiyacı olabilecek durumlar
7. Bilgisayarlı tomografi modülü

SONUÇ

Deprem ve olası diğer afet durumlarında hazırlıklı olmanın önemini yaşadığımız durum göz önüne alındığında gayet net bir şekilde tecrübe edindik. Yola çıkarken plan yapmak her ne kadar gerekliyse de yapılan tatbikat ve uygulamaların alanında uzman personel ve eğitimciler tarafından hazırlanması ve simülasyonların gerçekçi ve daha özenli yapılması gerekliliği de doğmuştur.

Birden fazla kurumun ve uzman personelin beraber iş yaptığı multidisipliner yaklaşımlarda her bir aktif çalışan birimin görüşlerinin alınması ve planın bir uzman yönetici tarafından etkin olarak yapılması mecburiyeti vardır. Bürokrasi ve iç tüzük engeline takılan uygulamaların yeniden düzenlenmesi veya şartların bu tüzüğe göre değiştirilmesi gerekir.

Anahtar Kelimeler: afet tıbbı, amfibi gemi, sahra hastanesi

Şekil 1

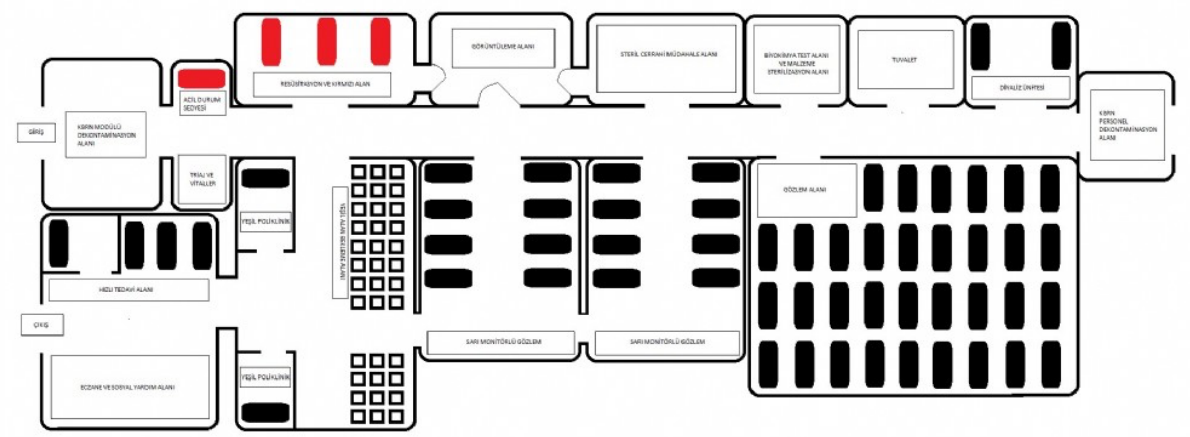

Amfibi gemi içerisinde kurulabilecek örnek sahra hastanesi modülleri krokisi

S42

MENTAL RETARDE HASTANIN TAŞ YEME SONRASI MİDE PERFORASYONU

Faruk Büyük[1], Melih Çamcı[2]
[1]*Erciş Şehit Rıdvan Çevik Devlet Hastanesi, Acil Tıp Kliniği, Van*
[2]*Ankara Yıldırım Beyazıt Üniversitesi, Ankara Şehir Hastanesi, Acil Tıp Kliniği, Ankara*

GİRİŞ

Genellikle mental retarde kişilerde ve psikiyatrik hastalıkları olanlarda görülen yabancı cisim yutmaları, acil servise sıklıkla başvuru sebebi iken bazen müdahaleye gereksinim olmadan cisimlerin kendiliğinden çıkmasıyla sonlanır, nadiren ise cerrahi girişim gerektiren olgulara rastlanmaktadır. Perforasyon, kanama ve mekanik bağırsak tıkanması gibi komplikasyonlardan birinin varlığında cerrahi girişim kaçınılmazdır. Bu olgumuzda karın ağrısı, kusma şikayetiyle gelen hastamızın, anamnezini derinleştirdiğimizde bahçede taşlarla oynadıktan sonra şikayetlerinin başladığı söylenmesi üzerine ileri tetkikler istenerek acil serviste mide perforasyonu tanısı konulmuş olup bunun öneminin vurgulanması amaçlanmıştır.

OLGU

Karın ağrısı, kusma şikayetiyle acil servisimize bakıcısı tarafından getirilen, 31 yaş mental retarde, erkek hastanın bilinen ek hastalığı yok. Soygeçmişte özellik yok. GKS:13 (Ağrıyı lokalize ediyor/ uyumsuz kendiliğinden yanıtlar), genel durumu orta, bilinç açık, vitalleri; tansiyon 130/80 mmHg, nabız 100 vuru/dk, pulse oksimetre ile değerlendirilen sO2: %94, vücut ısısı 36.8 °C. Yapılan fizik muayenesinde; batın yaygın tüm kadranlarda defans +, rebound +, tahta karın mevcut. Diğer sistem muayeneleri doğal. Laboratuvar tetkiklerinde Üre 37 mg/dL, Kreatinin 1.2 mg/dL, Ast 26 U/L, Alt 20 U/L, Wbc 3.6 x10^9/L, Hgb 10.7 g/dL, Plt 735 x10^3/uL Crp 2 mg/L. Kan Gazi pH 7.35, pCO2 45 mmHg, HCo3 28, Laktat 3.3 mmol/L, Baz Eksiği 6.2 ve görüntüleme olarak akciğer grafisi ve ayakta direk batın grafisi istendi. Diyafram altı hava değeri (Şekil 1) ve bilgisayarlı abdomen tomografisinde; karaciğer anterior komşuluğunda ve gastrohepatik ligaman lokalizasyonunda intraabdominal serbest hava ile uyumlu dansiteler mevcuttur. Mide ve barsakta yabancı cisimler, batın içerisinde asit mevcuttur. Mide distandü görünümdedir.(Şekil 2) Genel cerrahi ile konsülte edilen hasta acil cerrahi girişim planlanarak ameliyata alınmış ve postop yoğun bakımda takip edilmiştir.

SONUÇ

Yabancı cisim yutma, genellikle mental retarde ya da psikiyatrik hastalığı olan kişilerde karşılaşılan bir durum olması sebebi ile acil servislere kusma ve/veya karın ağrısı şikayetiyle başvuran hastalarda anamnezi derinleştirip ileri görüntüleme tetkikleri yapmamız gerektiği her zaman akılda tutulmalıdır. Bu hastalar cerrahi tedavileri tamamlandıktan sonra tekrarlayan yabancı cisim yutulmasına yol açabilecek ruhsal sorunlar açısından da acil serviste değerlendirilmelidir.

Anahtar Kelimeler: Mental retarde, Perforasyon, Taş yeme

Şekil 2

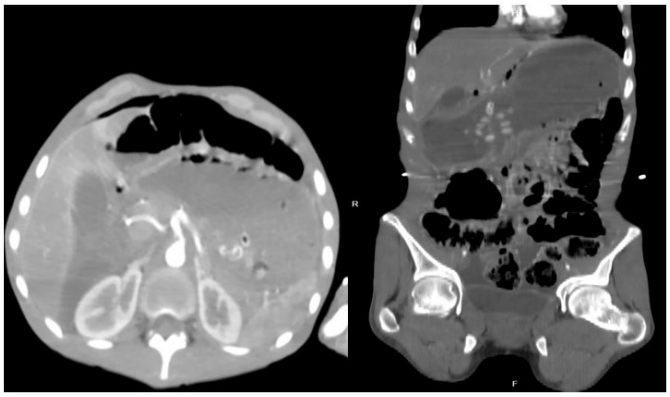

S44

FARKLI BİR SENKOP: SEREBRAL HAVA EMBOLİSİ; OLGU SUNUMU

Aslı Nur Kılınç, Bektaş Can Balkız, Ali Batur, Mehmet Mahir Kunt
Hacettepe üniversitesi, Acil Tıp Anabilim Dalı, Ankara

GİRİŞ

Hava embolisi, havanın vasküler sisteme girmesinin bir sonucu ortaya çıkan nadir fakat potansiyel olarak katastrofik bir durumdur. Etiyolojide cerrahi (nöroşirurji, jinekoloji-onkoloji cerrahi, kardiyo torasik cerrahi, vb.), intravenöz (iv.) kateterizasyon (santral katater, hemodiyaliz, vb.), radyolojik prosedürler (iv kontrast madde enjeksiyonu), travma, pozitif basınçlı ventilasyon, vurgun bulunmaktadır.

Değişken klinik prezentasyon, hastalığı tanıma/dokümantasyon başarısızlığı ve hastalığın farklı etiyolojileri göz önüne alındığında, gerçek insidans bilinmemektedir.

Hava embolisi sıklıkla 2 tipte sınıflandırılır. Venöz hava embolisi (pulmoner hava embolisi), havanın sistemik venöz dolaşıma girdikten sonra sağ ventriküle ve pulmoner dolaşıma gitmesiyle meydana gelir. Arteriyel hava embolisi, havanın arteriyel dolaşıma girmesiyle oluşur. Arteriyel hava embolisi, yetersiz kollateral dolaşımı olan herhangi bir organda iskemiye neden olabilir. Tipik olarak venöz emboliden daha ciddi bir olaydır.

Serebral hava embolisi (SHE), çeşitli tıbbi prosedürler sırasında havanın serebral dolaşıma girmesi sonucu oluşan bir komplikasyondur. Literatürde serebral hava embolisi ile ilgili örnekler az sayıda bulunmaktadır. Etkilenen hastaların etiyolojisi ve sonuçları hakkında ulaşılan bilgiler sınırlıdır. Bu hastaların yönetimleri ve tedavileri ile ilgili prospektif çalışmalar pek mümkün değildir. Vaka raporları bu nedenle önemli bir bilgi kaynağıdır. Bu olgu sunumunun temel amacı, acil servislerde nadir görüldüğü için ayırıcı tanıda akla gelmeyen, ciddi mortalite ve morbiditeye neden olabilen hava embolisi olgusunun tanı ve tedavi sürecini aktarmaktır.

OLGU

Özgeçmişinde astım, geçirilmiş pulmoner tromboemboli (PTE), romatizmal kapak hastalığı, hipertansiyon (HT), tip 2 diabetes mellitus (DM), Hashimato tiroiditi öyküleri mevcut olan 39 yaşında kadın hasta acil servise senkop şikayeti ile getiriliyor. Başvuru öncesinde kontrastlı BT (bilgisayarlı tomografi) anjiografi tetkiki yapıldığı öğrenilen hastanın BT anjiografiden 20 dk kadar sonra bilinç kaybı, senkop ve takiben gelişen baş ağrısı, bulantı ve üst eksremitede güçsüzlük şikayetleri olduğu öğrenildi. Başvuru sırasındaki kan basıncı: 103/46 Ateş: 37,6 Nabız: 78 SS: 22 EKG: normal sinüs ritmi olan hastanın fizik muayenesinde yüzünün sağ v2-v3 bölgelerinde bilateral eksremite distallerinde hipoestezi, üst ekstremitelerde motor fonksiyon kaybı dışında anlamlı bulgu görülmedi. Hastanın fizik muayenesindeki hipoestezi, motor fonksiyon kayıpları bulunduğu için nörolojik hadiseler ön planda düşünülerek kontrastsız beyin BT görüntüleme planlandı. Beyin BT, kavernöz venöz pleksusda hava, beyin parankiminde iskemi ya da kanama bulgusu yoktur, şeklinde raporlandı.

Elde edilen sonuçlar ile hasta nöroloji bölümüne konsülte edildi. Hasta trendelenburg pozisyonuna alınıp geri solumasız balon maske ile %100 O_2 verildi. Hastanın ellerinde ve ayaklarında olan uyuşma şikayetinin gerilediği, motor kuvvetinin tüm ekstremitelerde 5/5 normal hale geldiği görüldü. Hasta takip amaçlı Nöroloji servisine yatırıldı. 5 gün takip sonrası genel iyilik hali ile sekelsiz olarak taburcu edildi.

SONUÇ

Arteriyel dolaşımdaki hava mikrosirkülasyonu tıkayabilir ve iskemik son organ hasarına neden olabilir. Serebral arterlerde 2 mL, koroner dolaşımda 0,5-1 mL havanın ölümcül olabileceğine inanılmaktadır.

SHE klinik olarak inme veya akut koroner sendrom bulguları gibi bulgular oluşturabilse de nadir olarak akla gelir ve görüntüleme ile tespit edilmesi güç olduğu için tanı konulması zordur. Asemptomatik olabileceği gibi herhangi bir iskemik inmedeki gibi bilinç durumu değişikliği, nöbetler ve inme benzeri semptomlarla karşımıza çıkabilir. Erken tanı, hızlı spesifik tedavi için çok önemlidir. Klinik olarak şüphe duyulan hastalarda, kontrastsız beyin bilgisayarlı tomografi ile görüntüleme yapılmalıdır. Tedavide yüksek akımlı oksijen tedavisi, hasta pozisyonunun sağlanması gibi destekleyici tedaviler ve hiperbarik oksijen tedavisi, sağ atriumdan havanın direkt olarak alınması gibi kesin tedaviler yer almaktadır.

SHE nadir görülse de potansiyel olarak katastrofik bir durumdur. Ancak tedavisi de bir o kadar kolay ve hızlı yanıt alınabilen uygulamalar içermektedir. Öncelikle hekimin mevcut durumdan şüphelenmesi ve uygun tedaviye başlaması gerekmektedir. Böylece şiddetli klinik prezantasyonu olan hastalarda dahi klinik açıdan tam iyilik hali sağlanabilir.

Anahtar Kelimeler: senkop, serebral hava embolisi, hiperbarik oksijen tedavisi

Resim 1

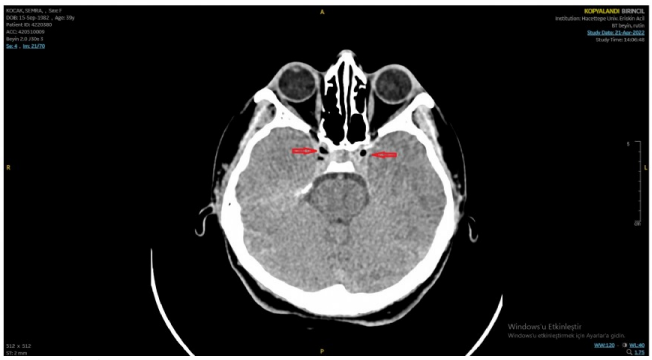

hava embolisi

S45

ACİL SERVİSTE TOKSİKOLOJİ VAKALARI

Halil Emre Koyuncuoğlu[1], Neslihan Gürbüz[2]
[1]Dr. Nafiz Körez Sincan Devlet Hastanesi, Ankara
[2]Gazi Üniversitesi Hastanesi, Ankara

AMAÇ

Toksikolojik vakalar ile acil pratiğinde sık olarak karşılaşmaktayız. Toksik madde maruziyeti çok geniş bir klinik prezentasyon ile başvurabilmektedir ve hastaların maruziyet süresi ve miktarı da Acil Serviste hastanın triyajında etkili olmaktadır.

GEREÇ ve YÖNTEM

01.03.2018- 30.04.2018 tarihleri arasında Gazi Üniversitesi Sağlık Araştırma ve Uygulama Merkezi Acil Servisine başvuran hastalar retrospektif olarak tarandı ve toplam 25 hasta çalışmamıza dâhil edilmiştir.

BULGULAR

25 hasta çalışmamıza dâhil edilmiştir ve bu vakaların %64'ü kadın, %36'si erkekti. Hastaların yaş ortalaması 32 (n=25) olarak hesaplanmıştır. Hastaların toksikolojik özelliklerine bakıldığında %56'sının öz kıyım, %28'inin karbonmonoksit zehirlenmesi ve %8'inin kostik madde alımı olduğu görülmüştür. Özkıyım ile gelen hastaların (n=14) %64'ü kadınlar oluşturmaktaydı ve kadın cinsiyetin erkeğe oranla daha fazla olması dikkat çekmektedir. Kadın hastaların %56'si, erkek hastaların %55'i ise özkıyım ile başvurmuştur. Özkıyım ile başvuran hastaların bir tanesi lityum, bir tanesi ise süper varfarin alımı olmakla beraber hastalar çoğunlukla çoklu ilaç alımı ile başvurmuştur.

SONUÇ

Başvuran hastaların çoğunluğunu kadınlar oluşturmaktaydı. Hastalar genellikle özkıyım ile başvurmuştur. Hastaların çoğu stabil olmaları nedeniyle genellikle yeşil alanda takip edilmiştir. Hastaların acil servis başvurunda eksitus olan mevcut olmamakla beraber tüm hastalar zehir danışma merkezine bildirimi yapıldıktan sonra tüm takipleri acil serviste yapılmış olup ardından komplikasyonsuz olarak taburcu edilmiştir. Çok farklı semptom ve bulgulara yol açması nedeniyle toksikoloji vakaları acil servisler açısından her zaman önemsenmesi ve yakın takip edilmesi gereken vakaların ilk sıralarında yer almaktadır. Maruziyetlerin süresi, miktarı, alınma şekli, başvuru süresi ve diğer birçok faktör hastaların klinik seyri için önemlidir ve hastanın seyri için büyük önem taşımaktadır. Bu yüzden acil servislerde toksikoloji açısından deneyimli bir doktorun bulunması bu seyrin daha sağlıklı ve profesyonel bir biçimde yönetilmesine olanak sağlayacaktır.

Anahtar Kelimeler: acil servis başvuruları, toksikolojik aciller, suicid, özkıyım

S46

SPONTAN PNÖMOMEDİSTİNUM: VAKA SUNUMLARI

Şeyma Akkuş, Şeyma Diyarbakır
Erzincan Binali Yıldırım Üniversitesi Mengücek Gazi Eğitim ve Araştırma Hastanesi, Acil Tıp Ana Bilim Dalı, Erzincan

GİRİŞ

Spontan pnömomediastinum (SPM); mediastende travma gibi belirgin bir tetikleyici faktör veya hastalık olmadan hava bulunması olarak tanımlanan nadir görülen bir klinik antitedir. Bu durum ilk kez 1939'da Louis Hamman tarafından tanımlanmış olup astım, ilaç inhalasyonu, aşırı öksürme/ kusma ve valsalva manevraları spontan pnömomediastenle ilişkilendirilmiştir. Kokain ve eroin inhalasyonu ile ilişkili vakalar da bildirilmiştir. Spontan pnömomediastinum çocuklarda nadirdir ve en sık olarak genç erkek hastalarda görülür, erkek/kadın oranı 3:1 olup sıklıkla genç yetişkinleri (ortalama yaş 22 ± 4 yıl) etkiler. Genellikle alveoler rüptür ve pulmoner intersise hava girişi, ardından hilus ve mediastene hava penetrasyonu sonrasında gelişir. Alveolar rüptürlere çeşitli patolojik ve fizyolojik süreçler neden olabilir. Başvuru şikayetleri arasında sıklıkla göğüs ağrısı (%61), nefes darlığı (%41) ve deri altı amfizemi (%40,3), öksürük (%20), disfaji (%14) ve Hamman bulgusu (%13,8) yer alır. Nonspesifik semptomlarla başvurularda tanı gözden kaçabilir veya gecikebilir. En yaygın muayene bulgusu, özellikle boyun ve göğüste olmak üzere cilt altı amfizemidir ancak bu bulgunun bildirilen prevalansı %40 ile %100 arasında değişmektedir.
Bu bildiride amacımız spontan pnömomediasten vakalarına dair tecrübelerimizi paylaşmak ve mevcut kanıta dayalı tetkik ve yönetimini gözden geçirmektir.

OLGU

Spontan pnömomediastinum tanısı alan üç adölesan vaka bildiriyoruz.
İlk vaka 16 yaş, kadın hasta hapşırık sonrası göğüs ağrısı şikayeti ile başvurdu. Genel durumu iyi, bilinci açık olup TA:120/72 SPO2:96 nabız:89 ateş:36. Fizik muayenede patoloji saptanmadı. Çekilen toraks tomografisinde pnömomediastinum tespit edildi.
İkinci vaka 11 yaşında erkek hasta idi. Ani başlayan nefes darlığı, göğüs ve sırt ağrısı şikayeti ile başvurdu. TA:112/68 SPO2:97 nabız:96 ateş:36. Sistem muayenelerinde patoloji saptanmadı. Çekilen toraks tomografisinde pnömomediastinum tespit edildi. Her iki hasta da hastanemizde göğüs cerrahisi servisine yatırılarak takip edildi. Orali kapatıldı ve günlük akciğer grafisi ile takip edildi. Takiplerinde komplikasyon görülmeyen ve radyografik olarak düzelme görülen hastalar önerilerle taburcu edildi.
Üçüncü hasta saat 13.00 civarı sırtında ani başlayan ağrı ve nefes almakla batma hissi şikayeti ile başvuran 15 yaş erkek hastanın bilinci TA:132/75, SPO2:98 nabız:87 ateş:36 idi. Fizik muayenede patolojik bulgu saptanmadı. Hastanemizde göğüs cerrahı bulunmadığından başka bir kuruma sevk edildi. E-nabızdan hasta dosyasına ulaşıldı, takiplerinde komplikasyon gelişmeyen hastanın iki gün sonra taburcu edildiği öğrenildi.

SONUÇ

SPM, genel popülasyonda nadir görülen bir durumdur. Nadir görülmesi nedeniyle, literatür öncelikle olgu sunumları ve retrospektif verilerin analizlerinden oluşmaktadır.
SPM nadirdir ve sıklıklıkla genç yetişkinleri etkiler. Teşhis klinik muayeneye ve radyolojik görüntülemeye dayanır. SPM, çoğunlukla iyi seyirli olsa da mediastinal havanın Boerhaave sendromu veya trakeobronşiyal ağaç rüptürü gibi daha ciddi nedenlerini ekarte etmek gerekir. SPM'nin yönetimi büyük ölçüde destekleyicidir ve yatak istirahati, oksijen tedavisi ve analjeziklerden oluşur. Birkaç gün içinde taburcu edilebilir ve nüks nadir görülür.

Anahtar Kelimeler: pnömomediastinum, cilt altı amfizem, göğüs ağrısı

Şekil 1: Birinci hastanın toraks tomografisinde yaygın pnömomediastinum

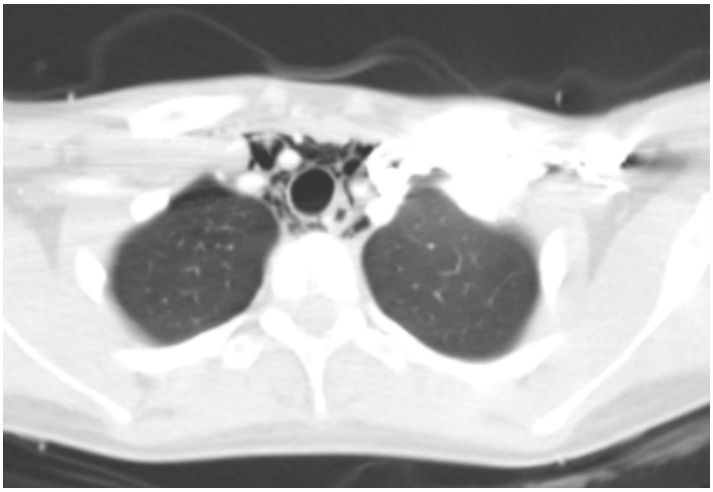

Şekil 2: İkinci hastanın toraks tomografisinde yaygın pnomomediastinum

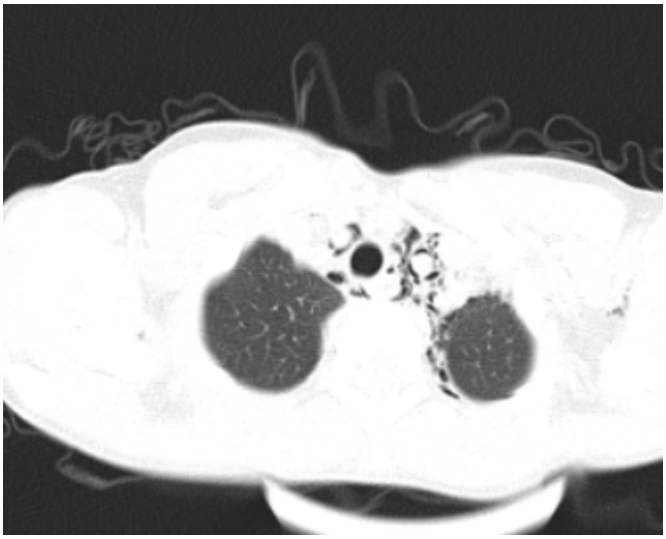

Şekil 3: İkinci hastanın akciğer grafisi

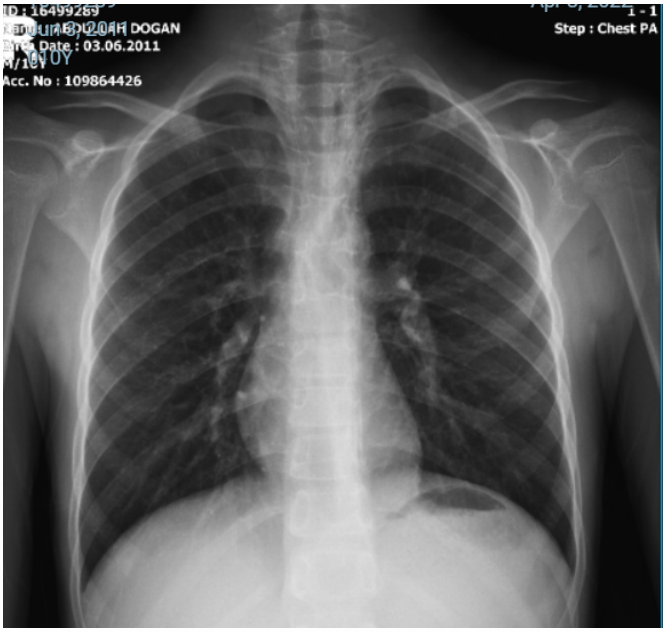

S47

BAKIR ÇUBUK İLE ÇOCUK DÜŞÜRMEK İSTEYEN ANNEDE SEPTİK ABORTUS

Ezgi Cesur, Furkan Çağrı Oğuzlar
Süleyman Demirel Üniversitesi Acil Tıp

GİRİŞ

Septik abortus, spontan veya isteğe bağlı oluşan düşüğün pelvik enfeksiyon ile komplike olma durumudur. İnkomplet abortus olgularında fetal veya plasental dokuların bir kısmının uterusta kalması sonucu da gelişir. Tedavi edilmediği durumda septik abortusun herhangi bir evresinde hastada bakteriyemi ve sepsis gelişebilir. Bu vakamız ile bir kadının evde düşük yaptıktan sonra vaginal kanama, yüksek ateş (38°C) ve septik şok bulguları ile başvurması üzerine olan süreci ve sepsisin önemini vurgulamayı hedefledik.

OLGU

26 yaşında kadın, üç gün önce evde bakır bir çubuk vasıtası ile düşük yapmayı denemiş. Hastanın bugün ateşinin olması ve genel durumunun bozulması üzerine yakınları tarafından acil servise getirildi. Bilinç konfü, Glaskow Koma Skalası 7 puan olan hastanın geliş vitallerinden tansiyon: 89/41, nabız: 126 atım/dk, Spo2: %89, ateş: 38,4°C idi. Yüzeyel solunum yapan hasta entübe edildi. Hastanın laboratuar tetkiklerinde beyaz küre 19470/ml, nötrofil 13.87, hemoglobin 9.1g/dl, platelet 8.000/ml, Beta-HCG: 554.49, kreatinin 7.26mg/dl ve kan ph düzeyi 6.9 idi. Aktif vajinal kanaması devam eden ve şok tablosunda olan hasta septik abortus tanısı ile yatırıldı. Ampirik antibiyotik başlandı. Alınan kan kültüründe gram pozitif kok üremesi izlendi. Antibiyotik tedavisi revize edildi, kavite temizlendi ancak inotrop desteğine rağmen hasta toparlamadı ve 5. günde kardiyak arrest sonrasında müdahalelere rağmen exitus oldu.

SONUÇ

Literatürde bakırlı rahim içi araç(RİA) nedeniyle septik tablo oluşan çokça hasta bulunmaktadır. Kriminal abort denemeleri sonrasında enfekte komplikasyonlar daha çok görülmektedir. Çocuk doğurma yaşındaki bir kadın adet gecikmesi, vaginal kanama, karın ağrısı ve yüksek ateş ile başvurduğunda mutlaka septik abortus akla gelmeli, anamnez derinleştirilmelidir. Hastalığın erken dönemlerinde uygulanan antibiyotik tedavisi ve kaynak kontrolü septik odakları ortadan kaldırarak ölümü önleyebilir. Acil servis hekimlerinin üreme çağındaki kadınlarda jinekolojik acillere hakim olması ve erken tedaviye başlaması gerekmektedir.

Anahtar Kelimeler: Septik abortus, Septik şok, Bakırlı RİA

S48

TÜRKİYE'DE GERÇEKLEŞEN AFETLERİN ÖZELLİKLERİ

Ali Kaan Ataman[1], Emel Altıntaş[2]
[1]*Tepecik Eğitim ve Araştırma Hastanesi, Acil Tıp Kliniği*
[2]*Ankara Eğitim ve Araştırma Hastanesi, Acil Tıp Kliniği*

AMAÇ

Afetler, nüfus üzerinde ciddi etkiler yaratabilen, altyapıya önemli zararlar veren, önemli yaşam ve ekonomik kayıplara neden olan, beklenmeyen öngörülebilir ve öngörülemeyen olaylardır. (1) Doğal ve teknolojik afetler olmak üzere ikiye ayrılırlar. Deprem, sel, yangın vb. afetler doğal afetler grubunda iken, ulaşım kazaları, endüstriyel kazalar ise teknolojik afet grubundadır. (2)

Afet epidemiyolojisinin bilinmesi afet tıp eğitimi ve hastane afet organizasyon planlarında önemli rol oynamaktadır. Biz de bu nedenle bu çalışmada Türkiye'de gerçekleşen afetlerin özellikleri ve dağılımı yıllara ve bölgelere göre incelemeyi amaçladık.

GEREÇ ve YÖNTEM

Çalışmamız www.emdat.be uluslararası afet data seti kullanılarak yapılmıştır. Doğal, teknolojik ve kompleks afetler alt başlıkları taranarak, ülke olarak Türkiye'de gerçekleşen afetler seçilmiştir. Türkiye'de gerçekleşen afetler, gerçekleştiği yıl, afet alt grubu, afet tipi, afet alt tipi, gerçekleşen bölge kaydedilmiştir. İstatiksel analizinde ilgili tanımlayıcı istatistikler (yüzde ve ortalama) verildi ve grafikleri değerlendirildi.

BULGULAR

Çalışmamızda toplam 381 afet saptandı.209 'u (% 54.9) doğal afet, 172 (%45.1)'i teknolojik afet idi. Doğal afetlerde en fazla jeofizik grubu 111(% 53.1) saptandı. Jeofizik grubunda 100'ü (% 99.1) deprem idi. Hidrolojik grubunda sel tipi afet 52 (% 78.8) en fazla saptandı. Teknolojik afetlerde; ulaşım kazaları tipi 127 (%73.8) en fazla idi. Ulaşım kazalarında en fazla 70 (%55.1) kara yolu kazaları saptandı. (Tablo 1). Dekadlara göre afet alt gruplarının dağılımı incelendiğinde son üç dekadda en fazla teknolojik afetlerin görüldüğü saptandı. Teknolojik afetlerden sonra ise son iki dekadda hidrolojik afetler en fazla idi. Coğrafi bölgelere göre dağılımı incelendiğinde; teknolojik afetlerin en fazla Marmara bölgesinde, jeofizik afetlerin en fazla Doğu Anadolu bölgesinde, hidrolojik afetlerin ise en fazla Karadeniz bölgesinde görüldüğü saptandı. (Şekil 1)

SONUÇ

Son dekadlarda teknolojik afetler daha fazladır. Teknolojik afet alt tipi ulaşım ve kara yolu kazaları yaşanmaktadır. Ülkemizde teknolojik afetler ve en sık Marmara Bölgesinde yaşanmaktadır. Buna yönelik afet planlanmaların yapılmasının önemli olacağını düşünüyoruz.

Anahtar Kelimeler: Türkiye, afet, epidemiyoloji

Şekil 1. Afet alt gruplarının bölgelere ve yıllara göre dağılımı

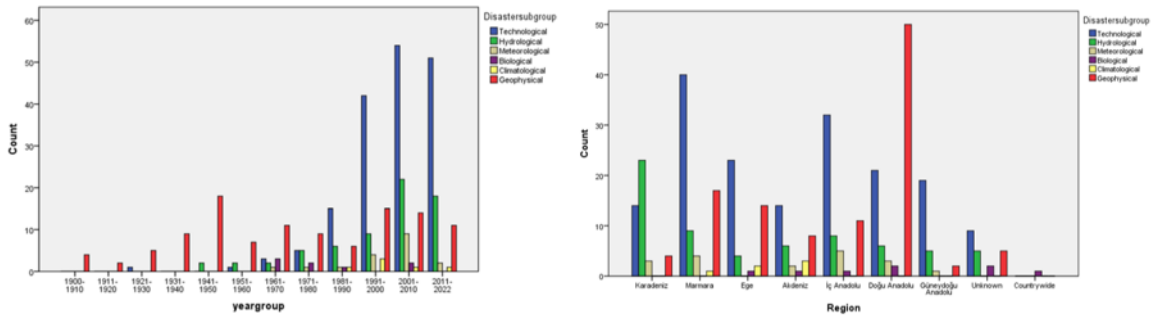

Tablo1. Türkiye'de yaşanan afetlerin grup ve tiplerine göre dağılımı

Afet grubu (sayı,%)	Afet alt grubu (sayı,%)	Afet tipi (sayı,%)
1.Doğal 209 (54.9)	1.1.Jeolojik,111,(53.1)	1.1.1. Deprem,100,(99.1)
		1.1.2. Çığ,1 (0.9)
	1.2. Hidrolojik,66,(31.5)	1.2.1. Sel, 52(78.8)
		1.2.2.Heyelan,14,(21.2)
	1.3.Meteorolojik,18,(8.6)	1.3.1.Fırtına,11(61.1)
		1.3.2.Aşırı sıcaklık,7,(38.9)
	1.4.Biolojik,8,(3.8)	1.4.1.Salgın,8, (100)
	1.5. Klimatolojik,6,(2.8)	1.5.1.Orman yangını,6(100)
2. Teknolojik 172(45.1)		
	2.1.Teknolojik, 172(45.1)	
		2.1.1. Çeşitli kaza, 19 (11)
		2.1.2. Ulaşım kazası, 127 (73,8)
		2.1.3. Endüstriyel kaza, 26(15,1)

S49

ELEKTROLİT BOZUKLUĞU OLAN ACİL SERVİS HASTALARINDA AİLE ÖYKÜSÜNÜN ÖNEMİ: OLGU SUNUMU

Halil Emre Koyuncuoğlu, Fuat Kulaksız
Dr. Nafiz Körez Sincan Devlet Hastanesi, Ankara

GİRİŞ

Acil serviste sık karşılaşılan durumlardan birisi de elektrolit bozukluklarıdır. Çoğu elektrolit bozukluğunda elektrolit düzeyleri yerine bu bozukluğa neden olan problemi tedavi etmek çok önemlidir. Olgumuzda elektrolit bozukluklarında aile öyküsünün sorgulanmasının problemin kaynağını saptamak ve hastalığın prognozu açısından ne kadar önemli olduğunu göstermek istedik.

OLGU

Acil servise ellerinde ve ayaklarında güçsüzlük, uyuşma şikayeti ile başvuran 36 yaş erkek hastamızda hipokalemi, hipomagnezemi tespit edilmiş ve etiyolojiye yönelik anamnezi derinleştirildiğinde ailesindeki birçok kişide elektrolit bozukluğu olduğu öğrenilmiştir. Aile öyküsünden yola çıkaracak kalıtsal bir hastalık nedenli elektrolit bozukluğu olabileceği düşünülmüştür. Hastaya potasyum ve magnezyum replasman tedavisine acil serviste ivedilikle başlanmıştır. Takibinde bilinç bulanıklığı gelişmiş ve ardından bradikardisi derinleşen hastada kardiyak arrest durumu gelişmiştir. Kardiyopulmoner resüsitasyon sonrası spontan dolaşım bulguları saptanmayan hasta exitus kabul edilmiştir.

SONUÇ

Acil serviste elektrolit bozukluğu ile takip edilen hastalarda etiyoloji açısından aile öyküsüne hasta anamnezi detaylandırılmalı ve elektrolit bozukluklarında tedavi zaman kaybetmeden başlanmalıdır.

Anahtar Kelimeler: Hipomagnezemi, hipokalemi, aile öyküsü, replasman

S50

MAKİNE ÖĞRENİMİ YARDIMIYLA TRİYAJ İŞLEMİNİ KOLAYLAŞTIRMA

Şebnem Bora[1], Aylin Kantarcı[1], Arife Erdoğan[2], Burak Beynek[3], Bita Kheibari[1], Vedat Evren[4], Mümin Alper Erdoğan[5], Fulya Kavak[1], Fatmanur Afyoncu[1], Cansu Eryaz[6], Hayriye Gönüllü[7]
[1]*Ege Üniversitesi, Bilgisayar Mühendisliği, İzmir*
[2]*Bakırçay Üniversitesi Çiğli Eğitim ve Araştırma Hastanesi, Acil Tıp, İzmir*
[3]*Kırklareli Üniversitesi, Yazılım Mühendisliği, İzmir*
[4]*Ege Üniversitesi, Fizyoloji, İzmir*
[5]*İzmir Katip Çelebi Üniversitesi, Fizyoloji, İzmir*
[6]*Bakırçay Üniversitesi, Fizyoloji, İzmir*
[7]*Bakırçay Üniversitesi, Acil Tıp, İzmir*

AMAÇ

Yapay zeka, geleneksel olarak insan zekası gerektiren görevleri yerine getirebilen bilgisayar sistemlerinin incelenmesidir. Makinelerin sorgulama yeteneği, geçmiş bilgilerden yararlanma, öğrenme, planlama, iletişimi sağlama, algılama ve bunun yanı sıra makinaları oynatarak yer değiştirebilme yeteneğine sahip olmasını hedefleyen bilim dalıdır. Bunun için; karar vermek ve problem çözmek gibi insan zekasının yaptığı görevleri yerine getirebilen bilgisayar sistemleri geliştirilmektedir. Acil servis içindeki ilk triaj, risk sınıflandırması ve hasta değerlendirmesi, daha fazla kaynak kullanımını ve hasta yönetimini belirler. Özellikle kalabalık acil servislerin olduğu durumlarda, bu adımların hızlı bir şekilde ve genellikle sınırlı bilgi ile tamamlanması gerekir. İlk triajın birincil amacı, kritik hastaları stabil hastalardan doğru bir şekilde ayırt etmektir. Triaj, hastanın hangi öncelikle ve acil servisin hangi bölümünde (resusitasyon, muayene odası, pansuman odası vb) hizmet alacağının saptanmasıdır. Sağlık Bakanlığı Tanımı; Acil servislere başvuran hastaların, hastalıkları ile ilgili şikâyetleri, belirtilerin şiddeti ve tıbbi durumlarının aciliyeti göz önüne alınarak tabip veya bu konuda eğitim almış sağlık personeli tarafından yapılan öncelik belirleme işlemini, ifade eder.
Bu çalışmanın amacı acil servisler için çok önemli olan triaj uygulamasını en hızlı ve hatasız şekilde uygulayabilecek bir elektronik triyaj destek sistemi geliştirmek için makine öğrenimi yöntemi kullanılmasının doğruluğunu araştırmaktır.

GEREÇ ve YÖNTEM

Çalışmada triyaj prosedüründe makine öğrenmesi algoritmalarını değerlendirdik. Veri seti üç triyaj acil durum kategorisine ayrılmıştır. Sınıflandırma için SVM (Support Vector Machine), KNN (Kth Nearest Neighbor), Decision Tree ve Random Forest sınıflandırma algoritmaları kullanılmıştır.

BULGULAR

Bu ön çalışmada elde ettiğimiz sonuçlar hem hasta verilerinin elde edilmesinde hem de algoritmaların öğrenilmesinde kullanacağımız metodolojilerin belirlenmesinde belirleyici rol oynamıştır. Dört algoritmanın da puanları birbirine yakındı ancak Rastgele Orman Algoritması en iyi oranları verdi.

SONUÇ

Çalışmamız, Triyaj verilerinin sınıflandırılmasında Random Forest Algoritmasının daha iyi sonuçlar verdiğini göstermektedir.

Anahtar Kelimeler: Acil Servis, Makine Öğrenimi, Random Forest Algoritması, Triyaj,

S51

PNÖMOTORAKS KUPA TERAPİSİNİN BİR KOMPLİKASYONU OLABİLİR Mİ?

Faruk Büyük[1], Şeyma Aras[1], Melih Çamcı[2]
[1]*Erciş Şehit Rıdvan Çevik Devlet Hastanesi, Acil Tıp Kliniği, Van*
[2]*Ankara Yıldırım Beyazıt Üniversitesi, Ankara Şehir Hastanesi, Acil Tıp Kliniği, Ankara*

GİRİŞ

Kupa terapisi (hacamat); deride kupa uygulamasına bağlı meydana gelen konjesyon alanından küçük insizyonlar yardımıyla biriken kan ve vücut sıvıları boşaltılarak yapılan bir geleneksel ve tamamlayıcı tıp (GETAT) uygulamasıdır. Pnömotoraks acil serviste sık karşılaşılan, havanın akciğerden plevral boşluğa geçmesi ile meydana gelen bir göğüs cerrahisi acilidir. Bu olgumuzda kupa terapisi sonrası göğüs ağrısı ile başvuran hastada, pnömotoraks gelişmesinin kupa terapisi ile ilişkili olabileceği ve GETAT uygulamalarının endikasyon ve bilimsel yöntemler dışında yapılması halinde ciddi komplikasyonlara sebep olabileceğini vurgulamayı amaçladık.

OLGU

İki gündür olan göğüs ağrısı şikayetiyle başvuran, travma öyküsü olmayan, üç gün önce bel ağrısı sebebi ile sırtına sağlık profesyoneli olmayan bir kişiye kupa terapisi yaptıran 43 yaş erkek hastanın bilinen Behçet hastalığı öyküsü mevcut. İlaç kullanımı ve soygeçmişte özellik yok. Gks 15, genel durumu iyi, bilinç açık, vital bulguları; tansiyon 120/70 mmHg, nabız 80 vuru/dk, pulse oksimetre ile değerlendirilen sO2: %92, vücut ısısı 36.4 °C. EKG (Elektrokardiyografi) NSR(Normal Sinüs Ritmi). Yapılan fizik muayenesinde sırt bölgesinde çok sayıda kupa izi şeklinde çeşitli boyutlarda yuvarlak peteşiyal ekimozlar mevcut. (Şekil 1) Kardiyovasküler sistem muayenesinde S1+, S2+ Ek ses, üfürüm yok. Solunum sistemi muayenesinde bilateral ral, ronküs yok; sol taraf akciğer sesleri azalmış. Diğer sistem muayaneleri doğal. Laboratuvar tetkiklerinde Üre 30 mg/dL, Kreatinin 1.2 mg/dL, Ast 50 U/L, Alt 32 U/L, Troponin I 2,3 pg/ml, Wbc 10x10^9/L, Hgb 17 g/dL, Plt 237 x10^9/L Crp 5 mg/L ve görüntüleme olarak toraks tomografisinde; sol akciğer alt lob posterobazal segmentte subsegmental atelektazi alanı ve sol plevrada geniş hava değeri (pnömotoraks) mevcut (Şekil 2) olması üzerine tarafımızca göğüs tüpü takılmış olup, (Şekil 3) göğüs cerrahi servisine takip ve tedavi amacıyla yatırılmıştır.

SONUÇ

Günümüzde, toplumdaki birçok birey gerek tedavi, gerek koruyucu amaçlı, gerekse kültürel olarak GETAT yöntemlerine başvurmaktadır. Ancak bu yöntemlerin amacına ulaşabilmesi için sağlık profesyonelleri tarafından bu uygulamaların yapılması, merdiven altı merkezlere denetim yapılması ve sağlık profesyoneli olmayan kişilere yasal sorumluluklar getirilmesi gerekmektedir. Hastaların zarar görmesinin ve suistimale uğramasının engellenmesi için hastalara rehberlik yapılması gerekmektedir. GETAT ile ilgilenen hekim ve sağlık profesyonellerinin GETAT uygulamalarının komplikasyonları hakkında bilgi sahibi olmaları, acil serviste çalışan hekimlerin ise bu komplikasyonlara karşı uyanık olmaları gerekmektedir.

Anahtar Kelimeler: Geleneksel ve tamamlayıcı tıp, Kupa Terapisi, Pnömotoraks

Şekil 1

S52

MANUEL DETORSİYON VE ELEKTİF BİLATERAL TESTİKÜLER FİKSASYON AKUT TESTİS TORSİYONUNDA AÇIK DETORSİYONA ALTERNATİF BİR TEDAVİ MİDİR?

Ali Kaan Ataman[1], İncinur Genişol Ataman[2], Ayşe Demet Payza[2], Kamer Polatdemir[2]
[1]S.B.Ü İzmir Tepecik Eğitim ve Araştırma Hastanesi,Acil Tıp Kliniği,İzmir
[2]S.B.Ü İzmir Dr.Behçet Uz Çocuk Hastalıkları ve Cerrahisi Eğitim ve Araştırma Hastanesi, Çocuk Cerrahisi Kliniği,İzmir

AMAÇ

Testis torsiyonu(TT) pediatrik ürolojik acillerin yaygın sebeplerinden biridir. Hastalar ani başlayan, şiddetli ve tek taraflı skrotal ağrı, bulantı ve kusma ile başvurur. Tanıda Testicular Workup for Ischemia and Suspected Torsion(TWIST) isimli skor sistemi mevcuttur. Akut skrotumun %15 nedeni TT'dur. TT tedavisi açık testis detorsiyonu ve bilateral testiküler fiksasyon ya da manuel detorsiyon(open book tekniği) ve elektif testiküler fiksasyon olarak yapılabilir.Bu çalışmamızda testis torsiyonu nedeni ile cerrahi detorsiyon ve manuel detorsiyon yaptığımız hastalarımızı karşılaştırıp, acil servise testis torsiyonu ile başvuran hastalarda fizik muayene sırasında manuel detorsiyon denenmesinin etkin olup olmadığını göstermek istedik.

GEREÇ ve YÖNTEM

3. basamak, tek merkezli, 0-18 yaş arası, son 3 yılda TT nedeni ile cerrahi detorsiyon ve manuel detorsiyon uyguladığımız hastalar retrospektif olarak değerlendirildi. Hastaların yaşı, ilk ultrasonografideki ön tanı(torsiyon/epididimoorşit), manuel detorsiyon(yapıldı/yapılmadı), ikinci ultrasonografideki ön tanı(torsiyon/detorsiyon), acil cerrahi(yapıldı/yapılmadı), orşiektomi yapılanlar olarak not edildi. İstatistik analiz için Statistical Packeage for Social Science 24. Versiyonu(SPSS, Chicago) kullanıldı. Hastalara ait değişkenler indipendent sample t testi ile karşılaştırıldı. $P<0.05$ ise anlamlı olarak kabul edildi. Hasta tanımlayıcı verileri ağırlıklı ortalama±standart sapma olarak verildi.

BULGULAR

39 TT olan hasta verisi analiz edildi. 6 hastanın ilk ultrasonografisinde epididimoorşit, 33 hastanın ise TT ön tanısı mevcuttu. Hastaların ortalama başvuru süresi 31.8±32.2 saatti. 6 epididimorşit ön tanılı hastanın şüpheli muayenelerinden dolayı tekrar ultrasonografi yapılmış ve 6 hastada da TT görüldü. Yapılan ikinci ultrasonografi ile TT tanısı almış 6 hasta dahil toplam 25 hastaya cerrahi detorsiyon ve bilateral testiküler fiksasyon uygulandı. Diğer 14 hastaya ise manuel detorsiyon ve elektif testiküler fiksasyon uygulandı. Manuel detorsiyon uygulanan 14 hastanın uygulama sonrası ultrasonografilerinde, uygulamanın başarılı olduğu görüldü. Uygulamalar sonucunda hiçbir hastanın orşiektomi ihtiyacı olmadı.

SONUÇ

Yayınlarda parsiyel ve total torsiyonda efektif olduğunu ve testiküler sağ kalımı artırdığını göstermektedir. Bizim de çalışmamızda yaptığımız gibi kontrol ultrasonografi ile manevranın sonucunda testisin detorsiyone olduğu gösterilmiştir. Sonuç olarak manuel detorsiyon tekniği çocuk hastalarda da acil serviste fizik muayene esnasında yapılabilir. Ancak manuel detorsiyon tekniği, her ne kadar acil cerrahi detorsiyona bir alternatif olarak görülse de özellikle uzamış torsiyone testislerde etkili olup olmayacağını çok merkezli ve daha fazla hasta sayısı ile yapılmış çalışmalarla gösterilebilir.

Anahtar Kelimeler: Testis torsiyonu,manuel detorsiyon,cerrahi detorsiyon

Şekil 1. "Open Book Teknik" Manuel Detorsiyon

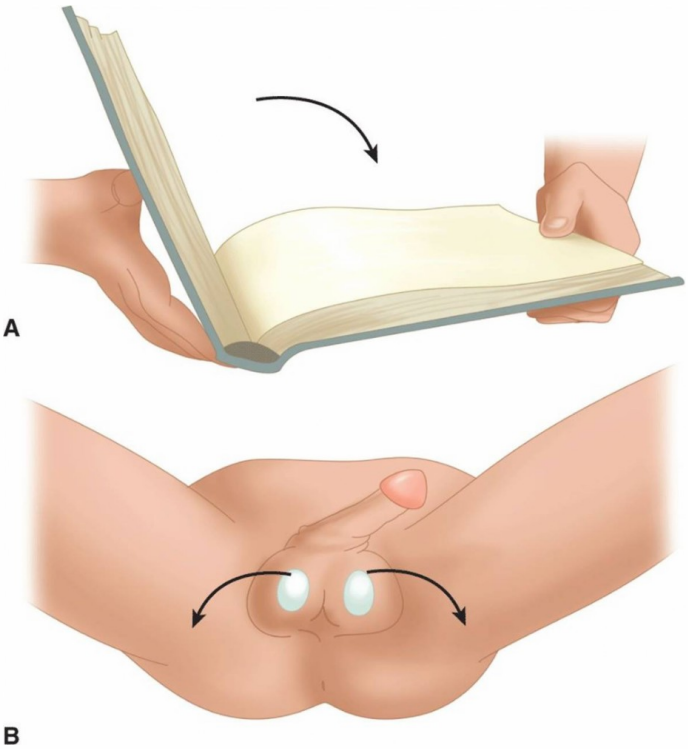

"Open Book Teknik" Manuel Detorsiyon

Tablo 1 TWIST Skor Sistemi

Bulgu	Puan
Testiste Şişlik	2
Sert Testis	2
Kremasterik Refleks Yokluğu	1
Bulantı veya Kusma	1
Yüksek Yerleşimli Testis(Prehn belirtisi)	1

TWIST Skor Sistemi

S53

AKREP SOKMASI SONRASI NADİR OLGU; İSKEMİK STROKE

Muharrem Kaner, Yasemin Delice, Onur Karakayalı, Sacit Akdeniz, Murat Özsaraç, Mehmet Alperen Biçer
Sakarya Üniversitesi,Sakarya Eğitim ve Araştırma Hastanesi, Acil Tıp Ana Bilim Dalı, Sakarya

GİRİŞ

Dünya çapında 2.000'den fazla akrep türü vardır, ancak bunlardan yalnızca 50 tür insanlarda ciddi zehirlenmelere neden olur. Şiddetli klinik belirtilere neden olan akrep zehirlemelerinin büyük çoğunluğu Buthidae familyasındaki akreplere aittir. Akrep sokmalarından dünya çapında yılda yaklaşık 1 milyondan fazla insan etkilenmekte ve 3.000'den fazla ölüm meydana gelmektedir.

Akrep sokmalarında klinik ısırık yerinde ağrı, yanma hissi ve etkilenen uzvun geri kalanına yayılan uyuşukluk gibi lokal inflamasyon belirtilerinin yanı sıra hipertansiyon, pulmoner ödem, miyokard hipoperfüzyonu ve ölüm ile sonuçlanabilecek geniş bir klinik yelpazeye sahiptir. Akrep sokmalarında nadirde olsa karşımıza çıkabilecek kliniklerden birisi de iskemik infarktır. İskemik infarktın ortaya çıkışına dair ortaya atılan teorilerin başında otonomik fırtına ve katekolamin fazlalığının indüklediği ventriküler ve atriyal aritmilere sekonder kardiyoembolik inmeler ilk sıralarda gelmektedir.

Bu olgu sunumunda akrep sokması sonrası nadir de olsa karşılaşılabilecek bir durum olan iskemik infarktın patofizyolojik yönden güncel literatür eşliğinde tartışılması amaçlanmıştır.

OLGU

29 yaşında erkek hasta acil servise konuşma bozukluğu, sağ kol ve bacakta güçsüzlük şikâyeti ile başvurdu. Anamnez hasta yakınlarından alındı. Hastanın iki gün önce sağ bacak anterolateral yüzünden bir akrep tarafından sokulduğu, başlangıçta herhangi bir şikâyetinin olmadığı ancak sokulmadan 24 saat sonra sağ kol ve bacakta güçsüzlük hissi ve konuşmasında bozulmanın olduğu öğrenildi. Özgeçmiş ve soy geçmişte özellik saptanmadı. Hastanın genel durumu orta, şuuru açık ve kooperasyonu kısıtlı idi. Vital bulgularda; Ateş: 36,2 oC, TA: 120/70 mmHg, Nabız: 71/dk, Solunum sayısı: 16/dk ve SaO2: % 100 idi. Glaskow Koma Skoru: 15 olarak hesaplandı. Fizik muayenede sağ bacak anterolateral yüzde 1 cm çapta yeşil-sarı renkte ekimoz alanı ve noktasal iğne giriş izi görüldü. Nörolojik muayenesinde sağ nazolabial oluğun silik, sağ kol motor kuvvetin 2/5, sağ bacak motor kuvvetin 3/5 ve konuşmasının motor kısmının afazik sensöriyel kısmının ise disfazik olduğu tespit edildi. Diğer sistem muayeneleri ise doğaldı. Elektrokardiyografisi normal ve laboratuvar incelemelerinde ise aPTT'nin 31,9 sn olduğu belirlendi. Çekilen Beyin Bilgisayarlı Tomografide kliniği izah edecek bir patolojinin saptanmaması üzerine istenen Diffüzyon MRG "supraventriküler düzlemde sol frontopariyetalde ayrıca sol lentiform çekirdek düzeyinde ve sol temporalde, sol pariyetalde akut sitotoksik ödem ile uyumlu olabilecek patolojik diffüzyon kısıtlanması" şeklinde raporlandı. Bunun üzerine hasta Nöroloji Kliniği ile konsülte edildi ve akrep sokmasına sekonder gelişen serebro vasküler hastalık ön tanısı ile servise yatırıldı. Yatışı sonrasında hastadan Transtorasik Ekokardiyografi istendiği ve EF'nin %35-40, sol ventrikülde sistolik fonksiyonlarda global azalma ve dilatasyon olduğu bununda akrep sokması ile ilişkili olarak değerlendirildiği öğrenildi.

SONUÇ

Akrep ısırığına bağlı iskemik infarkt nadirdir. İskemi mekanizması, zehirde bulunan pıhtılaşma faktörleri nedeniyle yaygın damar içi pıhtılaşmaya (DIC), damarların vazospazmına yol açan aşırı katekolamin deşarjına bağlı otonomik fırtınaya bağlanmıştır. Bunların yokluğunda, otonomik fırtına/katekolamin fazlalığının indüklediği ventriküler/atriyal fibrilasyon/taşikardiye sekonder kardiyoembolik inmeler, iskemik enfarkt için başka bir neden olabilir.

Anahtar Kelimeler: Akrep sokması,iskemik stroke,toksikoloji

Akrep sokması

Diffuzyon MR Görüntüsü

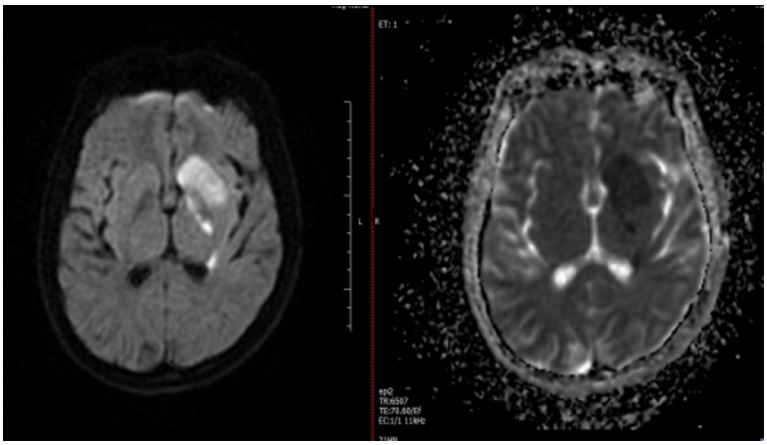

S54

RÜPTÜRE ABDOMİNAL AORT ANEVRİZMALARINDA PREOPERATİF MORTALİTE PREDİKTÖRLERİ: HARBORVİEW MEDİCAL CENTER (HMC) MORTALİTE RİSK SKORU YETERLİ Mİ?

Semih Murat Yücel[1], Fatih Çalışkan[2]
[1]*Ondokuz Mayıs Üniversitesi, Kalp Damar Cerrahisi AD., Samsun*
[2]*Ondokuz Mayıs Üniversitesi, Acil Tıp AD., Samsun*

AMAÇ
Harbourview Tıp Merkezi (HMC) risk skorlama sisteminin, rAAA'nın açık onarımından sonra postoperatif hastane içi mortaliteyi ve diğer olası mortalite risk faktörlerinin varlığını tahmin etmedeki güvenilirliğini araştırmayı amaçladık.

GEREÇ ve YÖNTEM
Geriye dönük olarak incelenerek 01 Ocak 2004 ile 31 Aralık 2021 tarihleri arasında rAAA nedeniyle açık cerrahi onarım uygulanan hastalar, tek merkezli bu kohort çalışmasına dahil edildi. 30 günlük hastane mortalite riski, HMC risk puanlama sistemi kullanılarak hesaplandı. Mortalite ve diğer perioperatif değişkenler arasındaki ilişki incelendi. Mortaliteyi etkileyen faktörleri belirlemek için lojistik regresyon analizi yapıldı. HMC mortalite risk skorunun prediktif değerini elde etmek için ROC analizi kullanıldı.

BULGULAR
Bu çalışmaya toplam 91 hasta dahil edildi. Hayatta kalan hastalar ile ölenler arasında istatistiksel olarak anlamlı bir fark vardı. Ameliyat öncesi hasta verilerinin tek değişkenli lojistik regresyon analizi, hematokrit, laktat ve şok indeksi değerlerinin, başvuru şeklinin, bilinç kaybının ve HMC risk skorunun ameliyat sonrası mortaliteyi önemli ölçüde etkilediğini ortaya koydu. Ancak çok değişkenli lojistik regresyon analizinde sadece HMC risk skoru postoperatif mortalite ile ilişkiliydi ($p<0.001$). HMC risk skoru, tüm hastalar için 0,912 AUC ile 30 günlük mortaliteyi tahmin edebilmektedir.

SONUÇ
Çalışmamız, HMC risk skorunun hastane içi mortaliteyi güvenilir bir şekilde tahmin edebildiğini gösterdi, ancak kolay ve pratik hesaplamasından ödün vermeden bu skorlama sisteminin güvenilirliğini daha da artıran başka parametreler ortaya koymadı.

Anahtar Kelimeler: Rüptüre abdominal aort anevrizması, mortalite, risk skoru, açık cerrahi onarım,

Şekil 1

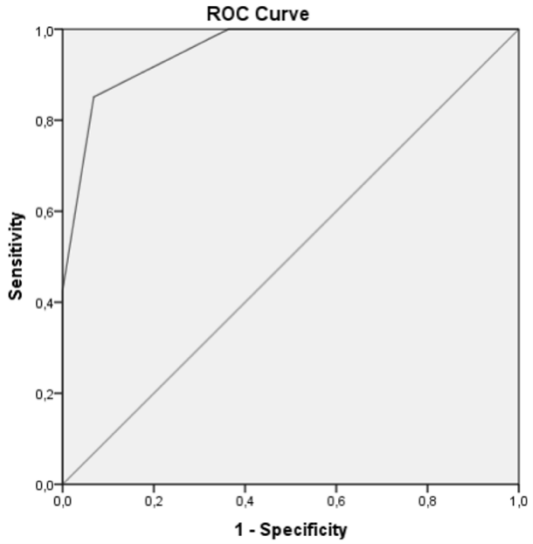

Tüm hastalar için HMC risk skoruna göre ROC-AUC sonuçları

Tablo 2

HMC Skore	Ölen	Gözlenen	Ölüm olasılığı	En düşük Güven Aralığı	En yüksek Güven aralığı
0 puan	0	28	0,00	0,00	0,04
1 puan	7	20	0,35	0,18	0,57
2 puan	20	23	0,87	0,68	0,95
3 puan	16	16	1,00	0,81	1,00
4 puan	4	4	1,00	0,51	1,00

HMC mortalite risk skoruna göre öngörülen 30 günlük mortalite

POSTER BİLDİRİLER

EP-001

ACİL TIP UZMANLIK EĞİTİMİNDE DİJİTALLEŞTİRİLMİŞ ÖLÇME-DEĞERLENDİRME SİSTEMİNİN KULLANIMI

Fatih Çalışkan[1], S.Sırrı Bilge[2], Onur Baran[3]
[1]*Ondokuz Mayıs Üniversitesi, Tıp Fakültesi, Acil Tıp Ana Bilim Dalı, Samsun*
[2]*Ondokuz Mayıs Üniversitesi, Tıp Fakültesi, Tıbbi Farmakoloji Ana Bilim Dalı, Samsun*
[3]*Ondokuz Mayıs Üniversitesi, Samsun Meslek Yüksekokulu, Bilgisayar Teknolojileri Bölümü, Samsun*

AMAÇ

Türkiye'de Acil Tıp Uzmanlık Eğitimi'nin standartları Tıpta Uzmanlık Kurulu Müfredat Oluşturma ve Standart Belirleme Sistemi (TUKMOS) tarafından belirlenmiş olup sürekli güncellenmektedir. Ancak yetkilendirilmiş eğitim programlarının müfredat uyumunu değerlendiren objektif dijital sistemler henüz kullanılmamaktadır. Bu amaçla mezuniyet sonrası eğitim müfredatının değerlendirilmesi, uzmanlık öğrencilerinin gelişiminin takibi ve detaylı analizlerinin raporlanması için yazılım geliştirilmesine ihtiyaç vardır. Bu amaca uygun yazılımın araştırma-geliştirme çalışması multidisipliner bir yaklaşımla yapılmıştır.

GEREÇ ve YÖNTEM

TUKMOS Acil Tıp versiyon 2.4 (2019) baz alınarak klinik ve girişimsel alanlar ile bunlara ilişkin yetkinlikler yazılıma tanımlandı. Klinik yetkinlikler, ilişkili çekirdek hastalıklarla ve sistemlerle eşleştirildi. Aynı zamanda klinik yetkinliklere ait düzeyler (B, T, TT, ETT, A ve K) kategorik, girişimsel yetkinliklere ait düzeyler ise numerik (1-4) olarak sınıflandırıldı. Bu yazılım, acil tıp uzmanlık eğitiminin ölçme-değerlendirilmesini sağlayacak gelişim ve yeterlik sınavları için kullanılabilecektir. Çeşitli soru tiplerinin (çoktan seçmeli, OSCE, True-False vb.) oluşturulması ve bu soruların yetkinliklerle eşleştirilmesini takiben hakem kontrolünden geçtikten sonra sınava dahil edildiği bir sistem kurgusu yapılmıştır. Sınav sonrası analizlerle müfredatın değerlendirilmesi, adayların gelişiminin yetkinlik temelinde izlenmesi ve sınav kalitesinin ölçümü, güncel ölçme-değerlendirme yöntemleri kullanılarak yapılmaktadır.

BULGULAR

Acil Tıp özelinde; farklı özelliklere sahip uzmanlık eğitimlerinin objektif kriterlerle değerlendirilmesi ve öğrencilerin sahip olması gereken yetkinliklerinin ölçülerek raporlanması bu yazılım ile gerçekleştirilmektedir.

SONUÇ

Zamanla ortaya çıkan ihtiyaçlara göre alt yapısı geliştirilmeye uygun olan ve eğitim portalına dönüşebilecek bu yazılım, eğitimde eşitsizliğe yol açabilecek kurumlar arası farklılığın giderilmesine maliyet etkin bir fırsat yaratacağını düşünüyoruz.

Anahtar Kelimeler: ölçme-değerlendirme, uzmanlık, yazılım, gelişim

EP-002

RETROKLİVAL EPİDURAL KANAMA VE ODONTOİD FRAKTÜR BİRLİKTELİĞİ

Fatmanur Çavdaroğlu, Adem Köksal, İbrahim Çaltekin, Ali Aygün, Rahime Şahin Turan, Elif Yaren Kurul
Ordu Üniversitesi Tıp Fakültesi, Acil Tıp Anabilim Dalı, Ordu, Türkiye

GİRİŞ

Posterior fossa epidural hematomları, tüm epidural hematomların yaklaşık %4-12,9'unu oluşturur ve bunların yalnızca %1,2-12,9'unun retroclival epidural hematom olduğu bildirilmiştir. Genellikle predispozan anatomik özellikleri nedeniyle pediatrik popülasyonda daha sık görülmektedir. Erişkinlerde daha nadir olduğu bilinmektedir. Retroklival epidural hematom en yaygın olarak travma kaynaklıdır. Vakaların çoğu, kraniyoservikal kırık, çıkıklar veya bağ yaralanmaları ile ilişkili olduğu bildirilmiştir.

Bu olguda, düşük enerjili travmada meydana gelen herhangi bir nörolojik defisiti olmayan erşkin hastada odontoid fraktür ve retroclival epidural hematom birlikteliği sunulmaktadır.

OLGU

85 yaşında kadın hasta yolda yürürken aynı seviyeden düşme şikayeti ile acil servise başvurdu. Bilinen hipertansiyon hastalığı vardı fakat antikoagülan kullanımı yoktu.

Geliş vitalleri incelendiğinde; Tansiyon: 140/70 mmHg Satürasyon: %96 Nabız: 90 atım/dk Ateş: 36ºC olarak kayıt edildi. Yapılan fizik muayenede hastanın genel durumu iyi, oryante koopere ve bilinci açıktı, GKS: 15 olarak değerlendirildi. Işık refleksi bilateral direkt/indirekt pozitifti. Diplopi ve bakış kısıtlılığı izlenmedi. Alt ve üst ekstremitede motor–duyu defisiti yoktu. Derin tendon refleksleri bilateral doğaldı ve patolojik refleks saptanmadı. Servikal hassasiyeti mevcuttu. Bilateral parietal bölgelerde yüzeysel laserasyonlara bağlı kanama alanları mevcuttu. Hastada otore, rinore görülmedi. Laboratuar tahlillerinde akut patolojik değer yoktu. Hastanın servikal boyunluk ile stabilizasyonu sağlandı. Kontrastsız beyin/servikal tomografi ve mrg anjiyografi planlandı. Yapılan görüntülemelerde Grade III odontoid fraktürü görüldü odontoid proçes belirgin olarak posteriora doğru yer değiştirmiş retroclival ve retroodontoidal bölgede epidural hematom lehine değerlendirilen posterior longitudinal ligamente kalınlık ve dansite artışı izlenmiştir (Resim 1).

Hasta odontoid fraktür ve retroclival epidural hematom ön tanısıyla beyin ve sinir cerrahisi ile konsülte edildi. Ameliyat planlanan hastanın servis yatışı yapıldı.

SONUÇ

Klival venöz anatomi ve kanama mekanizmalarına dayalı olarak, retroklival hematomlar epidural, subdural veya interdural olarak sınıflandırılabilir. Retroklival epidural hematom en yaygın olarak travmadan kaynaklanmakla birlikte patofizyolojisi tam olarak anlaşılamamıştır ancak odontoid çıkıntının anterior veya posterior dislokasyonu ile atlasın transvers ligamanının yırtılması ve tektorial membranın klivustan sıyrılmasının venöz kanamaya neden olduğu ileri sürülmüştür. Tektorial membranın bozulması (yani, klivusa insersiyonundan), çevredeki baziler venöz pleksustan ve meningohipofizeal gövdenin dorsal meningeal dalından venöz kanamaya neden olarak epidural bir koleksiyona neden olabilir.

Boyunda hiperfleksiyon veya hiperekstansiyon, yumuşak doku yaralanmasına veya kırıklara yol açarak retroklival hematoma neden olabilir. Retroklival epidural hematom, pediatrik kraniyoservikal bileşkenin anatomik özelliklerinden dolayı pediatrik yaş grubunda daha yaygındır: kemikler henüz gelişmeyi tamamlamamıştır, oksipital kondiller nispeten daha küçüktür ve kraniyoservikal bileşkenin bağları daha elastiktir. Nörolojik yaralanmayı ve olası komplikasyonları önlemek için, odontoid kırığın hızlı tanınması, omurganın hemen stabilizasyonu sağlanmalıdır. Hastanın hızlı bir şekilde operasyon ve tedaviye alınması hayati tehlikenin azalması ile sonuçlanır.

Anahtar Kelimeler: Acil tıp, epidural kanama, odontoid fraktür, travma

Resim 1.

Ok ile gösterilen alan retroclival epidural hematomu göstermektedir.

EP-003

MYASTENİA GRAVİS HASTASINDA İNTRAVENÖZ İMMUNGLOBULİN TEDAVİSİ SONUCU GELİŞEN NADİR BİR KOMPLİKASYON; BİR OLGU SUNUMU

Turancan Odabaşı, Samet Bayram, Mehmet Muzaffer İslam, Serkan Emre Eroğlu
Sağlık Bilimleri Üniversitesi, Ümraniye Eğitim ve Araştırma Hastanesi, Acil Tıp Ana Bilim Dalı, İstanbul

GİRİŞ

Myastenia Gravis(MG), nöromüsküler bileşkede otoantikorların, postsinaptik membranda yapısal ve işlevsel değişikliklere neden olarak, nöromüsküler iletimde bozulmaya ve bunun sonucunda kaslarda yorulmakla artan güçsüzlüğe yol açan bir hastalıktır. MG tedavisinde asetilkolinesteraz inhibitörleri, kortikosteroidler, diğer immunsupresif ilaçlar, plazmaferez, intravenöz immunglobulin ve timektomi yer alır.

IVIG miyastenia ve birçok hastalıkta, farklı endikasyonlarda güvenle kullanılabilen bir tedavi yöntemidir. Çoğunlukla yan etkileri ılımlı ve geçicidir. Baş ağrısı, bulantı, kusma, halsizlik, miyalji, diyare, anaflaksi erken dönem yan etkileridir. Geç dönemdeyse akut böbrek yetmezliği, tromboembolik olaylar, hemolitik anemi ve nötropeniye yol açabilmektedir.

IVIG tedavisi alan hastaların %1.1- %4.5 tromboembolik olay geliştiği bilinmektedir. Buna neden olan durumun IVIG'in yaratmış olduğu hiperviskozite olduğu düşünülmektedir. Çeşitli nedenlere bağlı olarak tromboemboliye yatkınlığı olanlarda ve yüksek doz IVIG tedavisini kısa sürede alan hastalarda bu komplikasyon daha sık gelişmektedir. Sinüs ven trombozu bu tromboembolik komplikasyonların nadir bir formudur.

OLGU

39 yaşında kadın hasta, gün içerisinde başlayan şiddetli baş ağrısı, bulantı ve fışkırır tarzda kusma nedeniyle acil servise başvurdu. Özgeçmişinde migren olan hasta, acile başvurusundan 50 gün önce migren tedavisi amacıyla botoks uygulanmasından sonra gelişen disfaji, dispne ve kas güçsüzlüğü nedeniyle tetkik edildiğinde, MG teşhisi aldığını belirtti. Hasta MG'den dolayı 30 gündür piridostigmini günde 3 kez kullanıyordu ve son 4 gündür günlük 30 gram İVİG tedavisi aldığını ifade etti. Başvuru anında hastanın nabzı 80/dk, kan basıncı 133/87 mmHg, oksijen saturasyonu %97'ydi. Yapılan fizik muayenesinde Glasgow Koma Skalası (GKS) 15, bilinci açık, oryantasyonu tam, kas gücü doğaldı ve diğer sistem muayanelerinde patoloji yoktu. Elektrokardiyografisi 65/dk hızında normal sinüs ritmiydi. Yapılan tetkiklerinde hemoglobin 11.4 gr/dl, beyaz küre 4.91 bin/uL, trombosit 252 bin/uL, kreatinin 0.73 mg/dl, aspartat aminotransferaz 42 U/L, alanin aminotransferaz 44 U/L, potasyum 4.7 mEq/L, sodyum 134mEq/L saptandı. Hastanın çekilen kontrastsız beyin tomografisinde ve difüzyon sekanslı beyin manyetik rezonansında (MR) herhangi bir patoloji saptanmadı. Hastaya sinüs ven trombozu ön tanısıyla çekilen MR venografide sağ jugular vende ve sağ transvers sinüste kalibrasyon belirgin olarak azalmış, sol transvers sinüs ve sol jugular vende hipertrofi ve artmış volüm saptandı. Sağ serebral sinüs ven trombozu tanısıyla hasta nöroloji servisine interne edildi. Serviste düşük molekül ağırlıklı heparin tedavisine başlanan hasta sağlıklı olarak iyileşerek taburcu edildi.

SONUÇ

Serebral venöz sinüs trombozu nadir görülen ancak hayatı tehdit edebilen bir stroke tipidir. Baş ağrısı, fokal nörolojik defisit, dizartri, nöbet ve bilinç bozukluğuna yol açar. Oral kontraseptif kullanımı, hematolojik hastalıklar, hiperkoagülabilite, travma, kanser ve gebelik sinüs ven trombozunun risk faktörleridir. İVİG kullanımı sonrası tromboembolik yatkınlığın faktör 11 ile ilişkisi olduğu ayrıca trombosit agrevasyonuyla ve prokoagülan sitokinlerin artışıyla tromboz gelişim riskini arttırdığı düşünülmektedir. Artmış tromboz riski özellikle IVİG alımını takiben günler-haftalar içinde gelişmektedir. Literatür incelendiğinde özellikle IVIG kullanımından 2 hafta ve sonrasında tromboembolik komplikasyonlarla karşılaşılmaktadır. Bundan dolayı tromboembolik olaylar IVIG'in geç dönem komplikasyonu olarak kabul edilmektedir. Ancak literatürde, vakamızda olduğu gibi ilk günlerde de sinüs ven trombozuyla karşılaşılan vakalar bildirilmiştir.

İVİG tedavisi sonrasında gelişen şiddetli baş ağrısı, bulantı, kusma, baş dönmesi ile başvuran hastalarda sinüs ven trombozu akla gelmesi gereken bir tanıdır.

Anahtar Kelimeler: Myasthenia Gravis, İntravenöz immünglobulin, Sinüs ven trombozu

Şekil 1

Görüntüde sağ transvers sinüs ven trombozu görülmektedir.

EP-004

Güzelavrat Otu (Atropa belladonna) Zehirlenmesi; Olgu Sunumu

Furkan Elmas, Ali Aygün, İbrahim Çaltekin, Rahime Şahin Turan, Adem Köksal, Furkan Kara
Ordu Üniversitesi Tıp Fakültesi, Acil Tıp Anabilim Dalı, Ordu, Türkiye

GİRİŞ

Acil serviste görülen zehirlenme vakalarının bazıları toksik bitkilerin bilinmeden tüketilmesi sonucu gelişebilir. Bu bitkiler içerisinde ülkemizde ayı çileği olarak da adlandırılan güzelavrat otu, Atropa belladonna, toksik bitkiler arasındadır. İçeriğindeki, özellikle çoğunluğu oluşturan, L- Hyosiyamin (atropin, antikolinerjik) maddesi toksik etkiyi oluşturur. Antikolinerjik sendromun sık bulguları arasında taşikardi, cilt-mukoza kuruluk, ateş, midriyazis görülür. Deliryum tablosu, bilinç bulanıklığı ve halüsinasyonlar görülür.
Vakada bilinçsizce tüketilen Atropa belladonna bitkisi nedeniyle antikolinerjik toksidrom sendrom gelişmiştir.

OLGU

61 yaşında bilinen ek hastalığı olmayan erkek hasta dış merkezden bilinç bulanıklığı şikayeti ve ileri tetkik inceleme nedeni ile tarafımıza sevk edildi. Bilinmeyen bir bitki türü tüketildikten sonra bilincinde bozulma, ajitasyon, anlamsız konuşma ve saldırgan hareketleri mevcuttu. GKS: 10 dezoryante durumdaydı. Geliş TA:140/90 mmHg Nb:115/dk Ateş:38,2°C SpO2:96% (O2'siz). Cilt ile mukozalar hiperemik ve kuru görünümde, pupiller izokorik ve midriyatikti. Batında distansiyon, defans, rebound yok, solunum muayenesi doğal, ek ses yoktu. EKG: sinüs taşikardisi mevcut olup kalp hızı 125/dk idi.
Laboratuvar tetkiklerinde WBC: 12,2 10^3/ µL HGB: 15,6 g/dL PLT: 237 10^9/L Neu: 10,9 10^9/L pH: 7,36 mmHg pCO2: 40 mmHg HCO3: 22 mmol/L Lactat: 1,8 mmol/L Anyon Açığı: 8,3 mmol/L Glu: 154 mg/dL BUN: 15,6 mg/dL Crea: 0,81 mg/dL Na: 140 mmol/L K: 3,88 mmol/L ALT: 19 U/L AST: 20 U/L TBil: 1,31 mg/dL DBil: 0,44 mg/dL LDH: 234 U/L CRP: 1,77 mg/dL Troponin: 0,1 ng/mL INR: 1,1 olarak sonuçlandı. Yapılan beyin BT görüntülemede akut patolojiye saptanmadı.
Takibinde tansiyon arterial değeri 180/100 mmHg gelişti. Hasta deliryum tablosuna girdi. Mesane sondası takılıp, endotrakeal entübasyon hazırlığı yapıldı. Entübasyon öncesinde yaklaşık 15 sn süren tonik-klonik kasılmaları oldu. Airway ve balon-maske yardımıyla oksijenize edildi. Hasta midazolam ve roküronyum verilerek entübe edildi. Hastanın bulgularının antikolinerjik toksidromla uyumlu bulguları olduğu kanaatine varıldı. Hastanın yakınları tarafından bitki örneğine ulaşıldı. Güzelavrat otu (Atropa belladonna) bitkisinin meyvesinden ve yaprağından yediği öğrenildi (Resim 1).
Hasta 114 Ulusal Zehir Danışma Merkezine danışıldı ve Fizostigmin tedavisi önerildi. Yoğun bakım ünitesine yatışı sağlandı. 2. gününde extübe edilen hastanın laboratuvar parametreleri, fizik muayene ve EKG bulguları normale dönmesi sonucunda takip sonrası 6. gününde şifa ile taburcu edildi.

SONUÇ

Güzelavrat otu, Atropa belladonna, siyah kiraz benzeri meyvesi olan çok yıllık bitkidir ve içerdiği Atropin, antikolinerjik etki nedeniyle ciddi zehirlenmelere sebebiyet verebilmektedir. Bu antikolinerjik etkiler, deliryum, halüsinasyon, taşikardi, midriyazis, ağız kuruluğu, cilt kızarması, bulanık görme, idrar retansiyonu, kusma ve anhidroza neden olur. Bu semptomların çoğu hastamızda mevcuttu.
Güzelavrat otunun bilinçli ya da bilinçsiz şekilde tüketilmesi hayatı tehdit eden antikolinerjik toksidrom semptomları ile sonuçlanmakta olup, hastaların ileri düzey bakım ihtiyacı gerekmektedir.

Anahtar Kelimeler: Acil servis, antikolinerjik sendrom, Atropa belladonna

Resim 1.



Güzelavrat otu (Atropa belladonna) bitkisi

EP-005

GENÇ ERKEK HASTADA DİZ AĞRISI: OLGU SUNUMU

Muhammed Evvah Karakılıç, Egemen Tavrak, Meryem Eda Köksal
Eskişehir Osmangazi Üniversitesi, Acil Tıp Ana Bilim Dalı, Eskişehir

GİRİŞ

Septik artrit, sıklıkla alt ekstremitelerde görülen bakteriler ve diğer mikroorganizmalarında neden olduğu, eklemde ani gelişen şişlik, ödem ve ağrıyla kendini gösteren enfeksiyonudur. Enfektif endokardit ise kalp endotelinin enfeksiyonudur. Enfektif endokarditin komplikasyonları arasında emboli, metastatik abse ve mikotik anevrizma görülür. Bu olguda, diz ağrısı şikâyeti ile acil servise başvuran ve septik artrit benzeri bulguları olan septik emboli vakasını sunulmaktadır.

OLGU

22 yaşında erkek hasta 2 gündür sol dizde ağrı ve yürümekte zorlanma şikayetiyle acil servise başvurdu. Hastanın özgeçmişinde septik artrit öyküsü ve enfektif endokardit nedenli Mitral valve replasman öyküsü olup, coumadin ve beta bloker ilaç kullandığı öğrenildi. Vital bulgularında normaldi. Hastanın fizik muayenesinde sol dizde ve popliteal bölgede yaygın ağrı, kızarıklık, şişlik, ısı artışı olduğu ve periferik nabızlarının açık olduğu tespit edildi. Hastanın özgeçmişinde septik artrit hikayesi olmasına rağmen yatak başı ultrasonda serbest sıvı olmaması ve yeniden yapılan fizik muayenede popliteal bölgede şiddetli ağrısı olması üzerine arteriyel anevrizma ve emboliyi ekarte etmek için alt ekstremite anjiyografisi çekildi. Popliteal arter bölgesinde distale geçişe izin veren arteriyel emboli görünümü olarak raporlandı. Hasta kalp damar cerrahisine yatırıldı. Ertesi gün yaygın serebral emboli gelişen hastanın bilinci geriledi ve tedavi açısından Nöroloji Yoğun Bakım Ünitesine devredildi. Genel durumu düzeldikten sonra serviste izleme alınan hasta 44. Günü sekelsiz taburcu edildi. Takibinde 13 gün sonra ani kardiyak arrest geliştiği, dış merkez acil servise getirildiği, tüm müdahalelere rağmen spontan geri dönüş sağlanamadığı ve ex olduğu öğrenildi.

SONUÇ

Sonuç olarak enfektif endokardit ve kapak replasmanı olan hastalarda geliş şikayeti basit bir diz ağrısı olsa da mortalitesi ve morbiditesi yüksek komplikasyonlar konusunda dikkatli olunmalı hikaye ve fizik muayene bulgularını da göz önüne alarak taburculuk kararı verilmelidir.

Anahtar Kelimeler: Diz Ağrısı, Emboli, Fizik Muayene

EP-006

İSKEMİ Mİ? HİPERTROFİ Mİ? YAMAGUCHİ SENDROMU

Hasan Can Sağlam, Ahmet Karakaya, Ali Batur, Bülent Erbil
Hacettepe Tıp Fakültesi, Acil Tıp Anabilim Dalı, Ankara

GİRİŞ

Apikal tip hipertrofik kardiyomiyopati (ApiHKMP) nispeten nadir görülen ve ağırlıklı olarak apikal tutulumu olan hipertrofik kardiyomiyopatinin bir formudur. Api-HKMP tipik özellikleri, ilk olarak Sakamoto ve Yamaguchi tarafından tanımlanmıştır. Bu özellikler elektrokardiyografide dev T dalga negatifliği ve ventrikülografide sol ventrikülün "maça ası benzeri" görünümüdür. Geniş bir klinik tablo yelpazesine sahiptir. En sık görülen semptom göğüs ağrısıdır ve bu nedenle akut koroner sendromu taklit edebilir. Bu olgu sunumunda amacımız, göğüs ağrısı ile başvuran hastalarda apikal tip hipertrofik kardiyomiyopatinin ayırıcı tanılardan biri olarak kalmasının önemini vurgulamaktır.

OLGU

73 yaş erkek hasta yaklaşık 3 saat önce başlayan, aralıklı olan, nefes almakla artan göğüs ağrısı şikayeti ile acil servise başvurdu. Bilinen dahili bir hastalığı olmayan, ilaç kullanmayan ve AKS açısından aile öyküsü bulunmayan hastanın 60 paket/yıl sigara kullanım öyküsü olduğu öğrenildi. Hastanın geliş vitallerinde tansiyonu 140/80 mmHg, nabzı: 75 atım/dk, solunum sayısı 20/dk, ateşi 36.7 ºC, saturasyonu %94 olarak normal değerlendirildi. Hastanın 12 derivasyonlu elektrokardiyografisinde v4-5-6 derivasyonlarda derin T dalga negatifliği, inferior derivasyonlarda 0.5 mm ST segment depresyonu ve sol ventrikül hipertorfisi bulguları vardı. Laboratuvar değerlerinde troponin ve CK-MB değerleri normaldi. Hastaya yapılan transtorasik ekokardiyografisinde sol ventrikül apeks kalınlığı 14 mm (6-11mm) ölçüldü. Hastanın ejeksiyon fraksiyonu normaldi. Hastanın EKG ve EKO bulguları "Yamaguchi Sendromu" açısından anlamlı bulundu. Hastaya antiplatelet ve beta blokör tedavisi başlanıp poliklinik kontrol önerildi. Hastanın poliklinik kontrolünde çekilen kardiyak MR'ında sol ventrikül apikal düzeyde hipertrofi saptandı.

SONUÇ

Akut koroner sendromu taklit edebilen apikal tip hipertrofik kardiyomiyopati az görülen bir vaka olması nedeniyle sıklıkla atlanır veya geç tanı alır. Akut koroner sendrom açısından özellikle düşük riskli hastalarda EKG'de anterior derivasyonlarda derin T dalga negatifliği, sol ventrikül hipertrofisi bulguları görüldüğünde ayırıcı tanı olarak mutlaka akla gelmelidir ve erken yönlendirme yapılmalıdır. Böylelikle Yamaguchi Sendromuna bağlı oluşabilecek olan atriyal fibrilasyon, miyokart enfarktüsü ve ani kardiyak ölüm gibi bazı komplikasyonlar önlenebilir.

Anahtar Kelimeler: Apikal tip hipertrofik kardiyomiyopati, Akut Koroner Sendrom, Yamaguchi Sendromu,

Yamaguchi Sendrumu derin negatif T dalgaları

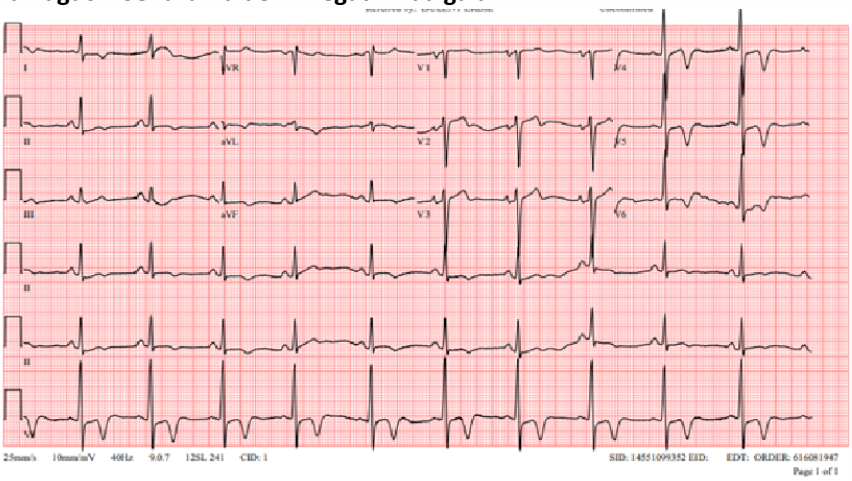

EP-007

DİYABETİK AYAK OTOAMPUTASYONU OLGU SUNUMU

Bülent Erbil, Ali Batur, Ayşenur Göçmen, Ozan Akhan, Ozan Sarıkaya
Hacettepe Üniversitesi, Acil Tıp Ana Bilim Dalı, Ankara

GİRİŞ

Diyabet, halk sağlığı için ciddi bir sorundur ve dünyada en sık üçüncü ölüm nedeni ve engelli olarak geçirilen yılların dördüncü önde gelen nedenidir. 2021 yılında dünya yetişkin nüfusunun %10,5'inden fazlasına diyabet tanısı kondu ve bu sayıların 2045 yılına kadar %12,2'ye (783,2 milyon) çıkması bekleniyor [1]. Diyabet daha düşük bir yaşam beklentisine yol açar ve hayatı tehdit eden ve pahalı komplikasyonları mevcuttur. Bunlar arasında diyabetik amputasyonlar, hastalığın kötü yönetilmesinin bir sonucu olarak en istenmeyen sonuçlardan birisidir. Diyabetiklerde diyabetik ayak ülser prevalansı % 4, yıllık insidansı %2.2- 6. oranındadır. Bir diyabetlinin yaşam boyunca diyabetik ayak ülseri insidansı %34'lere ulaşmaktadır. Tüm non-travmatik alt ekstremite amputasyonlarının %40-60'ı diyabete bağlıdır. Diyabetik ayak infeksiyonu yaklaşık %20 oranında değişik seviyelerde ampütasyona yol açmaktadır. Diyabetik amputasyonlarda 5 yıllık mortalite %70 e ulaşmaktadır [2].

Diyabetik amputasyonlar metatarsal kemiklerin proksimal ve distalinde amputasyon olmasına göre minör ve majör olarak sınıflandırılır. Majör amputasyon geçiren hastalarda, minör amputasyonlara kıyasla daha yüksek kronik hastalık prevalansı kanıtlanmıştır. Diyabetli bireyler arasındaki minör amputasyonların tahmini 100.000 birey başına yıllık 182,29 vaka; majör amputasyonların tahmini 100.000 birey başına yıllık 132,97 vaka olduğu gösterilmiş.[4]

Kuru kangren, doku ölümünü içeren ve arteriyel tıkanma nedeniyle dokuyu kuru, koyu ve mumya haline getiren bir durumdur. Kademeli olarak gerçekleşir, yavaş ilerler ve dokuların yetersiz perfüzyonu nedeniyle genellikle vücudun alt ekstremitelerini (ayak parmakları ve ayaklar) etkiler ve doku büzülür, kızarır ve ampute olur. Hiperlipidemi, diyabet ve sigara kullanan kişilerde çok yaygındır. Uluslararası Diyabet Federasyonu'nun 2015 küresel raporuna göre, diyabetli 9,1–26,1 milyon kişi, daha sonra nekroza yol açabilecek ayak ülserleri geliştirmektedir.[5]

OLGU

İnsülin bağımlı tip 2 diyabetus mellitus ve hipertansiyon hastalığı bulunan 76 yaşında erkek hasta başvurudan 10 saat önce evi içerisinde yürürken sol ayağının, ayak bileğinin üst seviyesinden kendiliğinden ayrılması şikâyeti ile acil servise 112 tarafından getirildi. Hasta monitörize edildi. Vital değerleri stabil olarak değerlendirildi. Hasta Hastanın hikayesinde 1 yıl önce amputasyon önerildiği ancak kabul etmediği, ayak bakımını kendisinin sağladığı öğrenildi. Hastanın ampute olan uzvunu yanında getirdiği görüldü. Hastanın fizik muayenesinde kopan uzvun karakteristik kuru kangren görünümü mevcuttu, uzvun küçülmüş, mumyalanmış siyah görünümlü(Resim 1-A) ve kötü kokulu olduğu görüldü. Amputasyonun olduğu yerde sızıntı şeklinde kanama (Resim 1-B) görüldü, pürülan akıntısı mevcut değildi. Tetanoz profilaksisi uygulandı, hastaya paranteral klindamisin ve siprofloksasin tedavisi verildi. Uygun pansuman yapıldı. Hastaya direkt grafi tetkikleri istendi. Ortopedi ve enfeksiyon hastalıklarına konsülte edildi. Hastanın preoperatif hazırlıkları yapıldıktan sonra hastanın ortopedi ve travmatoloji bölümüne yatışı gerçekleştirildi ve hastaya ortopedi bölümünce sol bacak transtibial amputasyon uygulandı.

SONUÇ

Ayak problemleri diyabetiklerde majör mortalite ve morbidite nedenleridir. Diyabetik ayak ülserlilerin tedavisi multidisiplinerdir. Glisemik kontrol, enfeksiyonun kontrolü, ayaktaki basının azaltılması, ayağın damar yapısının değerlendirilmesi ve lokal yara iyileşmesi sağlanmalıdır. Diyabetik ayakta genel tedavi ilkeleri; eğitim, önleyici faaliyetler, klinik ağırlığına göre tedavileri kapsamaktadır. Ülser varsa yara debridmanı, enfeksiyonun kontrolü, lokal basının kaldırılması, hiperglisemi ve periferik arter hastalığının tedavisi, sigaranın bırakılması ve beslenmenin düzenlenmesi gibi yaşam tarzı değişiklikleri ile eşlik eden hastalıkların tedavisini kapsamaktadır. Yapılan bir çalışmada, periferik vasküler hastalığı, böbrek yetmezliği inme iskemik kalp hastalığı ve kalp yetmezliği gibi kronik durumların varlığı amputasyon için riski arttırdığı gösterilmiştir [4]. Tüm diyabetiklere koruyucu ayak bakım eğitimi verilmelidir. Yüksek riskli diyabetli hastalarda (şiddetli nöropati, ayak deformiteleri veya ampütasyonları varsa) terapötik ayak giyimleri (tabanlık, uygun ayakkabı ve benzeri uygulamaları) önerilmektedir. [3].

Diyabetik ayak, acil pratiğinin hayati tehlike içeren tanıları ile kıyaslandığında masum gözükmekle birlikte acil hekimleri için bir dizi risk ve zorluk içermektedir. Eşlik eden komorbiditeler, hastanın hızla septik tabloya dönüşebilmesi, osteomiyelit olma ihtimali acil hekimini tedirgin eden riskler arasındadır. Diğer bir zorluk ise multidisipliner yaklaşım gerektiren bir tablo olmasıdır. Acil servise başvuran benzer hastaların erken dönem cerrahi konsültasyonu, yara bakımı ile kanama kontrolü sağlanması ve erken dönemde antibiyoterapisinin başlanması önem arz etmektedir.

Anahtar Kelimeler: Diabetes mellitus, diyabetik ayak, otoamputasyon

Resim1A-1B

Resim 1-A Resim 1-B

Diyabetik ayak otoamputasyon görseli

EP-008

GÖĞÜS AĞRISININ NEDENİ: BYPASS GREFTİNİ SARAN KİTLE

Asena Dağdelen, Elif Öztürk İnce, Meltem Akkaş
Hacettepe Üniversitesi, Acil Tıp Ana Bilim Dalı, Ankara

GİRİŞ

Göğüs ağrısı acil servise başvuru nedenleri arasında %5 oranında olup oldukça geniş bir ayırıcı tanı yelpazesine sahiptir.1 Akut miyokard infarktüsü, aort diseksiyonu, kardiyak tamponad gibi kritik tanılar; daha az kritik ancak acil tanı olarak sınıflandırılan mediastinit veya pnömotoraks gibi tanılar da olduğu gibi acil olmayan tanılar başlığı altında kalp kapak hastalıkları, pnömoni, özefagiyel spazm veya tümör yer alır. Bu olguda nadir göğüs ağrısının nadir bir nedeni olarak prezente olan olguya yer verdik.

OLGU

Bilinen Diabetes mellitus, Bening Prostat Hipertrofisi, Katarakt, Koroner Arter Hastalığı, ICD ve geçirilmiş Koroner Arter Bypass Greft (KABG) cerrahisi nedenli LIMA'dave LAD'de grefti bulanan ex-smoker (25 yıl), 78 yaş erkek hasta acil servise göğüs ağrısı şikâyeti ile başvurdu. Hastanın göğüs ağrısının yedi aydır aralıklı olarak devam ettiği, sternal bölgede sol kola yayıldığını, önceki iskemik ağrılarına benzediğini nefes almakla ve eforla ilişkisiz olduğu öğrenildi. Sistem sorgulamasında halsizlik olduğu ek şikâyet/bulgusu olmadığı görüldü. Geliş vital bulguları normal olan hastanın, EKG'si pace ritminde olup öncekileri ile benzer bulundu. Fizik muayenesinde patolojiye rastlanmadı. Acil serviste kardiyak izlem yapılan hastada EKG değişikliği veya kardiyak enzim yüksekliği saptanmadı. Hastanın göğüs ağrısının devam etmesi nedeniyle Tripple rule- out protokolünde pulmoner, kardiyak ve aortik bilgisayarlı tomografi anjiyografisi alındı. Görüntüleme sonucunda LIMA- LAD bypass grefti patent, sağ koroner arterde stentler patent, sağ koroner arterde segment 2 proksimalinde %50-60 civarı, sağ koroner arter segment 3 düzeyindeki stentin distal komşuluğunda ve PLA çıkışında hemodinamik anlamlı darlıklar saptanırken ek olarak sol akciğer üst lob anterior segmentte plevra tabanlı göğüs duvarına şüpheli invazyonu bulunan 35x53 mm boyutlu kitle saptandı. Kitlenin mediasten invazyonu da mevcut olup sol IMA bypass greftinin kitle tarafından çevrelendiği ve aortopulmoner ve sol hiler bölgede eşlik eden minimal büyümüş lenf nodları saptandı (Şekil). Kardiyoloji bölümüne danışılan hastaya perkütan koroner angiografi yapıldı, anjiyografi sonucunda medikal izlem kararı alındı. Akciğerdeki yeni tanı kitleye yönelik olarak Multidisipliner Toraks Konseyinde görüşüldü ve girişimsel radyoloji bölümü tarafından kitleye yönelik transtorasik biyopsi yapılması planlandı.

SONUÇ

Primer akciğer tümörü, kalbe metastazların en yaygın kaynağıdır. Kardiyak invazyon en sık olarak perikarda ve daha az sıklıkla miyokarda olur. (2,3) Tümör tarafından bypass greftinin invazyonu sık değildir. Literatürde göğüs ağrısı ile prezente olup KABG greftininin tümör tarafından invazyonu görülen bir olgu bildirilmiştir. 3 Refrakter atriyal fibrilasyonun altta yatan nedeni olarak da KABG'i invaze eden akciğer kanseri olgusu da vardır. (4) Tümörün kardiyak metastazı olan hastalar genellikle asemptomatiktir ve sıklıkla insidental olarak saptanırlar. Bu hastaların çoğu asemptomatik olmasına rağmen, semptom geliştirenlerde tanıdan birkaç hafta ila aylar önce ilerleyici göğüs rahatsızlığı veya nefes darlığı olabilir. Semptomatik hastalar ise genellikle bradikardi, atriyal fibrilasyon ve diğer aritmiler, bazen koroner arter oklüzyonu olan ve olmayan ST-segment yükselmeli miyokard infarktüsü dahil olmak üzere elektrokardiyogram (EKG) değişiklikleri ile başvurabilir.(2,4) Göğüs ve kalp hastalığı etiyolojik faktörlerinin ve hastalık süreçlerinin örtüştüğü göz önüne alındığında, kalp ve akciğer hastalıklarının aynı orta yaş veya daha yaşlı bireylerde, özellikle de akciğer kanseri geliştirme olasılığı daha yüksek olan aterosklerozlu sigara içen veya sigara içmiş kişilerde bir arada bulunması şaşırtıcı değildir.(5) Acil Serviste göğüs ağrısı ve aterosklerotik kalp hastalığı bulunan hastalarda kardiyak BT sırasında akciğer komorbiditelerinin insidental saptanabileceği ve göğüs ağrısının "acil olmayan tanı" sınıfında yer alan bir nedeni olarak karşımıza çıkabileceği akılda tutulmalıdır.

Anahtar Kelimeler: Akciğer kanseri, bypass grefti, göğüs ağrısı, koroner arter hastalığı

şekil 1

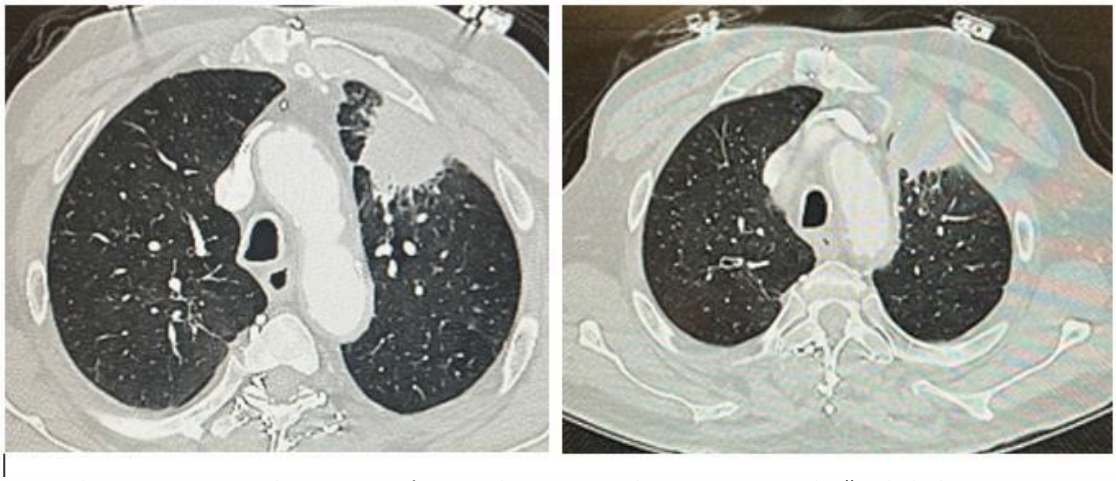

Şekil 1: Toraks BT görüntüsünde KABG IMA'yı çevreleyen ve mediastene invaze akciğerde kitle

EP-009

MEZENTER VEN TROMBOZU; VAKA SUNUMU

Elif Yaren Kurul, Rahime Şahin Turan, Adem Köksal, Ali Aygün, İbrahim Çaltekin
Ordu Üniversitesi Tıp Fakültesi, Acil Tıp Anabilim Dalı, Ordu, Türkiye

GİRİŞ

Mezenter ven trombozu, akut mezenterik iskemi ile ilişkili morbidite ve mortalite oranı çok yüksek bir hastalıktır. Mezenterik ven trombozu (MVT), üst veya alt mezenterik ven veya dallarının akut, subakut veya kronik trombozunu tanımlar. MVT akut karın ağrısı ile ortaya çıkabilir veya abdominal görüntülemede asemptomatik tesadüfi bir bulgu olabilir. MVT, akut karın için yapılan acil cerrahi laparotomilerde 1000'de 1'i oluşturmaktadır. En sık yaşamın beşinci ve altıncı dekatlarında erkeklerde daha sık görülür. MVT sıklıkla, herhangi biri lokal veya sistemik bir sürecin parçası olabilen hiper pıhtılaşma, endotel hasarı ve stazın bir kombinasyonundan kaynaklanır. İnflamatuar bağırsak hastalığı, karın içi enfeksiyon veya karın travmasının neden olduğu iltihaplanma sonucu gelişebilir. Hem endotel hasarı hem de iltihaplanma ile sonuçlanabilen karın cerrahisi de MVT'yi hızlandırır. Sistemik antikoagülasyona ek olarak hem endovasküler hem de açık cerrahi stratejiler, MVT'yi sınırlı bir başarıyla tedavi etmek için yardımcı olarak kullanılmıştır. Tedavideki ilerlemelere rağmen, MVT ile ilişkili mortalite hala yüksektir.

Bu bildiride, karın ağrısı ile gelen bir hastada mortalitesi yüksek olan mezenter ven trombozunu olgusu sunulmuştur.

OLGU

Seksen altı yaşında kadın hasta karın ağrısı ile acil servise başvurmuştur. Hasta karın ağrısının üç gündür olduğunu, kanlı dışkılama, bulantı ve kusmanın olmadığını beyan etmiştir. Özgeçmişinde diyabet ve KOAH hastalığı olduğu öğrenilmiştir. Vital değerlerinde kan basıncı 120/70mmHg, nabız 125/dk, vücut ısısı 36,6C°, solunum sayısı 12/dk, oksijen saturasyonu oda havasında %97 olarak tespit ediliyor. Yapılan muayenesinde genel durum iyi oryante, koopere gks:15 olduğu belirlenmiştir. Yapılan batın muayenesinde; batında distansiyon, defans ve rebound olmadığı, sağ alt kadran ve üst kadranda daha çok olmak üzere yaygın hassasiyet olduğu saptandı. Elektrokardiyografi hızlı ventrikül yanıtlı atrial fibrilasyon olarak değerlendirildi. Laboratuar tahlillerinde; WBC: 22000 mm3, Hbg: 11,6 g/dl, PLT: 183 000 mm3, Glukoz: 242 mg/dl, AST: 26 U/L, ALT: 11 U/L, Kreatin: 1,13 mg/dl, üre: 25,1 mg/dl, Na: 137 mmol/L, K:4,39 mmol/L, CRP: 86,62 mg/dl, kan pH: 7,37 mmHg, pCO2:31,4 mmHg, HCO3: 19,4 mmol/l, laktat: 3,7 mmol/l olarak tespit edilmiştir.

Hastaya çekilen kontrastlı abdomen tomografi sonucunda intestinal anslarda yaygın duvar kalınlık artışı, komşu mezenterde ödem ve bu anslarda kontrastlanma kaybı olduğu belirlenmiştir (Görüntü 1). Hasta mezenter iskemi tanısı ile genel cerrahi tarafından opere edilmiş operasyon sonucunda mezenter ven trombozu tanısı konulmuştur (Görüntü 2).

Operasyon sonrası hasta takip edilmiş antikoagülan tedavisi verilmiştir. Yoğun bakım takibi tamamlanan hasta şifa ile taburcu edilmiştir.

SONUÇ

Yaşlı hastalarda karın ağrısı ve batın hassasiyeti mevcudiyeti durumunda intestinal alanın beslenmesinde etkin olan mezenter arter ve venlerin tıkanıklıkları göz önünde bulundurulmalı, klinik ve tanısının güçlüklerine rağmen doğru tedavi ve cerrahi ile mortalite oranının azalabileceği unutulmamalıdır.

Anahtar Kelimeler: Acil tıp, karın ağrısı, mezenter iskemi

Görüntü 1.

Barsak iskemisi

Görüntü 2.

BT'de barsak iskemisi

EP-010

İLAÇ REJİMİ DEĞİŞİKLİĞİ SONRASI GELİŞEN NÖROLEPTİK MALİGN SENDROM: BİR OLGU SUNUMU

Göksel Aydoğan, Ayşe Armağan Aydoğan, Vahide Aslıhan Durak
Bursa Uludağ Üniversitesi Tıp Fakültesi, Acil Tıp Ana Bilim Dalı, Bursa

GİRİŞ

Nöroleptik malign sendrom (NMS) insidansı %0,02 ila %0,03, ölüm oranı %5,6 olan bir rahatsızlıktır. NMS genellikle beyinde hipotalamusta ve beyin sapı düzenleyici sistemlerinde bulunan D2 dopamin reseptörlerinin nöroleptik blokajı tarafından tetiklenen bir bozukluk olarak kavramsallaştırılır ve bu da genelleştirilmiş bir sistemik hipermetabolik sendromla sonuçlanır. Bu olguda Parkinson ve demans hastalığı teşhisi konmuş hastada olanzapin ve risperidon ile ilaç değişikliği yapıldıktan sonra gelişen NMS ve buna bağlı oluşan rijidite, uykuya meyil, anlamsız konuşma, desoryantasyon ve sonrasında gelişen sistemik rahatsızlıklar tartışılmıştır. OLGU:78 yaşında kadın, ailesiyle beraber yaşayan son 3 yıldır Parkinson ve demans hastalığı nedeniyle tedavi gören hastanın Parkinson ve demans hastalığına bağlı pramipeksol ve donezepil hidroklorür kullanım öyküsü mevcuttu. Hastanın rutin kontrollerinde ilaç rejiminin Olanzapin ve Risperidon olarak değiştirildiği öğrenildi. Yeni ilaç rejiminin 3. Gününe kadar hastada artış gösteren rijidite, bilinçte bulanma, anlamsız kelimeler ve iştah kaybı şikayetleri sebebiyle hasta yakınları tarafından acil servise getirildi.

Acil serviste değerlendirilen hastada desoryantasyon, rijidite, idrar ve gayta inkontinans şikayeti mevcut olup vücut sıcaklığı 38,5 derece olarak ölçüldü.

Çekilen elektrokardiyografi normal sinüs ritminde olup akciğer grafisi normal sınırlardaydı. Bilgisayarlı tomografik incelemede akut bir patoloji mevcut değildi. Laboratuvar incelemelerinde böbrek fonksiyon testlerinde oral alım bozukluğuna bağlı olarak kreatinin 2,28 mg/dl,glomerüler filtrasyon hızı 20 ve serum kreatinin fosfokinaz düzeyi 1299 U/L olarak yüksek düzeylerde ölçüldü. Beyaz küre yüksekliği bulunmayan ancak yüksek ateşi olan, kreatinin fosfokinaz artışı, kas rijiditesi ve bilinç bulanıklığı, desoryantasyonu belirtileri olan hastanın normal günlük yaşamına devam ederken 3 gün önce ilaç rejimi değişimi sonrası aniden ortaya çıkan semptomları nedeni ile hastada NMS ön tanısı düşünüldü. Hastanın bu semptomlar eşliğinde nöroloji klinik yatışı sağlandı. Hidrasyonu devam eden hastanın yatış sonrası olanzapin ve risperidon alımına son verilerek, levodopa ve benserazid hidroklorür tedavisine geçildi.

Hastanın 10 günlük klinik yatış öyküsü sırasında CK 211 U/L, kreatinin 1,09 mg/dl düzeyine geriledi, olası hastane enfeksiyonları ve metabolik rahatsızlıkları açısından diğer bölümlere konsülte edildi. 10 gün sonunda genel durumu iyiye giden ancak halen kısmi rijiditesi devam etmekte olan hastaya gerekli öneriler yapılarak ve hasta yakınları da bilgilendirilerek poliklinik önerisiyle taburcu edildi.

SONUÇ

NMS, dopamin antagonistlerine maruz kalma veya dopamin agonistlerinin aniden kesilmesi ile bağlantılı potansiyel olarak ölümcül bir sendromdur; tipik birinci nesil antipsikotikler ve atipik ikinci nesil antipsikotikler dahil olmak üzere hemen hemen tüm antipsikotikler, NMS'yi hızlandırma potansiyeli sergiler. NMS için diğer sistemik risk faktörleri arasında bitkinlik, dehidrasyon ve yetersiz beslenme yer almaktadır. Tipik olarak en şiddetli biçiminde "kurşun boru" sertliği olarak tanımlanan genelleştirilmiş kas sertliği, NMS'nin ana özelliği olarak kabul edilir. Velamoor ve ark. yaptıkları araştırmada 4 durumun baskın olduğunu belirttiler; zihinsel durum değişiklikleri, ardından kas sertliği, ardından hipertermi ve otonomik işlev bozukluğu. Tedavisinde sorun yaratan nöroleptik ajan kesilmeli, çoğu hasta hastalığın akut fazında dehidrate olduğundan, hacim replasmanı agresif olmalıdır. Dantrolen, aşırı hipertermi ve sertlik ile ilişkili NMS vakalarında faydalı görünen bir iskelet kası gevşeticidir, ancak solunum ve karaciğer yetmezliği yan etkileri göz önünde bulundurulmalıdır. Sonuç olarak atipik antipsikotik kullanımına bağlı gelişen NMS'nin farkındalığının artması, daha erken tanıya yol açarak daha hızlı tedaviye ve büyük olasılıkla mortalitenin azalmasına olanak tanıyacaktır.

Anahtar Kelimeler: acil servis, kreatinin kinaz, nöroleptik malign sendrom,

EP-011

GÖĞÜS AĞRILI BİR HASTADA İNİP ÇIKAN ST SEGMENTİ

Kerem Sami Keyf, Kamil Kokulu
Aksaray Üniversitesi, Acil Tıp Ana Bilim Dalı, Aksaray, Türkiye

GİRİŞ

Altmış yılı aşkın bir süre önce Prinzmetal ve çalışma arkadaşları, tekrarlayan ağrı ataklarının neredeyse tamamen istirahatte meydana geldiği, nadiren egzersizle tetiklendiği, geçici ST segment yükselmesiyle ilişkili ve tek bir majör koroner arter stenozuyla ilişkili olan bir angina varyantı tanımladılar [1,2]. Hem göğüs ağrısı hem de ST-segment yükselmesi dil altı nitrogliserin ile hızla düzeldi. Uzun bir gözlem süresi boyunca, bu hastalardan bazılarında miyokardiyal enfarktüs ve/veya ani ölüm görüldü. Ölüm sonrası incelemelerde, ölen birkaç kişide aterosklerotik koroner hastalığı olduğu tespit edildi. Bu bilgilerle birlikte, Prinzmetal ve arkadaşları varyant anjinaya, tekrarlayan geçici miyokardiyal iskemi ataklarına yol açan, bir aterosklerotik plak bölgesindeki koroner arteriyel tonusdaki geçici artışların (yani vazospazm) neden olduğunu varsaymıştır.

OLGU

74 yaş erkek hasta aniden gelişen, boyna yayılan, yanıcı ve baskı tarzında göğüs ağrısı nedeniyle acil servise başvurdu. Gelişinde GKS 15, Spo2: %96, TA:105/47, Nb:65 atım/dk, SS:16/dk ydı. Fizik muayenede bilateral 2+ pretibial ödem dışında patolojik bulgu saptanmadı. Kalp sesleri olağan, S1+, S2+, ek ses ve üfürüm duyulmadı. Diğer sistem muayeneleri doğaldı. Laboratuvar sonuçlarında; wbc: 42950, lym: 39020, hgb: 9.4 g/dl, glukoz: 267 mg/dl, kre:1,45 mg/dl, üre: 61 mg/dl, trop: 20,9 pg/ml (normal değer aralığı: 0-19 pg/ml) ve diğer kan tetkik sonuçları normal değer aralığındaydı. Özgeçmişinde diyabetes mellitus, koroner arter hastalığı, hiperlipidemi ve yeni tanı konulmuş KLL hastalıkları ve 5 yıl önce koroner anjiografi + koroner bypass öyküsü mevcut olan hasta, 1,5 ay önce de aynı şikayetlerle camide aniden yere yığılmış. 4 ay önce miyokard enfarktüsü geçiren hastaya koroner anjiografi yapılmış ancak tıkalı olan damar/damarlar açılamamış. Yeni KLL tanısı olan hasta herhangi bir kemoterapi tadevisi görmemiş. Hastanın sürekli ve düzenli kullandığını belirttiği insülin glarjin, klopidogrel, asetilsalisilik asit, verapamil, valsartan+hidroklorotiyazid ilaçları mevcuttu. Hasta gelişinde aktif göğüs ağrısının kalmadığını belirtti. Çekilen ilk EKG'de akut iskemik bulgu saptanmayan hasta monitörize gözlem altına alındı. Takibinde başvurudan yaklaşık 25 dk sonra göğüs ağrısının tekrar başladığını belirten hastanın hemen çekilen 2. EKG'sinde AVR ve V1 derivasyonlarında elevasyon ve diğer tüm segmentlerde depresyon gözlendi. Akut miyokard enfarktüsü protokolü başlatılan hasta yaklaşık 20 dk sonra göğüs ağrısının geçtiğini belirtti. Bunun üzerine hastaya çekilen 3. EKG'de herhangi bir segmentte elevasyon-depresyon veya iskemik EKG bulgusu saptanmadı. Takibinde yaklaşık 40 dk sonra göğüs ağrısı tekrar başlayan hastaya çekilen 4. EKG'de yine AVR ve V1'de elevasyon, diğer tüm segmentlerde depresyon saptandı. Hasta Prinzmetal Varyant Anjina ön tanısıyla kardiyoloji uzmanına konsülte edildi ve koroner anjiografi ünitesine devredildi. Hastaya yapılan koroner anjiografide vazospazm olan koroner arterlerde intraarteryal nitrogliserin ile vazodilatasyon gözlendi. Koroner anjiografi sonrası aktif şikayeti kalmayan hasta Prinzmetal Varyant Anjina tanısıyla koroner yoğun bakım ünitesinde gözlem altına alındı.

SONUÇ

Acil servise tipik göğüs ağrısı ile başvuran hastalarda semptom ve seri EKG takibinin önemini bu vakada da görmüş bulunmaktayız. EKG'de görülen ST segment elevasyonlarının her zaman akut STEMI olmayabileceğini, nadir görülen diğer tanıların veya sekonder sebeplerin de aklımızın bir köşesinde bulunması gerektiğini unutmamalıyız. Acil serviste göğüs ağrılı hastaların monitörize yakın takibi, belirli aralıklarla semptom ve vital kontrolleri, oluşabilecek ölümcül kardiyak olaylar açısından hayati derece öneme sahiptir.

Anahtar Kelimeler: Ekg, göğüs ağrısı, prinzmetal anjina, varyant anjina, vazospazm

EKG-1

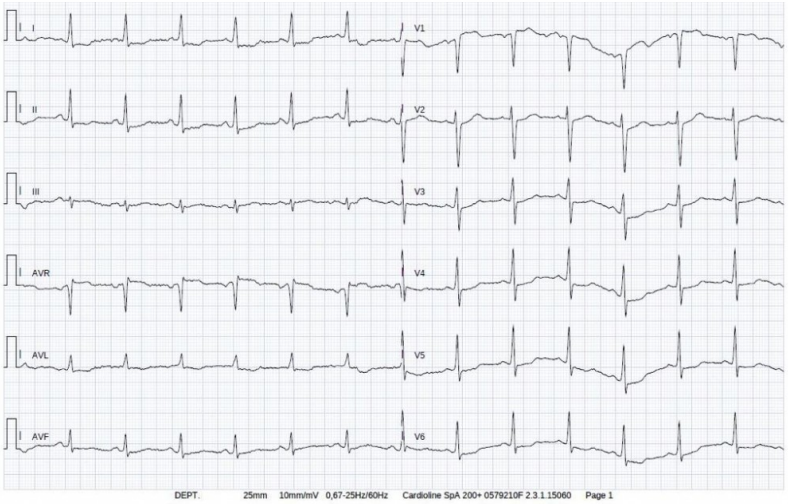

EKG-2

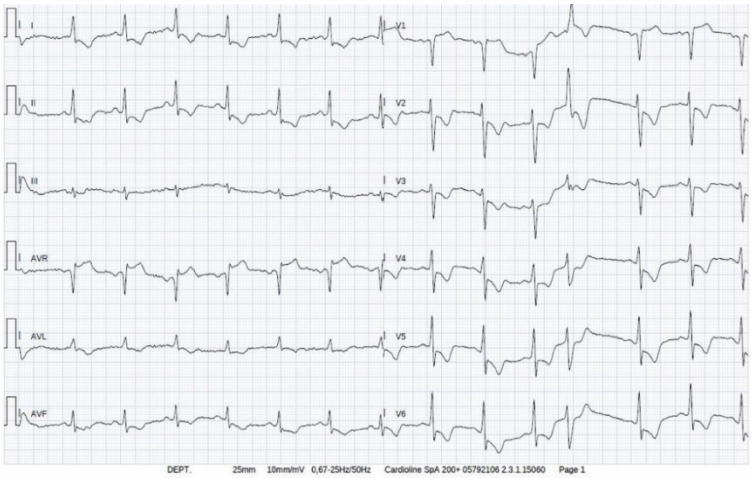

EKG-3

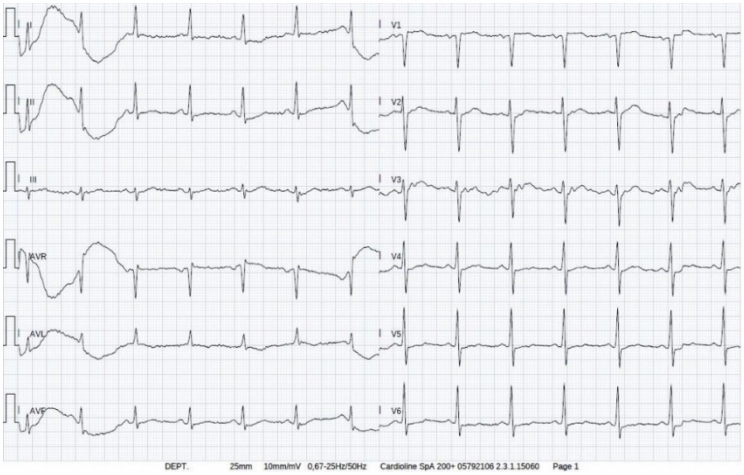

EP-012

İSKEMİK STROKE ETYOLOJİSİNDE UNUTULAN TANI; KAROTİS DİSSEKSİYONU

Furkan Bostancı, Sacit Akdeniz, Nuray Asan, Yusuf Yürümez, Murat Özsaraç, Onur Karakayalı
Sakarya Üniversitesi,Sakarya Eğitim ve Araştırma Hastanesi, Acil Tıp Ana Bilim Dalı, Sakarya

GİRİŞ

Genç yaşta görülen serebrovasküler hastalıkların sebepleri arasında ekstrakraniyal ve intrakraniyal arteriyel diseksiyonlar giderek daha sık tanımlanmaktadır. Günümüzde önemli bir inme nedeni olan ekstrakranial karotis arter diseksiyonları tüm inme etyolojileri içinde % 2.5 sıklıkta görülmekte ve 30-45 yaş grubundaki inmelerin ise % 5-25'ini oluşturmaktadır. İnternal karotid arter diseksiyonu spontan veya travmaya bağlı olarak ortaya çıkmaktadır. Travmatik internal karotid arter diseksiyonu, karotid arterin geçtiği o bölgeye yapılan penetran, künt ya da iyatrojenik bir travma sonucu oluşur.

OLGU

47 yaşındaki erkek hasta acil servise sol kolda güç kaybı, sol ağız kenarında kayma, sol tarafa bakış kısıtlılığı şikayetleri sebebiyle yakınları tarafından getirildi. Hasta hakkında anamnez hasta yakınından alındı. Hastanın şikayetlerinin yaklaşık 1 saat önce uykudan uyandığı sırada eşi tarafından fark edildiği öğrenildi. Hastanın acil servis başvurusundan 8 saat önce de kollarda ve bacaklarda yaygın güçsüzlük hissi ve sağ gözde bulanık görme sebebi ile başka bir merkeze başvurduğu, çekilen beyin bilgisayarlı tomografi (BT) ve diffüzyon MRG'da akut santral patoloji olmaması ve şikayetlerinin gerilemesi üzerine hasta taburcu edildiği bilgisi hasta yakınından edinildi. Ayrıca 1 gün önce hastanın trafikte stres atmak için çok yüksek sesle bağırdığı öğrenildi. Hastanın özgeçmişinde gut hastalığı dışında özellik yoktu. Soy geçmişinde özellik saptanmadı. Hastanın genel durumu orta-iyi, şuuru açık, oryante, koopere idi. Vital bulguları; TA: 110/60, Nabız: 80 atım/dk, Ateş: 36,0 °C, SaO2: %99 ve parmak ucu kan şekeri: 111 idi. Nörolojik muayenede; gözler sağa deviye, solda komplet homonim hemianopsi, konuşma dizartrik ve sol nazolabial oluk silik olarak değerlendirildi. Diğer sistem muayeneleri doğaldı.Hastadan acil serviste istenen karotis BT anjiografi incelemesi "Bilateral karotis arterlerde bifürkasyon düzeyinde minimal dilatasyon izlendi. Bilateral karotis arterler belirgin tortüöz görünümdedir. Sağ internal karotid arter servikal parçada, distalde parsiyel yaklaşık %60 çapında daralma dikkati çekmiştir. Bu düzeyde bir yandan belirgin duvar kalınlaşması izlenmiş olup bu görünümün diseksiyon ile uyumlu olabileceği düşünüldü." şeklinde raporlandı. İstenilen diffüzyon MRG incelemesi ise "Sağ temporooksipital bölgede akut iskemi – infark lehine diffüzyon kısıtlanma imajı mevcuttur." şeklinde raporlandı. Beyin BT anjiografi ve beyin BT incelemesinde ise patoloji raporlanmadı. Bunun üzerine hasta nöroloji kliniği ile konsülte edildi ve sağ internal karotis arter disseksiyonu ön tanısı ile inme yoğun bakıma yatırıldı.

SONUÇ

Genç yaşta iskemik stroke nadir görünmekte olup,inme semptomları ile başvuran hastalarda karotis diseksiyonu akla gelmelidir.

Anahtar Kelimeler: iskemik stroke,nörolojik aciller,karotis disseksiyonu

EP-013

KARBONMONOKSİDE ZEHİRLENMESİ SONRASINDA İSKEMİK STROKE

Mehmet Alperen Biçer, Gülşen Çetinkaya Ünal, Sacit Akdeniz, Yusuf Yürümez, Murat Özsaraç, Furkan Bostancı
Sakarya Üniversitesi,Sakarya Eğitim ve Araştırma Hastanesi, Acil Tıp Ana Bilim Dalı, Sakarya

GİRİŞ

Karbon monoksit, karbon bazlı yakıtlar ve partiküllerin yeterli hava olmadan yanması sonucu oluşan renksiz, kokusuz, tatsız, tahriş edici olmayan ancak zehirli bir gazdır. Karbon monoksit insan vücuduna baca gazlarının solunması yoluyla girer ve hemoglobin molekülüne olan afinitesi oksijenden yaklaşık 240 kat daha fazla olması nedeniyle doku hipoksisine neden olabilir. Oksijen ihtiyacı yüksek olan ve dolayısıyla yüksek kan akışına bağlı olan organlar ciddi şekilde etkilenebilir. Karbon monoksit zehirlenmesi, hipoksik beyin hasarı yoluyla hareket bozuklukları ve zihinsel bozulma dahil olmak üzere çeşitli nörolojik komplikasyonlara neden olabilir.

OLGU

18 yaş erkek hasta acil servise baş dönmesi, bulantı, bilinç bozukluğu şikayetleri ile 112 tarafından getirildi. Hasta ve yakınları sorgulandığında aynı evde yaşayan 3 yakınında da benzer şikayetler olduğu, banyo sonrası şikayetlerinin başladığı, evde doğalgaz bağlantısının olduğu öğrenildi. Özgeçmiş ve soy geçmişinde özellik saptanmadı. Hastanın genel durum kötü, bilinç konfüze, hesaplanan glaskow koma skoru (GKS): 6 olması nedeni ile elektif entübe edildi. Tansiyon: 110/70(inotrop destekli), Nabız: 80 atım/dk, Solunum sayısı: 12/dk SaO2: %100 (entübe) idi.Fizik muayenede; solunum sesleri doğal ve bazallerde raller mevcuttu, GKS düşüklüğü sebebi ile nörolojik muayenesi supoptimal idi. Hastanın laboratuar incelemelerinde Glukoz: 135 mg/dl, Kreatin: 0,94 mg/dl, Alt:139 U/L, Ast:323 U/L, CK-MB: 167,2 U/L, WBC: 28,15 K/UL, Kan gazında Ph: 7.22, Pco2: 27.8, Po2: 60.3, Hco3: 13.1, COHb: 24.6 ve Laktat: 11.5 idi. Çekilen Beyin Bilgisayarlı Tomografide (BT) akut patoloji saptanmadı, Toraks BT'de "alt loblarda tomurcuklanmış ağaç paterni, fokal konsolidasyon alanları izlenmiş olup aspirasyon pnömonisi açısından takip önerilir" şeklinde raporlandı. Diffiyon MRG incelemesi ise "her iki bazal ganglionda akut diffüzyon kısıtlılığı izlenmiştir" şeklinde raporlandı. Mevcut bulgular ile hasta hiperbarik oksijen desteği veren yoğun bakım ünitesine karbonmonoksit intoksikasyonu ön tanısı ile yatırıldı.

SONUÇ

Karbon monoksit (CO) en yaygın zehirlenme nedenidir ve bazal ganglion lezyonlarına neden olabilir. Literatür taraması, bazal ganglion lezyonlarının karbonmonoksit zehirlenmelerinin %4-88'inde meydana geldiğini buldu. Globus pallidus lezyonları dahil olmak üzere bazal ganglion lezyonları diğer nörolojik patolojiler arasında daha az yaygın görülür

Anahtar Kelimeler: Karbonmonokside zehirlenmesi,iskemik stroke,toksikoloji

EP-014

VOLAR İNTERKALTE SEGMENT İNSTABİLİTE (VISI) OLGU SUNUMU

Satuk Buğra Yıldırım[1], Gulcim Kocairi[2], Yalcin Golcuk[1]
[1]Muğla Sıtkı Koçman Üniversitesi, Acil Tıp Anabilim Dalı, Muğla
[2]Muğla Eğitim Ve Araştırma Hastanesi, Acil Servis, Muğla

GİRİŞ

Anatomisi ve konumu gereği travmatik el bileği yaralanmaları acil servislerde sık görülen yaralanmalardandır. Volar interkale segment instabilite (VISI) veya lunotrikuetral (LT) eklem yaralanması acil servislerde nadir görülen ve travma sonrası semptomatik ağrı, hareket kısıtlılığı ve fonksiyon kaybı şikayetiyle başvuran, muayenesinde el bileğinde LT bağın palpasyonla ağrının tariflendiği bir yaralanma şeklidir.

OLGU

29 yaş erkek hasta perde asarken merdivenden düşme sonrası pubis ve testisine merdivenin çarptığını ve yere düşerek sol el bileğinin üzerine düştüğünü ifade ediyor. Fiziki muayenesinde pubis anterior solda 2 cm çaplı ekimoz, sol el bileğinde volar alanda 3cm çaplı alanda yeşil renkli ekimoz ve el bileği ulnar bölgede palpasyonla hassasiyeti mevcut. Dorsifleksiyonda ağrı tarifleyen hastanın aktif hareketle ağrısı olmakta. Diğer fiziki muayenesinde patoloji izlenmedi. El bileği kemik yapıyı değerlendirmek üzere standart posteroanterior (PA) ve lateral röntgenleri çekildi.

Posterioranterior (PA) grafide anlamlı bir patoloji izlenmedi. (şekil-1A) Lateral grafi görüntülemesinde ise kemik yapıda herhangi bir kırık izlenmezken skafoid, lunat ve kapitat kemiklerin aralarındaki açının klinik şüpheyle beraber doğal yapısından farklı olduğu görüldü (Şekil 1B). Lunat kemiğin palmara doğru açılandığını ve bir miktar dorsale kaydığı, Skafolunat açının (a=40°) normal sınırlar içerisinde (30°-60°), Lunokapitat açının (b=29°) ise 15° 'den büyük olduğu görüldü. (Şekil 1C) VISI yaralanması tanısı konulan hastanın el bileği nötral pozisyonda kısa kol atele alındı ve takip için ortopedi poliklinik kontrolü önerildi.

SONUÇ

VISI (Akut LT bağ yaralanması) düşünülen hastalara ilk 6 hafta nötral pozisyonda alçı veya atel ile konservatif tedavi uygulanabilir. İlk stabilizasyondan sonra, hasta bir ortopedi uzmanına sevk edilmelidir. Konservatif tedavi ve fizik tedavi sonrası şikâyetleri devam eden hastalara el bilek artroskopisi önerilebilir. Acil serviste yüksek şüphe indeksi, karpal kemiklerin şekil ve hizalanmalarındaki anormalliklerin anlaşılması lateralde karpal kemik açılarının ölçülmesi interkalasyonların teşhisi için zorunludur. Acil hekimleri segmental instabiliteler ve diğer yaralanmaların varlığını tanıyabilmelidir. VISI uygun şekilde tedavi edilmediği takdirde, işlevsel bozulmaya yol açabilir.

Anahtar Kelimeler: el bileği yaralanması, lunotrikuetral eklem yaralanması, volar interkale segment instabilitesi,

Şekil 1

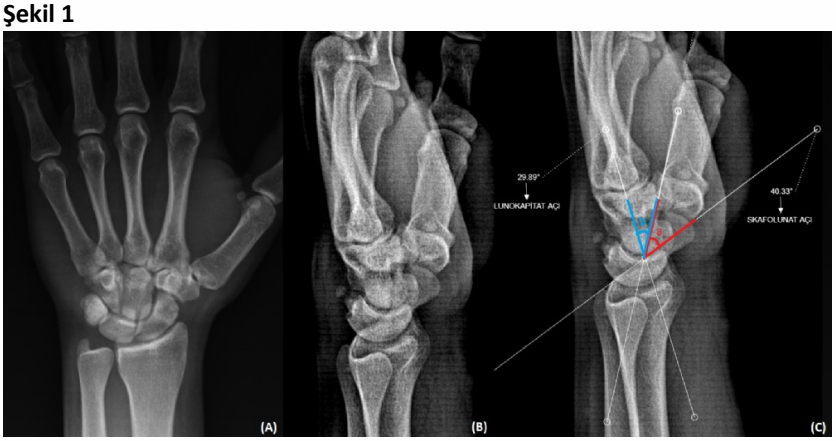

Hastanın sol elinin Posterioranterior (A) ve lateral (B) x-ray görüntülemeleri. a=skafolunat açı, b=lunokapitat açı (C)

EP-016

EPİLEPTİK NÖBETLE BAŞLAYAN PARAPLEJİ İLE SONLANAN DÜŞME

Burak Kocaoğlu, Kamil Kokulu
Aksaray Üniversitesi Tıp Fakültesi, Acil Tıp Ana Bilim Dalı, Aksaray, Türkiye

GİRİŞ

Spinal kord hasarları mekanik travmadan sonra, nöral elemanların ve kan damarlarının kırık ve yer değiştirmiş kemik parçaları veya disk materyali tarafından doğrudan sıkışması ve hasar görmesi ile meydana gelir. Neden olduğu fiziksel, psikolojik, sosyal ve ekonomik sorunlar nedeniyle önemli bir sağlık problemidir. Etiyoloji değerlendirildiğinde trafik kazaları ve yüksekten düşmeler en sık iki etiyolojik faktör olarak görülmektedir. Diğer nedenler arasında transvers myelit, üzerine ağır cisim düşmesi, sığ suya dalma, göçük altında kalma, spinal iskemi gibi nedenler sayılabilir. Ülkemizdeki insidansının 12.7/milyon olduğu tahmin edilmektedir ve erkeklerde kadınlara oranla 2,5 kat fazla görülmektedir. Spinal kord yaralanması, hastalarda motor/duyu kayıplarına ve otonomik bozukluklara yol açar. Bizim vakamızda yüksekten düşen bir genç erkek hastayı inceleyeceğiz.

OLGU

40 yaş erkek hasta 112 ekiplerince yaklaşık 4 metre yüksekten düşme nedeniyle acil servisimize getirildi. Hasta acil travma alanında karşılandı. Hastanın ilk değerlendirilmesi yapıldı, bel ağrısı ve sol omuzda ağrısı mevcuttu. Gelişte hastanın genel durumu iyi, bilinci açık oryantasyon ve kooperasyonu tamdı. Hastadan alınan anamnezinde tek başına yaşadığı ve bilinen epilepsi hastalığının olduğu öğrenildi. Keppra ve tegretol tablet kullanıyordu. Hasta balkonda olduğunu ve o sırada başlayan nöbet sonrası düştüğünü ifade etti. Gelişinde vitalleri; tansiyon arteriyel 136/78 mmHg, solunum sayısı 17/dk, SpO2 %98 (oda havasında), nabız 82 atım/dakikaydı. Yapılan fizik muayenede kraniyal sinir muayeneleri olağan, ışık refleksleri bilateral doğal, akciğer ve kalp sesleri doğaldı. Batın muayenesinde suprapubik hassasiyet mevcuttu. Hastada globe vezikale geliştiği tespit edildi. Nörolojik muayenede her iki alt ekstremitede kas gücü bilateral 1/5, hasta L3'ten itibaren anestezikti ve anal kontraksiyon yoktu. Derin tendon refleksleri bilateral alınamadı. Distal nabzılar açık ve eşitti.

Hastanın rutin ve ameliyat öncesi kanları alındı. Mesane sondası takıldı. Santral görüntüleme ve torakalomber bilgisayarlı tomografi ile MR görüntüleme yapıldı. Çekilen görüntülemelerde L1 vertebra korpusunda teardrop fraktürü ile uyumlu görünüm ve eşlik eden %25'ten az yükseklik kaybına neden olan kompresyon fraktürü izlendi. Ayrıca lomber vertebralarda T12 vertebra L1 üzerinden posteriora listezis gösteriyordu. Bu düzeyde spinal kanal AP çapı yaklaşık 11 mm ölçüldü ve spinal korda anteriordan bası tespit edildi. Hasta spinal kord sendromu tanısıyla beyin ve sinir cerrahisine konsülte edildi. Hasta operasyona alındı T12 vertebra spinözü kraniale L1 spinözü kaudale çekilerek faset dislokasyonu redükte edildi. Sağ T12 ve sağ L1 hemilaminektomi yapıldı. Bilateral T10-L3 transpediküler vidalar yerleştirildi. Hastanın operasyon sonrası fizik tedavisi ve izlemi başlatıldı.

SONUÇ

Spinal kord yaralanmaları oluştuğu andan itibaren multidisipliner yaklaşım gerektiren klinik bir durumdur. Hasarın oluşum mekanizması ve oluştuğu andaki hastanın klinik durumu prognozda önemlidir. Hastanın tedavi sonrası izlemi de çok önemlidir. Hasar sonrası hastada kas iskelet ve nörolojik sistem başta olmak üzere birçok sistem etkilenmiştir. Bu hastalarda uzun süreli rehabilitasyonlar gerekecektir.

Anahtar Kelimeler: Düşme, epilepsi, spinal kord hasarı, travma

Resim-1

Resim-2

Resim-3

EP-017

TRAVMAYA BAĞLI İNTERKOSTAL PULMONER HERNİASYON

Yusuf Horuz, Ekrem Taha Sert
Aksaray Üniversitesi Tıp Fakültesi, Acil Tıp Ana Bilim Dalı, Aksaray, Türkiye

GİRİŞ

Şiddetli künt göğüs travması, akciğer, kalp, hava yolu veya diyafram dahil olmak üzere çeşitli intratorasik yaralanmalara neden olabilir. Akciğer herniasyonu, göğüs duvarındaki düzensizliğe bağlı plevra ve/veya akciğer dokusunun dışarı çıkması olarak tanımlanabilecek atipik bir olaydır. Fıtık vakalarının yaklaşık %50'sine travma neden olurken, tüm vakaların %20'si doğuştan kusurlardan kaynaklanmaktadır. Herniasyon, aniden artan intratorasik basınç ile birlikte interkostal kas kırılganlığının bir sonucudur. Küçük fıtıklarda spontan gerileme bildirilmesine ve konservatif tedavi savunulmasına rağmen, daha büyük defektler sıklıkla cerrahi tedavi gerektirir.

OLGU

Onaltı yaşında erkek hasta araç dışı trafik kazası nedeniyle acil servise başvurdu. Hastanın nefes darlığı ve göğüs ağrısı şikayeti mevcuttu. Hastanın acil başvurusunda vitalleri ateş: 36,6 C, TA:110/65mm/Hg, Nb:75/dk, SaO2:86 idi. Fizik muayenesinde genel durumu orta, solunumu sıkıntılı ve takipneik olarak değerlendirildi.Sağ hemitoraksta solunum seslerinde azalma ve hipersonorite, palpasyonla cilt altı amfizem mevcut iken, sol hemitoraksın fizik muayenesi normaldi. Diğer sistem bulguları olağandı. Hastanın akciğer grafisi ve toraks bilgisayarlı tomografisi (BT) incelemelerinde sağ hemitoraksta plevral yaprakları arasında pnömotoraksa ait hava dansiteleri ve hemotoraks izlendi. Sağ akciğer alt lob parankiminde kontüzyon alanları ve sağ orta-alt grup kosta posteriorlarda fraktür hatları mevcutu. Ayrıca BT taraması sağ tarafta interkostal boşluk boyunca herniye bir alt lob ve deplase kot fraktürü gösterdi. Hasta Göğüs cerrahi kliniği tarafından değerlendirilip tedavi edilmek üzere interne edildi. Nefes darlığı ve göğüs ağrısının artması ve hastanın vital bulgularının (80/50 mmHg kan basıncı, %75 oksijen satürasyonu) kötüleşmesi üzerine acil ameliyat kararı verildi (Resim1,2,3).

SONUÇ

Akciğer herniasyonları mediasten, diyafragmatik, torasik ve servikal gibi anatomik yerleşimlerine göre sınıflandırılır.Torasik duvarın kırılganlığının neden olduğu travmatik herniasyonlar genellikle cerrahi bir operasyona, göğse nüfuz eden bir yaralanmaya veya kaburga kırıklarına sekonder gelişir. Akciğer dokusu herniasyonu, ani veya sürekli intratorasik basınç artışı ile birlikte interkostal kasların yaralanmasından kaynaklanabilir. Akciğerin kırık nedeniyle herniasyonu, daha az interkostal kas tabakasının bulunduğu ön veya arka bölgelerde gelişme eğilimindedir.Travmatik hemopnömotoraks ile birlikte olan akciğer herniasyonu erken dönemde hayati tehdit eden acil bir durumdur.Bu yüzden yüksek enerjili travmayla gelen hastalarda erken dönemde fizik muayene sonuçlarına yönelik görüntüleme yöntemlerinin uygulanmasının geciktirilmemesi gerekir. Künt toraks travmalarına bağlı gelişen semptomatik akciğer herniasyonu tanı konur konmaz cerrahi operasyon kararı verilmesi kanaatindeyiz.

Anahtar Kelimeler: acil servis, travma, akciğer herniasyonu

Resim 1

Resim 2

Resim 3

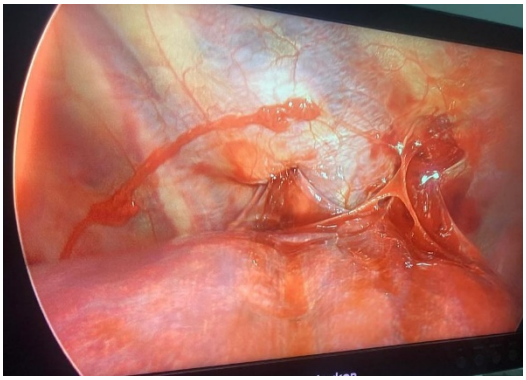

EP-022

ATİPİK İDİOVENTRİKÜLER RİTİMLERİN EN SIK NEDENİ HİPERKALEMİ

Havva Nur Yılmaz Şebci, Hüseyin Mutlu
Aksaray Üniversitesi Tıp fakültesi

GİRİŞ

Potasyum kalbin normal elektriksel aktivitesinin düzenlenmesi için yaşamsaldır. Hiperkalemi hem pacemaker hem de iletimi sağlayan dokuların baskılanması ile miyokardın uyarılabilirliğini azaltır.

OLGU

88 yaş kadın hasta; 2 gündür devam eden ishal ve baş dönmesi şikayeti ile acil servise ayaktan başvurmuştur.Özgeçmişinde bilinen hastalık öyküsü ve sürekli kullandığı ilacı yok. Arteryel kan basıncı 60/40 mm hg nabız:30/dk spo2:%94 GKS:15 genel durumu iyi.

Hastanın karın muayenesi doğal, rektal tuşesi normal gayta bulaş, kan şekeri 350, ekg'sinde HR: 25 p dalgaları kaybolmuş nodal ritim mevcut.. Hastanın yapılan tetkiklerinin sonuçları troponin:5,6 K:7,5 glukoz:356 kreatinin:2,01 ph:7,08 HCO3:17 şeklinde idi. Hastaya ca glukonat,insülin ve ventolin tedavisinden sonra 30. Dk kontrollerinde ekg de HR: 60, sinüs ritmi K: 5,5 Ph: 7,27.Hastanın genel durumu iyi,GKS 15 idi. Hastanın ishal etyolojisini araştırmak ve tedavisi için dahili yoğun bakıma yatırıldı.

SONUÇ

Hiperkalemi, bradikardi ve iletim blokları ve en sonunda kardiyak arrest ile sonuçlanabildiği için acil servise gelen bradikardik hastaları şikayeti bakılmadan hiperkalsemi düşünmeliyiz ve tedaviyi hızlıca başlamalıyız.

Anahtar Kelimeler: Bradikardi, Hiperkalemi, İshal

EP-023

İKİNCİ BASAMAK ACİL SERVİSTE MULTİTRAVMA HASTA YÖNETİMİ

Süeda Zaman
Mamak Devlet Hastanesi, Acil Tıp, Ankara

GİRİŞ

Acil servise başvuran 1-44 yaş arası erkeklerde en sık ölüm nedeni travmadır (1). Travmaları kendi arasında künt ve penetran olarak sınıflandırabiliriz. Penetran travmalar en sık 15-24 yaş arası genç erkeklerde görülmekte olup mortalitenin önemli nedenlerindendir(2). Büyük damar yaralanması, kardiyak yaralanmalar ve santral sinir sisteminin etkilendiği yaralanmalar travmanın olay yerinde ölüm nedenlerindendir. Hastalarda hemorajik şok gelişmesi, yetersiz uç organ perfüzyonu görülmesi ve kardiyovasküler kollaps gelişmesi hastaneye ulaştıktan sonraki mortalite nedenleridir (3). Çoklu travmalarda hayati tehlikeye neden olan patolojinin erken saptanması ve zamanında müdahale edilmesi hastanın sağ kalımında en önemli etkendir.

OLGU

21 yaşında erkek hasta, bıçaklanma sonrasında ikinci basamak devlet hastanesi acil servisimize getirildi. Boyun orta hattan sol kulak altına uzanım gösteren trakeanın görüldüğü kenarları düzenli tam kat kesici alet yaralanması, sol aksillar bölgenin 5 cm altında göğüs yan duvarında 3 cm uzunluğunda kenarları düzenli kesi, kesinin 7 cm altında kenarları düzenli akciğer parankimine uzanan 5 cm uzunluğunda kesi, sol femur lateralinde 2 cm uzunluğunda kenarları düzenli kesi, sağ bacak tibia alt ucunda aşil tendonu üzerinde olduğu düşünülen tendon ve kas dokusunu içeren 10 cm uzunluğunda kesisi olduğu görüldü.

Yapılan sistemik muayenesinde bilinç konfüze, kan basıncı:80/40 mmHg, saturasyon:72, solunum sayısı 32/dk, nabız filiform olarak değerlendirildi. Hasta unstabil olarak değerlendirilip hızlı seri entübe edildi. Kardiyak arrest gelişen hastada KPR (Kardiyopulmoner Resüsitasyon) uygulanmaya başlandı. Servikal kolar takılarak havayolu stabilizasyonu sağlandı. Sol göğüs yan duvarında bulunan kesiden aktif kanaması olan hastada hemotoraks ve pnömotoraks düşünülerek acil serviste tüp torakostomi yapıldı ve yaklaşık 800 cc hemorajik mayi geldi. Sağ femoral kateter yerleştirilen hastaya 1 Ü 0 Rh negatif ES(Eritrosit Süspansiyonu) replasmanı verildi. Toplamda iv (intra venöz) 2000 cc SF(Serum Fizyolojik), 1 gr Transamin infüzyonu, tetanoz profilaksisi uygulandı. Acil serviste FAST (Focused Assesment with Sonograhy for trauma) yapıldığında pelviste serbest sıvı ve sol splenik alanda mayi görüldü. Yapılan işlemler sonrası nabız alınan hastanın kan basıncı:90/50 mmHg, saturasyon:91, nabız:105/dk olarak takip edilen hasta üçüncü basamak bir eğitim ve araştırma hastanesi acil servisine sevk edildi.

SONUÇ

Multitravma hastasına yaklaşımda ilk basamak nakledildiği hastaneye ön bilgi verilmesiyle başlanmalıdır (4). Başarılı bir travma resüsitasyonunda en önemli faktör mortaliteye neden olan patolojinin erken saptanması ve tedavi planlanmasıdır. Toraks yaralanmaları kardiyovasküler sistemin ve solunum sisteminin etkilenmesiyle özellikle 40 yaş altı erkeklerde penetran yaralanmaya bağlı mortalitenin en önemli nedenidir (5). Penetran toraks travmalarında en sık hemotoraks görülüp ikincil olarak pnömotoraks görüldüğü çalışmalarda görülmüştür. Hemopnömotoraks tüp torakostomi ve su altı drenajı ile hemopnömotoraks tedavi edilmektedir (6). Bizim olgumuzda da hemopnömotoraks tüp torakostomi tedavisi sonrası hastada başarılı resüsitasyon sağlanmıştır. Başarılı bir travma tedavisi için kanamalı bir hastada en önemli faktör sıvı replasmanının yeterli ve zamanında yapılmasıdır. Sıvı tedavisinin amacı, kalpte önyükü arttırarak Frank Starling mekanizması ile kardiyak outputu arttırmaktır (7). Hipotansif, kanamalı hastaların başlangıç tedavisinde izotonik kristaloid solüsyonları ve masif kanamalı hastalarda kan ürünlerinin kullanımı TDP (Taze Donmuş Plazma)/ ES oranı en az 1/2 olacak şekilde olmalıdır (ATLS-10). Traneksamik asit kullanımı masif kanaması ya da kanama riski olan hastalarda ilk 3 saat içinde 1 gr 10 dakika içinde uygulandıktan sonra 1 gr 8 saatte iv infüzyon şeklinde uygulanmalıdır. Olgumuza resüsitasyon sırasında uyguladığımız sıvı ve ES replasmanı, yapılan 1 gr iv transamin başarılı resüsitasyonda etkili olmuştur.

Sonuç olarak; penetran travmalar genç erkek hastalarda görülmesi açısından önemlidir. Multitravma ile acil servise getirilen hastalarda ayrıntılı fizik muayene dikkatlice yapılmalıdır. Bu olgu sunumunda travma yönetiminde sıvı replasmanı ve tüp torakostomi tedavisinin başarılı resüsitasyonda önemini vurgulamak istedik.

Anahtar Kelimeler: penetran travma, travmatik ressüsitasyon, multidisipliner yaklaşım

P024

MOR İDRAR TORBASI SENDROMU

Pınar Baydar Yücel, Başak Buldu, Mustafa Polat, Ali Karakuş
Hatay Mustafa Kemal Üniversitesi Tıp Fakültesi Acil Tıp Ad Hatay

GİRİŞ

Mor idrar torbası sendromu(MİTS),idrar sondasında oluşan kolonizasyon nedeniyle,triptofandan çeşitli metabolik yollardan indigo(mavi) ve indirulin (kırmızı) pigmentlerin polivinil klörür (PVC) ile etkileşimi sonu oluşan nadir bir durumdur. Kabızlık,idrar yolu enfeksiyonu,uzun süre mesane kateteri olan hastalarda görülebilir.MİTS yaygın izole edilmiş mikroorganizmalar; Pseudomonas aerugıonosa,Escherichia coli,Klebsiella pnemoniae,Proteus mirabilisdir.Kabızlık patogenezde önemli rol oynamaktadır. Kabızlık nedeniyle bağırsak geçişi uzar ve triptofan barsak florasındaki bakteriler tarafından indole çevrilir. Karaciğerde metabolize olup idrara sekrete edilir.

OLGU

Bilinen hipotroidi ve idrar inkontinansı olan yaklaşık 2 yıldır mesane kateteri mevcut olan 63 yaşındaki bayan hasta mesane sondası değişimi için acil servise getirildi.10 gün süren kabızlık şikayeti mevcut olan hastanın mesane sondası 15 gün aralıklarda değiştirilmekte idi.Genel durumu iyi, ateşi 36,5C,tansiyon 120/80mmHg,saturasyon %96,nabız 85/dk,solunum sayısı 16/dk fizik muayenesi doğal, idrar torbasının rengi mor idi. Laboratuvar değeri wbc 5000(4000-10000), CRP 3mg/L(<5mg/L),tam idrar tetkikinde her sahada 30 lökosit görüldü, İdrar kültüründe 100.000 karışık bakteri üredi.Hastanın mesane sondası değiştirildi.Klinik semptom ve şikayetinin olmaması nedeniyle hastaya siproflaksasin ve antibiyoterapi başlandı. Kabızlığı için laksatif ve beslenme şekli düzenlenmesi önerildi hasta şifa ile taburcu edildi.

SONUÇ

MİTS, ciddi idrar yolu enfeksiyonu ile seyredebilen nadir görülen bir durumdur. Komorbit ve immobil hastalarda akılda tutulmalıdır.

Anahtar Kelimeler: Mor idrar torbası, idrar yolu enfeksiyonu, komorbidite

EP-025

TEKRARLAYAN ALT SOLONUM YOLU HASTALIKLARI

Hüseyin Celal Bilen, Hüseyin Mutlu
Aksaray Üniversitesi Tıp Fakültesi, Acil Tıp Ana Bilim Dalı, Aksaray

GİRİŞ

Kartagener Sendromu: bronşektazi, situs inversus ve sinuziti içeren bir sendromdur. İmmotil silia sendromların %50 sinden sorumludur. Klinik tablo silier hareketlerin yetersizliğine sekonder olarak gelişen ve çocukluk çağından başlayan sinuzit, otit ve pulmoner enfeksiyonlar görülür.(1)

OLGU

45 yaş erkek hasta 2 haftadır olan öksürük, balgam şikayetiyle acil servisimize başvurdu. Anamnezinde son 1 haftadır acil servise 3 kez başvurduğu kaydedildi. Son 1 haftadır pürülan vasıfta balgam ve öksürük şikayet mevcut. Bilinen ek hastalık ve düzenli olarak kullandığı ilaç yok. Hastanın çocukluğundan beri sık sık sinuzit ve bronşit öyküsü olduğu öğrenildi. Hastanın ilk değerlendirilmesinde vitalleri ateş: 38.7 C derece so2: 92 Ta:120/80 mmHg solunum sayısı 34 kez/dk olarak gözlemlendi. Hastanın sistemik muayenesinde sadece sağ hemitoraksta bazalde dinlemekle kaba ral duyuldu. Hastanın çekilen Akciğer grafisinde sağ alt zonlarda pnömonik infiltratif alanlar tespit edildi. Hastanın labaratuvar sonuçları Crp:150 mg/L, Neu% 90.1,Wbc 14.86 *10^9, üre 46 mg/dl olarak kaydedildi. Hastanın CURB-65 skorlaması 2 puan olup, hasta ileri inceleme ve tedavi açısından göğüs hastalıkları servisine interne edildi.

SONUÇ

Üsye semptomlarıyla acil servise sık başvurusu olan hataların detaylı fizik muayenesi yapılmalı ve gerekli tetkikleri yapılıp kartagener sendromu atlanmamalıdır Yineyelen bronşit ve sinüzit atakları olan hastalarda Kartagener sendromu akla gelmelidir. Kartagener sendromunun erken teşhis edilmesi ileri zamanda oluşabilecek komplikasyonların önlenmesinde çok önemli bir etkendir.

Anahtar Kelimeler: kartagner sendromu, pnomoni, sık başvuru

EP-026

SENKOP İLE GELEN PERFORE PEPTİK ÜLSER VAKASI

Muhammed Ali Topuz, Hüseyin Mutlu, Yusuf Horuz
Aksaray Üniversitesi Tıp Fakültesi, Acil Tıp Ana Bilim Dalı, Aksaray

GİRİŞ

Peptik ülser üst sindirim sisteminin mukoza ve submukoza tabakasının koruyucu ve yıkıcı faktörler arasındaki dengenin bozulması sonucu ülserasyonla sonuçlanan bir hastalıktır.1 Peptik ülser başta duodenumun proksimali olmak üzere büyük çoğunlukla mide ve duodenumu etkiler.2 Ana risk faktörlerinden biri olan H. pylori enfeksiyonu en yaygın insan enfeksiyonlarından biridir. Dünya nüfusunun en az %50'sini etkileyen H. Pylori enfeksiyonu yanında peptik ülserler; sık NSAID ve düşük doz aspirin kullanımı gibi durumlar sonucunda da gelişebilmektedir.3 Büyük çoğunluğu asemptomatik olmakla beraber, dispepsi, karın ağrısı gibi şikayetlere sebep olabilir ve kanama, perforasyon ve gastrik çıkış obstrüksiyonları gibi komplikasyonlara sebep olmaktadır. 2

OLGU

84 yaşında erkek hasta baygın halde acil servise başvuruyor. Hasta acil servise giriş yaptığında genel durum orta-kötü, bilinç açık, tansiyon:90/60 mmHg, spO2:95 parmak ucu kan şekeri:350 mg/dL ölçüldü. Yapılan fizik muayenesinde nörolojik muayenesinde patolojik bulguya rastlanmadı, batında yaygın defans ve hassasiyet mevcuttu. Rektal tuşe yapıldığında normal gaita bulaşı görüldü. Hasta akut batın vakası olarak düşünüldü ve gerekli labaratuar tetkikleri ve görüntülemeleri yapıldı. Kan gazında pH:7.15, Lac: 6,6mmol/L, HCO3:15,3mmol/L, baz açığı: -13,9 idi. Hemogram incelemesinde bariz patoloji saptanmadı. EKG normal sinüs ritmi idi. Biyokimya incelemesinde üre: 121, kreatin:2,45, CRP: 49,3, amilaz:1468, lipaz:1335 idi. Hastanın bilgisayarlı tomografi görüntüsünde batın içinde yaygın serbest hava dansiteleri görüldü (Görsel 1). Radyoloji ve genel cerrahi uzman doktorları ile yapılan görüşmede perforasyonun mide kaynaklı olabileceği düşünüldü. Hastanın perfore peptik ülser ön tanısı ile yoğun bakım ünitesine yatışı sağlandı.

SONUÇ

Peptik ülser vakalarının %2 ila %14 arasında perfore olduğu bilinmektedir ve mortalitesi %10 ila %40 arasında değişmektedir.4 Perfore peptik ülser vakalarının düz grafilerinde özellikle sağ üst kadranda %60-75 arasında, BT görüntülemede ise %98 oranında serbest hava görülmektedir. 1 Akut batın kliniği gözlenen hastamızda da olduğu gibi ön tanıya yönelik testlerin yapılıp tanının hızlıca kesinleştirilmesi gerekmektedir. Ayrıca hastamızda görülen amilaz ve lipaz yüksekliğinin perforasyon yoluyla dökülen pankreatik sıvının peritoneal lenfatik drenaj sonucu olduğunu söyleyebiliriz.5

Vakamızın ilk kabulünde yapılan sistemik muayenemizde tespit ettiğimiz akut batın kliniği sebebiyle ön tanımızda santral patolojilerden ziyade perforasyon tanısı en üst sıraya yerleşti. Bilinç bulanıklığı ile gelip perfore peptik ülser tanısı alan bu hastamızda da görüldüğü üzere hastaların yalnızca prezentasyonuna yönelik değil tüm sistem muayenesinin ayrıntılı olarak yapılmasının önemini bir kez daha görmüş oluyoruz.

Anahtar Kelimeler: Peptik ülser, perforasyon, senkop

Görsel 1

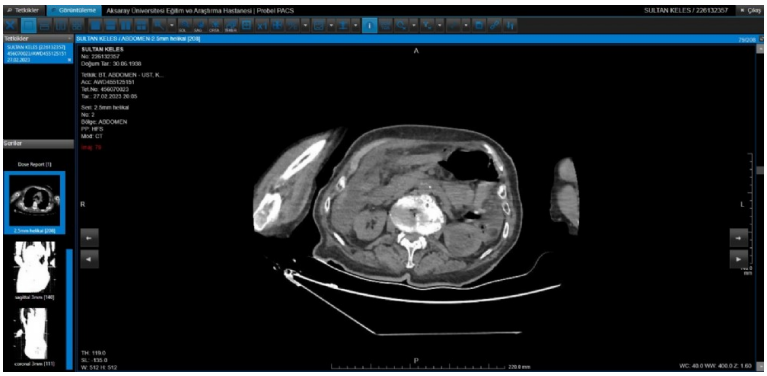

EP-027

ACİL SERVİSTE KARIN AĞRISININ NADİR BİR PREZANTASYONU: *WARFARİN İLİŞKİLİ SPONTAN İNTESTİNAL MURAL HEMATOM*

Mehmet Ali Karaca, Ali Batur, Ozan Akhan, Ayşenur Göçmen, Ali Umut Morca
Hacettepe Üniversitesi Tıp Fakültesi Erişkin Hastanesi Acil Tıp Anabilim Dalı

GİRİŞ

Antikoagülan ilaçlar yaygın olarak değişik amaçlarla tedavide ve profilaktik olarak kullanılmaktadır. Bu ilaçlardan sık kullanılanlardan biri Warfarin olup, en sık yan etkisi kanamadır. Spontan intestinal intramural hematom antikoagülan tedavinin nadir görülen bir komplikasyonudur. En olası fizyopatoloji, mezenterden ayrılan ve intestinal duvarın muskuler tabakasına penetre olan terminal arter dallarının parçalanmasıdır. Sonuç olarak kanama, barsak duvarının muskularis mukoza ile kas tabakasını disseke eder. Genellikle ilk semptom karın ağrısı olup, buna bulantı ve kusma sıklıkla eşlik eder. Tanıda ultrasonografi yardımcı olabilmekle birlikte BT en faydalı ve en sık kullanılan tetkiktir. BT'de görülen bulgular; duvar kalınlaşması, intramural hiperdansite, luminal daralma ve barsak tıkanmasıdır. Hematom sıklık sırasına göre; jejunumda (%69), ileumda (%38) ve duodenumda (%23) görülmektedir. Tanı doğrulanabilirse, koagülasyon parametrelerinin düzeltilmesi ile konservatif tedavi çoğu durumda yeterlidir. Ciddi intraluminal kanama, barsak perforasyonu ya da iskemi varlığında cerrahi müdahale gerekebilir

OLGU

Bilinen koroner arter hastalığı, hiperlipidemi, demir eksikliği anemisi (DEA), geçirilmiş pulmoner tromboemboli (PTE) ve geçirilmiş iskemik serebrovasküler olay (SVO) tanıları olan 79 yaşında kadın hasta karın şişliği şikâyeti ile Acil Servis'e başvurdu. Başvuru vitalleri; vücut sıcaklığı: 35.8C nabız: 66/dk solunum sayısı: 20/dk kan basıncı: 125/83 mm/Hg olarak değerlendirildi. Hastanın alınan hikayesinde başvurudan önceki üç gündür siyah renkli dışkılaması olduğu ve DEA nedenli kullanmakta olduğu oral demir preparatını hastaneye başvurudan önce kestiği öğrenildi. Tıbbi özgeçmişinde iskemik SVO tanısı olan ve yeni nesil antikoagülan (NOAK) kullandığı öğrenilen hastanın NOAK altında iskemik SVO geçirdiği öğrenildi. O dönemde yapılan transtorasik ekokardiyografide %50 mitral darlık ve 2. Derece mitral yetmezlik tespit edilmesi üzerine warfarin tedavisine başlandığı görüldü. Hastanın fizik muayenesinde barsak sesleri azalmış, batın distandü ve yaygın hassasiyeti mevcut olup defans rebound yoktu. Rektal tuşesi siyah renkli katı kıvamlı gaita olarak değerlendirilmiş olup hastanın kullanmakta olduğu oral demir preparatına bağlı olduğu düşünüldü. Laboratuvar değerlerinde hemoglobin: 5,4 gr/dL, hematokrit: 17,0, % lökosit: 10,4 x10^3/µL trombosit: 400 x10^3/µL, kreatinin (Kan)- 2,53 mg/dL, kan üre azotu (BUN) - 76,5 mg/dL, protrombin zamanı (INR)- 18,25 INR, aPTT - 108,8 sn olarak sonuçlandı. Bunun üzerine hastanın orali kapatıldı. Sıvı replasmanını takiben olası gastrointestinal kanama ön tanısıyla 80 mg intravenöz (IV) pantoprazol puşesi sonrası 8 mg/saat IV infüzyon başlandı. Hemoglobin >9 gr/dL olacak şekilde eritrosit süspansiyonu; 10 mg intravenöz K vitamini ve 1 ünite/kg olacak şekilde taze donmuş plazma verildi. Hemoglobin düşüklüğü izlenen, karın ağrısı ve muayenede yaygın hassasiyeti olan hastaya IV kontrastlı mezenterik protokollü abdomen bilgisayarlı tomografi (BT) çekildi. Çekilen BT 'Distal ileal anslar düzeyinde uzun segment hafif hiperdens duvar kalınlaşması izlenmekte olup bulgular intramural hematom lehinedir (Resim 1). Pelviste ve perihepatik alanda hafif yoğun hemorajik içerikli sıvı (Resim 2). Aktif ekstravazasyon saptanmamıştır. Mezenterik vasküler yapılar patenttir.' şeklinde değerlendirildi. Hasta genel cerrahi ve gastroenteroloji bölümlerine konsülte edildi. Hasta genel cerrahi servisine yatırıldı. Servis izleminde Hb değerleri stabil seyreden vital bulguları normal sınırlarda izlenen periton iritasyon bulguları olmayan hasta medikal izlem sonrası iyilik hali ve poliklinik kontrol önerisi ile taburcu edildi.

SONUÇ

Nadir görülen bir klinik durum olduğundan tedaviyi standardize edecek kadar çalışma bulunmamaktadır. Tedavide ilk olarak antikoagülan ilaç kesilir, vitamin K ve taze donmuş plazma desteği ile kanama parametreleri normal düzeye getirilmeye çalışılır, oral alım kesilerek nazogastrik tüp ile dekompresyon yapılır. Peritoneal irritasyon veya komplikasyon bulguları olmayan hastalarda konservatif tedavi ile yaklaşık 5-7 gün içinde hastaların kliniği düzelir. Erken tanı, hastaların çoğunda ameliyat gerektirmeden medikal tedaviye iyi yanıt alınmasını sağlayabileceğinden çok önemlidir. Komplike olmayan intramural hematomlu hastalarda operasyon endike değildir. Acil servise karın ağrısı ile başvuran bir hastada özellikle antikoagülan kullanım öyküsü ile INR uzaması varsa mutlaka uyarıcı olmalıdır. Olası komplikasyonları nedeniyle tam kapsamlı radyolojik değerlendirme

yapılmalıdır. Tanının şüpheli olduğu durumlarda ise fizik muayene ve vital bulguları dikkatli takip edilmelidir. Erken tanı ve medikal takip, hastaların büyük bir kısmında ameliyat gerektirmeden tedaviye iyi yanıt alınmasını sağlayabilir.

Anahtar Kelimeler: Karın Ağrısı, Mural Hematom, Warfarin

MuralHematomBT

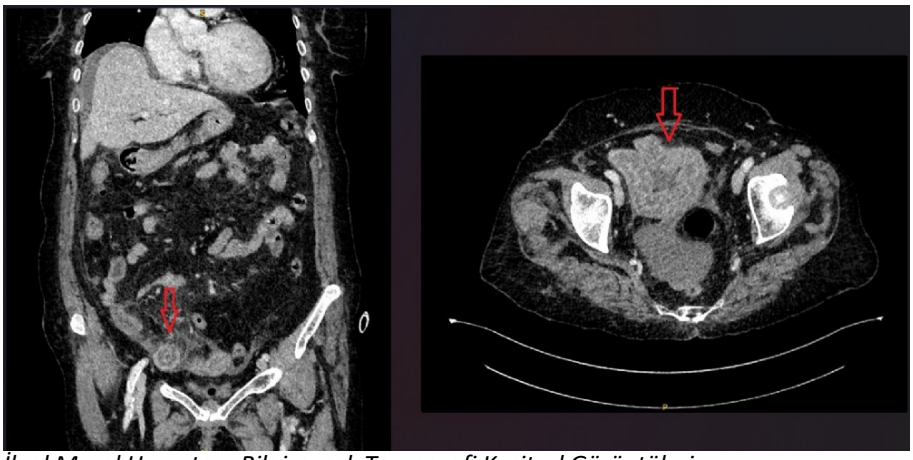

İleal Mural Hematom Bilgisayarlı Tomografi Kesitsel Görüntüleri

EP-028

İBRUTİNİB KULLANIMINA BAĞLI TOKSİK EPİDERMAL NEKROLİZ

Süleyman Cem Akıl, Hülya Kocaman, Emre Koç, Melih İmamoğlu, Sinan Paslı, Vildan Özer, Yunus Karaca
Karadeniz Teknik Üniversitesi Tıp Fakültesi, Acil Tıp Anabilim Dalı, Trabzon

GİRİŞ

Mukokutanöz alerjik reaksiyonlar acil servise sık başvuru nedenlerinden biridir. Stevens-Johnson sendromu (SJS) ve toksik epidermal nekroliz (TEN), en yaygın olarak ilaçlarla tetiklenen, ateş, yoğun nekroz ve epidermisin ayrılması ile karakterize şiddetli mukokutanöz advers reaksiyonlardır. Sepsis, multiorgan yetmezliği ve mortaliteye sebep olan önemli nedenlerden biridir.
Bu vakada ibrutinib kullanımına bağlım ortaya çıkan TEN olgusu sunulmuştur.

OLGU

Özgeçmişinde KOAH, KLL (yedi yıl) ve akciğer kanseri (iki ay) olan 62 yaş erkek hastaya bir ay önce KLL tedavisi için ibrutinib başlanmış. İlaç kullanımından 3 hafta sonra başlayan ve dört gündür devam eden kaşıntı ve tüm vücutta giderek artan yaygın döküntü ile acil servise başvurdu. Geliş vital bulguları stabildi. Fizik muayenesinde yüz, sırt, karın bölgesi, kol ve bacaklarda zeminde yaygın eritemin olduğu erode alanlar ve üzerinde krutlanmalar mevcuttu (Figür 1). Oral mukozada aftöz görünüm, dilde ülsere alanlar mevcuttu. Nikolsky pozitifti. Kan tetkiklerinde CRP: 359 mg/L, Procalcitonin: 20.76 µg/L, Kreatinin: 1.34 mg/dL idi. Cildiye hastalıkları tarafınca TEN düşünülen hastaya 1x0,4 DMAH ve intravenöz sıvı tedavileri başlandı. Scorten skoru>4 olan hastanın yoğun bakıma yatışı yapıldı. Yoğun bakımda yattığı dönemde sistemik kortikosteroid, intravenöz immunglobulin (IVIG), antibiyoterapi ve renal replasman terapisi alan hasta yoğun bakım yatışının 18. gününde exitus oldu.

SONUÇ

TEN olgularının çoğu ilaç tedavisi başlandıktan sonra 1-4 hafta içinde meydana geldiği bildirilmektedir. Yaygın epidermis hasarının nedeni keratinositlerin apopitozisidir. İlaçlar ya da metabolitlerinin, hapten görevi görerek keratinositlerin yüzeyine bağlanmasının ve onları antijenik hale getirmesinin olayı başlattığı düşünülmektedir. İbrutinib, B-hücre reseptör (BCR) sinyal yolağında yer alan bruton tirozin kinaz (BTK) enziminin inhibitörüdür. KLL tedavisinde etkin olduğu gösterilen ilk BTK inhibitörü olan antikanserojen bir ilaçtır. Yan etkilerinin arasında SJS bulunmaktadır.
SJS ve TEN, bir hastalık sürekliliği olarak kabul edilir ve cilt dekolmanı ile ilgili etkilenen vücut yüzeyinin yüzdesine dayalı olarak ayırt edilir. SJS, cilt dekolmanının vücut yüzeyinin yüzde 10'undan az olduğu, daha az şiddetli durumdur. TEN, dekolmanın vücut yüzey alanının yüzde 30'undan fazlasında olduğu daha şiddetli durumdur. SJS ve TEN olduğundan şüphelenilen hastalar hastaneye yatırılmalıdır. SJS veya TEN tanısı konur konmaz, uygun tıbbi ortamı tanımlamak için hastalığın şiddeti ve prognozu hızla belirlenmelidir. Hastaların prognozu, SCORTEN (Score of toxic epidermal necrolysis) (Tablo 1) adı verilen prognostik skorlama sistemi kullanılarak başvuru anında hızla değerlendirilmelidir. Daha şiddetli hastalığı (cilt dekolmanı >vücut yüzey alanının % 30'u) veya SCORTEN skoru ≥2 olan hastalar, varsa yoğun bakım ünitelerine, yanık ünitelerine veya özel dermatoloji ünitelerine transfer edilmelidir.
Destekleyici bakımın ötesinde, SJS ve TEN için kesin tedaviler yoktur. Sistemik kortikosteroidler, intravenöz immunglobulin (IVIG), siklosporin, plazmaferez ve anti-tümör nekroz faktör (TNF) monoklonal antikorlar dahil olmak üzere klinik uygulamada çeşitli immünosupresif veya immünomodülatör tedaviler kullanılmıştır. Nadir görülen bir hastalık olan TEN'de ilaçların başlıca sorumlu olduğu bilinmektedir. Mortalite oranı TEN'de %30'dur. Bu hastaların yoğun bakım ünitesinde multidisipliner bir şekilde izlenmesi, uygun tedavi seçenekleri ile yönetilmesi gerekmektedir.

Anahtar Kelimeler: döküntü, ibrutinib, stevens johnson sendromu, toksik epidermal nekroliz

Figür 1

Yaygın zeminde eritemin olduğu erode alanlar ve üzerinde krutlanmalar

Figür 2

Özellikler	Puan	Puan	Mortalite Hızı (%)
Yaş ≥40 y	1	0-1	3,2
Eşlik eden malinensi	1	2	12,1
BUN >28 mg/dL (>10 mmol/L)	1	3	35,3
Glukoz >252 mg/dL (>14 mmol/L)	1	4	58,3
Nabız ≥120/dk	1	5 veya >	90
Serum bikarbonat düzeyi <20 mmol/L	1		
Tutulan vücut yüzey alanı >%10	1		

*: Bu ölçeğin hastanın başvurusundan itibaren ilk 24 saatte ve 3. gün kullanılması önerilmektedir. Pediatrik yaş grubundaki değeri henüz tam olarak bilinmemektedir.

Stevens Sendromu/ Toksik Epidermal Nekroliz için SCORTEN Skoru

EP-029

AÇIK PNÖMOTORAKS YARALANMASI

Satuk Buğra Han Bozatlı[1], Eray Çeliktürk[1], Mustafa Burak Sayhan[1], Ömer Salt[2]
[1]*Trakya Üniversitesi Tıp Fakültesi, Acil Tıp Anabilim Dalı, Edirne, Türkiye*
[2]*Kayseri Şehir Hastanesi, Acil Servis, Kayseri, Türkiye*

GİRİŞ

Toraks yaralanmaları travmaya bağlı ölümlerin sık karşılaşılan nedenlerindendir. Özelikle plevral boşluğa ilerleyen göğüs ön duvarındaki açık yaralanmalar hızla müdahale edilmez ise mortalitesi yüksek durumlardır. Burada hızla yapılan müdahale ile hayata döndürülen bir vaka sunulmuştur.

OLGU

23 yaşındaki erkek hasta, bahçede odun keserken elektrikli testerenin üzerine düşerek göğüs bölgesinden yaralanmış. 112 ambulansı ile olay yerinden alınarak acil servise getirildi. Acil servisteki ilk bakıda sol 2. ve 4. kostalar arasında sternoklaviküler bileşkeden midklavikuler hatta paralel şekilde cilt ve kas dokudan başlayarak plevral boşlukla ilişkili yaralanmasının olduğu tespit edildi. Glaskow koma skala skoru 3, spontan solunumu yok, tansiyon alınamıyordu. Açık olan göğüs boşluğundan kalpte kontraksiyon olduğu tespit edildi. Vazelinli steril ped ile defekt derhal kapatıldı, sol 6 interkostal aralıktan tüp torakostomi uygulandı. İşlemin ardından hasta spontan solumaya başladı. Vital bulguları hızla düzelerek dakikalar içerisinde stabil hale geldi. Hasta ikinci bakı sonrası ATLS (Advanced Trauma Life Support), ve NICE (National Institute for Health and Care Excellence) klavuzlarına uygun şekilde kanama kontrolü ve idame tedavisi düzenlenerek ilgili branşa devir edildi.

SONUÇ

Toraks yaralanmaları ile ilgili gelişmiş ülkelerde hekimler için ATLS, NICE, diğer sağlık personelleri için ATCN (Advanced Trauma Care for Nurses) ve benzeri klavuzlar yayınlanmakta olup sağlık çalışanlarının travmalara yönelik eğitimleri güncellenerek devam ettirilmektedir (1-4). Ülkemizde Acil Tıp Uzmanları Derneğince ATLS ve PHTLS (Prehospital Trauma Life Support) eğitimleri düzenlenmektedir (5). Sağlık Bakanlığında özellikle ambulans personellerine benzer şekilde TİLYAD (Travma İleri Yaşam Desteği) eğitimleri verilmektedir (6). Sunmuş olduğumuz olgu ile hastane öncesi ilk müdahalenin önemi bir kez daha ortaya çıkmıştır. Ambulans personelleri için aktif göreve başlamadan yeterince tecrübe kazanacakları şekilde staj programlarının düzenlenmesi faydalı olacaktır.

Anahtar Kelimeler: Açık Pnömotorax, Travma, Acil Müdahale, Tüp Torakostomi

1

112 Ambulans Ekibi Tarafından Getirildiği Anda

2

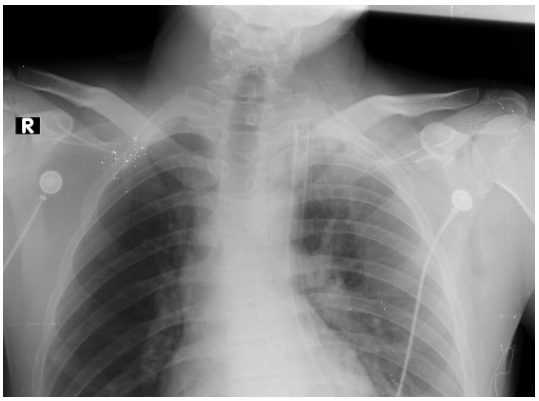

Kontrol Grafi

3

Hasta Stabil Hale Geldikten Sonra

EP-031

AKUT İNFRARENAL ABDOMİNAL AORTİK OKLÜZYONU: MORTAL SEYREDEN BİR OLGU SUNUMU

Yiğit Hiçyılmaz, Merve Osoydan Satıcı, Serdar Özdemir, Serkan Emre Eroğlu
Ümraniye Eğitim ve Araştırma Hastanesi

GİRİŞ

Abdominal aortik oklüzyon (AAO) iskemik komplikasyonları nedeniyle yüksek morbidite ve mortalite oranına sahip olan nadir ve hayatı tehdit edici bir patolojidir. Etyolojisinde koagülopati, vaskülit, travma, abdominal aort anevrizması, aortik tromboembolizm ve aortik diseksiyon bulunmaktadır [2]. Tedavisi etyolojiye bağlı olarak farklılıklar göstermekle birlikte erken teşhisi sekel ve mortalitenin engellenmesinde anahtar rol oynamaktadır [3]. Bu olgu sunumunda parapleji, parestezi ve kutis marmoratus ile prezente olan infrarenal abdominal aort oklüzyonu vakasını literatür eşliğinde tartışmayı amaçladık.

OLGU

Altmış üç yaş kadın hasta, bir saat önce başlayan alt ekstremitelerde güçsüzlük ve his kaybı şikayeti ile acil servise başvurdu. Hastanın özgeçmişinde hipertansiyon, tip 2 diyabet ve hipotiroidi mevcuttu. Hastanın vital parametreleri; ateş: 36°C, nabız sayısı 80 atım/dk, solunum sayısı 14/dk, kan basıncı 214/76 mmHg ve parmak ucu oksijen saturasyonu (sPO2) %99 idi. Çekilen elektrokardiyografisinde, 1:1 AV geçişli sinüs ritmi görülüp st segment ve t dalga değişikliği saptanmadı. Hastanın fizik muayenesinde Glaskow Koma Skalası 15, bilateral alt ekstremitelerde L2 dermatomundan itibaren Pin Prick testi negatif, bilateral alt ekstremite motor kuvveti 1/5, babinski testi negatif görüldü, bilateral tibialis posterior ve dorsalis pedis nabızları palpe edildi. Hastanın laboratuvar tetkikleri lökosit 7,22x10^3 /uL, hemoglobin 10,7 g/ dL, platelet 99x10^3 /uL, glukoz 197 mg/dL, üre 47,2 mg/dL, kreatinin 0,8 mg/dL, sodyum 140 mmol/L, potasyum 3,7 mmol/L, total bilirubin 0,16 mg/dL, aspartat aminotransferaz 18 u/L, alanin aminotransferaz 16 u/L ve c-reaktif protein 7,95 mg/L olarak tespit edildi. Çekilen beyin ve karotis Bilgisayarlı tomografi anjiyografisinde (BTA) akut patoloji saptanmadı. Ön planda post enfeksiyöz nöropati düşünülmeyen hastada oklüzüv patolojilerin ekartasyonu açısından çekilen abdominal aort BTA'de desendan aortadan başlayan intramural tromboz ve renal arterden başlayan total oklüzyon saptandı (Görsel 1). Hastaya 6000 IU subkutan enoksaparin ile antikoagülasyon sağlandı. Hastanın acil servisteki takibinde bilateral alt ekstremitelerde kutis marmoratus görünümü gelişti. Tekrarlanan muayenesinde bilateral tibialis posterior ve dorsalis pedis nabızlarının palpe edilememesi üzerine acil cerrahi planlandı. Hastaya kardiyovasküler merkezde aortobifemoral bypass ve bilateral femoral embolektomi uygulandı. Hasta operasyon sonrası yoğun bakım ünitesine interne edildi. İnternasyon sonrası hastanın hipotansif seyretmesi, idrar çıkışı olmaması nedeniyle erken dönem hemodiyaliz ve inotrop desteği başlandı. Hastanın yoğun bakım takibindeki ikinci gününde kardiyopulmoner arrest gelişmesisonrası medikal ve mekanik kardiyopulmoner resüsitasyon (KPR) uygulandı. Efektif KPR'a rağmen hastanın kalp ritmi sinüs arresti seyretmesi sonrası exitus kabul edildi.

SONUÇ

AAO birçok etyolojinin sebep olabileceği nadir gelişen bir durumdur. Vakamızda olası etyoloji hastanın komorbiditeleri kaynaklı gelişen aortik tromboz idi. Klinik prezentasyonu oklüzyonun seviyesine bağlı olarak hastalar abdominal semptomlar, akut ekstremite iskemisi, sırt ve kalça ağrısı, alt ekstremitelerde nörolojik semptomlar ile başvurabilir. Paralizi ve parestezi abdominal aort oklüzyonunun nadir bir prezentasyonu olup spinal kord iskemisinin bir sonucu olarak gelişir [3].

Abdominal BTA AAO'nun teşhisindeki altın standart modalitedir [1]. AAO tanısı konulduktan sonra antikoagülasyon ve acil revaskülarizasyon prosedürleri (tromboembolektomi, aortik rekonstrüksiyon, bypass ve tromboliz) uygulanmalıdır [4].

Non-travmatik akut paralizi ve parestezi ile başvuran hastaların ayırıcı tanısında spinal kord patolojisi, enfeksiyon ve iskemik patolojiler bulunmalıdır. Klinik gereklilik halinde acil servis hekimi bu geniş etyolojinin içinden öngördüğü etyolojiye yönelik ileri tetkik yapmalıdır.

Anahtar Kelimeler: cutis marmoratus, total aort oklüzyonu, parapleji

aort oklüzyonu

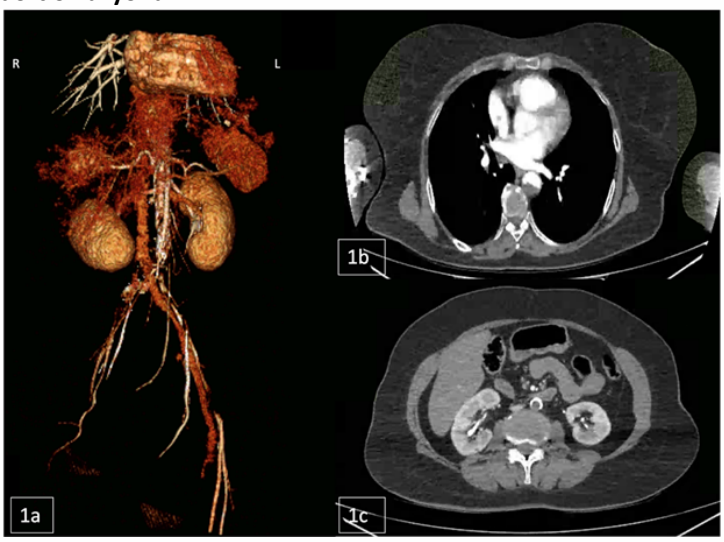

Görsel 1a: Aort BT anjiyografisinin 3 boyutlu görüntüsü, 1b: Desendan aort hizasındaki aort BT anjiyografi kesiti, 1c: Renal arter hizasındaki aort BT anjiyografi kesiti

EP-032

ARTERİOVENÖZ FİSTÜLE MASAJ SONRASI PULMONER TROMBOEMBOLİ

Muhammed Eren Aksun, Ali Kaan Ataman, Mustafa Sever, Ahmet Önata
Sağlık Bilimleri Üniversitesi Tepecik Eğitim ve Araştırma Hastanesi

GİRİŞ

Kronik böbrek yetmezliği olan hastalarda arterio venöz fistül komplikasyonları sık görülen bir durumdur. Bu olgu sunumunda kronik böbrek yetmezliği olan bir hastanın sol koldaki arteriovenöz fistülünün tıkanması sonrası kalp damar cerrahisi polikliniğinde uygulanan masaj ile fistülün açılması ve sonrasında gelişen pulmoner tromboemboli anlatılmaktadır. Literatür taramasında fistül komplikasyonları üzerine yapılan çalışmalarda 1000 hasta başına medyan komplikasyon oranları şu şekildey gözlendi: 0,04 anevrizma, 0,11 enfeksiyon, 0,05 çalma olayı, 0,24 trombotik olaylar ve 0,03 venöz hipertansif olay (1). Tromboz nispeten nadir görülen bir durumdur, ancak meydana geldiğinde cerrahi pıhtı giderme yöntemleri perkütan yaklaşımlar kadar başarılı değildir. Bu nedenle, girişimsel radyoloğun fistülleri değerlendirmek ve pıhtı çıkarmak için hazırlıklı olması gerekir. En yaygın tercih edilen yöntemler perkutan trombektomi ve tromboliz olarak bildirilmiştir. Genel diyaliz popülasyonunda fistül yüzdesi arttıkça, radyologlar perkütan pıhtı giderme talebinin artmasını beklemektedir (2). Literatürde perkütan tromboliz uygulanması sonrası pulmoner emboli vakası görüldüğü bildirilmiş olup fistül üzerine masaj uygulanması tekniği ve buna bağlı bir komplikasyon bildirilmemiştir. Bu vakada arteriovenöz fistül üzerine uygulanan masajın akut komplikasyonu olarak görülen pulmoner tromboemboli gözlenmiştir.

OLGU

60 yaşında erkek hasta, kronik böbrek yetmezliği mevcut ve 3/7 rutin hemodiyaliz almakta. Sol ön koldaki fistülünün tıkanması nedeniyle kalp damar cerrahisi polikliniğinine başvurdu.Ek bir yakınması bulunmayan hastaya poliklinikte sol ön koluna masaj uygulanması sonrası hastada nefes darlığı ve senkop gelişti. Mavi kod ekibi tarafından arrest kabul edilen hasta CPR eşliğinde acil servise getirildi. Acil servise gelişinde kalp atımı bulunmayan, spontan solunumu olmayan hasta resusitasyona alındı. 4 dakika resusitasyon sonrası spontan dolaşımın geri döndüğü görülen hastanın yatak başı EKO'sunda sağ yapılarda dilatasyon ve D-shape izlendi. CPR sonrası hipotansif görülen hastada ön planda fistüle uygulanan masaj sonrası gelişen pulmoner tromboemboli düşünüldü.

Hastanın ön tanısına yönelik çekilen BT anjioda "Bilateral akciğerlerde lober ve segmentter dallarında pulmoner tromboemboli ile uyumlu multiple dolum defekti izlendi". Tanı konulmasını takiben hastaya acil serviste göğüs hastalıkları konsultasyonu ile birlikte trombolitik tedavi başlandı. Tedavi sonrası hasta anestezi yoğun bakım ünitesine interne edildi.

SONUÇ

Bilinen kronik böbrek yetmezliği ve fistül tıkanması olan hastalarda fistül üzerine masaj uygulaması ile ilgili literatürde objektif bir veri bulunmamaktadır. Fistül tıkanması ile ilgili belirlenmiş tedavi protokolleri arasında masaj uygulaması yoktur. Bu tarz bir tedavi uygulamayı düşünen klinisyenlerin oluşabilecek bir pulmoner emboli ve kardiyak arresti akılda tutması gerekmektedir.

Anahtar Kelimeler: Pulmoner tromboemboli, kronik böbrek yetmezliği, arterio-venöz fistül, derin ven trombozu

EP-033

GÖZ KAPAĞINDA DÜŞÜKLÜK İLE GELEN SANTRAL İSKEMİ; OKÜLOMOTOR SİNİR FELCİ

Mertkan Közen, Kardelen Közen, Rahime Şahin Turan, Adem Köksal, Ali Aygün, İbrahim Çaltekin
Ordu Üniversitesi Tıp Fakültesi, Acil Tıp Anabilim Dalı, Ordu, Türkiye

GİRİŞ

Okülomotor sinir (nervus oculomotorius), on iki kraniyal sinirin üçüncüsüdür (CN III). Altı ekstrensek göz kasından dördünü innerve eden bu sinir aynı zamanda göz kapağını açan kas olan M. Levator palpebrae superioris'in innervasyonunu yapar.

Çoğu görevi motor olan okülomotor sinirin çekirdeği ise diğer bir kranial sinir olan troklear sinir (nervus trochlearis) ile birlikte beyin sapının ilk bölümü olan mezensefalondadır.

Bu olgumuzda amacımız; pitozis ve gözdeki hareket kısıtlılıkları bulunan hastada santral iskemi ile birlikte kraniyal sinir tutulumuna dikkat çekmektir.

OLGU

Yetmiş üç yaşında erkek hasta sabah başlayan görmede bozulma dengesizlik baş dönmesi şikayetiyle acil servise başvuruyor. Hastanın geliş vitallerinde tansiyonu 170/90 mmHg nabız 70 atım/dk ateş 37.1°C satürasyon değeri %98 olarak saptanıyor. Hastanın parmak ucu kan şekeri 102 mg/dl olarak tespit ediliyor. Hastanın özgeçmişinde DM, HT ve 10 yıl önce hemorajik SVO geçirdiği ancak sekeli bulunmadığı öğreniliyor.

Yapılan nörolojik muayenesinde; genel durum iyi, oryante koopere, GKS:15, duyu ve motor defisiti yok, sol gözde pitozis sol gözde özellikle içe ve aşağı bakışta kısıtlılık tespit ediliyor (Resim 1). Elektrokardiyografisinde; düşük ventrikül yanıtlı atrial fibrilasyon tespit ediliyor. Yatak başı yapılan ekokardiyografisinde değerlendirme herhangi bir patoloji saptanmıyor. Laboratuar tahlillerinde; Hbg: 12,5 g/dl, PLT: 181 000 mm3, Glukoz: 123 mg/dl, Kreatinin: 1,87 mg/dl, BUN: 24 mg/dl, Na:138mmol/L C0:%1.1 olarak tespit ediliyor. Hastanın yapılan kontrastsız beyin btsinde herhangi bir patoloji saptanmıyor. Hastanın takibinde yapılan Diffüzyon MR görüntülemesinde beyin sapı düzeyinde akut diffüzyon kısılılığı (Resim 2-3) saptanıyor. Hastanın Nöroloji tarafından yapılan konsültasyon değerlendirmesi sonrası DMAH ve Asa önerileri ile servis yatışı uygun görülmüştür.

SONUÇ

Okülomotor (üçüncü) kranial sinir ipsilateral göz hareketlerini, gözbebeği daralmasını ve üst göz kapağı yükselmesini kontrol ederek götüren görme sisteminde önemli bir rol oynar. Buna göre, üçüncü kraniyal sinirin hasar görmesi diplopi, pupil midriyazı ve/veya üst göz kapağı sarkmasına neden olabilir. Bizim olgumuzda baş dönmesi görmede bozulma göz kapağında düşme ve göz hareketlerinde kısıtlılık saptandı. Sonuç olarak; okülomotor sinir felci özellikle fizik muayene ile ciddi manada şüphelenebilecek ve tanıya gidilebilecek bir patolojidir. Uygun fizik muayene, patoloji izlenmeyen kranial tomografi sonrası yapılan Diffüzyon MR görüntülemelerinin incelenmesinde kolaylık, mevcut patolojiyi atlamamak açısından önem arzeder.

Anahtar Kelimeler: Acil servis, okulamotor sinir, santral iskemi

Resim 1.

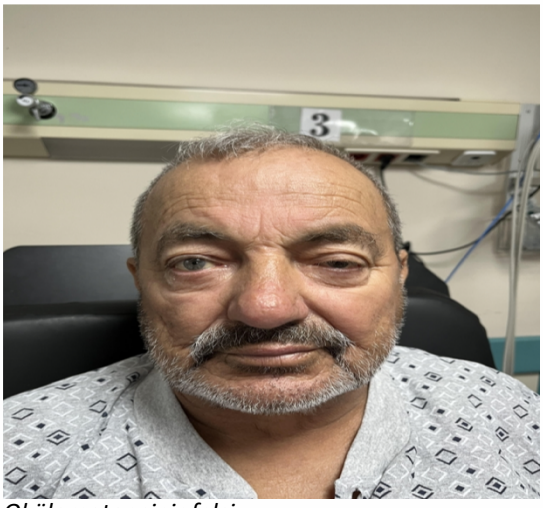

Okülomotor sinir felci

Resim 2.

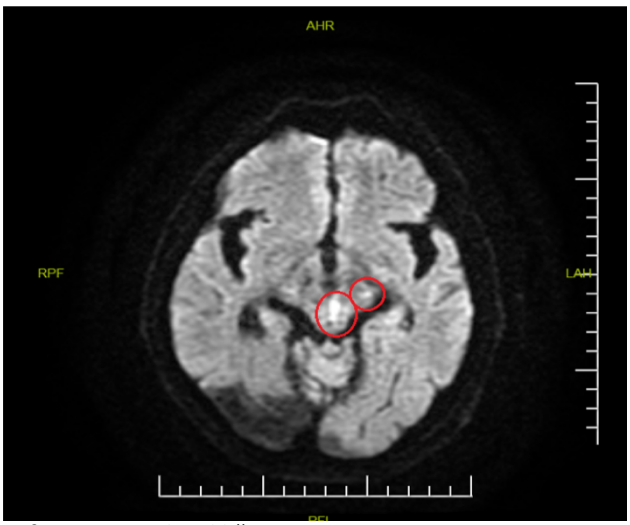

Difüzyon MRG kısıtlılığı

Resim 3.

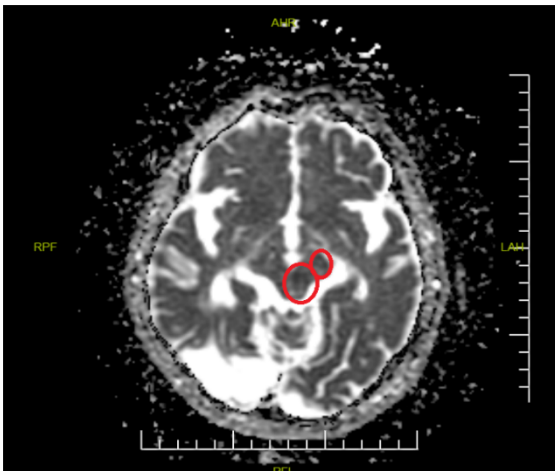

Difüzyon MRG kısıtlılığı

EP-034

PENETRAN KAFA YARALANMASINA SEKONDER GELİŞEN DİFFÜZ PNÖMOSEFALİ: BİR OLGU SUNUMU

Burak Küka, Enis Ademoğlu, Mehmet Muzaffer İslam, Serkan Emre Eroğlu
Sağlık Bilimleri Üniversitesi, Ümraniye Eğitim ve Araştırma Hastanesi, Acil Tıp Kliniği, İstanbul

GİRİŞ

Pnömosefali intraparankimal, intraventriküler, subaraknoid, subdural ve epidural boşlukların herhangi birinde hava bulunması olarak tanımlanır. Kafa travması, cerrahi sonrası, neoplazi ve enfeksiyonlara sekonder görülebilmektedir. Lokalize milimetrik hava imajlarından yaygın pnömosefaliye kadar farklılık gösterebilir. Hava miktarı arttıkça intrakraniyal basınç artışı riski yaratır. Diffüz pnömosefali varlığında beyin parankimine bası etkisi görülebilmektedir. Bu olgularda artmış intrakranial basınç ve nörolojik disfonksiyon en önemli riski oluşturmaktadır.

Bu olgu sunumunda penetran kranial yaralanma sonrası görülen bir diffüz pnömosefali olgusu sunulması amaçlanmıştır.

OLGU

62 yaş erkek hasta aynı seviyeden düşme şikayetiyle acil servise başvurdu. Hastanın yürürken yüz üstü şekilde düştüğü, düştükten sonra yerde dik bir biçimde bulunan bir metal parçasının burnundan içeriye doğru battığı öğrenildi. Özgeçmişinde diabetesmellitus ve hipertansiyon olduğu, empagliflozin 10mg 1x1 peroral (po), insülin glarjin 100 U/L subkutan (sc), insülin aspart, rDNA 100 U/L sc, İnsülin detemir 100 U/L sc, ramipril/ hidroklorotiazid 5/25mg 1x1 po kullandığı öğrenildi. Hastanın tansiyon arteriyel değeri 94/58mmHg, nabız sayısı 75 atım/dakika, parmak ucu saturasyon düzeyi %97 ölçüldü. Fizik muayenede glasgow koma skalası (gks) skoru 14, bilinç durumu konfüze, sesli uyaran sonrası bakılan yer-zaman-kişi oryantasyonunun tam, dört ekstremite motor kuvveti 5/5, bilateral direkt ve indirekt ışık refleksleri pozitif, pupilleriizokorik ve görme muayenesi normal sınırlarda gözlendi. Nazal tip üzerinde 1 santimetre yüzeyel laserasyon, sol üst göz kapağında ödem ve krepitasyon saptandı. Hastaya primer sütürasyon ve tetanoz profilaksisi uygulandı. Hastanın beyin bilgisayarlı tomografi (BT) görüntülemesinde sol frontal sinüs posterior duvarında fraktür ve intrakranial alanda yaygın hava imajları olduğu görüldü (Şekil 1). Hasta diffüz pnömosefali tanısı ile hastaneye yatırıldı. Yatışı sırasında levetirasetam 2x500mg intravenöz (iv) nöbet profilaksisi ve seftriakson 2x2gram iv menenjit profilaksisi verildi. Takibi sırasında kademeli düzelen bilinç durumunun 2. gününde tamamen normale döndüğü kaydedildi. Hasta 10 günlük hastane yatışının ardından tam klinik iyileşme hali ile ayaktan poliklinik takibine alındı. Takibinin 3. ayında çekilen beyin BT'de hava imajlarının tamamen gerilediği görüldü (Şekil 1).

SONUÇ

Travmatik pnömosefali genellikle basiller kafa tabanı veya sinüs duvarı kırıklarını içeren kafa travmaları sonrası görülür. Leptomeningeal bozulma sonrası oluşan beyin omurilik sıvısı sızıntısı negatif intrakraniyal basınç oluşmasına ve bu da intrakraniyal alana hava çekilmesine neden olur. Bu hava genellikle subaraknoid aralıkta dağılır. Havanın dağılmaması veya tek yönlü intrakranial alana doğru hareketi havanın sıkışmasına neden olabilmektedir. Burun içerisine doğru penetran metal bir cisim ile yaralanan hastamızda sol frontal sinüs duvarında ve etmoid kemikte oluşan fraktürün nazal kaviteden intrakraniyal alana hava geçişi sağladığı düşünülmüştür. Hastamızda görülen diffüz pnömosefali, intrakranial alana doğru tek yönlü hava akşının devam etmesi ile açıklanabilir.

İntrakranial hava miktarının artması intrakranial basınç artışına ve kitle etkisine neden olabilmektedir. Artan basınç ve kitle etkisi ile beyin parankiminde basıya ve akut nörolojik bozukluklara neden olan pnömosefali vakaları bildirilmiştir. Bu nedenle pnömosefali olgularının yakın monitorizasyon ve nörolojik takibi gerekebilmektedir. Bizim vakamızda başvuru anında gks skoru 14, bilinç durumu konfüze olan hasta yatarak takip edilmiş ve nörolojik durumunda kademeli iyileşme gözlenmiştir.

Pnömosefali hastalarında intrakraniyal havanın miktar ve dağılımına göre baş ağrısı, bulantı-kusma, letarji, konfüzyon, nöbet ve fokal nörolojik bulgular gibi değişen semptomlar görülebilmektedir. Vakaların büyük çoğunluğunda ise herhangi bir klinik belirti vermeksizin absorbe olur. Tedavi fowler pozisyonu verme, valsalva manevrasından sakınma, analjezik, antipiretik tedavi ve osmotik diürezi içerir.Kitle etkisi ile parankimal yapılara bası oluşan ve medikal tedavi kontrol altına alınamayan olgularda çeşitli cerrahi tedaviler gerekebilmektedir. Hayatı tehdit edici intrakraniyal basınç artışı veya bilinç bozukluğu gibi durumlarda acil dekompresyon gerekebilir.

Vakamızda hava imajlarının intrakranial alanda diffüz pnömosefali olması nedeniyle, intrakraniyal basınç artış riski açısındna yakından takip edilmiştir. Takibinde klinik ve radyolojik olarak iyileşme görülen hastanın takibinin 3. ayında çekilen beyin BT sinde pnömosefalinin tamamen rezorbe olduğu görüldü. Pnömosefali, kafa travmasının bir komplikasyonu olarak zaman zaman hayatı tehdit edici olabilmektedir. Bu hastalar artmış intrakranial basınç ve akut nörolojik patoloji açısından yakın takip edilmelidir.

Anahtar Kelimeler: Kafa Travması, Penetran yaralanma, Pnömosefali

Şekil 1

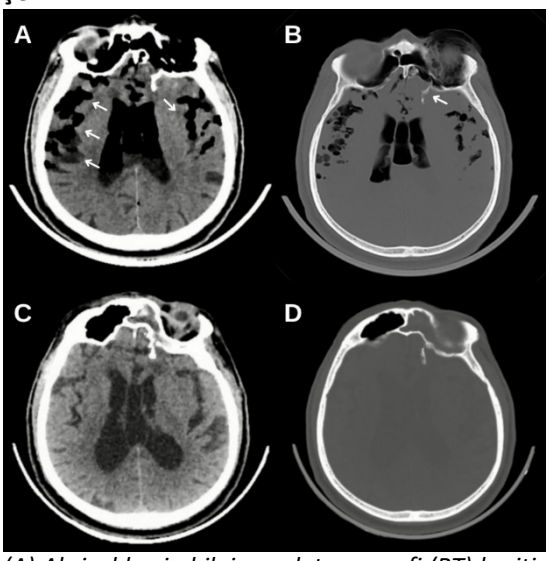

(A) Aksiyel beyin bilgisayarlı tomografi (BT) kesitinde intrakranial alanda yaygın pnömosefali görülmektedir. (B) Sol frontal sinüs posterior duvarda, beyin parankimine uzanan fragmantefraktür hatları izlenmektedir. Takibin 3. ayında çekilen beyin BT'de parankim (C) ve kemik penceresinde (D) hava imajlarının tamamen rezorbe olduğu görülmektedir.

EP-035

ACİL SERVİSE İDRAR İNKONTİNANSI İLE BAŞVURU; PAKLİTAKSEL VE SİSPLATİN KULLANIMINDA NADİR BİR YAN ETKİ

Satuk Buğrahan Bozatlı[1], Eray Çeliktürk[2], Mustafa Burak Sayhan[1], Ömer Salt[1]
[1]*Trakya Üniversitesi Tıp Fakültesi, Acil Tıp Anabilim Dalı, Edirne, Türkiye*
[2]*Kayseri Şehir Hastanesi, Acil Servis, Kayseri, Türkiye*

GİRİŞ

Tedavi sırasında kullanılan ilaçlara bağlı gelişen yan etkiler acil hekimleri için birçok zorluk ortaya çıkarmaktadır. Beklenmedik semptomlar ile yapılan acil servis başvuruları yeni gelişen acil bir durumamı bağlı yoksa bir ilacın yan etkisi mi anlamak zaman alabilmektetir. Özellikle kanser tedavilerinde kullanılmakta olan kemoterapilerde bu risk daha yüksektir. Sitotoksik, nefrotoksik ya da nörotoksik etkiler semptomların çoğundan sorumludur (1). Paklitaksel ve Sisplatin birlikte kullanımının nadir bir yan etkisi de idrar inkontinansıdır(2).

OLGU

45 yaşında kadın hasta. 1 yıldır servix ca nedeni ile tedavi almakta. Çevre dokularda ve uzak mesafede metastatik yayılım saptanmamış. 2 gün önce paklitaksel, sisplatin tedavisinin 4. kürünü uygulanmış. Tedaviden sonra başlayan sürekli idrar kaçırması varmış. İdrar kaçışında öksürme, hapşırma ve ıkınmanın etkisi yokmuş. Şikâyetinin geçmemesi üzerine acil servise başvurmuş. Hastanın değerlendirmesinde idrarının sürekli geldiğini bunun için bez kullandığını ifade etti. Kronik hastalık öyküsü yoktu. Geçirilmiş üriner, pelvik, jinokolojik ve spinal cerrahi öyküsü yoktu. Gebelik öyküsü yoktu. Daha önce üriner enfeksiyon ve taş öyküsü mevcut değildi. Herhangi bir ilaç kullanmıyordu. Fizik muayenesinde nörolojik, ürolojik ve jinekolojik değerlendirme normaldi. Laboratuvar sonuçları normal sınırlardaydı. Ürogenital sistemin ultrasonografisinde patoloji saptanmadı. Mesane rezidüel idrar miktarı 10 ml nin altındaydı. İdrar inkontiansı kemoterapi yan etkisi olarak değerlendirildi. Tedavinin yeniden düzenlenmesi için ilgili branşa devir edildi.

SONUÇ

Kanser tedavisi alan birey sayısı ve kansere bağlı ölüm sayıları her geçen yıl artmaktadır (3). Acil servis başvurularında kansere bağlı durumlar ile birlikte kanser tedavisine bağlı komplikasyonlar da başvurulara sıkça neden olmaktadır. Bu nedenle kanser tedavisi esnasında oluşabilecek yan etkiler ile ilgili dikkatli olunması fayda sağlayacaktır.

Anahtar Kelimeler: Sisplatin, Paklitaksel, Yan etki, Kanser

EP-036

MİDE BOTOKSU İŞLEMİ SONRASI BOTULİZM

Abdullah Kut, Satuk Buğra Han Bozatlı, Eray Çeliktürk, Mustafa Burak Sayhan, Volkan Yılmaz, Yekta Alp Yorulmaz
Trakya Üniversitesi Tıp Fakültesi, Acil Tıp Ana Bilim Dalı, Edirne

GİRİŞ

Botulizm, clostridium botulinum toksini ile ortaya çıkan nadir fakat yüksek ölüm oranına sahip bir hastalıktır. Botulinum toksini bilinen en güçlü toksindir. Gıda kaynaklı, yara yoluyla, inhalasyon yoluyla ve iatrojenik olarak bulaşabilir. Hastalarda başlangıçta mide bulantısı, karın ağrısı, ishal, kranial sinirlerin tutulumu ile çift görme, ptozis, disfaji ve kaslarda güçsüzlük görülebilir. Hastalığa spesifik bir bulgusunun olmaması ilk değerlendirmede myastenia gravis, Guillain Barre sendromu ve serebrovasküler hastalıklar ile karıştırılmasına sebep olur. Hızlı tanı ve tedavinin başlaması mortalite üzerine etkilidir. Gastrik botulinum toksininin tedavi amacıyla uygulamasında ise laboratuvar ortamında üretilerek saflaştırılmış toksin kullanılır. Mide kas dokusuna enjekte edilen toksin mide motilitesini inhibe ederek mide boşalmasını geciktirir. Bu sayede kişilerin daha uzun süre tokluk hissedip daha az yiyerek kilo vermesi amaçlanır. Bu posterde mide botoksu sonucu botulizm ortaya çıkan olgu sunulmuştur.

OLGU

23 yaşında kadın hasta 14 gün önce mide botoksu işlemi olmuş. Bu işlemden 1-2 gün sonra başlayan çift görme, bulanık görme, kaslarda güçsüzlük ile tarafımıza başvurdu. Yapılan değerlendirmede vital değerlerinde. TA:135/74, Nb:97, Spo2:99, Ateş: 36,5 olarak görüldü. Fizik muayenemizde solunum sesleri doğaldı ve dispne, takipne gibi solunum semptomları yoktu. Nörolojik muayenede laterizan bulgu yoktu. Bilateral üst ekstremite proksimal kas gücü 4/5 olarak değerlendirdi. Her iki gözde ptozis saptandı. Hemogram, biyokimya, koagülasyon ve kan gazında herhangi bir patoloji görülmedi. Hastanın acil serviste yapılan beyin bilgisayarlı tomografisinde ve difüzyon MR'ında herhangi bir patoloji izlenmedi. Hasta için 114 zehir danışma hattı ile irtibata geçildi. Anti toksin uygulaması ve monitörize yakın takip amacıyla hastanın botulismus ön tanısıyla yoğun bakım ünitesine yatışı yapıldı.

SONUÇ

Botulizm nadir de olsa karşılaşılabilecek ölümcül hastalıklardan biridir. Klinikte hastalar sadece gastrointestinal bulgular ile karşımıza gelebilirken, olgunun şiddetine göre kranial sinir tutulumu, solunum kasları tutulumu da görülebilir. Belirtilerin ortaya çıkması ve şiddetlenmesi 2-3 haftayı bulabilmektedir. Botulizmde laboratuvar değerlerinde ve görüntülemelerde genellikle patoloji görülmez. Bu olgudaki amacımız bu spesifik olmayan semptomlar ile acil servise başvuran hastalarda botulizmin ayırıcı tanı olarak akılda tutulması ve anamnezin tanıdaki önemini göstermektir. Olguda hastanın acil servis başvurusu 14 gün sonra olmuştur. Vital bulgular stabil olmasına rağmen kranial sinir tutulumu mevcuttur. Bu hastalarda yoğun bakım takibi gerekli olup ilerleyen süreçte entübasyon ve mekanik ventilasyon ihtiyacı gelişebilmektedir. Tanının erken konup antitoksin tedavisinin yoğun bakım şartlarında uygulanması da hastalığın seyrini etkilediğinden klinisyenler dikkatli olmalıdır.

Anahtar Kelimeler: Botulizm, Acil servis, Antitoksin

EP-037

PRESEPTAL SELÜLİT SONRASINDA GELİŞEN FRONTAL BEYİN APSESİ

Akif Yarkaç, Çağrı Safa Buyurgan, Halil Oktay Usluer, Sema Belen, Ataman Köse
Mersin Üniversitesi Tıp Fakültesi, Acil Tıp Anabilim Dalı, Mersin

GİRİŞ

Preseptal selülit orbita çevresi göz kapağı ve yüzeyel periokuler dokuların enfeksiyonu ya da enflamasyonuyla karakterizedir(1). Orbita çevresindeki enfeksiyonlar frontal ve etmoid sinüsler aracılığıyla kolayca beyin dokusuna taşınabilmektedir. Beyin apsesi gelişmesi durumunda cerrahi tedavilerin yanı sıra uzun süreli antibiyoterapi gerekmektedir(2).

OLGU

48 yaşında kadın hasta acil servise sol gözde şişlik, kızarıklık ve ağrı şikayeti ile başvurdu. Yapılan fizik muayenesinde göz kapağı ödemli, ısı artışı ve kızarıklık mevcut, göz hareketleri normaldi. Hasta Göz Hastalıkları bölümüne konsülte edildi. Göz Hastalıkları tarafından değerlendirilen hastaya preseptal selülit tanısı konularak Moksifloksasin damla başlandı. Hasta 10 gün sonra acil servise 2 gündür olan halsizlik, anlamsız konuşma, uykuya meyil şikâyetleri ile getirildi. Yapılan fizik muayenesinde hastanın genel durumu orta, bilinç konfüze, oryantasyon ve kooperasyon bozuk, ışık refleksleri mevcut, pupiller izokorikti. Sol gözde dışa bakış kısıtlılığı mevcuttu. Kas gücü defisiti yoktu. Hastaya beyin tomografisi çekildi.Çekilen tomografi sonucunda sol anterior frontal beyin parankiminde orta hatta şifte neden olan ve içinde milimetrik pnömosefali alanı görülen kitlesel lezyon mevcuttu. Mevcut tomografi görüntüleri ve laboratuar bulguları ile Preseptal Selülit ve Beyin Apsesi tanısı konuldu.

SONUÇ

Göz çevresindeki doku enfeksiyonları, yaşamı tehdit eden komplikasyonlara neden olabilen önemli bir klinik durumdur(3). Erken tedavi başlanmadığında preseptal selülit kolaylıkla orbital selülite ilerleyip, orbital venöz sistemin kafa venleriyle bağlantılı olması nedeniyle menenjit, beyin apsesi ve kavernöz sinüs trombozu gibi morbidite ve mortalite oranı yüksek olan komplikasyonlara neden olabilir(4).Bu vaka sunumuyla göz çevresi enfeksiyonların beyin apsesine yatkınlığa yol açtığını vurgulamayı ve bu hastaların takibinde dikkati arttırmayı amaçladık.

Anahtar Kelimeler: Acil servis, Beyin apsesi, Preseptal selülit

Şekil 1: Beyin BT'de hipodens alan (kırmızı ok ile gösterilmiş)

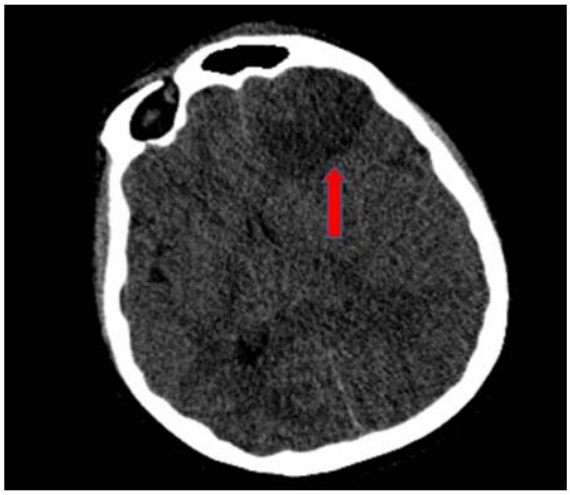

Şekil 2: MRG'de etrafı ödemli, duvarları belirgin apse görünümü (mavi ok ile gösterilmiştir)

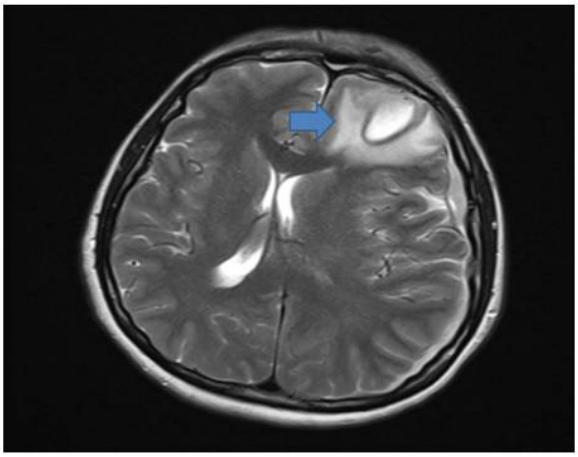

EP-038

YABANCI CİSME BAĞLI SİGMOİD KOLON PERFORASYONU

Esra Yanık[1], Emre Koç[1], Hakan Küçükaslan[2], Melih İmamoğlu[1], Sinan Paslı[1], Vildan Özer[1], Yunus Karaca[1]
[1]*Karadeniz Teknik Üniversitesi Tıp Fakültesi, Acil Tıp Anabilim Dalı, Trabzon*
[2]*Trabzon Akçaabat Haçkalı Baba Devlet Hastanesi, Genel Cerrahi Kliniği*

GİRİŞ

Gastrointestinal sistemdeki (mide dahil) yabancı cisimlere (YC) dünya çapında yaygın olarak rastlanır. Nadir durumlara ek olarak, YC'ler çoğunlukla yutma ile vücuda girer. Yutma vakalarının çoğu pediatrik hasta grubunda görülür. Yetişkinlerde ise YC yutma daha çok yaşlılarda, psikiyatrik ve/veya bilişsel bozuklukları olan veya alkol ve uyuşturucu maddeleri kötüye kullanan hastalarda görülür. Çoğu YC sistemden spontan atılırken (%90) ortalama %1'lik kısmı komplikasyonlara bağlı olarak operasyonla alınmaktadır.
Bu olguda acil servise karın ağrısı ile başvuran, komorbiditesi olmayan ve sigmoid kolonda yabancı cisme bağlı perforasyon tespit edilen hasta sunulmuştur.

OLGU

60 yaş kadın hasta 4-5 saat önce yemek yedikten sonra başlayan karın ağrısı, bulantı, 4 kez kusma, 2 kez ishale çıkma ile acil yeşil alana başvurdu. Genel durumu iyi olan hastanın kan basıncı: 103/83 mmHg, nabız:76 atım/dk, SpO2:%98, Ateş:38,5°C SS:18/dk olarak ölçüldü. Fizik muayenesinde batında yaygın hassasiyet, sağ alt kadranda defansı mevcuttu, kostovertebral açı hassasiyeti yoktu. Diğer sistem muayeneleri doğaldı. Hastanın alınan tetkiklerinde CRP: 79,4 mg/L (0-0,5), WBC: 13,65x103 µl (3,71-10,19) olarak tespit edildi. Ayakta direk batın grafisinde akut patoloji saptanmadı. Takibinde rahatlamayan, muayene bulguları devam eden hastaya kontrastlı batın bilgisayarlı tomografi çekildi. Sigmoid kolonda yabancı cisme ait olduğu düşünülen dansite ve çevresinde hava değerleri izlendi (perforasyon). Detaylı anamnezinde; herhangi bir yabancı cisim yutma öyküsü sorgulanan hasta böyle bir durum hatırlamadığını belirtti. Hasta genel cerrahi kliniği ile konsülte edilerek operasyona verildi. Operasyonda; batına girildiğinde sigmoid kolon etrafında pürülan mayi saptandı, örneklemeler alındı. Sigmoid kolondaki perfore alan tespit edildi. Sigmoid kolon içerisinde, 4-5 cm boyutlu, sert, ince ve keskin yabancı cisim palpe edildi. Perforasyon açıklığından çıkarıldı ve kemik parçası olduğu görülerek spesmen yapıldı. Ardından perforasyon primer sütürize edildi. Batın irrigasyonu sonrası eksplorasyonda appendiks erektil ve flegmone görüldü ve appendektomi yapıldı. Hasta genel cerrahi kliniğinde yatırıldı, uygun tedaviyle takibinin 7. gününde şifa ile taburcu edildi.

SONUÇ

Yutulan YC'lerin çoğu (%80-90) sindirim sisteminden kendiliğinden geçerken, vakaların yaklaşık %10-20'si endoskopik girişim gerektirir, vakaların <%1'inde cerrahi gerekir. Gastrointestinal (Gİ) kanalda bulunan YC'ler perforasyon, kanama veya fistül gibi ölümcül komplikasyonlara neden olabilir. YC'lerin sebep olduğu semptomlar değişken olduğundan, bu hastaların doğru teşhisi ve zamanında yönetimi zordur. Ek olarak çoğu hasta YC yuttuğunu hatırlamamaktadır. Özofagus, YC'lerden en sık etkilenen yer olmakla beraber mideye kadar ilerleyen çoğu YC sorunsuz bir şekilde tüm Gİ geçebilir. Dolayısıyla, Gİ'de YC'ler yaygın olmasına rağmen, bağırsaktaki YC'ler oldukça nadirdir ve bu tür vakalarla ilgili çok az rapor vardır. Bizim hastamız da YC yuttuğunu hatırlamıyordu; yabancı cismin sigmoid kolonda perforasyona sebep olduğu saptandı ve acil laparatomiye alındı. Sonuç olarak; karın ağrısı ile başvuran yetişkin hastalarda da yabancı cisim yutma öyküsü sorgulanmalı, ileri tetkik ve tedaviden kaçınılmamalıdır.

Anahtar Kelimeler: karın ağrısı, perforasyon, yabancı cisim

Figür 1

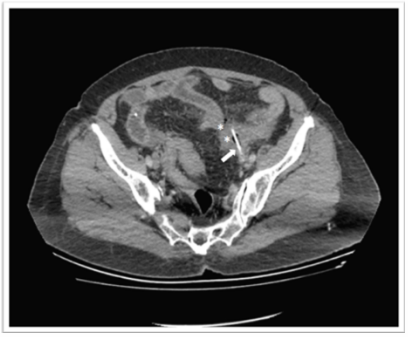

Sigmoid kolonda yabancı cisme ait olduğu düşünülen dansite ve çevresinde hava değerleri

Figür 2

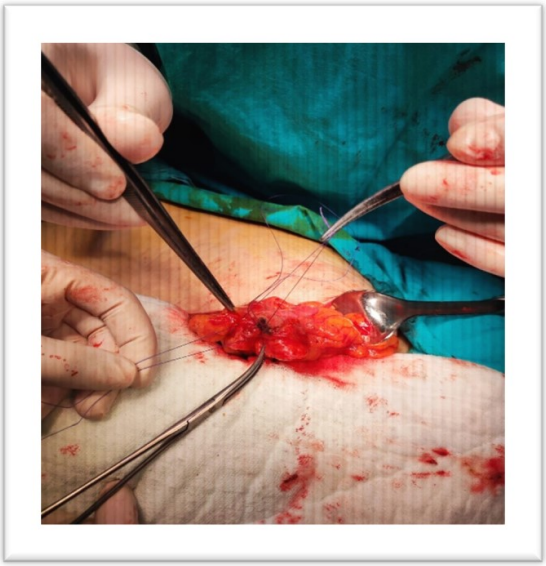

Sigmoid kolondaki defekt

Figür 3

Perforasyona neden olan yabancı cisim (kemik)

EP-039

BÜTAN TOKSİSİTESİ: UÇUCU ÇÖZÜCÜNÜN KÖTÜYE KULLANIMI

Hatice Şeyma Büyükgül, Özlem Dikme, Özgür Dikme
Sağlık Bilimleri Üniversitesi, İstanbul Eğitim ve Araştırma Hastanesi, Acil Tıp Anabilim Dalı, İstanbul

GİRİŞ

Bütan kötüye kullanımı sık olan uçucu bir gazdır. Kullanıcılar, öfori ve halüsinasyon da dahil olmak üzere bir dizi etki bildirilmiştir. Etkisi kısa ömürlüdür, bu nedenle kronik kullanıcılar etkiyi uzatmak için sürekli solumaya devam ederler. Bu bildirimde bütan toksisitesine ilgi çekmek amacı ile acil servise başvuran genç bir kişinin sunumunu ve ölüm ile sonlanımını tartışıyoruz.

OLGU

23 yaşında bir erkek hasta acil servise hastane dışı kardiyak arrest nedeni ile getirildi. Hasta yatak odasında baygın halde bulunmuş, herhangi bir yakını yanında yok imiş. Yakınları tarafından kendisinden haber alınamaması üzerine 112 aranmış ve polis eşliğinde evine girilerek vaka yerde yanıtsız olarak bulunmuş. Arrest zamanı ve müdahalesiz geçen süresi bilinmiyor idi. Özgeçmişinde bilinen bir hastalığı yok. Mesleği hemşire idi ve bir acil serviste çalışıyordu. 112 personeli olay yerine ulaştığında yanıtsız ve nabızsız hasta olarak değerlendirerek 15 dakika süreyle KPR uygulamışlar, 5 mg adrenalin IV uygulanmış, 500 ml izotonik IV başlanmış ve hastayı entübe etmişlerdi. Hastanın başlangıç ritmi nabızsız elektriksel aktivite (NEA) olarak saptanmış idi. Hasta yakınlarından alışkanlık öyküsü alındığında sigara içicisi olduğu ve aynı zamanda bütan (çakmak gazı) soluma bağımlısı olduğu öğrenildi. 112 olay yerine ulaştığında yatak başında iki boş bütan gazı kutusu (toplam 300 mL) bulunduğunu bildirdi. Yine hastanın zayıflama amacıyla bitkisel içerikli bir toz kullandığını yakınları bildirdi. Hasta acil servise getirildiğinde bilinci kapalıydı, siyanotik bir görünümü vardı, entübe edilmişti, nabzı yoktu ve monitörde halen daha NEA devam ettiği izlendi. KPR devam edildi ve uygun dozda adrenalin uygulamasına devam edildi. Fizik muayenede solunum sesleri olağan idi, batın serbest görünümdeydi. Bilateral subkonjonktival kanama alanları mevcuttu. Pupilleri bilateral eşit, sabit ve genişti, ışığa tepki vermiyordu. Başvuruda ölçülen parmak ucu kan şekeri 40 mg/dL satandı. 25 gr dextroz IV verildi, kan şekeri optimize edildi. İlk arteriyel kan gazı analizi metabolik ve solunumsal asidoz bir arada gösterdi. Başvuru anında SpO2 %74,8, pCO2 49,1 mmHg, pO2 62,2 mmHg, HCO3 14 ve arteriyel kan pH'ı 6,88 idi. Laktat düzeyi 6,90 mmol/L olarak bulundu. 60 dakika süreyle devam eden KPR'de spontan dolaşımın geri dönüşü sağlanamadı ve hasta exitus kabul edildi.

SONUÇ

Bütan gazı (çakmak yakıtında bulunan) uçucu solvent kötüye kullanımı, çakmak yakıtının kolay bulunabilmesi nedeniyle hızlı bir keyif seviyesine ulaşmak için gençler arasında yaygındır. Bütan inhalasyonu, asfiksi nedeniyle beyinde kalıcı hasara neden olabilir. Bununla birlikte, bütan aynı zamanda kardiyotoksiktir ve hem ventriküler fibrilasyona hem de kalp durmasına neden olabilir. Beyne bütan toksisitesinin ana patofizyolojik mekanizmalarından biri, oksijenin akciğerlerde bütan tarafından yer değiştirmesinden kaynaklanan asfiksi ile ilgilidir. Bu, hipoksi nedeniyle kalıcı ve ciddi beyin hasarına neden olabilir. Bütan ayrıca kardiyotoksik bir etkiye sahip gibi görünmektedir ve olgumuzda bildirdiğimiz gibi ventriküler fibrilasyona ve akabinde kardiyak arreste neden olabilir.

Anahtar Kelimeler: Bütan gazı, kardiyak arrest, solvent kötüye kullanımı

EP-041

PANKREATİT VE DEV PSÖDOKİST; OLGU SUNUMU

Meryem Balcı, İshak Özkay, Rahime Şahin Turan, Adem Köksal, İbrahim Çaltekin, Ali Aygün, Furkan Elmas
Ordu Üniversitesi Tıp Fakültesi, Acil Tıp Anabilim Dalı, Ordu, Türkiye

GİRİŞ

Karın ağrısı acil servis başvuruları arasında önemli bir yer tutar. Yaklaşık yarıya yakınında altta yatan etiyoloji acil servis şartlarında tanı alamasa da tanı alanlar arasında gastrointestinal, genitoüriner, kardiyak ve vasküler patolojiler bulunur. Pankreatit gastrointestinal hastalıklar arasında en sık acil servis başvuru ve kliniğe yatış nedenidir. Yıllık insidansı 100000 kişide 5-35 arasında değişmektedir. Karın ağrısı ve kandaki yüksek pankreatik enzim seviyeleri ile tanımlanan pankreasın inflamatuar durumudur. Hastaların çoğunda yalnızca bir defa akut pankreatit atağı olurken, %15-30'unda en az bir nüks beklenmektedir. Akut pankreatit gelişen hastaların %5-25'inde sonuç olarak kronik pankreatit gelişmektedir. Olguların çoğu yalnızca destekleyici bakımla düzelirken %1 kadarında mortalite izlenmektedir. Hastaların küçük bir kısmında ise pankreas nekrozu, çevre dokularda iltihaplanma ve organ yetmezliğini içerebilen şiddetli hastalık görülmektedir.
Akut pankreatit geçiren bir kısım hastada ise pankreatit komplikasyonları izlenmektedir, bu olguda da pankreatit komplikasyonlarından olan dev psödokist izlenmiştir.

OLGU

84 yaş erkek hasta 3 gündür devam eden karın ağrısı ve bulantı şikayetleriyle acil servise başvurdu. Vital bulgularında tansiyon 130/70 mmHg, ateş: 36.8 ^{o}C, nabız:75 atım/dk ölçüldü. Fizik muayenesinde batında umblicus çevresinde hassasiyet izlendi, defans ve rebaund izlenmedi. Hastanın özgeçmişinde bir yıl ve bir ay önce olmak üzere 2 kez akut pankreatit atağı geçirdiği bunlar dışında bir hastalığı ve ilaç kullanım öyküsü olmadığı öğrenildi. Başvuru esnasında bir ay önce taburculuk esnasında başlanan esomeprazol ve pankreatin ilaçlarını kullandığı öğrenildi. Labaratuvar bulguları WBC:13000, glukoz:107, CRP:40, ALT:71, AST:116, amilaz:470, lipaz:2496 LDH: 236 olarak sonuçlandı.
Hastanın kontrastlı tüm batın BT sinde: Pankreatik lojdan başlayıp perirenal yol boyunca sağ renal seviye solda alt kadrana dek uzanım gösteren periferik kontrastlanan koleksiyon alanları izlenmiştir. Pankreas düzeyinde etraf yağlı planlar ödemli izlendi (Resim 1).
Hastanın çekilen BT 'si psödokist olarak değerlendirildi (Resim 2) ve cerrahi yapılarak drenaj ve katater yerleştirildi.

SONUÇ

Pankreatit vakalarının yaklaşık %80'inde klinik tablo kendini sınırlamakta ve sekelsiz olarak iyileşmektedir. Yaklaşık %15'inde ise birkaç hafta kadar hastanede kalmayı gerektirecek pankreas nekrozu gelişmektedir. Nekroz gelişen hastaların yaklaşık %35'inde multi organ yetmezliği, %20'sinde enfekte pankreas nekrozu gelişmektedir. Gelişen bu multi organ yetmezliği ve enfekte pankreas nekrozu %6-23 gibi bir mortalite ile ilişkilidir. Pankreatit komplikasyonları sık olmasa da acil serviste karşımıza çıkabilmektedir. Lokal ve sistemik komplikasyonlar olmak üzere iki ayrı gruba ayrılır. Lokal komplikasyonlardan ilk 4 hafta içinde gelişenler akut peripankreatik koleksiyonlar ve akut nekrotik koleksiyonlar; 4 hafta sonrasında gelişenler pankreatik psödokist ve duvarlı nekrozdur. Psödokist ve walled-off pankreatik nekroz, sıklıkla cerrahi müdahale gerektiren komplikasyonlarıdır. Pankreatik psödokist, epitelize olmayan bir duvarla çevrili, pankreasın içinde veya yakınında lokalize bir sıvı koleksiyonudur. Psödokistler pankreasın kistik lezyonlarının yaklaşık %75'ini oluşturur. Akut pankreatitte pankreatik psödokist prevalansı %6-18,5 arasında, kronik pankreatitte ise pankreatik psödokist prevalansı %20-40 arasında değişmektedir. Pankreatik psödokistlerin tedavisinde perkütan drenaj başarılı bir seçenek haline gelse de komplike olgularda cerrahi drenaj zorunlu kabul edilmektedir. 10 cm'den büyük psödokistler dev olarak adlandırılmıştır. Bildiğimiz kadarıyla, olgumuzdaki psödokistin boyutu son derece büyüktü ve cerrahi drenaj yapıldı. Sonuç olarak pankreatit komplikasyonlarının da acil servise gelen karın ağrısı nedenleri arasında olduğu ve karşılaşıldığında mortalite riskinin artarak hospitalizasyon gerektiği unutulmamalıdır.

Anahtar Kelimeler: Acil servis, pankreatit, psödokist

Resim 1.

Batın BT'de pankreas düzeyinde etraf yağlı planlar ödem

Resim 2.

BT 'de psödokist

EP-042

NADİR FAKAT MORTAL BİR YARALANMA NEDENİ: SUBKLAVİAN ARTER YARALANMASI

Kaan Başar Candaş, Yunus Emre Yılmaz, İbrahim Temizkan, Melih İmamoğlu, Sinan Paslı, Vildan Özer, Yunus Karaca

Karadeniz Teknik Üniversitesi Tıp Fakültesi, Acil Tıp Anabilim Dalı, Trabzon

GİRİŞ

Subklavian arter yaralanmaları nadir görülen ancak mortalite ve morbiditesi yüksek olan yaralanmalardır. Subklavian arter yaralanmaları bazen izole olabilse de genellikle yüksek enerjili travmalarda ek yaralanmalarla birlikte görülür. Sıklıkla penetran yaralanmalara bağlı görülmekle birlikte, nadiren de künt travma sonrasında da karşılaşılabilir. Hastaların çoğu olay yerinde hayatını kaybetmektedir.

Acil servise getirilen travma olgularında klavikula ve toraksın üst kısımlarında travma bulgusu var ise; her iki koldan ölçülen tansiyon farkı, nabız farkı, soğukluk, solukluk durumunda subklavian arter yaralanmasından şüphelenilmelidir.

Bu olgumuzda acil servisimize motosiklet kazası sonrası entübe olarak getirilen, subklavian arter yaralanması olan bir hastayı tartışacağız.

OLGU

Motosiklet kazası geçiren 26 yaşında erkek hasta, 112 ekiplerince entübe edilmiş olarak acil servise getirildi. Gelişinde entübasyon tüpünün yeri doğrulandı, her iki akciğer sesleri eşit olarak değerlendirildi. Hasta hızlıca monitörize edildi. Hastanın vital bulguları değerlendirilirken sağ koldan tansiyon alınamadı. Sol koldan tansiyon 150/110 mmHg olarak ölçüldü, ateş: 36 derece, nabız: 111/dk, SpO2: %99 olarak ölçüldü. Fizik muayenesinde sağ klavikula üzerinde 7x7 cm ekimoz, sağ klavikula üzerinden sağ omuza doğru uzanan ödem görüldü. Sağ kol tamamıyla soğuk, soluk olarak değerlendirildi, proksimal ve distal nabızları palpe edilemedi. Ayrıca mentum orta hatta 1x4 cm laserasyon, sağ zigomatik ark üzerinde ve burun dorsumunda dermaabrazyon, bilateral patella üzerinde dermaabrazyon görüldü. Resüsitasyon odasında yapılan E-FAST USG'de batın içi serbest mayi görülmedi, pnömotoraks saptanmadı. Hastaya hızlıca santral venöz kateter açılarak tetkikleri gönderildi, tetanoz aşısı ve antibiyoterapi yapıldı. Mesane sondası takıldı, hematüri görülmedi. Takiplerinde hipotansif seyreden ve şok kliniğinde olan hastaya 2 ünite 0 Rh (-) ES replasmanı yapıldı. Yapılan kan tetkiklerinde Hgb: 11,3 g/dL, Htc: %33,5, Laktat: 5 mmol/L, CK: 1120 U/L, Kreatinin: 1,48 mg/dL görüldü. Çekilen beyin bilgisayarlı tomografisinde (BT) maksiller sinüs anterior ve lateral duvarda fraktür, sağ zigomatik ark ve nazal kemikte fraktür görüldü. Toraks BT'de sağ subklavian arter ve ven proksimalinde 1. kosta lateralinden itibaren subklaviyan arter laserasyonu görüldü ve hematom basısına sekonder kontrast madde dolumu izlenmedi. Sağ supra-infraklaviküler bölgede 130x110 mm boyutunda hematom görüldü (Figür 1). Sağ klavikula, sağ humerus, ve sağ skapulada parçalı fraktür görüldü. Abdomen BT'de ise her iki böbrekte grade 3 kontüzyo-laserasyon görüldü. Hasta takibinde kardiyovasküler cerrahi (KVC), ortopedi, ve plastik cerrahi ve üroloji bölümleri ile konsülte edildi. Üroloji bölümünce cerrahi müdahale düşünülmedi. Subklaviyan arter laserasyonu nedeniyle KVC tarafından operasyona alındı. KVC tarafından arter onarımı yapıldıktan sonra operasyona dahil olan plastik cerrahi bölümünce brakial pleksus onarımı yapıldı. Klavikula ve humerustaki fraktürlerine ortopedi tarafınca cerrahi müdahale yapılıp ön kola kompartman sendromu nedeniyle fasyotomi açıldıktan sonra hasta postop yoğun bakım ünitesine yatırıldı. Yoğun bakım yatışının 10. gününde ortopedi servisine devredilen hasta, ortopedi servis yatışının 8. gününde şifa ile taburcu edildi.

SONUÇ

Subklavian arter, klavikula ve etrafındaki dokular tarafından iyi korunduğu için, yaralanması oldukça nadirdir. Arteriyel yaralanmaların %1-2'sinde saptanır. Subklavian arter yaralanmaları çoğunlukla penetran yaralanmalarda ortaya çıkarken daha nadir olarak künt travmalarda görülür. Subklavian arter yaralanmaları oldukça yüksek mortalite oranına sahiptir, bu nedenle hastaların çoğu olay yerinde kaybedilir. Yaralanma bölgesinde nabız alınamaması, büyümeye devam eden hematom gibi bulgular arteriyel yaralanmayı işaret eder (Hard sign). Vasküler yaralanmalarda çoğunlukla nabız alınamaz ancak subklavian arter yaralanmalarında, yaralanmanın yerine ve kollateral miktarına bağlı olarak nabız alınabilir. Özellikle yaralanma internal torasik arterin distalinde ise omuzdaki kollateral miktarına bağlı olarak periferik nabızlar alınabilir. Subklavyen arter hasarının tanınmasında tanı yöntemleri; direkt grafiler, ultrasonografi, bilgisayarlı tomografi,

standart anjiyografi veya MR anjiyografidir. Hemodinamik olarak anstabil, görüntüleme için uygun olmayan hastalarda tanı sıklıkla intraoperatif olarak konulmaktadır.
Subklaviyan arter yaralanmaları oldukça mortaldir. Bu olguların mümkün olan en kısa sürede hastaneye ulaştırılması, resüsitatif tedavilerinin yapılması ve yakından takip edilmesi gereklidir. Bu hastalar ivedilikle cerrahi branşlarla konsülte edilmeli ve endikasyonu olan vakalarda acil cerrahi uygulanmalıdır.

Anahtar Kelimeler: hemoraji, subklavian arter, şok, travma

Figür 1

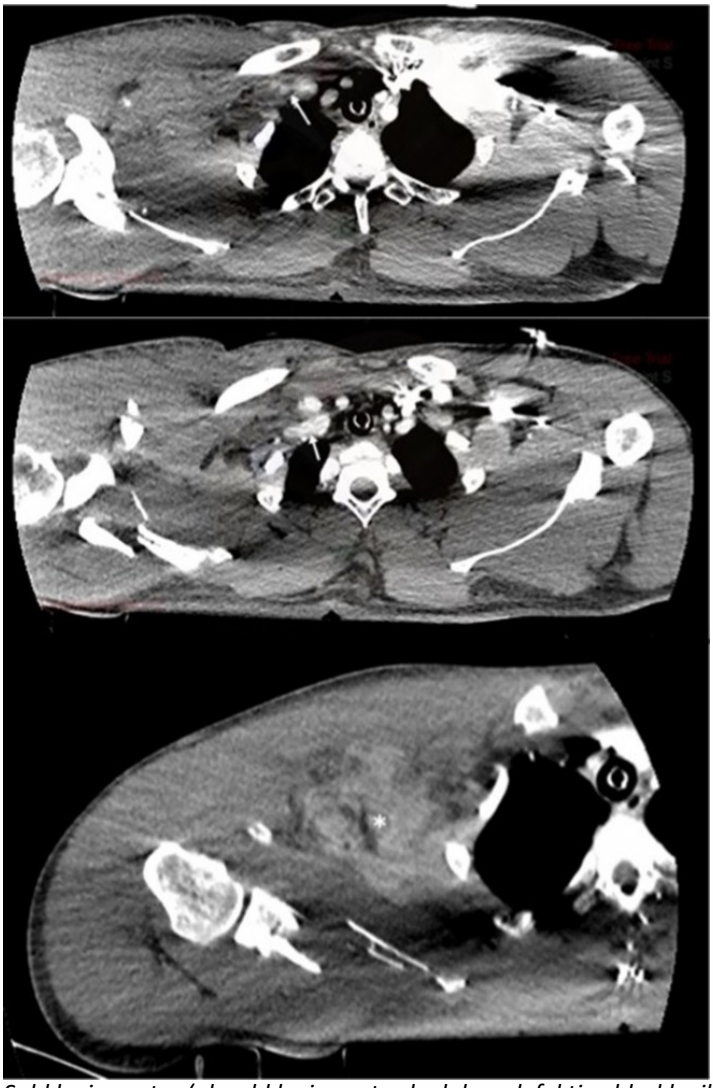

Subklavian arter (ok subklavian arterde dolum defekti, yıldız klavikular bölgede hematom)

EP-043

ACİL SERVİSTE NEKROTİZAN FASİİT OLGU SUNUMU

Göksel Aydoğan, Ayşe Armağan Aydoğan, Vahide Aslıhan Durak
Bursa Uludağ Üniversitesi, Acil Tıp Ana Bilim Dalı, Bursa

GİRİŞ

Nekrotizan fasiit, yumuşak dokuların nadir görülen bir enfeksiyonu olup, fasyadan başlayan, kasları ve deri altı yağı içeren, ardından üstteki derinin nekrozu ile başlayan, hızlı yayılan inflamasyon ve nekroz ile karakterizedir. Küresel olarak insidansı yılda 0.4/100.000 olarak bildirilmektedir. Komorbit hastalığı olanlarda prevelans artış göstermektedir. Olgumuzda büllöz pemfigod tanılı hastada ciltten doku örneklemesi sonrasında hızla ilerleyen nekrotizan fasiit oluşumu tartışılmaktadır.

OLGU

51 yaşında erkek hasta acil servis başvurusunun 3 gün öncesinde dermatoloji polikliniğinde değerlendirilmiş, 20 gündür tüm vücutta devam eden kaşıntılı, bacaklarda krutlu ve pistüler plaklar tespit edilip, büllöz pemfigoid ön tanısı ile karın bölgesinden iki adet biyopsi ve kültür örneği alınmak üzere hastaneye müracaat etti. Biyopsi örneği alınmasının 2. gününde hastanın sol önkol bölgesinde hızla ilerleyen ısı artışı ve akıntı şikayeti ile acil servise başvurdu. Yapılan tetkiklerde CRP ve beyaz küre yüksekliği dışında ek patoloji saptanmadı. Hastanın mevcut şikayetlerine ek olarak sol ön kol seviyesinde nekrotizan, gangrenöze siyah renkli plak gözlemlendi. Hastanın 2 gün önce yapılan kültür örneği sonucunda yara yerinde streptekokus pyogenes üremesi tespit edildi, ön tanı olarak Nekrotizan Fasiit düşünülerek hızlı bir şekilde ilgili kliniklerle konsülte edildi. Yapılan radyolojik incelemede farklılık ortaya koyacak durum tespit edilmedi.

Hasta ampisilin sülbaktam ve teikoplanin yükleme dozu uygulanması sonrası, gerekli hazırlıklar yapılarak hızlı bir şekilde operasyona alındı. 9 günlük operasyon ve klinik yatış süresince hastaya debridman, pansuman, antibiyoterapi tedavileri uygulandı, hastadan son alınan kültürde üreme olmaması üzerine deri grefti uygulanarak ve genel durumu iyi olduğu göz önünde bulundurularak gerekli bilgiler verilerek ve poliklinik takip önerilerek taburcu edildi.Hastanın 2 aylık süreç sonrasında yara iyileşmesinin büyük oranda gerçekleştiği saptandı.

SONUÇ

Nekrotizan fasiit olgularında görülen tipik lokal klinik belirtiler eritem, yaygın ödem, yara drenajının renginin bozulması, veziküller veya büller, nekroz ve muhtemelen krepitasyondur. Dört tip nekrotizan fasit tanımlanmış olup tip 1 en sık görülenidir.

Streptococcus türlerinin bakterileri en yaygın tek nedensel organizma gibi görünmektedir. Staphylococcus aureus en sık izole edilen ikinci aerobik bakteridir ve onu Enterococcus türleri, Lactobacillus ve Corinebacterium türleri izlemektedir. En yaygın enfeksiyon bölgeleri, geniş serilerde ekstremiteler, özellikle üst ekstremitedir. Bunu alt ekstremiteler (%28), perine (%21), gövde (%18) ve baş veya boyun (%5) takip etmektedir. Cerrahi debridman zorunlu bir hayat kurtarıcı adımdır ve mümkün olan en kısa sürede gerçekleştirilmelidir. Mortalitenin en önemli belirleyicileri, debridmanın zamanlaması ve yeterliliğidir. Nekrotizan fasiit tanısı konur konmaz ampirik geniş spektrumlu antibiyotik kapsamı sağlanmalıdır, antibiyotik tedavisi kesinlikle yardımcıdır, ancak enfeksiyonun yayılmasını durdurmak için tek başına yeterli değildir, çünkü hastalığın anjiyotrombotik karakteri ilacın etkilenen bölgelere erişimini sınırlamaktadır.

Sonuç olarak, nekrotizan fasiit, hekimlerin bilmesi gereken klinik olarak zorlu bir hastalıktır. Erken tanı ve radikal cerrahi debridman gereklidir. Klinik olarak şüpheleniliyorsa cerrahi endikedir ve mortaliteyi azaltmak için teşhis gecikmemelidir.

Anahtar Kelimeler: acil servis, büllöz pemfigoid, nekrotizan fasit

EP-044

ERİŞKİN HASTADA CHAPUT TÜBERKÜL KIRIĞI: NADİR BİR OLGU SUNUMU

Ceyda Altın, Merve Osoydan Satıcı, Mehmet Muzaffer İslam, Serkan Emre Eroğlu
Sağlık Bilimleri Üniversitesi İstanbul Ümraniye Eğitim ve Araştırma Hastanesi Acil Tıp Kliniği

GİRİŞ

Pilon kırıkları tibianın distal eklem yüzünü ve metafizini ilgilendiren, beraberinde major yumuşak doku bozukluğu görülebilen önemli ayak bileği kırıklarıdır. Chaput tüberkül kırığı (fragmanı) distal tibianın antero-lateral pozisyonunda görülen bir avülsiyon tipi pilon kırığıdır ve erişkinlerde nadir olarak görünür (1). Genellikle yüksekten düşme ve motorlu taşıt kazalarında ortaya çıkmaktadır. Chaput tüberkül kırıkları, eklem içi kırık olmaları ve çoğunlukla ligament yaralanmaları ile ilişkili olmaları sebebi ile yönetimi zor ve önemli kırıklardır. Geç tanı, eklem disfonksiyonu başta olmak üzere kompartman sendromu, enfeksiyon gibi komplikasyonlara neden olabileceğinden, tanıda amaç kırığı önce net bir şekilde tanımlamak ve sınıflandırmaktır.
Bu olgu sunumunda, düşme sonrası acil servise başvuran ve erişkinde nadir görülen Chaput fragmanı tespit edilen bir vakayı sunmayı amaçladık.

OLGU

26 yaş kadın hasta, düşme sonrası sağ ayak bileğinde ağrı şikayeti ile acil kliniğimize başvurdu. Daha önce herhangi bir yaralanması veya özellikli bir tıbbi öyküsü olmayan hastanın anamnezinde, 50cm yükseklikten sağ ayağı üzerine düştüğü öğrenildi. Bilinç açık, oryante ve koopere olan hastanın vital bulguları kan basıncı:124/75 mmHg, spO2: %99, nabız:100 atım/dk, solunum sayısı:22/dk, ateş:36,3°C şeklinde idi. Fizik muayenede sağ ayak bileği hafif ödemli olup, lateral malleolde palpasyon ile hassasiyet mevcuttu. Sağ ayağı üzerine yük vermekte zorlanan ve sağ ayak bileği hareket açıklığı kısıtlı olan hastanın, distal nabızları palpabl görüldü. Nörovasküler muayenede patoloji saptanmadı. Çekilen sağ ayak- ayak bileği anterior-posterior (AP) ve ayak bileği lateral radyografisinde, fibula distalinde hafif deplase oblik fraktür, tibiofibular ekleme komşu tibia distal epifiz lateral korteksinde fraktür (Chaput fragmanı) görüldü (Görsel 1). Hastaya sağ kısa bacak atel uygulandı. Ortopedi hekimi tarafından değerlendirilen hastaya cerrahi önerildi. Hasta cerrahi planlanarak ortopedi servisine interne edildi. Deplase kırık açık redüksiyon ve internal fiksasyon ile tedavi edildi. Operasyon sonucu komplikasyon gelişmeyen hasta, yatışının 4.gününde önerilerle taburcu edildi. Postoperatif kontrolünde herhangi sekel tespit edilmediği gözlendi.

SONUÇ

Chaput fragman kırıkları özellikle erişkinlerde nadir görülen ancak çok yönlü değerlendirilmesi gereken eklem içi kırıklardır. Eşlik eden tibiofibular ligament hasarı veya ek kırıkların olup olmaması, kırıkların deplase olup olmaması veya açık kırık varlığı gibi faktörler tedavinin zamanlamasını ve şeklini etkiler. Geç tanı, eklem disfonksiyonu başta olmak üzere kompartman sendromu, enfeksiyon gibi komplikasyonlara neden olabilmektedir. Ayrıca efektif cerrahi redüksiyona rağmen sekel ile iyileşebileceği ve fonksiyon kaybı gelişebileceği unutulmamalıdır.

Anahtar Kelimeler: Chaput Tubercule, Distal Tibia Kırıkları, Pilon Kırıkları

Görsel 1. Radyografide görülen fibula distalinde deplase oblik fraktür ve chaput fragmanı

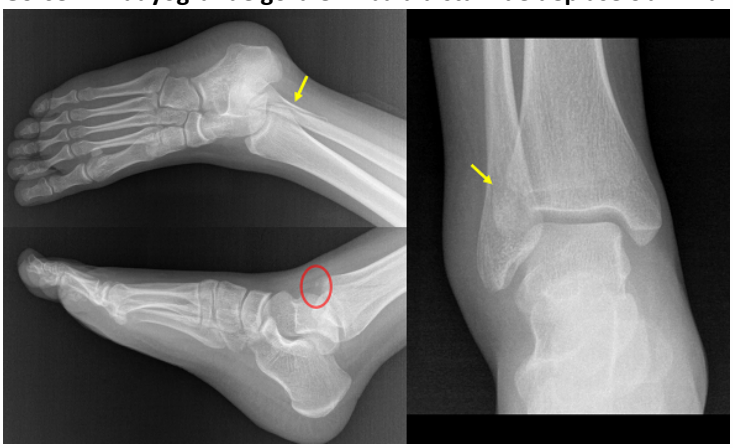

EP-046

EMPAGLİFLOZİN KULLANIMINA SEKONDER GELİŞEN ÖGLİSEMİK DİYABETİK KETOASİDOZ: NADİR BİR OLGU SUNUMU

Oğuz Mete İşlek, Enis Ademoğlu, Mehmet Muzaffer İslam, Serkan Emre Eroğlu
Sağlık Bilimleri Üniversitesi, Ümraniye Eğitim ve Araştırma Hastanesi, Acil Tıp Ana Bilim Dalı, İstanbul

GİRİŞ

Diabetik ketoasidoz (DKA) diabetes mellitusun metabolik asidoz ve ketonemi ile seyreden hiperglisemik bir komplikasyonudur. Tanı kriterleri için serum glikoz düzeyi 250 mg/dl üzeri olmakla birlikte, çoğu vakada daha yüksek seviyeler görülür. Bazı vakalarda normal veya normale yakın serum glikoz düzeyleri görülmesi öglisemik DKA tanımının doğmasına neden olmuştur. Görülme sıklığı diyabetik ketoasidozlar vakaları içerisinde yaklaşık %3-7 olarak bildirilmiştir. Diğer DKA vakalarına oranla daha az sayıda görülmesi ve ilk başvuruda kan şekerinin normal düzeyde olması öglisemik DKA vakala gözden kolaylıkla kaçmasına neden olabilmektedir.
Bu olgu sunumunda oral antidiyabetik bir ilaç olan empagliflozin kullanımına bağlı bir öglisemik diyabetik ketoasidoz vakası sunulması amaçlanmıştır.

OLGU

Yirmi bir yaşında erkek hasta 3 gündür olan karın ağrısı, bulantı, kusma ve bilinç bozukluğu şikayetiyle acil servise başvurdu. Özgeçmişinde tip 1 diyabetes mellitus, epilepsi ve hipotiroidi tanıları olduğu, empagliflozin 10 mg 1x1 peroral (po), euthyrox 50 mcg 1x1 po kullandığı ayrıca antiepileptik ilaç kullanmadığı öğrenildi. Fizik muayenede konfüzyonu olan hastanın, oryantasyon kooperasyonu kısıtlı, Glaskow Koma Skalası skoru; 10 olarak hesaplanan hastanın gözlerini sesli uyaran ile açtığı, uygunsuz sözler sarf ettiği ve ağrıdan kaçındığı gözlendi. Vücut sıcaklığı 36.7 °C, kan basıncı 133/76 mmHg, parmak ucu oksijen satürasyonu %97, nabzı 107 atım/dakika, parmak ucu kan şekeri 240 mg/dl olarak not edildi. Hastanın nörolojik muayenesinde lateralizan bulgusu olmadığı, ense sertliği olmadığı görüldü. Venöz kan gazı parametreleri: pH 6.76, pCO2 27.8,HCO3 3.9 olan hastanın laboratuvar değerleri tablo 1'de özetlenmiştir. Ayırıcı tanı için yapılan beyin bilgisayarlı tomografisinin normal olduğu, akciğer radyografisi ve tam idrar tetkikinde patoloji olmadığı tespit edildi. Artmış anyon açıklı metabolik asidoz, ketonüri ve hipobikarbonatemisi olan hastada öglisemik diyabetik ketoasidoz düşünüldü. Acil serviste 20 cc/kg/saat %0.9 NaCl serum salin, 0.05 u/kg insulin iv bolus, 0.05 u/kg/saat insulin infüzyon, 150cc /saat %5 dextroz iv infüzyon tedavi başlandı.Yoğun bakım ünitesine yatırılarak takip edilen hasta, kademeli şekilde tedaviye yanıt vererek laboratuvar ve klinik olarak iyileşti. Üç günlük takibin ardından herhangi bir komplikasyon görülmeden, tam klinik iyileşme hali ile taburcu edildi.

SONUÇ

Sodyum-glukoz-ko-transporter -2 (SGLT2) inhibitörü ilaçlar proksimal renal tübüllerde glukoz reabsorbsiyonunu engelleyen antidiyabetik ilaçlardır. Bir SGLT-2 inhibitörü olan empagliflozinin temel etki mekanizması glukozun proksimal tübüldeki emilimini inhibe etmek ve idrarla atılımını arttırmak üzerine kuruludur. Glikozüriye ek olarak osmotik diürez ve natriüreze neden olur. Üriner glukoz atılımının ve sıvı kaybının artması bazı vakalarda karbonhidrat açığına sebep olarak şiddetli dehidratasyon ve ketosise neden olur. SGLT2 inhibitörleri ayrıca hipoinsulinemiye yol açarak öglisemik durumun korunmasını sağlar. Bu vakalarda kan şekerinin normal olması asidozun ve ketozun gözden kaçmasına neden olabilmektedir. Başvuru anında ölçülen kan şekeri normal düzeyde olan hastamızda öncelikle bilinç bozukluğu ayırıcı tanısı yapıldı. Laboratuvar tetkiklerinde asidoz ve ketonüri olması üzerine öglisemik DKA düşünüldü. SGLT-2 inhibitörlerinin renal protektif etkisinin olması ve kalp yetmezliğinde mortaliteyi azaltıcı etkisinin olması nedeniyle kullanım sıklığı giderek artmaktadır. Bu durum öglisemik DKA vakalarının görülme riskini arttırıyor olabilir. Ayrıca bu komorbit hastalıkların klinik seyrinin gürültülü olabilmesi, düşük veya normal serum kan şekeri de göz önüne alındığında, öglisemik ketaoasidozun gözden kaçmasına katkı sağlayabilir.
Sonuç olarak empagliflozin gibi SGLT-2 inhibitörleri klinik kullanımı giderek artan antidiyabetik ajanlar olmakla birlikte, öglisemik diyabetik ketoasidoz gibi mortalitesi yüksek komplikasyonlara neden olabilmektedir. Özellikle metabolik asidozu olan hastalarda glikoz düzeyi normal sınırlarda olsa da bu komplikasyon akılda tutulmalı, hastaların kullandığı ilaçlar iyi sorgulanmalıdır.

Anahtar Kelimeler: Diyabet, ketoasidoz, öglisemik ketoasidoz

Tablo1

TEST	SONUÇ	REFERANS
Hemoglobin	18.1	g/dL
Beyaz Küre Sayısı	25,38	u/L
Glukoz	260	u/L
Sodyum	138	mEq/L
Potasyum	5,23	mEq/L
Klor	102,9	mEq/L
CRP	14,31	mg/L
AST	18	u/L
ALT	10	u/L
pH	6,76	
pCO2	27,8	mm/Hg
BİKARBONAT	3,9	mmol/L
LAKTAT	2,45	mmol/L
TAM İDRAR TETKİKİ	SONUÇ	REFERANS
LÖKOSİT KÜMESİ	0	
KETON	3	mg/dl
GLUKOZ	3	mg/dl
NİTRİT	NEGATİF	
Kreatinin	0,74	mg/L

Hastanın tetkik sonuçları

EP-047

MULTİPLE TRAVMA HASTASINDA OKSİPİTAL KONDİL KIRIĞI

Merve Karabörk, Burçak Kantekin, Kamil Kayayurt, Serpil Yaylacı
Acıbadem Mehmet Ali Aydınlar Üniversitesi, Acil Tıp Anabilim Dalı, İstanbul

GİRİŞ

Oksipital kondil kırıkları yüksek enerjili künt servikokraniyal travmalarla ilişkili, kafa tabanı ile servikal omurga arasındaki artikülasyonda gerçekleşen, seyrek görülen kırıklardır. Mekanizması tam olarak anlaşılmamakla beraber birden farklı mekanizmanın etkin olabileceği düşünülmektedir. Tip 1 (parçalı kırık), tip 2 (lineer baziller kafatası kırığının eşlik ettiği) veya tip 3 (avülsiyon kırığı) olarak sınıflandırılabilir. Oksipital kondil kırıkları unstabil olabilir ve düz grafilerde nadiren fark edilir. Tanı çoğunlukla BT gerektirir. Nörolojik defisit sıklıkla eşlik eder ve genellikle alt kraniyal sinir palsisi ve/veya ekstremite güçsüzlüğü şeklinde görülür. Alt kraniyal sinir hasarı veya tip 3 oksipital kondil kırığı ile prezente olan hastaların internal fiksasyonla tedavisi gereklidir (1).

OLGU

31 yaşında kadın hasta, acil servise araç içi trafik kazası, araçtan fırlama, bilinç kapalı olarak 112 ambulans tarafından getirildi. Yakınlarından alınan öyküde alkollü olduğu, kronik bir rahatsızlığı olmadığı öğrenildi. Geliş vitalleri; TA 160/80, KTA:71, SpO2: 100%. Muayenesinde bilinci kapalı olan hastanın GKS V2M4E2 olarak değerlendirildi. Bilinç durumu nedeniyle nörolojik muayenesi suboptimal olan hastanın vertebra ve kotlar üzerinde belirgin hassasiyet saptanmadı. Ekstremite muayenesinde dizlerde bilateral dermabrazyonu fark edildi. BT görüntülemelerde, sağ oksipital kondilde (figür 1), L1-L2-L3-L4 vertebra transverse proseslerde, sağ 9-10-11-12. kotlarda fraktür ve sağ akciğerde kontüzyon saptandı. Oksipital kondildeki kırık milimetrik kemik fragmanlarının eşlik ettiği, minimal deplase kırık olarak değerlendirildi. Laboratuvar tahlillerinde; tam kan sayımı, KCFT ve BFT normal sınırlarda, etanol 1.860 promil geldi. Hasta medikal takip açısından yoğun bakım ünitesine alındı. Beyin ve sinir cerrahi tarafından değerlendirilen hastaya philadelphia boyunlukla takip ve servikal vertebra MRI önerildi. MRI sonucunda C4-5 ve C5-6 disklerinde bulging, anterior epidural mesafede daralma görülen hastada anlamlı spinal kord ve kök basısı izlenmediği ve kraniyoservikal bileşke oluşumlarının doğal görünümde olduğu görüldü. Hastanın bütün yaralanmaları açısından konservatif tedavisine karar verildi. Takibinde durumu stabil seyreden, vital bulgularında herhangi bir sıkıntı görülmeyen hasta 1 günlük YBÜ yatışı sonrasında beyin ve sinir cerrahi servisine alındı ve 2 günün sonunda 1 aylık boyunluk tedavisi sonrası poliklinik kontrolü önerilerek taburcu edildi.

SONUÇ

Oksipital kondil kırıkları nadiren karşılaşılan fakat uluslararası yayınlar incelendiğinde görüldüğü üzere BT'nin yaygın kullanımıyla günümüzde daha sık tanı alan kırıklardır. Multiple travma hastalarında, özellikle hastanın diğer yaralanmaları daha göz önünde ve hayatı tehdit eden ölçüde olduğunda kolaylıkla atlanabilmektedir (2,3). Bizim vakamızda da hastanın alkollü olması ve bilinç durumu nedeniyle kondildeki kırık kolaylıkla atlanabilecek niteliktedir. Bu kırıklarla ilgili bilgiler genellikle otopsi serileri üzerinden toplanmış verilere dayanmaktadır. Anderson - Montesano ve Tuli sınıflandırmaları kırığın stabilite değerlendirmesi açısından elimizi kolaylaştırmakta olup; tip 1 ve tip 2a kırıklar bu sınıflandırmalara göre stabil kabul edilirken, tip 2b ve tip 3 unstabil sayılmaktadır. Tuli sınıflandırmasında tip 2a atlanto-oksipital instabiliteye neden olabilecek ligaman yaralanması olmayan, tip 2b ise atlanto-oksipital instabiliteye neden olabilecek ek ligaman yaralanması olan kırıklar olarak tanımlanmıştır (2). Bu değerlendirmeler takip ve tedavi açısından bize yol gösterici olacaktır. Yapılan vaka çalışmalarında salt oksipital kondil kırığıyla prezente olan hastalarda 1-3 ay arası uygun immobilizasyon süreciyle prognoz çok iyi olarak gösterilmiştir. Bir çok oksipital kondil kırığı vakasında boyunlukla immobilizasyonun iyi sonuç verdiği görülmüş ve tanı ve tedavideki gecikmenin ciddi morbiditelere sebep olduğu belirtilmiştir. Bu yüzden sadece O-C1-C2'yi içeren instabil oksipital kondil kırıklarının değil, deplase ve fragmante kondil kırıklarında beyin kökünde gelişebilecek basının da ölümcül sonuçlara sebep olabileceği unutulmamalıdır. Bu kırıkların erken tanısında en önemli nokta yüksek enerjili kafa travması varlığında klinisyende oluşacak şüphedir. Şüphe varlığında beyin ve servikal BT atlanto-oksipital bileşke açısından eksiksiz bir şekilde incelenmeli ve unstabiliteye gidebilecek bir unsur olmadığından emin olunmalıdır (3). Unutulmamalıdır ki bu şüphe hastayı, basit bir müdahale ile, ciddi morbiditeye sebebiyet verebilecek ve hatta ölümcül seyredebilecek bir süreçten korur.

Anahtar Kelimeler: kafa travması, multiple travma, oksipital kondil kırığı

Figür 1

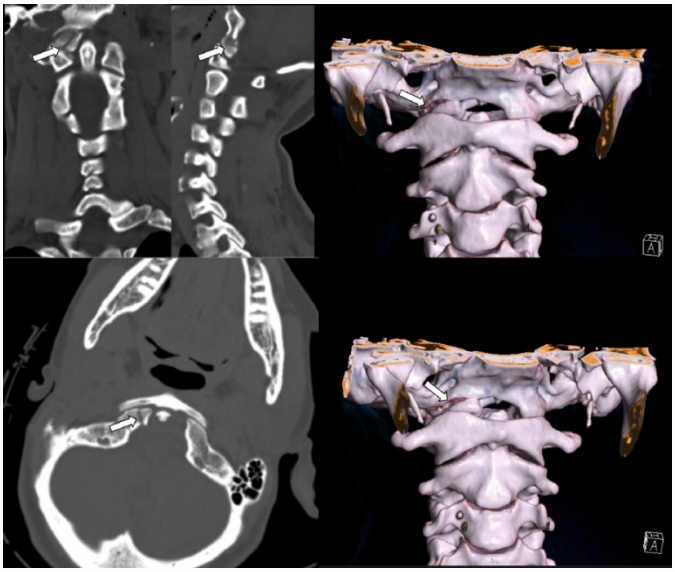

Koronal, saggital ve transverse planlarda beyaz okla gösterilen alanlarda sağ oksipital kondildeki kırık hattı görülmektedir. Sağdaki sütunda 3D rekonstrüksiyon ile oluşturulmuş modelleme paylaşılmıştır.

EP-048

KOUNİS SENDROMU: ALERJİK MİYOKARD ENFARKTÜSÜ

Sinan Macü, Kaan İzgi, Funda Karbek Akarca
Ege Üniversitesi Tıp Fakültesi, Acil Tıp Ana Bilim Dalı,İzmir

GİRİŞ

Alerjik reaksiyonlar(AR), tıbbın her alanında görülür ve hayatı tehdit eden hastalıktır. Bu yüzden AR'nin yönetimi ve komplikasyonları tüm hekimler tarafından ayrıntılı olarak bilinmesi gerekmektedir. AR'de mast hücreleri ve bazofillerden salınan mediyatörler vücutta kaşıntı, ürtiker, nefes darlığı, boğazda şişkinlik gibi yakınmalara neden olur ve arteriyel damarları etkileyerek hipotansiyon oluşturur. Hipotansiyon, hipoperfüzyona sebep olarak birçok organ ve sistemi etkilemektedir. Literatürde kounis olarak bilinen sendrom, anafilaktik reaksiyon sonrasında görülen, göğüs ağrısı, elektrokardiyografi(EKG) değişikliği ve kardiyak enzim(KE) yüksekliğinin eşlik ettiği sendromdur. Bu vakamızda metastatik akciğer adenokarsinom nedeniyle paklitaksel-karboplatin tedavisi sonrasında alerjik reaksiyon gelişmesi üzerine acil servise başvuran, takipte AR olarak değerlendirilen ve EKG'de ST elevasyonu(STE) saptanan bir hasta sunulmuştur.

OLGU

55 yaş erkek hasta bilinen metastatik akciğer adenokarsinom tanılı. Aktif olarak paklitaksel-karboplatin kemoterapi(KT) tedavisi almaktadır. Hasta tedavi sırasında vücutta uyuşma hissi, ürtikeryal döküntülerin başlaması, solunum sıkıntısı ve bilincinde kötüleşme olması nedeniyle tedavi aldığı merkezde AR düşünülerek hastaya adrenalin 0.5mg IM, feniraminmaleat, prednol 80mg, deksametazon uygulanmıştır. Bilincinde ve genel durumunda düzelme olamaması nedeni ile mavi kod çağrısında bulunulmuş ve hasta acil servise getirilmiştir. Gelişinde Glaskow Koma Skoru(GKS):3(E1M1V1) olan hastada nabız alınamamış olup kardiyopulmoner resüsitasyona(KPR) başlandı. 3 dakikada bir 1mg adrenalin intravenöz uygulandı. KPR devam ederken hasta entübe edildi. Entübasyon sırasında vokal kordlar ödemli izlendi. Tüp yeri 5 kadrandan dinlenerek doğrulandı. 5 dakika resüsitasyon sonrası hastada spontan dolaşımda geri dönüş sağlandı. KPR sonra kontrol tansiyon 97/55mmHg, nabız 66/dk, satürasyon 96 idi. Çekilen EKG'de inferior derivasyonlarda STE saptandı (Resim-1A). Kardiyolojiyle birlikte değerlendirilen hasta akut miyokard infarktüs öntanısı ile koroner anjiografi(KAG) yapıldı(Resim-1B). Koroner anjiografi raporu "sol ana koroner: Normal, D1 dalı sonrası Plaklı; Circumflex: Gövde plaklı sağ koroner arter: Proximal %60 darlık Ventrikül: Ventrikülografi yapılmadı. SONUÇ: Koroner Arter Hastalığı (KAH) Karar: Medikal tedavi" şeklinde yorumlandı.

SONUÇ

İnsan vücudu alerjene maruz kaldıktan sonra mast hücreleri ve bazofiller gibi immün hücreleri uyarılır. Bu hücrelerden histamin, immünglobülin E, prostoglandinler gibi mediyatörlerin salınmaya başlanır. Bu mediyatörler birçok sistemi etkileyerek; ürtiker, kaşıntı, anjio-ödem, bronkospazm, stridor, miyokardiyal disfonksiyon, nöbet, senkop ve konfüzyon, koma, arrest gibi belirtilere sebep olabilmektedir. Anafilaksi ise, alerjinin deri ve mukoza bulgularına ek olarak hipotansiyon, bronkospazm, şiddetli gastrointestinal semptomlardan bir tanesinin eşlik etmesi veya bilinen ya da yüksek riskli bir alerjene maruz kaldıktan sonra deri ve mukoza bulguları olamadan ortaya çıkan hipotansiyon, bronkospazm ve şiddetli gastrointestinal semptomların olması durumudur. Hipotansiyon, sistolik basıncın 90 mmHg altında olması olarak düşünülmemeli, bazal tansiyon değerinde görülen %30'dan fazla bir düşüşte hipotansiyon olarak değerlendirilmelidir.

Anafilakside mast hücrelerinden salınan mediyatörler vasküler yapılarıda vazodilatasyona, permeabilite artışına ve miyokardiyal disfonksiyona sebep olur. Sonuç olarak hastalarda hipotansiyon oluşarak, birçok sistem ve organın doku perfüzyonunu bozulmaktadır. Ayrıca bu mediyatörler koroner damarlarda zıt etki yaratarak vazospazma sebep olurlar ve kalp dokusunun perfüzyonunu bozarak; kalp dokusunda iskemi oluştururlar. Bu durum literatürde Kounis Sendromu(KS) olarak isimlendirilmektedir. Literatürde tanımlanmış 3 tipi bulunmaktadır: Tip 1'de KAH öyküsü olmayan hastalarda oluşan koroner vazospazm, Tip 2'de KAH öyküsü olan hastalarda oluşan vazospazm veya plak yırtılması, Tip 3'te ise koroner stent öyküsü olan hastalarda oluşan vazospazm veya stent trombozu görülür. KS tanısı klinik bulgu ve semptomlarla konmaktadır. Bu hastalarda kardiyak enzimler ve koroner anjiografi genellikle olağan sınırlarda saptanır. Bu yüzden akut koroner sendrom düşünülen ve alerjik semptomların eşlik ettiği hastalarda KS akla gelmelidir.

Literatürde anafilaktik şok gelişen hastalara intramüsküler adrenalin ile birlikte kortikosteroid ve antihistaminik uygulaması önerilmektedir. Fakat KS'de adrenalin tedavisi koroner vazospazmı arttırarak kardiyak iskemiyi

arttırabileceğinden dikkatli kullanılmalıdır. KS gelişen hastalarda alerjik yanıtı azaltmak için kortikosteroid, antihistaminik uygulanması; koroner vazopazmı azalmak için ise hipotansiyondan kaçınarak kalsiyum kanal blökerleri veya nitrogliserin uygulanması akılcı bir tedavi yaklaşımı olacaktır.
Anafilaksi, nadir görülen fakat hayatı tehdit eden bir hastalıktır ve tıbbın tüm alanlarında görülebilir. KS ise; anafilaktik şokta nadir görülür ve anafilaksi tedavisi koroner vazospazmı artırabileceğinden dolayı, bu tür hastalarda tedavi uygulanırken akla gelmelidir.

Anahtar Kelimeler: Acil servis, Kounis Sendromu, ST segment elevasyonu,

Resim-1

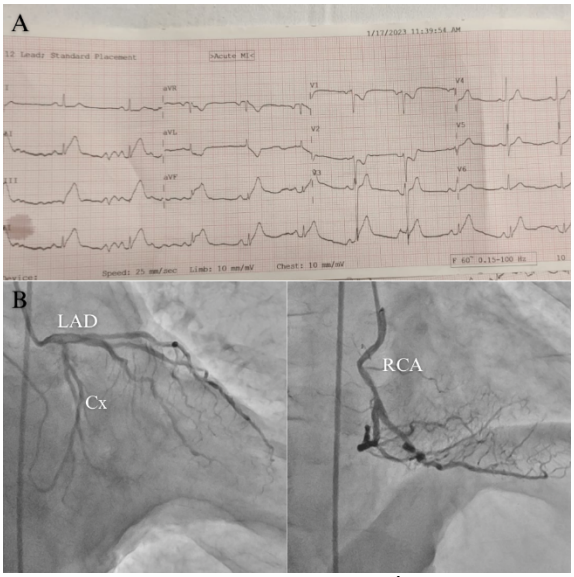

A:KPR sonrası hastaya çekilen EKG; İnferior derivasyonlarda ST segment elevasyonu, resiprokal derivasyonlarda ST segment depresyonu mevcut. B: Koroner anjiografi görüntüleri (LAD: Sol Koroner Arter, RCA: Sağ Koroner arter, Cx: Sircumflex Arter)

EP-049

AKUT PANKREATİT İLİŞKİLİ MINOCA SENROMU: NADİR BİR OLGU SUNUMU

Furkan Demirkapı[1], Merve Osoydan Satici[2], Mehmet Muzaffer islam[1], Serkan Emre Eroğlu[1]
[1]*Sağlık Bilimleri Üniversitesi Ümraniye Eğitim ve Araştırma Hastanesi, Acil Tıp Ana Bilim Dalı,İstanbul*
[2]*Sağlık Bilimleri Üniversitesi Şişli Hamidiye Etfal Eğitim ve Araştırma Hastanesi, Acil Tıp Ana Bilim Dalı,İstanbul*

GİRİŞ

Akut pankreatit lokal ve sistemik olmak üzere bir çok komplikasyona neden olabilen, pankreasın ciddi bir iltihabi hastalığıdır. Akut pankreatitin klinik şiddetten bağımsız olarak miyokardiyal hasara neden olabildiği bilinse de, bu hasarın patofizyolojisi günümüzde hala net olmayıp, mekanizmasına ilişkin çalışmalar çok azdır. Akut pakreatite bağlı miyokardiyal hasar, akut koroner sendromu(AKS) taklit etse de, non-obstrüktif koroner arterli miyokard infarktüsü (MINOCA) ilişkili olabilir. Obstruktif koroner arter hastalığı yokluğunda antitrombotik tedavilerin özellikle pankreatit patofizyolojisi üzerindeki ciddi yan etkilerinden ve gerekebilecek cerrahi süreci geciktirmesinden kaçınmak için koroner anjiyografi yapılması büyük önem taşımaktadır.Olgu sunumumuzda, akut pankreatite eşlik eden göğüs ağrısı, elektrokardiyografi(EKG) de iskemik değişiklik ve kardiyak enzimlerde yükseklik bulunan ancak koroner arterlerde kritik oklüzyon bulunmayıp MINOCA sendromu düşünülen vakayı tartışmayı amaçladık.

OLGU

Bilinen hipertansiyon ve kronik böbrek hastalığı dışında ek hastalığı olmayan 69 yaşındaki kadın hasta karın ağrısı ve mide bulantısı ile acil servise başvurdu. Hastada epigastrik bölgeden sternuma ve sağ-sol flanka doğru yayılan bir yanma tarzında ağrı tarifledi. Hastanın fiziki muayenesinde batın üst kadranlarda hassasiyet mevcuttu. Hastanın öyküsünde hiperlipidemi, mantar alımı, bitkisel ilaç kullanımı, alkol alımı yoktu. Hastanın gelişinde vital parametreleri arteriyel kan basıncı 151/79 mm/Hg kalp hızı dakikada 108 atım, arteriyel oksijen satürasyonu %98, ateşi 36,8 derece olarak ölçüldü. Elektrokardiyogramda D1 ve AvL'de 1 mm ST depresyonu saptandı. Hastadan alınan kan tetkiklerinde Wbc:15,91 10^3 U/L, Htc:%40, BUN:43,6 mg/dL, Ca:8,9 mg/dL, Amilaz:584 U/L, Lipaz:1721 U/L ve Hs-troponin T:28 ng/L olarak ölçüldü. Hastanın Hs-Troponin T takiplerinde 65-104 ng/L olarak saptandı. Hastanın çekilen intravenöz kontrastlı bilgisayarlı abdomen ve pelvis görüntülemesi pankreatit ile uyumluydu. Yapılan hepatobiliyer ultrasonografide ise pankreas gaz süperpozisyonu nedeniyle değerlendirilemedi. Safra kesesi cidar kalınlığı, kısa aksı olağan olarak görüldü ve içerisinde kalkül izlenmedi. Hastanın yapılan ekokardiyografisinde EF:%50-55 inferior duvar şüpheli hipokinetik olarak saptandı. Hastaya akut koroner sendrom açısından koroner anjiyografi yapıldı. Anjiyografide sağ koroner arterde %30 darlık dışında anlamlı özellik saptanmadı, hastada akut koroner sendrom düşünülmedi. Non-biliyer pankreatit ön tanısı ile yatışı gerçekleştirilen hastamızın 3. Günün sonunda amilaz- lipaz değerleri, tamamen geriledi ve takiplerinde herhangi bir komplikasyon gelişmeyen hastamız önerilerle taburcu edildi.

SONUÇ

Akut pankreatitte kardiyak komplikasyonlar nadir görülmekle birlikte, T dalgası ve ST segment anormalliklerini içeren EKG değişiklikler görülmekle birlikte, çalışmaların çoğunda akut koroner sendrom (AKS) saptanmamış, ancak bu EKG değişikliği ve miyokardiyal hasara neyin neden olduğu tam olarak aydınlatılamamıştır. Öte yandan, iskemik EKG değişikliklerini yalnızca pankreatitin neden olduğu elektriksel değişikliklere bağlamak, gerçek AKS'nin gözden kaçmasına neden olabilir. Olgumuzda, akut pankreatit ile birlikte AKS düşünülmüş, ancak yapılan selektif koroner anjiyografide kritik oklüzyon bulunmaması nedeniyle ön planda MINOCA sendromuna bağlanmıştır.Pankreatit ilişkili iskemik miyokardiyal hasar hakkında bir kaç patogenez iddia edilmektedir. Bunlardan birisi pankreasın asiner hücre hasarı ve ardından meydana gelen lokal inflamasyonla beraber sistemik enfeksiyondur.Bir diğer mekanizma ise akut pankreatitte reaktif oksijen türlerinin aşırı üretiminin neden olduğu sistemik yanıt sonucunda meydana gelen miyosit hasarıdır,diğer mekanizma da karın ağrısı ile meydana gelen sempatik deşarjdır.Akut pankreatitli hastaların çekilen EKG'sinde ST segment elevasyonu eşlik etse dahi koroner arterlerde kesin bir oklüzyon olup olmadığı ancak perkutanöz koroner müdahale ile belirlenebileceği için bu hastaların ilk tedavi olarak trombolitik verilmesi retroperitoneal kanama gibi ölümcül sonuçlara neden olabilir. Bunun yerine antitrombositer tedavilerin verilmesi de akla gelebilir ancak yakın zamanda cerrahi gerektiriyorsa verilen antiplatelet tedavi cerrahi açıdan sakıncalı olabilir. Bundan dolayı bizim hastamızda olduğu gibi bir cerrahi konsültasyonu planlanıp yakın zamanlı cerrahi planlanmadığı görüşü alındıktan sonra antiplatet tedavi planlanabilir ancak bunun için daha çok çalışmaya ihtiyaç olduğu aşikardır.

Akut pankreatitte meydana gelen EKG değişiklikleri ve miyokardiyal hasarın göstegesi olan Hs-troponin T seviyelerindeki artış çeşitli yolaklarla meydana gelir ve pankreatitin bir sistemik komplikasyonu olarak karşımıza çıkar. Miyokart enfarktüsü düşündüren klinik belirtilerle başvuran akut pankreatitli hastalarda non-oklüzif miyokart iskemisi (MİNOCA) akla gelmelidir. Koroner anjiyografi, akut koroner sendrom yokluğunda antitrombotik tedavinin potansiyel ciddi yan etkilerinden kaçınılması açısından değerlidir.

Anahtar Kelimeler: akut pankreatit, miyokardial infarktüs,nonobstrüktif

Görsel 1

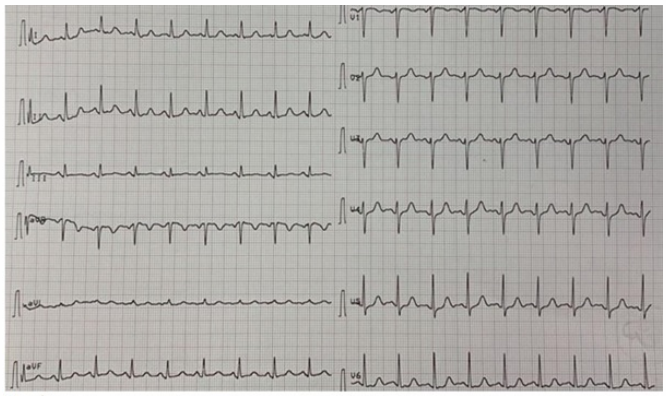

Görsel 1

EKG

Görsel 2

Anjiyografi

EP-050

KARIN AĞRISINDAN DİYALİZE: METANOL ZEHİRLENMESİ

Özlem Bülbül, Esra Üçüncü, Emre Koç, Vildan Özer, Melih İmamoğlu, Sinan Paslı, Yunus Karaca
Karadeniz Teknik Üniversitesi Tıp Fakültesi, Acil Tıp Anabilim Dalı, Trabzon

GİRİŞ

Metanol; oral yolla, inhalasyon yoluyla ya da deri yoluyla emilebilen, renksiz, kokusuz bir alkoldür. Metabolizması sonucu ortaya çıkan formik asit yüksek anyon açıklı metabolik asidoza neden olur ve dokularda mitokondriyal solunumu engellediğinden tüm dokuların hipoksisine neden olarak ölüme neden olabilir. Bu yazıda karın ağrısı şikayetiyle dış merkeze başvuran ve metanol zehirlenmesi tanısı ile tedavi başlanan ancak mortalite ile sonuçlanan bir vaka anlatılmıştır.

OLGU

62 yaşında erkek hasta, dış merkeze karın ağrısı, bulantı, kusma nedeniyle başvurmuş. Hızla kötüleşen kliniği sonrası dış merkez takibinde kardiyak arrest gelişen hasta, resüsitasyon sonrası pozitif inotrop desteği altında, entübe şekilde sevk edildi. Başvuru anında TA:40/20 mmHg, nabız:66 atım/dk, oksijen satürasyonu %94, Solunum sayısı:20/dk, entübe idi. Sedasyonsuz Glasgow koma puanı 3 olan hastanın pupilleri fiks dilate idi. Yakınlarından ayrıntılı anamnez alındığında, hastanın en son üç gün önce sağlıklı görüldüğü, 3 gün süreyle yakınlarından ayrı kaldığı dönemde ev yapımı alkol kullanım öyküsü olduğu öğrenildi. Kan gazında pH:6.75, HCO3:5,8 mmol/L, pCO2:63,7 mmHg, Laktat:115 mg/dL, Na: 139 mmol/L, Cl: 102 mmol/L olan hastada anyon açığı 31,2 meq/L olarak hesaplandı. Etanol düzeyi <5 mg/dL olan hastada çekilen batın BT'de "ince bağırsak anslarında en geniş yerinde 30 mm'ye varan ileus" saptandı. Hastanın ev yapımı alkol kullanım öyküsü olması ve yüksek anyon açıklı metabolik asidozu olması nedeniyle hastaya sodyum bikarbonat infüzyonu başlandı ve hemodiyaliz (HD) kateteri takılarak acil HD planlandı. Pozitif inotrop desteği yanında, Tiamin ve kalsiyum folinat ile antidotal tedavi olarak da intravenöz etanol infüzyonu başlandı. HD öncesi hastadan alınan kan numunesi Adli Tıp Laboratuvarında çalıştırılmak üzere saklandı. Takibinde arrest olan hasta eksitus kabul edildi. HD öncesi alınan metanol düzeyinin 105 mg/dL olduğu öğrenildi.

SONUÇ

Metanol zehirlenmesi genellikle yasadışı yollarla ya da ev yapımı üretilen içkilerin tüketilmesi ile görülmekte olup, gelişmekte olan ülkelerde sıklıkla karşımıza çıkmaktadır. Metanol, genellikle sosyal desteği zayıf, düşük sosyoekonomik statüye sahip kronik alkol kullanıcıları tarafından tüketilir. Kazara veya bilerek tüketim gerçekleşebilir. Olgumuzda, hasta ailesi ile 3 gündür iletişim kurmamış ve 3 günün sonunda yakınları tarafından evde yalnız bir şekilde bulunmuş olup, daha önceden de ev yapımı alkol tüketim öyküsünün olması tanı koymamızı kolaylaştıran faktörlerdendi.

Metanol zehirlenmesi durumunda görme bozukluğu, artmış anyon açıklı metabolik asidoz gibi spesifik bulgular görülse de erken dönemde sarhoşluk hali, karın ağrısı, bulantı, kusma gibi nonspesifik bulgular görülmektedir. Bu durum erken tanı ve tedavisini zorlaştırmaktadır. Kan gazında artmış anyon açıklı metabolik asidoz ve laktik asidoz olması tanıyı desteklemekte ancak kesin tanı koydurmamaktadır. Kesin tanı için en iyi yöntem kan metanol düzeyi ölçümüdür. Ülkemizde serum metanol düzeyinin çalışılamaması nedeni ile metanol zehirlenmesi tanısı ancak klinik ve laboratuvar bulguları doğrultusunda konulabilir.

Metanol zehirlenmesinde; koma, nöbet, yeni gelişen görme bozukluğu, kan gazında dirençli asidozun olması gibi şiddetli zehirlenmeyi gösteren bulgular varlığında, serum anyon açığının 24 meq/L'nin üzerinde olması veya kan metanol düzeyinin etanol tedavisine rağmen 60 mg/dL olması durumunda acil hemodiyaliz endikasyonu mevcuttur. Vakamız, dirençli metabolik asidoz olması, serum anyon açığının 31,2 meq/L olması nedeniyle hemodiyalize alınmıştır. Hastamızda uygun tedaviler erken dönemde uygulanmasına rağmen vakamız mortalite ile sonuçlanmıştır.

Metanol zehirlenmelerinin karın ağrısı, nefes darlığı gibi atipik klinik ile prezente olabileceği, bu hastaların sıklıkla sosyal destekten mahrum olmaları nedeniyle, hastalardan ayrıntılı anamnez alınamayabileceği, akılda tutulmalıdır. Serum metanol düzeyinin çalışılamaması nedeniyle klinikte anamnez ve laboratuvar bulguları ile tedavi kararı verilmesi önerilirken, hastaların sosyal desteklerinin zayıf olması nedeniyle anamnez de alınamayabileceği göz önünde bulundurulmalıdır. Şüphe varlığında anamnez olmadan, uyumlu laboratuvar bulguları varlığında tedavi kararı geciktirilmemelidir. Metanol zehirlenmeleri açıklanamayan artmış anyon açıklı metabolik asidoz durumunda mutlaka akla getirilmelidir. Gerekli müdahaleler yapılsa da oldukça mortal seyredebildiğinden mutlaka erken tanı konularak, erken ve agresif tedavi uygulanmalıdır.

Anahtar Kelimeler: karın ağrısı, metanol, toksik alkol

EP-052

OKÜLER MELANOMDA NADİR TAŞİKARDİ NEDENİ: SAĞ VENTRİKÜL METASTAZI

Songül Kurşun[1], İbrahim Temizkan[1], Muhsin Sarıhan[2], Melih İmamoğlu[1], Sinan Paslı[1], Vildan Özer[1], Yunus Karaca[1]
[1]*Karadeniz Teknik Üniversitesi Tıp Fakültesi, Acil Tıp Anabilim Dalı, Trabzon*
[2]*Karadeniz Teknik Üniversitesi Tıp Fakültesi, Kardiyoloji Anabilim Dalı, Trabzon*

GİRİŞ

Kalpte, metastatik tümörlere primerlerden daha sık rastlanır. Kalp dışı bir tümör odağına eşlik eden kardiyak bulgular tespit edildiğinde, metastaz olasılığından şüphe edilmelidir. Kardiyomegali, taşiaritmi, herhangi bir yerleşimdeki tümör birlikteliğinde görülen kalp yetersizliği bulguları, kalbe metastaz olduğuna dair kuvvetli işaretlerdir.

Melanom, kalbe metastazı en sık görülen tümördür. Bunu akciğer, meme, gastrointestinal kanserler, lösemi, lenfoma, renal hücreli karsinom ve diğerleri izler.

Bu vakada acil servisimize bilinç değişikliği ve sarılık nedeni ile başvuran opere silyokoroidal melanom nedeni ile takipli ve 200 atım/dakikayı bulan sinüs taşikardisi sonrası kardiyak metastaz tanısı alan bir olgu anlatılacaktır.

OLGU

65 yaş kadın, bilinen silyokoroidal melanom nedeni ile 10 yıl önce sol enükleasyon yapılmış, karaciğer ve kemik metastazı olan hasta acile yeni başlayan sarılık ve bilinç bulanıklığı nedeni ile başvurdu. Gelişinde genel durumu kötü, letarjik, disoryante ve nonkoopere, GKS'si 10 olan hastanın kan basıncı 90/50 mm/Hg, nabzı 138 atım/dakika, sinüs taşikardisi ve diğer vitalleri stabildi. Hastanın bilinç bulanıklığı, konuşma bozukluğu, sorulara yanıt alınamaması durumu gün içinde başlamış. Fizik muayenesinde sağ üst kadranda hassasiyet mevcuttu, defans ve rebound izlenmedi. Laboratuvar sonuçlarında Albümin 24.1 g/L (35-52), ALT 88 U/L (0 – 45), AST 150 U/L (0 – 35), GGT 479 U/L (0 – 55), Alkalen Fosfataz 709 U/L (30 – 120), Direkt Bilirubin 5.95 mg/dL (0 - 0.2), Total Bilirubin 9.17 mg/dL (0.3 - 1.2), LDH 4183 U/L (< 248), Sodyum 118 mmol/L (136 – 146) olarak tespit edildi. Bilinç değişikliği nedeni ile alınan kraniyal tomografisinde patolojik bulgu yoktu.

Hastaya gelişinde hipotansiyonu ve vena cava inferiorda %50 üzerinde kollaps tespit edilmesi üzerine sıvı resisütasyonuna başlandı. Hiponatremisi nedeniyle sodyum replasmanı da başlanan hastada replasman sonrasında hastanın bilincinin açıldığı, taşikardisinin kırıldığı görüldü. Takibinde hastanın nabzı yavaş yavaş yükselerek 200 atım/dakika oldu ve bu süreçte tekrarlanan EKG serilerinde ritmin sinüs taşikardisi olduğu görüldü. Hastaya uygulanan 5 mg metoprolol sonrasında kalp hızı 120 atım/dakika seviyesine geriledi. Sonrasında hastanın toraks tomografisinde sağ ventrikül düzeyinde 32 x 24 mm boyutunda metastatik kitle olduğu görüldü (Figür 1). Yapılan transtorasik ekokardiyografide sağ ventrikül serbest duvarında metastatik kitle izlendi (Figür 2). Hasta takip ve tedavisinin devamı amacı ile onkoloji servisine interne edildi.

SONUÇ

Oküler melanom kutanöz melanomdan daha az metastaz yapar (sırasıyla % 75 ve % 96). Son zamanlarda kardiyak metastazların son derece nadir olduğu ve klinik olarak yetersiz teşhis edildiği bildirilmiştir. Metastatik melanomlu hastaların 70 otopsisinin gözden geçirilmesi sonucu, vakaların %65'inde kardiyak metastaz olduğu bildirilmiştir. Metastatik melanomlar, brüt patolojide belirgin siyah, benekli bir görünüme, dolayısıyla kömür kalbi terimine sahiptir. Metastaz, kalbin herhangi bir yerinde olabileceği gibi, özellikle dört odacığın duvarlarını, endokard veya epikardı tutabilir. Bizim vakamızda metastaz sağ ventrikül duvarındaydı.

Transtorasik ekokardiyografi, benign ve malign kardiyak lezyonları değerlendirmede ve tedaviye yanıt için takipte en sık kullanılan invaziv olmayan testtir. Vakaların %80 kadarında kardiyak melanom teşhis edebilir. Toraks tomografisi, hem kardiyak hem de kardiyak olmayan bölgelerdeki metastatik lezyonların tanımlanmasına yardımcı olabilir.

Altta yatan primer malignitesi olan ve başka bir sebeple açıklanamayan taşidisritmisi olan hastalarda intrakardiyak metastaz olabileceği akılda tutulmalı, gerekiyorsa ileri görüntüleme tetkikleri ile değerlendirilmelidir.

Anahtar Kelimeler: malign melanom, metastaz, taşikardi

Figür 1

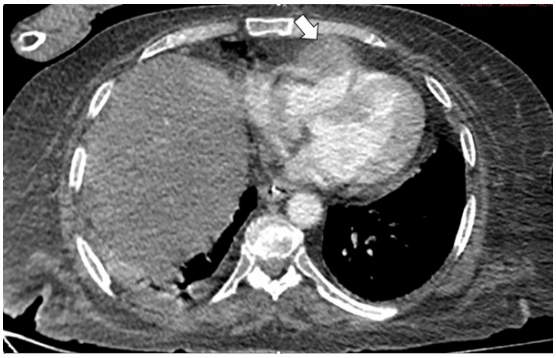

Toraks tomografisinde sağ ventrikül düzeyinde 32 x 24 mm boyutunda metastatik kitle

Figür 2

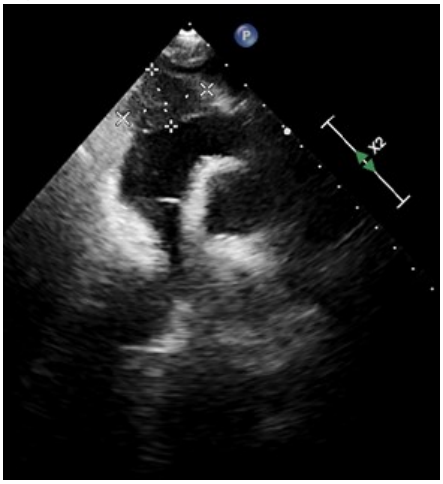

Transtorasik ekokardiyografide sağ ventrikül serbest duvarında 2.9x2.38 cm boyutunda metastatik kitle

EP-053

HAYATI TEHDİT EDEN PONS KANAMASI; OLGU SUNUMU

İhya Oprukçu[1], Şeyda Tuba Savrun[2], Atakan Savrun[2], Ali Aygün[1], İbrahim Çaltekin[1], Rahime Şahin Turan[1], Adem Köksal[1], Elif Yaren Kurul[1]

[1]*Ordu Üniversitesi Tıp Fakültesi, Acil Tıp Anabilim Dalı, Ordu, Türkiye*

[2]*Sağlık Bilimleri Üniversitesi, Dışkapı Yıldırım Beyazıt Eğitim ve Araştırma Hastanesi, Ankara, Türkiye*

GİRİŞ

İntraserebral kanamalar tüm serebrovasküler olguların yaklaşık %10'nunu oluşturur. İntraserebral hemorajinin en sık nedeni hipertansiyondur. İntraserebral kanamalar putamen, thalamus, beyin sapı, caudate nukleus gibi lokalizasyonlarda görülebilir. Pons kanamaları da intraserebral kanamaların yaklaşık %5'ini oluşturur. Bu olgumuzda; senkop ile gelen yaşlı bir hastada, ölümle sonuçlanabilen intraserebral kanamanın beyin sapı tutulumu sunulmuştur.

OLGU

Yetmiş altı yaşında kadın hasta eşi tarafından baygın halde bulunmuş, 112 ekiplerince tarafımıza getirilmiştir. Hastanın anamnezinde olayı hatırlamadığı öğrenilmiştir. Hastanın bilinen ek hastalığı ve antikoagülan kullanımı yoktur. Kan basıncı 150/80 mmHg, nabız 80/dk, solunum sayısı 12/dk, vücut ısısı 36,6 C°, kan şekeri 110 mg/dl olarak tespit ediliyor. Yapılan muayenesinde; genel durum iyi, oryante, koopere, GKS:15, her iki gözde ışık refleksi mevcut ve pupiller izokorik, belirgin lateralizan defisit yoktu. Her iki akciğer solunuma eşit katılıyor, ral-ronküs yok, batın muayenesinde defans, rebound hassasiyeti yok, pretibial ödem yok olarak tespit ediliyor. Elektrokardiyografisi; normal sinüs ritmi olduğu saptanmıştır. Çekilen kontrastsız beyin tomografisi görüntülemesinde pons düzeyinde intraparankimal alanda 17x8mm ebatlarında hemoraji ile uyumlu hiperdens görünüm izlendi (Resim 1). Laboratuar tahlillerinde; WBC: 6,190 mm3, Hbg: 15,0 g/dl, PLT: 254 000 mm3, Glukoz: 110 mg/dl, Kreatin: 0,76 mg/dl, üre: 19 mg/dl, CRP: 4,02 mg/dl, kan pH: 7,39 mmHg, pCO2: 46,4 mmHg, HCO3: 24,9 mmol/l, laktat: 1,3 mmol/l olarak tespit ediliyor. Hasta tomografi sonrası pons kanaması tanısı ile nörolojiye ve beyin cerrahisine konsulte ediliyor. Hastaya nöroloji yoğun bakımda yatışı yapılarak tedavisi yapılmıştır. SONUÇ:Pons, beyin sapının yukarıdaki orta beyin ile aşağıdaki medulla oblongata arasındaki kısmıdır. Hafif derecedeki pons kanamaları genellikle tegementum yerleşimli olup orta hattın lateralindedir. Yüksek derecedeki pons kanamaları ise iki taraflı ve bazal tegmental yerleşimlidir. Yüksek dereceli olanların genellikle kliniği koma, quadripleji ve okuler parezidir. İntraserebral kanamaların nedenleri arasında hipertansiyon, arteriovenöz malformasyonlar, arteriyal anevrizma, intrakraniyal tümörler, travma bulunmaktadır. Pons kanamalarında altın tanı standart bilgisayarlı tomografidir. Tanı Bt de ponsta hiperdens alan görülerek koyulur. Pontin hemorajili hastaların tedavisi, BT ile düzenli kontrol ile yoğun bakıma dayalı olarak devam eder. Bizim olgumuz antikoagülan kullanımı olmamasına rağmen senkop ile gelen yaşlı hastada intraserebral kanamanın olabileceği görülmüştür. Çekilen beyin tomografisinde pons düzeyinde kanama tespit edildi ve nöroloji-beyin cerrahisi önerisi alındı. Nörolojinin görüşü üzerine yoğun bakıma yatışı yapıldı. Sonuç olarak; intraserebral kanamalar, antikoagülan kullanımı olmasa da senkop ile gelen vitalleri stabil, nörolojik muayenesinde defisiti olmayan yaşlı hastalarda akılda tutulması gereken ve hayatı tehdit eden kanamalar ile sonuçlanabilir.

Anahtar Kelimeler: Acil tıp, intrakraniyal kanama, pons hemorajisi

Resim 1.

Pons hemorajisi

Resim 1.1.

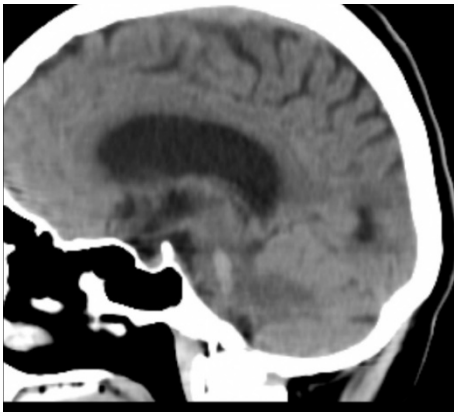

Pons hemorajisi

EP-054

NADİR NEFES DARLIĞI SEBEBİ; GENÇ HASTADA SPONTAN PNÖMOMEDİASTİNUM

Kardelen Közen, Merkan Közen, Adem Köksal, Rahime Şahin Turan, İbrahim Çaltekin, Ali Aygün
Ordu Üniversitesi Tıp Fakültesi, Acil Tıp Anabilim Dalı, Ordu, Türkiye

GİRİŞ

Pnömomediastinum, mediastende hava veya diğer gazların varlığı olarak tanımlanır ve mediastinal amfizem olarak da bilinir Pnömomediastinum spontan (SPM) veya travmatik olarak kategorize edilebilir. SPM, küçük alveoler rüptürlerden çevredeki bronkovasküler kılıfa hava sızdığında oluşur. Daha az yaygın olarak, pnömomediastinum, artmış intralüminal basınca veya bozulmuş duvar bütünlüğüne sekonder üst solunum yolu, intratorasik hava yolları veya gastrointestinal sistemden (örn. özofageal perforasyon) kaçan havadan kaynaklanır. Bu olgumuzda amacımız; nefes darlığı ve hipoksi ile başvuran genç hastalarda ölümle sonuçlanabilen ciddi bir durum olan pnömomediastinumun akılda tutulmasıdır.

OLGU

On sekiz yaşında erkek hasta nefes darlığı ve göğüs ağrısı şikayeti ile acil servise başvurmuştur. Bilinen herhangi bir hastalığı olmadığı, cerrahi girişim öyküsü olmadığı öğreniliyor. Kan basıncı 130/70 mmHg, nabız 110 /dk, solunum sayısı 22/dk, vücut ısısı 36,6 C°, O2 satürasyonu 87 olarak tespit ediliyor. Yapılan muayenesinde; genel durum iyi, oryante koopere, GKS:15, solunum sesleri her iki hemitoraks eşit katılım gösteriyor. Hastanın torakal bölgede cilt ve cilt altı krepitasyonu yok. İnspeksiyonla saptanabilen herhangi bir travma bulgusu yok. Elektrokardiyografisinde; normal sinüs ritmi tespit ediliyor. Olgumuzda dispne, göğüs ağrısı ve genç bir hasta olması bize Pnömotoraks düşündürdü. Yatak başı yapılan usg görüntülemesinde (e-FAST) herhangi bir patoloji saptanmadı. Hastanın PAAC görüntülemesinde pnömomediastinum (Resim 1) şeklinde değerlendirildi. Hastanın hipoksisini açıklamak için Toraks Bt çekilmiştir.
Laboratuar tahlillerinde; WBC: 11 490 mm3, Hbg: 15,1 g/dl, PLT: 238 000 mm3, CRP: 32,6 mg/dl, venöz kan gazı pH: 7,33 mmHg, pCO2: 52 mmHg, HCO3: 23,6 mmol/l, laktat: 1,3 mmol/l olarak tespit ediliyor. Hasta toraks BT sonrası pnömomediastinum tanısı almıştır (Resim 2, 3,4). Hastanın O2 tedavisi ve ampirik antibiyotik tedavisine başlanmış takip ve tedavi amacıyla göğüs cerrahi kliniğine yatırılmıştır.

SONUÇ

Pnömomediastinum, pratikte nadir görülen bir durumdur. Mediasten içinde bulunan ve neredeyse her zaman alveolar boşluktan veya iletken hava yollarından kaynaklanan serbest hava veya gaz olarak tanımlanır. Pnömomediastenin etiyolojisi çok faktörlüdür. Spontan pnömomediastinum gelişiminde geniş ve çeşitli faktörler rol oynamaktadır. Ortak olarak yüksek intratorasik basınçların gelişmesine neden olan çeşitli solunum manevraları pnömomediastinuma yol açabilir. Bunlar arasında valsalva manevraları, öksürme ve kuvvetli öğürme veya kusma yer alır. Tedavi olarak genel durumu iyi olan hastalarda O2 desteği ve analjezi önerilmektedir. Sonuç olarak; pnömomediastinum sık olarak görmediğimiz ancak hızlı tanı konulduğunda tedavi edilebilen ölümcül bir durumdur. Dispne, göğüs ağrısı ve taşikardisi bulunan genç hastalarda Pnömotoraks ile birlikte göz önünde bulundurulması gereken bir solunumsal patolojidir.

Anahtar Kelimeler: Acil servis, nefes darlığı, pnömomediastinum

Resim 1.

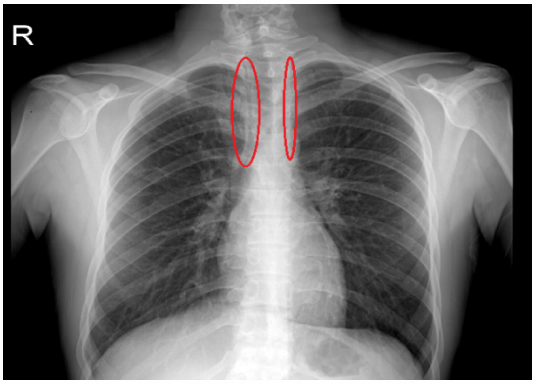

PAAG pnömomediastinum

Resim 2.

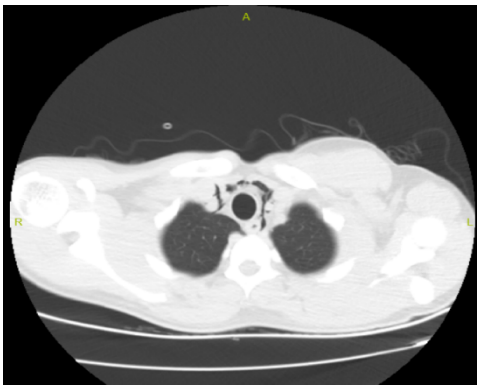

BT'de pnömomediastinum

Resim 3.

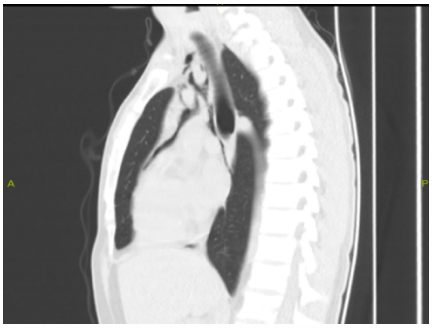

BT'de pnömomediastinum

EP-056

DİRENÇLİ HIÇKIRIK VAKASI

Burak Kocaoğlu, Kamil Kokulu
Aksaray Üniversitesi Tıp Fakültesi, Acil Tıp Ana Bilim Dalı, Aksaray, Türkiye

GİRİŞ

Hıçkırık toplumda sık olarak karşılaşılan, benign prezantasyonu ve kendi kendini sınırlayıcı doğası nedeniyle klinisyenler tarafından çoğunlukla ihmal edilen bir semptomdur. Bununla birlikte, hıçkırık gibi masum görünen bir semptom, altta yatan ciddi tıbbi durumların bir uyarı işareti olabilir ve bu nedenle ciddi bir şekilde ele alınmalıdır. Hıçkırıklar, yaşam kalitesini ciddi şekilde değiştirebilir ve inatçı hale geldiklerinde kaygıya neden olabilir.

OLGU

Acil başvurusundan 2 gün önce başlayan, geçmeyen, dirençli hıçkırık şikâyeti ile gelen 68 yaş erkek hastanıın daha önce benzer şikâyeti olmamış. Hastanın karın ağrısı göğüs veya sırt ağrısı gibi ek bir şikayeti yoktu. Hastanın özgeçmişinde 20 gün önce NonStemi tanısıyla geçirmiş olduğu koroner anjiografi öyküsü mevcut. Kronik hastalıkları ise kroner arter hastalığı, hipertansiyon ve guatrdı. Gelişinde tansiyon arteriyel 156/83 mmHg, solunum sayısı 16/dk, SpO2 %96 (oda havasında), nabız 72 atım/dakikaydı. Hastanın fizik muayenesinde genel durumu iyi, oryante ve koopere, nörolojik muayenesi doğaldı. Akciğer sesleri normal, ral ronküs duyulmadı. Kalp sesleri ritmik, üfürüm duyulmadı. Batın muayenesinde hassasiyet saptanmadı, defans ve rebaund yoktu. Tüm sistemik muayenesi doğal olan hastanın rutin kan tetkikleri alındı ve EKG çekildi. EKG normal sinüs ritmindeydi ve ST, T değişikliği saptanmadı. Hastanın çekilen PA akciğer mve ayakta direkt batın grafilerinde anormal patoloji saptanmadı. Kan sonuçları beklenirken hastanın batın ultrasonografisi çekildi ve safra kesesi 50 x 20 mm ölçüldü ve kese duvarı 3 milimetreydi. Ayrıca kese lümeni en büyüğü 14 mm olan multipl taşlar ile tama yakın doluydu ve koledok santralde 10,5 mm ölçüldü. Hastanın laboratuvar tetkiklerinde bilirubin, KCFT değerlerinde anlamlı yükselme ile amilaz: 661 U/L, lipaz: 1750 U/L şeklinde geldi. Hastanın oral alımı stoplandı, hidrasyonuna başlandı. Hastaya manyetik rezonans kolanjiopankreatografi (Mrcp) çekildi. Hasta akut pankreatit ve koledokolithiazis tanılarıyla gastroenteroloji uzmanına konsülte edildi. Gatroenteroloji servisine yatışı yapıldı. Yapılan ERCP ve kolesistektomi işlemleri sonrası hastanın hıçkırık şikayeti kayboldu.

SONUÇ

Çoğunlukla kendiliğinden düzelen hıçkırık, dirençli hale geldiğinde bizi alert etmeli ve altında organik bir patoloji olmadığı ortaya konulana kadar göz ardı edilmemelidir. Literatür taramasında bazı pankreas kistlerinde ve kronik pankreatit olgularında geçmeyen hıçkırık semptomuna rastlandığı görülmüştür.

Anahtar Kelimeler: Akut pankreatit, hıçkırık, koledokolithiazis

Resim-1

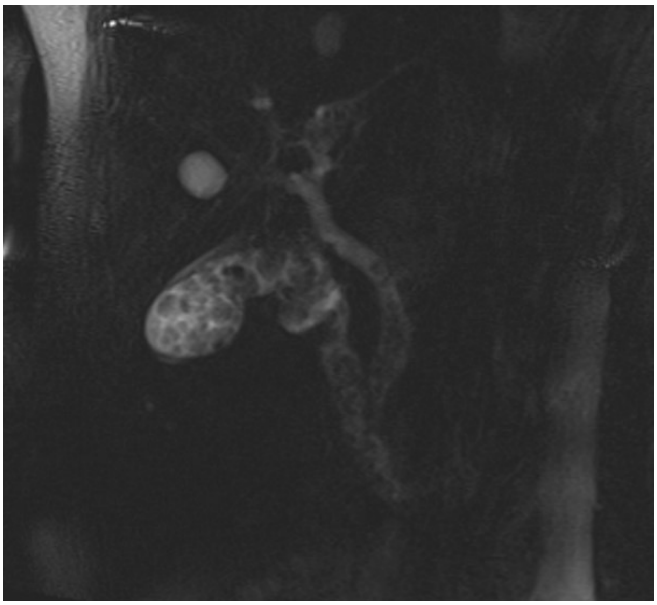

Resim-2

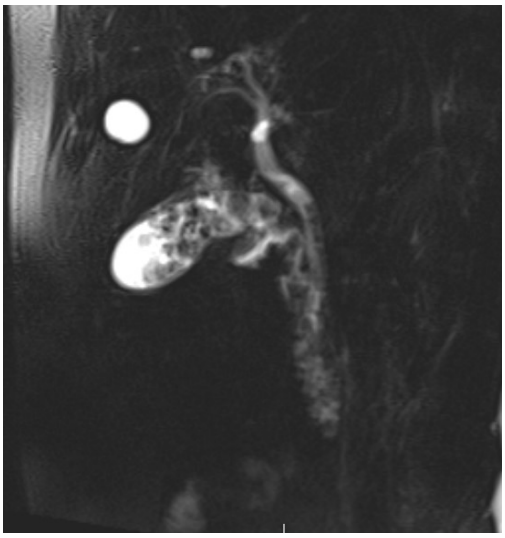

EP-057

GENÇ PERİMİYOKARDİT

Cemil Ceylan, Murtaza Kaya, Harun Yıldırım, Ali Halıcı, Abdil Coşkun
Kütahya Sağlık Bilimleri Üniversitesi Acil Tıp Anabilim Dalı Kütahya

GİRİŞ

İnfluenza virüsü mevsimsel olarak dünya nüfusunun % 5–20'sini enfekte ederek epidemilere yol açar.(1,2) Tüm dünyada her yaş grubunda akut solunum yolu enfeksiyonuna neden olur.(3) Bununla birlikte, özellikle yaşlı yetişkinler, çok küçük çocuklar, hamile kadınlar ve kronik hastalığı olanlar arasında yüksek morbidite ve mortalite ile karşılaşılabilmektedir.(3-5). İnfluenza virüsünün en sık görülen komplikasyonu pnömoni olup, influenza virüsüne bağlı olarak gelişebilen miyokardit ise nadir bir komplikasyon olarak karşımıza çıkar.(7-9) Akut miyokardit, klinik şiddete bağlı olarak büyük ölçüde değişkenlik gösteren ve mortalitesi yüksek olan bir influenza enfeksiyonunun komplikasyonudur.(10) Miyokardit inflamatuvar süreç sonucu kalp kası miyositlerinin hasara uğradığı bir miyokart hastalığıdır.(11) En sık virüsler olmak üzere pek çok bakteri, mantar, otoimmün hastalık ve farmakolojik ajan miyokardit yapabilmektedir.(12) Herhangi bir yaşta oluşabilir ve erkeklerde daha yaygın olarak görünür.(11,13)Çoğunlukla influenza benzeri akut ateşli hastalığı takip eden günler veya haftalar sonra hastaneye başvururlar. Miyokardit tanısı konulan hastaların %59'unda geçirilmiş viral sendrom hikayesi vardır.(11) Sık görülen belirtiler ateş, taşikardi, hipotansiyon, halsizlik, yorgunluk, genel keyifsizlik, atralji, miyalji ve deri döküntüleridir. Miyokart infarktüsünü gösteren göğüs ağrısı sıklıkla görülebilir. Miyokarditli hastalarda miyokardiyal tutulum klinik olarak olmasa da EKG anormallikleri olabilir.(11) EKG'de ventriküler disritmiler ya da kalp bloğu veya sıklıkla miyokart infarktüsü bulguları ile ilişkili Q dalgaları olan ST segment ve T dalgası değişiklikleri görülür.(13) Kardiyak enzimler (kreatinin kinaz (CK), troponin T veya I) miyokardiyal hücre hasarını gösterecek şekilde yükselmiş olabilir. Akciğer filmi normal olabilir, hastalığın gidişini ve tedaviye yanıtı değerlendirmek için ekokardiyografi, kardiyak işlevleri değerlendirmek için radyonükleid ventrikülografi, miyokart infarktüsüne benzeyen bir tablo varsa kardiyak kateterizasyon ve miyokart hücrelerini değerlendirmek, hücre nekrozunu ve inflamatuvar süreci tanımlayabilmek için endomiyokardiyal biyopsi yapılır.(11)Miyokarditli hastalarda tedavinin ilk adımı destekleyici uygulamalardır. Diüretikler, anjiotensin dönüştürücü enzim (ACE) inhibitörleri, beta blokerler ve aldesteron antagonistleri uygun klinik durumlarda başlanabilmektedir. Digoksin kullanımı önerilmemektedir ya da prodisritmik özelliklerinden dolayı düşük dozda önerilmektedir.(13) İnfekte organizmaları yok etmek için antimikrobiyal tedavi kullanılır. Antiviral tedavi de uygulanabilir. Kortikosteroidler gibi immün sistemi baskılayan tedavi inflamatuvar cevabı hafifletmek için kullanılabilir. Ayrıca, emboli gelişimini önlemek için de antikoagülan tedavi kullanılır.(11,13) Bu çalışmada influenza virüsünün yol açtığı nadir komplikasyonlardan olan miyokarditin ölümcül seyredebileceğini edindiğimiz tecrübelerle sizinle paylaşmak istedik.

OLGU

31 yaşında kadın hasta, acil servisimize halsizlik şikayeti ile başvurdu. Şikayetleri birkaç gündür devam eden hastanın öncesinde herhangi bir sağlık kuruluşuna başvurmadığı öğrenildi. Genel durumu orta, bilinç açık, oryante ve koopereydi. Başvuru anında vital bulguları; tansiyon arteryel: 90/50 mm/Hg, SatO2: %97,nabız: 90 vuru/dk, ateş 36.7 ºC olarak ölçüldü. Hastanın fizik muayenesi olağandı ve patolojik bulgusu yoktu. Çekilen EKG'sinde D2-3 ve AVF derivasyonlarında ST elevasyonu mevcut olup, resiprok değişiklik yoktu. Hastanın anamnezi derinleştirilince 1 hafta önce ÜSYE geçirdiği, özgeçmiş ve soygeçmişinde herhangi bir kardiyak öykü olmadığı anlaşıldı. Hastanın çalışılan kan tetkiklerinde kardiyak belirteç değerlerinden Troponin değeri 4000(ng/L) çıkınca hasta kardiyoloji hekimine akut koroner sendrom, perimiyokardit ön tanılarıyla konsülte edildi. Konsültasyon sonucu hasta perimiyokardit ön tanısı ile koroner yoğun bakım ünitesine interne edildi. Çekilen kardiyak USG'sinde perikard parlaklığı artmış, EF %65, kalp boşlukları doğal olarak izlendi, perikardiyal efüzyon izlenmedi. Yapılan koroner anjiyografide LAD yavaş akım, CX normal, RCA normal saptandı. Yoğun bakım ünitesinde genel durumu ve kan tetkikleri kötüleşen hasta takibinin 2. gününde entübe edildi. Fulminan miyokardit düşünülen hasta Kalp ve damar cerrahisi bölümüne konsülte edildi, hastaya kalp ve damar cerrahisi hekimlerince ECMO uygulandı. Uygulanan tüm tedavilere rağmen hasta, yoğun bakım takiplerinin 3. gününde exitus oldu.

SONUÇ

ÜSYE sonrası gelen hastalarda her ne kadar çok nadir olsa da perimiyokardit gelişebileceği unutulmamalı. Halsizlik şikayeti ile gelen hastalarda anamnez derinleştirilmeli, vital bulgularına dikkat edilip yeterli fizik muayene yapılmalıdır. Hastalığın komplikasyonları göz önünde bulundurularak, toksik görünen veya vital bulgularından herhangi biri unstabil olan hastalara ileri tetkik ve görüntüleme yapılmalıdır.

Anahtar Kelimeler: Perikardit, Miyokardit, İnfluenza

EP-058

KARIN AĞRISININ NADİR NEDENİ: SÜPERİOR MEZENTERİK VEN TROMBÜSÜ

Nurullah Samet Yılmaz, Muhammet Samet Bekar, Engin İlhan, Melih İmamoğlu, Sinan Paslı, Vildan Özer, Yunus Karaca

Karadeniz Teknik Üniversitesi Tıp Fakültesi, Acil Tıp Anabilim Dalı, Trabzon

GİRİŞ

Karın ağrısı, abdominal bölgede, lokalize veya yaygın olarak hissedilen bir ağrı duyusudur. Ayrım yapmak kimi zaman zor olsa da ağrının internal ya da eksternal kökenli olduğu algılanabilir. Karın ağrısının, çeşitli nedenlerden dolayı batın içi organların parankiminde meydana gelen değişikliklerden kaynaklanabileceği gibi damar yapılarıyla ilişkili olabileceği de gözden kaçırılmamalıdır. Derinleştirilmiş anamnez ve fizik muayene bulguları yaşamı tehdit eden patolojileri saptamakta ve seyrek görülen durumları adlandırmakta bize ışık tutar. Bu yazıda süperior mezenterik vende meydana gelen trombüs sonrası karın ağrısıyla kliniğimize başvuran bir olguyu literatüre sunduk.

OLGU

60 yaşında, primer odağı bulunamayan peritoneal karsinomatozis tanılı kemoterapi /radyoterapi almayan erkek hasta, üç gündür süren sol yan ağrısı şikayetiyle tarafımıza başvurdu. Ağrısı sürekli tarzda, künt karakterde ve hareketle ilişkisizdi. Sırtına ve karnına yayılmıyordu. Bulantı, kusma ve idrar yaparken yanması yoktu. Acil servis başvurusundan bir gün önce bir kez idrarının renginin koyulaştığını söylüyordu. Ancak kanama tarif etmiyordu. Gaz ve gaita çıkışı olan hastanın, ishal ya da kabızlığı yoktu.

Hastanın başvuru anındaki vital değerleri normaldi. Fizik muayenesinde batın rahattı. Defans, rebound ve kostovertebral açı hassasiyeti yoktu. Solunum sesleri doğaldı. Cilt üzerinde lezyon saptanmadı. Alınan laboratuvar tetkiklerinde kreatinin: 0,96 mg/dL (0,67-1,17), ALT: 15 U/L (0-45), AST: 25 U/L (0-35), Amilaz: 84 U/L (28-100), CRP: 4 mg/dL (<5) Laktat: 17 mg/dL (9-14), WBC: 6,3 x103/µL (3,71-10,19) olarak sonuçlandı. Tam idrar tetkikinde mikrohematüri bulunuyordu. Akciğer ve ayakta direk batın grafisinde anlamlı patoloji görülmedi.

Hastanın orali kapatıldı. Hidrasyon başlandı. Numerik ağrı skalasına göre başvuru sırasındaki ağrısı 9/10 şiddetindeydi.

Ön planda ürolitiazis düşünülen hastaya çekilen kontrastsız batın bilgisayarlı tomografisinde (BT) üriner patoloji saptanmadı. Non-steroid anti inflamatuar ilaçlara (NSAID) ve opioid analjezik ajanlara rağmen ağrısı aynı şiddette süren hastaya vasküler yapıları ve batın içi organ parankimlerini ayrıntılı değerlendirmek için torakoabdominal BT anjiografi ve kontrastlı batın BT görüntülemesi alındı. Arteriyel yapılarda ve organ parankimlerinde var olduğu bilinen peritoneal karsinomatozis bulguları dışında patoloji görülmeyen hastada mevcut hastalığı nedeni ile daha önce çekilen kontrastlı batın BT görüntülemelerinde yer almayan, yeni tespit edilen süperior mezenterik ven trombüsü saptandı (Figür 1).

Genel cerrahi ile konsülte edilen hastaya acil cerrahi girişim düşünülmedi. Uygun ajanlarla analjezi sağlanan hastaya profilaktik düşük molekül ağırlıklı heparin (DMAH) başlandı. Acil serviste yaklaşık 30 saat takip edilen hastanın orali açıldı, mobilize edildi. Takibinde şikayetleri gerileyen hastanın medikal tedavisi düzenlendi. Hasta, ağrının tekrarlaması durumunda acil servise başvurması ve genel cerrahi ile algoloji poliklinik kontrolüne gitmesi önerilerek eksterne edildi.

SONUÇ

Mezenterik venöz tromboz (MVT) başta hiperkoagülabilite sendromları olmak üzere oral kontraseptif kullanımı, postoperatif durumlar ve malignensi gibi nedenlerden kaynaklı olarak ortaya çıkabilir. Sıklıkla 60'lı yaşların ortasında görülmekle birlikte 70 ila 79 yaş arasındaki insidansı 100.000'de 11.3'tür. Akut MVT kollateral venler sayesinde vakamızda da görüldüğü gibi çoğunlukla intestinal iskemiye yol açmaz. MVT'de tedavi protokolümüzü belirleyen ana etken peritoneal irritasyon bulgularıdır. Akut batın bulguları olan hastalarda erken dönemde cerrahi düşünülürken irritasyon bulguları olmayan hastalar 3-6 ay süresince heparinize takip edilmelidir.

MVT tanısı alan hastaların %90'ından çoğunda ana semptom karın ağrısı olsa da ağrı her zaman periumblikal bölgede görülmeyebilir. Hastaların yaşları, sosyoekonomik düzeyleri ve komorbiditelerinin getirdiği olumsuz etkenler göz önüne alındığında ağrı hissinin karakterini tam anlamıyla belirtmek hastalar için çetinleşebilir. Gelişmekte olan kanser tedavileri ve uzayan ortalama yaşam süresini birlikte değerlendirdiğimizde yan ağrısı

şikayetiyle başvuran ve özellikle belirgin fizik muayene bulgusu göstermeyen hastalarda ileri tetkikten kaçınılmamalı ve malignite gibi ek hastalıklar akılda tutulup yan ağrısının nadir nedenlerinden birinin de venöz trombozlar olabileceği unutulmayarak tanı aşamasında buna yönelik hareket planı oluşturulmalıdır.

Anahtar Kelimeler: karın ağrısı, superior mezenterik ven, trombüs,

Figür 1

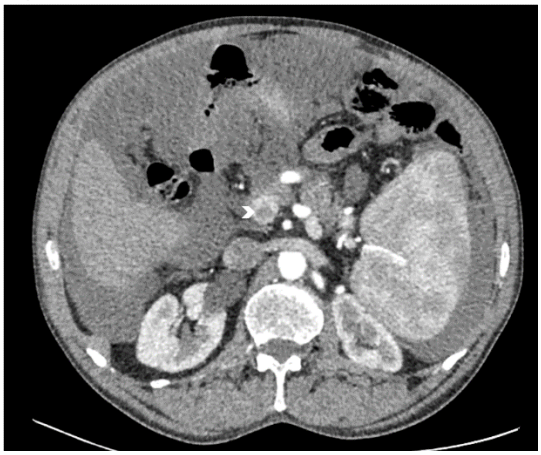

Süperior mezenterik ven trombüsü

EP-059

ACİL SERVİSTE DEV MEZENTER KİSTİ

Seda Mehmetlioğlu, Ali Batur, Bülent Erbil
Hacettepe Üniversitesi Tıp Fakültesi Acil Tıp Ana Bilim Dalı, Ankara

GİRİŞ

Mezenterik kist (MK) nadir intraabdominal tümörler olup 27.000 ile 250.000 hastane başvurusundan yalnızca birinde görülür (1). Genellikle intestinal mezenterde yerleşirler ve orijinleri net değildir. Sıklıkla 4. dekatta görülmesine rağmen hayatın her döneminde ortaya çıkabilir(1). Mezenterik kist olgularının % 25'ini çocuklar % 75'ini yetişkinler oluşturur (2). Hastaların kliniği kistin boyutları, lokalizasyonu, içeriği ve komplike olup olmadığına bağlı olarak değişkenlik gösterir. Karın ağrısı, bulantı, kusma, kabızlık, kilo kaybı, karında kitle, distansiyon ve komşu organlara basıya bağlı ortaya çıkan çeşitli şikayetler ile başvurabildiği gibi genellikle asemptomatik seyrederler. (2-3-4) MK'lerin tanısında patogonomik belirti ve bulgu mevcut değildir. Batın içi kitlelerin ayırıcı tanısında MK de akla gelmelidir. Bu olgu sunumunda acil serviste saptanan dev boyutlu mezenter kistinden bahsedilecektir.

OLGU

Bilinen beta talasemi majör ve epilepsi tanılı 23 yaş kadın hasta acil servise ateş, karında şişlik, bulantı kusma ve nefes darlığı şikayetleri ile başvurdu. Başvuru esnasındaki vital bulguları; Ateş: 38'C, SS:22, Nabız: 144atım/dk,KB: 98/64, SPO2:93 şeklinde idi. Fizik muayenesinde batın distandü, suprapubik bölgeden epigastrik bölgeye uzanan palpabl kitle?, hassasiyet- defans, rebound yoktu. Çekilen Abdomen BT'sinde epigastrik alandan başlayıp, pelvis girimine kadar uzanan 25x12x30 cm (TRxAPxKK) dev boyutlu mezenter kisti görüldü.(Resim 1 -2) İntraabdominal kitle ön tanısı ile genel cerrahiye konsulte edilen hastaya elektif kistektomi yapıldı, patoloji sonucu basit seröz kist olarak sonuçlandı.

SONUÇ

Mezenter kisti tanısında karakteristik klinik ve radyolojik bulgularının olmaması nedeniyle zorluklar yaşanabilir. Tanı genellikle radyolojik olarak insidental konur. Nadiren intestinal obstrüksiyon, rüptür veya kanama komplikasyonları ile ortaya çıkabilirler. Fizik muayene çoğu kez nonspesifiktir, ancak nadir olarak yatay pozisyonda karında mobil kitle palpe edilebilir. Hastaların kliniği kistin boyutları, lokalizasyonu, içeriği ve komplike olup olmadığına göre değişir. Çoğunlukla benign karakterde olup olguların %3'ünden azında maligndir. MK'lerin ayırıcı tanısında kalın barsak duplikasyon kistleri, urakus kisti, meckel divertikülü, jinekolojik ve retroperitoneal kistler, teratom, Wilms tümörü, lenfoma ve rabdomyosarkom düşünülebilir. Fizik muayenede ele gelen kitlelerin ayırıcı tanısında MK akla gelmelidir. Mezenterik kistin tedavisinde, rekürrensi ve malign transformasyonu engellemek amacıyla total eksizyon yapılmalıdır.

Anahtar Kelimeler: karın içi kitle, karında şişlik, mezenter kisti

Resim **1**

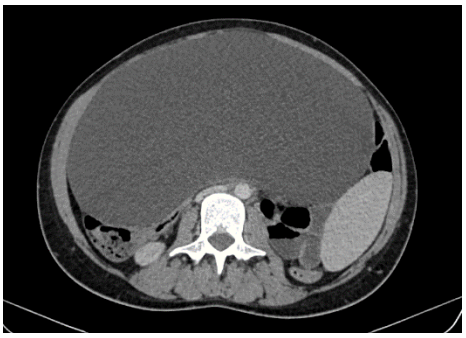

Resim 2

EP-060

KARDİYAK TAMPONAD İLE BAŞVURAN PENETRAN AORTİK ÜLSERE SEKONDER ASENDAN AORT DİSEKSİYONU: OLGU SUNUMU

Seyran Sakine Nas[1], Mehmet Erdi Yılmaz[1], Engin İlhan[1], Ali Rıza Pektaş[2], Melih İmamoğlu[1], Mehmet Ali Yürük[2]
[1]Karadeniz Teknik Üniversitesi Tıp Fakültesi, Acil Tıp Anabilim Dalı, Trabzon
[2]Karadeniz Teknik Üniversitesi Tıp Fakültesi, Kalp ve Damar Cerrahisi Anabilim Dalı, Trabzon

GİRİŞ

Penetran aort ülserleri, tipik olarak aort duvarında oluşan aterosklerotik değişikliklerle ortaya çıkar. Hematomsuz intimal yırtık, penetran aortik ülser, aortik intramural hematom ve periaortik hematom aort diseksiyonunun varyantları olarak tanımlanır. Bu lezyonlardan penetran aortik ülserler, media tabakası içinde hematom ile ilişkili olabilir, perforasyona veya aort diseksiyonuna ilerleyebilen ciddi komplikasyonlara sebep olabilir (1). Bu vakamızda acil servise kardiyak tamponad kliniği ile başvuran ve yapılan tetkikler sonucu penetran aortik ülsere sekonder çıkan aort diseksiyonu saptanan bir hasta anlatılacaktır.

OLGU

Senkop nedeni ile dış merkez başvurusu olan 54 yaş kadın hasta ileri değerlendirme amacıyla tarafımıza yönlendirildi. Hastanın özgeçmişinde hipertansiyon öyküsü olduğu, gün içinde senkop sonrasında progresif ilerleyen göğüs ağrısı ve dispne şikâyeti olduğu öğrenildi.

Dış merkez başvurusunda hipotansif olduğu öğrenilen hasta pozitif inotrop desteği ile tarafımıza sevk edildi. Acil servis değerlendirmesinde genel durumu orta iyi, bilinci açık oryante koopere olan hastanın kan basıncı 110/60 mm/Hg, nabız 85 atım/dk, SaO2 %94, solunum sayısı 20/dk olarak değerlendirildi.

Fizik muayenesinde akciğer sesleri normaldi. Kalp sesleri derinden alınıyordu diğer sistem muayene bulguları normal olarak değerlendirildi.

Laboratuvar tetkiklerinde kreatinin: 1,24 mg/dL (0,67-1,17), ALT: 91 U/L (0-45), AST: 169 U/L (0-35), CRP: 0,9 mg/dL (<5) Laktat: 41 mg/dL (9-14), WBC: 21,8 x103/µL (3,71-10,19), Hemoglobin: 12,8 g/dL (11,3-14,5) olarak tespit edildi.

Hastaya yatak başı yapılan ekokardiyografide (EKO) kalp çevresinde masif efüzyon ve kardiyak tamponadla uyumlu olarak sağ vertrikülde diastolik kollaps görüldü. Perikardiyal aralıktaki sıvı dansitesi hiperekoik olması nedeniyle, hematom lehine yorumlandı. (Figür 1). Çekilen torakoabdominal bilgisayarlı tomografi anjiografi (BTA) görüntülerinde arkus aorta minör kurvaturda 12x10 mm boyutunda kontrast dolum gösteren sakküler anevrizmatik genişleme izlendi ancak aktif ekstravazasyon saptanmadı. Perikardiyal aralıkta en geniş yerinde 3 cm'ye ulaşan ve içinde hematoma ait olduğu düşünülen sıvı koleksiyonu izlendi. (Figür 2). Kardiyoloji ile konsülte edilerek tekrar yatak başı ekokardiyografi yapılan hastaya perikardiyal aralıkta hematom olması nedeniyle perikardiyosentezle drenajın uygun olmayacağı ve cerrahi işlem uygulanması önerildi. Hasta kardiyovasküler cerrahi kliniği (KVC) ile konsülte edilerek operasyona alındı. İntraoperatif değerlendirmede asendan aortanın diseke olduğu, diseksiyon başlangıcının arcus aorta anteriorundaki penetre aortik ülserden olduğu izlendi.

Hastaya asendan aorta ve hemiarkus replasmanı uygulandı. Postoperatif dönemde takibinde problem izlenmeyen hasta yatışının 8. gününde şifa ile taburcu edildi.

SONUÇ

Aortik sendromlardan penetran aortik ülserler, tüm aort diseksiyonlarının %5'inde başlangıç lezyonu olarak ortaya çıkar ve akut aort sendromlarının %2-7'sini oluşturur (1).

Hastalar birçok farklı semptom ile hastaneye başvurabilirler. Diğer akut aort sendromlarında da benzer olduğu gibi, semptomatik penetran aort ülserlerinde ana semptom ülserin yerine bağlı olarak farklı lokalizasyonlarda hissedilen ağrıdır (1). Ayrıca aortik sendromlarda perikardiyal tamponad ve senkop kliniği de görülebilir ve kötü prognostik faktörler arasında yer alır (2,3).

Aortik sendromların tanısında görüntüleme yöntemi olarak BTA kullanılır. Ek olarak hastamızda olduğu gibi tamponad kliniği olan hastalarda yatak başı EKO ile de komplikasyonlar tespit edilebilir (1,4).

Rutin pratikte kardiyak tamponadın acil tedavisi perikardiyosentezdir ancak perikardiyal tamponadın diseksiyona sekonder olduğu düşünülürse, mortaliteyi artırabileceğinden perikardiyosentez önerilmez. Çünkü perikardiyosentez sonucu perikardiyal basınç azalacağından kanama artarak hemodinamiyi bozabilir (2-4). Asendan aort diseksiyonu tanısı konulduktan hemen sonra cerrahi ile tedavi edilmelidir. Perikardiyosentez ancak cerrahiye zaman kazandırmak için seçilen vakalarda yapılabilir (2-4).

Penetre aortik ülserler daha çok desendan aortada görülmekle birlikte asendan aortada tespit edilenler diseksiyonla ilişkili olabilir. Acil cerrahi müdahale gerektirmesi ve mortalite oranları daha yüksek olması nedeniyle acil serviste hızlı şekilde müdahalesi yapılarak en kısa zamanda operasyona verilmelidir.

Anahtar Kelimeler: aortik ülser, aort diseksiyonu, göğüs ağrısı, senkop

Figür 1

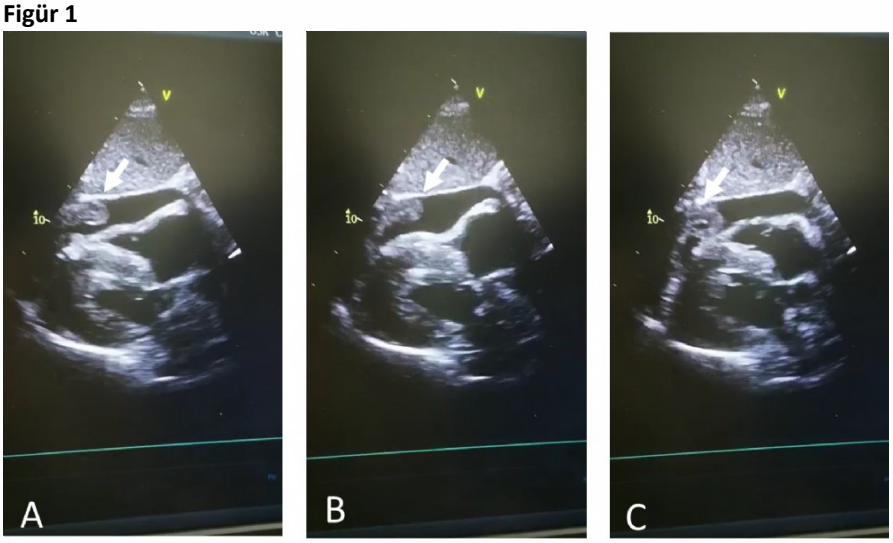

Perikardiyal aralıktaki sıvı dansitesinden daha hiperekoik görülen, hematom lehine yorumlanan görünüm.

Figür 2

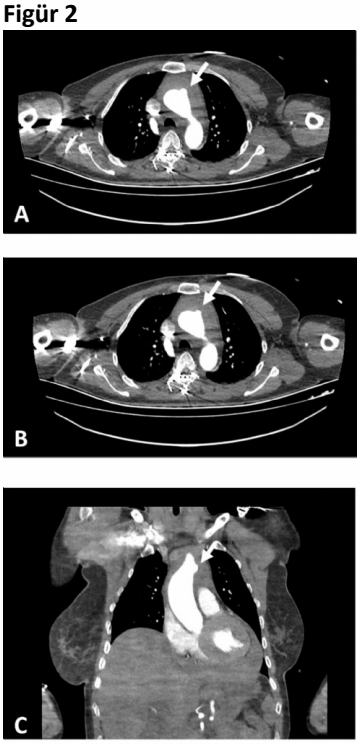

Arkus aorta anterior kesiminde 12x10 mm boyutunda kontrast dolum gösteren sakküler anevrizmatik genişleme ve penetran aortik ülser.

EP-061

ACİL SERVİSTE BİR KRİPTOKOKKOK MENİNGOENSEFALİTİ OLGUSU

Burak Acan, Ali Batur, Nalan Metin Aksu
Hacettepe Üniversitesi, Acil Tıp Ana Bilim Dalı, Ankara

GİRİŞ

Kriptokokkoza neden olan Cryptococcus neoformans basidiyomiçet sınıfına dahil kapsüllü bir maya mantarıdır. Özellikle güvercin olmak üzere kuşların sıklıkla bulunduğu toprak örneklerinde bulunmaktadır (1). Başta Kazanılmış İmmün Yetmezlik Sendromu (AIDS) olmak üzere, organ nakli, malignite gibi immün sistemi baskılanmış kişiler kriptokok enfeksiyonu için risk altındadır (2). Ancak immünitesi baskılanmamış kişilerde de hastalık görülebilmektedir. İnsanlara bulaş genellikle inhalasyon yoluyla olur. Sonrasında hematojen olarak yayılır ve santral sinir sistemine (SSS) yerleşme eğilimi gösterir. Klinikte en sık görülme şekli meningoensefalittir. Kriptokokkal menenjit her zaman klasik bulgularla ortaya çıkmayabilir (3,4).

Bu makalede, hepatosteatoza bağlı karaciğer transplantlı, immün sistemi baskılanmış ve tedaviye bağlı komplikasyonlar nedeni ile kaybedilen bir kriptokok meningoensefaliti olgusu sunulmuştur. Olgu kriptokok meningoensefalitinin Türkiye'de sık görülmemesi nedeniyle sunulmaya değer bulunmuştur.

OLGU

Altmış dört yaşında, erkek hasta bir haftadır olan konuşma ve yürüme bozukluğu nedeniyle acil servise başvurdu. Hastanın benzer şikayet ile 1 hafta önce acil servis başvurusu olduğu ve değerlendirme sonrası poliklinik kontrolü ile taburcu edildiği öğrenildi. Poliklinik kontrolünde ilaç ilişkili vermis toksisitesi düşünülerek serum takrolimus düzeyi ölçümü yapılmış. Serum takrolimus düzeyi yüksek saptanınca tedavisi kesilmiş ve siklosporin tedavisi başlanmış. Sonrasında şikayetlerinde artış olması ve baş ağrısı olması üzerine acil servise başvurdu. Hastanın başvuru anında kan basıncı 120/77 mmHg, nabız 89/dk, ateş 37.3º C idi. Yapılan fizik muayenede bilinci açık, kooperasyonu sınırlı ve dezoryante olarak saptandı. Motor defisit saptanmadı. Ataksik yürüyüş ve şüpheli ense sertliği mevcut idi. Kerning ve Brudzinski belirtileri saptanmadı. Solunum, dolaşım ve sindirim sistemi bulguları doğal olarak değerlendirildi. Özgeçmişinde hepatosteatoza bağlı kronik karaciğer hastalığı nedeniyle 5 ay önce kadavradan nakil olması, diyabeti ve aterosklerotik kalp hastalığı mevcut idi.

Laboratuvar incelemelerinde; lökosit 7400 /mm3, hemoglobin 13.3 g/dL, Htc %39.4, trombosit 143000/mm3, eritrosit sedimentasyon hızı 14 mm/saat, CRP 10.54 mg/dL, prokalsitonin 0.148 ng/mL, kan glukoz düzeyi 162 mg/dL olup periferik yaymada özellik yoktu. Biyokimyasal testleri normaldi. Kan amonyak düzeyi normal sınırlarda idi. İdrar incelemesinde; dansite 1010, pH 5.0, glukoz (-), protein (-), keton (-), bilirubin (-), ürobilinojen (-) olup mikroskobide 5 lökosit ve 4 eritrosit görüldü. İdrar kültüründe üreme olmadı. Kontrastsız bilgisayarlı beyin tomografisinde 3. ve lateral ventriküllerde serebral hacim kaybına bağlı genişleme saptandı.

Hastaya santral sinir sistemi enfeksiyonu ön tanısı ile lomber ponksiyon (LP) yapıldı. LP'de elde edilen beyin omurilik sıvısı (BOS) bulguları; glukoz 23 mg/dL, eş zamanlı serum glukozu 162 mg/dL, protein 73 mg/dL, hücre sayımında 3800/mm3 PNL ve 500/mm3 lenfosit saptandı. Gram boyamada maya benzeri mantar hücreleri görüldü. Beyin omurilik sıvısında kriptokok antijeni pozitifi saptandı. BOS mantar kültüründe Cryptococcus neoformans üredi. Ayrıca hastanın kan mantar kültüründe de Cryptococcus neoformans üredi.

Hastaya ilk değerlendirilmenin ardından bakteriyel ve viral etkenler düşünülerek ampirik meningoensefalit tedavisi başlandı. BOS incelemesinde kültürde Cryptococcus neoformans saptanması üzerine tedaviye amfoterisin-B ve flukonazol eklendi. 4. gün enteral beslenme başlandı ve BOS kültür-viral PZR sonuçlarına göre bakteriyel ve viral menenjit tedavisi durduruldu, antifungal tedavisine devam edildi. Tedavinin 7. gününde takipnesi gelişen ve oksijen ihtiyacı artan hastaya aspirasyon pnömonisi tanısıyla piptaz başlandı. Hasta 9. günde oksijen ihtiyacında artma, bilincinde gerileme olması nedeniyle entübe edildi. Entübasyon sonrası arrest olan hastada resüsitasyon sonrası spontan dolaşımın geri dönüşü sağlandı. Takipte hipotansif seyreden hastaya septik şok tanısıyla vazopressör tedavi başlandı. Hasta tedavinin 11. gününde eksitus oldu.

SONUÇ

Sonuç olarak; sunulan olguda, immün sistemi baskılanmış hastada fırsatçı fungal bir patojen olan Cryptococcus neoformans saptanmış olup tedaviye rağmen hasta eksitus olmuştur. Cryptococcus neoformans genellikle meningoensefalit kliniği ile seyreden özellikle immün sistemi baskılanmış hastalarda akılda tutulması gereken fırsatçı fungal bir etkendir. Bu sebeple immün sistemi baskılanmış santral sinir sistemi enfeksiyonu düşünülen hastaların BOS analizinde Cryptococcus neoformans gibi fırsatçı patojenler de göz önünde bulundurularak değerlendirme yapılmalıdır.

Anahtar Kelimeler: Cryptococcus neoformans, menenjit, kriptokokkoz

EP-062

ARTERİOVENÖZ FİSTÜL'ÜN NADİR BİR KOMPLİKASYONU: ANEVRİZMA RÜPTÜRÜ

Yüksel Çetin, Merve Osoydan Satıcı, Samet Bayram, Burak Kafalı, Serdar Özdemir, Serkan Emre Eroğlu
Sağlık Bilimleri Üniversitesi, Ümraniye Eğitim ve Araştırma Hastanesi, Acil Tıp Ana Bilim Dalı, İstanbul

GİRİŞ

Son dönem böbrek hastalığında renal replasman tedavisi için kullanılan arteriyovenöz fistüllerin (AVF) çeşitli komplikasyonları görülebilmektedir. Bunlar kanama, enfeksiyon, nöropati,pulmoner- venöz hipertansiyon ve anevrizma oluşumudur.

AVF anevrizmaları, en sık görülen geç dönem fistül komplikasyonudur. AVF anevrizmasının gelişiminde santral venöz stenoz nedeniyle artmış venöz basınç, aynı bölgede tekrarlayan ponksiyonlar ve immünsupresyonun rol aldığı düşünülmektedir. AVF girişinde gelişen anevrizma ve psödoanevrizmalar, embolizasyon, tromboz, hemoraji, enfeksiyon ve distal iskemi gibi patolojilere neden olabilmektedir. AVF anevrizma rüptürü, mortal seyredebilen bir komplikasyon olup, nadir görülmesi sebebiyle literatürde yer alan bilgiler kısıtlıdır. Bu olgu sunumunda hızlı müdahele ve cerrahi tedavi ile sekelsiz iyileşen,akut AVF anevrizma rüptürü ile acil servise başvuran vakayı, literatür eşliğinde tartışmayı amaçladık.

OLGU

Otuz yaşında erkek hasta, yarım saat önce sol kol antekübital bölgede yer alan AVF'de başlayan spontan kanama nedeniyle acil servise başvurdu. Özgeçmişinde 7 senedir renal replasman tedavisi aldığı son dönem böbrek hastalığı ve hipertansiyonu mevcuttu. Hastanın başvuru anında vital parametreleri;ateş: 36,5°C, nabız 113 atım/dk, kan basıncı 64/38 mmHg, parmak ucu oksijen satürasyonu %99 olarak görüldü. Hastanın bilinci açık, koopere, oryante ve Glasgow Koma Skalası 15'di.Fizik muayenede cilt soluk ve terli olarak gözlendi, hastanın sol antekübital fossada AVF'den protrüze lezyonu ve bu lezyondan aktif kanaması olduğu görüldü (Görsel 1). Hasta hipotansif-taşikardik, evre 3 hemorajik şokta, kanamayı durdurmak için turnike yapıldı,1 L/saat hızında iztonik infüzyonu yapıldı. Üç ünite eritrosit süspansiyonu transfüzyonu yapıldı. Hastanın fistül anevrizmasından aktif kanaması ve hipotansif olması nedeniyle acil ameliyata alındı. Operasyon sırasında sefalik ven içinden trombüs ve anevrizma kesesi çıkarılarak kapatıldı. Postoperatif dönemde hastanın sol üst extremite distalinde nabızları olağandı. Hasta servis takibi sonrasında sağlıklı olarak taburcu edildi.

SONUÇ

AVF'ler greftlere kıyasla enfeksiyon ve tromboz sıklığının az olması nedeniyle kalıcı hemodiyaliz erişimi için tercih edilen yöntemdir.AVF anevrizmasının komplikasyonları olarak diyalizden sonra uzun süreli kanama, düşük akıştan kaynaklanan yetersiz diyaliz, çalma sendromu veya yüksek debili kalp yetmezliğine yol açabilen yüksek akıştır. Anevrizma kanamaları anevrizmanın yırtılmasına bağlı olabileceği gibi, üzerindeki deri dokusunun giderek incelmesine, nekroze olmasına veya enfekte olmasına bağlı gelişebilir. Etiyoloji incelendiğinde,Anjiyotensin II, transforme büyüme faktörü-β aracılı elastin, kollajen ve damar matriksmetaloproteinazların anevrizma oluşumunda rol aldığı düşünülmektedir. Anevrizma komplikasyonlarının değerlendirilmesinde doppler ultrason ile anevrizma içindeki akış incelenebilir, ekokardiyografiyle kardiyak debi-indeks ölçümleri yapılabilir. Asemptomatik anevrizmal AVF'ler, semptomlar ortaya çıkana kadar, teknik ve mekanik problemler daha fazla kullanılmasını engel olana kadar hemodiyaliz için kullanılabilir. Literatürdeki çalışmalar anevrizmal AVF'nin onarımını, hastanın yaşam kalitesini etkilediğinde veya AVF kullanımını etkileyecek kadar büyüdüğünde yapılması gerektiğini önermektedir. Hastanın kozmetik kaygıları ve anevrizma çapının tek başına müdahale endikasyonu olmadığı düşünülmektedir. İnsanlardaki çalışmalar yeterli olmamakla birlikte ACE inhibitörlerinin diyaliz hastalarında vasküler anevrizma gelişimini önlemede kullanılabileceği düşünülmektedir.

Anahtar Kelimeler: anevrizma, arteriovenöz fistül, rüptür

Şekil 1

Kanama kontrolü sonrası AVF anevrizma protrüzyonun görünümü

EP-063

MİLYONDA BİR ACİL: BİLATERAL SPONTAN PNÖMOTORAKS

Muhammet Samet Bekar, Özlem Bülbül, Engin İlhan, Melih İmamoğlu, Sinan Paslı, Vildan Özer, Yunus Karaca
Karadeniz Teknik Üniversitesi Tıp Fakültesi, Acil Tıp Anabilim Dalı, Trabzon

GİRİŞ

Pnömotoraks, akciğer zarlarının arasında hava bulunması olarak tanımlanır. Spontan, travmatik ve iyatrojenik olarak sınıflandırılır. Spontan pnömotoraks ise, primer ve sekonder olarak ikiye ayrılır. Primer spontan pnömotoraks (PSP), supplevral, iatrojen veya altta yatan bir neden olmaksızın, subplevral bleb/büllerin rüptürü sonucu ortaya çıkar ve sıklıkla genç erkek hastalarda görülür.
Toplumda erkeklerde 7.4/100.000 ve kadınlarda 1.2/100.000 sıklıkta görülmektedir. PSP, çok nadiren bilateral de görülebilmektedir. Bilateral simültane PSP ise, spontan pnömotoraks vakalarının %1.3'ünde görülmektedir. Bu vakada aynı anda bilateral PSP görülen hastamız sunulmuştur.

OLGU

19 yaşında, bilinen tıbbi özgeçmişi olmayan hasta, acil servise aynı gün içinde başlayan sırt ağrısı ile başvurdu. Şikayetlerinin birkaç saattir olduğunu ancak giderek arttığını ifade eden hastanın vital bulguları stabildi, oksijen satürasyonu %97 olarak ölçüldü. EKG'de akut patoloji saptanmadı. Fizik muayenede, sol akciğerde solunum seslerinde azalma tespit edildi. Diğer sistem muayeneleri normaldi. Çekilen direkt akciğer grafisinde, sol tarafta pnömotoraks saptandı (Figür 1). Hasta göğüs cerrahisi ile konsülte edilerek sedasyon altında sol tüp torakostomi uygulandı ve çekilen kontrol akciğer grafisinde sol akciğerin ekspanse olduğu izlendi. Servis yatışı öncesinde, olası bir cerrahi planını değerlendirmek üzere çekilen toraks tomografisinde, sağ akciğer apekste de pnömotoraks saptandı (Figür 2). Sağ taraftaki pnömotoraks boyutu küçük olması nedeniyle acil serviste herhangi bir işlem uygulanmadı ve hasta takip amacıyla göğüs cerrahi servisine yatırıldı.

SONUÇ

PSP özellikle genç, uzun ve vücut kitle indeksi düşük hastalarda daha sık görülmektedir. Bilateral PSP, oldukça nadir görülmesine rağmen, tansiyon pnömotoraks gelişebileceğinden hayatı tehdit eden bir durumdur ve ivedilikle müdahale edilmesi gereklidir. Acil servislere göğüs ağrısı ile başvuran hastalarda akla ilk olarak, mortalitesi daha yüksek olan kardiyak patolojilerin gelmesi doğal karşılanabilecek bir durumdur ancak, fizik yapısı ve yaşı itibariyle pnömotoraks şüphesi yüksek olan hastalarda başvurudan kısa süre sonra akciğer grafisi de mutlaka çekilmelidir. Bunun yanında, nadir görülüyor da olsa, hayatı daha ciddi derecede tehdit eden bir durum olduğundan, bilateral PSP da akılda tutulmalıdır.

Anahtar Kelimeler: bilateral, nefes darlığı, pnömotoraks

Figür 1

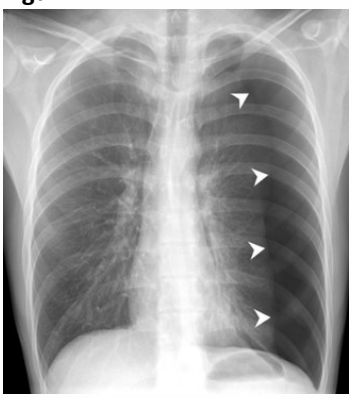

PA akciğer grafi, solda plevra hattı ve pnömotoraks

Figür 2

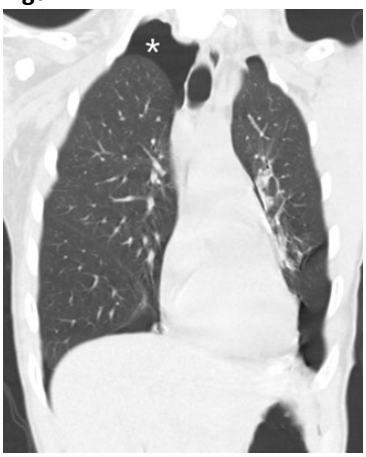

Tüp torakostomi sonrası çekilen toraks BT görüntüsü, sağ akciğer apekste minimal pnömotoraks

EP-064

METHEMOGLOBİNEMİ: NEFES DARLIĞININ AKILDA TUTULMASI GEREKEN BİR NEDENİ

Hatice Şeyma Büyükgül, Mustafa Batuhan Kılıçaslan, Cantürk Emir, Özlem Dikme, Özgür Dikme
Sağlık Bilimleri Üniversitesi, İstanbul Eğitim ve Araştırma Hastanesi, Acil Tıp Anabilim Dalı, İstanbul

GİRİŞ

Methemoglobin, ferrik formda demir içeren bir hemoglobin molekülüdür. Hemoglobindeki demir oksijenle birleşerek ferrik demire, dokulara oksijen verdiğinde ise tekrar ferröz demire dönüşür. Methemoglobinemi, ferröz demirin oksitlenerek ferrik forma dönüştüğü ve hemoglobinin oksijen bağlayamaz hale geldiği bir durumdur. Acil serviste Methemoglobinemiye en sık neden olan ajanlar lokal anestezikler, aromatik aminler, nitrobenzen, metil nitrit, aromatik nitrozlar, sülfanamidler, naftalin, gümüş nitrat, bakır sülfat, çinko sülfat bazları, kök sebzeler ve bazı mantarlardır. Methemoglobinemi ayrıca bazı donmuş, kurutulmuş koruyucu olarak nitrit kullanan gıdaların tüketiminde de görülebilir. Acil servise en yaygın başvuru siyanoz nedeniyledir. Siyanoz genellikle MetHb %10-20'ye çıktığında görülür. MetHb %20-50'ye ulaştığında nefes darlığı, baş ağrısı, vertigo, taşikardi ve senkop görülebilir. Seviye ≥%50 ise nöbetler, takipne ve metabolik asidoz gelişebilir. Seviye ≥%70 olduğunda ölümcül olabilir. Tedavide metilen mavisi ve oksijen tedavisi kullanılmaktadır. Bu olgu sunumunda acil servise nefes darlığı ile başvuran ve etiyolojisi aydınlatılamamış bir methemoglobinemi vakası sunuyoruz.

OLGU

57 yaşında bilinen hipertansiyonu olan ancak ilaç kullanımı olmayan kadın hasta acil servise dispne şikayetiyle ayaktan başvurdu. Göğüs hastalıkları polikliniğine gün içinde müracaat etmiş, değerlendirilmiş ve periferik oksijen satürasyon değeri düşük olduğu için acil servise yönlendirilmiş. Hasta şikayetinin yaklaşık 3 gün önce başladığını ve giderek arttığını ifade ediyor. Özellikle eforla belirginleştiğini bildiriyor. İki gün önce bu şikayetle dış merkez başvurusu olduğunda kan tetkikleri alınmış ve toraks BT ile görüntülemesi yapılmış. Parankim yapılarının değerlendirilmesinde santral alanlarda buzlu cam manzarası, parakardiyak alanlarda dansite artışları izlenmiş. Hastanın acil servis başvurusunda yaşamsal bulguları değerlendirildiğinde kan basıncı 212/98 mmHg, nabız 88/dk, solunum sayısı 18/dk, vücut ısısı 36,4 C ve sPO2 %84 oda havasında ölçüldü. Genel durumu iyi ancak ajite görünümdeydi, nefes açlığı tarifliyordu. Dudak çevresi siyanotik görünümdeydi. Solunum sesleri olağandı. Kardiyak sesler olağan, üfürüm izlenmedi. Hastaya nazal 4 lt/dk oksijen tedavisi başlandı sonrasında sPO2 %88 ölçüldü. EKG normal sinüs ritminde saptandı. Laboratuvar tetkikleri planlandı. Ateş yüksekliği olmaması, solunum yolu enfeksiyonuna yönelik semptomu olmaması ve enfeksiyöz parametreleri normal saptanması sebebi ile hastada ön planda enfektif süreç düşünülmedi ve bu hipoksik süreci açıklayacak bir sebep olmadığı kararı verildi. Hastanın acil serviste alınan tetkiklerinde pO2 62, pCO2 42, lökositozu yok, CRP 9 mg/L ve biyokimya değerleri olağan ölçüldü. Yatak başı ekokardiyografik değerlendirmede LV EF olağan, sağ yapılar olağan saptandı. Pulmoner emboli açısından klinik olasılık skorlamaları yapıldığında düşük riskli idi ve d-dimer ile ekartasyonu planlandı. D-dimer >1 mcg/mL saptanması üzerine hastaya BT anjio çekildi ancak emboli saptanmadı. Santral siyanoz ayırıcı tanılar arasında methemoglobinemi düşünülerek düzey ölçümü yapıldı ve düzey 20,8 saptandı. Methemoglobinemi etiyolojisine yönelik hasta detaylı sorgulandı, ailesinde ya da kendisinde methemoglobinemi öyküsü olmadığı öğrenildi. Yakın zamanda farklı bir besin tüketimi yoktu, dondurulmuş gıda tüketimi tariflemedi. Yeni kullanmaya başladığı ya da düzenli kullandığı bir ilaç da bulunmuyordu. Methemoglobinemi etiyolojisi öykü ile ayrıntılandırılamadı. Hastaya 1 mg/kg dozunda 10 dakika sürede IV yolla metilen mavisi verildi. Tedavi sonrası hastada dramatik iyileşme sağlandı. Kontrol ölçümde methemoglobin düzeyi 5,1'e geriledi. Asemptomatik olarak 6 saat takip edilen hasta olası genetik faktörlerinde araştırılması amacı ile Hematoloji polikliniğine yönlendirilerek taburcu edildi.

SONUÇ

Methemoglobinemi, oksijen seviyesini kardiyak veya pulmoner bir sebep olmaksızın düşüren, nadir görülen ve önemli bir siyanoz sebebidir. Acil servise siyanoz ile başvuran ve altta yatan bir sebep bulunamayan hastalarda ayırıcı tanıda mutlaka akla gelmesi gerekir.

Anahtar Kelimeler: Methemoglobinemi, dispne, siyanoz.

EP-065

KARIN AĞRISININ NADİR NEDENLERİNDEN BİRİ: SUPERİOR MEZENTER ARTER (WİLKİE'S) SENDROMU

Emine Sarı, Ali Halıcı, Abdil Coşkun, Harun Yıldırım, Murtaza Kaya
Kütahya Sağlık Bilimleri Üniversitesi, Acil Tıp Ana Bilim Dalı, Kütahya

GİRİŞ

Superior mezenter arter (SMA) sendromu duodenumun üçüncü kıtasının aorta ve superior mezenter arter proksimal kısmı arasında basıya uğraması sonucu ortaya çıkar. 1927 yılında Wilkie tarafından kronik duodenal ileus şeklinde tanımlanması nedeniyle Wilkie sendromu olarak da anılır. Gıda alımı sonrası ortaya çıkan epigastrik ağrı, şişkinlik, bulantı, kusma, anoreksiya ve kilo kaybı yakınmalarıyla kendini gösteren ve nadir görülen bir sendromdur.

OLGU

48 yaşında bilinen esansiyel hipertansiyon dışında ek hastalığı olmayan erkek hasta; karın ağrısı, yemeklerden sonra şişkinlik, bulantı, kusma yakınmalarıyla başvurdu. Yaklaşık 3 gündür olan gıda artıkları içeren kusma şikayeti mevcut. Acil servisteki muayenede aktif şikayet olarak bulantı tarifliyor, genel durumu orta, bilinci açık, kooperasyon ve oryantasyonu tam. Hastanın başvurusunda arteriyel tansiyonu 100/60 mmHg, nabız 105/dk, spo2:%99, solunum sayısı 22/dk, ateş: 36,6 °C.Fizik muayenesinde batın distandü görünümde ve yaygın hassasiyet vardı. Hastadan hemogram, biyokimya ve arter kan gazı tetkikleri çalışıldı. Hastanın çalışılan kanlarında: pH: 7.44, HCO3 -: 27.3 mmol/L, pCO2: 36.2 mmHg, baz açığı: -3.9 mmol/L iken laktat düzeyi: 2.4 mmol/L (0.5-1.6) wbc:13.2, plt:223, hb:16.1, glikoz:121, üre:35, kreatinin:1.09, ast:14, alt:17, crp:46 olarak saptandı Batın ultrasonografisinde tabloyu açıklayacak bulgu yoktu. Bunun üzerine yapılan kontrastlı abdomen aort anjiografisinde: superior mezenterik arterin 5.cm de başlayan lümende %85 darlık mevcut, superior mezenterik arter dallarında oklüzyon öncesi sol üst kadrana uzanan dal ile kollateral dolum mevcuttu. Bağırsak anslarında iskemi bulgusu saptanmadı. Hasta genel cerrahiye konsulte edilerek takip ve tedavi amacıyla genel cerrahi servisine interne edildi. Servis takiplerinde hastanın oral alımı kapatıldı, iv (intravenoz) izotonik hidrasyonu ve antibiyoterapi başlandı. Hastanın genel durumu iyi seyretti kademli olarak oral alımı açıldı. Semptomlarının gerilemesi üzerine taburculuk planlandı. Diyet, günlük yaşam ve reçete önerilerinde bulunularak hasta yatışının dördüncü gününde taburcu edildi

SONUÇ

SMA sendromu kronik, sürekli obstrüktif semptomlara neden olan gerçek anatomik klinik patolojidir. Sebebi bulunamayan bulantı kusma ve karın ağrısı şikayetlerinde, üst gastrointestinal obstruksiyonlarda superior mezenter arter sendromu ayırıcı tanıda dikkate alınmalıdır. Bu hastalığın tedavisinde bizim vakamızda olduğu gibi konservatif tedavi ya da cerrahi tedaviler uygulanabilir.

Anahtar Kelimeler: Karın ağrısı, Superior mezenter arter sendromu, Wilkie's sendromu

EP-066

KARIN AĞRISININ NADİR NEDENİ: REKTUS KILIF HEMATOMU

Kerem Sami Keyf, Kamil Kokulu
Aksaray Üniversitesi Tıp Fakültesi, Acil Tıp Anabilim Dalı, Aksaray

GİRİŞ

Rektus kılıfı hematomu, genellikle ani başlayan karın ağrısı ile ortaya çıkan, antikoagülasyonun nadir görülen bir komplikasyonudur. Rektus kılıfı hematomu, intraabdominal inflamatuar bir süreçle karıştırılabilir, bu da tanıda gecikmeye veya uygun tedaviler başlatılmadan önce gereksiz laparotomiye yol açabilir. Şiddete ve prezentasyona bağlı olarak, çoğu hasta tam bir iyileşmenin ardından 1-2 hafta içinde antikoagülasyona devam edebilir.

OLGU

76 yaş erkek hasta karın ağrısı şikayeti ile acil servise başvurdu. Geliş vitalleri Spo2: %93 (oda havasında) TA:130/80 mmHg Nb:94 atım/dakika ve KŞ:150 mg/dl ydi. Fizik muayenesinde GKS 15, koopere ve oryante, batın muayenesinde sağ üst kadranda ele gelen şişlik, hassasiyet, defans mevcuttu rebound ise negatifti. Dinlemekle solunum sesleri doğal, ek ses duyulmadı. Kalp sesleri doğal, s1+ s2+ ritmik, patolojik üfürüm duyulmadı. Hastanın ekstremite ve diğer sistem muayeneleri doğaldı. Özgeçmişinde hipertansiyon, kronik kalp yetmezliği ve kronik obstruktif akciğer hastalığı mevcuttu. Düzenli olarak asetilsalisilik asit 100 mg, klopidogrel 75 mg 1x1, digoksin 0.25 mg 1x1, trimetazidin 35 mg 2x1, furosemid 40 mg 2x1, kandesartan 16 mg+hidroklortiyazid 12.5 mg 1x1 kullanımı mevcuttu. Kan tetkiklerinde üre: 94 mg/dl, total bilirubin: 2.28 mg/dl, direkt bilirubin: 0,55 mg/dl, ggt:214 u/l, ldh:506 u/l, wbc:20250, neu:17830, diğer tetkikleri normal sınırlardaydı. Hastanın çekilen abdomen BT raporu "Sağ üst kadran lokalizasyonunda kas planları içerisinde 8x3 cm boyuta ulaşan olası yüksek dansiteli alan izlendi (Rektus kılıf hematomu ?)." Olarak raporlandı. Hasta genel cerrahi uzmanına konsülte edildi. Genel cerrahi uzmanı tarafından acil cerrahi girişim düşünülmeyen hastanın antiagregan ve antikoagülan tedavisi ilgili klinikle görüşüldü ve kar-zarar dengesi gözetilerek yeniden düzenlendi. Hastaya acil durumlar anlatıldı, en yakın zamanda genel cerrahi poliklinik kontrol önerisiyle taburcu edildi.

SONUÇ

Acil servise karın ağrısıyla başvuran özellikle de 65 yaş üstü hastalarda kapsamlı bir fizik muayene, özgeçmiş ve kullanılan ilaçların ayrıntılı bir şekilde sorgulanması elzemdir. Çoklu komorbid hastalığı, risk faktörleri ve antiagregan-antikoagülan kullanımı olan hastalarda kanamaya bağlı gelişebilecek akut batın tabloları da akla gelmelidir. Risk faktörü olan hastalarda karın ağrısının nadir sebepleri ayrıntılı görüntüleme yöntemleri ile ekarte edilmelidir.

Anahtar Kelimeler: hematom, karın ağrısı, rektus kılıfı

Resim-1

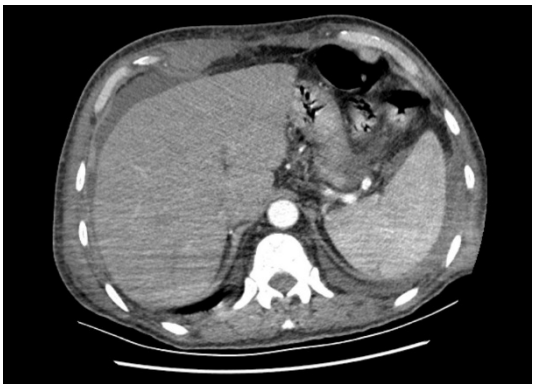

Resim-2

EP-067

STATİN KULLANIMINA BAĞLI GELİŞEN RABDOMİYOLİZ: OLGU SUNUMU

Satuk Buğrahan Bozatlı[1], Eray Çeliktürk[1], Yekta Alp Yorulmaz[1], Mustafa Burak Sayhan, Ömer Salt
[1]*Trakya Üniversitesi Tıp Fakültesi, Acil Tıp Ana Bilim Dalı, Edirne*
[2]*Kayseri Şehir Hastanesi, Acil Servis, Kayseri*

GİRİŞ

Rabdomiyoliz, kas nekrozu ve hücre içi kas bileşenlerinin dolaşıma geçmesi ile karakterize bir sendromdur. Rabdomiyoliz nedenleri arasında ilaçlar, toksinler, enfeksiyonlar, kas travması, konvülsif nöbetler, hipertermi, elektrolit dengesizlikleri, kas enzim defektleri, kokain ve alkol kullanımı bulunmaktadır. Hipolipidemik ilaçlardan statin kişide kas toksisitesine veya rabdomiyolize neden olabilir. Acil servisimize başvuran koroner anjiografi işleminden sonra başlanılan statin kullanımına bağlı rabdomiyoliz gelişen vaka sunulması amaçlanmıştır.

OLGU

62 yaşında kadın hasta gece yarısı başlayan bulantı, kusma, 1 haftadır kol ve bacaklarda güçsüzlük ve kas ağrısı şikayeti ile acil servise başvurdu. Bilinen diyabet ve hipertansiyon tanıları olan 1 ay önce yapılan koroner anjiografide sağ koroner arterine 2 adet stent implante edilmiş. Metformin kullanımı olan hastaya anjiografi işlemi sonrası metoprolol süksinat, tikagrelor, rosuvastatin, ranolazin, asetilsalisilik asit medikasyonu başlanıldığı öğrenildi. Hastanın TA: 152/72 mmHg, nbz: 85/dk, SpO2: %98, ateş:36,7. Hastanın fizik muayenesinde batın palpasyonda hafif hassas, defans ve rebound yok. EKG: Sinüs ritmi, D3 AVR ve V1 de T negatifliği mevcut, ST elevasyonu ve depresyonu yok. Laboratuvar değerlerinde üre 62 mg/dl, kreatinin 1.95 mg/dl, alanin amino transferaz (ALT) 411 U/L, aspartat transaminaz (AST) 211 U/L, laktat dehidrojenaz (LDH) >1482 U/L, kreatin kinaz (CK) >6812 U/L olarak saptanmıştır. (Tablo 1) ALT ve AST yüksekliği saptanan hastanın yapılan hepatobiliyer ultrasonunda karaciğer boyut ve parankim ekosu arttığı görülmüş olup, ana portal ven ve hepatik venlerin normal görünümde olduğu, batın içi serbest sıvı görülmemiştir. Hastaya tetkik, fizik muayene ve öyküsüne dayanarak statin kullanımına bağlı rabdomiyoliz düşünüldü. CK ve üre kreatin değerleri yüksek olan hasta ile ilgili hidrasyon başlanıldı. Rabdomiyoliz ve toksik hepatit tablosuyla ilgili gastroenteroloji bölümüne ve statin kullanımı kesilerek hiperlipidemi tedavisinin planlanması için kardiyoloji bölümüne hasta konsülte edildi. Hidrasyon sonrası kreatinkinaz, üre ve kreatin değerlerinde gerileme görülen hasta poliklinik kontrolü önerilerek taburcu edildi.

SONUÇ

Statinlerin P450 enzim sistemi ile metabolize edilen diğer bazı ilaçlarla birlikte kullanılması miyopati riskini arttırmaktadır. Statinlerin kullanıldığı hiperlipidemi tedavisinde; statinin yüksek doz kullanımı, fibrat ile kombine edilmesi, ileri yaş, kadın cinsiyet, hipotiroidi, diyabet, hepatik hastalık veya renal hastalık varlığı rabdomiyoliz riskini arttırır. Statine bağlı rabdomiyoliz, asemptomatik seyir gösterebileceği gibi ciddi böbrek yetmezliği gibi daha ağır bir klinik tablo ile de sonuçlanabilir. Bu nedenle klinisyenlerin statine bağlı gelişebilecek olan rabdomyoliz açından dikkatli olmalıdır.

Anahtar Kelimeler: Yan etki, Rabdomiyoliz, Statinler

Tablo 1

	Referans değerler	Statin Kullanmaya Başlamadan Önce	Statin Kullanımının 1 Ay Sonrası
Üre (mg/dl)	17-49	37	62
Kreatinin (mg/dl)	0,5-0,9	1,01	1,95
AST (U/L)	0-32	37	411
ALT (U/L)	0-33	59	211
ALP (U/L)	35-104	-	59
GGT (U/L)	6-42	-	17
CRP (mg/L)	0-5	26,47	5
CK (U/L)	20-180	-	>6812
LDH (U/L)	135-214	-	>1482
WBC (K/uL)	4-10	8,62	8,71
Hgb (gr/dl)	11,7-15,7	11,4	11,3
PLT (K/uL)	150-400	246	278

Koroner anjiografi işleminde stent implante edildikten sonra statin başlanılan hastanın tarafımıza başvuramadan önceki ve başvuru anındaki kan tetkikleri

EP-068

RİSİN ZEHİRLENMESİ

Mustafa Demir
ESOGÜ, Acil Tıp Anabilim Dalı, Eskişehir

GİRİŞ

Hint fasulyesi diğer bir ismiyle kene fasülyesi, ribozomlara bağlanan ve hızla bölünen hücrelerde protein sentezini inhibe eden hücresel toksin «risin» içerir. Risin son derece toksiktir ve 500 mcg kadar az bir miktarın solunması, yutulması veya enjeksiyonu öldürücü olabilir. Risinin bağırsaklarda salınabilmesi için tohumların çiğnenmesi gerekir. Sıklıkla bulantı, kusma, ishal ve karın ağrısına neden olur. Şiddetli gastroenterit nedeniyle dehidratasyon ve şok meydana gelebilir. Daha az sıklıkta gastrointestinal kanama, hemoliz ve kreatinin veya karaciğer enzimlerinde yükselmeler de görülebilir.

Bizim olgumuzda oral alım sonrası bulantı, kusma ile acil servisimize gelen bir erişkin hastada sık karşılaşmadığımız bir zehirlenme türü olan risin zehirlenmesini sunduk.

OLGU

86 yaşında kadın hasta bahçede bulduğu fasülyeleri yemesinden 12 saat sonra kansız mukussuz özelliksiz sulu ishal, bulantı ve özelliksiz kusma şikayeti ile acil servisimize başvurdu. Hasta gelişinde ve takibinde vital bulguları stabildi. Bilinen diayebetes mellitus, hipertansiyon, mitral darlık, inme (sekelsiz iyileşme), kolesistektomi öyküleri mevcut. Muayenesinde batını rahat bağırsak sesleri hiperaktifti. Diğer sistem muayeneleri normaldi. Laboratuvar bulgularında anormallik yoktu. Acil serviste hastaya intravenöz metpamid ve serum fizyolojik verildi. Monitörize edilerek takibe edildi. Hasta anesteziyoloji ve reanimasyon yoğun bakımına nedeniyle yatırılarak takibe alındı. 48 saat gözlem sonrasında tam iyileşme ile taburcu edildi.

SONUÇ

Risin zehirlenmesi acil serviste sık görülmeyen, fakat görüldüğünde ciddi mortalite ve morbiditeye neden olabilecek bir klinik durumdur. Bulantı, kusma ve ishalle gelen hastalarda öyküde şikayetlerin başlamasından önceki dönemde alınan gıdaların sorgulanması da akılda tutulmalıdır.

Anahtar Kelimeler: Acil, Risin, Zehirlenme, Diare

Hint Fasülyesi

Hint Fasülyesi

Hint Fasülyesi

EP-069

STERNOKLAVİKULER EKLEM YARALANMASI; OLGU SUNUMU

Tuğçe Aydın, Serdar Özdemir, Serkan Emre Eroğlu
Sağlık Bilimleri Üniversitesi, Ümraniye Eğitim ve Araştırma Hastanesi, Acil Tıp Ana Bilim Dalı, İstanbul

GİRİŞ

Sternoklaviküler eklem medial klavikula ve manubrium sterni arasındaki sinoviyal bir eklemdir. Bu eklem üst ekstremiteyi aksiyal iskeletle birleştirir.
Bu eklemin yaralanması doğrudan darbe, omuz üzerine düşme gibi direkt travma veya atravmatik nedenlere bağlı olabilir.

OLGU

Yirmi iki yaş bilinen ek hastalığı olmayan erkek hasta, 30 cm kadar bir yükseklikte otururken sağ omzunun üzerinde düşme sonrası omuzda ağrı şikayetiyle acil servisimize başvurdu. Yapılan fizik muayenesinde sağ omuzdan sternuma yayılan palpasyon ile oluşan ağrı ve ödem mevcuttu. Sağ omuz eklem hareketleri kısıtlıydı. Hastanın çekilen konvansiyonel radyografisinde anterior sternoklavikuler eklem çıkığından şüphelenildi. Tanının doğrulanması ve ek organ yaralanmalarının dışlanması amacıyla bilgisayarlı tomografi (BT) çekildi. Çekilen BT'de sağ sternoklavikuler eklemde fraktür ve luksasyon saptandı. Hastanın omzu velpo bandajı ile sabitlendi. Tedavi konservatif tedavi olarak planlandı.

SONUÇ

Sternoklaviküler eklem, kemik mimarisi ve çevresindeki bağlar nedeniyle stabilitesi güçlü bir eklemdir. Bu nedenle çıkıkları nadirdir ve eklem çıkıklarının yalnızca %3'ünü oluşturmaktadır. Vakaların çoğu, travmadan kaynaklanmakla birlikte kolun yukarı çekilmesi ve spontan dislokasyonlar ile meydana gelebilir. Yaralanma, eklemin yer değiştirme yönüne göre anterior ve posterior olarak ikiye ayrılır. Anterior çıkıklar iki, üç kata kadar daha sık görülmekle birlikte daha az ciddi seyretmektedir. Posterior çıkıklar mediastinal yapılara (büyük damarlar, trakea, özofagus vb) zarar verme olasılığı nedeniyle potansiyel olarak daha ciddi seyreden bu yaralanmalarda kontrendikasyon yoksa BT anjiografi ile değerlendirilmelidir.

Klinik olarak anterior çıkıklarda inspeksiyonda ödem görülürken palpasyonda eklem çıkığı hissedilebilir; posterior çıkıklarda dispne, disfaji ve takipne görülebilir. Genç hastalarda ise medial klavikula fizisinin kırığını ayırt etmek önemlidir
Görüntülemede ilk tercih konvansiyonel radyografidir. Antero-posterior grafide sternoklaviküler eklemde genişleyen eklem aralığı görülebilir. BT'de eklem aralığının artması ve asimetri görülmekle birlikte mediastenle ilişkili yaralanmalar da değerlendirilebilir aynı zamanda fizis kırıkları da ayırt edilebilir. Tedavide, anterior luksasyon için çoğunlukla omuz askısı ile konservatif tedavi tercih edilirken, posterior çıkıklar kapalı redüksiyonla tedavi edilebilir. Kapalı redükte edilen ve stabil olan hastalarda 6 haftalık velpo bandaj uygulaması yapılır. Redükte edilemeyen hastalar için açık redüksiyon internal fiksasyon uygulanabilmektedir. Sternoklavikuler eklem yaralanmaları hastanın günlük hayatını önemli derecede etkileyen yaralanmalardır. Nadir görülen ancak tanı almaması halinde ciddi sakatlıklara yol açması sebebiyle dikkat edilmesi gereken yaralanmalardır.

Anahtar Kelimeler: sternoklavikuler eklem, luksasyon, travma

Şekil 2

Şekil1

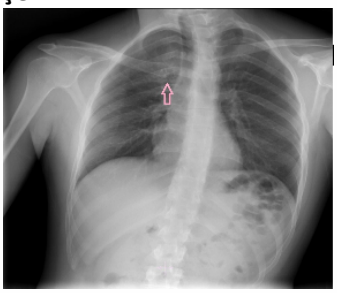

EP-070

SIK ATLANAN GİZLİ BİR YARALANMA: AKROMİOKLAVİKULAR EKLEM DİSLOKASYONU

Nehir Karataş Erdoğan, Yeşim Eyler, Murat Yeşilaras
Tepecik Eğitim ve Araştırma Hastanesi, Acil Tıp Kliniği, İzmir

GİRİŞ

Akromion ile klavikulanın distali arasındaki Akromioklaviküler Eklem (AKE) omuz stabilitesinden sorumludur ve 3 bağ ile desteklenmektedir (kromioklavikular, korakoklavikular ve korakoakromial). Akromioklavikular eklem dislokasyonları omuz çevresi yaralanmalarının yaklaşık %10'unu oluşturmaktadır.Özellikle erkeklerde, 20-30 yaş aralığında ve spor ilişkili travmalarda sık görülür. Hastalar daha çok omzun aktif/pasif hareketinde ağrıdan yakınır. Kliniği belirleyen temel unsur destekleyen bağların bütünlük kaybıdır. *Rockwood Sınıflaması*'na göre 6 tipi vardır.

OLGU

60 yaşında erkek hasta, merdivenlerden düşme sonrası gelişen sağ omuzda ağrı şikâyeti ile kliniğimize başvurdu. Başvurusunda vital bulguları stabildi. Öyküsünde ayağının kaydığını beyan eden hasta, senkop tariflemedi. Hipertansiyon dışında ek hastalığı yoktu ve EKG'si normaldi. Muayenesinde sağ omuz eklem hareketleri ağrılı ve sağ omuz ön kısmında lokalize şişlik mevcuttu. Üst ekstremitelerin duyu ve motor muayenesi normal, periferik nabızları eşit ve açıktı. Laboratuvar tetkiklerinde patoloji saptanmadı. Hastaya iki yönlü sağ omuz grafisi ve her iki omuz karşılaştırması için posteroanterior akciğer grafisi istendi. Hastanın grafilerinde;ön tanıda düşündüğümüz herhangi bir kırık veya glenohumeral eklem dislokasyonu saptanmadı. Kliniği göz önüne alarak grafileri tekrar değerlendirdiğimizde muhtemel Tip 3 AKE dislokasyonu tespit ettik. Hastamıza omuz kol askısı ve nonsteroid antienflamatuvar tedavi uyguladık ve yakın zamanlı cerrahi planlanması amacıyla Ortopedi ve Travmatoloji kliniğine yatırdık.

SONUÇ

Akromioklavikular eklem yaralanmalarının büyük bir çoğunluğu Tip 1 ve Tip 2 sınıfına girer ve klinik pratikte görüntüleme yöntemlerinde eklemde ciddi dislokasyon olmaması ve inspeksiyonda ekleme lokalize basamaklanma görülmemesi nedeniyle tanı konulması güçtür. Bu noktada lokalize hassasiyet ve fizik muayenede eklem hareket kısıtlılığı önemli bir argümanıdır. Omuz bölgesi travmalarında grafiler dikkatli incelenmezse AKE dislokasyonları kolaylıkla gözden kaçabilir. Özellikle daha ileri seviye dislokasyonlar (tip 3) cerrahi tedavi gerektirebilir. Ciddi performans kaybı görülmemesi için erken tanı ve tedavi önemlidir.

Anahtar Kelimeler: Akromioklavikular eklem dislokasyonu, Omuz travması, Rockwood sınıflaması

Akromioklavikular eklem dislokasyonunda Rockwood sınıflaması

Tablo 1: Akromioklavikular Eklem Dislokasyonunda Rockwood Sınıflaması

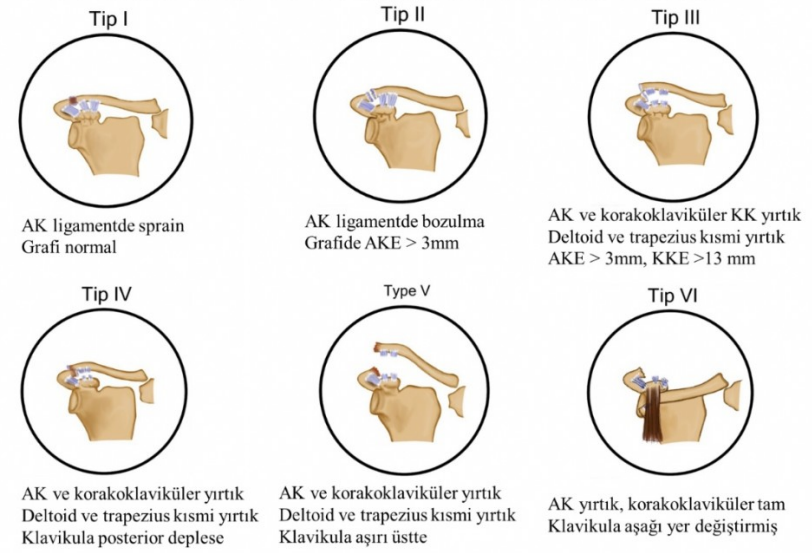

Grafide AKE dislokasyonu

EP-071

SUPERİOR MEZENTERİK ARTER SENDROMU NON OPERATİF İYİLEŞME: OLGU SUNUMU

Mehmet Muzaffer İslam, Gülistan Altınkaya, Merve Osoydan Satıcı, Serkan Emre Eroğlu
Ümraniye Eğitim ve Araştırma Hastanesi, Acil Tıp Anabilim Dalı, İstanbul

GİRİŞ

Superior mezenterik arter (SMA) sendromu proksimal intestinal obstruksiyonun alışılmadık bir nedenidir. Wilkie sendromu, Cast sendromu, arteriyomezenterik duodenal obstruksiyon ve kronik duodenal ileus gibi çeşitli başka isimleri vardır. Bu sendrom, SMA ile aort arasındaki boşluğun daralması nedeniyle duodenumun üçüncü bölümünün sıkışması ile karakterize edilir. Hastalar tekrarlayan kusma, üst abdominal distansiyon ve epigastrik hassasiyet gibi gastrointestinal obstrüksiyon semptomları gösterebilirler.

OLGU

25 yaş kadın hasta,1 haftadır olan karın ağrısı, bulantı ve kusma şikayetleri ile acil servise başvurdu. Beş gün önce benzer şikayetler ile başvurusunda yapılan tetkiklerde kan ve kontrastlı bilgisayarlı batın tomografisi sonuçlarında patolojik bulgu yoktu ve serum fizyolojik ile intravenöz hidrasyon sonrası gastroenterit reçetesi ile taburcu edildiği öğrenildi. Hastanın ailevi akdeniz ateşi hastası olduğu ve kolşisin (günde 2x 0,5mg per oral) kullandığı öğrenildi. Hastanın fiziki muayenesinde arteryel tansiyonu 130/70 mmHg, SpO2 %98, nabız 82 atım/dk, ateş 36.5C olarak ölçüldü. Batın muayenesinde defans ve rebound yoktu ancak yaygın hassasiyet mevcuttu. Çekilen batın grafisinde gastrik distansiyon görüldü. Amilaz, lipaz ve alt yüksek olması nedeni ile (tablo-1) yapılan hepatobiliyer ultrasonda kese lümenini tama yakın dolduran sludge ve içerisinde milimetrik multiple taş, perikolesistik alanda minimal sıvı ve enflamasyonla uyumlu ekojenite artışı görüldü ve ön planda taşlı kolesistit düşünüldü. İntravenöz kontrastlı abdominal bilgisayarlı tomografisinde gastrik distansiyon ve aortomezenterik açı 19°(şekil 1) ve aortomezenterik mesafe 9.1mm ölçülen hastada ön tanı olarak SMA sendromu düşünüldü. Tedavide nazogastrik sonda ile dekompresyon sağlandı. 500 cc %0.9 NaCl çözeltisi ve ondansetron IV infüzyon tedavisi verildi. Hasta SMA sendromu tanısı ile servise yatırıldı. İki gün oral alımı tamamen kısıtlandı. Günde 2000 cc dengeli izotonik, 500 cc %5 dekstroz verildi. Semptomatik şikayetleri gerileyen, oral alımı iyi olan hasta 5. gün taburcu edildi.

SONUÇ

Wilkie sendromu, duodenumun üçüncü kısmı SMA ve aort arasında sıkıştığında ortaya çıkar. İnsidansı 0,2- 0,78 arasında değişir ve çoğunlukla kadınlarda görülür. Doğuştan veya edinsel olabilir. Normalde aortomesenterik açı ve aortomesenterik mesafe 28-65° ve 10-34 mm'dir. Doğumsal anomaliler, belirgin kilo kaybı, lomber hiperlordoz, restoratif proktokolektomi ile ileal-anal anastomoz nedeniyle aortomesenterik açı daralabilir. En belirgin semptomlar yemek sonrası karın ağrısı (%59), bulantı (%40), kusma (%50), erken doyma (%32) ve iştahsızlıktır (%18). Bu semptomlar, peptik ülser hastalığı, biliyer kolik, pankreatit ve mezenterik iskemi gibi daha yaygın durumlarla uyumludur. Wilkie Sendromu tanısı, duodenumun üçüncü bölümünün basısını gösteren radyografik çalışmalarla doğrulanan yüksek derecede klinik şüphe gerektirir. Duodenum superior mezenterik arter ile abdominal aort arasında yer aldığından, iki arter arasındaki açı ve mesafe yeterince azaltılırsa, tipik olarak 25 derecenin ve 8-10 mm'nin altına düşürülürse, bağırsak sıkışması meydana gelebilir. Wilkie sendromu, enteral/parenteral beslenme yoluyla yeterli beslenme ve beslenmeden sonra hastanın uygun şekilde konumlandırılması şeklindeki konservatif tedaviye yanıt verir. Konservatif önlemler etkisiz kaldığında veya uzun süredir ilerleyici kilo kaybı öyküsü olan veya staz ve komplikasyonlarla birlikte belirgin duodenal dilatasyonu olan hastalarda cerrahiye başvurulur.

Acil servise karın ağrısı, yemek sonrası kusma, iştahsızlık, kilo kaybı gibi gastrointestinal şikayetler ile gelen hastalarda SMA sendromu ön tanı olarak akılda tutulmalı ve tedaviye erken dönemde başlanmalıdır. Düşük prevalansın durumun olduğundan az tahmin edilmesinden kaynaklanıp kaynaklanmadığı ve sendromun farkındalığı yayıldıkça daha fazla hastaya teşhis konup konulmayacağı da dikkate alınmalıdır.

Anahtar Kelimeler: Cast, Mezenterik, Wilkie,

Şekil 1

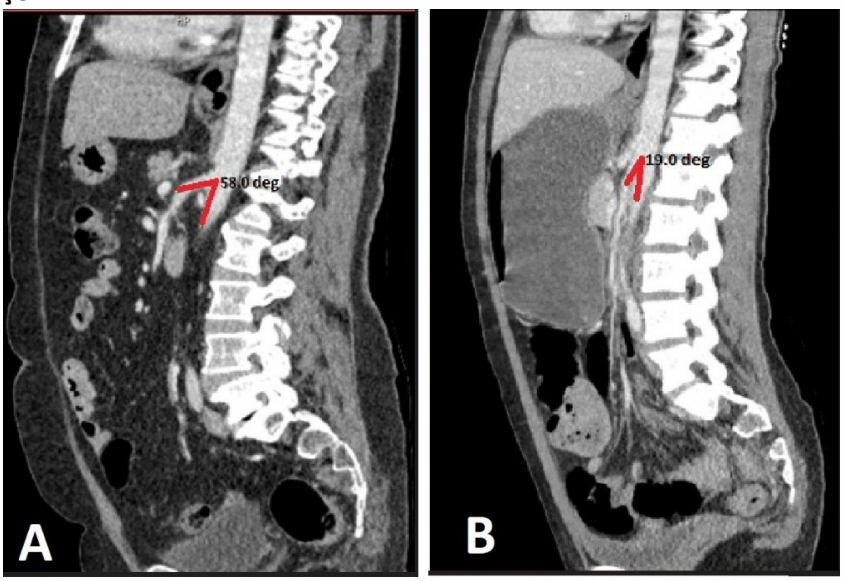

Sagittal BT görüntülerde normal bir olguda (A) ve süperior mezenterik arter sendromu tanısı alan olguda (B) aortomezenterik açı ölçümü izlenmektedir.

Tablo 1

b- Hcg	< 0,1
kreatinin	0,45
BUN	31
alkalen fosfataz	149
alt	90
ast	33
amilaz	167
ggt	107
bilirübin(total)	0,86
bilirübin(direk)	0,41
INR	1,06
sodyum	121
potasyum	5,11
klor	85
kalsiyum	8,65
albumin	49
crp	19
lipaz	198
WBC	8,7
hemoglobin	12,4
platalet	134.000

Hastaya ait kan tetkikleri

EP-073

PEDİATRİK HASTADA MİNÖR PENETRAN TRAVMAYA SEKONDER GELİŞEN PNÖMOMEDİASTİNUM: OLGU SUNUMU

Orhan İnaltekin, Mehmet Muzaffer İslam, Serkan Emre Eroğlu
Sağlık Bilimleri Üniversitesi, Ümraniye Eğitim ve Araştırma Hastanesi, Acil Tip Kliniği, İstanbul

GİRİŞ

Pnömomediastinum, mediasten içerisinde hava bulunması şeklinde tanımlanıyor olup mediastinal amfizem olarak da adlandırılmaktadır. Spontan ve sekonder olmak üzere iki ayrı alt gruba ayrılır. (1-3) Sekonder pnömomediastinum ise temelde travmatik ve iatrojenik olarak iki etyolojiye bağlıdır. (1) Travmatik pnömomediastinum pediatrik popülasyonda her ne kadar nadir görülse de boyun, toraks, abdomen yaralanmalarına ikincil olarak ve/veya multitravmalı hastalarda ciddi trakeobronşiyal, özofajiyal yada vasküler yaralanmalarla birliktelik gösterebileceği ve yüksek komplikasyon riski bulunduğu bilinmelidir. (2) Yaralanma mekanizması künt olabileceği gibi penetran olarak da tanımlanmıştır. (3)
Acil serviste pediatrik yaş grubunda travmatik pnömomediastinum yönetimi çoğunlukla erişkin travma hastasına yaklaşımdan farksız olup birincil ve ikincil bakı ile başlamaktadır. Bu olgu sunumunda çocuk hastada basit penetran yaralanmaya sekonder yaygın cilt altı amfizem varlığında görüntüleme yöntemleriyle pneumomediastinum gibi daha nadir görülebilen ancak atlanması halinde hayati risk teşkil edebilecek durumların araştırılmasının önemine dikkat çekmek amaçlanmıştır.

OLGU

5 yaşında kadın hasta ailesi tarafından, yaklaşık 30 dakika önce oluşmuş cilt kesisi olması nedenli acil servise getirildi. Hastadan alınan anamnezden; demir bahçe çiti üzerine tırmandığı esnada ayağı kayarak düştüğü, düşerken çitin sivri uzantısının sol taraf aksiler bölgede midaksiller hattın anteriorunda 3. interkostal aralık hizasında yaralanmaya sebep olduğu anlaşıldı. Başka kimsenin olaya tanıklık etmediği öğrenildi. Geliş anında yapılan birincil bakıda acil patoloji düşünülmedi. Glasgow Koma Skalası 15, AVPU skalası alert idi. Vital bulguları ise; kan basıncı: 109/66 mm/Hg, nabız:106 atım/dk, spO2: %100 (oda havası), solunum sayısı: 22 /dk, ateş: 36,6 °C olarak ölçüldü. İkincil bakıda, sol aksillar yaralanması yaklaşık 2 cm, cilt ve cilt altı kesisi şeklinde olup kas dokuda ve fasyasında inspeksiyon ile hasar izlenmedi, nörovasküler muayene doğal, sol omuz eklem hareket açıklığı tam olarak değerlendirildi. Kesi alanında palpasyon ile lokal hassasiyet mevcuttu. Hastanın geliş muayenesinde yalnızca sol aksiler bölgede yaygın cilt altı krepitasyonu izlendi. Hastanın açık yarası hızlıca temizlenerek steril şartlarda primer olarak süture edildi ve hemodinamik olarak stabil olan hastanın toraks bilgisayarlı tomografi görüntülemesi planlandı. Görüntüleme sonucunda hastada sol aksiller bölge ve sol hemitoraksta cilt altı dokuda yaygın amfizem izlendi, buna ek olarak mediasten sol üst alanda minimal pnömomediastinum görünümü tespit edildi. (Figür 1 ve 2) Pnömotoraks veya hemotoraks bulgusu saptanmadı. Travma sonrası klinik takip veya acil cerrahi gerekliliği olabileceği öngörülen hasta, tetkiklerinin alınması klinik takibinin sağlanması amacıyla servise yatırıldı ve bir tam günlük takibin ardından komplikasyon gelişmeksizin taburcu edildi. Bu süreçte servise yatış ve taburculuk anında olmak üzere iki posteroanterior akciğer grafisi çekilmiş olup her ikisinde de yalnızca sol aksiller ciltaltı amfizem izlenmektedir. (Figür 3)

SONUÇ

Minör toraks yaralanmalarında, künt travma öyküsü olmaksızın diğer torasik patolojiler ile birlikte yahut izole pnömomediastinum gelişme olasılığı bulunduğu ve hasta başvurusu sırasında özellikle pediatrik popülasyonda belirgin semptom ve muayene bulgusu izlenmeyebileceği unutulmamalıdır.

Anahtar Kelimeler: mediastinal amfizem, pnömomediastinum, travma

Figür 1

Figür 2

Figür 3

EP-075

GİRİŞİMSEL KATETER YERLEŞTİRİLMESİNE SEKONDER VENOZ TROMBOEMBOLİ OLGU SUNUMU

Abdurrahman Bayram, Kader Doğan, Evren Dal, Mehtap Bulut, Suna Eraybar
Bursa Şehir Hastanesi

GİRİŞ

Venöz tromboembolizm önemli bir morbidite ve mortalite nedenidir. Gelişmiş ülkelerde ortalama görülme oranı 1/1000 olarak bildirilmekle birlikte ileri yaşlarda görülme oranı 1/100'e kadar yükselir. Alt ekstremite trombozlarında %1-5 oranında pulmoner emboli gelişebilir ve önemli bir mortalite nedenidir. Risk faktörleri arasında yaş, obezite, geçirilmiş venöz tromboemboli öyküsü, kalıcı kateterler, yeni cerrahi veya majör travma öyküsü, trombofililer, malignite, immobilite, östrojen ve konjestif kalp yetmezliği bulunur. Biz de acil servisimize başvuran kateter yerleşimi sonrası farklı bölgelerde ven trombozu nedeniyle takip ettiğimiz bir olguyu literatür eşliğinde tartışmayı amaçladık.

OLGU

66 yaşında kadın hasta aynı gün başlayan nefes darlığı tıkanıklık hissi yüzde soluklaşma şikayeti ile tarafımıza başvurdu bilinen HT,DM,kronik böbrek yetmezliği komorbiteleri mevcut, haftada 3/7 gün diyaliz alıyor. Fizik muayenede yüzde siyanotik(Şekil 1) görünüm mevcut solunum sesleri doğal ral ronküs yok, karotis nabzı ve 4 extremite nabızları bilateral palpabl kardiyovasküler sistem muayenesinde ek ses üfürüm duyulmadı. Daha önce subclavian kalıcı diyaliz kateteri bulunuyor tıkanması üzerine geçici olarak femoral kateter açılmış sağ femoral kateter uygulaması sonrası Sağ eksternal iliak ven distalinde, sağ ana femoral vende, sağ popliteal ven içerisinde subakut dvt ile uyumlu ekojen trombüs izlenmiş kvc klniğine interne edilmiş orada femoral ve kalıcı subclavian kateteri çıkarılıp diğer taraftan juguler kateter yerleştirilmiş bize başvurduğunda çekilen bt anjiografide Sağ ICA proksimalde %50 darlık yaratan kalsifiye atherom plakları saptanıyor (Şekil 2) kvc kliniğine tekrar interne edildi

SONUÇ

Trombozun etyopatogenezi halen Virchow'un 1856'da öne sürdüğü triad ile açıklanabilir (1-kan akımındaki değişiklikler 2-damar duvarındaki değişiklikler ve 3-kanın bileşenlenrindeki değişiklikler). Damar duvarındaki değişiklikler daha çok arteriel tromboz ile ilişkili iken staz ve kanın bileşenlerindeki değişiklikler venöz tromboembolizm patogenezinde rol oynar

Venöz kateter uygulamamız Virchow'un triadının 3 maddesine de yol açarak venöz tromboemboliye yol açabilir Günümüzde kliniklerimizde her gün yaptığımız girişimsel işlemler düşünüldüğünde venöz tromboemboli önemli bir komplikasyondur. Usg kullanımı bu komplikasyon oranını azaltmada bize yardımcı olabilir

Anahtar Kelimeler: Venöz tromboemboli, santral venöz kateterizasyon, acil servis

şekil 1

şekil 2

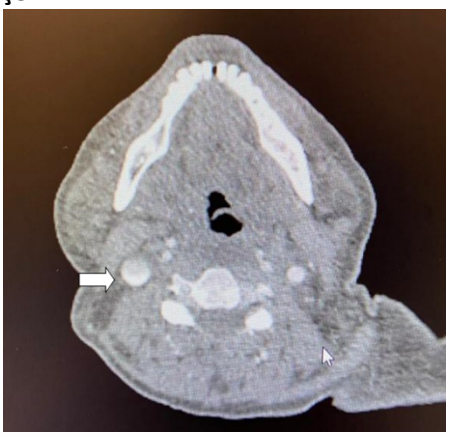

EP-077

GENÇ YAŞ SOLUNUM SIKINTISI SPONTAN PNÖMOTORAKS; OLGU SUNUMU

Yusuf Burak Kalafat[1], Rahime Şahin Turan[1], Ali Aygün[1], İbrahim Çaltekin[1], Adem Köksal[1], Şeyda Tuba Savrun[2], Atakan Savrun[2], Furkan Elmas[1]

[1]*Ordu Üniversitesi Tıp Fakültesi, Acil Tıp Anabilim Dalı, Ordu, Türkiye*

[2]*Sağlık Bilimleri Üniversitesi, Dışkapı Yıldırım Beyazıt Eğitim ve Araştırma Hastanesi, Ankara, Türkiye*

GİRİŞ

Primer spontan pnömotoraks (PSP), klinik olarak belirgin akciğer hastalığı olmayan hastalarda plevral boşlukta hava birikmesidir. PSP, ergenlik ve erken yetişkinlik döneminde zirve yapar ve bu durumu hekimler için önemli hale getirmektedir. PSP, ergen erkeklerde baskın olarak teşhis edilmektedir. Vaka serilerinde, hastaların %84'ü erkek ve ortalama yaş 16,3 olarak saptanmıştır. Kabarcıkların veya büllerin kendiliğinden yırtılmasının genellikle pnömotoraksa yol açan birincil mekanizma olduğuna inanılmaktadır. Dumana maruz kalma gibi çevresel faktörler, PSP riskini artırabilir. Sigara içmeyenlerle karşılaştırıldığında, hafif sigara içenlerde (günde 1-12 sigara) 4 ila 7 kat daha fazla pnömotoraks riski ve yoğun sigara içenlerde (>22 sigara/gün) 100 kata kadar daha yüksektir. PSP gelişimi ile ilişkili birincil semptom göğüs ağrısıdır (1-5). Göğüs ağrısı tipik olarak akut başlangıçlıdır ve pnömotoraks tarafında lokalizedir. Bilateral pnömotoraks olağan dışıdır ve vakaların yalnızca %1,3'ünde rapor edilmiştir. Daha az görülen semptomlar arasında nefes darlığı (%43) ve öksürük (%13) yer almaktadır. Çocuklarda (%76) ve erişkinlerde (%87) PSP genellikle hasta istirahat halindeyken gelişir.

Spesifik fizik muayene bulguları ile pnömotoraksın boyutu arasındaki ilişkiye dair kanıtlar sınırlıdır. Küçük pnömotorakslar genellikle klinik olarak sessizdir, oysa daha büyük pnömotoraksların ipsilateral hiper-rezonanslı perküsyon, azalmış veya hiç olmayan solunum sesleri ve azalmış vokal fremitus gibi daha klasik olarak tanımlanan belirti ve semptomlara neden olduğu düşünülür. Genişleyen pnömotorakslar, genellikle akciğer hacminin>%50'sini kaplar, tansiyon fizyolojisine ve şoka ilerleyebilir.

PSP tanısı neredeyse her zaman ayakta çekilen Posterior-Anterior Akciğer Grafisi (PAAG) ile doğrulanır. Klasik bulgular, plevral hattın radyografik olarak yer değiştirmesi ve visseral plevral hat ile göğüs arasında akciğer işaretlerinin olmamasıdır.

OLGU

19 yaşında erkek hasta, efor esnasında hem göğüs ağrısı hem nefes darlığı şikayetiyle hastanemiz acil servisine ayaktan başvurmuş, birkaç gün önce istirahat sırasında göğüs ağrısı yaşadığını belirtmiştir. Hastanın özgeçmişinde teşhisi konulmuş herhangi bir hastalığı bulunmamaktadır. Hastanın sigara kullanmadığı fakat ev ortamında pasif sigara dumanına maruz kaldığı öğrenilmiştir. Hastanın vitalleri; kan basıncı: 120/70 mmHg, saturasyon: %95, kalp tepe atımı: 105/dk, vücut ısısı: 36,7 °C olarak saptandı. Fiziksel bakısında; genel durumu iyi, Glaskow-koma skoru: 15, bilinci açık, ortantasyon ve kooperasyonu tam olarak saptandı. Labaratuvar incelemesinde; kan sayımında HGB: 12,2 g/dL (referans aralığı: 13,5-16,9 g/dL), HCT: 38,7 % (referans aralığı: 40-49,4 %), LYMPH: 1,16 109/L (referans aralığı: 1,26-3,35 109/L), biyokimyasal parametreleri doğal, venöz kan gazında kan pH: 7,363 mmHg, pCO2: 49 mmHg (referans aralığı: 32-48 mmHg) bulunmuştur. Hastaya PAAG istemi yapılmıştır. PAAG incelemesinde; sol hemitoraksta pnömotoraksla uyumlu (Resim 1A) görünüm izlenmiştir. İleri görüntüleme yöntemi olan Bilgisayarlı Tomografi de alınan hastada PAAG ile uyumlu pnömotoraks (Resim 1B) saptanmış, başka bir patoloji bulunamamıştır. Elde edilen bulgular sonucunda hastaya acil şartlarında sol hemitoraksa tüp torakostomi takıldı. Tüp torakostomi işlemi sonrasında hastanın vital bulguları doğal, genel durumu iyi, oryantasyon ve kooperasyonu tam olarak Göğüs Cerrahisi servisine yatışı yapılmıştır.

SONUÇ

Araştırmacılar, ergenlik dönemindeki hızlı uzunlamasına büyümenin akciğer apeksinde daha fazla distansiyon basıncı oluşturması nedeniyle, PSP'li hastaların sıklıkla uzun, astenik vücut tiplerine sahip olduğunu düşünmektedirler. Genç hastalar hafif bir göğüs ağrısı veya dispne şikayetiyle kliniğimize başvurduğunda, basit bir radyolojik görüntüleme yöntemi olan PAAG alınması bile PSP teşhisinin gözden kaçmasına engel olur. PSP'nin erken teşhisi, hastanın hafif seyirli dönemden tansiyon pnömotoraksa evrilmesini engelleyerek hayatını kurtarabilir. Bu sebeple, acil servise başvurularda genç, erkek, astenik vücut tipine sahip, istirahatte göğüs ağrısı, efor dispnesi ve efor anjinası bulunan hastalarda PSP açısından dikkatli olunmalıdır.

Anahtar Kelimeler: Acil servis, göğüs ağrısı, pnömotoraks

Resim 1A.

Hastaya ait PAAG

Resim 1B.

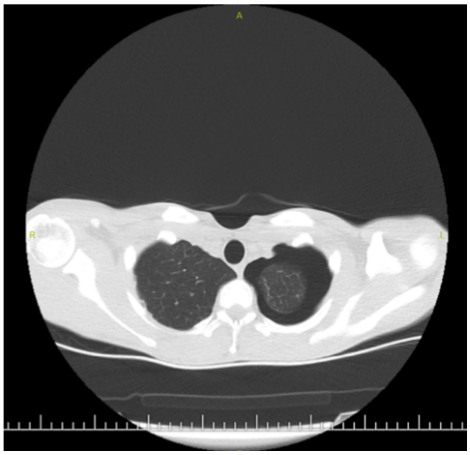

Hastaya ait toraks BT aksiyel kesit akciğer parankim penceresi görüntüsü

EP-078

ATİPİK PREZENTASYONLA GELEN METANOL ZEHİRLENMESİ OLGUSU

Songül Kaynak, Murtaza Kaya, Harun Yıldırım, Ali Halıcı, Abdil Coşkun, Ceyda Nur İrk
Kütahya Sağlık Bilimleri Üniversitesi, Acil Tıp Anabilim Dalı, Kütahya

GİRİŞ

Metil alkol sanayi sektöründe yaygın olarak kullanılan ve elde edilmesi kolay bir alkol türevidir. Metil alkol intoksikasyonu ciddi mortalite ve morbiditesi olan, metabolik asidoz, görme kaybı, santral sinir sistemi baskılanmasına neden olabilen ciddi bir tablodur. Kanlı kusma şikayeti ile başvuran ve derin metabolik asidoz ile başvuran ev yapımı alkollü içecek içitiği öğrenilen 60 yaşında erkek olguyu sunmayı amaçladık

OLGU

Hastanın yapılan ilk fizik muayenesinde bilinci açık, oryante, koopere, Gloskow Koma Skoru (GKS):15, tüm sistem muayeneleri olağan idi. Yapılan kan gazı tetkikinde yüksek anyon açıklı metabolik asidoz mevcuttu. Acil servis takibinde bilinci bozulan hasta resusitasyona alınmış ve entübe edilmiştir. Kan metanol düzeyi bakılamayan ve antidot tedavisi verilemeyen hasta metanol intoksikasyon ön tanısı ile hemodiyalize alınmak üzere yoğun bakım ünitesine (YBÜ) devredildi. Yoğun bakımda fomepizol tedavi başlanmış olup takip ve tedavisi sırasında exitus olmuştur.

SONUÇ

Metanol zehirlenmesi erken ve uygun şekilde tedavi edilmediği zaman mortalitesi yüksek bir zehirlenme türüdür. Acil hekimlerinin, bilinç değişikliği ve artmış anyon açığı olan hastalarda metanol zehirlenmesi tanısını akla getirmesi metanol zehirlenmesine bağlı morbidite ve mortalitenin azalmasını sağlayacaktır

Anahtar Kelimeler: alkolik intoksikasyon, metanol, acil

Resim 1:

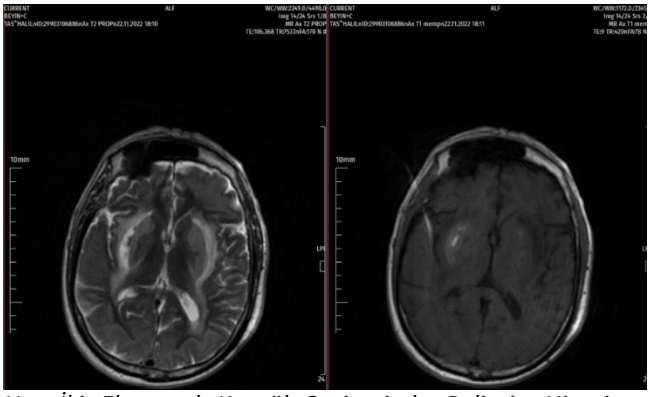

Her İki Eksternal Kapsül Seviyesinde Belirgin Hiperintens Odaklar Olan Kontrastlı Beyin Mr Görüntüsü

Resim 2

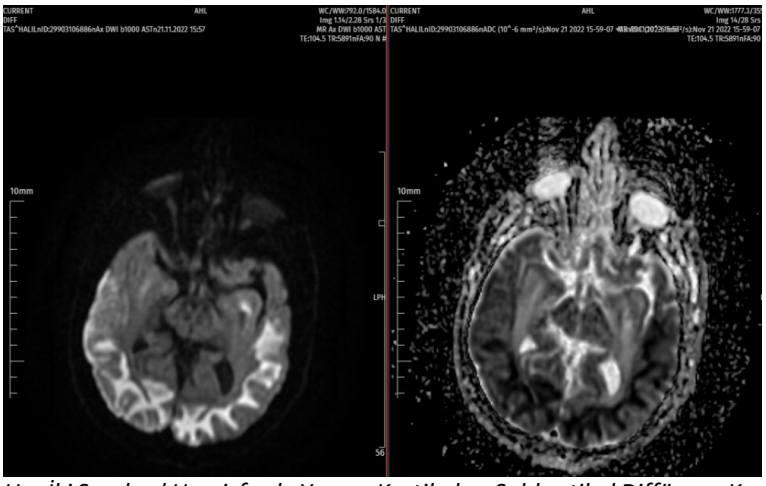

Her İki Serebral Hemisferde Yaygın Kortikal ve Subkortikal Diffüzyon Kısıtlılık Alanları Olan Difüzyon MR Görüntüsü

EP-079

BAŞ AĞRISI SONRASI SENKOP: AORT DİSEKSİYONU

Kinem Alper, Emine Soytaş, Erdem Kurt, Özlem Dikme, Özgür Dikme
Sağlık Bilimleri Üniversitesi, İstanbul Eğitim ve Araştırma Hastanesi, Acil Tıp Anabilim Dalı, İstanbul

GİRİŞ

Aort diseksiyonu nispeten nadirdir ve sıklıkla akut hemodinamik bozulma ile katastrofik bir hastalık olarak ortaya çıkar. Erken ve doğru tanı ve tedavi sağkalım için çok önemlidir. Bu yazıda baş ağrısı şikayeti ile acil servise başvuran ve çıkan aortu tutan torasik aort diseksiyonu tanısı alan 42 yaşında bir erkek hastayı sunuyoruz. Bu olgu, herhangi bir intrakraniyal baş ağrısı kaynağının bulunmadığı akut başlangıçlı baş ağrısı olan hastalarda ayırıcı tanı olarak aort diseksiyonunun akılda tutulmasının önemini göstermektedir.

OLGU

42 yaşında erkek hasta şiddetli baş ağrısı şikayeti ile acil servise getirildi. Hipertansiyon, koroner arter baypas ve sol femoral arter baypas öyküsü vardı. Düzenli olarak antihipertansif, beta bloker ve antitrombosit tedavi kullanıyordu. Başvuru vital bulgularında kan basıncı 196/83 mmHg, kalp hızı 88/dk, solunum sayısı 14/dk, vücut ısısı 36,8C, SpO2 %98 idi. Fizik muayenesinde uyanık, GKS 15 ve fizik muayenesi normaldi. EKG'de sol ventrikül hipertrofi kriterleri ile sinüs ritmi görüldü. Hasta monitorize edilerek damar yolu açıldı, senkop ön tanısı için kan ve görüntüleme tetkikleri planlandı. Baş ağrısı sonrası gelişen senkop nedeni ile nörolojik nedenler ön planda düşünülmekle birlikte, var olan damar cerrahileri nedeni ile vasküler nedenler de ayırıcı tanıya dahil edilmiştir. Parmak ucu glukoz 98 mg/dL olarak bulundu. Başlangıç arteriyel kan gazı analizinde pH 7,348, HCO3 24,2 mmol/L, pCO2 45 mmHg, laktat düzeyi 5,57 mmol/L bulundu. Elektrolit dengesizliği yoktu. Beyin görüntüleme normaldi. Kan basıncı kontrolünde ortalama arter basıncı 120 mmHg bulundu. IV nitroprussid başlandı. İki saatlik izlem sonrasında arteriyel kan gazında laktat düzeyi 1,88 mmol/L bulundu. Acil servis takibinde jeneralize tonik-klonik nöbet geçiren hastaya 5 mg IV diazepam verildi ve postiktal dönem gelişti. Hasta hipertansif acil olarak değerlendirildi. Yatak başı ultrasonografide, LVEF normal, RV fonksiyonları normal, perikardiyal efüzyon yok, aort kökü normal, abdominal aorta normal, batın boşluğunda serbest sıvı yoktu. Vasküler patoloji ön tanısı devam eden hasta IV kontrastlı torakoabdominal BT ile görüntülendi. Proksimal aortik arkustan başlayan ve sol brakiyosefalik damarların orijinini içeren oblik seyirli aort diseksiyonunun diyafragmatik seviyeden önce sona erdiğini gösterdi. IV esmolol infüzyonu başlandı. Kalp damar cerrahisi konsültasyonu ile ameliyathaneye alındı.

SONUÇSenkop, aort diseksiyonu hastalarının %5-10'unda görülür. Sıklıkla tamponad gelişimini veya brakiyosefalik damar tutulumunu gösterir. Senkop hastalarında tip A diseksiyon olma olasılığı daha yüksektir ve tamponad, inme ve hastane içi mortalite oranları daha yüksektir. Sunulan olgu baş ağrısı ile prezente olan brakiosefalik arter tutulumudur. Klasik öğreti, sırta yayılan klasik göğüs ağrısı sendromunun disekan aort anevrizması şüphesi uyandırması gerektiğini savunur. Bu olgu kaynağı bulunamayan akut başlangıçlı baş ağrılı hastalarda ayırıcı tanı olarak aort diseksiyonunun akılda tutulmasının önemini göstermektedir.

Anahtar Kelimeler: Aort diseksiyonu, senkop, brakiyosefalik arter

Resim 1

Resim 2

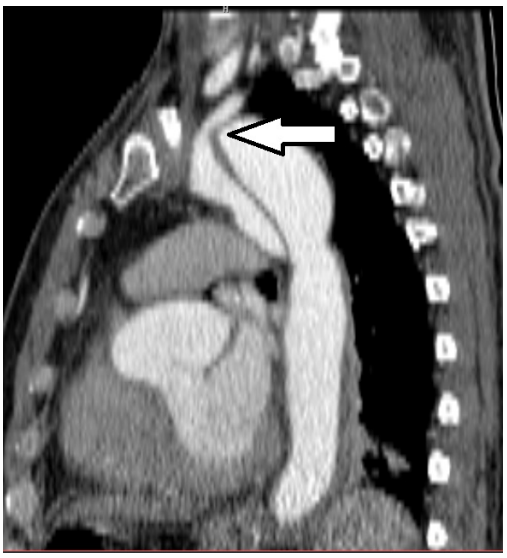

EP-080

DİRENÇLİ BAŞ AĞRISINDA AYIRICI TANIDA SİNÜS VEN TROMBOZU

Şule Oktay, Abdil Coşkun, Ali Halıcı, Harun Yıldırım, Murtaza Kaya
Kütahya Sağlık Bilimleri Üniversitesi, Acil Tıp Ana Bilim Dalı, Kütahya

GİRİŞ

Serebral sinüs ven trombozu (SVT) seyrek görülen; sıklıkla baş ağrısı semptomuyla gelen, sekonder jeneralize/fokal nöbet, tek taraflı/çift taraflı parestezi ve papil ödemle prezente olan ciddi bir durumdur. Biz de postpartum dönemde acil servise dirençli şiddetli baş ağrısı şikayeti ile başvuran sinüs ven trombozu öyküsü sunuyoruz.

OLGU

32 yaş kadın hasta bilinen 6 gün önce C/S(sezaryen) öyküsü olan kadın hasta yaklaşık 6 gün önce başlayan sağ frontal bölgede zonklayıcı ve oturmakla artan yatmakla azalan daha önceki baş ağrılarına benzemeyen analjezik alımı ile rahatlamayan baş ağrısı şikayeti ile acil servise başvurdu. Nörolojik muayene tek anlamlı özellik bilateral papiller ödemdi. Hastanın beyin BT ve difüzyon MRI'da akut patoloji görülmedi, beyin MR venografide sağ transfers sinüste tromboz ile uyumlu görünüm izlendi. Nöroloji'ye konsülte edildi. Hasta postpartum 4000 anti-Xa/0,4 mL Enoksaparin sodyum kullandığı için ek tedavi verilmedi. Nöroloji servisine yatışı verildi.

SONUÇ

Acil servise başvuru sebeplerinden %2-4'ü travmatik olmayan baş ağrılarıdır[1-2]. Baş ağrısı şikayeti ile gelen hastada dikkatli ayrıntılı bir anamnez alınmalı; fizik muayenesi özellikle nörolojik muayenesi yapılmalı, risk faktörleri değerlendrilmeli ve sinüs ven trombozu ayırıcı tanısı akla gelmelidir. Sinüs ven trombozu ön tanılarımız arasındaysa hastaya mutlaka fundus muayenesi yapılmalıdır. Zamanında tanı ve tedavi erken nörolojik bozulmayı önlemek için önemlidir.

Anahtar Kelimeler: Sinüs ven trombozu, postpartum, baş ağrısı

EP-081

AKUT ARTERİYEL OKLÜZYON; VAKA SUNUMU

Ebru Öztürk, Elif Yaren Kurul, İbrahim Çaltekin, Ali Aygün, Rahime Şahin Turan, Adem Köksal
Ordu Üniversitesi Tıp Fakültesi, Acil Tıp Anabilim Dalı, Ordu, Türkiye

GİRİŞ

Akut arteriyel oklüzyon, çoğu zaman bir arteriyel emboli veya daha önce hastalıklı bir damarın trombozunun sonucu olarak gelişen, extremite iskemisi ile sonuçlanabilen bir durumdur. Önemli morbidite ve mortalite nedenidir. Yaygın görülür fakat yeterli teşhis ve tedavi yapılamamaktadır. Tıkayıcı semptomların şiddetli ve ani başlangıçlı olduğu durumlarda şüphelenilmesi gerekmektedir.

Prevalansı yaşla birlikte artar. Yaşlı kişilerde asemptomatik olabileceği gibi, aralıklı topallama veya kritik uzuv iskemisi ile de ilişkili olabilir.

Bu olgumuzda gerek tanısının gerekse tedavisinin hızlı bir şekilde yapılıp planlanması gereken akut bacak iskemisi kliniği ile gelen bir hasta sunulmuştur.

OLGU

Yetmiş beş yaşında erkek sağ bacakta ağrı, uyuşukluk şikayeti ile acile başvurmuştur. Hasta şikayetlerinin sabah başladığını, akşam saatlerinde şiddetlendiğini beyan etmiştir. Hastanın özgeçmişinde hipertansiyon, kalp yetmezliği, 6 sene önce sol alt extremitede arteriyel oklüzyon nedenli diz altı ampütasyon, 4 sene önce aort anevrizması nedenli geçirilmiş endovasküler stentleme operasyonu öyküsü mevcuttur.

Vital değerlerinde kan basıncı 140/90mmHg, nabız 72/dk, vücut ısısı 36.7C°, solunum sayısı 14/dk, oksijen saturasyonu oda havasında %96 olarak tespit edildi. Yapılan muayenesinde sağ popliteal arter ve distalinde nabızlar palpe edilemedi. Özellikle ayak bölgesi belirgin olmak üzere, cruris soluk ve soğuktu. Ayakta his kusuru mevcuttu. Sol diz altından itibaren protez mevcuttu.

Laboratuar tahlillerinde; WBC: 8630 mm3, Hbg: 14.1 g/dl, PLT: 112 000 mm3, Glukoz: 117 mg/dl, AST: 18 U/L, ALT: 19 U/L, Kreatinin: 1,12 mg/dl, Üre: 15.6 mg/dl, Na: 136 mmol/L, K:3,80 mmol/L, CRP: 2.09 mg/dl, kan pH: 7,44 mmHg, pCO2:35.7 mmHg, HCO3: 24.9 mmol/l, laktat: 2.7 mmol/l, INR:1.77 olarak tespit edilmiştir.

Hastanın çekilen alt extremite BT anjiografisinde sağ superficial femoral arterde kontrast dolumu izlenmedi (total oklüzyon)(Görüntü 1). Common femoral arter ve derin femoral arterde kontrast dolum mevcuttur. Sağ superficial femoral arter distali ve popliteal arter düzeyinde yaklaşık 45 mm ulaşan uzun segmentte anevrizmatik görünüm izlendi (Görüntü 2). Kontrast dolum izlenmedi.

Trifurkasyon arterlerinde; anterior tibial arter, posterior tibial arter ve peroneal arterde kontrast dolum izlenmedi. Hastanın acil cerrahi amacıyla kalp ve damar cerrahisi servisine yatışı yapıldı.

SONUÇ

Periferik arter tıkanıklığı sigara, diabetes mellitus, dislipidemi ve hipertansiyon gibi klasik vasküler risk faktörlerine bağlı olarak sık görülen bir hastalıktır. Hastaların prognozu doğrudan hastalığın ciddiyeti ile ilişkilidir. Nadiren ekstremite kaybı veya etkilenen hastanın ölümü ile sonuçlanabilir. Özellikle kritik iskemide, uzvun kurtarılması için zaman çok önemlidir.

Ağrı (pain), solukluk (pallor), nabız yokluğu (pulselessness), paralizi, parestezi, soğukluk (poiklotermi) ile kendini gösteren tıbbi bir acil durumdur. Erken tanı optimal yönetim için bir ön koşuldur. Çoğu hasta göze çarpmayan bulgularla başvurur ve klasik semptomlardan yoksundur, bu da tanıyı zorlaştırır.

Anahtar Kelimeler: Acil servis, arteriyel oklüzyon, iskemi

Görüntü 1.

BT anjiografi ok: sağ superficial femoral arterde tam oklüzyon

Görüntü 2.

Sağ superficial femoral arter distali ve popliteal arter düzeyinde yaklaşık 45 mm ulaşan uzun segmentte anevrizmatik görünüm

EP-082

NADİR GÖRÜLEN BİR DİSPNE: AKUT SPONTAN BİLATERAL PNÖMOTORAKS

Mustafa Akyol, Murtaza Kaya, Abdil Coşkun, Ali Halıcı, Harun Yıldırım
Kütahya Sağlık Bilimleri Üniversitesi, Acil Tıp Anabilim Dalı, Kütahya

GİRİŞ

Plevral boşluktaki hava birikmesi pnömotoraks olarak adlandırılır. Acil değerlendirme ve acil müdahale gerektiren hayatı tehdit eden bir durumdur. Anatomik olarak visseral ve parietal plevra arasında 6-8 ml civarında sıvı bulunur, ancak hava bulunmaz. Spontan pnömotoraks harici bir olayın yokluğunda non travmatize hastada meydana gelen pnömotorakstır. Spontan pnömotoraks genellikle zayıf uzun boylu genç erkeklerde gözlenir. Bilateral primer spontan pnömotoraks hastalığın aynı anda her iki hemitoraksta gözlenmesidir ve bu durum nadir görülür.Bizde nefes darlığının nadir görülen bir nedeni olan akut bilateral spontan pnömotraks olgumuzla ilgili tecrübelerimizi paylaşmaya çalıştık.

OLGU

84 yaşında erkek hasta, 6 saat kadar önce başlayan göğüste batar tarzda ağrı, şiddetli nefes darlığı ve hava açlığı şikayetleriyle acil servise başvurdu, gelişinde vitalleri o2 sat:80 tansiyon arteriyel 100/60 mm/hg nabız:100 atım/dk ateş:36.4*C kan şekeri:120 mg/dl'ydi, hipoksemik olan hastaya 6-8lt nazal oksijen takıldı hava yolu stabilizasyonu sağlandı (6-8lt nazal oksijen altında saturasyonu:90), oskültasyonda akciğerde bilateral solunum sesleri azalmış olarak duyuldu, akciğerlerde bilateral azalmış göğüs hareketi mevcuttu diğer sistem muayeneleri olağandı, postero-anterior akciğer grafisinde bilateral pnömotorax görüldü, hastaya bilateral göğüs tüpü takıldı göğüs cerrahisiyle görüşüldü, yoğun bakıma interne edildi.

SONUÇ

Acil servislere pnömotoraks hastaları ve özellikle bilateral primer spontan pnömotoraks hastalarının semptomları kardiyak patolojileri taklit ederek gelmektedirler. Başvuran hastalarımızda öncelikle kardiyak patolojileri düşündürsede pulmoner patolojilerde göz ardı edilmemelidir ve risk faktörü bulunan hastalarda ayırıcı tanılarımız arasında pnömotoraksda olmalıdır.Minimal ve/veya kronik pnömotoraks'ı olan hastalarda çoğunlukla akut hipoksemiyle gelmeyebilirler, bütüncül olarak yaklaşılmalı ayrıntılı fizik muayene yapılmalı ve ayrıntılı anamnez alınmalıdır.

Anahtar Kelimeler: Pnömotoraks, Göğüs ağrısı, Dispne

Resim 1-)

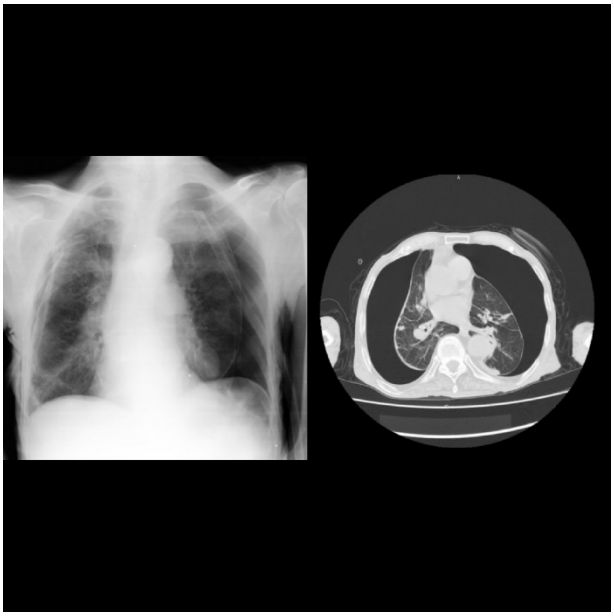

Postero-anterior akciğer grafisinde ve toraks tomogrofisinde bilateral pnömotoraks görüntüsü

EP-084

OLGU SUNUMU: STATİN İLİŞKİLİ RABDOMİYOLİZ

Fahriye Naz Erdil, Serdar Özdemir, Serkan Emre Eroğlu
Sağlık Bilimleri Üniversitesi, Ümraniye Eğitim Ve Araştırma Hastanesi, Acil Tıp Anabilim Dalı, İstanbul

GİRİŞ

Statinler hiperlipidemi tedavisinde ilk basamakta tercih edilen ilaçlardandır. Statin tedavisinin iyi bilinen bir yan etkisi olabilen rabdomiyoliz kas hücrelerinde nekroz ve hücre içeriğinin intravenöz alana salınması ile oluşan bir sendromdur. Hastalar miyalji kas güçsüzlüğü koyu renkli idrar yapma şikayetleri ile başvururlar. İleri yaş, diyabet, hipotiroidizm, polifarmasi ve böbrek yetmezliğinin statin ilişkili rabdomiyoliz riskini arttırdığı bilinmektedir. Tedaviye başlarken hiperlipidemisi olup ek hastalıkları olan ve çoklu ilaç kullanımı olan hastalarda statinlerin ilaç etkileşimleri göz önünde bulundurulmalıdır. Bu olgu sunumunda statinin indüklediği rabdomiyoliz ve bu yan etkinin görülmesindeki olası tetikleyicilere dikkat çekmek amaçlanmıştır

OLGU

Kırk bir yaşında kadın hasta bir haftadır her iki bacağında ağrı ve güçsüzlük şikâyeti ile acil servisimize başvurdu. Hikayesinde alkol kullanımı, aşırı doz ilaç alımı, travma veya ağır egzersiz öyküsü yoktu. Bir hafta öncesinde diklofenak 75mg/3ml intramüsküler kullanım öyküsü mevcuttu. Özgeçmişinde koroner arter hastalığı, yaygın anksiyete bozukluğu ve hiperlipidemisi mevcut. Hasta her gün asetilsalisilik asit 100 mg, ketiapin 300 mg, 0,5 mg alprazolam ve atorvastatin 20 mg kullanıyor. Başvurusunda tansiyon arteryal 125/85 mmhg, ateş 36,6 santigrat derece, kalp atım hızı 80 atım/dakika olarak bulundu.Fizik muayenesinde her iki alt ekstremitesinde kas gücü tam, duyu ve motor defisiti yoktu. Diğer sistem muayenelerinde patoloji yoktu. Yapılan tetkiklerinde hemoglobin 13,1 gr/dl, beyaz küre 10,6 bin/ul, trombosit 252 bin/ul, alanin transferaz 229 U/L, aspartat transferaz 773 U/l, alkalen fosfataz 72 U/L, Gama glutamil transferaz 23 U/L, laktat dehidrogenaz 1016 U/L, Sodyum 138 mEq/L, Kalsiyum 9.16 mEq/L, potasyum 5,7 mEq/L, kan üre azotu 14,98 mg /dl, kreatinin 0,69 mg /dl asit 2.8 mg/dL, C-reaktif protein 0,2 mg/dL, kreatin kinaz (CK) 56377 U /L, kan gazı parametreleri normal sınırlarda bulundu. İdrar tetkikinde idrar rengi açık sarı berraktı eritrosit görülmedi. Yapılan spesifik antikor testleri ve diğer tetkik sonuçları tablo 1 de gösterilmiştir. Hastaya statin ilişkili rabdomiyoliz tanısı ile intravenöz sıvı tedavisine başlandı. Atorvastatin tedavisi kesildi. Takibinde idrar miktarında azalma olmadı, kan gazında asidozu gelişmedi, böbrek fonksiyon testleri normal sınırlardaydı ve şikayetleri azaldı. Tedavisinin dördüncü gününde CK 88 U/L ye geriledi. Bir daha statin grubu ilaç kullanmaması gerektiği anlatılarak taburcu edildi.

SONUÇ

Statinler hiperlipidemi tedavisinde ilk seçenek ilaçlardan biridir ve yan etkilerinden biri olan rabdomiyoliz geniş kapsamlı çalışmalarla ortaya konulmuştur. Rabdomiyoliz kas hücrelerinde nekroz ve hücre içeriğinin intravenöz alana salınması ile oluşan bir sendromdur. Hastalar kas ağrısı, kas güçsüzlüğü, koyu renkli idrar yapma şikâyeti ile başvurabilirler. İleri yaş, hipotiroidizm, polifarmasi ve böbrek yetmezliği rabdomiyoliz riskini arttır. Ayrıca statin tedavisinin ilk senesi içinde olmakta rabdomiyoliz gelişme riskini arttırmaktadır. Lipid düşürücü tedavi alan çoğu hastanın birden fazla ek hastalığı vardır ve çoklu ilaç kullanımı mevcuttur. Bu durumun potansiyel yan etki arttırıcı etkileri bilinen mekanizmalar ile öngörebilmek mümkündür. Atorvastatin büyük çoğunlukla CYP3A4 enzimlerini ile metabolize olmaktadır. Bu enzimi inhibe eden ilaçlar ile birlikte kullanılması durumunda statinin metabolizmasını etkileyerek rabdomiyoliz görülme riskinin arttırabilir.ABD Gıda ve İlaç İdaresi tarafından 2002 yılında yapılan bir çalışma, statin kaynaklı rabdomiyoliz vakalarının %50'den fazlasının ilaç etkileşimlerinden kaynaklandığını ileri sürmüştür.Ketiapin gibi antipiskotik ilaçların nöroleptik malign sendrom yaparak CK yı yükselttiği miyalji, kas güçsüzlüğü, ateş gibi semptomlara neden olduğu bilinmektedir.Ketiapinin intoksikasyonlarında veya tedavi dozunda bildirilmiş rabdomiyoliz vakaları mevcuttur. Hastanın kullandığı alprazolam yine CYP3A4 üzerinden metabolize olan bir diğer ilaçlatır. Atorvastatinin metabolizmasını etkileyerek serum düzeylerini arttırmış ve potansiyel yan etkilerini arttırmış olabilir. İntramüsküler enjeksiyon kas hasarı yaparak CK seviyelerini yükseltebilmektedir. Statin kaynaklı otoimmün miyozit bu vakada akla gelebilecek ön tanılardan biridir. Bu vakada statinin kesilmesi ile CK seviyelerin de azalma olması ve hastanın şikayetlerinin gerilemiş olması statinin indüklediği rabdomiyoliz tanısını desteklemektedir.Stainler hiperlipidemi tedavisinde ilk seçenek ilaç olarak tercih edilmeye devam edilmektedir. Rabdomiyoliz tedavinin nadir ama önemli yan etkisidir. Statinler reçete edilirken gelişebilecek ilaç etkileşimleri dikkatlice değerlendirilmelidir.

Anahtar Kelimeler: Rabdomiyoliz,statin, yan etki

Tablo 1

Testin adı	Test sonucu	Beklenen değer
HBsAg	0,14 S/CO	0,00-0,99 S/CO
Anti-HAV Ig M	0,5 S/CO	0,00-0,79 S/CO
Anti-HCV	0,06 S/CO	0,00-0,99 S/CO
Anti-HIV	0,09 S/CO	0,00-0,99 S/CO
Ferritin	23,40 ng/mL	5-204 ng/mL
Vitamin B12	157 pg/mL	187-883
Folat	4,3 ng/mL	3-20 ng/mL
TSH	2,15 uIU/mL	0,35-4,94 uIU/mL
T3	2,87 pg/mL	1,71-3,71 pg/mL
Sedimantasyon	11 mm/saat	0-20 mm/saat
Anti beta-2 glikoprotein 1 IgG	Negatif	
Anti beta-2 glikoprotein 1 IgM	Negatif	
Anti ds DNA	Negatif	
Anti kardiyolipin IgG	Negatif	
Anti kardiyolipin IgM	Negatif	
Anti trombin-3 aktivitesi	Negatif	
HLA B27	Negatif	
Anti nötrofilik stoplazmik antikor	Negatif	
Anti mitokondriyal antikor	Negatif	
Anti nükleer antikor	Negatif	
Anti düz kas antikoru	Negatif	
Cyclic citrullinated peptide	< 0,5 U/mL	0-5 U/mL
Anti scl 70	Negatif	
Romatoid faktör	<1 IU/mL	0-30 IU/mL
Kompleman 3	101 mg /dL	83-193 md/dL
Kompleman 4	21,2 mg /dL	15-57 mg /dL
Troponin	0,002 ng/mL	<0,0262 ng /mL
Protrombin zamanı (INR)	0,96	0,8-1,3
Aktif parsiyel tromboplastin zamanı	29,6 sn	25-40 sn(saniye)

EP-086

NADİR BİR OLGU YETİŞKİN HASTADA İNVAJİNASYON

Pınar Baydar Yücel, Firas Arda Dönmez, Mustafa Polat, Ali Karakuş
Hatay Mustafa Kemal Üniversitesi Tıp Fakültesi Acil Tıp Ad Hatay

GİRİŞ

İnvajinasyon barsağın bir segmentinin diğeri içine girmesi olarak tanımlanır. Daha çok çocukluk çağında görülmekte olup nadir de olsa farklı nedenlerden dolayı yetişkinlerde görülmektedir. Barsak tıkanıklığı nedeniyle cerrahi gereken olguların %1-3 ünü oluşturur. Yetişkinlerde daha çok sekonder nedenler ve altta yatan bening ve maling lezyonlar olabilir. Tanı radyolojik görüntüleme ya da laparotomi ile konur. Tedavi cerrahi rezeksiyon olsa da tam yöntem belirlenememiştir.

OLGU

29 yaş kadın hasta karın ağrısı ve 3 gündür gaz ve gaita çıkışı olmaması şikayeti ile acil servise getirildi. Öz geçmişinde over kisti mevcuttu.Hastanın genel durumu iyi,bilinci açık, tansiyonu 100/60mmHg, saturasyonu %98, nabız 60/dk, ateş 36 C,solunum sayısı 15/dk,batın muayenesinde sağ alt kadranda hassasiyet mevcuttu,defans ve rebound yoktu.Diğer sistemik muayeneleri doğal.WBC 6,87 bin,hemoglobin 14,3g/dl,hemotokrit %41, CRP <3mg/dl ve diğer biyokimyasal parametreler normaldi. Beta hcg negatif,tam idrar tetkiki normaldi. Hastanın oral alımı kesildi.500 cc serum fizyolojik ile hidrasyon sağlandı, karın ağrısı geçmeyen hastanın kontrastlı batın tomografisi çekildi, appendix doğal,kist rüptürü ile uyumlu patoloji görülmedi,ileal anslar düzeyinde yaklaşık 5cm lik segmentte diffüz duvar kalınlık artışı izlenmiş olup bu seviyede invajinasyondan şüphelenildi,2 cmlik segment izlendi. Hasta genel cerrahi tarafından acil operasyona alındı.Operasyonda proksimal jejunumda mezenterik lenf nodları eksize edildi.

SONUÇ

Karın ağrısı ile gelen kadın hastalarda over patolojileri, ektopik gebelik, apandisit gibi tanıların yanında nadir görülse de invajinasyon akılda tutulmalıdır.

Anahtar Kelimeler: Bayan hasta, karın ağrısı, invajinasyon

EP-087

HERNİ KESESİNDE APANDİSİT: VAKA SUNUMU

Atılay Demirel
İzmir S.B.Ü. Tepecik Eğitim ve Araştırma Hastaenesi

GİRİŞ

Apandisit, apendiks lümeni tıkanıklığına bağlı gelişen acil serviste en sık karşılaşılan cerrahi acildir. Yaşam boyu görülme riski erkeklerde %12, kadınlarda %25tir. Özellikle 20-25 yaş arası sık görülür. Mortaliteyi etkileyen en önemli faktör tanının gecikmesidir. Tedavisi cerrahidir.

Hayatları boyunca yaklaşık popülasyonun %10'unu etkileyen herni en önemli cerrahi problemlerden birisi hernidir. Herniler anatomik yerleşimine, herni içeriklerine ve bu içeriklerin durumuna göre sınıflandırılırlar (redüktabl, inkarsere ve strangüle olmak üzere). Strangüle herniler acil cerrahi gerektirir hernilerdir. Tüm hernilerin yaklaşık %75'i inguinal herni şeklinde görülür.

Amyand hernisi, apendiksin inguinal kanal içerisinde yer alması olarak tanımlanır. Bu herni Claudius Amyand tarafından ilk kez 1735 yılında tanımlanmıştır.

Biz bu vakamızda Amyand Herni olgusunu anlatacağız.

OLGU

80 yaş erkek hasta acil servise sağ kasıkta ağrı şikayeti ile başvurdu. Bilinen inguinal hernisi olan hastanın daha önce operasyon öyküsü yok. Vitalleri stabil olan, ateşi olmayan hastanın fizik muayenesinde sağ inguinal bölgede hernisi mevcut ve redükte olmuyor, çevresi hafif ödemli. Yapılan tetkiklerde WBC: 12.200(9.600 NEU). Acil şartlarda yapılan USG raporunda prob sınırlarına sığmayan, çevresi ödemli, heterojen görünümlü ve prob basısı ile redükte olmayan herniasyon alanı gözlenmiştir. Çekilen Batın BT'si sağ inguinal kanala 3cm defektten herniye olan 17mm çaplı, lümeninde apendikolit bulunduran apendiks izlenmiştir(Resim 1 ve Resim 2). Yağlı doku heterojendir. şeklinde yorumlanmış olup hasta genel cerrahi tarafından acil operasyona alınmıştır. SONUÇ:Herni olgularında ilk düşünülmesi gereken acil durum inkarserasyon veya strangülasyon olsa da Amyand Herniasyon olma ihtimali nadir görülmesine rağmen aklımızda bulunmalıdır.

Anahtar Kelimeler: Amyand Herniasyon, Apandisit, İnguinal Herni

Kontrastlı Batın Bt'de Apendikolit

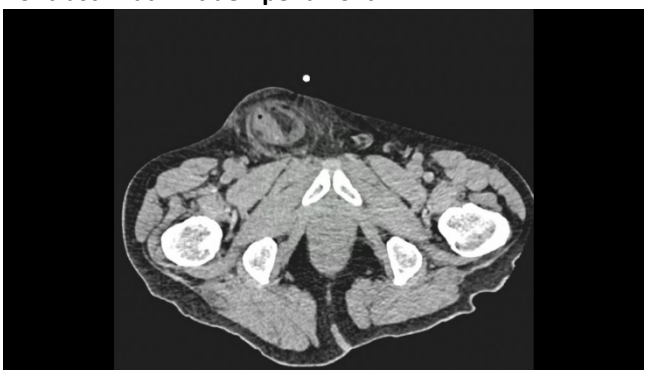

Kontrastlı Batın Bt'de Apendikolit 2

EP-088

YANIK İLE GELEN HASTADA NÖBET BENZERİ DURUM

Pınar Baydar Yücel, Yaser Kaplan, Mustafa Polat, Ali Karakuş
Hatay Mustafa Kemal Üniversitesi Tıp Fakültesi Acil Tıp Ad Hatay

GİRİŞ

Yanık,çocuklarda önlenebilir ev kazalarından biridir. Çocukluk çağında en çok görülen termal yaralanmalardır Cilt ve cilt altı dokuların ısıya,soğuğa,elektriğe maruz kalması sonucu oluşan akut yaralanmalardır. Yanık hastasında en sık görülen komplikasyonlar sıvı kaybı,ağrı ve artmış metabolik gereksinimdir. Hastalarda nadir de olsa erken tedavi yapılamaması sonucu sıvı kaybı ve ağrı nedeniyle nöbet benzeri durumlar veya koma görülebilir.

OLGU

3 yaşında kız çocuk olgu yaklaşık bir saat önce sıcak süt kazanına düşme sonucu yanıklar olması nedeniyle acil servise getirildi. Hastanın genel durum orta,bilinç açık, ajite tansiyonu 90/50 mmHg, saturasyon %98,nabız 133/dk,ateş 37C idi. Fizik bakıda her iki ön kolda antekubital bölgeyi içine alan,gövdede meme başı hizasının altında ön ve arkada yüzde,genital bölgede,gluteal bölgede,uyluk anterior ve posteriorda yaygın yaklaşık %35-40 oranında 2. ve 3. derece yanıkları mevcut idi. Hastaya damar yolu açıldı. monitorize edildi, yanık alanlar yıkandı,mesane sondası takıldı, parklant formülüne göre sıvı tedavisi başlandı(3mL*vucut ağırlığı*Yanık yüzdesi=ringer laktat ilk 8 saatte ½,ikinci 8 saatte ¼ üçüncü 8 saatte ¼),analjezi ve antibioterapi başlandı,tetanoz aşısı sorgulandı çocukluk çağı aşıları tam olması nedeniyle yapılmadı. Tedavisi düzenlenirken hastada tonik klonik tarzı kasılmalar görüldü. Midazolam başlanan hastaya status nedeniyle ketamin eklendi,entübe edilerek nöbetleri kontrol altına alındı. Alınan kanlarında kan gazında Ph:7.25(7.35-7.45),hco3 20.6mmol/L (21.2-2),lactat 6.3mmol/L(0.5-1.6),baz ekstresi -6.8 mmol/L,wbc 35 bin (4-12bin),hemoglobin 16g/dl(12-16g/dl)plt 553 bin (150-450bin),glukoz 245mg/dl sodyum 134mmol/L(1136-145mmol/l),potasyum 3.6 mmol/l(3.4-4.5mmol/L),kreatinin 0.5mg/dl (0.3-0.5 mg/dl).nöbet sonrası kontrol venöz kan gazında ph 6.99 co2 68mmhg,hco3 16.4mmol/l,lac 7.1mmol/l,be -15 mmol/L, idi.Yanık ünitesi ihtiyacı nedeniyle hasta yanık merkezi olan üst merkeze sevk edildi.

SONUÇ

Yanık hastalarında oluşabilecek komplikasyonlar göz önünde bulundurularak damar yolu hızlıca saçılmalı, sıvı tedavisi ve analjezi başlanmalı, yara bakımı sağlanmalıdır. Erken tedavi başlanmaması durumunda, sıvı kaybı ve ağrı nedeniyle nöbet benzeri durumlar ve /veya koma görülebileceği akılda tutulmalıdır.

Anahtar Kelimeler: Yanık, nöbet, koma

EP-089

ÜST SOLUNUM YOLU ENFEKSİYONUNU TAKİBEN GELİŞEN BİR PERİMİYOKARDİT OLGUSU

Deniz Menken, Anıl İflazoğlu, Mustafa Polat, Ali Karakuş
Hatay Mustafa Kemal Üniversitesi Tıp Fakültesi Acil Tıp Ad Hatay

GİRİŞ

Acil servise sık başvuru nedenlerinden biri olan göğüs ağrısı şikayetinde akılda bulunması gereken tanılardan biri miyokarditttir. Miyokardit tablosu enfeksiyöz, immun aracılı veya toksik nedenlere bağlı olarak ortaya çıkabilen bir tablodur.İskemi olmaksızın miyokardın enflamasyonudur. Perikardit sıklıkla eşlik eder.

OLGU

36 yaş erkek hasta, sırta vuran göğüs ağrısı ve üşüme şikayeti ile acil servise başvurdu. Yaklaşık 1 hafta önce üst solunum yolu enfeksiyonu geçirme öyküsü mevcuttu. Eforla gelip dinlenme ile geçen 10-15 dakika süren göğüs ağrısı tarifliyordu. Herhangi bir kronik hastalık ve ilaç kullanım öyküsü yoktu. Vitalleri ateş: 37,3°C,kan basıncı:160/90 mm/hg, nabız:98/dk, Spo2:%100solunum sayısı:12/dk idi. Fizik muayenesinde bilinç açık, oryante, koopereidi. Diğer sistemik fizik muayeneleri doğaldı. Hastanın çekilen EKG sinde normal sinüs ritmi izlendi. Göğüs ağrısı etiyolojisi açısından hastadan kan tetkikleri istendi. Monitörize takip edilmeye başlandı. Kontrol EKG normal sinüs ritmi idi.

Laboratuar tetkiklerinde tam kan sayımı, sedim, koagülasyon parametreleri, elektrolitleri ve böbrek fonksiyon testleri normaldi. SGOT:83 U/L, SGPT:108U/L, CK:1281 U/L, CK-MB: 52 U/L, CRP:28,9 mg/L, d-dimer:891mcg/L, troponin:1,48ng/ml kontrol troponin:3,59ng/ml olması üzerinekardiyoloji görüşü istenen hastanın eko incelemesi normal,EF:%60 izlendi. Hastanın pulmoneremboli ve aort diseksiyonu ayırıcı tanısı için btanjiografi tetkiki yapıldı. Tetkik sonuçlarında emboli ve diseksiyon izlenmedi. Akut koroner sendrom ayırıcı tanısı için yapılan anjiyografi sonucunda koroner arter hastalığı saptanmayan hastaya perimiyokardit tanısı konuldu.Kolşisin ve ibuprofen başlandı. Yatışının 3. gününde semptomları ve troponin değerlerigerileyen hasta önerilerle taburcu edildi.

SONUÇ

Perimiyokardit genellikle benign seyirli olup erken dönemde aritmilere, kalp yetmezliğine, kardiyojenik şoka ve ölüme neden olabilmektedir. Geç dönemde dilatekardiyomiyopatiye neden olabilmektedir.Göğüs ağrısı ile acil servise başvuran hastalarda akut koroner sendrom ile ayırıcı tanısı yapılması tedavi farklılıklarından dolayı son derece önemlidir.

Anahtar Kelimeler: Üst Solunum Yolu Enfeksiyonu,Perimiyokardit, Göğüs ağrısı

EP-090

GEBELİK SONRASI SİNÜS VEN TROMBOZU

Melike Saçan
Tepecik Eğitim Ve Araştırma Hastanesi Acil Tıp Ana Bilim Dalı, İzmir

GİRİŞ

Serebral venöz sinüs trombozu(SVT), dural sinüslerin ve/veya venlerin trombozunu içerir. Tüm inmelerin %0,5-1'ini oluşturur ve genellikle gençlerde görülmektedir. Gebelik, postpartum dönem, spinal anestezi,seçilmiş ilaçlar (oral kontraseptifler)predispozan faktörler arasındadır. En sık başvuru nedeni baş ağrısıdır.Meksika'da yapılan bir çalışmada, sinüs ven trombozunun ≈%50'si gebelik veya lohusalık sırasında meydana gelmiştir.Gebeliğe bağlı SVT'nin çoğu üçüncü trimester veya lohusalık döneminde ortaya çıkmıştır. Hamilelik sırasında ve doğumdan sonraki 6 ila 8 hafta boyunca, kadınlar yüksek venöz tromboembolik olay riski altındadır.Bu vakanın sunulmasının sebebi gebelerde nadir görülen SVT tanısına dikkat çekmektir.

OLGU

32 yaş kadın hasta. Bir haftadır devam eden baş ağrısı, ve 1 gün önce başlayan sol kolda uyuşma tariflemekte. Başvurudan bir hafta önce spinal anestezi ile c/s öyküsü mevcut. Komorbid ve aktif ilaç kullanımı olmayan hastanın geliş vitalleri normal. Fizik muayene de sol üst ekstemitede hipoestezi(+),diğer muayene bulguları olağan.

Yapılan kontrassız beyin bt görüntülemesinde:Sağda verteks düzeyinde frontopariatel alanda,solda vertekste santral sulcus çevresinde hiperdens alan izlenmiştir.

Ön planda intrakraniyal hipotansiyona sekonder sinüs ven trombozu düşünülen hasta için nöroloji konsültasyonu planlandı. Mr venografi çekilen ve Dmah tedavisi düzenlenen hasta sonrasında nöroloji yoğun bakım ünitesine yatışı yapıldı.

SONUÇ

Gebelik ve spinal anestezi uygulanması gibi özellikle riskli hastalarda postpartum dönemde gelişen değişik nörolojik şikayetleri olan klinik tablolarda; SVT akla gelebilecek nedenlerden biri olmalı, tanı ve tedavideki gecikmenin prognozu olumsuz yönde etkileyebileceği unutulmamalıdır

Anahtar Kelimeler: Gebelik,spinal anestezi,postpartum dönem

EP-091

AKCİĞERİMİN YERİNİ NE ALDI?: VAKA SUNUMU

Melike Saçan
Tepecik Eğitim Ve Araştırma Hastanesi Acil Tıp Ana Bilim Dalı, İzmir

GİRİŞ

Akciğer apsesi, akciğer parankiminde bir nekroz alanının oluştuğu subakut bir enfeksiyondur. Süreye(akut/kronik), etiyolojiye(primer/sekonder), yayılma yoluna(bronkojenik/ hematojenik/direk) göre kategorilendirilmektedir. Titreme, gece terlemesi, nefes darlığı, kilo kaybı ve yorgunluk, göğüs ağrısı ve bazen anemi ile birlikte ateş, süresine göre prodüktif veya nonprodüktif öksürük bulguları arasında yer alır. Nadir olarak torasik girişimler sonrası da görülebilmektedir

OLGU

67 yaş erkek hasta acil servise nefes darlığı, öksürük, sari renkli balgam nedeniyle başvurdu. Bilinen konjestif kalp yetmezliği ve atrial fibrilasyon öyküsü mevcut. Başvurudan 1 ay önce total AV blok nedeniyle ICD takılma öyküsü olan hastanın ilgili takibinde yeni gelişen plevral effüzyon nedeniyle torasentez yapılma öyküsü mevcut. Vitalleri TA: 102/65, spO2: 93(O2siz), nabız:95, ateş:36.3 olan hastanın fizik muayenesinde sağ orta alt zonlarda solunum sesleri azalmış olarak gözlendi. Yapılan tetkiklerde WBC: 16.900(15.300 NEU), CRP: 202.1 mg/L, AST:303 U/L, ALT: 256 U/L olarak gözlendi. Çekilen akciğer grafisi(Resim 1) ve toraks BT'de akciğer apsesi ile uyumlu görünüm izlendi. Hasta Göğüs Cerrahisi kliniğine yatırıldı.

SONUÇ

Torasentez komplikasyonları arasında ampiyem ve akciğer apsesi vardır. Öksürük, nefes darlığı gibi yakınmalar ile acil servise başvuran, yakın zamanlı toraks girişim öyküsü olan hastalarda ampiyem ve akciğer apsesi gibi tanılar göz önünde bulundurulmalıdır

Anahtar Kelimeler: Torasentez, ampiyem, akciğer apsesi

bt kesiti

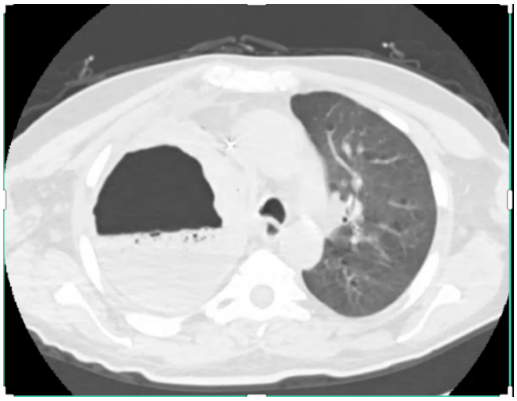

güncel çekilen toraks bt kesiti

EP-092

TEKRARLAYAN PNÖMONİ VE HEMOPTİZİ ATAKLARI: AKCİĞER KARSİNOİD TÜMÖRÜ

Burçak Kantekin[1], Kamil Kayayurt[2], Merve Karabörk[2]
[1]*Özel Acıbadem Maslak Hastanesi, İstanbul*
[2]*Acıbadem Mehmet Ali Aydınlar Üniversitesi Tıp Fakültesi Acil Tıp Ana Bilim Dalı, İstanbul*

GİRİŞ

Akciğer nöroendokrin tümörleri (NET), nöroendokrin farklılaşma gösteren ve nispeten yavaş klinik davranış ile karakterize, nadir görülen akciğer tümörleridir. Tüm akciğer tümörlerinin %1-5'ini oluşturmaktadır.

OLGU

37 yaşında kadın hasta ateş, öksürük ve halsizlik şikayetleri ile başvurdu. Hastanın özgeçmişinde son 3 yılda 3 kez hemoptizi geçirmesi dışında özellik yoktu. Hastanın ateşi 38,7°C ve diğer vital bulguları normaldi. Fizik muayenede solgundu ve sağ akciğer alt zonda raller saptandı. Hastanın lökosit sayısı 22,790/UL, C-reaktif protein düzeyi 17,57 mg/dl, hemoglobin düzeyi 8,1 g/dl idi. Hastanın bilgisayarlı tomografisinde sağ akciğer alt lobta kitle saptandı ve cerrahi olarak eksize edildi. Kitle patoloji raporunda karsinoid tümör olarak belirlendi.

SONUÇ

NET'ler, genellikle proksimal hava yollarında yerleşmeleri ve hipervasküler yapıları nedeniyle çoğunlukla semptomatiktirler. Klinik belirtiler de buna paralel olarak öksürük, hemoptizi, göğüs ağrısı ve tekrarlayan pnömoni ataklarıdır. Peptid (kallikrein, bradikinin, somatostatin, vb) ve amin (serotonin, noradrenalin, dopamin, histamin) türevi maddeler salgılayabilirler. Bunlar arasında karsinoid sendrom ve karsinoid kriz(en sık), Cushing sendromu ve akromegali sayılabilir

Anahtar Kelimeler: akciğer karsinoid, hemoptizi, nöroendokrin tümör

Resim 1

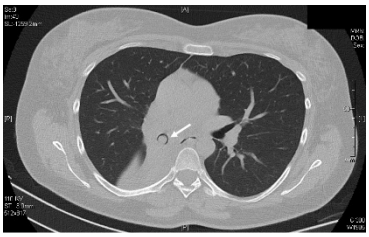

*20*13 mm çapında bronşu tıkayan kitle (beyaz ok)*

Resim 2

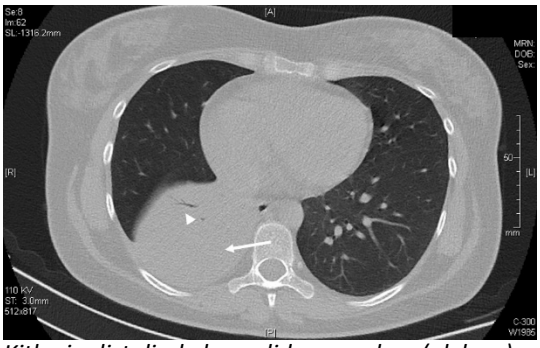

Kitlenin distalinde konsolidasyon alanı (ok başı) ve atelektazi (beyaz ok)

EP-093

BİR AKUT KORONER SENDROM ÖNCÜLÜ: WELLEN SENDROMU

Hilal Ekiz, Abdil Coşkun, Ali Halıcı, Murtaza Kaya, Harun Yıldırım
Kütahya Sağlık Bilimleri Üniversitesi, Acil Tıp Ana Bilim Dalı, Kütahya

GİRİŞ

Akut koroner sendrom acil servis başvuran hastalarda mortalite nedenlerinden biridir.Akut koroner sendrom tanısının koyulmasında göğüs ağrısı önemli bir bulgudur. Göğüs ağrısı acil servislere başvuran hastalarda sık görülen bir şikayettir. (1) akut koroner sendrom tanısı klinik prezentasyon - tipik göğüs ağrısı, elektrokardiyogram (EKG) değişikliği (ST segment elevasyon veya depresyonu, st - t değişikliği,patolojik Q dalgası, normal ekg), kardiyak biobelirteçlerde (özellikle high sensitive troponin t veya kreatinin kinaz CK - CK-MB) artış ile konulur. Bazı hastalarda bu üç kriter olmamasına rağmen hastalardaaks eş değeri sayılan ekg değişiklikleri saptanabilir. (2) Wellens sendromu bu durumlardan biridir. (3) Wellens sendromunda V2-V3'te ters dönmüş derin,bifazik T dalga patterni EKG' de saptanır ve sol ön inen arterde (LAD) tıkanıklık için spesifik bir bulgudur.Biz vakamızda göğüs ağrısı şikayeti ile başvuran, akut koroner sendrom ayırıcı tanısında düşünülmesi gereken wellen sendromunu ele aldık.

OLGU

49 y erkek hasta acil servise 3 - 4 gündür devam eden ara ara olan tipik olmayan göğüs ağrısı şikayeti ile başvurdu. Bilnen tanılı hastalık öyküsü olmayan astanın gelişinde vitalleri- tansiyon nabız saturasyon - stabildi. Klinik şüphe üzerine çekilen EKG'sinde göğüs derivasyonlarında bifazik T dalgası satanması üzerine kardiyoloji birimine konsülte edildi. Kardiyolog tarafından yapılan acil ekokardiyografisinde EF: %55 sağ boşlukları doğal, apex hipokinetik olarak saptandı. Tetkiklerinde ilk geliş troponin-t değeri: 56.5 (cut-off:19.8), CK-MB: 3.3 (cut-off: 6.3) ve 2. saat kontrol troponin-t değeri: 444.9 olması üzerine aks ön tanısı ile koroner anjiografi işlemine alınan hastada sol ana koroner arter distalinde % 50 darlık, sol ön inen arterde (LAD): % 99 darlık, sirkumfleks arterde %99 darlık, sağ koroner arterde %99 darlık saptandı. Hastada cerrahi girişim (CABG: Coronary Artery Bypass Grafting) kararı alındı. Hasta operasyon amaçlı kalp-damar cerrahisi kliniğine interne edildi.

SONUÇ

Wellen sendromu semptom olmaksızın veya tipik veya atipik göğüs ağrısı le başvuran hastalarda saptanabilir. Tanısında klinik şüphe üzerine çekilen EKG yardımcı olmaktadır.

Anahtar Kelimeler: Akut Koroner Sendrom, Göğüs Ağrısı, Wellens Sendromu

anjiografi görüntüsü

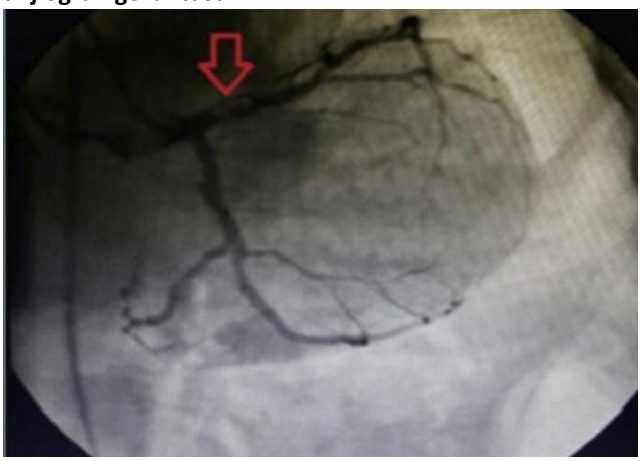

anjiografi görüntüsü

ekg resmi

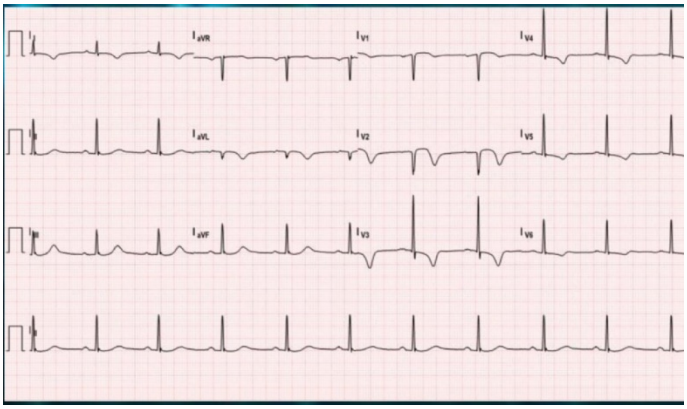

wellen sendromu ekg si

EP-094

ÖLÜMCÜL BİR ANEVRİZMA TİPİ; SAKKÜLER AORTİK ANEVRİZMA

Kudret Selki, Salih Karakoyun, Yasin Haydar Yartaşı
Düzce Üniversitesi Tıp Fakültesi Hastanesi, Acil Tıp Anabilim Dalı, Düzce

GİRİŞ

Abdominal aort anevrizması (AAA) ölümcül komplikasyonları olan aort duvarının dejeneratif bir hastalığıdır. Genellikle erkek cinsiyet, ileri yaş, hipertansiyon, sigara kullanımı, periferik arter hastalığı ve hiperkolesterolemi gibi risk faktörleri AAA ile ilişkilendirilmiştir. AAA için tedavi amacıyla endovasküler anevrizma tamiri (EVAR) denilen yöntem açık onarıma kıyasla daha az komplikasyon ve yüksek başarı sağlandığı için tercih edilmektedir.1,2 Semptomatik olabilir ve bazen tesadüfen saptanabilir. Sakküler aort anevrizmalarının tipik olarak fusiform anevrizmadan daha mortal olduğu düşünülmektedir. Semptomatik sakküler anevrizma saptandığında hızlı onarım endikedir. Diseksiyona daha yatkın olması sebebiyle asemptomatik olduğunda bile müdahale genellikle savunulur. Sakküler anevrizma en sık torasik ve suprarenal yerleşim göstermektedir.2,3 Biz karın ağrısıyla acil servise başvuran, çekilen bilgisayarlı tomografide (BT) suprarenal yerleşimli AAA tespit edilen, EVAR uygulanmasını kabul etmeyip 3 gün sonra eksitus olan vakayı sizlere sunduk.

OLGU

67 yaşında erkek hasta kabızlık ve karın ağrısı şikayetiyle acil servise başvurdu. Bilinen hastalıkları arasında hipertansiyon, koroner arter hastalığı (KAH), epilepsi vardı. 2020 yılında 3 defa koroner anjiografi (KAG) ve sağ koroner artere ve circumfleks artere stent yerleştirilme öyküsü mevcuttu. Hastaya koroner arter bypass grefti (CABG) operasyonu önerildiği ancak hastanın reddettiği öğrenildi. Kullandığı ilaçlar: levetirasetam 1000 mg, asetilsalisilik asit 100 mg, perindopril 10 mg. Geldiğinde vitalleri kan basıncı: 157/89, nabız: 97/dakika, Oksijen saturasyonu: %97, ateş: 36.1 idi. Hastanın yapılan kan tetkiklerinde c- reaktif protein: 21.24 mg/L (< 0.5 mg/L), hemoglobin: 12.25 g/dl (13-17 g/dl), lökosit sayısı: 16,28 10^3/mm3 (4-10 10^3/mm3) haricinde tam kan sayımı, karaciğer fonksiyon testleri, böbrek fonksiyon testleri, troponin I dahil olmak üzere tüm kan tetkikleri normal referans aralıktaydı. Hastanın çekilen abdominal kontrastlı BT görüntülemesinde suprarenal düzeyde abdominal aortada anevrizmatik dilatasyon görüntüsü görüldü. Radyoloji raporu şu şekildeydi: Abdominal aortada suprarenal düzeyde yaklaşık 10 cm lik segmentte AP çapı 73 mm ye ulaşan anterior komşuluğunda 35 mm çapa ulaşan yalancı lümeni ve 29 mm kalınlığa ulaşan mural trombüsün eşlik ettiği anevrizmatik dilatasyon izlenmektedir. Klinik ile birlikte değerlendirme önerilir. (Görsel 1). Hasta kalp-damar cerrahisine konsülte edildi ve tansiyonu kontrol altında tutmak amacıyla esmolol infüzyonu başlandı. Kalp-damar cerrahisi hastanın sakküler aort anevrizması olduğunu ve hastanemizde yapılamadığı için EVAR cerrahisi yapılabilen bir üst merkeze sevkini uygun gördü. Hasta EVAR yapılabilen bir merkeze sevk edildi. Ancak orada işlemi reddedip 2 gün sonra hasta tekrar acil servise başvurdu. Sırt, göğüs ağrısı ve idrar inkontinansı şikayetleri mevcuttu. Hastaya kontrastlı abdominal-torakal aorta BT çekildi. Raporu: ''Torokoabdominal bileşke aortada kısa segment bir diseksiyon ve bunun anterior kesiminde yaklaşık 4.5 cm çapında geniş bir boynu olan pseudo anevrizma çevresinde tromboz ya da hematom ile uyumlu olabilecek 15 cm çapında kalınlık artışı izlenmektedir. Bahsi geçen kalınlık artışı retrokurral alanda hematom ile uyumlu dansitede inferiora doğru her iki renal arter çıkım seviyesine kadar uzanmaktadır.Bilateral sağda 2.5, solda 2 cm çapında effüzyon izlenmektedir.'' şeklindeydi. Hastanın tekrar üst merkeze sevki başlatıldı ancak hasta tedaviyi redderek imza verdi ve acil servisi terk etti. Hastanın gün içinde eksitus olduğu öğrenildi.

SONUÇ

AAA özellikle de sakküler olduğunda çok ölümcül bir hastalıktır. Saptandığında acil cerrahi planlanması gerekir. Karın ağrısı, sırt ağrısı gibi nonspesifik semptomlarla gelen, hipertansiyon, KAH gibi kardiyak öyküsü olan hastalarda akla gelen tanılardan birisi olmalıdır. Tanıda yüksek şüphe gerekir ve altın standart yöntem olarak BT ile tanı rahatlıkla koyulur.

Anahtar Kelimeler: Abdominal Aort Anevrizması, Sakküler Aortik Anevrizma, Bilgisayarlı tomografi

Görsel 1

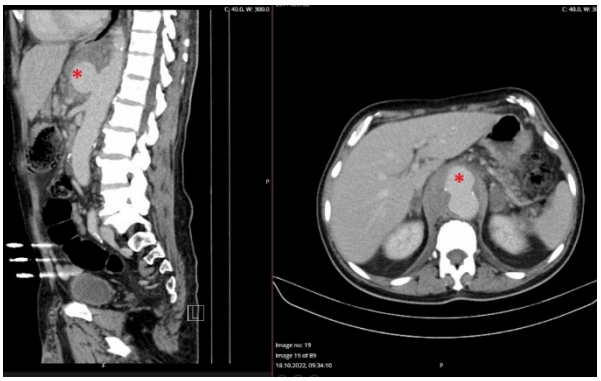

Abdominal Sakküler Anevrizma(Yıldız ile işaretli)

EP-095

İNTERSTİSYEL AKCİĞER HASTASINDA PNÖMOMEDİASTİNUM

Emine Sarı, Abdil Coşkun, Harun Yıldırım, Ali Halıcı, Murtaza Kaya
Kütahya Sağlık Bilimleri Üniversitesi, Acil Tıp Ana Bilim Dalı, Kütahya

GİRİŞ

Pnomomediastinum nadir karşılaşılan bir klinik durum olup, tanım olarak mediastinal bölgede spontan ya da altta yatan bir nedene bağlı gelişen serbest hava imajlarının oluşmasıdır, bu nedenle pnömomediastinuma diğer adıyla mediastinal amfizem de denir.(1). Pnömomediastinum ilk olarak; Laenek tarafından saptanıp, Hamman tarafından da ilk çalışma literatürde bildirilmiştir.(1,2). Pnömomediastinum, mediastinal alanda serbest hava bulunması şeklinde ifade edilir.. Bizim vakamızda da interstisyel akciğer hastalığına sekonder gelişen pnömomedistinum olgusunu ele alacağız.

OLGU

55 yaşında kadın hasta bilinen interstisyel akciğer hastalığı mevcut. Yaklaşık 1 haftadır süren nefes darlığı ve göğüs ağrısı nedeniyle dış merkeze başvuruyor. Burada yapılan tetkiklerde pnömomediastinum saptanarak tarafımıza başvuruyor. Hastanın geliş vitalleri; tansiyon arteryel:180/100 mm/hg,nabız:125, ateş:37, sao2:88 di.hastanın yapılan fizik muayenesinde oskultasyonda solunum sesleri bilateral azalmıştı, diğer sistem muayeneleri olağandı. Hastanın çekilen Bilgisayarlı tomografisinde pnömomediastinum ve toraks duvarında anteriorda daha belirgin olmak üzere yumuşak doku palanlarında yaygın hava değerleri izlendi, sağ akciğerde daha belirgin olmak üzere her iki akciğerde retiküler dansiteler, peribronşial düzensizlikler ve mozaik atenuasyon paterni izlendi. Hasta göğüs cerrahisine konsulte edilerek takip ve tedavi amacıyla 3.basamak yoğun bakım ünitesine interne edildi. Burada yapılan oksijen tedavisi,klinik ve radyolojik takip sonucu amfizemi gerileyen hasta ayaktan takip edilmek üzere taburcu edildi.

SONUÇ

Acil servise göğüs ağrısı nedeniyle başvuran hastalarda acil müdahale gerektiren tanılar dışlandıktan sonra ayrıntılı anamnez, risk faktörlerinin değerlendirilmesi ve pnömomediastinum ayırıcı tanısı akla gelmelidir.

Anahtar Kelimeler: Göğüs ağrısı, interstisyel akciğer hastalığı, pnömomediastinum

EP-097

ACİL SERVİSTE DİSSEMİNE VASKÜLER KOAGÜLOPATİYE BAĞLI HIZLI GELİŞEN MORTALİTE; OLGU SUNUMU

Evrim Kar Daşdelen, Merve Osoydan Satici, Serkan Emre Eroğlu
Ümraniye Eğitim ve Araştırma Hastanesi, Acil Tıp Kliniği, İstanbul

GİRİŞ

Dissemine intravasküler koagülasyon (DİK), hemostatik dengenin bozulması ve yaygın damar içi pıhtılaşmanın uyarılması ile karakterize bir sendromdur. Cilt lezyonları DİK hastalarının üçte ikisinde görülür. Sıklıkla gözlenen deri bulguları, küçük peteşilerden, yaygın ekimozlara kadar değişen lezyonlardır. Her zaman tespit edilmese de altta yatan bir hastalıktan kaynaklanır. DİK'li septik hastaların klinik durumu daha kötüdür ve mortalite ve sistemik organ fonksiyon bozukluğu riski yüksektir.

OLGU

Biz bu olguda 70 yaş kadın hasta bulantı ve kusma, karın ağrısı, ishal, yüzünde ve ayaklarında kızarıklık döküntü morluk şikayetleri ile acil servise başvuran sepsise bağlı gelişen dissemine vasküler koagülopati düşündüğümüz bir vakayı sunduk. Hastanın başvurusunda yapılan fizik muayenesinde Glasgow Koma Skalası 15, genel durumu iyi olarak değerlendirildi. Oryantasyon ve kooperasyonu tam olan hastanın, pupilleri izokorik ve bilateral ışık refleksi pozitifti. Hastanın tüm yüzde yaygın ve her dört ekstremitenin distalinde basmakla solmayan karma ekimotik hiperemik alanlar görüldü.Batın muayenesinde defans ve rebound olmayıp, bağırsak sesleri hiperaktif duyuldu. Diğer sistem muaeyenleri doğaldı. Periferik nabızlar açık olup, periferik soğukluk tespit edilmedi. Vital değerleri arteriyal tansiyon: 135/98 mmHg parmak ucu oksijen saturasyonu: %93 solunum sayısı 35 nabız:118 atım/dk olarak parmak ucu kan şekeri 130 mg/dl görüldü. Hastanın elektrokardiyogramı 1.1 av geçişli sinüs ritmi olarak görüldü. Hastanın takibinde genel durumunda ani kötüleşme ve ciltteki ekimotik alanlarda artış görülmesi üzerine hasta resüsitatif değerlendirmeye alındı.Kontrol vital parametreler; ateş: 37,8°C, solunum sayısı 40/dk olup, kan basıncı ölçülemedi. Spo2: %85 olarak görülüp, nazal kanül desteği ile %37 fiO2 altında %95 ölçüldü. Hastaya norepinefrin 5 mcg/dk ile intorop desteği başlandı.Hastada ön planda dıssemine vaskuler koagülopati düşünülerek 1mg /kg steroid intravenöz (İV) uygulandı. İdrar çıkışı olmayan ve metabolik asidozu mevcut olan hastaya acil hemodiyaliz planlandı.Hastaya sağ juguler santral venöz katater takılarak diyaliz ünitesi gönderildi. Hemodiyaliz esnasında bilinci kötüleşen hastadan nabız alınamaması üzerine kardiyopulmoner resüsitasyon başlandı ve 10 dakikada spontan dolaşımın geri dönüş sağlandı. Hasta diyaliz tamamlanmadan acil servis birimine geri transfer edildi. Hastaya 5 mcg/ kg/ dk dopamin infüzyonu başlandı. Hastanın alınan arteriyal tansiyonu ikili inoptop altında 75/43 mmHg olarak görüldü. Hastanın kontrol kan gazı ph: 6.9 (7.35-7.45) Pco2: 50.6 mmHg (35-48) hco3: 9.9 mmol/L baz açığı: -23 mmol/L Laktat: 11.73 olarak görüldü.

Hasta yoğun bakım ünitesine transfer edildi. Yoğun bakım ünitesindeki 3. Saatinde genel durumu kötü olan ikili inoptrop infüzyonu altında hipotansif seyreden hasta nabız ve kardiyak ritim alınamaması nedenli kardiyak arrest kabul edildi. Resüsitasyonun 45. dakikasında hiç şoklanabilir ritim görülmemesi, nabız ve kardiyak ritim alınmaması üzerine hasta exitus kabul edildi.

SONUÇ

DİK'nin özellikle yaşlı popülasyonda en yaygın nedenleri arasında sepsis, malinite ve akut miyeloid lösemi (AML) yer alır. Olgumuz da yaşlı popülasyonda olup gelişen DİK'ın sepisisin bir sonucu olduğu düşünülmektedir. Cilt lezyonları bazen sendromun ilk belirtisi olabilir. Tek bir öykü, fizik muayene veya laboratuvar bileşeni, DİK tanısına veya dışlanmasına yol açamaz; bu nedenle, DİK tanısı koymak için hem subjektif ve objektif hem de laboratuvar bulgularının bir kombinasyonundan yararlanılmalıdır. Bizim hastamızda da öykü, fizik muayene ve trombositopeni, artan bir protrombin zamanı (PT) hem de artan kısmi tromboplastin zamanı (PTT) mevcuttu. DİK tedavisindeki temel hedefler, kanamanın ve pıhtılaşma sorunlarının kontrol edilmesi ve altta yatan nedenin tedavi edilmesidir. Ancak, altta yatan nedeni kolayca bulup ortaya çıkarmak her zaman mümkün olamadığından veya bu süreç uzun zaman alacağından, kanama ve tromboz döngüsü kırılmalıdır.

Anahtar Kelimeler: Disseminated Coagulation Intravascular, sepsis, mortality

Tablo 1

	Değer	Birim	Referans Aralık
Lökosit	6.76	10 3/uL	4.00-10.00
Nötrofil	6.37	10 3/uL	2.00-7.00
Lenfosit	0.33	10 3/uL	0.80-4.00
Eozinofil	0.01	10 3/uL	0.02-0.50
Hemoglobin	14	g/dL	11.00-15.00
Hematokrit	43.3	%	36.00-47.00
MCV	81.4	fL	80.00-100.00
RDW	14.3	10 3/uL	11.00-16.00
Platelet	45.00	10 3/uL	100.00-400.00
Kreatinin	2.36	mg/dL	0.57-1.11
Kan üre azotu	76.3	mg/dL	21.0-43.0
aPTT	99.1	sn	25.00-40.00
Protrombin zamanı	28.6	sn	11.00-16.00
INR	2.2		0.8-1.3
Glukoz	225	mg/dL	70-140
Aspartat aminotransferaz	63	IU/L	5-34
Alanin aminotransferaz	29	IU/L	0-33
Gama glutamil transferaz	108	U/L	0-40
Alkalen fosfataz	167	U/L	35-105
Laktat dehidrojenaz	1171	U/L	90-200
Sodyum	132.5	meq/L	136-145
Potasyum	5.32	meq/L	3.5-5.1
Klor	96.3	meq/L	98-107
C Reaktif Protein	242.75	mg/dl	0-5
Yüksek sensitif troponin (hs-cTn) T 0 saat	30.570	mg/dl	0-14
Yüksek sensitif troponin (hs-cTn) T 1 saat	29.180	mg/dl	0-14

Laboratuvar parametreleri

EP-098

WERNİCKE ENSEFALOPATİSİ: BİR OLGU SUNUMU

Mehmet Muzaffer İslam, Damla Duru Koçer, Serkan Emre Eroğlu
Sağlık Bilimleri Üniversitesi, Ümraniye Eğitim ve Araştırma Hastanesi, Acil Tıp Ana Bilim Dalı, İstanbul

GİRİŞ

Wernicke ensefalopatisi (WE) tiamin eksikliği sonucu gelişen akut nörolojik bir sendromdur. İlk kez 1881 yılında Carl Wernicke tarafından tanımlanmıştır (1). Klasik olarak konfüzyon, ataksi ve oküler bulgular ile karakterizedir. Genel popülasyonda otopsi serilerinden yapılan çalışmalarda, prevalansı %0,4 ile %2,8 arasında bildirilmektedir. Düşük prevalansı ve klinik bulguların her zaman tam değerlendirilememesi nedeniyle, tanı koymada zorluklar yaşanabilir ve erken intravenöz tiamin tedavisine başlanmaz ise mortal seyredebilir(2). Bu yazıda etyolojisinde kronik alkol kullanımı olan bir WE olgusunu sunmak amaçlanmıştır.

OLGU

Elli bir yaş erkek hasta baş dönmesi, titreme ve görsel halüsinasyon şikayetleri ile acil servisimize başvurdu. İlk başvurusu sırasında Glasgow koma skalası skoru 15 idi. Tansiyon Arteryel: 148-91 mmHg, NB: 125/dk, Oda havasında SP02: 95 mmHg. Kronik alkolizmi olan hastanın özgeçmişinde bilinen bir hastalık yoktu ve düzenli kullandığı bir ilaç olmadığı öğrenildi. Sorgulandığında hastanın önceki gün de dışarıda düştüğü, kafa travması olmadığı dış merkezde acil servise başvurduğu öğrenildi. Orada nöbet geçiren hastanın Diazepam 10 mg tablet reçete edilerek taburcu edildiği öğrenildi. Hasta acil servisimiz takibi sırasında jenaralize tonik klonik tipte nöbet geçirdi. Diazepam 5 mg intravenöz yapıldı ve 2000 mg Levetirasetam intravenöz yolla yüklendi. Hastaya görüntüleme yapılması için sedasyon sağlandı. Hastanın kan tetkik sonuçları Tablo1'de özetlenmiştir. Hastanın Beyin Bilgisayarlı Tomografisinde akut kanama izlenmedi. Çekilen Diffüzyon Manyetik Rezonans Görüntüleme'sinde belirgin bir patoloji saptanmadı. Hastanın takip fizik muayenesinde hasta ajite, non-koopere, non-oryante, bilinç açık, pupiller izokorik, Işık refleksi:+/+, gözler ikterikti. Kas gücü her dört ekstremide de 5/5 görüldü. Hastada amaçsız motor hareketler mevcuttu. Ataksi görüldü. Hastada ön tanı olarak WE düşünülmesi üzerine 200 mg Tiamin iv infüzyonu 500 cc izotonik içine 30 dk sürecek şekilde hastaya verildi. Hasta bilirubin yüksekliği açısından değerlendirildi ve acil gastroenterolojik bir patoloji düşünülmeyerek bu yükseklik kronik alkolizme bağlandı. Santral görüntülemelerde bir patoloji düşünülmeyen hastada nörolojik patolojiler ekarte edildi. Bilinç durumu tekrar değerlendirilen hastada GKS skoru 9 olarak değerlendirildi. Mevcut bilinç durumu bozukluğunun WE'ye bağlı olduğu sonucuna varıldı. Hasta yoğun bakım takibi yapılmak üzere hastanemizin yoğun bakım ünitesine sevk edildi. Hasta WE tanısıyla 40 gündür hastanemiz yoğun bakım ünitesinde takip edilmektedir.

SONUÇ

Wernicke ensefalopatisi, yeterince anlaşılmayan ve tanınmayan tıbbi bir acil durumdur. Alkol kullanım bozuklukları olan hastalarda en sık görülmesine rağmen, tiamin eksikliği olan herkes WE gelişimi için yüksek risk altındadır (5). WE'nin teşhisi zordur ve klinik belirtilerin, MRG görünümünün ve biyokimya sonuçlarının entegrasyonunu gerektirir ve tanıyı doğrulamadan önce tedaviye acilen başlama ihtiyacı nedeniyle karmaşıktır. Tiamin güvenli ve etkili bir tedavidir ve yüksek riskli gruplara profilaktik olarak verilmelidir(6).

Anahtar Kelimeler: Wernicke Ensefalopatisi, Alkolizm, Tiamin Eksikliği

EP-099

MASUM OLMAYAN İNTESTİNAL BALONCUKLAR

Öznur Vural Işık, Ali Kaan Ataman
Tepecik Eğitim ve Araştırma Hastanesi, Acil Servis, İzmir

GİRİŞ

Divertikül, kolonun kas tabakasının zayıfladığı bölgelerdeki mukozanın balonlaşması durumudur. Çoğu hastada asemptomatik olarak seyreder. Semptomatik olanlardan %10-20'si hastaneye yatar. Ayrıca hastaların %1'inin cerrahi ihtiyacı olmaktadır. Tanıda en yararlı görüntüleme ise kontrastlı batın bilgisayarlı tomografidir (BT). Kolon duvarının kalınlığının 4mm'in üstünde olması, kolon çevresindeki yağlı dokuda inflamasyon ve abse varlığı bilgisayarlı tomografide divertiküliti düşündüren bulgulardır. Hastalığın başlama yaşı sıklıkla 6, 7 ve 8. dekatlarda olmakla birlikte düşük olasılıkla genç yaşlarda da görülebilmektedir. Sunacağımız olgu, acil servise sol alt kadran ağrısı ile gelip takip esnasında divertikülit tanısı alan genç hastaya aittir.

OLGU

43 yaş erkek hasta 2 gündür olan karın ağrısı, bulantı, kusma ve tenezm şikayetleri ile başvurdu.Hastanın bilinen kronik hastalığı yoktu. Yapılan fizik muayenede sol alt kadranda hassasiyeti ve defansı vardı. Vitalleri stabildi. Laboratuvar bulgularında ise lökositozu ve C Reaktif Protein (CRP) yüksekliği mevcuttu. Hastanın fizik muayene bulguları sol alt kadranda yoğunlaştığı için nefrolitiazis, epiploic apandisit, inguinal herni ön tanılarıyla batın BT çekildi. Batın BT'sinde sigmoid kolonda 9 cm'lik bir segmentte diffüz duvar kalınlaşması, lümende daralma, bu düzeyde milimetrik divertiküller, çevre mezenter dokuda kirlenme görüldü. Hastaya bu bulgu ve sonuçlarla akut divertikülit tanısı koyuldu ve genel cerrahiye konsülte edildi. Hastanın Hinchey tip a akut divertikülit tanısıyla takip ve tedavi amaçlı cerrahi servisine yatışı yapıldı.

SONUÇ

Akut divertikülit, her ne kadar yaşlı hastalarda görülen bir hastalık olsa da genç hastalarda da tipik yerleşimli karın ağrısı durumlarında akıldan çıkarılmaması gereken bir tanıdır

Anahtar Kelimeler: Akut divertikülit, Karın Ağrısı, Genç Hasta

Batın BT QR kodu

EP-100

BİLİNÇ DEĞİŞİKLİĞİNİN NADİR BİR SEBEBİ: BİLATERAL TALAMİK İNFARKT OLGUSU

Ceyda Nur İrk, Murtaza Kaya, Harun Yıldırım, Ali Halıcı, Abdil Coşkun
Kütahya Sağlık Bilimleri Üniversitesi, Acil Tıp Ana Bilim Dalı, Kütahya

GİRİŞ

Bilateral talamik infarktlar oldukça nadir görülen bir durumdur.Tüm talamik infarktların sadece %0,6'sını oluşturur. Klasik semptomları; ani gelişen mental durum değişikliği, kognitif bozukluklar, vertikal bakış kısıtlılığı, konuşma bozukluğu gibi semptomlardır. Nedeni genellikle kardiyoemboli veya talamik bölgeyi besleyen arterlerin anatomik varsyasyonuna bağlı olarak tek olmasıdır. Biz de bilinç değişikliği ve konuşma bozukluğu ile başvuran hasta bilateral talamik infarkt olgusunu sunuyoruz.

OLGU

44 yaşında erkek hasta ani başlayan mental durum değişikliği ve konuşma bozukluğu ile dış merkeze başvurmuş sonrasında 112 ile tarafımıza sevk edilmiştir. Yapılan fizik muayenede;hasta uykuya meyilli, basit emirleri yerine getiriyor, gloskow koma skalası (GKS) 12 puan,sol gözde direkt ve indirekt ışık refleksi azalmış, sağ gözde indirekt ve direkt ışık refleksi mevcuttu. Derin tendon refleksi her iki tarafta pozitif, taban cildi refleksi (TCR) bilateral negatifti. Belirgin bir kas gücü kaybı yok, lateralizan bulgusu yoktu. Çekilen Difüzyon Manyetik Rezonans (MR) 'da bilateral talamik infarkt ile uyumlu difüzyon kısıtlılığı görüldü. Hasta iskemik serebrovasküler hastalık ön tanısı ile yoğun bakım ünitesine(YBÜ) yatırıldı. Antikoagülan tedavi sonrası semptomları geriledi. Etyolojisinin paroksismal atriyal fibrilasyon nedenli olduğu anlaşıldıktan sonra enoksaparin reçetesi ile takip edilmek üzere taburcu olmuştur

SONUÇ

Bu vaka talamik bölge lezyonlarının kendine özgün semptomlara neden olacağı ve acil serviste bu semptomlarla gelen hastalarda hatırlanması amacıyla sunumuştur. Zamanında tanı ve tedavi nörolojik bozulmayı önlemek için önemlidir.

Anahtar Kelimeler: atriyal fibrilasyon, bilateral, infarkt, talamus

Resim 1

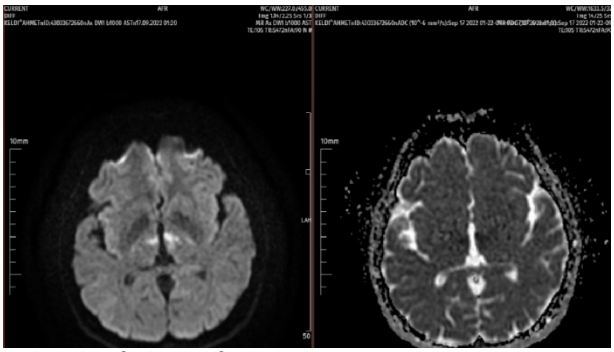

Talamik infarktın difüzyon MR görüntüsü

EP-101

NADİR BİR KONUŞMA BOZUKLUĞU NEDENİ: BROCA AFAZİSİ OLGUSU

Mustafa Akyol, Murtaza Kaya, Abdil Coşkun, Ali Halıcı, Harun Yıldırım
Kütahya Sağlık Bilimleri Üniversitesi, Acil Tıp Anabilim Dalı, Kütahya

GİRİŞ

Lisan; semboller, işaretler veya kelimeler aracılığıyla iletişim yoludur.Afazi baskın hemisferde serebrovasküler rahatsızlıklar sonucu beynin ilgili bölümünde meydana gelen hasardan kaynaklı konuşma ve/veya anlama bozukluğudur. Broca afazisi anlama yönünden bozulma olmamasına rağmen dil üretme yeteğinin yazılı veya sözlü olarak kısmen veya tamamen kaybolmasıyla karekterize bir afazi türüdür. Biz de iskemik serebrovasküler olay'ın nadir tutulma yeri olan Broca alanının enfarktını konuşamama şikayeti ile acile gelen hastada sunmaya çalıştık.

OLGU

71 yaşındaki erkek hasta sabaha karşı ani başlayan konuşma bozukluğuyla tarafımıza başvurdu, bilinen 25 yıl önce koroner arter baypas ameliyatı (CABG) ve 2020 yılında geçici iskemik atak (TİA) öyküsü mevcut, konuşamama dışındaki nörolojik muayenesi normal hasta söylediklerimizi duyuyor anlıyor, konuşma dışındaki motor hareketleri yerine getirebiliyor fakat konuşamıyordu. Elektrokardiyografi: Normal sinüs ritmi,difüzyon manyetik rezonans görüntülemesinde: Sol broca alanında difüzyon kısıtlılığı görüldü, beyin tomogrofisinde: sol broca alanında silik hipodens alan görüldü, hasta yakınlarından onam alınarak 50 mg i.v (intravenöz) tPA (Rekombinant doku tipi plazminojenaktivatörü) yapıldı, nörolojiye konsülte edildi. Nöroloji yoğun bakım'a interne edildi.

SONUÇ

Nörolojik semptomları olan hastalardan ayrıntılı anamnez alınmalı risk faktröleri değerlendirilmeli, kalıcı nörolojik sekel gelişmesini önlemek ve/veya azaltmak için tedavi zamanında ve hızlı bir şekilde başlanması önemlidir.

Anahtar Kelimeler: Broca afazisi, Konuşma bozukluğu, İskemik serebrovaskuler olay

Resim 1-)

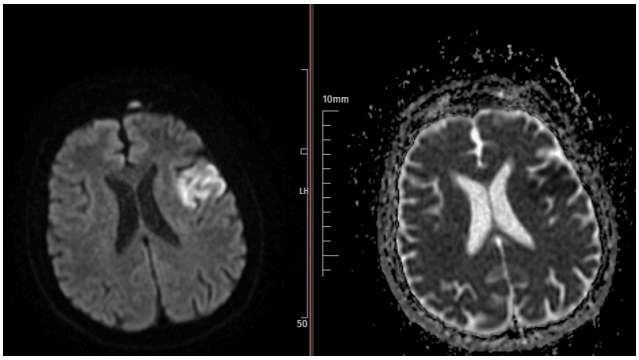

DWI(difüzyon mr): Sol broca alanında difüzyon kısıtlılığı mevcut

EP-102

İYİLEŞMEYEN BOĞAZ AĞRISI: AKUT EPİGLOTTİT

Sinan Akpunar, Hülya Karakuş, İbrahim Temizkan, Melih İmamoğlu, Sinan Paslı, Vildan Özer, Yunus Karaca
Karadeniz Teknik Üniversitesi Tıp Fakültesi, Acil Tıp Anabilim Dalı, Trabzon

GİRİŞ

Akut epiglottit, sıklıkla beş yaşından küçük çocuklarda görülse de erişkin hastalarda da görülebilmektedir. Son yıllarda ülkemiz dahil tüm dünyada sıklığı artmıştır. Supraglottik yapıların inflamasyonu ile karakterize olan bu hastalıktan boğaz ağrısı, yutma güçlüğü, boyunda hassasiyet, ateş gibi semptomlar ile başvuran hastalarda şüphelenilmeli ve epiglot ödeminin neden olacağı hava yolu obstrüksiyonu nedeniyle tanı ve tedavide hızlı hareket edilmelidir.

Bu vakada acil servise boğaz ağrısı yutma güçlüğü ile başvuran ve akut epiglottit tanısı alan hastanın yönetimi anlatılmıştır.

OLGU

52 yaş erkek hasta acil servise aynı gün başlayan boğaz ağrısı, ateş, yutma güçlüğü şikayetleri ile başvurdu. Boyun sağ tarafında ağrı tarifleyen hastaya, üst solunum yolu enfeksiyonu nedeniyle dış merkezde tedavi düzenlenmiş fakat hasta verilen ilaçları yutamaması ve şikayetlerinin gerilememesi üzerine tarafımıza başvurdu. Hastanın kan basıncı 126/90 mmHg, nabız 71 atım/dk, ateş 36,7°C, solunum sayısı 20/dk, oksijen satürasyonu %98 idi. Fizik muayenede orofarenks hiperemik, tonsiller doğal, solunum sesleri doğal, ral ve ronküs yok, stridor yoktu. Palpasyon ile sağ anterior servikal tarafta hassasiyet olan hastanın boynunda ele gelen şişlik yoktu ve diğer sistem muayeneleri doğaldı. Laboratuvar sonuçlarında WBC; 14.4 x103/µL (3.71-10.19), Nötrofil; 12.68 x103/µL (1.91-7.08), CRP <0.5 mg/L (<5) idi. Şikayetleri gerilemeyen, tükürüğünü de yutamayan hastaya çekilen boyun bilgisayarlı tomografide (BT) supraglottik alanda, sağ orofaringeal alandan başlayarak epiglottis ve sağ ariyeepiglottik folda, inferiora ve posteriora da uzanan yumuşak dokuda kalınlaşma ve dansite azalması (Figür 1), sağda visseral ve karotid boşluk boyunca yağ planlarını oblitere eden minimal sıvı ve dansite artışı tespit edildi (Figür 2). Klinik ve radyolojik olarak akut epiglottit düşünüldü ve kulak burun boğaz (KBB) kliniği ile konsülte edildi. KBB'nin yaptığı endoskopik incelemede sağ piriform sinüs yaygın ödemli olarak görüldü ve ödemden dolayı vokal kordlar değerlendirilemedi (Figür 3).

Hastaya metilprednisolon 1mg/kg/gün, seftriakson 2x1 gr, klindamisin 4x600 mg tedavisi başlandı. Akut solunum yolu obstrüksiyonu riski sebebiyle entübasyon ve trakeostomi şartları hazır bulundurularak monitörize takibi başlanan hastanın takibi boyunca tedaviyle rahatladığı semptomlarının azaldığı görüldü. KBB servisine yatışı yapıldı.

SONUÇ

Akut epiglottit, epiglot ve supraglottik yapılarda genellikle enfeksiyöz etkenlere bağlı ve ciddi vakalarda hava yolu obstrüksiyonuna neden olabilen inflamatuar bir durumdur. En sık 2-5 yaş arası çocuklarda görülse de erişkinlerde de rastlanabilir.

Özellikle epiglottit riski taşıyan hasta grupları arasında orta yaşlı erkekler, sigara öyküsü olanlar ve diyabet gibi eşlik eden ek hastalıkları bulunanlar ile 1 yaşından küçük bebekler ve 85 yaşından büyük yaşlılardır. Ancak hastaların çoğunda risk faktörü bulunmayabilir. Erişkinde en sık görülen semptomlar; odinofaji, boğaz ağrısı, kısık boğuk ses ve subjektif nefes darlığıdır. Çoğunda hava yolu obstrüksiyonu belirtileri yoktur, bu nedenle tanı gecikebilir. Servikal LAP ve boyunda şişlik spesifik olmasa da takipne ve stridor eşlik ediyorsa akut epiglottit düşündürmelidir.

Akut epiglottit vakalarında orofarenks muayenesi normal olabilir. Klinik şüphe dahilinde tanı için en iyi yöntem laringoskopidir. Yan boyun grafisinde "parmak izi" işareti görülse de bu görüntüleme yönteminde duyarlılık düşüktür. Boyun BT veya MRI ise ilk tanı aşamasından çok ayırıcı tanıların ekartasyonu için yardımcı olabilir. Tedavide öncelikle damar yolu açılmalı, hasta vital ve kardiyak bulgular açısından monitörize edilmelidir. Oksijen satürasyonu takibi yapılmalıdır. IV sıvı tedavisi, nemlendirilmiş oksijen, antibiyotikler (özellikle 3. kuşak sefalosporinler) ve kortikosteroid tedavisi başlanabilir. Çoğu hasta bu tedavi rejimine iyi yanıt verse de gelişebilecek ani hava yolu obstrüksiyon riski nedeniyle dikkatli olunmalı, entübasyon veya trakeotomi için gerekli hazırlıklar yapılmış olmalıdır.

Akut epiglottit tanısı için yüksek bir klinik şüphe gerekir. Ortaya çıkan semptomlar değişkendir ve fizik muayene yeterli derecede bilgi vermeyebilir. Tanısı geciken hastalarda sonuçlar ölümcül olabilir. Acil servise boğaz ağrısı,

yutma güçlüğü gibi şikayetlerle başvuran erişkin hastalarda akut epiglottit de ön tanılar arasında akılda tutulmalıdır. Akut epiglottit tanısı alan hastalar acil serviste yakından takip edilmeli, medikal tedavileri erken dönemde başlanarak özellikle havayolu tıkanıklığı gibi gelişebilecek komplikasyonlar açısından dikkatli olunmalıdır.

Anahtar Kelimeler: boğaz ağrısı, epiglottit, odinofaji

Figür 1

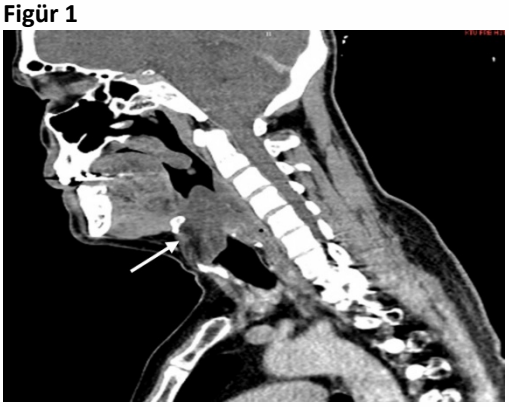

Supraglottik alanda epiglottis ve sağ ariyeepiglottik folda, yumuşak dokuda kalınlaşma ve dansite azalması

Figür 2

Sağda visseral ve karotid boşluk boyunca yağ planlarını oblitere eden minimal sıvı ve dansite artışı

Figür 3

Sağ piriform sinüste yaygın ödem

EP-103

TRAKEAL DEVİASYONA SEBEP OLAN HEMATOM

Ahmet Önata[1], Oktay Bakın[2], Ali Kaan Ataman[1]
[1]Sağlık bilimleri üniversitesi, İzmir Tepecik Eğitim ve Araştırma Hastanesi, Acil Tıp Kliniği, İzmir
[2]Bakırçay Üniversitesi, Çiğli Eğitim ve Araştırma Hastanesi, KBB Kliniği, İzmir

GİRİŞ

Hemodiyaliz (HD) için santral venöz yolu kullanmak amacıyla katater takılabilmektedir. HD kataterinin takılmasında olası mekanik komplikasyon görülme oranı bir çalışmaya göre %17,3-18.8 arasında (1) bulunmuştur. 1101 hasta ile yapılan bir çalışmada da hematom gelişme oranı ise %0.8 (2) bulunmuştur. Bu olgu sunumunun amacı katater sonrası hematomlar nadir görülse de hayati tehdit edici bölgede ve boyutta olabileceğidir.

OLGU

84 yaş erkek hasta; Hatay Eğitim Araştırma Sahra Hastanesi Acil Servisi'ne, 12 saat önce dış merkezde takılan hemodiyaliz (HD) katateri sonrası sağ boyunda şişlik nedeni ile başvurdu. Bilinen kronik böbrek yetmezliği, hipertansiyon (HT) ve atrial fibrilasyon (AF) tanıları mevcut. İlaç kullanım öyküsünde; HT dışında AF nedeni ile warfarin kullanmakta. Hastanın yapılan fizik muayenesinde, sağ internal juguler vene HD katateri takılı ve etrafında boyun bölgesinde şişliği mevcuttu. Tiroid kartilaj orta hattan sola deviye görünümde idi. Hastanın vital bulguları stabildi. Akciğer dinleme sesleri olağandı.

Pnömotoraks ve boyun hematomu ön tanıları ile toraks ve boyun bilgisayarlı tomografi (BT) çekildi. Toraks BT'de hemo-pnömotoraks görülmedi. Boyun BT'de, sağ boyun bölgesinde trakeaya bası oluşturan hematom ile uyumlu görünüm mevcuttu. Hasta kulak burun boğaz uzmanı ile konsülte edildi. Olgu ileri girişim, servis yatış ve takip ihtiyacı olabileceğinden sevk edildi.

SONUÇ

HD katateri gibi santral yolla yapılacak girişimlerde olası komplikasyonlar göz önünde bulundurulmalı, özellikle vakamızda da olduğu gibi antikoagülan kullanan hastalarda ayrıca dikkat edilmelidir.

Anahtar Kelimeler: Hemodiyaliz katateri, hematom, trekea deviasyonu

Resim 1

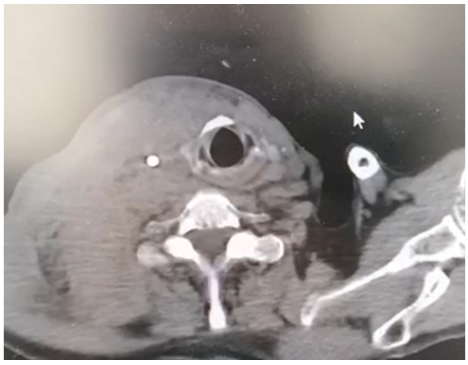

Olgu BT görüntüsü

EP-106

WARFARİN KULLANAN HASTALARDA KAÇINILMASI GEREKEN TEDAVİ

Merve Nihal Akpınar, Tuğçe Nur Burnaz, Asim Kalkan
Prof.Dr.Cemil Taşcıoğlu Şehir Hastanesi Acil Ana Bilim Dalı, İstanbul

GİRİŞ

Warfarin günümüzde kullanılan antikoagulanlar içinde en sık tercih edilenlerdendir. Dar töropatik indeksinden dolayı sık INR kontrolü, doz ayarlamaları, kullanılan diğer ilaçların warfarin ile iletişimi sıkı monitörize edilmelidir.(1) Öksürük, fiziksel aktivite gibi travmatik olmayan olaylarda antikoagulan kullanan hastalarda rektus kılıf hematomu olabileceği belirtildiği gibi(2), travmatik olaylar sonrsında da ilgili olan kas içinde hematom olabileceği belirtilmiştir. (1) Tedavide genel olarak konservatif yönetim tercih edilmekte olup dinlenme, buz uygulama ve kompresyon kullanılırken anemi gelişen ciddi vakalarda antiembolizasyon tedavisi tercih edilmektedir. Biz de bu vaka ile travma sonrası iki farklı bölgede oluşan hematomlardan bahsetmek istedik.

OLGU

60 yaşında erkek hasta, üç ay önce kalp kapağı değişimi nedeniyle oral antikoagülasyon tedavisi almakta olup, sırt ağrısı, sırt ve sağ kalça çevresinde şişlik şikayeti ile acil servisimize başvurdu. Daha sonra alınan ayrıntılı öyküde hastanın basit bir şekilde geriye doğru düşme şikayeti olduğu ve ertesi gün sırt ağrısı şikayeti ile acil servise başvurduğu öğrenildi. Orada, sağ gluteusuna intramüsküler diklofenak sodyum enjeksiyonu ile tedavi edildiği ve daha sonra taburcu olduğu öğrenildi. Devam eden semptomlarla acil servisimize başvuran hasta son birkaç gündür sağ kalçasında şişlik olduğunu belirtti. Kontrastsız BT taraması yapıldı ve sağ latissimus dorsi kasında muhtemelen ilk travmaya bağlı intramüsküler hematom ve intramüsküler diklofenak enjeksiyonuna bağlı olarak sağ gluteus maximus kasında bir hematom ortaya çıktı. Tanıyı doğrulamak ve boyutları değerlendirmek için yapılan yüzeyel ultrasonda latissimus dorsi kası içinde 44x23 mm boyutlarında ve gluteus maximus kası içinde 22x4 mm boyutunda bir hematom saptandı. Hastaların ilk kan sonuçları INR düzeyini 20.38 ve hemoglobin düzeyini 59 g/L olarak gösterdi. Daha sonrasında hasta gözlem ve tedavi için dahiliye servislerimize interne edildi. Tedavide K vitamini, protrombin kompleksi ve eritrosit suspansiyonu replasmanı kullanıldı. Hasta taburculuğu esnasında intramuskular enjeksiyonlardan kaçınması hakkında bilgilendirldi.

SONUÇ

İntramuskuler hematomlar özellikle antikoagulan kullanan hastalarda vucuttaki herhangi bir kasta görülebilmekte olup nadir bir durumdur. Hasta başvurularında ilaç kullanımları sorgulanmalı, özellikle warfarin kullanımına dikkat edilmelidir. İlaç kullanımı bulunan hastalarda intramuskuler tedavilerden kaçınılmalıdır. Hematom boyutu arttıkça hastaların hemodinamik stabilitesi bozulabileceği, antiembolizasyona kadar ilerleyebilecek ileri tedavi yöntemlerine ihtiyaç olabileceği akılda tutulmalıdır.

Anahtar Kelimeler: warfarin, intramuskuler enjeksyon, hematom

Resim 1

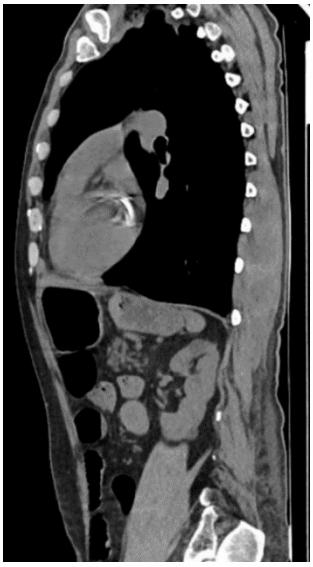

Resim 2

Resim 3

EP-107

ATİPİK SEMPTOMLU ST ELEVASYONLU MİYOKARD İNFARKTÜSÜ OLGU SUNUMU

Songül Kaynak, Murtaza Kaya, Harun Yıldırım, Ali Halıcı, Abdil Coşkun
Kütahya Sağlık Bilimleri Üniversitesi, Acil Tıp Ana Bilim Dalı, Kütahya

GİRİŞ

Akut miyokard enfarktüsü, miyokardiyal iskeminin klinik ve patolojik yansıması sonrası miyokardiyal hasarın kanıtıdır. Klasik olarak klinikte karşımıza göğüs ağrısı şikayeti ile gelebildiği gibi bazen nefes darlığı, mide bulantısı, terleme, yorgunluk, epigastik ağrı, hazımsızlık, senkop şeklinde atipik semptomlarla da karşımıza çıkabilir. Biz de burada bulantı, baş dönmesi gibi atipik şikayetler ile acil servise başvuran bir akut miyokard infaktüsü olgusunun tanı ve tedavi sürecinde edindiğimiz tecrübeleri sizlere aktaracağız.

OLGU

63 yaşında erkek hasta 3 gündür olan bulantı baş dönmesi şikayeti ile acil servise ayaktan başvurdu. Beyanına göre sabahleyin gelemeden önce bulantı sonrası hafif terlemesi de olmuş. Ek şikayet yok. Bilinen diyabet mevcut. Oral antidiyabetik kullanıyor. Sigara kullanım öyküsü yok. Göğüs ağrısı yok. Ailede kardiyak hastalık öyküsü mevcut. Hastanın vitalleri stabil. Fizik muayenesi doğal.. Risk faktörleri olan hastanın çekilen standart 12 derivasyonlu Ekg'sinde Anterolateral ve inferior derivasyonlarda st segment elevasyonu görüldü. Hasta akut miyokard enfarktüsü ön tanısıyla KAG(koroner anjiografi) yapılması için koroner yoğun bakım ünitesine interne edildi.

SONUÇ

İleri yaş, diyabet, hipertansiyon, hiperlipidemi, ailede kalp hastalığı öyküsü, sigara içiciliği gibi risk faktörleri olan hastaların anamnezinde göğüs ağrısı olmasa dahi diğer atipik semptomlar da göz önünde bulundurularak hastanın kardiyak açıdan da değerlendirilmesi mortalite ve morbidite açısıdan önemlidir.

Anahtar Kelimeler: Bulantı, Baş dönmesi, STEMI, Acil servis

Resim 1

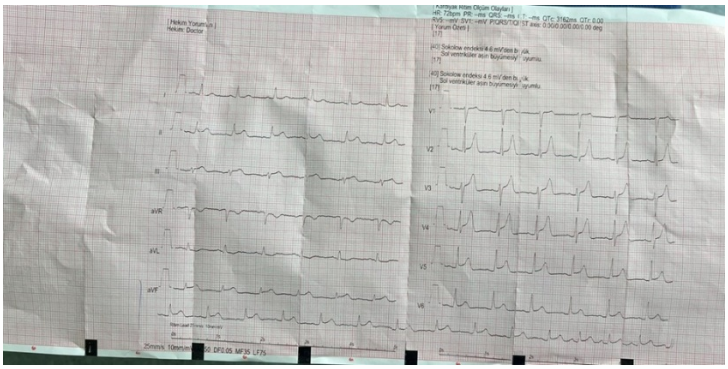

Olgunun başvuru anındaki standart 12 derivasyonlu EKG'si

EP-108

ORTOPNE HER ZAMAN KARDİYAK NEDENLİ MİDİR: POSTRENAL AKUT BÖBREK YETMEZLİĞİ OLGU SUNUMU

Ömer Can Nazli, Abdil Coşkun, Ali Halıcı, Murtaza Kaya, Harun Yıldırım
Kütahya Sağlık Bilimleri Üniversitesi Acil Tıp Ana Bilim Dalı, Kütahya

GİRİŞ

Akut böbrek hasarına neden olan üriner yol obstrüksiyonlarının insidansı kesin olarak bilinmemekle birlikte Çin'de hastanede yatan iki milyondan fazla yetişkin üzerinde yapılan çalışmaya göre hastaların %12'sinde akut böbrek hasarının nedeni olarak üriner yol obstrüksiyonu saptanmıştır. 381 kritik yaşlı hasta (>80 yaş) üzerinde yapılan başka bir çalışmada ise hastaların %22'sinde akut böbrek hasarının nedeninin üriner yol obstrüksiyonu olduğu gösterilmiştir.

OLGU

65 yaşında bilinen ek hastalığı ve düzenli kullandığı ilaç olmayan erkek hasta dispne şikayeti ile tarafımıza 112 tarafından getirildi. Geliş vitalleri TA: 190/120, sPO2: %72 nabız: 100, ateş: 36,5 ve solunum sayısı: 20 idi. Yapılan fizik muayene, kan tetkikleri ve ileri inceleme sonucu hastamız postrenal akut böbrek hasarı tanısı ile; acil hemodiyaliz endikasyonu olmaması sebebiyle önce üroloji servisine yatırılmış ardından takiplerinde diyalize alınmıştır.

SONUÇ

Biz bu çalışma ile acil servise başvuran hastalarda akut böbrek yetmezliğinin bir nedeni olan postrenal obstrüksiyonların sıklığını, tanı, tedavi ve prognozu üzerine dikkat çekmeyi hedefledik.

Anahtar Kelimeler: Akut böbrek hasarı, üriner yol obstrüksiyonu, ortopne, hidronefroz

EP-109

KARIN VE SIRT AĞRISI İLE PREZENTE OLAN MENENJİYOM OLGUSU

Ömer Can Nazli, Ceyda Nur İrk, Murtaza Kaya, Harun Yıldırım, Ali Halıcı, Abdil Coşkun
Kütahya Sağlık Bilimleri Üniversitesi Acil Tıp Ana Bilim Dalı, Kütahya

GİRİŞ

Menenjiyom sıklıkla erişkin hastalarda gözlenen araknoidin meningoendotelyal hücreleri kaynaklı duraya yapışık benign bir tümördür. Beyin hemisferleri konveks yüzeylerinde falks, sfenoid kanatları, olfaktör oluk, sella tursika ve foramen magnum gibi bölgelerde lokalize olur. Olgularda kadın predominansı vardır ve özellikle spinal menenjiyomalar 10 kat daha sıktır. Spinal lipomlar ise, özellikle konus medullaris ve terminal filum lipomları, gizli spinal disrafizmin en yaygın şeklidir ve anatomi, klinik görünüm ve tedavi seçenekleri açısından geniş bir hastalık yelpazesini temsil eder. Bununla birlikte, bu lezyonlar, semptomların ortaya çıkmasına neden olan benzer bir embriyoloji ve patolojik mekanizma ile birleştirilir.
İkisi de nadiren de olsa spinal kordda görülebilir ve ortak olabilecek semptomlarla görülebilir. Biz de olgumuzda oldukça nadir yerleşimli menenjiyom/lipom olgumuzu sunmak istedik.

OLGU

31 yaşında bilinen hastalığı olmayan erkek hasta acil servise karın ağrısı ve idrarda yanma şikayeti ile başvurdu. İlk yapılan fizik muayenesinde; batın muayenesi olağan olan hastanın şiddetli, hareketi kısıtlayan bel ağrısı olduğu görüldü. Nörolojik muayenesinde ise üst ekstremite kas gücü bilateral 5/5 iken, alt ekstremite motor gücü bilateral azalmış olup, duyu kaybı mevcuttu. Lomber disk hernisi ön tanısı ile çekilen lomber manyetik rezonans (MR) görüntülemesinde tüm intervertebral disklerde dejeneratif sinyal kaybı izlenmiş olup 4,5 cm boyutunda lipom/menenjiyom görülmüştür. Hasta nöroşirurjiye konsülte edilmiş,takip ve tedavi için polikliniğe yönlendirilmiştir.

SONUÇ

Acil servise karın ve sırt ağrısı ile başvuran hastalarda, acil cerrahi girişim düşündürecek idrar ve gaita inkontinansı şikayetleri olmasa dahi, yapılan fizik muayene sonucu gerekli hastalarda MR görüntülemesinin geciktirilmemesi hastalığın seyri ve kliniğin progrese olmaması açısından önemli yere sahiptir.

Anahtar Kelimeler: Lipom, menenjiyom, bel ağrısı, karın ağrısı

Lomber MR

EP-110

DİREKT GRAFİDE GÖRÜNMEYEN TEHLİKE; YABANCI CİSİM ASPİRASYON OLGUSU

Ömer Can Nazli, Abdil Coşkun, Ali Halıcı, Murtaza Kaya, Harun Yıldırım
Kütahya Sağlık Bilimleri Üniversitesi Acil Tıp Ana Bilim Dalı, Kütahya

GİRİŞ

Yutulmuş yabancı cisimlerin çoğu (yüzde 80 ila 90) müdahaleye gerek kalmadan geçer. Hastaların yüzde 10 ila 20'sinde endoskopik müdahale, yüzde 1'den daha azında cerrahi müdahale gereklidir. Tipik klinik sunum disfajinin akut başlangıcıdır. Özofagus yabancı cisim impaksiyonunun diğer belirtileri arasında boğulma, yemek yemeyi reddetme, hipersalivation, retrosternal dolgunluk bulunur. Odinofaji özofagus spazmına bağlı olabilir, ancak aynı zamanda altta yatan ülserasyon veya perforasyonun göstergesi olabilir. Salya akması ve sıvıları yutamama, özofagus tıkanıklığının göstergesidir. Bir komplikasyon olmadığında (örneğin, tıkanıklık, perforasyon), yabancı cisim yemek borusunu geçtikten sonra hastaların çoğunluğu asemptomatiktir.

OLGU

30 yaşında erkek hasta yaklaşık 45 dakika önce jilet yutma sonrası kolluk kuvvetleri tarafından acil servise getirildi. Hastanın genel durumu iyi, oryante koopere ve Glaskow Koma Skalası:15 idi. Aktif şikayet tariflemeyen hastanın batın muayenesi doğal defans, rebound yoktu. Bulantı kusması olmayan hasta genel cerrahi ve gastroenterolojiye konsülte edildi. Hastaya acil endoskopi planlandı.

SONUÇ

Yabancı cisimler her zaman direkt grafide görülmeyebileceği gibi akut batın bulguları da vermeyebilir. Bu olguda bilgisayarlı tomografinin önemini vurgulamak istedik.

Anahtar Kelimeler: Yabancı cisim, aspirasyon, bilgisayarlı batın tomografisi

Ayakta Direkt Batın Grafisi

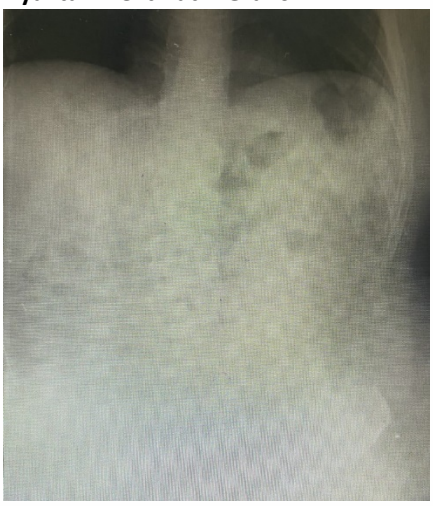

Bilgisayarlı Batın Tomografisi

EP-111

ACİL SERVİSTE POSTERİOR EKG(ELEKTROKARDİYOGRAFİ) ÇEKİMİNİN POSTERİOR MİYOKARD İNFARKTÜSÜNDE ÖNEMİ

Şule Oktay, Abdil Coşkun, Ali Halıcı, Harun Yıldırım, Murtaza Kaya
Kütahya Sağlık Bilimleri Üniversitesi, Acil Tıp Ana Bilim Dalı, Kütahya

GİRİŞ

Acil serviste karşılaştığımız akut koroner sendromlardan olan posterior miyokard enfarktüsü gözden kaçabilen önemli tanılardandır. Bu vakalarda tanımızın önemli bir parçası da posterior EKG çekimidir. Biz de göğüs ağrısıyla başvuran bir erkek hastada posterior miyokardiyal enfarktüs olgusu sunuyoruz.

OLGU

63 yaş erkek hasta gelişinden 2 saat önce başlayan baskı tarzında epigastrik bölgeden başlayıp yukarı göğsüne doğru yayılım gösteren, kollarından uyuşmanın da eşlik ettiği ağrı şikayeti ile acil servise başvurdu. Hastanın bilinen ek hastalığı yok, ilaç kullanım öyküsü yok, soy geçmişte kadiyak öykü yok, alerji durumu yok. Hastanın vitalleri stabil. Standart 12 derivasyonlu EKG'sinde V1-V2-V3 derivasyonlarında ST çökmeleri mevcuttu. Hastaya posterior EKG çekildi V7-V8-V9 da minimal ST elevasyonu görüldü. Hasta posterior myokard enfarktüsü ön tanısıyla KAG(koroner anjiografi) yapılması için koroner yoğun bakım ünitesine interne edildi.

SONUÇ

Göğüs ağrısıyla gelen hastanın ayrıntılı anamnezi alınmalı EKG'si hızlıca çekilmeli standart EKG değişikliklerine göre de özel EKG'si çekilmeli MI(miyokard enfarktüs) tanısı geciktirilmeden konulmalıdır. Zamanında tanı ve tedavi miyokard perfüzyonun korunabilmesi ve hayati açıdan önemlidir.

Anahtar Kelimeler: Göğüs ağrısı, miyokard enfarktüsü, posterior EKG

posterior EKG

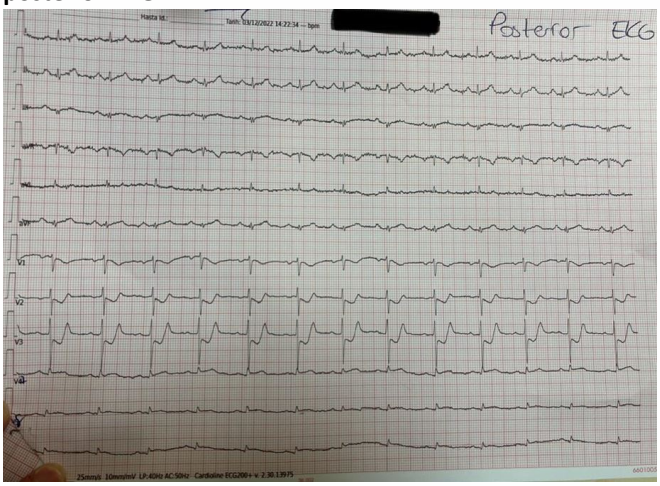

Standart 12 derivasyonlu EKG

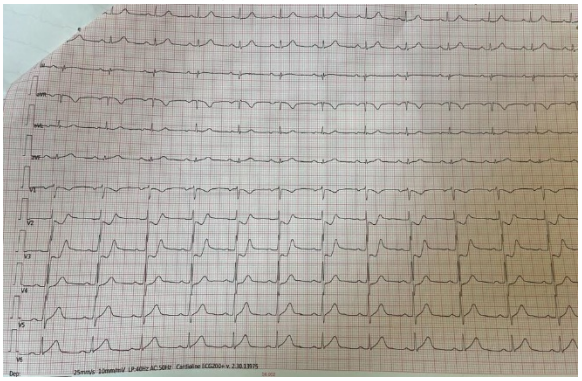

EP-113

ACİL SERVİSTE NADİR BİR TANI FAHR SENDROMU

Mehmet Emin Konuş, Mehtap Bulut, Elif Günhan

Fahr Sendromu

GİRİŞ

Fahr sendromu (FS), bilateral bazal ganglionlar ve serebral kortekste anormal kalsiyum depolanması ile karakterize nadir görülen sporadik veya kalıtsal geçiş gösteren nörolojik bir hastalıktır. Hastalık çoğunlukla genç ve orta yaştaki erişkinleri etkilemektedir. Tanısında görüntüleme yöntemlerinden kraniyal BT, MR ve kafatasının düz grafisi kullanılmaktadır. Bizde bu bildiride acil servisimize başvuran ve FS tanısı alan bir hastayı sunmak istedik.

OLGU

63 yaşında erkek hasta 15 gündür olan sol kolda uyuşukluk ve ağrı şikayeti ile geldi. Özgeçmiş ve soy geçmişinde özellik yok. Sürekli kullandığı bir ilacı yoktu. Genel durumu iyi, şuuru açık ve oryante koopere idi. Vital bulguları; Kan basıncı:150/73 mm/Hg, Ateş: 37 °C, Nabız: 73 atım/dk SpO2: %95. Nörolojik muayene doğal, motor, duyu lateralizasyonu yoktu. Hastanın ilk değerlendirmesi sonra acil serviste gözleme alındı. Rutin biyokimyasal tetkiklerinde ve kardiyak troponin takiplerinde bir patoloji saptanmadı. Çekilen Beyin BT'de bilateral bazal ganglionlarda ve periventriküler bölgede kalsifikasyon alanları mevcuttu. Nöroloji konsültasyonu sonrası Fahr sendromu tanısı konan hasta poliklinik kontrolü önerileriyle acil servisten taburcu edildi.

SONUÇ

Fahr sendromu etiyolojisinde hipoparatiroidizm veya psödohipoparatiroidizm ile birlikte genetik, gelişimsel, metabolik, enfeksiyöz, sporadik ve diğer koşulların da sebep olduğu çeşitli durumlar bil-dirilmiştir. Klinik bulgular oldukça değişken olmasına rağmen nöropsikiyatrik, ektrapiramidal ve se-rebellar semptomlar sıklıkla izlenir. Erken tanı ve tedavi önemlidir. Bu nedenle nörolojik semptomlar-la gelen hastalarda nadir olan bu tanı da akılda tutulmalıdır.

Anahtar Kelimeler: Fahr, kalsiyum,birikim

TAM METİN
SÖZLÜ BİLDİRİLER

S02

ULTRASONOGRAFİ VE FLOROSKOPİ EŞLİĞİNDE YAPILAN SANTRAL VEN KATETERİZASYONUNUN ÇOK ENDER GÖRÜLEN KOMPLİKASYONU: ARKUS AORTA İÇERİSİNE YANLIŞLIKLA YERLEŞTİRİLEN HEMODİYALİZ KATETERİNİN MİNİSTERNOTOMİ İLE ÇIKARTILMASI

Semih Murat Yücel[1], Fatih Çalışkan[2]

[1]Ondokuz Mayıs Üniversitesi, Tıp Fakültesi, Kalp Damar Cerrahisi Ana Bilim Dalı, Samsun
[2]Ondokuz Mayıs Üniversitesi, Tıp Fakültesi, Acil Tıp Ana Bilim Dalı, Samsun

GİRİŞ

Santral venöz katererizasyon (SVK) acil servisler, ameliyathane ve yoğun bakım ünitelerinde birçok farklı amaçla oldukça sık kullanılmaktadır. Başlıca kullanım endikasyonları hemodiyaliz, hızlı kan/volüm replasmanı, uzun süreli antibiyoterapi, kemoterapi, parenteral beslenme, basınç monitörizasyonu, kalp pili yerleştirilmesi, periferik venöz erişim güçlüğüdür (1). Yaygın kullanılan bu girişim yöntemi %5-20 gibi hiç de azımsanamayacak bir komplikasyon oranına sahiptir. En sık görülen komplikasyonları arterial ponksiyon/kanülasyon (%2-10 / %≤1), enfeksiyon (%5-26), tromboemboli (%2-26), hematom (%1), pnomotoraks (%1), hemotoraks (<%1), malpozisyon (%4-5) ve kardiyak arresttir (<%1) (2). Bu komplikasyonlara bağlı olarak hasta yatış süresinde uzama, maliyet artışı ve en önemlisi de ölüme kadar varabilen sorunlar ortaya çıkabilir. Bu nedenle sık başvurulan SVK yönteminin mutlak gerekli olan hastalarda uygulanması ve bu komplikasyonların engellenmeye çalışılması (asepsi kurallarına tam uyulması, ultrasonografi (USG)/floroskopi kullanımı gibi) oldukça önem arz eder. SVK'nun oldukça nadir görülen ve ölümcül komplikasyonlarından birisi de aortik kanülasyondur (%<0.5). Bu bildiride sağ internal juguler venden kalıcı hemodiyaliz kateteri takılan ve kateterin arkus aorta içerisinde olduğu birkaç hafta sonra tesadüfen anlaşılan bir hastada ministernotomi insizyonu ile başarılı bir şekilde aorta içerisindeki kateterin çıkarıldığı bir olguyu sunuyoruz.

OLGU

45 yaşındaki erkek hasta 4 yıldır kronik böbrek yetmezliği nedeniyle takipli iken ateş, hipotansiyon, hipoksi, nefes darlığı şikayetleriyle hastanemize başvurmuş. Septik şok,akut böbrek yetmezliği, adrenal yetmezlik, bilateral masif plevral efüzyon tanılarıyla hospitalize edilen hastaya geniş spekturumlu antibiyotik ve + inotropik ajan tedavisi başlanmış. Akut böbrek yetmezliği nedeniyle hemodiyaliz tedavisi uygulamak amacıyla hastaya USG-floroskopi cihazları da kullanılarak sağ internal jugüler venden kalıcı hemodiyaliz kateteri takılmış. SVK işlemi esnasında desatüre (SaO2: %83) ve hipotansif (TA: 70mmHG) olan hastada alınan floroskopi görüntülerinde kılavuz telin ve onun üzerinden yerleştirilen kateterin sağ internal jugüler venden düz bir şekilde süperior vena cavaya ve sağ atriuma doğru ilerlemesi gerekirken daha mediale doğru obllik bir seyir göstererek arkus aorta ve desendan aorta lokalizasyonuna doğru ilerlediği gözlenmesine rağmen arterial kanülasyondan şüphelenilmemiş (Resim 1). Sağ internal jugüler vendeki bu kateterden 12 seans hemodiyaliz işlemi uygulanan hastada, diyaliz ünitesinde görevli hemşireler de herhangi bir sorun bildirmemişler. Plevral efüzyon kontrolü için çekilen toraks bilgisayarlı tomografide tesadüfen kateterin arkus aorta içerisinde olduğu saptanmış (Resim 2). Acilen istenen Kalp Damar Cerrahisi konsültasyonu sonrası hasta tarafımızca ivedilikle değerlendirildi. Sağ internal jugüler ven lateral duvarından ven içerisine giren ve medial duvardan çıkarak innominate arter lümenine giren kateterin arkus aorta içerisinde olduğu değerlendirildi. Hemodiyaliz kateteri malpozisyonu ve arterial-aortik kanülasyon tanılarıyla hastaya acil şartlarda cerrahi olarak kateterin çıkartılması işlemi yapılmasına karar verildi. Hasta ve yakınlarından yazılı onam alındı. Genel anestezi altında üst ministernotomi insizyonu yapılarak sağ internal jugüler ven, innominate arter, arkus aorta ve hemodiyaliz kateterine ulaşıldı. Kateterin preoperatif tomografi incelemesinde saptandığı gibi sağ internal jugüler venden geçerek innominate arter lümenine girdiği ve kateter distal ucunun arkus aorta içerisinde olduğu görüldü (Resim 3). 11.5 F'lik kalıcı hemodiyaliz kateteri jugüler ven ile innominate arter arasındaki kısımdan kesilerek iki parçaya ayırıldı. Öncelikle jugüler ven tarafındaki kateterin proksimal kısmı çıkartılarak ven duvarındaki defektler primer onarıldı. Ardından arkus aorta içerisindeki kateterin distal kısmı da innominate arter lateral duvarındaki giriş yerinden çıkartılarak arter duvarındaki defekt de primer onarılarak operasyona son verildi. Hasta 1 günlük yoğun bakım ünitesi izlemi sonrası servis takibine alındı ve postoperatif 13. günde sorunsuz bir şekilde taburcu edildi.

SONUÇ

SVK kritik hasta bakımı ve tedavisinde oldukça sık kullanılmaktadır. Geçmiş yıllarda landmark yöntemi (anatomik işaretler) ve Seldinger tekniği kullanılarak bu işlem yaygın olarak yapılmaktaydı. Ancak son yıllarda yapılan birçok çalışmada USG cihazı kullanılarak ve/veya floroskopi cihazı altında bu girişimlerin yapılmasının landmark

yöntemine kıyasla oldukça güvenilir olduğu saptanmıştır (3,4). Landmark yönteminde çoklu ponksiyon, arterial ponksiyon, kateter malpozisyonu gelişme riski daha fazladır. Özellikle düşük kalp debisi, septik şok, hipoksi durumlarında arterial ponksiyon yapıldığı farkedilmeyebilir. Bu nedenle USG/floroskopi kullanılarak sadece venöz ponksiyon yapıldığından emin olunup floroskopi cihazı ile kılavuz telin süperior vena cava yolu ile sağ atriuma doğru ilerlediğinin teyid edilmesi hasta güvenliği açısından oldukça önemlidir. Ayrıca SVK işlemi sonrası bu kateteri kullanmadan önce mutlaka akciğer grafisi çekilerek kateterin doğru lokalizasyonda olduğu kontrol edilmelidir (5). Arterial ponksiyon veya kanülasyondan şüphelenilmesi durumunda kateter lümeninden kan gazı örneği de alınmalıdır. Literatürde oldukça nadir görülen olgumuzda olduğu gibi USG/ floroskopi desteğinde yapılan SVK'da dahi, özellikle hasta desatüre ve hipotansifse kateter malpozisyonu ve arterial-aortik kanülasyon gözden kaçabilmektedir. Bu nedenle acil servis, ameliyathane ve yoğun bakım ünitelerinde çalışan hekimlerin, kritik durumda olan ve/veya birçok ek komorbiditeleri olan hastalara yapmayı planladıkları SVK işleminin mutlak gerekli olup olmadığını tekrar gözden geçirmeleri gerekmektedir. Eğer SVK işlemi mutlak gerekli ise tüm koruma tedbirleri alınarak oldukça dikkatli bir şekilde bu invaziv işlem uygulanmalıdır. Hastane imkanları yeterli ise mutlaka USG ve/veya floroskopi eşliğinde SVK işlemi yapılmalıdır. Olgumuzda olduğu gibi tüm bu tedbirler ve işlem güvenliğini artıran destek cihazlarının kullanımına rağmen aortik kanülasyon gibi ölümcül komplikasyonlarla her an karşılaşılabileceği asla unutulmamalıdır. Bu komplikasyon ortaya çıktığında ise olabildiğince erken farkedilerek kalp damar cerrahisi kliniği ile acilen irtibata geçilmelidir. Çünkü bu komplikasyon kanama, tromboemboli, psöudoanevrizma, arteriovenöz fistül ve ölüme yol açabilir. Sonuç olarak; SVK işleminin tecrübeli hekimler tarafından, mutlak gerekli ise ve komplikasyon gelişimini önleyebilmek için tüm tedbirler alınarak özenle uygulanmasının hasta güvenliği açısından hayati önem arz ettiğini belirtmek isteriz.

KAYNAKLAR:

1) Nurkay Katrancioglu. Unusual mechanical complications of central venous catheterization. Saudi Med J 2019; Vol. 40 (3): 287-291 doi: 10.15537/smj.2019.3.23520
2) Mohamad Syafeeq Faeez Md Noh. Accidental Puncture of a Dialysis Catheter into the Brachiocephalic Trunk. AORTA 2020;8:159–160. doi: 10.1055/s-0040-1715466.
3) Gunawardena T, Cassim R, Wijeyaratne M. Accidental carotid artery cannulation during internal jugular vein Access for hemodialysis. Indian J Vasc Endovasc Surg 2021;8:111-3.
4) Oom R, Casaca R, Barroca R, Carvalhal S, Santos C, Abecasis N. Transitioning from anatomic landmarks to ultrasound guided central venous catheterizations: guidelines applied to clinical practice. J Vasc Access 2017; 18: 328-333.
5) Julio C Chirinos, Javier A Neyra, Jiten Patel and Aylin R Rodan. Hemodialysis catheter insertion: is increased PO2 a sign of arterial cannulation? A case report. BMC Nephrology 2014 15:127

Resimler:

Resim 1: Desendan aorta içerisindeki kılavuz tel ve arkus aorta içerisindeki hemodiyaliz kateterinin floroskopi görüntüsü

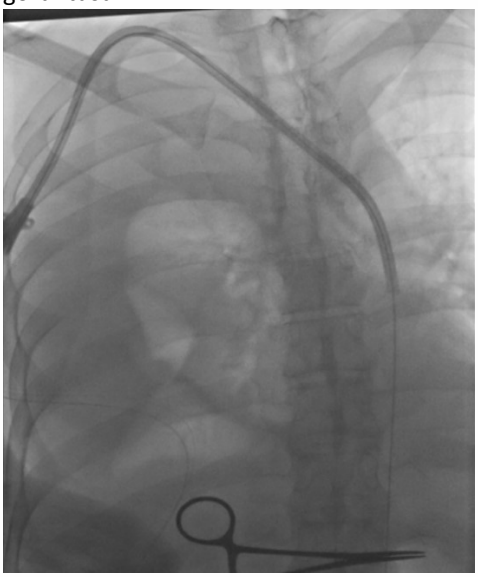

Resim 2: Arkus aorta içerisindeki hemodiyaliz kateteri (Bilgisayarlı tomografi)

Resim 3: Sağ internal jugüler ven (mavi ok) ve innominate arterden (kırmızı ok) geçerek arkus aorta (yeşil yıldız) içerisine yerleştirilmiş olan hemodiyaliz kateterinin (sarı ok) intraoperatif görüntüsü

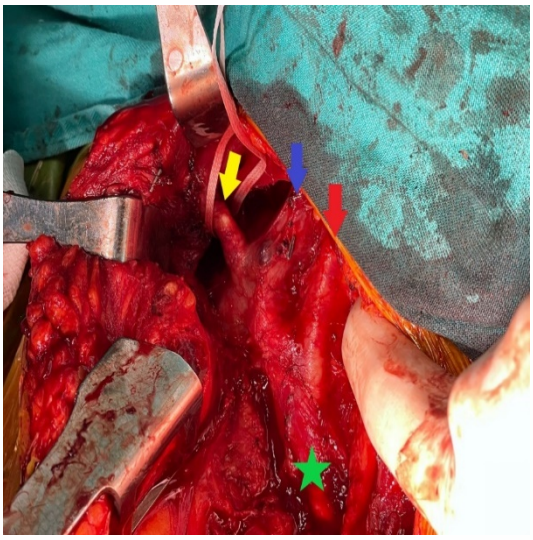

Anahtar Kelimeler: Arkus aorta, arteriyel kanülasyon, malpozisyon, ministernotomi, santral venöz kateterizasyon

S04

İKİLİ ANTİKOAGÜLAN KULLANAN HASTADA REKTUS KILIF HEMATOMU: BİR OLGU SUNUMU

Kaan Kanevetçi, Çağrı Safa Buyurgan, Akif Yarkaç, Seyran Bozkurt Babuş, Başak Harı
Mersin Üniversitesi Tıp Fakültesi Hastanesi, Acil Tıp Anabilim Dalı, Mersin

GİRİŞ

Rektus kılıf hematomu özellikle antikoagülan ilaç kullanan yaşlı hastalarda görülen, kliniğinde akut batını taklit eden, yanlış tanı konması durumunda gereksiz cerrahi müdahaleler ile sonuçlanabilen bir durumdur. Yaşlı kadın hastalarda daha sık gözlenmektedir (1). Mortalitenin %4 olduğu rapor edilmiştir, ancak cerrahi müdahale gerektirenlerde %18 ve antikoagülan tedavi alanlarda %25'e kadar artmaktadır (2).
Abdominal rektus kasında veya bu kasın arter ve dallarında oluşan yırtık hematoma neden olur. Bu yırtık sıklıkla umblikusun alt kısmındaki abdominal duvarda lokalizedir (2).

Antikoagülan tedavi kullanan, geçirilmiş batın cerrahi öyküsü olan, batın travması olan hastalarda ve gebelerde; fiziksel egzersiz ve öksürük, hapşırmayla –özellikle astım ve pnömoni gibi akciğer hastalıklarında- görülebilir (1-2).

Bu sunumda ikili antikoagülan tedavi alan ve karın ağrısı ile acil servise başvuran 79 yaşında bir erkek hastadan bahsedeceğiz.

OLGU

79 yaşında erkek vakamızın, bilinen hipertansiyon, diyabetes mellitus, kronik böbrek yetmezliği, konjestif kalp yetmezliği, 2 anjio ve 2 stent öyküsü mevcut. Düzenli olarak klopidogrel, karvedilol ve antiasidoz tedavi alıyor.
Başvurudan 12 gün önce Covid-19 pnömonisi nedeniyle Göğüs Hastalıkları servisinde yatış öyküsü mevcut. Takip sürecinde acil başvurusundan bir gün önce hemoglobin düşüşü nedeniyle 2 ünite eritrosit replasmanı yapılmış. Yatış süreci boyunda günde 2 defa 0.4 ml enoksoparin sodyum order edilmiş. Acil servisimize başvurduğu günün sabahında taburcu olmuş.

Taburcu olduktan itibaren yakınlarına karın ağrısı olduğunu belirtmiş; birkaç saat sonra yakınları tarafından üstü değiştirilirken karın cildinde yer yer morarmalar ve şişlikler, skrotum derisinde morluk fark edilmiş **(Resim1).** Bir defa kusmasının da olması üzerine acil servisimize getirilmiş.

TA: 123/68 **Nabız:** 80 **SS:** 20 **Ateş:** 36.6 **Sat:** 95 (oda havasında) **KŞ:** 231 mg/dl

<u>Hastanın fizik muayenesinde;</u>
GKS:15 ve soluk görünümde
Solunum muayenesi olağan.
Batında yaygın hassasiyeti mevcut. Üst kadranlarda kuşak tarzında yayılan şişlik, sol alt kadranda ele gelen kitle, sol üst kadranda arkaya uzanım gösteren 4x15 cm ekimoz alanı mevcut.
Skrotum derisi ekimotik, purpurik. Akıntı ve döküntü yok, periferik nabızları açık ve eşit.
RT: Normal gaita bulaşı
<u>Laboratuvar Tetkikleri</u>
Hb 5.8 g/dl (Önceki geceki tetkiklerinde 8.3 mg/dl)
Hct %16
MCV 77 fl
WBC 17640 /µL
Nötrofil 15,59 (neu %88)
PLT 107 .000 /µL
Üre 99 mg/dl
Kreatinin 2,60 mg/dl (Bazaliyle uyumlu)
Potasyum 3.09 mEq/dl
Sodyum 119 mEq/dl
CRP 0,05 mg/dl
INR 1,49
Covid antijeni negatif

Hastaya tarafımızca semptomatik tedavi sonrasında abdominopelvik bt planlanıyor.

BT yorumu: Orta hattın solunda **8x10x15 cm**'e ulaşan SİAS/inguinal bölgeye dek uzanan ve mesaneyi posterolaterale deviye eden heterojen görünümde **akut hematom ile uyumlu dev lezyon, rektus kılıf hematomu? (Resim 2)**

Batın içerisinde hafif-orta düzeyde serbest sıvı ve retroperitoneal yağ doku planlarında düzensiz dansite artışları (inflamasyona sekonder?)

Hasta genel cerrahi ile ayrıca skrotumdaki ekimoz nedeniyle üroloji bölümü ile konsülte ediliyor. Genel cerrahi tarafından operasyon, sonrasında yoğun bakım yatışı planlanıyor. Hastanemizde yoğun bakım yeri olmadığından hastanın sevki planlanıyor. Acil serviste takip sürecinde tarafımızca hastaya 2 ünite eritrosit replasmanı, sodyum ve potasyum replasmanları yapılıyor.

Bu süreçte genel cerrahi tarafından operasyon planı ertelenen hastanın yatışı, yoğun bakım takibi yerine servis takibi olarak değiştiriliyor. Hasta acil servisteki takibinin yaklaşık 12.saatinde genel cerrahi servisine devrediliyor.

Servis takibinin ikinci gününde hasta genel durum bozukluğu ve covid pcr testinin pozitif çıkması üzerine cerrahi yoğun bakım ünitesine alınıyor. Saturasyon düşüklüğü gelişen hasta göğüs hastalıklarına danışılıyor ve elektif entübe ediliyor. FiO2 değeri 100 olacak şekilde oksijen desteği sağlanıyor ve hipotansif seyretmesi sebebiyle pozitif inotrop desteği başlanıyor. Acil servis başvurusundan iki gün sonra gelişen kardiyak arrest sonrası hasta exitus kabul ediliyor.

Hastanın prognozunun mortal seyretmesinde; rektus kılıf hematomu için cerrahi planlandığı süreçte eş zamanlı gelişen Covid pnömonisine bağlı gelişen solunum sıkıntısının etkili olduğunu düşünmekteyiz.

SONUÇ

Rektus kılıf hematomu, acil servise karın ağrısı ile başvuruların sık nedenlerinden biridir. Özellikle antikoagülan tedavi uygulanan, batında ani gelişen kitlesi olan hastalarda ve şiddetli öksürük nöbeti sonrası gelişen karın ağrısı ayırıcı tanısında acil tıp hekimi tarafından düşünülmesi gereken bir durumdur. Fizik muayenede batında hassasiyet, batın cildinde ekimozlar ve palpabl kitle karakteristiktir. Kasık ağrısı, bulantı kusma ve ateş de görülebilir (3).

Tanıya yönelik görüntülemede ilk tercih ultrasonografi olsa da tomografi; yerleşim, yayılım, boyut değerlendirilmesinde daha etkilidir (4). Kas içinde, tek taraflı, fasiyal plana yayılımı olmayan grade 1 rektus kılıf hematomu konservatif tedavi ile ayaktan takip edilebilirken, tek veya iki taraflı, fasiyal plana yayılımı olabilen grade 2 hematomda kısa dönem yatış gerekebilir. Ancak bilateral, fasiyal plana, periton içine yayılımı olan ve hemoglobin değerinde düşüş, hemodinamik unstabilite görülebilen grade 3 rektus kılıf hematomu uzun dönem hastanede yatış, kan ve kan ürünleri transfüzyonu, cerrahi müdahale gerektirebilir (5).

Kaynaklar

1. Cherry WB, Mueller PS. Rectus sheath hematoma: review of 126 cases at a single institution. *Medicine (Baltimore).* 2006;85(2):105-110.
2. Hildreth DH. Anticoagulation therapy and rectus sheath hematoma. *Am J Surg.* 1972;124(1):80-86.
3. Teske JM. Hematoma of the rectus abdominis muscle: report of a case and analysis of 100 cases from the literature. *Am J Surg.* 1946;71:689-695.
4. Moreno Gallego A, Aguayo JL, Flores B, et al. Ultrasonography and computed tomography reduce unnecessary surgery in abdominal rectus sheath hematoma. *Br J Surg.* 1997;84(9):1295-1297.
5. Berná JD, Garcia-Medina V, Guirao J, Garcia-Medina J. Rectus sheath hematoma: diagnostic classification by CT. *Abdom Imaging.* 1996;21(1):62-64.

S05

ENDOSKOPİK MİDE BOTOKSU UYGULAMASI SONRASI BOTULİSMUS

Dorukhan Kurnaz, Merve Nihal Akpınar, Tuğçe Nur Burnaz, Asim Kalkan
Prof. Dr. Cemil Taşcıoğlu Şehir Hastanesi

GİRİŞ

Botoks uygulaması günümüzde daha çok estetik amaçla kullanılmaktadır. Ayrıca servikal distoni, primer aksiller hiperhidrozis, kronik migren, üst ekstremite spasitesi ve nörojenik mesane sendromu gibi bir çok hastalıkta dakullanılmaktadır(1). Botoks uygulaması son zamanlarda obezite tedavisinde populer tedavi yöntemlerinden biridir. Bu yöntemde endoskop ile mideye girilerek gerekli noktalara botilinum toksini enjekte edilir. Bu işlem, midenin uzun sürede boşalmasını sağlar; böylece kişi kolay acıkmaz ve iştah kontrolü sağlandığı için kilo vermeye yardımcı olur(2). Botoksun bu yaygın kullanım alanına rağmen bu tedaviyi alan hastalarda lokal ve sistemik botulizm semptomları ortaya çıkabilir. Bu vaka sunumunda endoskopik botoks uygulanan 36 yaşındaki kadın ortaya çıkan sistemik yan etkiler ile botulizm tanısını konulan hasta tartışıldı.

VAKA

Bilinen hastalık ve ilaç kullanım öyküsü olmayan 36 yaş kadın hasta hastanemiz acil servisine nefes darlığı, çabuk yorulma, kabızlık, kas güçsüzlüğü, ağız kuruluğu şikayetiyle başvurdu. Hastanın medikal öyküsünden 20 gün önce mide botoksu işlemi uygulandığı ve işlemden 5 gün sonra şikayetlerinin başladığı öğrenildi. Fizik muayenesinde: Bilinç açık oryante koopere. Ense sertliği, motor irritasyon bulgusu yoktu. Göz hareketleri her yöne serbest IR+/+ Fasiyal asimetri yoktu. Hasta ağzıyla balon şişiremiyordu. Dil hareketleri masseter kas gücü ve baş boyun hareketlerinde zayıflık mevcuttu. Üst ekstremite bilateral kas kuvveti 4/5 alt ekstremite bilateral kas gücü 3/5 idi. Hasta desteksiz oturamamaktaydı. Hasta botulismus ön tanısı ile enfeksiyon hastalıkları, nöroloji ve anestezi ile konsülte edildi. Yoğun bakım ünitesine internasyonu sağlandı. Hastanın nörolojik defisiti olması sebebiyle BAT 7 valanlı antitoksin infüzyonu başlandı. Hastanın yüzünde kızarma, boğazda ve kulakta kaşıntı başlaması üzerine infüzyon stoplandı. Hastanın semptomatik tedavi ile yakın monitörize klinik takibine devam edildi. 1 hafta sonra şifa ile taburcu edildi.

SONUÇ

Botulinum toksini içeren uygulamalar sonrası lokal ve sistemik etkilerin gelişebileceği akılda tutulmalıdır. Bu tarz semptomlarla başvuran hastalarda detaylı anamnez alınmalı herhangi bir enjeksiyon işlemi uygulanıp uygulanılmadığı öğrenilmelidir. Botulismus tanısı düşünülen hastalar yakın monitörize takip edilmeli ve yoğun bakım ihtiyacı gelişebileceği akılda tutulmalıdır. İnsan botulismusu belli alt tiplerde görüldüğü için aynı merkezde yapılan enjeksiyonlarda birden çok hastanın ortaya çıkabileceği akılda bulundurulmalıdır(3).

KAYNAKÇA

1. Rouientan A, Alizadeh Otaghvar H, Mahmoudvand H, Tizmaghz A. Rare Complication of Botox Injection: A Case Report. World J Plast Surg. 2019 Jan;8(1):116-119. doi: 10.29252/wjps.8.1.116. PMID: 30873373; PMCID: PMC6409137.
2. James AN, Ryan JP, Parkman HP. Botulinum toksininin pilor ve antral düz kas üzerindeki inhibitör etkileri . *Am J Physiol Gastrointest Liver Physiol* . 2003; 285 (2):G291–G297.. 10.1152/ajpgi.00296.2002)
3. Ghasemi M, Norouzi R, Salari M, Asadi B. Iatrogenic botulism after the therapeutic use of botulinum toxin-A: a case report and review of the literature. Clin Neuropharmacol. 2012 Sep-Oct;35(5):254-7. doi: 10.1097/WNF.0b013e31826248b8. PMID: 22986799.

S07

ACİL SERVİSTE NADİR BİR VAKA: PNÖMOMEDİASTİNUM VE EŞ ZAMANLI GÖRÜLEN PEPTİK ÜLSER PERFORASYONU

Çağrı Safa Buyurgan, Akif Yarkaç, Seyran Bozkurt Babuş, Ataman Köse
Mersin Üniversitesi Tıp Fakültesi Hastanesi, Acil Tıp Anabilim Dalı, Mersin

GİRİŞ

Farengeal apseler komplikasyon riski yüksek enfeksiyonlardır ve bu enfeksiyonlarının erken tespiti ve tedavisi kritik öneme sahiptir. Antibiyotik kullanımı ile insidansı azalsa da hala görülmeye devam etmektedir. Son çalışmalar komplike olmayan derin boyun apseleri için antibiyotiklerle konservatif tedavi önerse de, cerrahi drenaj tedavinin temelini oluşturmaktadır(1). Diyabet ve sigara içme öyküsü farengeal apselerde temel predispozan faktörler olarak kabul edilmiştir. Hipofarengeal apseler ise son derece nadirdir ve yabancı cisim, flegmonöz özefagogastrit veya servikal osteofit komplikasyonu olarak görülebilirler(2).
Duodenal perforasyon da nadir görülen ve ölümcül seyreden bir durumdur. Literatürde mortalite oranlarının %8'den %25'e kadar uzandığı rapor edilmiştir (3). Peptik ülser hastalığı (PÜH), duodenal perforasyonun önemli bir nedenidir. H. Pylori enfeksiyonu ve NSAID kullanımı başta olmak üzere; sigara içme öyküsü, stres, daha önceki PÜH varlığı ve kortikosteroid kullanımı predispozan nedenler arasında yer almaktadır. PÜH olan hastaların %5'i perforasyon riski ile karşı karşıyadırlar(4).

PÜP (peptik ülser perforasyonu)'nun klasik triyadı taşikardi, ani başlangıçlı karın ağrısı ve abdominal rijiditedir. 2-12 saat içerisinde (ikinci faz) karın ağrısı yaygınlaşmaya başlar ve abdominal rijidite görülür. 12 saatin üzerinde ise (üçüncü faz) abdominal distansiyon, ateş ve hipotansiyon görülebilir(5).

Akciğer grafisi duodenal perforasyon için ilk görüntüleme yöntemi olarak seçilebilir çünkü hastaların %75'inde diyafram altı serbest havayı gösterebilir. Grafisi normal olsa bile duodenal perforasyondan şüphenilen hastalardan bilgisiyarlı tomografi istenmelidir. Akut böbrek hasarı olan perfore hastalarda kontrastsız tomografi, perforasyonu %98 oranında gösterebilmektedir (6).

Perforasyonun kendini sınırlayıp sınırlamamasına göre değişmekle beraber; perforasyonun yönetimi, konservatif tedaviden laparotomiye kadar giden bir süreci içermektedir. Konservatif tedaviler; iv hidrasyon, ppi ve antibiyotik uygulaması ile başlar. Hastaların monitörize edilerek kan gazı ve böbrek fonksiyonlarının takibini sağlamak önemlidir(5).

Bu sunumda trakeal perforasyon sonrası gelişen pnömomediastinum ve mediastiniti olan 52 yaşında bir erkek hastanın eş zamanlı PÜP nedeniyle cerrahiye uzanan sürecinden bahsedeceğiz.

OLGU

52 yaşında erkek hasta. Bilinen ek hastalık öyküsü yok.

4 gündür mevcut olan ateş ve boğaz ağrısı sebebiyle dış merkez ilçe devlet hastanesinde ayaktan tedavi alan hasta, tedavisinin dördüncü gününde, KBB uzman hekimi tarafından, hipofarenksteki absesinin boşaltılması sonrası taburcu ediliyor. Taburculuk reçetesinde hastaya oral sefalosporin grubu antibiyotik, nazal kortizonlu bir sprey ve yine oral NSAID reçeteleniyor (ppi yok).

24 saat sonra hasta aynı hastane acil servisine; nefes darlığı, kusma ve karın ağrısı şikayeti ile başvuruyor.

TA: 90/60, **SAT:** %84 (rezervuarlı maske ile %93), **NABIZ:** 127/dk, **ATEŞ:** ?

FM:
Genel durumu kötü, takipneik, soğuk terliyor
Solunum muayenesi: Sağ akciğerde solunum sesleri azalmış
Batın muayenesi: Yaygın hassasiyet mevcut, defans yok, rebound yok

Tetkiklerinde;
Hgb 14.7 g/dL
Wbc 8220 /µL (neu %84.4)
Plt 271.000 /µL

Glukoz 183 mg/dL
Üre 129.1 mg/dL
Kreatinin 1.43 mg/dL (önceki değerleri yok ancak bilinen böbrek hastalığı yok)
Albumin 3.24 g/dL
ALT 21 U/L
AST 30 U/L
D-dimer (kantitatif) 1945 ng/ml (N:0-400)
Covid PCR = negatif
Troponin normal
CRP 309 mg/L (N:0-8)
Hastadan sadece Toraks CT alınıyor.
Yorum; Toraks CT: Pulmoner arterler doğal, trombüs saptanmamıştır. Boyun anterior ve mediastinumda minimal hava görünümleri izlendi (Şekil1,2). KTO artmıştır. Bilateral akciğerlerde konjesyon ile uyumlu minimal buzlu cam görünümleri mevcuttur. Sağ akciğerde 2 cm. plevral effüzyon ve bilateral alt loblarda belirgin konsolidasyon görüldü (aspirasyon?). İzlenebilen kısımlarda, karın ön duvarında intrabdominal yaygın serbest hava görünümleri mevcuttur (Şekil3).

Hastaya iv ppi ve kortikosteroit yapılıyor. Genel cerrahi ve göğüs hastalıkları ile konsülte edilen hasta; genel cerrahi doktoru tarafından ileri tetkik ve tedavi açısından (perforasyon?) ve ayrıca göğüs cerrahisi icapçısı olmaması (pnömomediastinum + mediastinit?) nedeniyle ilçeden tarafımıza sevk ediliyor. Hasta tarafımıza 112 ile yaklaşık 30 dk'lık mesafeden getiriliyor.

Gelişinde:
TA: 146/104, **SAT:** %80 (OH), **NABIZ:** 152, **ATEŞ:** 36.7 (terli**)**, **EKG**: Sinüs taşikardisi, anlamlı ST/T değişikliği yok
FM:
Genel durumu kötü, GKS 14 (E:3 M:6 V:5), soğuk terliyor, takipneik
Solunum muayenesi: İki taraflı azalmış ve kabalaşmış solunum sesleri
Batın muayenesi: Tüm kadranlarda yaygın defans, bilateral alt kadranlarda belirgin rebound +
Tetkiklerinde;
Hgb 15.4 g/dL
WBC 3620 /µL
PLT 264.000 /µL
Glukoz 139 mg/dL
Üre 150.8 mg/dL
Kreatinin 1.99 mg/dL
AST 49 U/L
ALT 23 U/L
CRP 394.6 mg/L
Troponin I 100.5 ng/L (N:12-20)
INR: 1.67
Kan gazında PH: 7.30, BE -4 g/dL, Pco2 44 mm/Hg, HCo3 20 mmol/L
Tedavide hastaya tarafımızca iv hidrasyon ve ppi uygulanıyor. Durumunun anstabil olması nedeniyle hastadan tekrar görüntüleme alınmıyor ve hastanın solunum sıkıntısı ile akut batınının devam etmesi üzerine, dış merkezdeki görüntüleri ile birlikte tarafımızca pnömonediastinum nedeniyle göğüs cerrahisi ve batında serbest hava nedeniyle genel cerrahi ile konsülte ediliyor.

Göğüs cerrahisi hastaya girişim planlamıyor.

Genel cerrahi hastayı acil laparotomiye alıyor. Cerrahide; pilor-duodenum bileşkesinde PÜP (1*1cm) ve bilateral üst kadranlarda pürülan içerik görülüyor. Defekt primer kapatılıyor. Hastadan alınan kültürlerde üreme olmuyor ve enfeksiyon hastalıkları iv meropenem öneriyor. Eş zamanlı KBB ile konsülte edilen hastaya kontrastlı boyun BT planlanıyor. Sağ akciğerde sıvısı belirginleşen hastaya tüp torakostomi uygulanıyor ve geleni ampiyemle uyumlu sonuçlanıyor. Boyun BT'sinde sol parafaringeal hava görülen hastaya apse açısından boyun eksplorasyonu yapılıyor. Entübe hasta noradrenalin infüzyonu altında hipotansif ve taşikardik seyrederken; mediastinit ve böbrek yetmezliği tablosu derinleşiyor, iskemik hepatit (+MODS) tablosuna giriyor ve yatışından 11 gün sonra kardiyopulmoner arrest gelişmesi sonrasında EX oluyor.

SONUÇ

Orofarengeal ve hipofarengeal apseler nadiren hava yolu obstruksiyonu oluşturabilirler ve bu enfeksiyonların komplikasyon oluşturmadan zamanında yönetimi önem arzeder.

PÜP olan hastalarda mortalite oranı %1.3 ile %20 arasında değişmektedir. Sepsis hastalarda yaygındır ve perforasyon olan hastaların ölümünün %40 ila 50'sinden sorumludur. Temel prognostik faktör hastaların perforasyon zamanı ile tedavi arasında geçen süredir. Bu sürecin 24 saatin üzerinde olması mortaliteyi artırmaktadır(7). Postoperatif mortalite oranı %6-10 arasında değişmektedir. Tedavinin **perforasyonun 24 saat sonrasında başlaması**, yaşlılık (>60 yaş), komorbit hastalıkların bulunması, **metabolik asidoz, akut böbrek yetmezliği, hipoalbuminemi ve sistolik tansiyonun 100 mmHg altında olması** mortaliteyi artırmaktadır. Hastaların postop %30'unda komplikasyonlar gelişebilir ve bunlar içerisinde pnömoni, peritonit, insizyonel herni, intrabdominal abse ve ileus gibi durumlar yer almaktadır(8).

Hastada muhtemel hipofarengeal apse boşaltımı sonrasında gelişen trakeal perforasyon ve NSAID kullanımına bağlı gelişen PÜP, hastanın dış merkeze semptomlarından 24 saat sonra başvurması ve ilçe sevk sürecinin de olması nedeniyle mortal seyretmiştir. Bu vakada da olduğu gibi hastanın komplikasyon ve mortalite oranları yüksek 2 ayrı hastalığının eş zamanlı olması; erken tanı ve tedavi sürecinin önemine bir kez daha dikkat çekmektedir.

KAYNAKLAR:

1. Vieira F, Allen SM, Stocks RMS, et al. Deep neck infection. *Otolaryngol Clin North Am* 2008; 41(3): 459–483
2. Buckley J, Harris AS, Addams-Williams J. Ten years of deep neck space abscesses. *J Laryngol Otol* 2019; 133(4): 324–328
3. Lopez PP, Gogna S, Khorasani-Zadeh A. StatPearls [Internet]. StatPearls Publishing; Treasure Island (FL): Jul 25, 2022. Anatomy, Abdomen and Pelvis, Duodenum
4. Vergara M, Catalán M, Gisbert JP, Calvet X. Meta-analysis: role of Helicobacter pylori eradication in the prevention of peptic ulcer in NSAID users. Aliment Pharmacol Ther. 2005 Jun 15;21(12):1411-8
5. Chung KT, Shelat VG. Perforated peptic ulcer - an update. World J Gastrointest Surg. 2017 Jan 27;9(1):1-12
6. Grassi R, Romano S, Pinto A, Romano L. Gastro-duodenal perforations: conventional plain film, US and CT findings in 166 consecutive patients. Eur J Radiol. 2004 Apr;50(1):30-6
7. Ansari D, Torén W, Lindberg S, Pyrhönen HS, Andersson R. Diagnosis and management of duodenal perforations: a narrative review. Scand J Gastroenterol. 2019 Aug;54(8):939-944
8. Sarosi GA, Jaiswal KR, Nwariaku FE, Asolati M, Fleming JB, Anthony T. Surgical therapy of peptic ulcers in the 21st century: more common than you think. Am J Surg. 2005 Nov;190(5):775-9

S09

TRAZODON İLE İNDÜKLENEN PRAPİZM

Selahattin Gürü[1], Meltem Gürü[2]
[1]*T.C. Sağlık Bakanlığı Ankara Bilkent Şehir Hastanesi, Acil Tıp Kliniği*
[2]*Gazi Üniversitesi Merkez Kampüs Polikliniği, Psikiyatri*

GİRİŞ

Priapizm cinsel istek ve uyarı olmaksızın penisteki ağrılı ve uzun süreli sertleşme durumudur. İnsidansı ve prevalansı kesin olarak bilinmemekle birlikte bazı epidemiyolojik çalışmalarda yılda 0,3-1,0/100.000 erkek olarak verilmiştir. 5-10 yaş ve 20-50 yaş aralığında daha sık görülür(1). Orak hücreli anemi gibi hematopoetik sistem hastalıkları, maligniteler, çeşitli ilaçlar, perineal travma gibi birçok etyolojik faktörün priapizme yol açabileceği bildirilmektedir. Trazodon, 1/6000 insidansla en yaygın olarak priapizm ile ilişkili psikotrop ilaçtır(2). Priapizm, trazodon dışında diğer antidepresanların ve antipsikotiklerin kullanımı sırasında da oluşabilmektedir. Bu ilaçların, kavernöz dokudaki alfa-adrenerjik reseptörleri bloke ederek, priapizme neden oldukları ileri sürülmektedir(3,4) .

Priapizm ürolojik acil bir durumdur ve müdahale edilmezse uzun vadede impotans, idrar retansiyonu, gangren gibi ciddi sonuçlar doğurabilmektedir. Uygun tedavi alsalar da hastaların % 40-50 kadarında kavernöz dokudaki iskemi ve fibrozise bağlı olarak erektil disfonksiyon görülebilmektedir(2). Hoffmann ve arkadaşları tarafından yayınlanan trazodonla indüklenen priapizm olgusunda, 3 haftalık konservatif tedaviye yanıt alınamaması sonrasında hastaya penil ampütasyon uygulanmıştır (5).

Bu yazıda, uykusuzluk şikayeti nedeniyle trazodon tedavisi başlanan ve priapizm gelişen bir olguyu tartışmayı amaçladık.

OLGU

T.A. 43 yaş erkek hasta acil servise cinsel organda ağrı, cinsel uyarım olmaksızın devam eden penis sertleşmesi şikayetleri nedeniyle başvurdu. Öyküsünden şikayetinin 4 saat önce başladığı ve daha önce benzer bir durum yaşamadığı öğrenildi. Geçen hafta dış merkezde psikiyatri polikliniğinde uykusuzluk şikayeti için trazodon 50 mg/gün reçete edildiğini, 2 akşamdır ilacı kullanmaya başladığını belirtti. Bunun dışında başka bir ilaç veya madde kötüye kullanımı yoktu. Bilinen başka bir hastalığı veya genital travma öyküsü bulunmamaktaydı.

Kan basıncı 110/60 mm/Hg, nabız 78/dakika, ve ateş 36,8 ˚C olarak ölçüldü. Priapizm dışında fizik muayenesi doğaldı. Yapılan tam kan sayımı ve biyokimya tetkikleri normal sınırlar içerisindeydi. Hasta için Üroloji ve Psikiyatri konsültasyonları istendi. Psikiyatri bölümünce değerlendirilen hastanın trazodon tedavisini kesmesi, uykusuzluk şikayeti devam ederse tekrar polikliniğe başvurması önerildi. Yapılan tetkik ve muayene sonucunda Üroloji bölümünce priapizmi açıklayabilecek herhangi bir organik neden düşünülmedi. Priapizmin olasılıkla trazodon tedavisine bağlı olduğu düşünüldü. Üroloji bölümünce hastaya cerrahi girişim planlanmadı. Soğuk uygulama, kompres ve yatak istirahati önerilen hastanın şikayetleri ilerleyen saatlerde kısmen geriledi. Üroloji poliklinik kontrolü yapılmak üzere hasta taburcu edildi.

SONUÇ

Bu olgu herhangi bir hematolojik ek tanı ya da toksikasyon olmaksızın priapizmin bildirildiği sınırlı sayıda olgudan biridir. Trazodonun cinsel yan etkiler oluşturabileceği ve priapizme neden olabileceği bilinmekte, hatta bu yan etkileri cinsel işlev bozuklukları tedavisinde kullanılmaktadır(6). Trazodon ile indüklenen priapizm olguları literatürde bildirilse de, araştırdığımız kadarıyla ülkemizde bildirilen trazodon monoterapisi ile indüklenen ilk olgudur.

İlaçlara bağlı gelişen priapizmin patofizyolojisi halen tam olarak açıklanamamıştır. Başta trazodon olmak üzere antidepresanların ve antipsikotiklerin priapizm yapabildiği bildirilmiştir. Priapizmin psikotrop dozu ya da kullanım süresi ile ilişkili olmadan, idiyosenkratik bir reaksiyon olarak ortaya çıktığı düşünülmektedir (7). Bu durum yan etkinin psikotrop ilaçlarla tedavi sırasında herhangi bir zamanda ve doz değiştirilmeden ortaya çıkabilceğini göstermektedir.

Priapizm konusunda dikkatli olunması gereken kişiler; özgeçmişinde priapizm öyküsü, madde kullanımı olan, orak hücreli anemi gibi priapizm gelişim riskini artıran herhangi bir hastalığı olanlardır. Hasta geçmiş öyküsünde ağrısız ve sık aralıklarla penil ereksiyondan bahsediyorsa priapizm açısından daha detaylı sorgulanmalı, tercih edilecek ilaçlarla ilgili daha dikkatli yaklaşılmalıdır.

Priapizm tedavi başarısında başvurma ve ereksiyon süresi çok önemlidir. Genellikle konservatif tedavi priapizm olgularının çoğunda başarılı olmaktadır(8). Sunduğumuz olguda, hasta şikayetlerinin başlamasının üzerinden 4 saat sonra acile başvurmuş ve şikayetleri başladıktan sonra tekrar trazodon almamıştır. 36 saatten fazla süren, uzamış olgularda cerrahi girişime rağmen başarı oranı daha düşük olmaktadır(8).

Antidepresanların artan kullanımıyla birlikte, klinisyenler priapizm riskinin farkında olmalıdır. Priapizmin bir göstergesi olarak geçmişti uzun süreli ve ağrılı ereksiyon öyküsü sorgulanmalıdır. Priapizm gelişen olgular tedavi edilmezse peniste kalıcı hasara yol açabilmektedir. Pratikte nadir görülen ancak önemli sonuçları olabilen bu tür yan etkiler iyi bilinmeli, acil konsültasyonları istenmelidir.

KAYNAKLAR

1) Arslan E, Türk H, Pelit ES. Treatment of Priapism: A Single Center Experience. ear 2020, Volume 17, Issue 3, 412 - 415, 25.12.2020.
2) Compton MT, Miller AH. Priapism associated with conventional and atypical antipsychotic medications: a review. J Clin Psychiatry 2001;62:362–6.
3) Doğan G, Gülbol S, Kokaçya H. Tek doz 150 mg ketiapin ile indüklenen priapizm. Cukurova Medical Journal. Year 2021, Volume 46, Issue 2, 856 – 857.
4) F Vaesen, M Sempels. Refractory ischemic priapism due to trazodone Revue Medicale de Liege, 2023 .europepmc.org
5) Hoffmann P, Neu ET, Neu D. Penile amputation after trazodone-induced priapism: a case report. The Primary Care Companion for CNS Disorders 12.2 (2010): 27092.
6) RE Pyke. Trazodone in sexual medicine: underused and overdosed? Sexual Medicine Reviews, 2020.
7) Unver H, Memik NC, Simsek E. Priapism associated with the addition of risperidone to methylphenidate monotherapy: a case report. North Clin Istanb 2017;4(1):85–88.
8) Bedir S, Yıldırım İ, Irkılata C. Tahmaz L, Dayanç M, Peker AF. EXPERIENCES WITH PRIAPISM. Türk Üroloji Dergisi: 29 (1): 54-57, 2003.

S11

VENLAFAKSİN ZEHİRLENMESİNDE NÖBET, RABDOMİYOLİZ VE HİPOGLİSEMİ

Akif Yarkaç, Çağrı Safa Buyurgan, Ataman Köse, Seyran Bozkurt Babuş
Mersin Üniversitesi Tıp Fakültesi, Acil Tıp Anabilim Dalı, Mersin

ÖZET

Venlafaksin yetişkin hastalarda depresyon tedavisinde sık kullanılan, serotonin ve norepinefrin geri alımının güçlü inhibitörü olan bir ilaçtır. Yüksek doz venlafaksin alımına bağlı hipoglisemi literatürde nadir olarak tanımlanmıştır. 32 yaşında kadın hasta acil servise suisit amaçlı yüksek doz (4500 mg) Venlafaksin oral alımı nedeniyle başvurdu. Takibinde epileptik nöbet, rabdomiyoliz ve hipoglisemi gelişen hastayı literatür eşliğinde tartışmayı amaçladık.

GİRİŞ

Venlafaksin, az miktarda dopamin geri alım inhibisyonu ile beraber daha çok serotonin ve norepinefrin geri alımını selektif olmayan şekilde inhibe ederek etki gösterir. Alımdan sonra hızlı şekilde emilir, 2 saatte kanda yüksek konsantrasyonlara ulaşır. Santral sinir sistemi etkilenirse sedasyondan komaya kadar ilerleyebilen bilinç değişiklikleri ve jeneralize nöbetler görülebilir. Rabdomiyoliz, nöbeti olmayan hastaların %25 kadarında görülürken, jeneralize nöbeti olan hastalarda görülme sıklığı %60'lara çıkabilmektedir. Hipoglisemi ise venlafaksinin nadir görülen bir yan etkisidir. Bir SNRI olan venlafaksine bağlı hipoglisemiyi tanımlayan sınırlı sayıda vaka raporları bulunmaktadır. Burada, yüksek doz (4500 mg) venlafaksin alımı sonrası epileptik nöbet, rabdomiyoliz ve hipoglisemi gelişen hastayı literatür eşliğinde tartışmayı amaçladık.

VAKA SUNUMU

32 yaşında kadın hasta acil servise başvurusundan yaklaşık 7-8 saat önce, depresyon tedavisi için kullandığı Venlafaksin 150 mg tabletten (Efexor tablet) 30 adet suisit amaçlı oral alım nedeniyle yakınları tarafından getirildi. Başka bir ilaç, madde ya da alkol alım öyküsü yoktu. Hastanın bilinci açık uykuya meyilli, GKS:14 idi. Hastanın vital bulgularında 110/dakika sinus taşikardisi mevcuttu. Kan basıncı 113/81 mmHg, ateşi 36.7 derece, solunum sayısı 18/ dakika idi. EKG'si sinüs ritminde, akut iskemik patoloji yok, QT aralığı normal olarak değerlendirildi. Hastaya gastrik lavaj ve aktif kömür (1 gram/kg) uygulandı. Kan şekeri 114 mg /dL idi. İntravenöz sıvı tedavisi başlanan hasta monitörize halde takip edilirken jeneralize tonik klonik tarzda nöbet geçirdi. Nöbet sırasındaki kan şekeri sırasıyla 110 ve 108 mg/dL olan hastaya antiepileptik (Levatirasetam 20 mg/kg) yüklemesi yapıldı. Antiepileptik yüklemesi sonrası tekrar epileptik nöbeti olmayan bilinci açık olarak takip edilen hastada bilinç bulanıklığı gelişmesi üzerine bakılan parmak ucu kan şekeri 40 mg/dL olarak saptandı ve hastaya intravenöz dekstroz verildi. Intravenöz dekstroz verilmesine rağmen hastamızın takibinde hipoglisemi atakları gözlendi. %5 dekstroz infüzyonuna hastanın takibi süresince devam edildi. Hastanın kan şekeri grafiği Şekil 1'de gösterilmiştir. Hastada kas ağrısı ve hafif derecede musküler rijidite gelişmesi üzerine gönderilen kreatin kinaz düzeyi 51997 U/L olarak görüldü. Subklinik rabdomiyoliz olarak değerlendirilen, kristalloid tedavisi verilen hastanın takibinde bakılan kreatin kinaz düzeyleri. Şekil 2'de gösterilmiştir (Şekil 2). Hipoglisemi ve nöbet açısından da takip edilen hasta 5 günlük yoğun bakım yatışının ardından psikiyatri önerileri de alınarak taburcu edildi.

TARTIŞMA

Venlafaksin emilimi çok iyi olan ve sitokrom p 450 enzim sistemi ile hızlı ve geniş ölçüde metabolize edilen bir ilaçtır. Yarılanma ömrü uzamış salınımlı tabletlerde (Efexor XR tb) yaklaşık 11 saat iken düz formunda (Efexor tb) yaklaşık 5 saattir. Serotonin sendromu, QT aralığının uzaması, santral sinir sistemi etkilenimine bağlı bilinç değişiklikleri ve epileptik nöbetler doz aşımı durumunda görülebilen yan etkileridir (1).

Venlafaksin serotonin ve norepinefrin geri alımını inhibe ederek etki gösteren, antidepresanlar grubuna dahil bir ilaçtır. Venlafaksin intoksikasyonu sonucu nöbet görülmesi diğer bazı antidepresan tedavilerde olduğu gibi beklenebilen bir etkidir. Venlafaksinin özellikle 900 mg'ı aşan dozlarda epileptik nöbetleri tetikleyebileceği bildirilmiştir (2). Venlafaksin ilişkili epileptik nöbetlerin Venlafaksinin direkt toksik etkisine veya çoklu ilaç kullanımı olan hastalarda ilaç etkileşimine bağlı olabileceği öne sürülmektedir (3). Diğer antidepresanlarla Venlafaksinin nöbet aktivitesi üzerine karşılaştırıldığı bir çalışmada Venlafaksin doz aşımına bağlı nöbet aktivitesi görülme sıklığı % 14 olarak değerlendirilmiştir. Bu oran SSRI ve trisiklik anidepresanlarla karşılaştırıldığında Venlafaksinde daha yüksekti (4). Olgumuzda başka ilaç kullanımı olmadığı için Venlafaksinin direkt toksik etkisine bağlı nöbet aktivitesi geliştiğini düşünüyoruz.

Subklinik rabdomiyoliz iskelet kaslarının etkilenmesine bağlı epileptik nöbeti olan hastalarda görülebilen bir durumdur. Başka bir ilaç kullanımı da olan hastalarda ilaç etkileşimi de bir diğer rabdomiyoliz nedeni olabilmektedir (1). Bizim hastamızda ek bir ilaç kullanımı olmadığı için epileptik nöbete bağlı iskelet kaslarının etkilendiğini ve subklinik rabdomiyoliz geliştiğini düşünmekteyiz.

Antidepresan ilaçların hipoglisemiyi indükleyebilmesi serotoninin hipoglisemi üzerinde etkili bir nörotransmitter olabileceğini düşündürmektedir. Fare deneyleri, deneğe doğrudan serotonin uygulanması sonucu insülin seviyelerinin artarak sonuç olarak hipoglisemi ortaya çıkabileceğini göstermiştir. Serotonin geri alım inhibitörü ilaçlarla ortaya çıkan hipoglisemide serotonin seviyelerindeki artışa bağlı olarak karbonhidrat alımının azalması, insülin duyarlılığının artması, sulfanilüre kullanan diyabetik hastalarda bu ilaçların metabolizmasının bozulması, trigliserit ve serbest yağ asitlerinin azalması, insülin reseptörlerindeki değişimler ve glukoneogenezin azalması gibi mekanizmalar da sorumlu tutulmaktadır. Bahsedilen bu mekanizmaların sonuç olarak serotonin ile ilgili olması önemlidir (5).

Venlafaksin ile diğer antidepresanların karşılaştırıldığı bir çalışmada Venlafaksin zehirlenmelerinin üçte birinden fazlasında hafif ila orta şiddette hipoglisemi ortaya çıkarken diğer antidepresanlara bağlı hipoglisemi daha nadir bildirilmiştir (6). Ling ve arkadaşları malnütrisyon ve eşlik eden alkol zehirlenmesi ile komplike olan Venlafaksin ilişkili bir hipoglisemi vakası sunmuşlardır (7). Vakamızda ek ilaç ve durum olmaksızın Venlafaksinin direkt etkisi ile hipoglisemi geliştiğini düşünmekteyiz. Schiestel'in vaka sunumunda Venlafaksine bağlı ciddi zehirlenme olan hastada ayırıcı tanıda hipoglisemik sulfanamid intoksikasyonu, eksojenik insülin kullanımı, insülinoma, adrenal bez hasarı, karaciğer hasarı ve tiroid hasarı gibi nedenler düşünülürken bizim vakamızda ek ilaç kullanımı ya da intoksikasyon düşünülecek başka ilaç alımı olmadığı için diğer nedenler düşünülmedi(5). Bravar ve arkadaşlarının vaka sunumunda Venlafaksin alımından sonra 40. saate kadar hipoglisemi atakları görülürken bizim çalışmamızda intravenöz dekstroz tedavisine rağmen alımdan 24 saat sonrasına kadar hipoglisemi atakları görüldü (8). Literatürde Venlafaksin ilişkili hipoglisemi saptayabildiğimiz kadarıyla 5 vakada bildirilmişti. Bu 5 vakanın 2' sinde hipoglisemi tedavisinde Oktreotid enjeksiyonu kullanıldığı bildirilirken (9,10), diğer 3 vakada dekstroz verilmesi yeterli olmuştur (8,10,11). Olgumuzda da dekstoz verilmesi hipogliseminin düzeltilmesi için yeterli olmuştur.

SONUÇ

SNRI grubu bir ilaç olan Venlafaksin yüksek doz alımında jeneralize nöbetler ve rabdomiyoliz görülebilen ve takip edilmesi gereken durumlardandır. Venlafaksine bağlı nadir de olsa hipoglisemi gelişebileceği ve Venlafaksin doz aşımı ile başvuran hastaların kan şekeri düzeylerinin sık aralıklarla kontrolünün gerekeceği akılda tutulmalıdır.

Kaynaklar

1. B.B. Hanekamp , J.G. Zijlstra, J.E. Tulleken, J.J.M. Ligtenberg, T.S. Van der werf, L.S. Hofstra. Serotonin Syndrome and Rhabdomyolysis in Venlafaxine Poisoning: A case report, Netherlands journal of medicine. 2005, 63 (8): 316-318.

2. Ateş MA, Algül A, Semiz ÜB, Geçici Ö, Noyan CO, Çetin M. Venlafaksinin uzun salınımlı formunun kullanımı sonucu tetiklenen epileptik nöbet: bir olgu sunumu, Nöropsikiyatri arşivi. 2008, 45 (2): 64-66.

3. Ye C, Nınneman M, Christian JS, Zhang F, Musselman D. Seizure induced by a therapeutic dose of venlafaxine er: A case report, Journal of Psychiatric Practice. 2018, 24 (2).

4. Judge BS, Rentmeester L. Antidepressant overdose–induced seizures. Neurologic clinics. 2011, 29 (3): 565-580.

5. Schiestel T. Venlafaxine Poisoning-induced severe hypoglycemia in a non-diabetic patient: A case report, Asia Pacific Journal of Medical Toxicology. 2020, 9 (3).

6. Bekka E, Eyer F. Dose-related hypoglycemia in venlafaxine poisoning: a retrospective cohort study, Clinical Toxicology. 2022, 4: 1-9.

7. Ling Y, Khara L, Alvarez G, McBeth PB. Persistent hypoglycemia in venlafaxine overdose. Arch Clin Med Case Rep 2019, 3: 94-99.

8. M. Bravar, G. Kozelj, L.P. Masic. Hypoglycemia in venlafaxine overdose: a hypothesis of increased glucose uptake, Lettes to the editors, Eur j Clin Pharmacol. 2015, 71: 261-262.

9. Francino MC, Bretaudeau Deguigne M, Badin J, Turcant A, Perrotin D. Hypoglycaemia: a little known effect of Venlafaxine overdose. Clin Toxicol (Phila) 2012, 50: 215-217.

10. Meertens JH, Monteban-Kooistra WE, Ligtenberg JJ, Tulleken JE, Zijlstra JG. Severe hypoglycemia following venlafaxine intoxication: a case report. J Clin Psychopharmacol 2007, 27: 414-415.

11. Özdemir S. A Case Report of Rare Adverse Events Associated with Venlafaxine Administration: Hypoglycemia and Lactic Acidosis, Korean J Fam Med. 2022, 43: 83-85.

S13

ACİL SERVİSTE NADİR BİR VAKA : RHINO- ORBITAL- SEREBRAL MUKORMIKOZ

Buğrahan Güldür, Çağrı Safa Buyurgan, Akif Yarkaç, Ataman Köse, Fatih Çinçik
Mersin Üniversitesi Tıp Fakültesi Hastanesi, Acil Tıp Anabilim Dalı, Mersin

GİRİŞ

Mukormikozis zigomyces sınıfına ait mantar tarafından oluşturulan fırsatçı bir enfeksiyondur. Mortalitesi yüksek, kötü prognoza sahip bir enfeksiyondur. Mukormikoz; özellikle bağışıklığı baskılanmış ve diabetes mellituslu hastalarda çeşitli sendromlarla kendini gösterir[1]. Rhino-orbital-serebral ve pulmoner enfeksiyonlar bu mantarların neden olduğu en yaygın sendromlardır. Rhino -orbital-serebral ve pulmoner mukormikoz, sporların solunması ile bulaşır. Sağlıklı bireylerde bu sporlar, silialar tarafından farenkse taşınır ve gastrointestinal sistem yoluyla temizlenirler. Duyarlı kişilerde enfeksiyon genellikle burun konkalarında veya alveollerde başlar[2]. Mukormikoz ajanları anjiyoinvazivdir; bu nedenle enfekte dokuların enfarktüsü, invaziv hastalığın ayırt edici özelliğidir[3].

Risk Faktörleri

- Diabetes mellitus özellikle ketoasidoz
- Glukokortikoid kullanımı
- Hematolojik maligniteler
- Hematopoetik hücre transplantasyonu
- Organ nakli
- Deferoksamin ile tedavi
- Aşırı demir yükü
- Covid-19 enfeksiyonu
- AIDS
- Enjeksiyonla uyuşturucu kullanımı
- Travma / Yanıklar
- Yetersiz beslenme

Mukormikozun en yaygın klinik sunumu; duyarlı bir konağın paranazal sinüslerinde, sporların inhalasyonu ile başladığı varsayılan rhino-orbital-serebral enfeksiyondur[4]. Enfeksiyon genellikle ateş , burun tıkanıklığı , burun akıntısı , baş ağrısı ve sinüslerde ağrı ile akut sinüzit olarak kendini gösterir. Sinüslerin tamamı tutularak damak ,orbita, beyin gibi bitişik yapılara yayılır ve genellikle birkaç gün içinde hızla ilerler[5].

Rhino-orbital-serebral mukormikoz vakalarında semptom ve bulguların sıklığı[6]:

- Ateş % 44
- Nazal ülserasyon veya nekroz % 38
- Periorbital veya yüzde şişlik % 34
- Görmede azalma % 30
- Oftalmopleji % 29
- Sinüzit % 26
- Baş ağrısı % 25

Rhino-orbital-serebral mukormikoza en yaygın Rhizopus Oryzae neden olur.

OLGU

67 yaşında erkek hasta, bilinen KOAH, KAH ve CROHN tanılı
Kullandığı ilaçlar: imuran, beloc, prednol, clexane

7 gün önce dış merkez ilçe devlet hastanesine yüzde kayma ve öksürük yakınmaları ile başvurmuş. Hastaya Bell's paralizisi ve pnömoni tanısı konulup 4 gün göğüs hastalıkları servisinde yatırılarak piperasilin-tazobaktam + klacid tedavisi başlanmış. Bilinç düzeyi ve genel durumu kötüleşmesi üzerine hasta acil servisimize başvuruyor.

Gelişinde:
TA:157/102 **Sat:**92 **Nabız:** 90 **Ateş:** 36.6

Fizik Muayene:
Genel durum kötü , GKS 13(E:3, V:4, M:6), takipneik
Solunum muayenesi: Hasta uyumsuzluğu nedeni ile tam değerlendirilemedi
Batın muayenesi: Tüm kadranlarda muayene doğal. Defans ve rebound yok
Sağ fasial paralizi mevcut, her iki göz çevresi ödemli , sağ göz etrafından başlayıp sağ mandibulaya kadar uzanan ödem, hiperemi ve ısı artışı mevcut
Tetkiklerinde;
Hgb: 12,2 g/dL
Wbc: 24,47 x10^3/µL
Nötrofil:23,98 x10^3/µL
Plt: 261 x10^3/µL
Açlık kan glukozu: 298 mg/dL
CRP: 178,61 mg/dL
Bilgisayarlı Tomografi:

- Sağ orbita anterior kısımda simetriğine kıyasla yumuşak dokuda dansite artışı ve cilt altı kalınlığında artış preorbital selülit?
- Sağ akciğer apikal kısımda yer yer buzlu cam- konsolidasyon alanları
- Sol sfenoid sinüsten anterior ethmoidal sinüslere uzanan santrali hiperdens yumuşak doku dansiteleri (Resim 1)
- Sinus duvarlarında kalınlaşma kortikal düzensizlik (Resim 2)

(Resim 1)

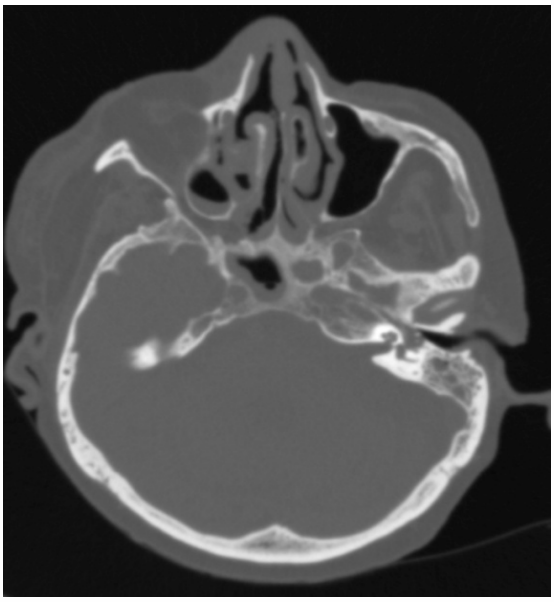

(Resim 2)

Tedavide hastaya iv hidrasyon, hiperglisemi tedavisi (insülin ve potasyum iv), 2 gr seftriakson iv, 3 farklı göz damlası (kinolon grubu, steroid içeren ve anti-glokomik birer adet), ppi, 0.6 enoksaparin sc uygulandı. Hasta bu süreçte göz hastalıkları , nöroloji, göğüs hastalıkları ve enfeksiyon hastalıkları ile konsülte edildi.

Hastanın enfeksiyon hastalıkları servisine yatışı sağlandı.

Yatış sonrası fasial paralizi nedeni ile KBB bölümüne konsülte edilen hastanın, KBB'nin değerlendirmesinde damakta, nazal septumda yaygın eskarlı alanları izlendi. Mukor ön tanısı ile biyopsisi planlandı.

Hastadan alınan orta konka ve septum biyopsisi: 2x 1.5x 0.5 cm boyutlarında siyah renkte doku örneklemesi; Mukor ile uyumlu fungal hifa, iltihabi eksuda, mukoid materyal. Olguda çok küçük bir alanda izlenen bir vasküler yapı çevresinde dokuda yüzeyel invazyon saptandı.

Hastanın yatışından sonraki takip ve tedavileri devam ederken başvurusunun 4. gününde kardiyopulmoner arrest gelişmesi sonrasında hasta EX oluyor.

SONUÇ

- Erken tanı sağlansa bile, kombine medikal ve cerrahi tedaviye rağmen, mukormikozun prognozu kötüdür.
- Mortalite ile ilişkili en önemli faktörler gecikmiş tanı, hemiparezi/ hemipleji varlığı, bilateral sinus tutulumudur.
- Rhino-orbital-serebral mukormikozda genel mortalite yüzde 25 ila 62 arasında değişir.
- Erken tanı bu tarz hastalarda hayat kurtarıcı olabileceğinden risk grubunda bulunan hasta popülasyonunda klinisyenin mukormikozu akıldan çıkarmaması önem teşkil etmektedir.
- Özellikle diyabet öyküsü bulunan veya immunsupresif olan, periorbital selülit, sinüzit ve/veya çeşitli nörolojik bulgularla acil servise başvuran hastalarda mukormikoz akılda tutulmalı ve orofarinks ile nazofarinks iyice muayene edilmelidir[6].

KAYNAKLAR

1. Kauffman CA, Malani AN. Zygomycosis: an emerging fungal infection with new options for management. Curr Infect Dis Rep 2007; 9:435.
2. Ferguson BJ. Mucormycosis of the nose and paranasal sinuses. Otolaryngol Clin North Am 2000; 33:349.

3. Greenberg RN, Scott LJ, Vaughn HH, Ribes JA. Zygomycosis (mucormycosis): emerging clinical importance and new treatments. Curr Opin Infect Dis 2004; 17:517.

4. Roden MM, Zaoutis TE, Buchanan WL, et al. Epidemiology and outcome of zygomycosis: a review of 929 reported cases. Clin Infect Dis 2005; 41:634.

5. Harril WC, Stewart MG, Lee AG, Cernoch P. Chronic rhinocerebral mucormycosis. Laryngoscope 1996; 106:1292

6. Yohai RA, Bullock JD, Aziz AA, Markert RJ. Survival factors in rhino-orbital-cerebral mucormycosis. Surv Ophthalmol 1994; 39:3.

S14

KORUNMUŞ EJEKSİYON FRAKSİYONLU KALP YETMEZLİĞİ NEDENİYLE ACİL SERVİSE BAŞVURAN HASTALARDA LAKTAT DÜZEYİNİN İN-HOSPİTAL MORTALİTE ÜZERİNE ETKİSİ

Faruk Aydınyılmaz[1], Sidar Şiyar Aydın[1], Sadık Adırbelli[2], Orhan Delice[2]
[1]Kardiyoloji Kliniği, Erzurum Şehir Hastanesi, Erzurum
[2]Acil Tıp Kliniği, Erzurum Şehir Hastanesi, Erzurum

AMAÇ

Kalp yetmezliği belirtileri ve semptomları olan hastaların yaklaşık yarısında, belirgin şekilde anormal olmayan bir sol ventrikül ejeksiyon fraksiyonu vardır. Geleneksel olarak kardiyak fonksiyonlar sol ventrikül sistolik ejeksiyon fraksiyonu (EF) ile ölçülse de özellikle son 20 yılda artan ekokardiyografik ölçüm teknikleri ve sol ventrikül diastol sonu basınçlarının (SVEDB) non-invaziv olarak ölçülebilmesi normal EF'li hastalarda dahi SDEDB ların artabileceğini göstermiştir. Hipertansiyon, obezite, kronik akciğer hastalıkları ve böbrek yetmezliği durumları da kardiyak yapısal ve fonksiyonel değişiklikle sebep olarak kardiyak fonksiyonları etkilemektedir. Bu nedenle artık avrupa kardiyoloji derneğinin semptom ve bulgular ile birlikte, artan natriüretid pepetid ve eko bulguları ile korunmuş ejeksiyon fraksiyonlu terimini kullanmakta olup mortalitesi neredeyse düşük EF'li kalp yetmezliğine benzer seyretmektedir. Laktat düzeyi ise acil serviste sık kullanılan vücutta hipoksi ve perfüzyon bozukluğundan akut olarak etkilenen kullanışlı bir parametredir. Çalışmanın amacı acil servise akut dekompanse kalp yetmezliğ ile başvuran ve hospitalie edilen korunmuş EF'li hastalarda başvuru laktat düzeyi ile hastane içi mortalite arasında ilişki olup olmadığını belirlemektir.

Yöntem: Acil servise nefes darlığı ile başvuran ve akut kalp yetmezliği tanısı konulan hastalar kardiyoloji kliniğince değerlendirildi. Yapılan ekokardiyografi sonucunda hastanın ejeksiyon fraksiyon ve non-invaziv olarak end-diyastolik basınçları ölçüldü. Korunmuş EF'li kalp yetmezliği tanısı konulan ve koroner yoğun bakımda hospitalize edilen hastalar takip edildi. Hastane içi mortalite verileri kaydedildi. Başvuru esnasındaki venöz kandan alınan laktat düzeyi ile arasındaki ilişki değerlendirildi.

BULGULAR

Çalışmaya 210 hasta dahil edildi. İn hospital mortalite 36 (%17.1) hastada tespit edildi. Hastalar mortalite gelişen ve gelişmeyen olarak iki gruba ayrıldı. Bazal demografik ve ekokardiyografik parametreler karşılaştırıldı. İki grup arasında hipertansiyon, KOAH, kalp hızı, troponin düzeyi,sistolik pulmoner arter basıncı(SPAP) ve laktat düzeyi arasında anlamlı farklılıklar bulunmaktaydı. (Tablo-1) Yapılan tek değişkenli regresyon analizde kalp hızı, troponin düzeyi, SPAP ve laktat düzeyleri mortaliteyi öngördürücü olası risk faktörleri olarak tespit edilirken yapılan çok değişkenli regresyon analizinde artan yaş, troponin düzeyi ve laktat düzeyi mortalite için bağımsız prediktörler olarak bulundu. (OR:1.034 %95 CI:1.000-1.069; p=0.048, OR: 1.056 %95 CI: 1.004-1.068; p= 0.016, OR:1.385 %95CI:1.010-1.486;p=0.007 sırasıyla). (-2 Log likelihood:153,011 Nagelkerke R square:0,254 ;p<0.001). Yapılan ROC analizinde eğri altında kalan alan 0.774 (0.713-0.836), cut-off 3.7mg/dL, sensititivite %61.1, spesifite %70.5; p=0.001 olarak tespit edildi.

SONUÇ

Korunmuş EF'li kalp yetmezliği nedeniyle hospitalize edilen hastalarda başvuru laktat düzeyi hastane içi mortalite ile ilişkili bulunmuştur. Laktat seviyesinin yükselmesi vücutta gelişen patolojik durumun ciddiyetini göstermektedir. Genel olarak oksijen ihtiyacı ve sunumu arasındaki dengesizlik sonucu oluşam patolojilerde laktik asit yüksekliği önplanda olmaktadır. Yatak başı klinisyen için faydalı bilgiler sağlayabilen ve kolay ölçülen bir parametre olan laktat seviyesi ile kardiyovasküler hastalıkların prognozu tahmin edilebilmektedir.

Tablo 1. Hastaların bazal karakteristikleri				
	Tüm hastalar n = 210	Mortalite (+) n=36	Mortalite (-) n= 174	P
Yaş, ortalama ± SD	70.50 ±13.07	76.81±8.29	69.20±13.50	0.017
Cinsiyet (Erkek), n(%)	142 (67.6%)	22 (59.4%)	120 (68.9%)	0.027
Hipertansiyon, n(%)	97 (46.2%)	24 (67.8%)	73 (41.9%)	<0.001
Ditabetes Mellitus, n(%)	78 (37.1%)	14 (37.8%)	64 (36.7%)	0.861
Kalp hızı (bpm), mean ± SD	84.4±20.7	90.2±18.4	81.7±15.8	<0.001
Hemoglobin (g/dL), mean ± SD	12.25±2.66	12.04±2.41	12.29±2.71	0.608
Platelet (K/ul), median (IQR)	239 (204-291)	199 (104-276)	219 (181-276)	0.082
Albumin (g/dL), median (IQR)	33 (26-38)	28 (26-32)	32 (30-34)	0.329
CRP (mg/dL), median (IQR)	33 (26-84)	42 (33-96)	48 (33-100)	0.090
Troponin (ng/mL), median (IQR)	74.5 (20.0-497.7)	591 (218-2463)	105 (20-427)	<0.001
ALT (U/L), median (IQR)	19.0 (15.7-25.5)	27 (18-29)	20 (18-27)	0.058
Kreatinin (mg/dL), median (IQR)	1.08 (0.91-1.30)	1.40 (0.81-1.92)	1.00 (0.92-1.25)	0.001
Sodyum (mmol/L), median (IQR)	136.5 (130.2-141.7)	141 (138-144)	135 (133-141)	0.042
Potasyum (mmol/L), median (IQR)	4.3 (3.5-5.3)	4.2 (4.0-5.5)	4.1 (3.9-4.7)	0.750
Glukoz (mg/dL), median (IQR)	127 (104-173)	136 (112-261)	124 (97-169)	0.039
Serum laktat (mg/dL), median (IQR)	1.8 (1.2-3.5)	3.7 (2.9-4.0)	1.5 (1.2-3.7)	<0.001
Serum pH , median (IQR)	7.37 (7.31-7.41)	7.31 (7.20-7.34)	7.37 (7.34-7.42)	0.039
KOAH, n(%)	82 (39.0%)	20 (54.0%)	62 (35.6%)	<0.001
SBP (mmHg), median (IQR)	117 (111-135)	111 (108-133)	120 (117-136)	0.041
DBP (mmHg), median (IQR)	71 (68-79)	70 (60-78)	74 (70-81)	0.067
Ekokardiyografik özellikler				
LVEF (%), mean ± SD	54.2±3.4	53.3±2.7	55.7±4.6	0.743
IVS (cm), mean ± SD	1.15±0.21	1.17±0.17	1.14±0.20	0.472
LA çapı (mm), mean ± SD	43.7±5.7	45.9±5.3	42.5±6.7	0.174

Mitral E dalga velocite (m/s), mean ± SD	0.42±0.19	0.53±0.14	0.38±0.17	<0.001
Mitral A dalga velocite (m/s), mean ± SD	0.51±0.18	0.44±0.21	0.54±0.15	<0.001
SPAP (mmHg), mean ± SD	38.7±16.5	47.7±10.8	45.3±14.0	0.339
RV çapı (mm), mean ± SD	34.4±7.3	35.7±6.4	33.9±7.9	0.139
In-Hospital Mortalite	36 (17.1%)			
KOAH: Kronik obstruktif akciğer hastalığı ALT: Alanin Aminotransferaz CRP: C-reactive protein SBP: Systolic kan basıncı DBP: Diastolic kan basıncı				

S17

HEMODİYALİZİN NADİR GÖRÜLEN KOMPLİKASYONU OLARAK HEMOLİZ, OLGU SUNUMU

Ezgi Cesur, Hatice Gündüz, Furkan Çağrı Oğuzlar
Süleyman Demirel Üniversitesi Tıp Fakültesi, Acil Tıp Anabilim Dalı, Isparta

GİRİŞ

Hemodiyaliz tedavisi; kronik böbrek yetmezliği olan hastalarda vücutta biriken üremik toksik maddelerin temizlenmesini, sıvı-elektrolit ve asit-baz denge bozukluklarını düzelmesini sağlayan ekstrakorporeal eliminasyon yöntemlerinden biridir. Sık görülen komplikasyonlara bulantı kusma, baş ağrısı, kramp, hipotansiyon, ateş titreme; nadir görülen komplikasyonlara ise disequilibrium(dengesizlik) sendromu, aritmi, kanama ve hemoliz örnek gösterilebilir. Bunlardan hemolize ait semptomları arasında bulantı kusma, cilt renginde koyulaşma, sırt ağrısı, nefes darlığı, anemi ve ani hematokrit düşüşü, hiperpotasemi ve ileri evrelerde aritmi görülebilmektedir. Hemoliz, erken tanı ve tedavi almaz ise mortal olabilmektedir. Bu vakamızda hemodiyaliz sonrası gelişen klinik tablo sonrasında hemoliz düşündüğümüz bir hastamızı sunmayı amaçladık.

OLGU SUNUMU

44 yaşında bilinen diyabet, kronik böbrek yetmezliği olan 2022 Ağustos ayından itibaren haftada 3 gün diyalize giren kadın hasta bugün diyaliz bittikten sonra aniden başlayan idrar renginde koyulaşma, vücutta kızarıklık, bulantı ve kusma şikayetiyle acil servisimize getirildi. Hastanın bilinci açık, oryante ve kopeere idi. GKS 15 geliş vitallerinde tansiyonu:150/100mmHg, nabız:95atım/dakika, saturasyon:%93, ateş:36.5℃ idi. Hastanın nörolojik muayenesi doğaldı. Solunum, batın ve cilt sistem muayeneleri olağandı. Skleraları ikterik görünümde idi. Elektrokardiyografisi normal sinüs ritmiydi. Hastanın laboratuvar tetkiklerinde Hemoglobin: 10.2g/dL, Hemotokrit:%28.5, Platelet:161.000/uL, K:6.36mmol/L Kreatinin:3.03mg/dL T.bilirubin:2.97mg/dL D.bilirubin:0.3mg/dL d-dimer:2572ng/ml CRP:37mg/L Hastanın hepatit markerları ve viral paremetleri negatif izlendi. Kan kültürlerinde üreme olmadı. Bir saat sonraki kontrol HB:8.9g/dL geldi. Hastadan istenilen biyokimya değerleri 3 kez tekrarlanmasına rağmen kanın çok fazla hemolizli olmasından dolayı çalışılamadı. Çekilen hepatobiliyer ultrasonografide akut patoloji görülmedi. Hastanın direkt hakimiyetinde biluribin yüksekliği, anemisi idrarında koyulaşması akut batın düşünülmemesi üzerine hasta diyalize bağlı hemoliz ön tanısı ile nefrolojiiye interne edildi.

TARTIŞMA

Hemodiyaliz esnasında veya sonrasında başlayan bulantı kusma cilt renginde koyulaşma idrar renginde koyulaşma şikayetiyle gelen ve laboratuvar sonuçlarında anemi, ani hematokrit düşüklüğü, bilirubin yüksekliği ve yükselen bilirubin indirek hakimiyetinde olması ve bunları açıklayacak ek patoloji sağlanmaması durumunda aklımızda diyaliz komplikasyonlarında hemoliz gelmeli. Hastalığın tedavisi klinik bulgularına ve lab değer sonuçlarına göre şekillenir. Bu hastalarda potasyum yüksekliği beklenilmekte ve ekg bulguları mevcutsa hemen müdahale edilmelidir. Erken dönemde tanı ve tedavi başlanması hastayı kan trasfüzyonu ve ani diyalizden kurtarır.

SONUÇ

Acil servis hekimlerinin hemodiyaliz alan hastalarda diyalize bağlı görülen akut ve kronik komplikasyonlarına hakim olması, erken tanı koyup ve tedaviye başlaması gerekmektedir.

Anahtar kelimeler: Hemodiyaliz, Hemodiyaliz komplikasyonları, Hemoliz

S18

TÜRKİYE'DE HASTANE ÖNCESİ ACİL SAĞLIK HİZMETLERİNE İLİŞKİN 10 YILLIK BİR DEĞERLENDİRME: 2011-2020 YILLARI

Fatih Cemal Tekin
Karapınar Devlet Hastanesi, Acil Servis, Konya

GİRİŞ

Acil tıp, hayati tehlikesi olan hastalara verilecek bakım hizmetleri için özelleşmiş, tıp sanatının bir dalıdır. Uygulama alanları hastanın, hastane dışı ya da hastane içi koşullarda, ilk değerlendirme, triaj, resüsitasyan işlemlerinin tamamını kapsar (1). Acil tıp başka bir tanımda ise öngörülemeyen hastalıkların tanı ve tedavisine adanmış bir uzmanlık alanı olarak bahsedilmekte, uygulamaları için yer ve mekân sınırlamasının olmadığı eklenmektedir. Bu anlamda acil tıp uzmanlık alanı hastane öncesi acil sağlık sistemlerine yönelik sistemlerin planlanmasında son derece önemlidir (2, 3).

Hastane Öncesi Acil Sağlık Hizmetleri (HÖASH) ve diğer acil tıp hizmetlerinin temel özelliği kesintisiz şekilde herkesçe ve kısa zamanda ulaşılabilir olması, her türlü acil vaka için hazırlıklı olması, hizmete duyulan talebin ani artışları karşısında personel, ekipman, nakil araçları, yatak sayıları açısından dalgalanma (rezerv) kapasitesine sahip olmasıdır. Acil tıp hizmetleri tıbbın gelişim tarihi ile benzer bir tarihe sahip olsa da HÖASH'i son 30– 40 yıl içinde gelişim göstermiş ve hızlı bir değişim yaşamıştır. (4, 5).

Dünyada HÖASH birçok farklı sistemle sunulsa da genel kabul görenler, Anglo-Amerikan model ve Franko-German modelidir (Tablo 1). Ülkemizde ise daha çok Anglo-American model ile uyumlu bir HÖASH sistemi benimsenmekle birlikte Franko- German özellikler taşıyan ve doktorlarla desteklenmiş ambulanslar da bulunmaktadır. Bu açıdan ülkemizde karma ya da kendine özgü bir sistem uygulandığını söylemek doğru olacaktır (6, 7).

Tablo 1 Franko-German ve Anglo-Americam Modellerinin Bazı Özelllikleri

Özellikler	Franko-German Modeli	Anglo-American Modeli
Yerinde Tedavi / Hastaneye Nakil	Çoğunluğu olay yerinde tedavi edilir, daha az bir kısmı hastaneye nakledilir	Daha az bir kısmı olay yerinde tedavi edilir, çoğunluğu hastaneye nakledilir
Ambulans Personeli	Tabip ve Sağlık Çalışanı	Tabip dışı sağlık çalışanı
Temel Yaklaşım	İleri bakımı hastaya getirme	Hastayı ileri bakıma götürme
Hastaların Nakil Yeri	İlgili Servis	Acil Servis

Kaynak: Al-Shaqsi S, 2010

Çalışmamızda HÖASH' ne ait son yıllardaki hizmet talepleri, kullanım istatistikleri ve diğer verilerin incelenmesi, yıllar içindeki değişimlerinin istatistiksel olarak değerlendirilmesi amaçlanmıştır.

GEREÇ ve YÖNTEM

Araştırma kesitsel tipte bir veri tabanı inceleme çalışmadır. Çalışmanın verileri Sağlık Bakanlığı tarafından yayınlanan sağlık hizmetlerine ilişkin verilerden oluşan Sağlık İstatistikleri Yıllıkları'dır (8). Araştırma 2011 ile 2020 yılları arasındaki veriler kullanılarak yapılmıştır.
Araştırma sonucu elde edilen veriler IBM SPSS 23.0 (IBM

SPSS Statistics, Sürüm 23.0 Armonk, NY: IBM Corp.) programı ile analiz edilmiştir. Değişkenlerin normal dağılıma uygunluğu görsel ve analitik yöntemler kullanılarak incelenmiştir. En az biri normal dağılmayan ya da ordinal olan değişkenler arası ilişkiler korelasyon katsayıları ve istatistiksel anlamlılıklar Spearman testi ile hesaplanmıştır. Çok değişkenli analizde sağlık hizmetlerinden memnun olmayanların oranındaki artış ve azalış sonucunu öngörmeye yönelik bağımsız prediktörler Lojistik Regresyon analizi ile incelenmiştir.

Tüm testler için istatistiksel anlamlılık düzeyi p<0,05 olarak kabul edilmiştir.

Açık erişimli bir kaynaktan ve herkesin ulaşabileceği bir veri tabanından alınan veriler kullanıldığından etik kurul onayı alınmamıştır.

BULGULAR

2011-2020 yılları arasındaki 10 yıllık sürede yaklaşık 45.573.167 vakanın acil yardım istasyonlarından hizmet aldığı bulunmuştur (Tablo 2).

Tablo 2 Hastane Öncesi Acil Sağlık Hizmetlerine Yönelik Bazı Verilerin Yıllara Göre Değişimi

Yıllar	Acil Yardım İstasyonu Vaka Sayısı	Acil Yardım Ambulansı Sayısı	Acil Yardım İstasyonu Sayısı	Acil Yardım İstasyonu Başına Düşen Nüfus	Acil Yardım İstasyonu Başına Düşen Vaka Sayısı
2011	2.681.280	2.766	1.710	43.698	1.568
2012	3.230.442	3.346	1.863	40.594	1.734
2013	3.665.368	3.357	2.072	37.002	1.769
2014	4.026.612	3.740	2.186	35.542	1.842
2015	4.309.165	4.237	2.323	33.896	1.855
2016	4.975.200	4.840	2.400	33.256	2.073
2017	5.183.640	4.922	2.618	30.867	1.980
2018	5.464.530	4.910	2.735	29.983	1.998
2019	5.714.280	5.382	2.886	28.813	1.980
2020	6.322.650	5.711	3.050	27.415	2.428

Kaynak: Sağlık Bakanlığı, 2020

Yıllar ile istasyon başına düşen vaka sayısı (Şekil 1) arasında mükemmel düzeyde ve pozitif yönde çok anlamlı bir korelasyon bulunmuştur (r=0,884 p=0,001). İstasyon başına düşen vaka sayısı ile istasyon başına düşen nüfus arasında ise negatif yönde ve mükemmel düzeyde çok anlamlı bir korelasyon tespit edilmiştir (r= -0,884 p=0,001).

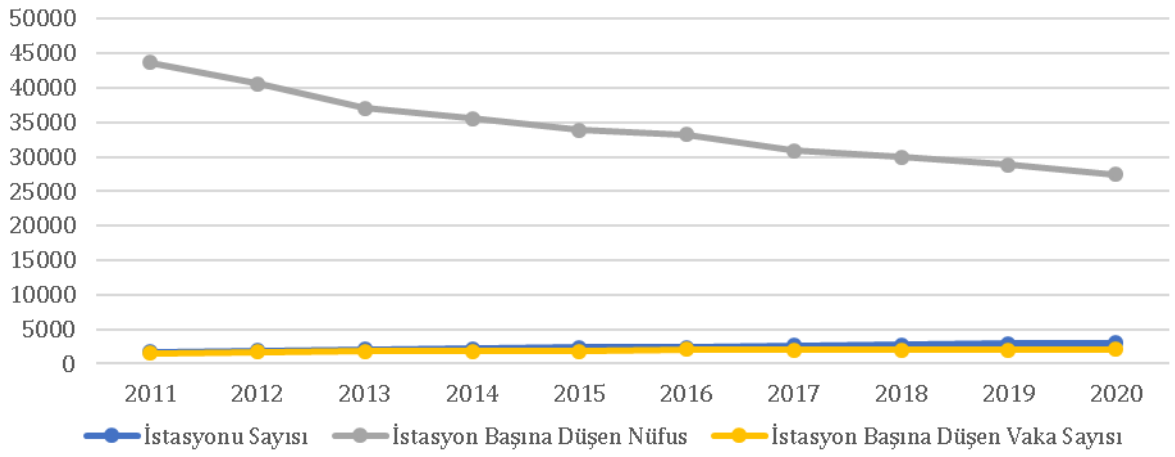

Şekil 1 Yıllara Göre Acil Yardım İstasyonlarının Sayısı, İstasyon Başına Düşen Nüfus ve İstasyon Başına Düşen Vaka Sayıları Grafiği
Kaynak: Sağlık Bakanlığı, 2020

Sağlık hizmetlerinden memnun olmayanların yıllar içinde artış ya da azalış durumu ile istasyon başına düşen nüfus (RR=1,00 p=0,26), istasyon başına vaka sayısı (RR=0,99 p=0,23) ve kişi başı hastane başvurusu (RR=21,61 p=0,22) arasında ilişki bulunamamıştır.

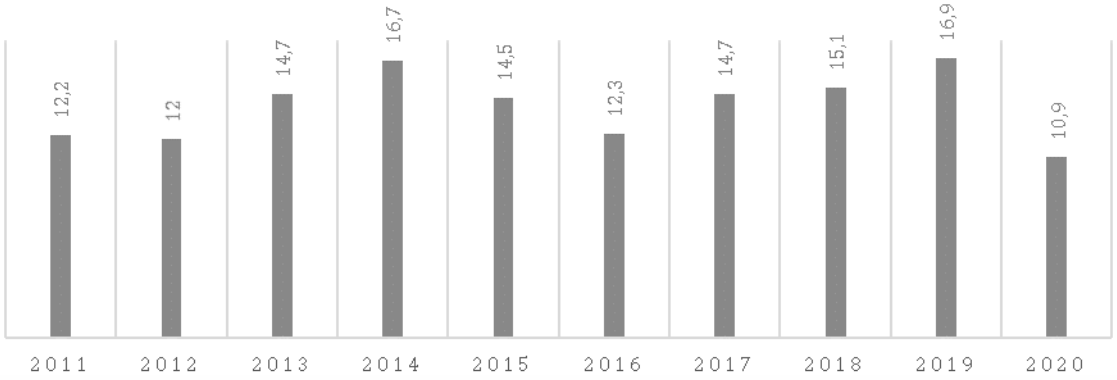

Şekil 2 Sunulan Sağlık Hizmetlerinden Memnun Olmayanların Yıllara Göre Oranı
Kaynak: Sağlık Bakanlığı, 2020

Hastane yatak doluluk oranları ile istasyon başına düşen vaka sayısı (r=0,153 p=0,67) ve toplam acil yardım ambulansı vaka sayısı (r=0,036 p=0,92) ve yıllar (r=0,036 p=0,92) arasında korelasyon saptanmamıştır.

TARTIŞMA

Acil Servis(AS)'ler hastanelerin; görünür yüzü, giriş kapısı mahiyetinde ve kesintisiz(7/24) hizmet veren birimleridir. AS'lere başvuran her hastanın başvuru sebebi tam olarak anlaşılıncaya kadar acil hal kapsamında olduğu kabul edilir ve bazı durumlarda hastanın sosyal güvencesi hatta kimlik bilgileri dahi sorulmadan gerekli sağlık hizmetlerine başlanılır. 2017 kamu hastanelerinde 357.748.167 hasta muayene edilmiş ve bunların 91.991.243(%25,7)'ü AS'lere başvuran hastalardan oluşmuştur. Benzer durumlar HÖASH'de de söz konusu olduğundan AS'lerin ve HÖASH'lerinin kullanımı benzer şekilde uygunsuz kullanıma açıktır (9, 10).

Çalışmamızda da HÖASH vaka sayılarının 2017 yılında 5.183.640 olduğu ve AS başvurularının yaklaşık %5,6'sını oluşturduğu tespit edilmiştir. HÖASH kullanımında acil durumlar dışında geriatrik yaş gurubu, engellilik gibi birçok farklı belirleyici bulunsa da, ambulans kullanım oranlarının çalışmamıza benzer ve daha yüksek tespit edildiği yayınlar bulunmaktadır (11, 12). HÖASH vakalarının yıllara göre hızla arttığı istasyon başına düşen nüfusun azalmasına rağmen istasyon başına düşen vaka sayısının ise artmaya devam ettiği görülmektedir. Bu durum HÖASH yönelik hizmet talebindeki artışı gözler önüne sermektedir. Bu hizmet talebindeki artışa rağmen yatak doluluk oranlarında artış olmaması hastaların ayaktan takip ve tedavi edilebilecek durumda olduğunu düşündürmektedir.

Sağlık hizmetlerinde kalite kavramın önemi her geçen gün artmaktadır ve bu konuda sürekli düzenlemeler yapılmaktadır. Kalitenin artmasında sağlık personelinin eğitim ve becerileri, ekipman gibi faktörler kadar sağlık sisteminin işleyişinin de etkisi büyüktür. Kalite değerlendirmesinde kullanılan hasta memnuniyetinin, sorulan soruların içeri kadar, sağlık okur-yazarlık seviyesinden de etkilenmesi nedeni ile sağlık tekniği için ne kadar doğru bir gösterge olduğu açık değildir (13, 14). Çalışmamızda değerlendirdiğimiz sağlık hizmetlerinden memnun olmayanların durumu her ne kadar tüm sağlık hizmetlerine yönelik bir değerlendirmenin sonucu olsa da HÖASH'de yaşanan ciddi gelişmeler ile arasında bir ilişki saptanamamıştır. Bu duruma diğer sağlık hizmetlerinde HÖASH kadar gelişme olmamasının ya da değerlendirme ölçütlerinin sübjektif olmasının ya da katılımcıların demografik yapılarının farklı olmasının sebep olabileceği düşünülmüştür.

SONUÇ

HÖASH açısından ülkemizde çok önemli gelimler yaşanmaktadır. Hizmete artan talep karşısında, hizmet sunumu için kapasitenin sürekli arttırıldığı ancak hizmet talebinin kapasite artışından daha fazla arttığı görülmektedir. Ortaya çıkan tablo HÖASH'lerin uygunsuz kullanımının araştırılması, artan hizmet talebinin acil ya da gerekli

vakalardan mı kaynaklandığının incelenmesi ve bu konuda düzenlemeler yapılması gerektiğini düşündürmektedir.

KAYNAKLAR

1.What is EM? : European Society for Emergency Medicine; [15.01.2023] https://eusem.org/about-us/emergency-medicine/what-is-em.
2.Definition of Emergency Medicine: American College of Emergency Physicians; [15.01.2023] https://www.acep.org/patient-care/policy-statements/definition-of-emergency-medicine/.
3.What is emergency medicine? : Australasian College for Emergency Medicine; [15.01.2023] https://acem.org.au/Content-Sources/About/What-is-emergency-medicine.
4.Hasan MK, Nasrullah SM, Quattrocchi A, Arcos González P, Castro Delgado R. Hospital Surge Capacity Preparedness in Disasters and Emergencies: Protocol for a Systematic Review. International journal of environmental research and public health. 2022;19(20).
5.Adams LM. Exploring the Concept of Surge Capacity. The Online Journal of Issues in Nursing. 2019;14(2).
6.Şimşek P, Günaydın M, Gündüz A. Hastane Öncesi Acil Sağlık Hizmetleri: Türkiye Örneği. Gümüşhane Üniversitesi Sağlık Bilimleri Dergisi. 2019;8(1):120-7.
7.Al-Shaqsi S. Models of International Emergency Medical Service (EMS) Systems. Oman medical journal. 2010;25(4):320-3.
8.Sağlık İstatistikleri Yıllıkları: Sağlık Bakanlığı; 2020 [15.01.2023] https://www.saglik.gov.tr/TR,84930/saglik-istatistikleri-yilliklari.html.
9.Yaylacı S, Yılmazer Çelik S, Öztürk Cimilli T. Acil servise ambulansla başvuran hastaların aciliyetinin retrospektif değerlendirilmesi. Acıbadem Üniversitesi Sağlık Bilimleri Dergisi. 2013;2(4):64-67.
10.Her Branşta İlk 100 Hastane: Kamu Hastaneleri Genel Müdürlüğü; 2018 [22.01.2023]. https://khgmistatistikdb.saglik.gov.tr/TR,43819/her-bransta-ilk-100-hastane-2017-yili-kamu-hastaneleri-muayene-yatis-yogun-bakim-ameliyat-acil-servis-ve-dogum-sayilari.html.
11.Kılıçaslan İ, Bozan H, Oktay C, Göksu. Demographic properties of patients presenting to the emergency department in Turkey. Turkish Journal of Emergency Medicine. 2005;5(1):5-13.
12.Kaldırım Ü, Tuncer SK, Ardıç Ş, Tezel O, Eyi YE, Arzıman İ, et al. Acil servise ambulans ile müracaat eden geriatrik olguların analizi. Turkish Journal of Emergency Medicine. 2013;13(4):161-5.
13.Aydin N. Sağlik İşletmelerinde Algilanan Hizmet Kalitesi Ve Hasta Memnuniyeti (Bir Devlet Hastanedesinde Araştirma). Reforma.4(72):73-82.
14.Uslu YD. Sağlık Kurumlarında Stratejik Algı Yönetiminin Hasta Memnuniyeti ve Kurumsal Sürdürülebilirlik Açısından Önemi. Turkish Journal of Family Medicine And Primary Care.16(3):615-23.

S20

AKUT KORONER SENDROMLU HASTALARDA 28 GÜNLÜK MORTALİTEDE İMMATÜR GRANÜLOSİT YÜZDESİNİN PROGNOSTİK ÖNEMİ

Cihan Can[1], Hüseyin Narcı[2], Akif Yarkaç[2], Sema Belen[2], Cüneyt Ayrık[2], Çağrı Safa Buyurgan[2]
[1]Mersin Mut Devlet Hastanesi, Mersin
[2]Mersin Üniversitesi Tıp Fakültesi, Acil Tıp Anabilim Dalı, Mersin

GİRİŞ

Akut koroner sendrom tanı ve tedavisinde önemli ilerlemelere rağmen, dünya çapında önde gelen ölüm nedeni olmaya devam etmektedir ve bu ölümlerin yaklaşık yarısı iskemik kalp hastalığından kaynaklanmaktadır(1). Kandaki yüksek inflamatuar faktörlerin seviyelerinin kardiyovasküler olayların gelişimini desteklediğine ve kronik inflamasyonun ateroskleroz patogenezinde anahtar bir rol oynadığına inanılmaktadır(2). Aterosklerotik lezyonlarda makrofajlar, T lenfositler, dendritik hücreler ve mast hücrelerinin varlığı; HLA sınıf II antijen ekspresyonunun saptanması; ve çeşitli sitokinlerin salgılanmasının bulunması, aterosklerozun patogenezinde inflamatuar mekanizmaların rolüne işaret etmektedir(3).
Akut koroner sendromlarda risk sınıflaması ve kötü prognozun önceden tahmin edilmesi tedavi ve takipte çok önemli bir basamaktır. Kardiyak troponinler, CRP ve NT-BNP, gibi biyomarkerlar AKS hastalarının prognoz tayininde kullanılmaktadırlar. Klinisyenler AKS hastalarının prognoz tayininde kullanılabilecek yeni biyomarker arayışında olup kortizol, Nötrofil lenfosit oranı (NLR), D-dimer, adinopektin ve serum albümin bunlara örnek verilebilir(4,5,6,7,8).

Olgunlaşmamış granülosit yüzdesi (IG%), tam kan sayımında (CBC) kolayca elde edilebilen yeni bir inflamasyon belirtecidir. Promyelositler, miyelositler ve metamiyelositlerden oluşan IG'ler, enfeksiyon ve inflamasyon dönemlerinde periferik kana girebilir ve kemik iliği aktivasyonu gösterebilir. Çalışmalar, olgunlaşmamış granülositlerin inflamatuar durumlarda (enfeksiyon, sepsis) CRP ve lökositler gibi geleneksel parametrelerden çok daha erken arttığını göstermiştir(9). Sınırlı sayıdaki çalışmalarda IG%'sinin akut koroner sendromlarda mortalite ile ilişkisi olabileceği vurgulanmıştır(10,11).

Bu çalışmada, akut koroner sendrom hastalarında IG%'sinin, kısa dönem mortalite üzerine etkisi araştırıldı.

MATERYAL-METOT

Bu çalışmaya 01.01.2019 – 31.06.2019 tarihleri arasında acil servise göğüs ağrısı şikayeti ile başvuran, laboratuvar tetkikleri ve görüntüleme yöntemleri kullanılarak AKS tanısı konan hastalar dahil edilmiştir. Verileri retrospektif taranmıştır. Hastalar taburcu edilenler ve 28 gün içinde ölenler olarak iki gruba ayrılmıştır.
Laboratuvar verilerine ulaşılamayan hastalar, AKS dışı tanı konulmuş göğüs ağrısı olan hastalar, kemoterapi alan hastalar, immünsupresif hastalar, gebe olanlar, hematolojik hastalığı olanlar ve 18 yaş altı hastalar çalışma dışı bırakıldı.

Lökosit, nötrofil yüzdesi ve immatür granülosit yüzdesi için normal referans değerlerimiz şöyleydi: Lökosit (4500-10000/mm3), Nötrofil yüzdesi (%42.2-%75.2), İmmatür granülosit yüzdesi (0-0.6), Serum CRP (0-5 mg/dL).

İstatistiksel analizler SPS Statistics for Window programıyla yapıldı. İstatistik anlamlılık olarak $p<0.05$ alındı. Sağkalım analizi için ROC analizi yapıldı ve eğri altında kalan alan hesaplandı. İstatiksel anlamlılık için $p<0,05$ değeri kullanıldı.

BULGULAR

Çalışmaya, 423 (% 68.6) erkek, 194 (% 31.4) kadın olmak üzere toplam 617 AKS hasta çalışmaya alındı. Çalışmaya dahil edilen AKS hastalarının 98'i (%15,9) STEMI, 222'si (% 36,0) NSTEMI ve 297'ü (% 48.1) USAP hastasıdır. Hastaların yaş ortalaması 63.9 ± 12.7 olarak hesaplanmıştır.
Ölen ve yaşayanlar arasında laboratuvar parametreleri incelendiğinde; IG% (1.2±1.4, 0.5 ±0.5, p=0.007), lökosit (12.92±6.81, 9.56±3.45,p<0,007), CRP (41.3±68.9,11.2±20.1p=0.018), nötrofil (9.7±6.8,6±2.9p=0.003), NLR(9.1±9.8, 3.1±3.4 p=0.001), troponin (41.3±68.9, 4.6 ±8.4 p=0.008) ve kreatinin (1.52, 0.89, p=0.04) değerleri ölen grupta daha yüksekti. 28 günlük mortaliteyi öngörmede yapılan ROC analizinde, IG% için kesme değeri 0.6 ve üzeri alındığında; spesifite %93.70, sensivite %54.55, PPV %15,93 ve % 97,02 olarak bulundu (AUC=0.717,p=0,0001).

Sadece IG% düzeyi bakımından istatistiksel olarak anlamlı bir farklılık bulunmuştur. Buna göre, IG% düzeyi artıkça ölüm riskinin de 632,962 kat fazla olduğu söylenebilmektedir (p=0.016).

TARTIŞMA

Bu çalışmanın önemli sonuçları ele alındığında; IG%'si ölen hastalarda (1.2±1.4) yaşayan hastalara (0.5 ±0.5) göre daha yüksekti (P=0,007). 28 günlük mortaliteyi öngörmede, IG% için kesme değeri >0,6 alındığında, spesifitesi %93.70 ve sensivitesi %54.55 olarak bulundu (AUC=0.71, p= 0,000). AKS için 28 günlük mortaliteyi öngörmede, IG% bağımsız bir risk faktörü idi (P=0.016).

AKS gibi yüksek mortalite ile ilişkili durumlarda acil serviste erken değerlendirme ve tedavi büyük önem taşımaktadır (12). Çalışmalarda, prognostik göstergeler olarak troponin, CRP, N-terminal ön beyin natriüretik peptit (NT-proBNP) ve NLR dahil olmak üzere çeşitli biyobelirteçler ve klinik puanlama kullanılmıştır. Birkaç çalışma, IG%'sinin birçok hastalıkla ilişkili hem kısa hem de uzun vadeli mortaliteyi tahmin etmek için kullanılabileceğini öne sürmüştür (13-14).

İmmatür granülositler, yenidoğan dönemi hariç periferik kanda bulunmayan, kemik iliğinde bulunan myelosit, promiyelosit ve meta miyelositlerin yani granülosit (nötrofil) öncüllerinin ortak adıdır. Yapılan çalışmalar immatür granülositlerin erken dönemde enflamasyon belirteci olarak kullanılabileceğini göstermektedir(15).

İnflamasyon, AKS hastalarında prognoz ve komplikasyonlarla ilişkilidir (16). İnflamasyonun artması, aterosklerotik plakların MI'a yol açma olasılığını artırır (17). Korkut ve arkadaşları STEMI hastalarında ortalama IG seviyelerini, ölen hastalarda hayatta kalanlara kıyasla anlamlı derecede yüksek bulmuşlardır. Başvuru sırasındaki yüksek IG değerlerinin, STEMI hastalarında mortalitenin göstergesi olabileceğini vurgulamışlardır (10). Kong ve ark. yaptıkları çalışmada, kanda dolaşan olgunlaşmamış granülositlerin oranını yansıtan artan DNI değerinin, PPCI sonrası akut STEMI hastalarında 30 günlük mortalite ve kötü klinik sonuçların bağımsız bir öngörücüsü olduğunu vurgulamışlardır (12).

Çalışmamızda, IG% ölen hastalarda yaşayan hastalara göre daha yüksek bulundu. 28 günlük mortaliteyi belirlemek için yapılan ROC analizinde, IG% için kesme değeri 0.6 ve üzeri alındığında; spesifite %83.70 ve sensivite %54.55 olarak bulundu. Bu parametre için eğri altında kalan alan değeri 0.717'dir. Yani hayatta kalanlar ile ölenleri ayırt etme olasılığı oldukça yüksek ve istatistiksel olarak anlamlı bulunmuştur. AKS için 28 günlük mortaliteyi öngörmede, IG% bağımsız bir risk faktörü olarak saptandı.

Kısıtlıklıklarımız; tek merkezli, retrospektif bir çalışma olması ve IG% seri ölçümlerinin yapılamamasıdır.

Bu çalışma, acil servise başvuru anında artmış kan IG% düzeyinin AKS hastalarında ilk 28 günde mortalitenin belirleyicisi olabileceğini göstermektedir. AKS'de erken mortalitenin öngörülmesinde %IG'lerin kullanımını doğrulamak için ileri çalışmalara ihtiyaç vardır.

KAYNAKLAR

1.Bergmark BA et al. Acute coronary syndromes. Lancet. 2022; 2;399(10332):1347-1358.

2.Lach D et al. Inflammatory processes in the pathogenesis of acute coronary syndromes. Pol Merkur Lekarski. 2017; 23;42(251):183-186

3.Centurión OA. Serum biomarkers and source of inflammation in acute coronary syndromes and percutaneous coronary interventions. Cardiovasc Revasc Med. 2016;17(2):119-28.

4.Aladio JM et al. Cortisol-Mediated Stress Response and Mortality in Acute Coronary Syndrome. Curr Probl Cardiol. 202;46(3):100623.

5.Dong CH et al. Neutrophil to lymphocyte ratio predict mortality and major adverse cardiac events in acute coronary syndrome: A systematic review and meta-analysis. Clin Biochem. 2018;52:131-136.

6.Yu, T et al. Hospital mortality in acute coronary syndrome: adjustment of GRACE score by D-dimer enables a more accurate prediction in a prospective cohort study. BMC Cardiovasc Disord 19, 252 (2019).

7.Nomura H et al. Relation of Adiponectin to Cardiovascular Events and Mortality in Patients With Acute Coronary Syndrome. Am J Cardiol. 2021 Feb 1;140:7-12.

8.Zhu L et al. Serum albumin level for prediction of all-cause mortality in acute coronary syndrome patients: a meta-analysis. Biosci Rep. 2020 Jan 31;40(1).

9.Karakulak S. et al. The prognostic value of immature granulocyte in patients with acute pancreatitis. Am J Emerg Med. 2021 Jun;44:203-207.

10.Korkut M. et al. Usefulness of Immature Granulocytes as A Prognostic Factor in ST-Elevation Myocardial Infarction. Braz J Cardiovasc Surg. 2022 Apr 18

11.Kong, T. *et al.* Usefulness of the delta neutrophil index to predict 30-day mortality in patients with ST segment elevation myocardial infarction. *Sci Rep* 7, 15718 (2017).

11. Çağdaş M. et al. Association between monocyte HDL-C ratio and SYNTAX score and SYNTAX score II in STEMI patients treated with primary PCI. Acta Cardiol Sin. 2018;34:23-30.

13. Bedel C. et al. Immature granulocyte count is a new predictor of 30-day mortality in intracerebral hemorrhage patients: preliminary study. Neurological Surgeons Society of India. 2021;10(2):114-20.

14. Sinaga RH. et al. Immature granulocyte and mean platelet volume as an indicator of 30-day postoperative mortality in patients with sepsis caused by peritonitis. Bali J Anaesthesiol. 2020;4:166-71.

15. Floreanova K. et al Acute pancreatitis - validation of revised Atlanta classification on 159

16. Gül İ. et al. The importance of intraaortic pulse pressure after anterior ST segment elevation myocardial infarction. Braz J Cardiovsc Surg. 2018;33(6):579-87.

17. Mozos I. et al. Inflammatory markers for arterial stiffness in cardiovascular disease. Front Immunol. 2017;8:1058.

S21

DEPREM SONRASI YARALANMA; KOMPARTMAN SENDROMU

Furkan Elmas, Adem Köksal, Rahime Şahin Turan, Ali Aygün, İbrahim Çaltekin
Ordu Üniversitesi Tıp Fakültesi Acil Tıp Anabilim Dalı, Ordu, Türkiye

GİRİŞ

Fay hatları ve coğrafyası nedeniyle ülkemizde doğal afetler ve deprem sık yaşanmaktadır. Bu olaylar nedeniyle birçok insan hayatını kaybeder veya ağır yaralanır.[1] Deprem sırasında çok katlı bir binada birçok insan anında ölebilir. 24 saat içinde çıkarılan insanların bazısında hiperkalemi, şok, böbrek yetmezliği ile sonuçlanabilen kompartman ve crush sendromu gelişebilir. Akut kopartman sendromu aşırı efor, enfeksiyon, iyatrojenik durumlar ve iskemi ve/veya reperfüzyon sebebiyle travma hastalarında görülür.

Bu vakamızda; depremden 67 saat sonra enkaz altından çıkarılmış ve kolu atele alındıktan sonra duyu ve motor defisit gelişen kompartman sendromu gelişen hastadan bahsedilmiştir.

VAKA SUNUMU

27 yaşında bilinen ek hastalığı olmayan erkek hasta sağ kısa kol ateli mevcut ve sağ el parmaklarında ve hissizlik ekstansiyon kısıtlılığı ve 4 gündür sırt ağrısı şikayetleri ile başvurdu. Deprem sonrası 67. saatte enkazdan çıkarılmış olduğu öğrenilmiştir. Hastanede travma açısından görüntüleme yapılmış acil patoloji ve fraktür görülmemiş sağ el bileğinde ağrı olması nedeniyle sağ el kısa kol atele alınmış. 2 gün hastanede kaldıktan sonra yakınları tarafından çıkış yapılarak özel ambulans ile acil servisimize getirildi.

Gelişinde TA: 130/60 mmHg Nb:116/dk Ateş:37,8°C SpO_2:%95 GKS:15 oryante koopere durumdaydı.

Sağ el 1, 2. Parmak dorsal yüzde daha belirgin olmak üzere parmaklarda eldiven çorap tarzı duyu kusuru, el ve parmaklarda ekstansiyon kısıtlılığı, düşük el deformitesi mevcuttu (Resim 1). Kapiller dolum zamanı 2 sn olarak ölçüldü.

Satürasyon probu ile her iki el ölçüldüğünde sol el parmaklarında SpO_2:%95 sağ el parmaklarında SpO_2:%92-93 arasında değişmekteydi. Sırtında, göğsünde, sağ omuz ve humerus çevrelerinde abrazyonlar, ekimozlar; sağ elde hafif şişlik, palmar yüzde bül ve abrazyonlar mevcut.

Laboratuvar parametrelerinde WBC:21,56 10^9/L HGB:11,1 g/dL, PLT:292 10^9/L, NEU:16,63 10^9/L, GLU:88 mg/dL, BUN:16,8 mg/dL, CREA:0,61 mg/dL, Na:139 mmol/L K:4,36 mmol/L, ALT:106 U/L, AST:164 U/L, TBil:0,73 mg/dL, DBil:0,39 mg/dL, CK: 8801 U/L, LDH:692 U/L, CRP:57,39 mg/dL, INR:1,07, pH:7,445 mmHg, pCO2:40,6 mmHg, HCO3:27 mmol/L sonuçlanmıştır.

Yapılan görüntülemelerde akut patolojiye ait bulgu görülmedi. Oksijenizasyon ve atel çıkarılarak elevasyon sağlandı. Dahiliye ile konsülte edildi, CK yüksekliği nedeniyle böbrek yetmezliği riski olduğu için hidrasyon önerildi. Kompartman sendromu düşünülerek ortopedi ile konsülte edildi, takip amacıyla ve cerrahi gerekebileceği düşünülerek yatış yapıldı. Uzun zaman geçmiş olması, komplikasyonları nedeniyle fasyotomi yapılmadan takip edildi. Takibinde CK değeri 544 U/L seviyesine kadar geriledi, böbrek yetmezliği gelişmedi. Yara bakımları yapıldı, psikiyatri ve radial sinir hasarı için fizik tedavi konsültasyonları tamamlanarak 9. Gününde taburcu edildi.

SONUÇ

Kompartman sendromu dış kompresyona bağlı ekstremite iskemisine, sekellere, neden olabilir ve buna bağlı olarak böbrek yetmezliği, şok ve ölüm ile sonuçlanabilir. Uzuvlarda ödem ve kanama gibi perfüzyonu bozan durumlardır. Sıklıkla ekstremitelerde ve batında görülür. Kompartman sendromu tanısı klinik ile konulmaktadır. Tedavide oksijenizasyon sağlanmalı, ekstremitenin basıncını arttıran alçı bandaj çıkarılmalı, fasyotomi ihtiyacı için cerrahi ile konsültasyon yapılmalıdır. Fasyotomi için yaralanmadan sonraki altı saat önemlidir ve yaralanmadan sonraki 36 saatten sonra fasyotomi önerilmez. Çünkü yeni hasar meydana gelebilir ve fasyotomi zararlı olabilir. Hastalar enfeksiyon, böbrek yetmezliği ve rabdomiyoliz gibi komplikasyonlar açısından takip edilmelidir.

Kompartman sendromunun en yaygın sebebi travmadır ve depremzedeler, şiddetli travma nedeniyle kompartman sendromu açısından takip edilmelidir.

KAYNAKÇA

1. Genç, F. N. (2007). Türkiye'de doğal afetler ve doğal afetlerde risk yönetimi. Stratejik Araştırmalar Dergisi, 9(5), 201-226

2. Reis, N. D. (2005). Mechanical muscle-crush injury and acute muscle-crush compartment syndrome: with special reference to earthquake casualties. The Journal of Bone & Joint Surgery British Volume, 87(4), 450-453

3. Schellenberg, M., Chong, V., Cone, J., Keeley, J., & Inaba, K. (2018). Extremity compartment syndrome. Current problems in surgery, 55(7), 256-273.
4. Guo, J., Yin, Y., Jin, L., Zhang, R., Hou, Z., & Zhang, Y. (2019). Acute compartment syndrome: Cause, diagnosis, and new viewpoint. Medicine, 98(27).
5. Torlincasi AM, Lopez RA, Waseem M.. Acute compartment syndrome. Treasure Island, FL: StatPearls Publishing; 2021. https://www.ncbi.nlm.nih.gov/books/NBK448124/.

Resim 1. Geç Komparman Sendromu görüntüsü

Anahtar kelimeler: Acil servis, kompartman sendromu, travma

S22

ÖLÜMCÜL VİRAL ENFEKSİYONLARDA MEAN PLATELET VOLUME (MPV) PROGNOZ BELİRTECİ OLABİLİR Mİ? COVID-19 ÖRNEĞİ

Nesrin Gökben Beceren, Ezgi Cesur, Furkan Çağrı Oğuzlar
Süleyman Demirel Üniversitesi Tıp Fakültesi, Acil Tıp Anabilim Dalı, Isparta

ÖZET

Severe Acute Respiratory Syndrome-Coronavirus 2'nin (SARS-CoV-2) neden olduğu Coronavirus Disease 2019 (COVID-19) hastalığının başlıca semptomları ateş, öksürük, nefes darlığı olmakla birlikte, değişik semptom ve bulguları da olabilmektedir. Hastalık farklı klinik formlarda seyredebilir. Asemptomatik olgulardan akut solunum sıkıntısı sendromu (ARDS) ve solunum yetmezliğine kadar geniş bir spektrum görülebilir. Mortalitesi yüksek olduğu gibi birçok komplikasyonla da ilişkilidir. Prokalsitonin (PCT) ve Nötrofil/Lenfosit Oranı (NLR), kötü prognoz ve mortalite belirteci olarak kullanılmışlardır. Bu makale ile COVID-19 enfeksiyonunda Mean Platelet Volum (MPV) değerinin Prokalsitonin ve Nötrofil/Lenfosit Oranı ile ilişkisi ve mortalite belirteci olarak faydası ortaya konmuştur.

GİRİŞ

Aralık 2019 tarihinde, Çin Halk Cumhuriyeti'nin Hubei eyaletinin Wuhan kentinde ortaya çıkan, insanları enfekte edebilen, "Severe Acute Respiratory Syndrome-Coronavirus 2 (SARS-CoV-2)" olarak da bilinen yeni bir yarasa kökenli koronavirüs (2019-nCoV) tespit edildi [1]. Koronaviruslar respiratuar sistemi daha çok etkilerken SARS-CoV-2 ayrıca kardiyovasküler, gastrointestinal, hepatobiliyer, renal ve santral sistemini de etkileyip multiorgan yetmezliğine yol açabilmektedirler [2-4]

Laboratuvar bulguları nonspesifiktir. Sıklıkla albümin düşüklüğü, lenfopeni, CRP yüksekliği yanında D-dimer ve ferritin yüksekliği saptanmaktadır [5, 6]. Ortalama trombosit hacmi (MPV), tam kan sayımında rutin olarak bildirilen parametrelerden biridir. Bu makale ile COVID-19 enfeksiyonunda MPV değerinin mortalite belirteci olarak faydası ve diğer inflamatuar parametreler ile ilişkisi ortaya konmuştur.

MATERYAL VE METOD

Mart 2020 ile Aralık 2022 tarihleri arasında Süleyman Demirel Üniversitesi Tıp Fakültesi Hastanesi Covid Acil Servisine başvuran ve COVID-19 tanısı alarak hospitalize edilen hastaların acile başvuru anındaki ve hastanedeki son günlerinde alınan prokalsitonin (PCT), nötrofil/lenfosit oranı (NLR), ortalama trombosit hacmi (MPV) düzeylerine retrospektif olarak ulaşılarak veri seti hazırlandı. Covid-19 semptomlarına sahip, oro-nazofaringeal sürüntü örnekleri Real-Time PCR cihazı ile incelenerek COVID-19 tanısı konmuş, hospitalizasyon sürecindeki söz konusu laboratuvar parametreleri incelenmiş 1528 vaka çalışmaya dahil edildi. sürecindeki söz konusu laboratuvar parametreleri incelenmiş 1528 vaka çalışmaya dahil edildi.

Çalışmamız retrospektif bir çalışma olup; çalışmaya dahil edilme kriterleri: PCR testinin pozitif olan, 18 yaş üzeri, hospitalize edilmiş, başvuru anındaki ve hospitalizasyon süreci içerisindeki laboratuvar sonuçlarına ulaşılan hastalar çalışmaya dahil edildi.

Çalışmaya dahil edilmeme kriterleri: 18 yaş altı, eşlik eden gebeliği olan, kronik hastalığı ve malignitesi olan ve laboratuvar sonuçlarına ulaşılamayan hastalar çalışmaya dahil edilmedi.

Hospitalizasyon ve taburculuk durumlarına göre ayrılan gruplarda PCT (ng/ml), NLR ve MPV (fl) sonuçları retrospektif olarak taranarak veriler kaydedildi.

İSTATİKSEL ANALİZ

İstatistiksel analiz IBM SPSS 25.0 (SPSS for Windows, SPSS Inc., Chicago, IL, ABD), MedCalc® Statistical Software version 20.218 (MedCalc Software Ltd, Ostend, Belgium; https://www.medcalc.org; 2023) kullanılarak yapıldı. PCT, NLR ve MPV seviyeleri normallik testi için Kolmogorow – Smirnov testi kullanıldı. Gruplar normal dağılım göstermedi. Gruplar (servis-yoğun bakım yatışı, taburcu-exitus) arasındaki sürekli değişkenlerin (Prokalsitonin, N/L, MPV) ortalamalarındaki farklılıklar Kruskall-Wallis testi, gruplar arası farkların analizi için MannWhitney-U, gruplar ve arası bakılan ilk ve son güne ait laboratuvar değerleri analizi için Wilcoxon Signed Rank Testi, gruplar ve arası bakılan ilk ve son güne ait laboratuvar değerleri arasındaki korelasyon için Spearman's Rank Order Korelasyon testi, laboratuvar değerlerinin sensitivite, spesifitelerini belirlemek için ROC Curve analizi yapıldı. $P < 0.05$ istatistiksel olarak anlamlı kabul edildi.

BULGULAR

Çalışmaya PCR testi pozitif 653'ü kadın, 853'ü erkek toplam 1528 hasta dâhil edildi. Yaş ortalaması 64.33 ± 16.36 idi. Tüm hastaların prokalsitonin (PCT), nötrofil-lenfosit oranı (NLR) ve ortalama trombosit hacim (MPV) değerlerinin ilk gün ve son gün bakılan değerleri kıyaslandığında sonuçlar tüm parametreler için istatistiksel olarak anlamlı çıkmıştır (Tablo 1).

Tablo 1. Çalışmaya dahil edilen tüm hastaların ilk geliş ve son gün alınan kan değerlerinin karşılaştırılması

	Hastalar (n=1528)	p
İlk PCT	3.32±13.62	<0.05
Son PCT	4.86±16.19	
İlk NLR	12.09±13.94	<0.05
Son NLR	11.07±16.91	
İlk MPV	8.95±1.00	<0.05
Son MPV	8.96±1.53	

PCT: Prokalsitonin
NLR: Nötrofil Lenfosit Oranı
MPV: Ortalama Trombosit Hacmi

Hospitalizasyon ve sonlanımlarına göre gruplara ayrılan hastaların ilk gün ve son gün bakılan PCT, NLR ve MPV değerleri değerlendirildi ve gruplar arasındaki tüm kıyaslamalar istatistiksel olarak anlamlı bulundu ($p<0.05$) (Tablo 2).

Tablo 2. Gruplar Arasında Bakılan İlk ve Son Güne Ait PCT, NLR ve MPV Değerlerinin Kıyaslanması

Gruplar		İlk PCT	Son PCT	İlk NLR	Son NLR	İlk MPV	Son MPV
Hospitalizasyon	Servis	3.31±13.86	4.46±15.34	11.27±13.12	10.65±16.62	8.93±1.01	8.89±1.49
	Yoğun Bakım	3.36±10.81	9.11±22.97	20.78±18.68	15.51±19.19	9.12±0.87	9.68±1.70
p		<0.05		<0.05		<0.05	
Sonlanım	Taburculuk	2.51±11.63	0.61±4.16	10.34±11.79	5.79±6.80	9.01±1.01	8.20±0.88
	Exitus	5.33±17.50	15.49±26.76	16.47±17.50	24.37±25.25	8.80±0.96	10.85±1.10
p		<0.05		<0.05		<0.05	

NLR: Nötrofil Lenfosit Oranı
MPV: Ortalama Trombosit Hacmi
PCT: Prokalsitonin

Hospitalizasyon durumlarına göre servis yatışı olan hastaların son bakılan MPV değerleri ile PCT ve NLR parametreleri arasında orta şiddette korelasyon olduğu (sırasıyla r=0.448, p<0.01; r=0.397, p<0.01), yoğun bakım yatışı olan hastaların son MPV değerleri ile PCT ve NLR değerleri arasında ise sırasıyla yüksek ve orta şiddette korelasyon olduğu (sırasıyla r=0.613, p<0.01; r=0.361, p<0.01) saptanmıştır (Tablo 3).

Tablo 3. Hospitalizasyon Durumlarına Göre Son Gün Bakılan MPV Değerleri ile PCT ve NLR Değerleri Arasındaki Korelasyon

Servis	Son PCT		Son NLR		Son MPV	
	r	p	r	p	r	p
Son PCT	-	-	0.483	<0.01	0.448	<0.01
Son NLR	0.483	<0.01	-	-	0.397	<0.01
Son MPV	0.448	<0.01	0.397	<0.01	-	-
Yoğun Bakım	Son PCT		Son NLR		Son MPV	
	r	p	r	p	r	p
Son PCT	-	-	0.392	<0.01	0.613	<0.01
Son NLR	0.392	<0.01	-	-	0.361	<0.01
Son MPV	0.613	<0.01	0.361	<0.01	-	-

NLR: Nötrofil Lenfosit Oranı
MPV: Ortalama Trombosit Hacmi
PCT: Prokalsitonin
r 0.4-0.6 arasında ise orta şiddette korelasyon; 0.6-0.8 arasında ise yüksek korelasyon olduğunu gösterir.

Hastaların sonlanımlarına göre değerlendirmelerinde MPV'nin PCT ve NLR'den daha yüksek spesifitesi olduğu ve daha yüksek AUC değerlerine sahip olduğu saptandı (sırasıyla %94.4, 0.968; %80.6, 0.923; %81, 0.845) (Tablo 4).

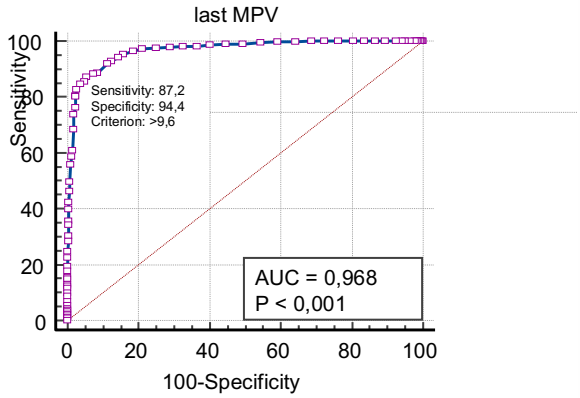

Şekil 1. Sonlanım Durumuna Göre MPV Değerinin ROC analizi

Tablo 4. Sonlanım Durumuna Göre Son Gün Bakılan MPV, PCT, NLR Sensitivite, Spesifite, Criter Değeri, AUC

	Gruplar		
	Son MPV	Son PCT	Son NLR
Spesifite (%)	94.4	80.6	81
Sensitivite (%)	87.2	90.2	75.7
Criter (Cutoff Değeri)	>9.6	>.0.27	>7.75
AUC	0.968	0.923	0.845
p	<0.001	<0.001	<0.001

NLR: Nötrofil Lenfosit Oranı
MPV: Ortalama Trombosit Hacmi
PCT: Prokalsitonin
AUC: Eğri altındaki alan

TARTIŞMA

Ortalama trombosit hacmi, trombosit fonksiyon ve aktivasyonunu tahmin etmek için, rutin tam kan sayımının (CBC) bir parçası olarak otomatik olarak oluşturulan bir laboratuvar indeksidir [7-9]. Bu çalışmada PCR testi pozitif olup yatışı yapılan hastaların geliş ve son gün bakılan MPV, PCT ve NLR değerleri incelendi. Bu çalışma sonucunda; tedavisi tamamlanıp taburcu olanların son gün bakılan değerlerinin ilk güne göre daha düşük saptandığı, exitus olanların ise son değerlerinin anlamlı düzeyde yüksek olduğu gözlendi. Yoğun bakım yatışı olan hastaların PCT ve NLR değerleri ile MPV değerleri arasında da anlamlı korelasyon mevcuttu. Sonlanım durumlarına göre incelenen parametrelerden MPV'nin PCT ve NLR'ye göre daha yüksek spesifitesi olduğu ve exitus olan hastaları taburcu olanlardan ayırt etme ön görüsünde daha yüksek AUC değerine sahip olduğu görüldü.

Çalışmamızda yapmış olduğumuz ROC analizine dayanarak MPV değerlerinin, hastalığın şiddeti ve sonlanımı noktasında vermiş olduğu spesifitesinin PCT ve NLR değerlerinden daha yüksek olarak saptanmasının yanında testin hasta sonlanımlarına göre exitus olan hastaları, şifa ile taburcu olan hastalardan ayırt etme gücünü gösteren AUC miktarının diğerlerinden daha yüksek bir değere sahip olduğu saptanmış olup, MPV'nin exitus öngörüsünde PCT ve NLR'den daha güçlü bir belirteç olabileceğini ifade etmek isteriz.

KAYNAKLAR

1. Zhu, N., et al., A novel coronavirus from patients with pneumonia in China, 2019. New England journal of medicine, 2020.
2. Coronavirus disease (COVID-19) pandemic - World Health Organization 2021 [cited 2023 08 March]. Available from: https://www.who.int/emergencies/diseases/novel-coronavirus-2019.
3. Ayaktan Başvuran Hastalar İçin Olası Covid-19 Vaka Sorgulama Kılavuzu, T.C. Sağlık Bakanlığı [cited 2023 08 March]. Available from: https://ohsad.org/wp-content/uploads/2020/04/COVID19-VAKA-SORGULAMA-KILAVUZU-A4_1.pdf.
4. Interim Clinical Guidance for Management of Patients with Confirmed Coronavirus Disease (COVID-19), Centers for Disease Control and Prebention [cited 2023 08 March]. Available from: https://www.cdc.gov/coronavirus/2019-ncov/hcp/clinical-guidance-management-patients.html.
5. Rodriguez-Morales, A.J., et al., Clinical, laboratory and imaging features of COVID-19: A systematic review and meta-analysis. Travel medicine and infectious disease, 2020. 34: p. 101623.
6. Karaca, B., Erişkin yaş grubunda Covid-19 klinik bulguları. Journal of Biotechnology and Strategic Health Research, 2020. 4: p. 85-90.
7. Yuri Gasparyan, A., et al., Mean platelet volume: a link between thrombosis and inflammation? Current pharmaceutical design, 2011. 17(1): p. 47-58.
8. Cho, S.Y., et al., Mean platelet volume and mean platelet volume/platelet count ratio in infective endocarditis. Platelets, 2014. 25(8): p. 559-561.
9. Cho, S.Y., H.J. Lee, and T.S. Park, Mean platelet volume in patients with increased γ-glutamyl transferase. Platelets, 2015. 26(3): p. 283-284.

S23

ACİL SERVİSTE NADİR GÖRÜLEN BİR SENDROM: MOR İDRAR TORBASI SENDROMU

Sabri Metin Dikiciler, Hüseyin Narcı, Akif Yarkaç, Çağrı Safa Buyurgan, Cüneyt Ayrık, Halil Oktay Usluer
Mersin Üniversitesi Tıp Fakültesi, Acil Tıp Anabilim Dalı, Mersin

ÖZET

Mor idrar torbası sendromu (MİTS), Nadir görülen uzun süre üriner kateterizasyonla ilişkilidir. İdrarda, idrar torbasında ve hortumda mor renk bulunması ile karakterizedir. Gelişiminde kadın cinsiyet, idrar yolu enfeksiyonu, kabızlık, indikanüri ve alkali idrar olmak üzere birçok neden rol oynar, fakat her zaman olmak zorunda değildir. Patofizyolojisi, triptofanın anormal metabolizması ile ilişkilendirilmesine rağmen nedeni belirsizliğini korumaktadır. Sendrom, genellikle idrar yolu enfeksiyonunun tedavisi veya idrar torbasının değiştirilmesinden sonra düzelir. Özgeçmişinde kronik böbrek yetmezliği öyküsü olan, immobil olan, kronik konstipasyonu bulunan 71 yaş kadın hastada görülen ve nadir görülen mor idrar torbası sendromu tanısı alan olguyu tartışmayı hedefledik.

GİRİŞ

Mor idrar torbası sendromu (MİTS), üriner kateterde bakteri kolonizasyonuna bağlı indigo (mavi) ve indirubin (kırmızı) pigment üretimi sonucunda idrarın mor renk almasıyla karakterize nadir görülen bir sendromdur. Sağlık çalışanları, hastalar ve hasta yakınları için rahatsız edici ve endişe verici bir durum olabilmektedir. Böbrek yetmezliği olan, kronik üriner kateterizasyonu bulunan, kronik kabızlığı olan, immobil olan, idrar yolu enfeksiyonu bulunan ve ileri yaş kadın hastalar riskli grupta sayılabilir. (1)

İlk olarak 1978 yılında Barlow tarafından tanımlanan bu sendrom hastaları genellikle yaşlı, kadın, immobil, kabızlık, kronik mesane kateterizasyon, alkali idrar, idrar yolu enfeksiyonu ve böbrek yetmezliği gibi risk faktörleri ile ilişkilidir.(2)

OLGU SUNUMU

71 yaşında kadın hasta idrar torbasında mor renk olması üzerine acil servise başvurdu. Hasta ve yakınları bu durumdan korku ve endişe içindeydiler. Özgeçmişinde, geçirilmiş serebrovasküler olay ve Diyabetes Mellitus mevcut olan hastanın yaklaşık 2 yıldır yatağa bağımlı olduğu, aralıklı değiştirilen idrar sondası ile takipli olduğu öğrenildi. Vital bulguları; Kan basıncı: 116/79, Solunum sayısı:19, Nabız:94, Sat: %98 ve Ateş: 36.9 derece idi. Fizik muayenede; genel durumu iyi, bilinci açık, sol tarafı hemiplejik, batın ve genitoüriner sistem muayenesi normal idi. Hastanın idrar torbasının mor renkte olması dikkat çekiciydi (Resim 1). Laboratuar bulguları; WBC: 5.960, Glukoz 255, Üre:77, 4 Kreatinin:1.10, Crp: 2.18. Tam idrar tetkikinde; Görünüm: çok bulanık, ++ nitrit,+++ lökosit mevcuttu. Üriner sistem ultrasonunda acil patoloji saptanmayan hastaya idrar kültürü alınarak parenteral 3. kuşak sefalosporin tedavisi başlandı. İdrar kültüründe Proteus mirabilis ve Citrobacter freundi saptandı. 10 günlük tedavi süresince idrar renginin normale döndüğü gözlendi ve kontrol idrar kültüründe üreme olmadı.

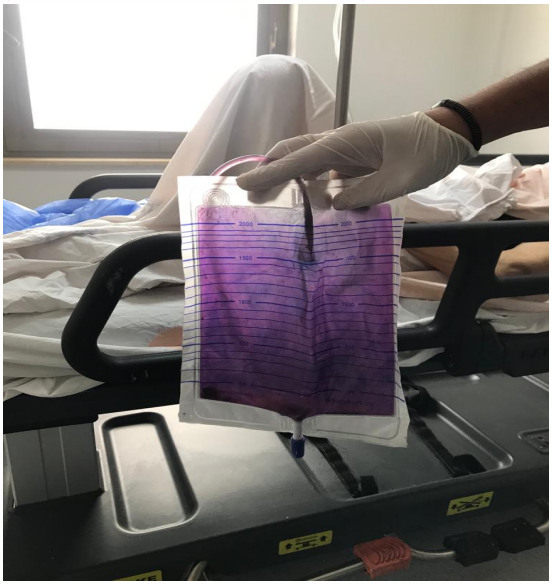

Resim 1: Hastanın idrar torbasının mor renkte olduğu görülüyor.

TARTIŞMA

MİTS ilk olarak 1978 yılında Barlow tarafından tanımlanmıştır. Hasta , hasta yakınları bu durum karşısında endişe ve korku içinde olabilirler. Hekimler hayatları boyunca belki de bu duruma sık rastlamadıkları için başlangıç hasta değerlendirmesinde bu durum akıllarına gelmeyebilir. Bu nedenle çok sayıda ön tanı ile tetkik isteme sıklığı artabilir. Tüm dünyada bildirilen MİTS prevalansı hastanede yatan hastalar arasında % 8.3 ile % 9.8 arasında değişmektedir (3). Yaşlılar için huzurevlerinde olduğu gibi, aylarca uzun süre kateter kullanan hastalarda prevalans daha yüksektir ve %16.7 ile %42.1 arasında değişmektedir (4).
Mor idrar torbası sendromu (MİTS) genellikle kronik konstipe, kalıcı üriner kateterizasyonlu ileri yaştaki kadınlarda görülen, üriner kateterde bakteri kolonizasyonuna bağlı indigo (mavi) ve indirubin (kırmızı) pigment üretimi sonucunda idrarın mor renk almasıyla karakterize nadir görülen bir sendromdur. Patogenezinde kabızlığın önemli bir rolü vardır. Kabızlık nedeniyle bağırsak geçişi uzar, triptofan bağırsak florasındaki bakteriler tarafından indole deamine olur. İndol karaciğerde konjugasyonla indoksil sülfata çevrilir. İdrara sekrete edilen indoksil sülfat, mesane kateterinde kolonize bakteriler tarafından sültafaz ve fosfataz enzimleri sayesinde indoksile dönüştürülür. İndoksilin oksidasyonu sonucu indigo (mavi) ve indivurin (kırmızı) pigmentleri meydana gelir. Bu pigmentler plastik idrar torbası ile temas ettikten sonra meydana gelen reaksiyon sonucunda idrar torbasında mor bir renk oluşur (5).

MİTS hastalarında yaygın olarak izole edilmiş bakteriler aşağıda listelenmiştir:

Pseudomonas aeruginosa,
Proteus mirabilis,
Providencia spp.,
Escherichia coli,
Klebsiella pneumoniae,
Morganelli morganii,
Citrobacter spp.,
Metisiline dirençli Staphylococcus aureus,
Grup B streptokoklar
Enterococcus spp

Kateterizasyon süresinin kısaltılması, kateter bakımının iyileştirilmesi ve özellikle huzurevlerinde bakılan yaşlılarda önleme için tasarlanmış teknolojik ilerlemelerin kullanılması önemli önleme stratejileridir.(6)

MİTS, patogenezinde triptofan metabolizmasının olduğu, sülfataz ve fosfataz üreten gram-negatif bakterilerin idrara mor renk veren indirubin ve indigo oluşturmasıyla meydana gelen klinik bir durumdur. Genellikle gram negatif birden çok organizmanın izolasyonu sık gözlenir ve çoğunlukla tek bir organizma izole etmek zordur (7). Kalıcı üretral-suprapubik üriner kateterizasyonlu veya nefrostomisi olan konstipasyonun eşlik ettiği özellikle yaşlı hastalarda daha sık görülür. Tedavisinde üriner kateteri değiştirmek ya da çıkarmak ve altta yatan enfeksiyonu tedavi etmek dışında herhangi bir özel tedavi gerektirmez (8). Sonuç olarak, MİTS nadir görülür ve uzun süreli üriner kateterizasyonu olan, çoklu morbiditesi olan ve mortalite riski yüksek özellikle yaşlı hastalarda gözlenebileceği akılda tutulmalıdır (9).

MİTS, genellikle iyi huylu bir durum olmasına ve renk değişikliği antibiyotik tedavisi ve ürolojik sanitasyondan sonra yavaş yavaş kaybolsa da, hasta için olduğu kadar doktor için de endişe vericidir ve olağandışı idrar rengi için bir açıklama bulmak için daha fazla araştırmayı teşvik eder ve bu şekilde idrar yolu enfeksiyonu genellikle keşfedilir (10).

MİTS, genellikle üriner enfeksiyonlara bağlıdır. Pahalı araştırmalar yapılmadan kolayca tespit edilebilen iyi huylu bir durumdur. Kateterize olmuş hastalarda ihtiyati hijyen önlemleri ve genel iyilik halinin korunması sendromun önlenmesinde esastır. Bireyselleştirilmiş bir yaklaşım bağlamında antibiyotiklerin yönetimini güçlendirmek de gereklidir. Geriatrik bakıma dahil olan sağlık klinisyenleri, altta yatan ciddi komorbiditeleri gösterebilecek olan bu sendrom hakkında farkındalığa sahip olmalıdır (11).

REFERANSLAR

1. Kalsi DS, Ward J, Lee R, Handa A. Purple urine bag syndrome: a rare spot diagnosis. Dis Markers 2017;2017:9131872
2. Al Montasir A, Al Mustaque A. Purple urine bag syndrome. *J Fam Med Primary Care*. Published online 2013:104
3. Su FH, Chung SY, Chen MH, Sheng ML, Chen CH, Chen YJ, et al. Case analysis of purple urine-bag syndrome at a long-term care service in a community hospital. *Chang Gung Med J.* 2005;28:636–42.
4. Shiao CC, Weng CY, Chuang JC, Huang MS, Chen ZY. Purple urine bag syndrome: a community-based study and literature review. Nephrology (Carlton) 2008;13:554-9
5. Dealler SF, Hawkey PM, Millar MR. Enzymatic degradation of urinary indoxyl sulfate by Providencia stuartii and Klebsiella pneumoniae causes the purple urine bag syndrome. J Clin Microbiol. 1988;26:2152–6.
6. Lin CH, Huang HT, Chien CC, Tzeng DS, Lung FW. Purple urine bag syndrome in nursing homes: ten elderly case reports and a literature review. Clin Interv Aging 2008;3:729-34.
7. Vallejo-Manzur F, Mireles-Cabodevila E, Varon J. Purple urine bag syndrome. *Am J Emerg Med*. 2005;23(4):521-524.
8. Ribeiro JP, Marcelino P, Marum S, Fernandes AP, Grilo A. Case report: purple urine bag syndrome. Crit Care. 2004;8(3):R137.
9. Yang CJ, Lu PL, Chen TC, Tasi YM, Lien CT, Chong IW, Huang MS. Chronic kidney disease is a potential risk factor for the development of purple urine bag syndrome. *J Am Geriatr Soc.* 2009;57:1937–1938.
10. Peters P, Merlo J, Beech N, Giles C, Boon B, Parker B, Dancer C, Munckhof W, Teng HS. The purple urine bag syndrome: A visually striking side effect of a highly alkaline urinary tract infection. *Can Urol Assoc J.* 2011;5:233–234. doi: 10.5489/cuaj.10177.
11. Agapakis D, Massa E, Hantzis I, Paschoni E, Satsoglou E. Purple Urine Bag Syndrome: a case report of an alarming phenomenon. Hippokratia 2014;18:92-4.

S26

TRAVMATİK AORT DİSEKSİYONU

Akif Yarkaç, Çağrı Safa Buyurgan, Ataman Köse, Sema Belen, Halil Oktay Usluer
Mersin Üniversitesi Tıp Fakültesi, Acil Tıp Anabilim Dalı, Mersin

GİRİŞ

Travmatik aort diseksiyonu(TAD), karayollarında meydana gelen kazalardaki ölümlerin %18'inin başlıca nedenidir[1]. Akut travma sonrası meydana gelen travmatik aort diseksiyonu literatürde çok az görülmesine rağmen oldukça mortal seyretmektedir[2]. Özellikle yüksek hızlı motorsiklet kazalarında, hastada toraks travması izi olmasa da büyük damar yaralanmalarından şüphelenilmelidir.

OLGU SUNUMU

Motorsiklet kazasına maruz kalan 18 yaşındaki erkek hasta acil servisimize getirildi. Genel durumu kötü, bilinci konfüze idi. Tansiyon arteriyel: 110/70 mmHg, Nabız 101 /dakika, Solunum sayısı 24 /dakika, Ateş 36.7 derece idi. Sağ gözde ekimoz ve sağda otoraji mevcuttu. Hastanın solunum ve kardiyovasküler sistem muayeneleri normal idi. Tetkiklerinde Hb: 13.6 gr/dL, Htc: 41 %, CK: 464 U/L, AST: 189 U/L, ALT: 242 U/L olarak tespit edildi. Hemogram takiplerinde düşüş olmadı. Yüksek enerjili travma olması nedeniyle çekilen bilgisayarlı tomografilerinde sağ frontal kemikte fraktür, sağ temporal kemikte dış kulak yoluna uzanan fraktür, pnömosefali alanları, ilişkili alanda serebral kontüzyon ve subaraknoid kanama alanları, maksillofasiyal kemikler ve orbita etrafında kırıklar izlendi. Solda kot fraktürlerine eşlik eden hemotoraks alanları mevcuttu. Sakrum zon 1'de fraktürler görüldü. Şekil 1'de görüldüğü gibi postero-anterior akciğer grafisinde (PAAG) mediastende genişleme mevcuttu. Bilgisayarlı tomografide inen aortada kısa bir segmentte posttravmatik dissekan aort psödoanevrizma ile uyumlu görünüm ve aort etrafı ile mediastende hematom ile uyumlu yumuşak doku dansiteleri görülmektedir (Şekil 2). Ekstremite grafilerinde patoloji saptanmadı. Sakrum kırıkları nedeni ile Ortopedi ve Travmatoloji bölümüne konsülte edilen hastaya immobilizasyon ve takip önerildi. Kulak Burun Boğaz hastalıkları, Göğüs cerrahisi, Göz Hastalıkları ve Beyin Cerrahisi bölümlerine danışılan hastaya ilgili bölümler tarafından acil cerrahi girişim önerilmedi. Kalp ve Damar Cerrahisi'ne konsülte edilen hasta takip amaçlı yoğun bakım ünitesine alındı. Medikal olarak takip edildi. Takip sonrası elektif 'Torasik endovasküler anevrizma onarımı' (TEVAR) planı ile taburcu edildi. Hastaya yaklaşık 1 ay sonra başarılı TEVAR operasyonu uygulandı.

TARTIŞMA

Aort diseksiyonu, kan basıncı ve aort duvarının yapısal anomalileri başta olmak üzere, çeşitli mekanizmaların ortak katkısıyla, aort intimasında meydana gelen yırtık sonucu aortun tunika mediasının ayrılması ve kanın aort duvarının içine dolması olarak tarif edilir[3]. Künt travma sonucu meydana gelen torasik aort yaralanmalarının mekanizmasında temelde akselerasyon ve deselerasyon yer alır. Bu tür künt travmaların %96.7' sinden bizim vakamızda da olduğu gibi motorlu araç kazaları, kalan %3.3 'ünden ise düşmeler ve diğer nedenler sorumludur[4]. Multipl travma olgularında, künt aort yaralanması oranı %3-17 arasındadır. Travmaya bağlı gelişen künt torasik aort yaralanması yüksek mortalite ile seyretmekte olup travma hastalarında intrakranial hemorajilerden sonra ikinci en sık ölümcül sebep olarak bilinmektedir. Bu hastaların %80'i kaza bölgesinde ölür. Acil olarak tedavi edilmediği takdirde sağ kalanların %50'si ilk 24 saat içinde kaybedilmektedir[5]. Çoklu vücut travmasının eşlik etmesi morbiditeyi artırmaktadır, bu yüzden hastaları değerlendirirken açık kırıklar ve kesiler gibi görünür lezyonlara özellikle dikkat edilmelidir. Açık kırık gibi yaralanmalar nedeniyle hastalar kırığa bağlı ağrıyı aort rüptürünün ağrısına göre daha fazla hissedebilirler. Retroperitoneal veya intraplevral bölgeye travmatik diseksiyon veya rüptür sonucu oluşan kanamalar, hastalarda gizli kan kaybı ve hemorajik şok gelişimiyle ölüme sebep olabilmektedir. Erken tanı ve tedavi ile TAD ve buna sekonder gelişen hemorajik şok durumunda gerekli tedavi verilerek ölüm önlenebilmektedir[6]. Aorttaki rüptür adventisyayı içermiyorsa, sıklıkla bir yalancı anevrizma oluşur. Özellikle hasta hipertansif ise, yalancı anevrizma genişleme eğilimindedir ve tedavi edilmezse 24 saat içinde yırtık oluşur. Bazı travmatik yalancı anevrizmalar sağlam kalabilir ve yıllarca saptanamayabilirler[7]. Olgumuzda, psödoanevrizmaya yönelik uzun süre (1 ay) cerrahi tedavi yapılmamasına rağmen kliniğinde kötüleşme görülmedi.

Akut distal diseksiyonlu hastalarda acil cerrahi uygulanması tartışmalıdır. Acil cerrahi, medikasyona yanıt vermeyen hipertansiyon, ağrı, organ perfüzyon bozukluğu ve aort çapında artış görüldüğünde yapılmalıdır. Çalışmalar komplikasyon olmayan distal diseksiyonlu hastalarda acil cerrahi uygulamayla, hastaları medikal tedavi ve gözlemde tutmanın, mortalite ve morbiditeyi önemli miktarda değiştirmediğini göstermektedir[8].

Olgumuzda saptanan distal kısa segmentte görülen diseksiyon medikasyonla kontrol altına alındığı için acil cerrahi ihtiyacı olmamış ve elektif şartlarda planlanabilmiştir.

Travmatik aort diseksiyonunda en sık şikayet retrosternal veya interskapular ağrıdır. Daha nadir bulgular da disfaji, stridor, dispne ve ses kısıklığıdır. Aort yaralanmasına işaret eden fizik muayene bulguları periferik nabızlarda farklılık, prekordiyum veya posterior interskapular bölgede sert sistolik üfürüm (olguların %30'unda görülür), daha nadir olarak da superior vena kava sendromu ve radial nabız yokluğu gibi bulgulardır[9]. Ancak ilk değerlendirmede aort künt travması olan hastaların 1/3'ünde hiçbir eksternal torasik travma bulgusuna rastlanmaz. Hastamızda da diseksiyonla ilgili bir şikayet ve fizik muayene bulgusu yoktu.

Tanıda direkt akciğer grafisinin duyarlılığı %90, özgüllüğü %10'dur. Kontrast aortografi tanıda altın standarttır. Kontrastlı spiral tomografi, bilgisayarlı tomografi ve manyetik rezonans görüntüleme torasik aort anevrizmalarında kullanılan tanı yöntemleridir[10]. Olgumuzda tanıya yönlendirecek emniyet kemeri işareti veya herhangi bir ekimoz olmadığı için mediastende genişleme saptanana kadar aort diseksiyonundan şüphelenilmemiştir. Yapılan çalışmalarda TAD olduğu belirlenen hastalarda, akciğer röntgeninde izlenen genişlemiş mediastenin en duyarlı ve özgül bulgu olduğu gösterilmiştir. Mediastendeki genişlemeyi takip edebilmek için seri akciğer röntgenleri çekilmelidir[10].

Travmatik aortik diseksiyonlarda asıl tedavi cerrahidir, hasta cerrahi tedaviye alınıncaya kadar agresif beta bloker tedavisi ve afterload'un nitrogliserin veya nitroprussid ile redüksiyonu komplet aortik yırtılma insidansını azaltır[11]. Olgumuzda yatış sürecinde ve taburculuğa kadar takibinde beta blokör tedavisi ve afterload azaltıcı tedaviler hastanın durumuna göre uygun şekilde verilmiştir.

Bu olguyu ilginç kılan ise, hastada oluşan aort diseksiyonunun yirmi sekiz gün boyunca ciddi bir semptoma yol açmadan devam etmesidir. Bunun nedeni de bir yalancı anevrizma oluşması ve diseksiyonun adventisya tabakası tarafından sınırlandırılmasıdır. Hastanın 18 yaşında olması, ateroskleroz ve hipertansiyonunun olmaması tam kat diseksiyonu önleyen faktörler olarak düşünülebilir. Yüksek hızlı motorsiklet kazalarında, hastada toraks travması izi olmasa da büyük damar yaralanmalarından şüphelenilmelidir. Aort yaralanmasını gösteren belirgin bulguların olmaması, bu tanıyı dışlamaz. Hastaların sırt ağrısı gibi non-spesifik şikayetleri dikkate alınmalı, özellikle tüm künt travmalarda akciğer grafisi titizlikle incelenmelidir. Yüksek enerjili travmalarda, anlamlı şikayet ve fizik muayene bulgusu olmasa dahi ölümcül sonuçları olabilen travmatik aort diseksiyonu ve rüptürü akılda tutulmalıdır.

KAYNAKLAR

1. Frick EJ, Cipolle MD, Pasquale MD, Wasser TE, Rhodes M, Singer RL, et al. Outcome of blunt thoracic aortic injury in a level I trauma center: an 8-year review. J Trauma 1997;43:844-51.
2. Özkan S, Koyuncu M, İpekci A, Avşaroğulları L, Dönmez H, Durukan P. Travmatik aort diseksiyonu: olgu sunumu. AKATOS 2011;2(1):40-3.
3. Robbins RC, McManus RP, Mitchell RS, Latter DR, Moon MR, Olinger GN, et al: Manangment of patients with intramural hematoma of the Thoracic aorta. Circulation, suppl. II, 1993;88:1.
4. Irace L, Laurito A, Venosi S, Irace FG, Malay B , Gossetti B ,et al. Mid-and Long-term results of endovascular treatment in thoracic aorta blunt travma. The Scientific World Journal. 2012;4.
5. Greendyke RM. Traumatic rupture of aorta; special reference to automobile accidents. JAMA 1966;195:527-30.
6. Cherkas D. Traumatic hemorrhagic shock: advances in fluid management. Emerg Med Pract 2011;13(11):1-19.
7. Akköse Ş, Bulut M, Çıkrıklar Hİ, Armağan E, Ateş M. Travmatik Aort Yırtığı: Olgu Sunumu. Ulus Travma Derg 2004;10:57-59.
8. Glower DD, Fann JI, Speier RH, Morrison L, White WD, Smith LR. et al: Comparison of medical and surgical therapy for uncomplicated descending aortic dissection. Circulation 1990;82:39.
9. Bowling WM, Wilson RF, Bucham TG. Thoracic Trauma. In: Tintinalli JE, Kelen GD, Stapczynski JS, editors. Emergency Medicine: A Comprehensive Study Guide. 5th ed. New York: Mc GrawHill; 2000 p.1675-99.
10. Reardon MJ, Hedrick TD, Letsou GV, Safi HJ, Espada R, Baldwin JC. CT reconstruction of an unusual chronic posttraumatic aneurysm of the thoracic aorta. Ann Thorac Surg 1997;64:1480-2.
11. Girardi L, Isom OW. Repair of traumatic aortic valve disruption and descending aortic transection. Ann Thorac Surg 2000;69:1251-3.

S27

KOMPLİKE OLMAYAN APANDİSİTLİ ÇOCUK HASTALARDA, NÖTROFİL LENFOSİT ORANININ EŞİK DEĞERİ KONSERVATİF TEDAVİYİ BELİRLEMEDE ETKİLİ MİDİR?

Ali Kaan Ataman[1], İncinur Genişol Ataman[2], Sezen Nergiz Çakır[3]

[1]İzmir S.B.Ü Tepecik Eğitim ve Araştırma Hastanesi,Acil Tıp Kliniği,İzmir

[2]İzmir S.B.Ü Dr.Behçet Uz Çocuk Hastalıkları ve Cerrahisi Eğitim ve Araştırma Hastanesi,Çocuk Cerrahisi Kliniği,İzmir

[3]Marmara Üniversitesi Anatomi Ana Bilim Dalı,İstanbul

GİRİŞ

Apandisit, tüm yaş grupları arasında en sık görülen cerrahi acil durumdur [1]. En fazla 10-19 yaşları arasında görülür [2]. Apandisit tanısı fizik muayene ve öykü ile konur, ancak çocuklarda iletişim güçlükleri nedeniyle erken tanı oldukça zordur [3]. Bu nedenle komplike apandisit riski pediatrik hastalarda erişkinlere göre daha fazladır [4-6].

Çocuklarda apandisit tanısı koymak zor olduğundan kesin tanı koymak için görüntüleme yöntemleri ve birçok laboratuvar testinden yararlanılmaktadır [7, 8]. Literatürde çocuklarda negatif apendektomi yüzdesinin %1-20 arasında değiştiği görülmüştür [9-11]. Çocuklarda komplike apandisit bildiren makalelerde, vakaların artmış C-reaktif protein (CRP) değeri ve beyaz küre (WBC) sayısı ile ilişkili olduğu bulunmuştur [12]. Nötrofil-Lenfosit oranının (NLO) komplike ve komplike olmayan apandisit teşhisine yardımcı olduğunu belirten çalışmalar vardır. Biz çalışmamızda, hastaneye yatırarak intravenöz (IV) antibiyotik tedavisi ile opere etmeden takip ettiğimiz komplike olmayan apandisit vakalarından tekrar apandisit ön tanısı ile başvurusu olanlarını saptayıp, hastaneye ilk başvurularındaki NLO cutoff değerlerini hesaplayarak, ilk başvurularında cerrahi ihtiyacı olup olmamasını gösterecek bir NLO cutoff değeri bulmayı amaçladık.

YÖNTEM

Nisan 2016-Kasım 2021 tarihleri arasında Pamukkale Üniversitesi Tıp Fakültesi Çocuk Cerrahisi Kliniği'ne komplike olmayan apandisit ön tanısı ile başvuran ve antibiyotik tedavisi uygulanan 0-18 yaş arası 86 hasta çalışmaya alındı. Tüm hastalarımıza IV ampisilin sulbaktam, gentamisin ve metranidazol tedavisi verildi. Yatışlarının beşinci gününde karın ağrısı olmayan ve karın muayenesi normal olan hastalar taburcu edildi. Ateşi 38^{0}C üzerinde olan , safralı kusması olan, fizik muayenede azalmayan karın hassasiyeti olan ve takipte ağrısı artan hastalara apendektomi yapıldı. Perforasyon veya apse saptanan hastalar direk cerrahiye alındı. Cerrahi tedavi uygulanan hastalar ve antibiyotik tedavisine rağmen ilk 3 ay içinde tekrar hastaneye başvuran hastalar çalışma dışı bırakıldı. Akut apandisit bulgusu olan hastalar 2016 yılı Nisan ayı itibari ile antibiyotik tedavisi ile izlenmeye başlandığı için bu tarihten itibaren başvuran hastalar çalışmamıza dahil edildi.

Hastaların demografik özellikleri, laboratuvar parametreleri (WBC, NLO, CRP), ultrasonografi (USG) ve abdominal kontrastlı bilgisayarlı tomografi (BT) gibi görüntüleme sonuçları Windows 11.5 için SPSS'e kaydedildi. Tanımlayıcı olarak nicel değişkenler için ağırlıklı ortalama ± standart sapma ve medyan (minimum-maksimum) değerleri, nitel değişkenler için hasta sayısı (yüzde) kullanıldı . Normal dağılım varsayımları sağlanmadığı için nicel değişkenler açısından iki kategorili nitel değişkenin kategorileri arasında farklılık olup olmadığını incelemek için Mann Whitney U testi yapıldı. İki nitel değişken arasındaki ilişkiyi incelemek için ki-kare ve Fisher-exact testleri kullanıldı. NLO cut-off değerini belirlemek için ROC analizi yapıldı. İstatistiksel anlamlılık düzeyi $p<0.05$ olarak alındı.

SONUÇLAR

Bu çalışmada 86 hastanın 50'si (%58,1) erkek, 36'sı (%41,9) kızdı. Hastaların ortalama yaşı 13,3±4,1 idi. Tüm hastalarda karın ağrısı, 38 hastada (%44,2) kusma mevcuttu. Bu hastalara hastanemize başvuru anında USG yapıldı, 71 (%82,6) hastanın yatış sonrası başvurdukları diğer merkezlerden BT görüntüleri istendi ve veriler retrospektif olarak değerlendirildi. Hastaların yatış öncesi kan sayımı ve CRP değerleri değerlendirildi. Tüm grupların ağırlıklı ortalama WBC değerleri 15,6±6,0 hücre/mm3, NLO 5,1±4,4, CRP değerleri 7,5±12,0, USG apendiks çapları 7,6±1,6 mm, BT apendiks çapları 8,6±2,1 mm idi.15 hasta yeniden hastaneye yatırıldı.

Tablo 1'de değişkenler yeniden yatış durumuna göre karşılaştırılmış ve yalnızca NLO değeri yeniden yatış açısından anlamlı farklılık göstermiştir (p =0,011). NLO değerlerinin ortalaması başvuru yapmayan grupta 4,64±4,18 iken, yeniden başvuran grupta 7,83±5,05 idi.

Çalışmamızda NLO için yeniden yatış durumuna göre cut-off değeri belirlenmiş ve bu değer 5,41 olarak bulunmuştur (Tablo 2). ROC eğrisinin grafiği Şekil 1'de verilmiştir.

TARTIŞMA

Goodman ve ark., çocuklarda apandisit tanısında NLO'nun kullanımını tanımlamıştır [13]. Hajibandeh ve diğerleri tarafından derlenen bir meta-analizde apandisitli ve apandisitsiz erişkin hastalarda NLO karşılaştırıldığında cut-off değeri 4.7 olarak bulunmuştur [14]. Çalışma, bu değerin %88,89 duyarlı ve %90,91 özgül olduğunu göstermiştir. Aynı derlemede komplike olmayan ve komplike apandisit olgularında NLO karşılaştırılmış ve cut-off değeri 8.8 olarak belirlenmiştir. Bu değer %76.92 duyarlılığa ve %100 özgüllüğe sahiptir. Biz de çalışmamızda bu çalışmalardan yola çıkarak ameliyatsız tedavi ettiğimiz tekrar başvuran apandisit olgularında NLO cut-off değerini bulmaya çalıştık. Hastaları ameliyatsız olarak antibiyotiklerle tedavi etmemize rağmen NLO değerleri 0,4-23,1 arasındaydı. Bu değerler, ameliyatsız tedavi 8.8 eşik değerine kıyasla oldukça yüksektir.

Çelik ve ark. [15], komplike apandisitli gruplar ile komplike olmayan apandisitli gruplar arasında WBC, nötrofil ve NLO değerleri açısından anlamlı fark bulmuşlardır. Biz çalışmamızda komplike apandisit vakalarında apendektomi uyguladığımız için çalışmamıza dahil etmedik.

Delgado Miguel ve ark. [16] 388 hastanın izlendiği çalışmada akut apandisitli hastalarda NLO araştırmışlar ve NLO değeri 10.5 olan hastalarda postoperatif intraperitoneal apse riskinin arttığını saptamışlardır.

Çalışmamızın kısıtlılıkları, tek merkezli bir çalışma olması, antibiyotiklerle apandisit tedavisinin kliniğimizde daha önce uygulanmamış olması, COVID-19 pandemisi nedeniyle hastaneye geç başvuran hastaların komplike apandisit olarak başvurmalarıdır.

Sonuç olarak NLO, özgüllüğü ve duyarlılığı yüksek bir tanısal değerdir. Ameliyatsız izlenen hastalarda hastaneye yeniden yatış riskinin bilinmesi hekime tedaviyi apendektomi olarak değiştirmesinde yol gösterebilir. Bu oranın kullanılması ile hasta gruplarında ameliyatsız antibiyotik tedavisi kararının daha isabetli olacağını ve çok merkezli veriler yardımıyla pediatrik apandisitin tedavi yönetiminde yol gösterici bir biyobelirteç olarak cut-off değerinin oluşturulmasına ve daha yaygın kullanılmasına katkıda bulunacağını düşünüyoruz..

REFERANSLAR

1. Zhang S, Du T, Jiang X, Song C. Laparoscopic appendectomy in children with perforated appendicitis: a meta-analysis. Surg Laparosc Endosc Percutan Tech 2017;27:262-266. https://doi.org/10.1097/sle.0000000000000411
2. Pittman Waller VA, Myers JG, Stewart RM, et al. Appendicitis: why so complicated? Analysis of 5755 consecutive appendectomies. Am Surg 2000;66:548-554.
3. Alvarado A. How to improve the clinical diagnosis of acute appendicitis in resource limited settings. World J Emerg Surg 2016;11:16. https://doi.org/10.1186/s13017-016-0071-8
4. Livingston EH, Woodward WA, Sarosi GA, Haley RW. Disconnect between incidence of nonperforated and perforated appendicitis: implications for pathophysiology and management. Ann Surg 2007;245:886-892. https://doi.org/10.1097/01.sla.0000256391.05233.aa
5. St Peter SD, Sharp SW, Holcomb GW, Ostlie DJ. An evidence-based definition for perforated appendicitis derived from a prospective randomized trial. J Pediatr Surg 2008;43:2242-2245. https://doi.org/10.1016/j.jpedsurg.2008.08.051
6. Lee SL, Ho HS. Acute appendicitis: is there a difference between children and adults? Am Surg 2006;72:409-413. https://doi.org/10.1177/000313480607200509
7. Becker T, Kharbanda A, Bachur R. Atypical clinical features of pediatric appendicitis. Acad Emerg Med Off J Soc Acad Emerg Med 2007;14:124-129. https://doi.org/10.1197/j.aem.2006.08.009
8. Sivitz AB, Cohen SG, Tejani C. Evaluation of acute appendicitis by pediatric emergency physician sonography. Ann Emerg Med 2014;64:358-364. https://doi.org/10.1016/j.annemergmed.2014.03.028
9. Bachur RG, Hennelly K, Callahan MJ, Chen C, Monuteaux MC. Diagnostic imaging and negative appendectomy rates in children: effects of age and gender. Pediatrics 2012;129:877-884. https://doi.org/10.1542/peds.2011-3375
10. Rabah R. Pathology of the appendix in children: an institutional experience and review of the literature. Pediatr Radiol 2007;37:15-20. https://doi.org/10.1007/s00247-006-0288-x
11. Charfi S, Sellami A, Affes A, Yaïch K, Mzali R, Boudawara TS. Histopathological findings in appendectomy specimens: a study of 24,697 cases. Int J Colorectal Dis 2014;29:1009-1012. https://doi.org/10.1007/s00384-014-1934-7

12. Wu HP, Lin CY, Chang CF, Chang YJ, Huang CY. Predictive value of C-reactive protein at different cutoff levels in acute appendicitis. Am J Emerg Med 2005;23:449-453. https://doi.org/10.1016/j.ajem.2004.10.013
13. Goodman DA, Goodman CB, Monk JS. Use of the neutrophil: lymphocyte ratio in the diagnosis of appendicitis. Am Surg 1995;61:257-259.
14. Hajibandeh S, Hajibandeh S, Hobbs N, Mansour M. Neutrophil-to-lymphocyte ratio predicts acute appendicitis and distinguishes between complicated and uncomplicated appendicitis: a systematic review and meta-analysis. Am J Surg 2020;219:154-163. https://doi.org/10.1016/j.amjsurg.2019.04.018
15. Celik B, Nalcacioglu H, Ozcatal M, Altuner Torun Y. Role of neutrophil-to-lymphocyte ratio and platelet-to-lymphocyte ratio in identifying complicated appendicitis in the pediatric emergency department. Ulus Travma Ve Acil Cerrahi Derg 2019;25:222-228. https://doi.org/10.5505/tjtes.2018.06709
16. Delgado Miguel C, Muñoz Serrano AJ, Barrena Delfa S, et al. Neutrophil-to-lymphocyte ratio as a predictor of peritonitis in acute appendicitis. Cir Pediatr 2019;32:185-189. https://doi.org/10.3389/fped.2019.00424

S28

MOKSİFLOKSASİN KULLANIMINA BAĞLI MYASTENİK KRİZ

Akif Yarkaç, Çağrı Safa Buyurgan, Seyran Bozkurt Babuş, Sema Belen, Halil Oktay Usluer
Mersin Üniversitesi Tıp Fakültesi, Acil Tıp Anabilim Dalı, Mersin

GİRİŞ

Klinik ilk kez 1672'de Thomas Willis tarafından tanımlanmış ve Friedrich Jolly tarafından "Myastenia Gravis Pseudoparalytica" terimi ilk kez kullanılmıştır (1,2). Myastenia gravis (MG) öncelikli olarak postsinaptik bileşkeyi etkileyen otoimmün bir hastalıktır. Hastaların %85-90'ında IgG asetilkolin reseptör antikorları bulunur (Anti-AchR) daha seyrek olarak sarkolemmal protein kasına özgü kinaza karşı gelişen Tip II aşırı duyarlılık yanıtı sonucunda postsinaptik membranda yer alan asetilkolin reseptörlerinin sayısındaki azalma ile açıklanmaktadır (3). Kuvvet kaybı ve kolay yorulma ile kendini gösterir. Toplumdaki insidansı 1/300.000'dir ve kadınlarda erken yaş erkeklerde ileri yaşlarda sık görülür (4). Hastalığın kökeni tam olarak bilinmemekle birlikte genetik ve timik patolojiler dikkati çekmektedir. Özellikle timus dokusunda neoplastik, inflamatuar ve yaşa bağlı muhtemel değişikliklerin MG'nin immünopatogenezinde rol oynadığı düşünülmektedir (3).

MG klinik olarak oküler kaslarda sınırlı hafif güçsüzlük ya da farklı şiddette dizartri, disfaji ve ekstremitelerin etkilendiği jeneralize güçsüzlük şeklinde prezente olabilir(5). MG hastalarında solunum kaslarının değişik derecede etkilenimi ile yoğun bakım ihtiyacının olabildiği, acil bir nörolojik bir durum olan myastenik kriz gözlenebilmektedir(6).

Myastenia gravisli olguların akut atak tedavisinde, kortikosteroidlerin, immün sistemi baskılayan ajanların, plazmaferezin ve intravenöz immünoglobulin tedavisinin yeri vardır. Antikolinesterazların tedaviye eklenmesi önerilmektedir. Tedavi, hem sinir-kas kavşağı hem de immün sistemdeki fonksiyon bozukluğuna yönelik olmalıdır(4).

Burada, ilaç kullanımı nedeniyle myastenik kriz geliştiğini düşündüğümüz olgumuzu sunmayı amaçladık.

OLGU SUNUMU

2014'ten beri Otoimmün Myastenia Gravis tanılı, timektomili 60 yaşında kadın hasta bir gün önce öksürük şikayeti ile acil servise başvurmuş. Acil servis başvurusunda hastaya pnömoni ön tanısı ile Moksifloksasin 400 miligram tablet reçete edilmiş. Hasta ilaç aldıktan yarım saat sonra gelişen soğuk terleme ve nefes darlığı şikayeti ile acil servise getirildi. Tansiyon arteriyel: 125/81 mmHg, nabız 90/dakika, solunum sayısı 24/ dakika, ateş 36.7 derece idi. Hastanın parmak ucu saturasyonu %88, maske ile oksijen desteği altında %94 idi. Yapılan fizik muayenesinde bilinç konfüze, lateralizan kas gücü defisiti yoktu. Solunum sesleri azalmış olarak değerlendirilen hasta görüntüleme amaçlı radyoloji ünitesinde iken kardiyopulmoner arrest gelişti. Resusitasyona başlanan, entübe edilen hastada 3 dakika kardiyopulmoner resusitasyon sonrası sinüs ritmiyle spontan dolaşım sağlandı. İlaçla provoke olan myastenik kriz olarak değerlendirilen hasta Nöroloji bölümüne konsülte edildi. WBC: 12.000, CRP:56 olan hasta antibiyoterapi açısından Enfeksiyon Hastalıkları bölümüne konsülte edildi. Hastaya Klindan 2x600mg intravenöz ve Bactrim 3x800mg intravenöz tedavi başlandı. Sonrasında hasta takip ve tedavi amaçlı Reanimasyon Yoğun Bakım birimine yatırıldı. Antibiyoterapi sonrası düzelme gözlenmeyen hastaya tedavisinin 4.-5.-6. Gününde 3 kür plazmaferez tedavisi uygulandı. Tedavisinin 7.gününde alınan trakeal aspirat kültürü ve katater idrar kültüründe üreme olmayan hastanın antibiyotik tedavisi Enfeksiyon Hastalıkları önerisi ile durduruldu. Plazmaferez tedavisi sonrası klinik iyileşme gözlenen hasta ekstübe edilerek Nöroloji servisine devredildi, Nöroloji servis takibinden 10. günde iyilik hali ile taburcu edildi.

TARTIŞMA

Myastenia Gravis hastalığının tipik kliniği egzersizle kötüleşen ve istirahatle düzelme eğilimi gösteren kas grubu güçsüzlüğü ve yorgunluktur. Bu semptomlar başlangıçta oküler kaslarda ortaya çıkabilir, kendisini pitozis ve diplopi şeklinde gösterebilir. Hastalığın başlangıcından itibaren iki yıl içerisinde çoğu hastada çiğneme ve yutma kaslarında güçsüzlük, ekstremitelerde güçsüzlük, dizartriye yol açabilecek şekilde kendisini gösterebilen konuşma ve mimik kaslarında güçsüzlük şeklinde bulbar kasların etkilendiği jeneralize güçsüzlük gelişmektedir. AchR- MG olgularının %20 kadarında solunum kasları etkilenebilmekte ve diyafram- aksesuar solunum kaslarının etkilenimine bağlı solunum yetmezliği şeklinde miyastenik kriz ortaya çıkabilmektedir. Bu durum, mekanik ventilatör dahil olmak üzere solunum desteği, kortikosteroid tedavisi, IVIG veya plazmaferez tedavileri gerektirebilen ve yoğun bakım ünitesinde izlem gerektiren nörolojik acillerden biridir (7).

Myastenia gravis tanısı klinik bulgular, serolojik testler, elektromiyografik testler, yatak başı buz torbası veya Edrofonyum testinin bileşimi ile konulmaktadır. Edrofonyum kısa etkili asetilkolinesteraz inhibitörü bir ilaç olup

intravenöz uygulama sonrası sinaptik aralıkta asetilkolin birikimine ve hastada var olan pitozisin azalmasına neden olmaktadır. Buz torbası testinde soğutma ile semptomlar azalmaktadır. Özellikle miyastenik krizdeki hastaların yönetiminde ilk basamak hava yolunu güvence altına almaktır. Non-invazif ve invazif mekanik ventilasyon ile solunum desteği, solunum kaslarının etkilendiği hastalarda gerekli olabilmektedir. Kan gazı değişikliklerinin hipoksemiyi göstermesi beklenmeden klinik tanı üzerine hastalara elektif ventilasyon önerilmelidir. Miyastenia Gravis tanısı olup acil servise başvuran tüm hastalar, kas güçsüzlüğünden şikayetçi olmasa da, miyastenik kriz açısından değerlendirilmelidir (8).

Myastenia Gravis'li hastalar ilaçlara çok hassastır. Birçok ilaç kas sinir kavşağı arası iletiyi etkileyerek hastalığın alevlenmesine neden olmaktadır. Myastenia Gravis'i tetikleyen ilaçların başında Kinolonlar, Aminoglikozitler ve Telitromisin gibi antibiyotikler gelmektedir. Bunun dışında Botulinium toksini ve kas gevşeticiler de kullanılmaması gereken ilaçlar arasındadır. Myastenik krize yol açabilen ilaçlar Tablo1 'de gösterilmiştir. Anestezi sırasında nöromüsküler blok dikkatli kullanılmalıdır. Şiddetli miyastenia gravisli hastaların tedavisinde solunumu baskılayabilecek sedatiflerden kaçınılmalıdır. Yeni bir ilaç verildiğinde hasta kötüleşirse bu ilaç kesilmelidir. Bununla birlikte, Miyastenia Gravis'li hastaların çoğu, göreceli bir uyarısı olan ilaçları tolere eder ve çoğu ilaç dikkatle kullanılabilir. Sakıncalı olduğu söylenen her ilacın Myastenia Gravis hastasını kötü etkileyeceği söylenemez. Diğer hastalığının Myastenia Gravisten daha önemli olduğu düşünülüyorsa ilaç kullanılabilir; fakat gözlem altında kullanılması gerekir (9). Sunduğumuz olguda gözlediğimiz Kinolon grubu antibiyotiğe bağlı gelişen myastenik kriz buna bir örnektir. Zorunlu hallerde ilaç kullanılacaksa dahi gözetim altında verilmelidir.

KAYNAKÇA

1. Willis T. De Anima Brutorum; Oxonii Theatro Sheldoniano: Oxford, UK, 1672.
2. Jolly F. Ueber Myasthenia gravis pseudoparalytica. Berl. Klin. Wochenschr 1895; 32: 1-7
3. Koneczny I, Herbst R. Myasthenia Gravis: Pathogenic Effects of Autoantibodies on Neuromuscular Architecture. Cells 2019; 8: 671.
4. Gajdos P, Chevret S, Toyka KV.Intavenous immunoglobulin for myasthenia gravis. The Cochrane Collaboration (Rev.)2008;23(1):CD002277.
5. Gilhus NE, Tzartos S, Evoli A, Palace J, Burns TM, Verschuuren J. Myasthenia gravis. Nat Rev Dis Primers 2019; 5: 30.
6. Alshekhlee AM, Miles JD, Katirji B, Preston DC, Kaminski HJ. Incidence and mortality rates of myasthenia gravis and myasthenic crisis in US hospitals. Neurology 2009; 5: 1548-54.
7. Ciafaloni E. Myasthenia Gravis and Congenital Myasthenic Syndromes. Continuum (Minneap Minn) 2019; 25: 1767-84.
8. Shearer P. Rosen Acil Tıp Kavramlar ve Klinik Uygulama, 9th edition, Nöromusküler bozukluklar, 2019; 98:1323-24.
9. Aydın Ş. Miyastenia Gravis. Güncel Göğüs Hastalıkları Serisi. 2020; 8(3):70-80.

S30

HASTANIZIN NON ST ELEVASYONLU MİYOKARD ENFARKTÜSÜ OLDUĞUNA EMİN MİSİNİZ? ASLANGER MODELİ

Aybuke SOYLU[1], Senem KOCA[2], Zafer Duran[1]
[1]*Ankara Etlik Şehir Hastanesi, Acil Tıp Ana Bilim Dalı, Ankara*
[2]*Ankara Dışkapı Eğitim ve Araştırma Hastanesi, Acil Tıp Ana Bilim Dalı, Ankara*

ÖZET

ST segment elevasyonlu olmayan miyokard enfarktüslerinde katater anjiyografinin gecikmesinin önüne geçebilmek için oklüzyonlu ve oklüzyonsuz miyokard enfarktüsü yaklaşımı gündeme gelmiştir.
Bu yazıda ilk bakışta non st elevasyonlu miyokard enfarktüsü olarak değerlendirilen fakat detaylı incelendiğinde Aslanger Modeli'ne uyan inferior miyokard enfarktüsü öncülü EKG bulguları olan ve katater anjiyografi yapılan vaka anlatıldı. Yapılan yeni araştırmaların klasik miyokard enfarktüsü sınıflandırmasını değiştirebileceği kanaatindeyiz.

GİRİŞ

Akut miyokard enfarktüsü güncel kılavuzlarda ST segment elevasyonlu ve ST segment elevasyonlu olmayan şeklinde ikiye ayrılmaktadır. Fakat bu sınıflama ile miyokard enfarktüslerinin atlandığını ya da hastanın gereksiz yere katater anjiyo laboratuvarına gönderildiğini gösteren çalışmalar mevcuttur. (1,2) Miyokard enfarktüsüne yeni yaklaşımın oklüzyonlu miyokard enfarktüsü ve oklüzyonsuz miyokard enfarktüsü olarak değişmesi gerektiği yönünde çalışmalar mevcuttur. Her ne kadar EKG bu yaklaşımın temel ögesi olsa da, anamnez, fizik muayene ve ekokardiyografi bulguları da oklüzyonu belirlemek için değerlendirmeye katılmaktadır. Sadece st segment değerlendirmesinin miyokard enfarktüsünü değerlendirmede yetersiz olduğu fikrini ortaya atmaktadır. Bu yaklaşımla non st elevasyonlu miyokard enfarktüsü olarak değerlendirilen fakat total oklüzyon mevcut hastaların katater laboratuvara yönlendirilmesindeki gecikmenin önlenmesi hedeflenmektedir. (3)

OLGU

Ankara Dışkapı Eğitim ve Araştırma Hastanesi Acil Servisi'ne başvuran 63 yaşında erkek hastanın özgeçmişinde sadece hiperlipidemi mevcut. Sigara kullanım öyküsü yok, ailede koroner arter hastalık öyküsü var. Hasta kardiyak kökenli olduğunu düşündürecek şekilde, sol kola yayılan, baskı tarzında, göğüs ağrısı ve efor dispnesi şikayeti ile tarafımıza ayaktan başvurdu. Hastanın vital parametreleri şu şekilde idi: 112/64 kan basıncı, 91 nabzı, %96 oksijen satürasyonu. Posteroanterior akciğer grafisinde pnömotoraks, hemotoraks bulgusu yoktu. Laboratuvar parametreleri şu şekilde idi;

- Kardiyak belirteçler
  Troponin T hs 40.05 ng/L (cut-off 0-14 ng/L), NT Pro-BNP 145.1 ng/L,
- Koagülasyon
  INR 0.99, aPTT 23.4 saniye, PT 8.65 saniye, D-Dimer 0.21 mikrogram/m
- Biyokimya
  Kreatinin 0.99 mg/dL, Üre 30 mg/dL, AST 17 U/L, ALT 16 U/L,
- Tam Kan Sayımı
  WBC 8.55, Hb 15.6 g/dL, PLT 242 bin
- Kan gazı
  Ph 7.39, pCO2 42.6 mmHg, HCO3 24.5 mmol/dL, laktat 1.5, K+ 3.9 mmol/dL, Ca++ 1.21 mmol/dL, Na+ 140 mmol/dL, anyon gap 5.9 mmol/dL

Hastanın çekilen EKG'sinde D_3 derivasyonunda 1mm (bir küçük kare) ST segment yükselmesi mevcuttu. V_1 derivasyonundaki ST segmenti V_2 derivasyonundaki ST segmentinden daha yüksekteydi ve V_4-V_5-V_6 derivasyonlarında pozitif T dalgasına eşlik eden ST segment depresyonu bulunuyordu.

Hastanın Grace skoru 123 puan olarak hesaplandı ve hasta kardiyoloji anabilim dalına konsülte edildi. Hasta ivedilikle katater anjiyografi laboratuvarına alındı. Yapılan anjiyoda CX %100, RCA %99, LAD %80 tromboze geldi ve bypass kararı alındı. Bypass operasyonundan sonra medikal tedavi düzenlenerek hasta taburcu edildi.

TARTIŞMA

Güncel literatürde klasik NSTEMI ve STEMI yaklaşımının haricinde yeni bir model olan oklüzyonlu ve oklüzyonsuz miyokard enfarktüsü tartışılmaktadır. (1,4) Bu yeni yaklaşımda da EKG yine en önemli tanı aracı olmaya devam

etmektedir. Aslanger ve arkadaşları tarafından Mayıs 2017'de başlanan ve retrospektif olarak gerçekleştirilen çalışmada Aslanger model kriterleri oluşturulmuştur. Bu kriterlere göre D3 derivasyonunda bulunan herhangi bir ST segment elevasyonu, V_4-V_5-V_6 derivasyonlarının herhangi birinde pozitif sonlanımlı T dalgasının eşlik ettiği ST segment depresyonu (V_2 derivasyonunda ST segment depresyonu olmamalı) ve V_1 derivasyonundaki ST segment yüksekliği V_2 derivasyonundaki ST segment yüksekliğinden daha fazla olmalıdır. Bu bulgular inferior miyokard enfarktüsünün öncü bulguları olarak kabul edilmiştir. (5) Bizim vakamızda da hastada spesifik STEMI bulguları olmadığı için ilk başta hasta NSTEMI olarak değerlendirilmiştir. Ancak EKG daha detaylı incelendiğinde Aslanger modeli ile uyumlu olduğu tespit edilmiştir. Bunun üzerine hasta STEMI olarak kabul edilerek katater anjiyo laboratuvarına gönderildiğinde koroner arterin LAD, RCA, CX dallarında %80'in üzerinde tıkanıklık olduğu tespit edilmiş ve hastada bypass kararı alınmıştır. Oklüzyonlu ve oklüzyonsuz miyokard enfarktüsü konusunda devam eden tartışmalar ve yapılan yeni çalışmalar miyokard enfarktüsü konusundaki geleneksel yaklaşımların ilerleyen dönemlerde değişebileceği ve gelişebileceği kanaatindeyiz.

KAYNAKLAR:

1. Aslanger EK, Meyers HP, Smith SW. Time for a new paradigm shift in myocardial infarction. Anatol J Cardiol. 2021 Mar;25(3):156-162. doi: 10.5152/AnatolJCardiol.2021.89304. PMID: 33690129; PMCID: PMC8114732.
2. Khan AR, Golwala H, Tripathi A, Bin Abdulhak AA, Bavishi C, Riaz H, Mallipedi V, Pandey A, Bhatt DL. Impact of total occlusion of culprit artery in acute non-ST elevation myocardial infarction: a systematic review and meta-analysis. Eur Heart J. 2017 Nov 1;38(41):3082-3089. doi: 10.1093/eurheartj/ehx418. PMID: 29020244.
3. Tziakas D, Chalikias G, Al-Lamee R, Kaski JC. Total coronary occlusion in non ST elevation myocardial infarction: Time to change our practice? Int J Cardiol. 2021 Apr 15;329:1-8. doi: 10.1016/j.ijcard.2020.12.082. Epub 2021 Jan 4. PMID: 33412179.
4. Meyers HP, Smith SW. Prospective, real-world evidence showing the gap between ST elevation myocardial infarction (STEMI) and occlusion MI (OMI). Int J Cardiol. 2019 Oct 15;293:48-49. doi: 10.1016/j.ijcard.2019.07.043. Epub 2019 Jul 15. PMID: 31331673.
5. Aslanger E, Yıldırımtürk Ö, Şimşek B, Sungur A, Türer Cabbar A, Bozbeyoğlu E, Karabay CY, Smith SW, Değertekin M. A new electrocardiographic pattern indicating inferior myocardial infarction. J Electrocardiol. 2020 Jul-Aug;61:41-46. doi: 10.1016/j.jelectrocard.2020.04.008. Epub 2020 Apr 13. PMID: 32526537.

S31

GASTROİNTESTİNAL SİSTEM KANAMASININ NADİR BİR NEDENİ: SEKONDER AORTOKOLONİK FİSTÜL

Rabia Öz, Hamit Hakan Armağan
Süleyman Demirel Üniversitesi Araştırma ve Uygulama Hastanesi, Acil Tıp Anabilim Dalı

GIRIŞ

Aortik rekonstrüksiyon 50 yıldan uzun süredir aortoiliak obstrüksiyon ve anevrizmal hastalıklar için kullanılmakta, mortalite ve morbiditede çok iyi sonuçlar alınmaktadır. Gastrointestinal kanalda, bitişiğindeki bir vasküler protez nedeniyle oluşan erozyonlar nadirdir ve sekonder aortoenterik fistüller olarak adlandırılırlar (1). Abdominal aort cerrahisi sonrası %0.36-3 oranında görülür ve mortalitesi yüksektir (2). Aortoduodenal fistüller daha sık görülürken, aortokolonik fistüller ise nadirdir (1). Olgumuzda gastrointestinal sistem kanamalarının nadir bir nedeni olarak aortik rekonstrüksiyon sonrası aortokolonik fistül vakasını sunmayı hedefledik.

OLGU

49 yaş erkek, 3 yıl önce superior mesenterik arter tıkanıklığı nedeniyle trunkohepatik by-pass greft operasyonu öyküsü olan ve ek hastalığı olmayan hasta, 1 haftadır devam eden ancak son 24 saatte artan kanlı dışkılama şikayeti ile dış merkeze başvurmuş. Dış merkezde yapılan tetkiklerinde hemoglobin 4.8 gr/dL, bilgisayarlı tomografi anjiografide greft distalinde akım olan hastaya 3 ünite eritrosit süspansiyonu ile replasman yapılarak, hastanemize sevk edildi.

Hastanın genel durumu orta, bilinç açık, koopere oryante idi. Glaskow Koma Skalası 14 olan hastanın vital bulguları nabız 110/dk, tansiyon 100/60 mm/Hg, vücut sıcaklığı 36.5 ºC olarak tespit edildi. Fizik incelemede hasta solgun görünümde, hafif takipneik idi. Kardiovasküler sistem muayenesinde hafif taşikardi dışında patoloji tespit edilmedi. Batın rahat, defans, rebound ve hassasiyet yoktu. Periferik nabızlar özellikle alt ekstremitelerde zayıf hissediliyordu. Rektal tuşede hematokezya tespit edildi.

Laboratuar incelemelerinde lökosit: $15.2x10^3$/µL, hemoglobin: 6.3 gr/dL, trombosit: $126x10^3$/µL, kreatinin: 0.83 mg/dL, prothrombin zamanı: 16.1 sn, INR: 1.37 olarak tespit edildi.

Hastanın çekilen Kontrastlı Abdomen bilgisayarlı tomografisinde kolonik anslar boyunca lümen içi kanama ile uyumlu hiperdens görünüm olduğu ve Çölyak trunkus orijin düzeyinden hepatik artere uzanım gösteren stent materyaline ait olabilecek görünüm ile çölyak bifurkasyon düzeyinde stent lümeninin oklüzyon ile uyumlu şekilde seçilemediği bildirildi. Ayrıca bu düzeyde lümen içerisinden kontrast maddenin psödoanevrizma ile uyumlu şekilde anterior superiora kendini sınırlayan şekilde 1.3 cm'lik uzanımının izlendiği bildirildi.

Gastroenteroloji tarafından değerlendirilen hastada yapılan endoskopide duodenum 2. kıtaya kadar, kolonoskopide çekuma kadar ilerlendi. Aktif kanama odağı tespit edilemedi. Genel Cerrahi ile Kalp ve Damar Cerrahisi tarafından birlikte operasyona alınan hastada önceki greft bölgesinden kolon içerisine kanama olduğu tespit edildi. Hastada sekonder aortokolonik fistül ve buna bağlı gastrointestinal kanama düşünüldü. Kanama durduruldu. Sol kolon rezeksiyonu yapıldı. Sağ kolostomi açıldı. Hasta 2 ay yoğun bakımda kaldıktan sonra Genel Cerrahi kliniğine devredildi.

TARTIŞMA

Sekonder aortoenterik fistül nadir bir durumdur. En sık yaklaşık %60 oranında duodenumda görülürken, kolonda sadece %5 oranında görülür (2,3). Primer cerrahiden 8-180 ay sonar ortaya çıkabilir. Bağırsak dokusunun prostetik greft materyali tarafından erozyonu, artmış greft pulsasyonu ya da sessiz seyreden greft inflamasyonu nedeniyle gelişebilir. En sık başvuru üst gastrointestinal kanama şeklinde olur. Hematemez, hematokezya ya da melena görülebilir (1,2). Daha az sıklıkla septisemi bulguları (ateş, ciltte peteşial döküntü, hipotansiyon vb.), karın ağrısı, bacak ağrısı, iskemi ve şok da görülebilir (1,4,5). Şok ile gelen hastalarda operasyon sonrası mortalite %21'dir. Bilgisayarlı tomografi, manyetik rezonans görüntüleme, anjiografi, endoskopi ve sintigrafik incelemeler tanıda yardımcı olmakla birlikte klinik korelasyon da önemlidir. Yavaş gelişen bir kanamada bilgisayarlı tomografide ekstravazasyon olmayabilir ancak lumen içerisinde ve greft çevresindeki gaz tanıyı destekler (5,6).

Bizim olgumuzda da seconder aortokolonik fistüle bağlı gastrointestinal sistem kanaması mevcuttu. Masif kanama olmamasına rağmen hastanın kanamayı farkettiğinde değil de 1 hafta sonra başvurması derin anemiyi de beraberinde getirmiştir. Multidisipliner bir şekilde klinik bulgular ve birden fazla tanı testinin hızlı ve koordineli bir şekilde kullanılmasına rağmen yavaş seyirli bir kanama olması nedeniyle tanı ancak intraoperatif konulabildi.

Kanama durdurulsa da sol kolon rezeksiyonu yapılmak zorunda kalınan hastada postoperatif komplikasyonların da etkisiyle uzun yoğun bakım yatışı görüldü.

SONUÇ

Sekonder aortokolonik fistül, aort rekonstrüksiyonu sonrası nadir görülen ancak mortalitesi yüksek bir komplikasyondur (6). Cerrahi tedavi ile mortalite oranları %14 ila %70 arasındadır (1). Kanama ve sepsis gelişmeden erken tanı konulması düşük risk ile tedavi imkanı sağlar. Bu nedenle aortik rekonstrüksiyon öyküsü olan ve gastrointestinal kanama ile başvuran tüm hastalarda sekonder aortoenterik fistüller akılda tutulmalıdır (1,3,5,6).

KAYNAKLAR

1-Leon LR, Mills JL, Psalms SB, Kasher J, Kim J, Ihnat DM. Aortic Paraprosthetic-colonic Fistulae: A review of the Literture. Eur J Vasc Endovasc Surg 2007; 34,682-692 .

2-Luo CY, Lai CH, Wen JS, Lin BW. Secondary aortocolic fistula: case report and review of the literature. Ann Vasc Surg 2010;24:256.e5-12

3-Wiangphoem, N. (2022). Secondary Aorto-Colonic Fistula: A Case Report and Literature Review of a Rare Complication after EVAR. *Case Reports in Surgery*, *2022*.

4-Armstrong, P. A., Back, M. R., Wilson, J. S., Shames, M. L., Johnson, B. L., & Bandyk, D. F. (2005). Improved outcomes in the recent management of secondary aortoenteric fistula. *Journal of vascular surgery*, *42*(4), 660-666.

5-Temizkan, V., Uğur, M., Alp, İ., Uçak, A., & Yılmaz, A. T. (2013). Sekonder aortoenterik fistül. *Türk Göğüs Kalp Damar Cerrahisi Dergisi*, *21*(4), 1150-1151.

6-Bayhan, Z., Ekici, M. F., Zeren, S., Tiryaki, Ç., Aksoy, A., ALGIN, M. C., & Düzgün, Ş. A. (2016). Aortobifemoral Bypass Sonrası Tekrarlayan Aortoenterik Fistül: Olgu Sunumu. *Kocaeli Tıp Dergisi*, *5*(1), 60-63.

S32

AKILLI SAATLER DİSRİTMİLERİ NE KADAR DOĞRU DEĞERLENDİRİYOR? ÖN ÇALIŞMA

Sinan Paslı
Karadeniz Teknik Üniversitesi Tıp Fakültesi, Acil Tıp Anabilim Dalı, Trabzon

AMAÇ

Sağlık parametrelerinin izlenmesini ve kaydedilmesini sağlayan giyilebilir cihazların kullanımı gün geçtikçe yaygınlaşmaktadır. Bazı akıllı saatler, standart bir 12 derivasyonlu EKG'deki derivasyon I'e eşdeğer olan tek derivasyonlu bir EKG'yi kaydetme yeteneğine sahiptir. Kalp atış hızı, aynı zamanda kalp iletimi ve ritmi gibi önemli bilgiler bu tek derivasyonlu EKG ile değerlendirilebilir. Çoğu EKG özellikli akıllı saat, atriyal fibrilasyonun otomatik olarak teşhis edilmesini sağlayan yazılımsal uygulamalara sahiptir ve literatürdeki çoğu çalışma bu spesifik ritim bozukluğunun doğruluğunu analiz etmeye odaklanmıştır [1-3]. Ancak diğer disritmi ve anormal EKG bulgularının değerlendirildiği çalışmaların sayısı kısıtlıdır. Bu ön çalışmanın amacı, taşikardi, bradikardi, AV bloklar, dal blokları, gibi birçok normal sinüs ritmi (NSR) dışı ritimlerin akıllı saatler ile tanısının doğruluğunu değerlendirmektir.

GEREÇ VE YÖNTEM

Çalışmaya bir 3. basamak acil servise çeşitli kardiyovasküler semptomlarla başvuran, monitörize takip edilen ve EKG'sinde NSR dışı bir ritim olan 18 yaşın üzerindeki, gönüllü ve klinik olarak stabil hastalar dahil edildi. Acil servise başvurusunda çekilen 12 derivasyonu EKG'sinde NSR harici bir ritim saptanan hastaların sol el bileğine akıllı saat (Apple Watch 7®) takıldı ve sağ el işaret parmağı ile saat üzerindeki dijital butona 30sn basılı tutması istenerek derivasyon I çıktısı kaydedildi. Saat ile alınan EKG çıktıları ile standart EKG'leri, hız ve ritim doğruluğu açısından karşılaştırıldı. Hastaların demografik verileri ayrı bir form üzerinde kaydedildi. Toplanan veriler IBM SPSS paket programı (versiyon 25) programı kullanılarak analiz edildi. Analizler %95 güven düzeyinde incelendi. Kullanılacak analiz yönteminin belirlenmesi amacıyla Kolmogrov-Smirnov testi sonuçları incelenerek verilerin normal dağılım gösterip göstermedikleri belirlendi. Tanımlayıcı istatistikler normal dağılan sayısal verilerde ortalama ve standart sapma; nominal veriler de sayı (n) ve yüzde (%) şeklinde ifade edildi. İkili grup karşılaştırmalarında sayısal veriler için Student-T testi kullanıldı. Korelasyon analizi için Spearman's analizi kullanıldı. Korelasyon katsayısı r ile belirtildi. Çalışmadaki istatistiksel analizlerde $p<0.05$'in altındaki değerler istatistiksel olarak anlamlı kabul edildi.

SONUÇLAR

Çalışmaya 55 hasta dahil edildi. Hastaların 26'sı (%47.3) erkek, 29'u (%52.7) kadındı. Tüm hastaların yaş ortalaması 70.04±14.57 idi. Erkeklerin yaş ortalaması 70.73±10.61 iken kadınların yaş ortalaması 69.39±17.65 idi. Erkekler ve kadınlar yaş ortalamaları açısından benzerdi (p=0.739) (Tablo 1).

Tablo 1. *Hastaların cinsiyet ve yaş dağılım özellikleri*

Cinsiyet, n(%)		Yaş (ortalama±standart sapma)	p
Erkek	26 (47.3)	70.73±10.61	0.739
Kadın	29 (52.7)	69.39±17.65	

Çalışmaya katılan hastaların komorbidite durumları ve kullandıkları ilaçlara ait rakamsal veriler Tablo 2'de sunuldu. Buna göre hipertansiyon en sık komorbid hastalık olurken, en sık kullanılan ilaç ise beta blokörlerdi.

Tablo 2*. Çalışma dahilindeki hastaların komorbidite durumları ve kullandığı ilaçlar*

Komorbiditeler	**n(%)**
Hipertansiyon	31 (56.4)
Atrial fibrillasyon	19 (34.5)
Diabates Mellitus	14 (25.5)
Konjestif kalp yetmezliği	12 (21.8)
Koroner arter hastalığı	10 (18.2)
Kronik börek hastalığı	5 (9.1)
KAH, bypass öyküsü	1 (1.8)
İlaç kullanım öyküsü	**n(%)**
Beta bloker	15 (27.3)
Kalsiyum kanal blokörü	3 (5.5)

Antikoagulan ajan kullanımı	4 (4.3)

Çalışma dahilindeki hastaların başvuru şikayetleri Tablo 3'te sunuldu. Buna göre çarpıntı ve dispne en sık semptomlar arasında idi.

Tablo 3. *Hastaların başvuru şikayetleri*

Semptom	n (%)
Çarpıntı	12 (21.8)
Dispne	10 (18.2)
Göğüs ağrısı	6 (10.9)
Serebrovasküler olay	5 (9.1)
Senkop	3 (5.5)
Bulantı-kusma	3 (5.5)
Diğer	16 (29.1)

Hastalara ait vital bulgular Tablo 4'te sunuldu. Buna göre hastaların ateş ortalamaları 36.4±0.48 C^0, ortalama arteryel basınçları 96.02±16.85 mmHg ve ortalama nabızları 101.7±37.02 atım/dakika idi.

Tablo 4. *Hastaların vital bulguları ile EKG ve akıllı saatlere ölçülen kalp atım hızları*

Vital bulgu	**Ort±SS**
Ateş (^{0}C)	36.4±0.48
Tansiyon sistolik (mmHg)	131.8±23.65
Tansiyon diyastolik (mmHg)	78.1±15.72
Ortalama arteryal basınç (mmHg)	96.02±16.85
Nabız (atım/dakika)	101.7±37.02
EKG hızı (atım/dakika)	101.52±38.22
Akıllı saat hızı (atım/dakika)	100.9±38.61

Hastaların EKG ve akıllı saat ile kaydedilen ritimleri Tablo 5'te sunuldu. Buna göre en sık tespit edilen ritim AF idi. EKG'si AF olan 25 hastanın 24'ü saat tarafından AF olarak saptandı ve EKG'sinde sinüs aritmisi olan 1 hasta da akıllı saat tarafından AF olarak değerlendirildi. Standart EKG ritmi NSR olan hiçbir hasta yokken akıllı saat EKG'sinde NSR görülen 3 hasta vardı. EKG'sinde sinüs aritmisi, pil ritmi ve 1. Derece AV blok olan 4 farklı hastada saat üzerinden alınan çıktı tanısal değildi.

Tablo 5. *Hastaların EKG ve akıllı saatten belirlenen ritimleri*

Ritim, n (%)	**EKG**	**Akıllı Saat**
Atrial fibrilasyon	25 (45.5)	25 (45.5)
Sinüs taşikardisi	6 (10.9)	7 (12.7)
Sinüs bradikardisi	3 (5.5)	5 (9.1)
1.Derece AV blok	1 (1.8)	-
2.derece tip 1 av blok	3 (5,5)	1 (1.8)
Sinüs aritmisi	1 (1.8)	-
Ventriküler ekstrasistol	3 (5.5)	3 (5.5)
Supraventriküler taşikardi	5 (9.1)	5 (9.1)
Dal bloğu	3 (5.5)	3 (5.5)
dI ST depresyonu	2 (3.6)	2 (3.6)
dI ST elevasyonu	1 (1.8)	1 (1.8)
Pil ritmi	2 (3.6)	-
Normal sinüs ritmi	-	3 (5.5)

EKG ile ölçülen kalp atım hızı ile akıllı saat ile ölçülen kalp atım hızı arasında pozitif yönlü yüksek düzeyde korelasyon vardı ($r=0.973$, $p<0.001$). EKG ile belirlenen kardiyak ritimler ile akıllı saat tarafından belirlenen kardiyak ritimlerin birbirleriyle olan ilişkisi incelendiğinde bu iki parametre arasında da pozitif yönlü yüksek düzeyde korelasyon olduğu tespit edildi ($r=0.868$, $p<0.001$). (Tablo 6)

Tablo 6. *Standart EKG ve Akıllı saat EKG'lerinin birbiriyle korelasyonu*

	EKG hızı		Akıllı saat hızı	
	r	p	r	p
EKG hızı	1	-	0.973	<0.001

	EKG		Akıllı saat	
	r	p	r	p
EKG ritmi	1	-	0.868	<0.001

TARTIŞMA

Çalışmamız akıllı saatlerle yapılan sinüs dışı ritimlerin tamamının değerlendirildiği az sayıda çalışmadan biridir. EKG ile belirlenen kardiyak ritimler ile saat üzerinden alınan çıktılar hem ritim hemde hız değerlendirmesinde yüksek düzeyde koreledir. Literatüre bakıldığında atrial fibrilasyon tanısında akıllı saatlerin oldukça yüksek düzeyde sensitivite ve spesifiteye sahip olduğu gösterilmiştir (sensitivite 96%, spesifite 91%). Diğer disritmiler için ise atrial flutter/taşikardide (sensitivite 25%, spesifite 99%), kardiyak iskemiyi değerlendirme başarısı (sensitivite 7%, spesifite 100%) olarak saptanmıştır (4).

SONUÇ

Sonuçlarımız, Apple Watch EKG çıktılarının çeşitli disritmileri ve EKG bulgularını başarılı bir şekilde saptayabildiğini göstermektedir. Sonuçların daha çok sayıda katılımcı ile yapılacak çalışmalar ile desteklenmesine ihtiyaç vardır.

1. Strik M, Ploux S, Ramirez FD, Abu-Alrub S, Jais P, Haïssaguerre M, et al. Smartwatch-based detection of cardiac arrhythmias Beyond the differentia- tion between sinus rhythm and atrial fibrillation. Heart Rhythm 2021 17 juinS1547-5271(21)01731-8.
2. [3] Ford C, Xie CX, Low A, Rajakariar K, Koshy AN, Sajeev JK, et al. Comparison of 2 smart watch algorithms for detection of atrial fibrillation and the benefit of clinician interpretation. JACC Clin Electrophysiol. juin 2022;8(6):782–91.
3. [4] Racine HP, Strik M, van der Zande J, Alrub SA, Caillol T, Haïssaguerre M, et al. Role of coexisting ECG anomalies in the accuracy of smartwatch ECG detection of atrial fibrillation. Can J Cardiol 2022;38(11):1709–12 nov.
4. Caillol T, Strik M, Ramirez FD, Abu-Alrub S, Marchand H, Buliard S, et al. Accuracy of a smartwatch-derived ECG for diagnosing bradyarrhythmias, tachyarrhythmias, and cardiac ischemia. Circ Arrhythmia Electrophysiol 2021 Jan;14(1):009260

S38

AKUT PANKREATİT'İN EVRELEMESİNDE BALTHAZAR SKORU İLE LAKTAT/ALBÜMİN ORANININ KORELASYONUNUN DEĞERLENDİRİLMESİ

Emrah Çelik
Sağlık Bilimleri Üniversitesi, Derince Eğitim ve Araştırma Hastanesi, Acil Tıp Ana Bilim Dalı, Kocaeli

GİRİŞ

Akut Pankreatit, pankreas enzimlerinin yükselmesine bağlı karın ağrısı, bulantı-kusma ile karakterize, mortalitesi ve morbiditesi yüksek inflamatuvar bir hastalıktır. Ödematöz pankreatit gibi hafif klinik formundan, nekrotizan pankreatit gibi ağır klinik formuna kadar değişen farklı şiddetlerde seyredebilir.Tanıda laboratuvar testleri,ultrasonografi (USG), bilgisayarlı tomografi (BT),manyetik rezonans pankreatografi (MRCP) ve ERCP gibi görüntüleme yöntemleri kullanılabilmektedir. Akut pankreatit'in şiddetini önceden öngörebilmek, tedavi yaklaşımlarını belirleyerek morbidite ve mortalite oranlarının azalmasına yol açabilmektedir. Akut pankreatitin klinik şiddetini ve prognozunu belirlemek için Ranson, Glasgow, Apache II ve Balthazar gibi skorlama sistemleri kullanılmaktadır. Çok sayıda literatür kritik hastalarda serum laktat değerinin doku perfüzyonu ve mortalite arasında güçlü bir ilişki olduğunu göstermiştir. Yeni ortaya çıkan bir sepsis biyobelirteci de laktat'ın albümine (L/A) oranıdır. Kritik hastalığı olan hastalarda serum albümininin morbidite ve mortalite ile ilişkili olduğuna dair çalışmalar vardır. Bu çalışmada akut pankreatitin evrelenmesinde yaygın olarak kullanılan Balthazar skoru ile laktat / Albumin oranının (LAR) korele olup olmadığını değerlendirmeyi amaçladık.

MATERYAL VE METOD

Çalışma Etik kurul onayı alındıktan sonra, 01.01.2022 ile 01.01.2023 tarihleri arasında Kocaeli Derince Eğitim ve Araştırma Hastanesi acil servisine karın ağrısı ve eşlik eden bulantı-kusma şikayeti nedeniyle başvuran ve kanda amilaz ve/veya lipaz yüksekliği tespit edilerek akut pankreatit tanısı ile yatışı yapılan ve abdomen bilgisayarlı tomografi ile tanısı netleştirilen 18 yaş üstü hastalar retrospektif olarak tarandı. Kronik pankreatit ya da pankreas kanseri ve diğer kanser öyküsü olan olgular, gebelik, kronik inflamatuvar hastalığı bulunanlar, immünsupresif ajan kullanan hastalar ile kanda laktat ve albümin değerleri olmayan hastalar çalışmaya dahil edilmedi. Abdomen BT de sıvı koleksiyonu bulunması, inflamasyon ve nekroz derecesine göre Balthazar skorlaması hesaplandı. Balthazar A, B, C sınıflaması (fokal ya da diffüz pankreatik genişleme ve pankreatik ve peripankreatik hafif inflamasyon) hafif pankreatit, Balthazar D, E sınıflaması (tek ya da daha fazla alanda sıvı birikimi, organ yetmezliği) ise şiddetli pankreatit olarak kabul edildi. Abdomen BT de pankreasta sıvı koleksiyonu ya da nekroz gibi lokal komplikasyonların olmaması hafif pankreatit iken, pankreatik sıvı kolleksiyonu, organ yetmezliği ve nekroz olması ise ağır pankreatit olarak değerlendirildi. Akut pankreatit tanısı alan hastaların acil serviste alınan plazmadaki laktat /albümin oranı (LAR**)** ile abdomen BT de hesaplanan Ballthazar skoru arasındaki korelasyon karşılaştırıldı.

İSTATİSTİK ANALİZ

Veriler için SPSS 23.0 istatistik programı kullanılarak kalitatif veriler ortalama ± standart sapma ve persentil değerleri ile verildi. İki grup arasındaki numerik verilerin analizi Student t testi ya da Mann Whitney U testi ile yapıldı. Kategorik verilerin karşılaştırılması için Ki-kare ve Fisher's exact test kullanıld. Sonuçlar % 95 güven aralığıda, $p < 0.05$ değeri istatistiksel olarak anlamlı kabul edildi.

BULGULAR

Ocak 2022 ile Ocak 2023 tarihleri arasında akut pankreatit tanısı alan toplam 183 hasta tarandı. Bunlardan 64'ü yukarıda belirtilen dışlanma kriterlerinden dolayı çalışmadan çıkartıldı. Geriye kalan 119 hastanın 71'i (%59,6) kadın, 48'i(%40,3) erkek olarak tespit edildi. Balthazar skoru ile cinsiyet arasında anlamlı farklılık bulunmaktadır ($p<0,05$).Balthazar grupları ile yaş grupları arasında anlamlı faklılık bulunmamaktadır ($p>0,05$).Balthazar grupları ile mevsimler arasında anlamlı farklılık vardır ($p<0,05$). Komorbiditeler de hafif Balthazar grubunda hastaların 18'i (%22,7) diyabetes mellitus(DM), 28'i(%35,4) hipertansiyon(HT), 2'si(2,53) konjestif kalp yetmezliği(KKY), 1'i(%1,2) kronik obstrüktif akciğer hastalığı(KOAH), 6'sı(%7,6) dislipidemi, 3'ü(%3,7) koroner arter hastalığı(KAH), 4'ü(%5,06) serebrovasküler hastalık(SVO), 17'sinin(%21,5) herhangi bir hastalığının olmadığı, ağır Balthazar skoru grubunda ise hastaların 8'i(%20) DM, 20'si(%50) HT, 2'si(%5) KKY, 1'i(%2,5) Kronik böbrek yetmezliği, 2'si (%5) dislipidemi, 3'ü (%7,5) KAH, 4'ünün (%10) herhangi bir hastalığı olmadığı tespit edildi. Hastaların etyolojisinde 81 hastada (%68) biliyer, 4 hastada (%3,36) alkol, 34 hastada non biliyer sebepler tespit edildi.

Yatış süreleri hafif Balthazar skoru grubunda 3,69±2,65 gün, ağır Balthazar skoru grubunda 8,65±9,41) gün olarak tespit edildi. Yatış süresi ve Balthazar skoru grupları arasında anlamlı farklılık vardır ($p<0,05$). Çalışmamızda 5

hastanın yoğun bakımda tedavi gördüğü ve 3 hastanın exitus olduğu tespit edilmiştir.Hastaların kan değerleri ile Balthazar skoru grupları değerlendirildiğinde WBC (P<0,05), glukoz (P<0,05), albümin (P<0,05), laktat (P<0,05), laktat/ albümin(LAR) (P<0,05) değerleri arasında anlamlı farklılık varken, AST (p>0,05), LDH (p>0,05), CRP (p>0,05), Amilaz (p>0,05), lipaz (p>0,05) anlamlı farklılık görülmedi.Hastaların plazmada laktat/ Albümin değerleri ile Balthazar skoru arasında anlamlı fark tespit edildi (p<0,05).Hastaların Balthazar skorlama sistemine göre demografik verileri Tablo-1 de gösterilmiştir.

Tablo- 1: Hastaların Balthazar skorlama sistemine göre demografik verileri

	Hafif	Ağır	P
Cinsiyet			
Erkek	37 (%31,09)	11 (%9,2)	**p<0,05**
Kadın	42 (%35,2)	29 (%24,3)	
Toplam	79	40	
Yaş			
18-29	5(%6,3)	2(%5)	p>0,05
30-39	8(%10,1)	3(%7,5)	
40-49	11(%13,9)	7(%17,5)	
50-59	12(%15,1)	6(%15)	
>60	43(%54,4)	22(%55)	
Komorbidite			
DM	18 (%22,7)	8 (%20)	
HT	28 (%35,4)	20 (%50)	
KKY	2 (2,53)	2 (%5)	
KOAH	1 (%1,2)	0	
Dislipidemi	6 (%7,6)	2 (%5)	
KAH	3 (%3,7)	3 (%7,5)	
SVO	4 (%5,06)	0	
KBY	0	1 (%2,5)	
Mevsim			
İlkbahar	21(%26,5)	13(%32,5)	**p<0,05**
Yaz	27(%34,1)	6(%15)	
Sonbahar	11(%13,9)	26(%65)	
Kış	20(%25,3)	26(%65)	
Labaratuvar			
WBC	9,89±3,75	13,2±5,65	**p<0,05**
HTC	37,67±5,17	36,4±5,81	p>0,05
Glukoz	131±80	151±65,2	**p<0,05**
Albümin	3,52±0,46	3,21±0,58	**p<0,05**
AST	135±131	160±211	p>0,05
LDH	277±110	348±193	p>0,05
CRP	40-44	60±55,9	p>0,05
Amilaz	880±1205	1043±1064	p>0,05
Lipaz	1398±2167	1984±2983	p>0,05

Laktat	1,62±0,66	2,46±0,87	**p<0,05**
Laktat/Albümin	0,47±0,21	0,79±0,33	**p<0,05**
Yatış süresi	3,69±2,65	8,65±9,41	**p<0,05**

TARTIŞMA

Akut pankreatit lokal ve sistemik komplikasyonlara yol açabilen pankreasın enflamasyonu ile seyreden bir hastalıktır. Hafif kendini sınırlayan pankreas enflamasyonundan yaşamı tehdit edebilen ve organ yetmezliğine yol açabilen geniş bir klinik seyre sahiptir. Karın ağrısı ile plazma seviyesi artan pankreatik enzimler olan amilaz ve lipaz yüksekliği ile karakterizedir. Akut pankreatitin şiddetini önceden öngörebilmek; tedavi yaklaşımlarını belirleyerek morbidite ve mortalite oranlarının azalmasına yol açabilmektedir. Atlanta sınıflaması, APACHE II skoru ve Balthazar gibi bazı skorlama sistemleri hastalık şiddetini ve mortalitesini önceden tahmin etmek için değerli ipuçları vermektedir. Ülkemizde Gülen ve ark. yaptığı çalışmada 332 hasta değerlendirilmiş ve bu çalışmada yaş ortalaması 53,1 ve % 63,8'inin kadın olduğu tespit edilmiştir. Çetinkaya ve ark. nın çalışmasında toplamda 102 hastanın 59'u kadın (%57,8), 43'ü erkek(%42,1) ve yaş ortalaması 56,5 olarak saptanmıştır. Ertekin ve ark. nın yaptığı çalışmada 37 hasta değerlendirilmiş ve hastaların 17'si kadın, 16'sı erkek olduğu tespit edilmiş. Bizim çalışmamızda ülkemizde yapılan diğer çalışmalarla uyumlu olarak kadınlarda daha fazla pankreatit saptandı. AP şiddetini tahmin için kullanılan birçok skorlama sisteminde WBC değerinin yüksekliği şiddet için pozitif parametre olarak kullanılmaktadır. Bizde pankreatitin şiddetli olduğu hastalarda WBC değerlerinin anlamlı olarak daha yüksek olduğu izlendi (p<0.05). Amilaz ve lipaz değeri AP'te şiddet, morbidite veya mortalite tahmini üzerine etkili değildir. Ancak normalin 3 katından fazla yükselmesi pankreatit tanısı için yüksek spesifiteye sahiptir. Biz de morbidite gelişimi ile başvuru sırasındaki amilaz ve lipaz düzeyleri arasında anlamlı bir ilişki saptamadık (p>0,05) Çok sayıda literatür kritik hastalarda serum laktat ve albümin değerlerinin doku perfüzyonu ve mortalite arasında güçlü bir ilişki olduğunu göstermektedir. Chebl ve arkadaşlarının yaptıkları bir çalışmada acil servise sepsis tanısı ile başvuran 939 hastada LAR değerinin hastane içi mortaliteyi öngörücü özelliği araştırılmış ve hastane içi sağ kalan ve eksitus olan gruplar arasında anlamlı fark tespit edilmiştir (p<0,001).Shin ve arkadaşlarının yaptıkları retrospektif gözlemsel bir çalışmada acil servise başvuran kritik durumdaki 946 örneklemli çalışmada LAR değerinin 28 günlük mortalite üzerine öngördürücü özelliğine bakılmış ve hastane içi sağ kalan ve eksitus olan grupta LAR değerinde anlamlı farklılık saptanmış (p<0,001).

SONUÇ

Bizim çalışmamızda da akut pankreatitin şiddetini belirlemek için kullanılan Balthazar skorlama sistemine göre ağır pankreatit tanısı konan hastalarda mortalite ile hastane yatış süreleri ile plazma Laktat/ Albumin oranı arasında korelasyon saptanmıştır. Çalışma evreninde 3 kişi exitus olarak tespit edildiğinden mortalite üzerine değerlendirmelerin daha geniş hasta kitlesi üzerinde yapılmasına ihtiyaç vardır.

S40

SUICİD SONUCU KALSİYUM KANAL BLOKER TOKSİKASYONU

Halil Emre Koyuncuoğlu[1], Mehmet Akif Karamercan[2]
[1]*Dr. Nafiz Körez Sincan Devlet Hastanesi, Ankara*
[2]*Gazi Üniversitesi Hastanesi, Ankara*

VAKA TAKDİM

36 yaşında erkek hasta. Sayısını tam olarak bilmediği minimum bir kutu amlodipin + valsartan içeren ilaç ile özkıyım girişiminde bulunmuş. İlaç alımından yarım saat sonra sağ el bileğini keserek tekrar özkıyım girişiminde bulunmuş.Bize özkıyım girişiminden yaklaşık 10 saat sonra başvurmuştur. Bilinen ek hastalığı mevcut değil. Hasta geliş vitallerinde 86/46 hipotansif durum dışında diğer vital bulguları normal değerlerdeydi. Fizik muayenesinde sağ el bilek kesisi dışında ek bulgu saptanmadı. Takibinde hastaya sıvı hidrasyonu, yüksek doz insülin, dekstroz ca glukonat, glukagon ve bikarbonat başlandı. Sağ femoral santral kataterizasyon yapıldı. İkili inotrop ile hipotansiyonu daha da derinleşen hasta üçlü inotrop tedavisi başlandı. Gelişen deliryum sonrası hastanın santral kateterini çekmesi üzerine sol femoralden tekrar kateterizasyon yapıldı. Genel durumu kötüleşmesi üzerine hastaya iv lipid başlandı. Glaskow Koma Skoru:6 ya gerilemesi üzerine hasta entübe edildi. Takibinde metabolik asidoz gelişmesi üzerine hastaya bikarbonat infüzyonu başlandı.Hemodiyaliz hazırlıkları başlandı. Takibinde monitörizasyonunda QRS paterni genişleyen hastada idiyoventriküler ritm ve sinüs bradikardisi gelişti. Takibinde hastaya atropin yapıldı. Takibinde kardiyak arrest gelişen hasta etik kardiyopulmoner resüsitasyon uygulandı. Ritm kontrollerinde asistolü olan hasta 30 dakika cpr sonrası spontan dolaşım olmaması üzerine exitus kabul edildi.

Kalsiyum kanal blokerleri ile suıcıdal amaçlı toksik dozu aşan alımlarda hastalar stabil seyretse de prognoz açısından anlamlı değildir.Hastalar hızlı bir şekilde klinik seyirlerinde değişimler gösterebilmektedir.Bu vakada hasta ilk tedavilere olumlu yanıt vermiştir.Takibi sırasında kliniği hızlı bir şekilde kötüleşmiştir ve sonucunda kardiyak arrest,takibinde ise exitus ile sonuçlanmıştır.Prognoz hakkında kesin bilgi veren bir parametre olmaması ve düzey takibi yapılamaması kalsiyum kanal bloker toksikasyonlarında her zaman hekimin dikkatli olması ve yakın takibini zorunlu kılmaktadır.

S41

ASKERİ BİR GEMİNİN SAHRA HASTANESİNE DÖNÜŞTÜRÜLMESİNDE ACİL TIP HEKİMİNİN İZLENİMLERİ – GÖZLEMSEL ÇALIŞMA

Satuk Buğra Yıldırım1, Birdal Yıldırım2
1Muğla Sıtkı Koçman Üniversitesi, Acil Tıp Anabilim Dalı, Muğla
2TCG Sancaktar Gemi Sahra Hastanesi, Hatay

AMAÇ: 6 Şubat 2023 tarihinde meydana gelen Kahramanmaraş depreminde, T.C. Deniz Kuvvetleri'ne ait TCG(Türkiye Cumhuriyeti Gemisi) Sancaktar ve TCG Bayraktar askeri amfibi tank çıkarma gemileri gösterdikleri aksiyonla Hatay halkına hatırı sayılır derecede yardımcı olmuştur. Gözlemler neticesinde bir askeri geminin uygun hazırlıklar yapılarak sahra hastanesi olarak kullanılması akut dönemde büyük avantaj sağlayabilir.

GEREÇ ve YÖNTEM: Kahramanmaraş depreminin ardından TCG Sancaktar, Payas limanında sahra hastanesi olarak Hatay halkına hizmet vermiştir. Bu çalışma, askeri geminin sahra hastanesi olarak kullanımının kantitatif olarak değerlendirildiği, olası afet senaryosunda sahra hastanesinin yeniden yapılandırılması üzerine gözlemsel bir çalışmadır.

BULGULAR: TCG Sancaktar Gemi Sahra Hastanesi'nde yapılan gözlemler neticesinde yedi başlıkta yapıyı değerlendirmek ve geliştirmek verilen sağlık hizmetinin kalitesini arttıracaktır.

Afet sonrasında Hatay iline ulaşımın başarısızlığı deniz yoluyla yardımın ulaştırılmasını gündeme getirmiş, askeri gemilerin bölgeye harekâtının planlanması sonucu teyakkuzdaki gemiler Foça limanından hareket etmiş, Marmaris'te lojistik ve sağlık personeli desteğini aldıktan sonra 30 saatlik sürede Hatay'a ulaşmıştır. Gemide, savaş durumunda tedavi ve hasar kontrol cerrahisi hedefli olarak ameliyathane, skopi cihazı, 1. basamak yoğun bakım ünitesi mevcut. Afet bölgesinde sahra hastanesi planlamasında geminin elektrik, temiz su, gıda ve barınmayı sağlayabilmesi kıymetli olarak görülebilir. Gemi mevcut potansiyeliyle uygun planlama yapılarak ikinci basamak sağlık kuruluşu olarak görev alabilir.

Afet durumunda lojistik, malzeme, personel ve tatbikatlarla hazırlıklı olmanın en önemli unsur olduğu yadsınamaz(1). Gemilerin yanaşacağı limanların ve alternatif konumların her bölge için önceden planlanıp, konumlandırma yapılırken mutlaka afetzedelerin ve ambulansların ulaşımı saha çalışmaları yapılarak göz önünde bulundurulmalı.

Sivillerin gemiye erişimi, askeri gemide güvenlik açığı kaygısı oluşturmakta ve planlama yapılırken gizliliğin korunması için özen gösterilmeli. Afetzedelerin yoğun başvurusunda verilen sağlık hizmetinin kalitesini arttırmak, triajı doğru uygulayıp yeşil alan hastalarının hızlı taburculuğunu sağlamak gerekmekte. KBRN (Kimyasal, Biyolojik, Radyolojik, Nükleer Tehditler) de düşünülürse olası askeri personele bulaş, gemiyi işlevsiz hale getirebilir. Hastane olarak gemi kullanılacaksa UMKE'ye(Ulusal Medikal Kurtarma Ekibi) ait sahra hastanesi modülleri benzeri yapı(Resim 1) uygulanmalı(4). Triajın ve tedavinin daha efektif olduğu bu yapı afetzedelerin gemiyle temasını azalacaktır.

Gemi personeli sağlık çalışanlarına karşı çok misafirperver davranmış, imkanlarını olabildiğince sunmuştur. Sağlık çalışanları sivil bireyler olup, askeri gemide olduklarını unutmamalı. Ayrıca geminin sağlık hizmeti vermek dışında görevlerinin olduğu dikkate alınmalı, askeri tüzüğe aykırı davranışlardan kaçınılmalı. Sağlık çalışanları olası kontaminasyona karşı dikkatli olmalı, askeri personelle minimum temas politikası izlemeli.

Gemi içerisinde yola çıkarken standart sahra hastanesi ekipmanlarına ek olarak tedarik edilen kan tetkikleri(hemogram, biyokimya, kan gazı ve kardiyak), röntgen ve ultrasonografi cihazı mevcuttu. Bu cihazların verilen sağlık hizmetinin kalitesini artırdığı görüldü. Bilgisayarlı tomografi cihazının gemi sahra hastanesine

entegrasyonu, verilecek sağlık hizmetini bir üst boyuta taşıyacak ve ileri görüntüleme ihtiyacı nedenli sevkleri azaltacaktır.

Planlanabilecek operasyonlar ve acil durumlarda gerekli kan ürünlerinin bulunmayışı hastaların mortalitesini ve morbiditesini artırabilir. Afet bölgesinden kan ürünleri temin edilebilse de gemiye entegre kan merkezi hayat kurtarıcı olabilir.

Afet koordinasyon ve 112 komuta merkezleriyle iletişimin önemli olduğu akılda tutulmalı, sağlık personelinin gemi içi ve dışı iletişimi sağlanmalıdır. (2) Askeri gemi olması nedeniyle Türk Silahlı Kuvvetleri'ne ait olmayan herhangi bir bilgisayarın gemide kullanılması yasak.

SONUÇ: Askeri gemilerin sahra hastanesi olarak kullanımı büyük potansiyel vadetmekte. Afet durumlarında hazırlıklı olmanın önemini net bir şekilde tecrübe edindik. Yola çıkarken plan yapmak her ne kadar gerekliyse de yapılan tatbikat ve uygulamaların alanında uzman eğitimciler tarafından hazırlanması, simülasyonların gerçekçi, özenli olması gerekliliği doğmuştur.(3) Birden fazla kurumun ve uzman personelin beraber çalıştığı multidisipliner yaklaşımlarda aktif çalışan birimlerin görüşlerinin alınması ve planın bir uzman yönetici tarafından etkin olarak yapılması mecburiyeti vardır. Bürokrasi ve iç tüzük engeline takılan uygulamaların yeniden düzenlenmesi veya şartların bu tüzüğe göre değiştirilmesi gerekir.

Anahtar Kelimeler: afet tıbbı, amfibi gemi, sahra hastanesi

Resim 1: Amfibi gemi içerisinde kurulabilecek örnek sahra hastanesi modülleri krokisi

KAYNAKLAR:

1. Tintinalli Acil Tıp Kapsamlı Bir Çalışma Kılavuzu 9. Baskı, 2021 – Bölüm 5 – Afetlere Hazırlık

2. Advenced Trauma Life Support Student Course Manual 10th Edition, 2018 – Appendix D – Disaster Preparedness and Response

3. Advenced Trauma Life Support Student Course Manual 10th Edition, 2018 – Appendix C – Trauma Care in Mass-casualty, Austere, and Operational Environments

4. Marshall, Kenneth D et al. "Design of the Academic Emergency Department." Emergency medicine clinics of North America vol. 38,3 (2020): 617-631. doi:10.1016/j.emc.2020.04.003

S44

FARKLI BİR SENKOP: HAVA EMBOLİSİ; OLGU SUNUMU

Aslı Nur Kılınç, Ali Batur, Bektaş Can Balkız, Mehmet Mahir Kunt
Hacettepe Üniversitesi, Acil Tıp Anabilim Dalı, Ankara, Türkiye

GİRİŞ

Hava embolisi vasküler sisteme giren hava nedeniyle oluşur. Nadir görülür ancak katastrofik sonuçları olabilmektedir. Etiyolojide cerrahi (nöroşirurji, jinekoloji-onkolojik cerrahi, kardiyo-torasik cerrahi, vb.), inravenöz (iv.) kateterizasyon (santral katater, plazmafarez, hemodiyaliz, vb.), radyolojik tetkiklerdeki prosedürler (iv kontrast madde enjeksiyonu), pozitif basınçlı ventilasyon, travma, vurgun yer almaktadır (1).

Hava embolisinin gerçek insidansı bilinmemektedir. Bunun nedenleri arasında hastalığın klinik prezantasyonundaki değişkenlik, ön tanılarda yer almaması, dokümantasyon yetersizliği, farklı etiyolojilerle ortaya çıkması yer almaktadır. Shaikh ve arkadaşlarının çalışmasında su altı tüplü dalışta gaz embolisi insidansı 100.000 dalışta 7 civarındadır (2). Alexander ve arkadaşlarının çalışmasına göre kardiyak bypass sonrası prevalans %0,003 ve %0,007 gibi düşük oranlarda izlenirken %50'sinde ciddi yan etkiler görülür. Aynı çalışmada prospektif kohort çalışmaları, insidansın 100.000 hastaneye yatışta 2,65 olduğunu bildirmiştir (3).

Hava embolisi sıklıkla 2 şekilde sınıflandırılır. Venöz hava embolisi (pulmoner hava embolisi), sistemik venöz dolaşıma dahil olan havanın sağ ventrikülden pulmoner dolaşıma gitmesi sonucu oluşur. Arteriyel hava embolisi, havanın sistemik arteriyel dolaşıma girmesiyle oluşur. Arteriyal dolaşımdaki bir hava embolisi, yetersiz kollateral dolaşıma sahip herhangi bir organın iskemi nedeni olabilir. Bu nedenle venöz emboliye göre daha ciddi sonuçları olabilmektedir (1).

Serebral hava embolisi (SHE), tıbbi prosedürlerin sırasında vasküler sisteme giren havanın serebral dolaşıma gitmesiyle oluşan bir komplikasyondur. SHE ile ilgili literatürde az sayıda örnek bulunduğundan hastalığın etiyolojisi ve ulaşılan sonuçlarla ilgili veriler sınırlıdır. Hastalığın yönetimi ve tedavisiyle alakalı prospektif çalışmaların yapılması uygun olmadığından vaka raporları önemli birer bilgi kaynağı haline gelmektedir (4).

Bu olgu sunumunun amacı, acil servislerde nadir görülen ayırıcı tanıda akla gelmeyen, ciddi mortalite ve morbiditeye neden olabilen hava embolisinin tanı ve tedavi sürecini aktarmaktır.

OLGU

Özgeçmişinde astım, geçirilmiş pulmoner tromboemboli (PTE), romatizmal kapak hastalığı, hipertansiyon (HT), tip 2 diabetes mellitus (DM), Hashimato tiroiditi öyküleri mevcut olan 39 yaşında kadın hasta acil servise senkop şikayeti ile getiriliyor. Başvuru öncesinde kontrastlı BT (bilgisayarlı tomografi) anjiografi tetkiki yapıldığı öğrenilen hastanın BT anjiografiden 20 dk sonra bilinç kaybı, senkop ve takiben gelişen baş ağrısı, bulantı ve üst ekstremitede güçsüzlük şikayetleri olduğu öğrenildi. Başvuru sırasındaki kan basıncı: 103/46 mmHg Ateş: 37,6 ^{o}C Nabız: 78/dakika SS: 22/dakika EKG: normal sinüs ritmi olarak tespit edildi. Hastanın fizik muayenesinde yüzünün sağ v2-v3 bölgelerinde, bilateral ekstremite distallerinde hipoestezi, üst ekstremitelerde motor fonksiyon kaybı dışında anlamlı bulgu görülmedi.

Hastanın fizik muayenesindeki hipoestezi, motor fonksiyon kayıpları bulunduğu için nörolojik hadiseler ön planda düşünülerek kontrastsız beyin BT görüntüleme planlandı. Beyin BT, kavernöz venöz pleksusda hava, beyin parankiminde iskemi ya da kanama bulgusu yoktur, şeklinde raporlandı. (şekil 1)

Elde edilen sonuçlar ile hasta nöroloji bölümüne konsülte edildi. Hasta trendelenburg pozisyonuna alınıp geri solumasız balon maske ile %100 O_2 verildi. Hastanın ellerinde ve ayaklarında olan uyuşma şikayetinin gerilediği, motor kuvvetinin tüm ekstremitelerde 5/5 normal hale geldiği görüldü. Hasta takip amaçlı Nöroloji servisine yatırıldı. 5 gün takip sonrası genel iyilik hali ile sekelsiz olarak taburcu edildi.

Şekil-1

TARTIŞMA

Arteriyal dolaşımda bulunan hava kabarcığı mikrosirkülasyonu bozarak iskemik son organ hasarı yapabilir. Serebral dolaşımdaki 2 mL, koroner arterlerdeki 0,5-1 mL kadar az miktardaki havanın ölümcül sonuçları olabilmektedir (1).

SHE, asemptomatik olabileceği gibi bilinç durumundaki değişiklikler, motor-duyu defisitleri, nöbet şeklinde iskemik inmeyi andıran semptomlarla ortaya çıktığından nadiren akla gelir ve tanı konulmasını zorlaştırır. Beyinde etkilenen bölge nörolojik semptomları belirler (5). Brown ve arkadaşlarının yaptıkları çalışmada hastaların çoğunun fokal defisit (%80) ve/veya komayla (%53) başvurduğu, %7'sinde status epileptikus, %47'sinde nöbet ve %33'ünde artmış kas tonusunun görüldüğü tespit edilmiştir (6).

Hızlı ve spesifik tedavi için erken tanı koymak önemlidir. Hava serebral arterioller tarafından hızla geri emilir. Bu nedenle SHE'den şüphe edilen hastalarda semptomların başladığı ilk saatte havanın görülebilmesi için beyin BT ile değerlendirilmelidir. Kontrastsız beyin BT, az miktardaki havayı göstermede oldukça hassas bir yöntem olup ilk tercih edilen görüntüleme tekniğidir. BT'de emboliler sıklıkla küçük yuvarlak/eğrisel hipodansiteler (gyriform patern) şeklinde görülür. Perfüzyon beyin BT görüntülemesi yapıldığında akut iskemik lezyonlardaki gibi hava kabarcığının yerleştiği bölgedeki iskemi ve penumbra alanları görülebilir (5).

SHE'den şüphelenildiğinde ilk olarak hava yolu güvenliği, solunum, dolaşım değerlendirilmelidir. Tanı için testler devam ettiği sırada uygun destekleyici tedaviler hemen uygulanmalı ve doku perfüzyonu sağlanmalıdır. Bu sırada hastayı pozisyonlandırarak daha fazla embolizasyondan kaçınılabilir. Tanı konulduktan sonra endikasyona göre kesin tedavi uygulanabilir (2).

Hemodinamik olarak stabil kabul edilen hastalar, uç organ hasarı olmayan ve/veya minimal semptomları olan hastalardır. Sadece yüksek akımlı oksijen (O_2) ve hasta pozisyonunun sağlanmasıyla tedavi edilebilirler. Bu hastalarda stabilitede bozulma, iskemi belirtilerinin ortaya çıkması veya semptomlar ilerlemediği sürece kesin tedavi vermeye gerek yoktur (1).

Yüksek akımlı O_2 tedavisi, O_2'nin kısmi basıncını artırdığı için kandaki nitrojenin kısmi basıncını azaltır. Böylece hava kabarcığında yüksek oranda bulunan nitrojenin, konsantrasyon olarak az bulunduğu kana doğru difüzyonu sağlanır. Sonuç olarak embolize hava kabarcığının boyutu azalır ve emilim hızı artar (4).

Venöz hava embolizasyonu olan hastalar ivedilikle Trandelenburg poziyonuna, Durant menevrası da denen sol lateral dekübit poziyonuna veya ikisinin beraber olduğu sol lateral dekübit baş aşağı poziyonuna getirilmelidir. Bu pozisyonlar, hava kabarcığının sağ ventrikül içerisinde tekrar konumlanmasını sağlayıp embolize olma olasılığını düşürür (7).

Hemodinamik olarak stabil olmayan (örn. hipotansiyon, kardiyopulmoner bozulma, miyokard enfarktüsü, vazopresör ihtiyacı, nörolojik defisitlerin varlığı veya uç organ hasarı) hastalara agresif destek tedavisi ile kesin tedavi uygulanmalıdır. Kesin tedavide hava kabarcığının boyutunu azaltmak amacıyla hiperbarik oksijen tedavisi (HBO) veya havayı direkt çıkarmak için sağ atriumdan havanın alınması gibi tedaviler yer alır (1).

HBO, tipik olarak >2000 mmHg kısmi O_2 basıncı elde ederek atmosferik basınçtan daha yüksek basınçlar elde edebilir. Yüz maskesi aracılığıyla %100 O_2 tedavisinde ise basınç miktarı ancak <600 mmHg kadardır. Yüksek basınçla sağlanan hiperoksi ile hava kabarcığındaki nitrojenin yer değiştirmesi muazzam derecelerde olur. Böylece hava kabarcığının boyutu hızla azalır ve arteriyel dolaşımdaki mekanik tıkanıklık ortadan kalkar. Arteriyal O_2 basıncındaki artma aynı zamanda O_2 iletiminin artmasını sağlayarak doku iskemisinin iyileşmesine yardımcı olur (2).

SONUÇ

SHE nadir görülse de potansiyel olarak katastrofik bir durumdur. Ancak tedavisi de bir o kadar kolay ve hızlı yanıt alınabilen uygulamalar içermektedir. Öncelikle hekimin mevcut durumdan şüphelenmesi ve uygun tedaviye başlaması gerekmektedir. Böylece şiddetli klinik prezantasyonu olan hastalarda dahi klinik açıdan tam iyilik hali sağlanabilir.
Literatürde SHE ile ilgili vaka sayısının azlığı, etkilenen hastalarda etiyoloji ve sonuç hakkında bilgi sınırlılığı, yönetim ve tedavi ile ilgili prospektif çalışmaların mümkün olmaması nedeniyle standartlaştırılmış bir raporlama yöntemi, alanda daha kaliteli araştırmayı kolaylaştırabilir.

Anahtar Kelimeler: senkop, serebral hava embolisi, hiperbarik oksijen tedavisi

KAYNAKÇA

(1) O'Dowd, L. C., & Kelley, M. A. (2022, September 12). UpToDate. Retrieved March 10, 2023, from https://www.uptodate.com/contents/air-embolism#H1457061785

(2) Shaikh, N., & Ummunisa, F. (2009). Acute management of vascular air embolism. *Journal of Emergencies, Trauma, and Shock*, *2*(3), 180. https://doi.org/10.4103/0974-2700.55330

(3) Alexander AM, Martin N. Arterial Gas Embolism. 2022 Apr 14. In: StatPearls [Internet]. Treasure Island (FL): StatPearls Publishing; 2022 Jan–. PMID: 31536206.

(4) Hatling, D., Høgset, A., Guttormsen, A. B., & Müller, B. (2018). Iatrogenic cerebral gas embolism-A systematic review of case reports. *Acta Anaesthesiologica Scandinavica*, *63*(2), 154–160. https://doi.org/10.1111/aas.13260

(5) Brito, C., Graca, J., & Vilela, P. (2020). Cerebral air embolism: The importance of computed tomography evaluation. *Journal of Medical Cases*, *11*(12), 394–399. https://doi.org/10.14740/jmc3583

(6) Brown, A. E., Rabinstein, A. A., & Braksick, S. A. (2023). Clinical characteristics, imaging findings, and outcomes of cerebral air embolism. *Neurocritical Care*, *38*(1), 158–164. https://doi.org/10.1007/s12028-022-01664-3

(7) Jorens, P. G., Van Marck, E., Snoeckx, A., & Parizel, P. M. (2009). Nonthrombotic pulmonary embolism. *European Respiratory Journal*, *34*(2), 452–474. https://doi.org/10.1183/09031936.00141708

S45

ACİL SERVİSTE TOKSİKOLOJİ VAKALARI

Halil Emre KoyuncuoğluE[1], Neslihan Gürbüz[1], Gültekin Kadı[1],Fikret Bildik[1], Ayfer Keleş[1], Ahmet Demircan[1]
[1]*Gazi Üniversitesi Tıp Fakültesi Hastanesi Acil Tıp Anabilim Dalı, Beşevler Ankara*

GİRİŞ – AMAÇ

Toksikolojik vakalar ile acil pratiğinde sık olarak karşılaşmaktayız. Toksik madde maruziyeti çok geniş bir klinik prezentasyon ile başvurabilmektedir ve hastaların maruziyet süresi ve miktarı da Acil Serviste hastanın triyajında etkili olmaktadır.

YÖNTEM

01.03.2018- 30.04.2018 tarihleri arasında Gazi Üniversitesi Sağlık Araştırma ve Uygulama Merkezi Acil Servisine başvuran hastalar retrospektif olarak tarandı ve toplam 25 hasta çalışmamıza dâhil edilmiştir.

BULGULAR

25 hasta çalışmamıza dâhil edilmiştir ve bu vakaların %64'ü kadın, %36'si erkekti. Hastaların yaş ortalaması 32 (n=25) olarak hesaplanmıştır. Hastaların toksikolojik özelliklerine bakıldığında %56'sının öz kıyım, %28'inin karbonmonoksit zehirlenmesi ve %8'inin kostik madde alımı olduğu görülmüştür. Özkıyım ile gelen hastaların (n=14) %64'ü kadınlar oluşturmaktaydı ve kadın cinsiyetin erkeğe oranla daha fazla olması dikkat çekmektedir. Kadın hastaların %56'si, erkek hastaların %55'i ise özkıyım ile başvurmuştur. Özkıyım ile başvuran hastaların bir tanesi lityum, bir tanesi ise süper varfarin alımı olmakla beraber hastalar çoğunlukla çoklu ilaç alımı ile başvurmuştur.

SONUÇ VE TARTIŞMA

Başvuran hastaların çoğunluğunu kadınlar oluşturmaktaydı. Hastalar genellikle özkıyım ile başvurmuştur. Hastaların çoğu stabil olmaları nedeniyle genellikle yeşil alanda takip edilmiştir. Hastaların acil servis başvurunda eksitus olan mevcut olmamakla beraber tüm hastalar zehir danışma merkezine bildirimi yapıldıktan sonra tüm takipleri acil serviste yapılmış olup ardından komplikasyonsuz olarak taburcu edilmiştir.

Çok farklı semptom ve bulgulara yol açması nedeniyle toksikoloji vakaları acil servisler açısından her zaman önemsenmesi ve yakın takip edilmesi gereken vakaların ilk sıralarında yer almaktadır. Maruziyetlerin süresi, miktarı, alınma şekli, başvuru süresi ve diğer birçok faktör hastaların klinik seyri için önemlidir ve hastanın seyri için büyük önem taşımaktadır. Bu yüzden acil servislerde toksikoloji açısından deneyimli bir doktorun bulunması bu seyrin daha sağlıklı ve profesyonel bir biçimde yönetilmesine olanak sağlayacaktır.

ANAHTAR KELİMELER

acil servis başvuruları, toksikolojik aciller, suicid, özkıyım

S47

BAKIR ÇUBUK İLE ÇOCUK DÜŞÜRMEK İSTEYEN ANNEDE SEPTİK ABORTUS

Ezgi Cesur, Furkan Çağrı Oğuzlar
Süleyman Demirel Üniversitesi Tıp Fakültesi, Acil Tıp Anabilim Dalı, Isparta

GİRİŞ

Septik abortus, spontan veya isteğe bağlı oluşan düşüğün pelvik enfeksiyon ile komplike olma durumudur. İnkomplet abortus olgularında fetal veya plasental dokuların bir kısmının uterusta kalması sonucu da gelişir. Tedavi edilmediği durumda septik abortusun herhangi bir evresinde hastada bakteriyemi ve sepsis gelişebilir. Bu vakamız ile bir kadının evde düşük yaptıktan sonra vaginal kanama, yüksek ateş (38°C) ve septik şok bulguları ile başvurması üzerine olan süreci ve sepsisin önemini vurgulamayı hedefledik.

OLGU SUNUMU

26 yaşında kadın, üç gün önce evde bakır bir çubuk vasıtası ile düşük yapmayı denemiş. Hastanın bugün ateşinin olması ve genel durumunun bozulması üzerine yakınları tarafından acil servise getirildi. Bilinç konfü, Glaskow Koma Skalası 7 puan olan hastanın geliş vitallerinden tansiyon: 89/41, nabız: 126 atım/dk, Spo2: %89, ateş: 38,4°C idi. Yüzeyel solunum yapan hasta entübe edildi. Hastanın laboratuar tetkiklerinde beyaz küre 19470/ml, nötrofil 13.87, hemoglobin 9.1g/dl, platelet 8.000/ml, Beta-HCG: 554.49, kreatinin 7.26mg/dl ve kan ph düzeyi 6.9 idi. Aktif vajinal kanaması devam eden ve şok tablosunda olan hasta septik abortus tanısı ile yatırıldı. Ampirik antibiyotik başlandı. Alınan kan kültüründe gram pozitif kok üremesi izlendi. Antibiyotik tedavisi revize edildi, kavite temizlendi ancak inotrop desteğine rağmen hasta toparlamadı ve 5. günde kardiyak arrest sonrasında müdahalelere rağmen exitus oldu.

TARTIŞMA

Literatürde bakırlı rahim içi araç(RİA) nedeniyle septik tablo oluşan çokça hasta bulunmaktadır. Kriminal abort denemeleri sonrasında enfekte komplikasyonlar daha çok görülmektedir. Çocuk doğurma yaşındaki bir kadın adet gecikmesi, vaginal kanama, karın ağrısı ve yüksek ateş ile başvurduğunda mutlaka septik abortus akla gelmeli, anamnez derinleştirilmelidir. Hastalığın erken dönemlerinde uygulanan antibiyotik tedavisi ve kaynak kontrolü septik odakları ortadan kaldırarak ölümü önleyebilir.

SONUÇ

Acil servis hekimlerinin üreme çağındaki kadınlarda jinekolojik acillere hakim olması ve erken tedaviye başlaması gerekmektedir.

Anahtar kelimeler: Septik abortus, Septik şok, Bakırlı RİA

S48

TÜRKİYE'DE GERÇEKLEŞEN AFETLERİN ÖZELLİKLERİ

Ali Kaan Ataman[1], Emel Altıntaş[2]
[1]*Tepecik Eğitim ve Araştırma Hastanesi, Acil Tıp Kliniği*
[2]*Ankara Eğitim ve Araştırma Hastanesi, Acil Tıp Kliniği*

GİRİŞ

Afetler, nüfus üzerinde ciddi etkiler yaratabilen, altyapıya önemli zararlar veren, önemli yaşam ve ekonomik kayıplara neden olan, beklenmeyen öngörülebilir ve öngörülemeyen olaylardır. (1) Doğal ve teknolojik afetler olmak üzere ikiye ayrılırlar. Deprem, sel, yangın vb. afetler doğal afetler grubunda iken, ulaşım kazaları, endüstriyel kazalar ise teknolojik afet grubundadır. (2)

Afet epidemiyolojisinin bilinmesi afet tıp eğitimi ve hastane afet organizasyon planlarında önemli rol oynamaktadır. Biz de bu nedenle bu çalışmada Türkiye'de gerçekleşen afetlerin özellikleri ve dağılımı yıllara ve bölgelere göre incelemeyi amaçladık.

YÖNTEM

Çalışmamız www.emdat.be uluslararası afet data seti kullanılarak yapılmıştır. Doğal, teknolojik ve kompleks afetler alt başlıkları taranarak, ülke olarak Türkiye'de gerçekleşen afetler seçilmiştir. Türkiye'de gerçekleşen afetler, gerçekleştiği yıl, afet alt grubu, afet tipi, afet alt tipi, gerçekleşen bölge kaydedilmiştir. İstatiksel analizinde ilgili tanımlayıcı istatistikler (yüzde ve ortalama) verildi ve grafikleri değerlendirildi.

BULGULAR

Çalışmamızda toplam 381 afet saptandı.209 'u (% 54.9) doğal afet, 172 (%45.1)'i teknolojik afet idi. Doğal afetlerde en fazla jeofizik grubu 111(% 53.1) saptandı. Jeofizik grubunda 100'ü (% 99.1) deprem idi. Hidrolojik grubunda sel tipi afet 52 (% 78.8) en fazla saptandı. Teknolojik afetlerde; ulaşım kazaları tipi 127 (%73.8) en fazla idi. Ulaşım kazalarında en fazla 70 (%55.1) kara yolu kazaları saptandı. (Tablo 1).

Dekadlara göre afet alt gruplarının dağılımı incelendiğinde son üç dekadda en fazla teknolojik afetlerin görüldüğü saptandı. Teknolojik afetlerden sonra ise son iki dekadda hidrolojik afetler en fazla idi. Coğrafi bölgelere göre dağılımı incelendiğinde; teknolojik afetlerin en fazla Marmara bölgesinde, jeofizik afetlerin en fazla Doğu Anadolu bölgesinde, hidrolojik afetlerin ise en fazla Karadeniz bölgesinde görüldüğü saptandı. (Şekil 1)

TARTIŞMA

Biz bu çalışma ile; Türkiye 'de doğal ve teknolojik afetlerin görülme sayısının birbirine yakın olduğunu saptadık. Afetlerin zaman içinde arttığını, özellikle teknolojik afetlerin 1980 yılından itibaren oranının arttığını saptadık. Afetlerin zaman içindeki artışı, afet veri tabanlarının kurulması ve sonuç olarak küresel afetlerin kaydının ve afetlere erişimin kolaylaşması nedeniyle yanıltıcı bir artış olabileceği de bildirilmiştir. (3)

En sık doğal afet olarak depremler görülürken; depremler en sık Doğu Anadolu Bölgesi'nde görüldüğünü saptadık. Türkiye deprem riskli bölge haritalarında da belirtildiği gibi Kuzey Anadolu Fay zou ve Doğu Anadolu fay zonu Doğu Anadolu Bölgesi sınırları içerisinde kesişmesinden dolayı olduğunu düşünüyoruz. (4)

Teknolojik afet olarak en sık ulaşım kazaları görülürken; ulaşım kazaların alt tipi karayolu kazalarının en sık görüldüğünü ve Marmara Bölgesi'nde görüldüğünü saptadık. Karayolu kazaları insan, yol ve araç faktörü birleşimi ile tetiklendiği belirtilmiştir. İnsan faktörünün ise teknolojik afetlerin bütün alt türlerinde en önemli faktör olduğu belirtilmiştir. (5)

Afetleri azaltmak için yönelik bilgilendirme çalışmalarının yapılmasının, çalışma alanlarında güvelik tedbirlerinin olmasının ve sık sık tatbikat yapılmasının, risk haritaları çıkartılarak analiz edilmesi ve buna yönelik önlemlerin alınmasının faydalı olacağı da bildirilmiştir. (5)

SONUÇ

Son dekadlarda teknolojik afetler daha fazladır. Teknolojik afet alt tipi ulaşım ve kara yolu kazaları yaşanmaktadır. Ülkemizde teknolojik afetler ve en sık Marmara Bölgesinde yaşanmaktadır. Buna yönelik afet planlanmaların yapılmasının önemli olacağını düşünüyoruz.

Kaynaklar:

1. Hidalgo J, Baez AA. Natural Disasters. Crit Care Clin. 2019 Oct;35(4):591-607.
2. Recep DURSUN, Serkan YILMAZ, Onur KARAKAYALI. Afet yönetimi ve tıbbi uygulamalar. Temel Başvuru kitabı. 2020,
3. Bahadır, H., & Uçku, R. (2018). Uluslararası acil durum veri tabanına göre Türkiye Cumhuriyeti tarihindeki afetler.
4. Sahin, S. (2019). The Disaster Management in Turkey and Goals of 2023. Turk. J. Earthq. Res, 1(2), 180-196.
5. Çelik, İ. H., Galip, U. S. T. A., Yılmaz, G., & Yakupoğlu, M. (2020). Türkiye'de yaşanan teknolojik afetler (2000-2020) üzerine bir değerlendirme. Artvin Çoruh Üniversitesi Uluslararası Sosyal Bilimler Dergisi, 6(2), 49-57.

S49

ELEKTROLİT BOZUKLUĞU OLAN ACİL SERVİS HASTALARINDA AİLE ÖYKÜSÜNÜN ÖNEMİ: OLGU SUNUMU

Halil Emre Koyuncuoğlu, Fuat Kulaksız
Dr. Nafiz Körez Sincan Devlet Hastanesi, Ankara

ÖZET

Acil serviste sık karşılaşılan durumlardan birisi de elektrolit bozukluklarıdır. Çoğu elektrolit bozukluğunda elektrolit düzeyleri yerine bu bozukluğa neden olan problemi tedavi etmek çok önemlidir. Olgumuzda elektrolit bozukluklarında aile öyküsünün sorgulanmasının problemin kaynağını saptamak ve hastalığın prognozu açısından ne kadar önemli olduğunu göstermek istedik. Acil servise ellerinde ve ayaklarında güçsüzlük, uyuşma şikayeti ile başvuran 36 yaş erkek hastamızda hipokalemi, hipomagnezemi tespit edilmiş ve etiyolojiye yönelik anamnezi derinleştirildiğinde ailesindeki birçok kişide elektrolit bozukluğu olduğu öğrenilmiştir. Aile öyküsünden yola çıkaracak kalıtsal bir hastalık nedenli elektrolit bozukluğu olabileceği düşünülmüştür. Hastaya potasyum ve magnezyum replasman tedavisine acil serviste ivedilikle başlanmıştır. Takibinde bilinç bulanıklığı gelişmiş ve ardından bradikardisi derinleşen hastada kardiyak arrest durumu gelişmiştir. Kardiyopulmoner resüsitasyon sonrası spontan dolaşım bulguları saptanmayan hasta exitus kabul edilmiştir. Acil serviste elektrolit bozukluğu ile takip edilen hastalarda etiyoloji açısından aile öyküsüne hasta anamnezi detaylandırılmalı ve elektrolit bozukluklarında tedavi zaman kaybetmeden başlanmalıdır.

Giriş: Hipokalemi, genel popülasyonda en sık karşılaşılan elektrolit anormalliklerinden biridir. Hipokalemiden farklı olarak, serum potasyum seviyesinin ≤2.5 mEq/L olarak tanımlanan şiddetli hipokalemi nispeten nadirdir (1). Magnezyum eksikliği, mevcut olduğunda, potasyumun böbrek atılımını şiddetlendirerek hipokalemiyi kötüleştirir ve hipokaleminin olumsuz etkilerini arttırır. Klinik olarak, kombine potasyum ve magnezyum eksikliği en sık loop veya tiazid diüretik tedavisi alan bireylerde görülür (2). Hipokalemi kliniği asemptomatik olabileceği gibi kas güçsüzlüğü, paralizi ve kas krampları gibi değişik prezantasyonlarda karşımıza çıkabilir (3). Hipomagnezemi ile karşılaşıldığında öncelikle gastrointestinal veya böbrek kayıpları, yetersiz beslenme ve kalıtsal koşullar gibi çeşitli kazanılmış koşullar dikkate alınmalıdır (4).

OLGU SUNUMU

36 yaş erkek hasta acil servisimize 1 gündür olan ellerinde ve ayaklarında uyuşma ve güçsüzlük şikayeti ile başvurdu. Hastanın tanı konulmuş herhangi bir hastalığı yok. Erkek kardeşi ve amcasında da elektrolit bozukluğu olduğu ve kardeşinin tanı konulma aşamasında exitus olduğu öğrenilmiştir. Amcasının ilaç tedavisine devam ettiği ve tanısının kalıtsal hastalık açısından araştırmasının devam ettiği hasta tarafından söylenmiştir. Hastamız aynı şikayetler ile yaklaşık bir yıl kadar önce yine acil servis başvurusu olmuş. Yapılan tetkikler sonrasında hipokalemi ve hipomagnezemi tespit edilen hastaya tedavisi düzenlendikten sonra etiyoloji araştırılması için dahiliye poliklinik takibi önerilmiş fakat hasta şikayetleri tekrarlamayınca polikliniğe gitmemiş. Acil servis başvurusu sonrasında ilk fizik muayenesinde hasta bilinci açık ve Glasgow koma skoru 15'ti. Vital parametreleri normaldi. Ateş 36.8 °C, kalp hızı 67/dk, pulse oksimetre ile oksijen satürasyonu %100 ve kan basıncı 128/77 mmHg idi. Elektrokardiyogramında normal sinüs ritmi görülmüştür. Nörolojik muayenesinde her iki alt ve üst ekstremitede kas tonusu ve fonksiyonunda azalma mevcuttu. Patella ve aşil tendon refleksinde zayıflama mevcuttu. Duyu ve kraniyal sinir muayenesi normaldi. Hastanın anamnez ve muayene bulguları göz önüne alınarak hastada nörolojik ve metabolik hastalıklar açısından gerekli laboratuvar ve radyolojik görüntüleme planlandı. Laboratuvarında potasyum değeri 1.86 mmol/l, klor değeri 110 mmol/l saptandı. Diğer laboratuvar parametreleri normal aralıktaydı. Beyin bilgisayarlı tomografi görüntülemesinde patoloji saptanmadı. Hipokalemik paralizi düşünülen hastaya 4 saatte bitecek şekilde 100 mmol potasyum klorür 500 cc %0,9 serum fizyolojik içerisinde intravenöz infüzyon şeklinde başlandı. Tedavinin takibinde kontrol potasyum değeri ölçüldüğünde intravenöz replasman tedavisine rağmen potasyum değeri 1.75 mmol/l olarak ölçüldü. Tedaviye dirençli ciddi hipokalemisi olan hastanın magnezyum değeri ölçüldüğünde 1.46 mmol/l olduğu görüldü. Hastaya 2 saatte bitecek şekilde 8 mmol magnezyum sülfat 500 cc %0,9 serum fizyolojik içerisinde intravenöz infüzyon olarak başlandı. Tedavisi devam ederken aniden bilincinde kötüleşmesi olan ve bradikardisi gelişen hastanın takibinde kardiyak arrest gelişmiştir. 10 dakika kardiyopulmoner resüsitasyon sonrasında hastanın spontan dolaşım bulguları saptanmıştır ve takibinde görülen elektrokardiyogramında sinüs bradikardisi ve belirgin U dalgaları saptanmıştır. Arteriyel kan gazında potasyum değeri 2.35 mmol/l olarak görülmüştür. Bradikardisi için 1 mg Atropin iv verilmesine rağmen bradikardisi düzelmeyen hasta takibinde tekrar kardiyak arrest olmuş ve kardiyopulmoner resüsitasyon sonrasında exitus kabul edilmiştir.

TARTIŞMA

Hem hipokalemi hem hipomagnezeminin, yaşamı tehdit eden kardiyak aritmilerle bağlantılı uzun yıllardır bilinmektedir.1983 yılında yapılan bir çalışmada hipokalemi ve hipomagnezemi arasındaki ilişkilerden bahsedilmiştir (5). 2019 yılında 48 hasta ile gerçekleştirilen bir çalışmada hipomagnezeminin hipokalemiye katkıda bulunan önemli bir faktör olduğundan ve hipomagnezeminin düzeltilmesinin hipokaleminin iyileşmesinde katkı sağladığından bahsedilmiştir
(6). Yurtdışında bir üniversite hastanesinin acil servisinde 43.000 hasta üzerinde yapılan bir çalışmada hastaların %69'unda hipokalemi nedeniyle EKG değişiklikleri olduğu gösterilmiştir. U dalgalarının varlığı, ST segment çökmesi ve ventriküler ekstrasistollerin bu hastaların %20'sinden fazlasında görülen en yaygın EKG değişiklikleri olduğundan bahsedilmiştir. Yine aynı çalışmada acil servisteki hipokalemi hastalarının etyolojilerinde yetersiz beslenme, diüretik ilaçlar ve uzun süreli kusma en sık görülen nedenler olarak gösterilmiştir (7).

SONUÇ

Bizim vakamızda hastamızın klinik bulguları, EKG değişiklikleri ve laboratuvar parametreleri açısından çoğu çalışma ile ortak özellikler olsa da etyolojik nedenlerine bakıldığında daha önce ek bir hastalığı olmayan, genç bir hasta olması ve klinik progresyonunun dramatik hızlı ilerlemesi açısından farklıdır. Ayrıca ailesinde birden fazla akrabasında elektrolit bozukluğu öyküsü olması açısından elektrolit bozukluğu olan hastalarda aile öyküsünün detaylı olarak incelenmesini vurgulamak istedik.

Anahtar Kelimeler: Hipomagnezemi, hipokalemi,aile öyküsü, replasman

Referanslar

1.Makinouchi R, Machida S, Matsui K, Shibagaki Y, Imai N. Severe hypokalemia in the emergency department: A retrospective, single-center study. Health Science Reports. 2022;5(3):e594.
2.D'silva D, Manjunath J, Alva J. A Study on Occurrence of Hypomagnesemia in Hypokalemia in a Tertiary Care Center.
3.Simonsen SK, Rittig NF, Poulsen PL, Svart MV. Hypokalemic Paresis in a 26-Year-Old Man After Recreational Cannabis Use. American Journal of Case Reports. 2022;23.
4.Cipolletta E, Di Matteo A, Filippucci E, Grassi W. Calcium Pyrophosphate Deposition Disease in a Patient with Familial Hypokalemia-Hypomagnesemia (Gitelman's-Syndrome): A Case Report–CPPD in Gitelman's syndrome. Ultraschall in der Medizin-European Journal of Ultrasound. 2020;41(06):695-7.
5.Boyd J, Bruns D, Wills M. Frequency of hypomagnesemia in hypokalemic states. Clinical chemistry. 1983;29(1):178-9.
6.Hamad A, Hussain ME, Elsanousi S, Ahmed H, Navalta L, Lonappan V, et al. Prevalence and management of hypokalemia in peritoneal dialysis patients in Qatar. International Journal of Nephrology. 2019;2019.
7.Marti G, Schwarz C, Leichtle AB, Fiedler G-M, Arampatzis S, Exadaktylos AK, et al. Etiology and symptoms of severe hypokalemia in emergency department patients. European journal of emergency medicine. 2014;21(1):46-51.

S52

MANUEL DETORSİYON VE ELEKTİF BİLATERAL TESTİKÜLER FİKSASYON AKUT TESTİS TORSİYONUNDA AÇIK DETORSİYONA ALTERNATİF BİR TEDAVİ MİDİR?

Ali Kaan Ataman[1], İncinur Genişol Ataman[2], Ayşe Demet Payza[2], Kamer Polatdemir[2]
[1]S.B.Ü İzmir Tepecik Eğitim ve Araştırma Hastanesi,Acil Tıp Kliniği,İzmir
[2]S.B.Ü İzmir Dr.Behçet Uz Çocuk Hastalıkları ve Cerrahisi Eğitim ve Araştırma Hastanesi, Çocuk Cerrahisi Kliniği,İzmir

GİRİŞ

Testis torsiyonu(TT) pediatrik ürolojik acillerin en yaygın sebeplerinden biridir(1). İlk olarak 1776 yılında Hunter tarafından sol TT 'u tarif edilmiştir (2). TT testis ve spermatik kordun longitudinal eksende, kendi etrafında dönmesi ile oluşur ve testisin kan damarlarının strangülasyonu ile sonlanır(3). 25 yaş altı erkeklerde 4000'de 1 sıklıkta görülür(4). Perinatal dönem ve pubertede sıklığı artar(1). Hastalar ani başlayan, şiddetli ve tek taraflı skrotal ağrı, bulantı ve kusma ile başvurur(5). Barbosa ve arkadaşlarının TT için hazırladığı TWIST isimli skor sistemi mevcuttur(Tablo 1)(6). Bu skor sistemine göre 6-7 puan yüksek risk, 1-5 puan orta risk, 0 puan düşük risk oluşturur. Akut skrotumun %15 nedeni TT'dur(7,8). Akut skrotumun diğer sebeplerinden(epidimoorşit, epididimit, appendiks testis torsiyonu, enfekte hidrosel vb.) ayırmak fizik muayene ile zordur(5,9). Ağrının başlangıcının üzerinden 6 saatten fazla geçtikten sonra TT irreversible olduğunu gösteren yayınlar mevcuttur(7). TT tedavisi açık testis detorsiyonu ve bilateral testiküler fiksasyon ya da manuel detorsiyon(open book tekniği)(10) ve elektif testiküler fiksasyon olarak yapılabilir(11). Bu çalışmamızda testis torsiyonu nedeni ile cerrahi detorsiyon ve manuel detorsiyon yaptığımız hastalarımızı karşılaştırıp, acil servise TT ile başvuran hastalarda fizik muayene sırasında manuel detorsiyon tekniğinin etkin olup olmadığını göstermek istedik.

Bulgu	Puan
Testiste şişlik	2
Sert testis	2
Kremasterik refleks yokluğu	1
Bulantı veya kusma	1
Yüksek yerleşimli testis(Prehn belirtisi)	1

Tablo 1. TWIST skor sistemi(6)

Şekil 1. "Open Book Teknik" Manuel Detorsiyon(10)

METHOD

3. basamak, tek merkezli, 0-18 yaş arası, son 3 yılda testis torsiyonu nedeni ile cerrahi detorsiyon ve manuel detorsiyon uyguladığımız hastalar retrospektif olarak değerlendirildi.. Hastaların yaşı, testis torsiyonunun tarafı(sol/sağ), ilk ultrasonografideki ön tanı(torsiyon/epididimoorşit), manuel detorsiyon(yapıldı/yapılmadı), ikinci ultrasonografideki ön tanı(torsiyon/detorsiyon), acil cerrahi(yapıldı/yapılmadı), orşiektomi yapılanlar olarak not edildi. İstatistik analiz için Statistical Packeage for Social Science 24. Versiyonu(SPSS, Chicago) kullanıldı. Hastalara ait değişkenler indipendent sample t testi ile karşılaştırıldı. P<0.05 ise anlamlı olarak kabul edildi. Hasta tanımlayıcı verileri ağırlıklı ortalama±standart sapma olarak verildi.

SONUÇ

39 TT olan hasta verisi analiz edildi. Yaş ortalaması 12.1±4.1 yaştı. 24(%61.5) hastanın TT'u sol testisteydi. 6 hastanın ilk ultrasonografisinde epididimoorşit, 33 hastanın ise TT ön tanısı mevcuttu. Hastaların ortalama başvuru süresi 31.8±32.2 saatti. Ultrasonografide TT olarak değerlendirilen 14 hastaya "open book" şeklinde manuel detorsiyon uygulandı. 6 epididimorşit ön tanılı hastanın şüpheli muayenelerinden dolayı tekrar ultrasonografi yapılmış ve 6 hastada da TT görüldü. Yapılan ikinci ultrasonografi ile TT tanısı almış 6 hasta dahil toplam 25 hastaya cerrahi detorsiyon ve bilateral testiküler fiksasyon uygulandı. Diğer 14 hastaya ise manuel detorsiyon ve elektif testiküler fiksasyon uygulandı. Manuel detorsiyon uygulanan 14 hastanın uygulama sonrası ultrasonografilerinde, uygulamanın başarılı olduğu görüldü ve bu hastalara ortalama 7.3±1.9 gün sonra elektif olarak bilateral testiküler fiksasyon uygulandı. Epididimoorşit olan ve manuel detorsiyon denenmeyen 6 hasta ile 19 TT olan ve manuel detorsiyon denenmeyen hastaya acil şartlarda cerrahi detorsiyon ve bilateral testisküler fiksasyon uygulandı. Manuel detorsiyon ve elektif bilateral testiküler fiksasyon uygulanan hastaların hastanede yatış süresi ile cerrahi detorsiyon uygulan hastaların hastanede yatış süreleri arasında anlamlı fark yoktu (p=0.159). Hastaların hiçbirinin orşiektomi ihtiyacı olmadı.

TARTIŞMA

Yayınlarda da parsiyel ve total torsiyonda efektif olduğunu ve testiküler sağ kalımı artırdığını göstermektedir(11). Bizim de çalışmamızda yaptığımız gibi kontrol ultrasonografi ile manevranın sonucunda testisin detorsiyone olduğu gösterilmiştir(12).

Testis, detorsiyone yapıldıktan sonra kapsülüne 1 cm kesi açılıp, sıcak salinde bekletilir, parankim dokusunun rengi normale dönmeye başlıyor ise yerinde bırakılabilir, ancak net bir fikir birliği yoktur(13).

Manuel detorsiyonda da cerrahi detorsiyonda da operasyon kesisini raphe skrotiden açıp bilateral testiküler fiksasyon uyguluyoruz. Yayınlarda rekürren torsiyonu engellemek için testiküler fiksasyon önerilmektedir(14).

Sonuç olarak manuel detorsiyon tekniği çocuk hastalarda da acil serviste fizik muayene esnasında yapılabilir. Ancak manuel detorsiyon tekniği, her ne kadar acil cerrahi detorsiyona bir alternatif olarak görülse de özellikle uzamış torsiyone testislerde etkili olup olmayacağını çok merkezli ve daha fazla hasta sayısı ile yapılmış çalışmalarla gösterilebilir.

KAYNAKLAR

1.Drlík M, Kočvara R. Torsion of spermatic cord in children: A review. Journal of Pediatric Urology. 2013 Jun;9(3):259–66.
2.Nöske HD, Kraus SW, Altinkilic BM, Weidner W. Historical milestones regarding torsion of the scrotal organs. J Urol. 1998 Jan;159(1):13–6.
3.Boettcher M, Bergholz R, Krebs TF, Wenke K, Aronson DC. Clinical predictors of testicular torsion in children. Urology. 2012 Mar;79(3):670–4.
4.Lemini R, Guanà R, Tommasoni N, Mussa A, Di Rosa G, Schleef J. Predictivity of Clinical Findings and Doppler Ultrasound in Pediatric Acute Scrotum. Urol J. 2016 Aug 25;13(4):2779–83.
5.Shteynshlyuger A, Yu J. Familial testicular torsion: a meta analysis suggests inheritance. J Pediatr Urol. 2013 Oct;9(5):683–90.
6.Barbosa JA, Tiseo BC, Barayan GA, Rosman BM, Torricelli FCM, Passerotti CC, et al. Development and initial validation of a scoring system to diagnose testicular torsion in children. J Urol. 2013 May;189(5):1859–64.
7.Mäkelä E, Lahdes-Vasama T, Rajakorpi H, Wikström S. A 19-year review of paediatric patients with acute scrotum. Scand J Surg. 2007;96(1):62–6.
8.Burgher SW. Acute scrotal pain. Emerg Med Clin North Am. 1998 Nov;16(4):781–809, vi.
9.Ann Kroger-Jarvis M, Gillespie GL. Presentation of Testicular Torsion in the Emergency Department. Adv Emerg Nurs J. 2016;38(4):295–9.

10.MALE GENITAL PROBLEMS - RENAL AND GENITOURINARY DISORDERS - Tintinalli's Emergency Medicine - Just the Facts, 3ed. [Internet]. [cited 2023 Mar 8]. Available from: https://doctorlib.info/medical/tintinalli-emergency-medicine/57.html
11.Cornel EB, Karthaus HF. Manual derotation of the twisted spermatic cord. BJU Int. 1999 Apr;83(6):672–4
12.Cannon ML, Finger MJ, Bulas DI. Manual testicular detorsion aided by color Doppler ultrasonography. J Ultrasound Med. 1995 May;14(5):407–9.
13.Murphy FL, Law H, Mushtaq I, Sebire NJ. Testicular and paratesticular pathology in infants and children: the histopathological experience of a tertiary paediatric unit over a 17 year period. Pediatr Surg Int. 2007 Sep 1;23(9):867–72.
14.van Welie M, Qu LG, Adam A, Lawrentschuk N, Laher AE. Recurrent testicular torsion post orchidopexy - an occult emergency: a systematic review. ANZ Journal of Surgery. 2022;92(9):2043–52.

S54

RÜPTÜRE ABDOMİNAL AORT ANEVRİZMALARINDA PREOPERATİF MORTALİTE PREDİKTÖRLERİ: HARBORVİEW MEDİCAL CENTER (HMC) MORTALİTE RİSK SKORU YETERLİ Mİ?

Semih Murat Yücel[1], Fatih Çalışkan[2]
[1]*Ondokuz Mayıs Üniversitesi, Kalp Damar Cerrahisi AD., Samsun*
[2]*Ondokuz Mayıs Üniversitesi, Acil Tıp AD., Samsun*

GİRİŞ

Sadece preoperatif hasta verilerini kullanan Harborview Tıp Merkezi (HMC) risk skoru, hesaplama kolaylığı ve mortalite riskinin güvenilir bir şekilde tahmin edilmesi nedeniyle popülerlik kazanmıştır[1]. HMC mortalite risk skoru sadece dört preoperatif değişkeni içerir: 76 yaşından büyük olma, kreatinin seviyesinin 2 mg/dl'nin üzerinde olması, pH'ın 7,2'den az olması ve sistolik kan basıncının (SBP) 70 mmHg'den az olması. Her parametrenin varlığı bir puana eşittir ve toplam puan HMC puanı olarak hesaplanır. HMC mortalite risk skorunu hesaplama kolaylığına rağmen, henüz klinik uygulama kılavuzlarına dahil edilmemiştir.

Bu çalışmanın amacı, rAAA'lı hastalarda açık onarımı takiben hastane mortalitesini tahmin etmede HMC risk skorlama sisteminin etkinliğini değerlendirmekti. Ek olarak, çalışma postoperatif mortaliteyi etkileyebilecek preoperatif ve intraoperatif risk faktörlerini belirlemeyi amaçladı.

YÖNTEM

Bu çalışmaya 01 Ocak 2004-31 Aralık 2021 tarihleri arasında Ondokuz Mayıs Üniversitesi Sağlık Uygulama ve Araştırma Hastanesi acil servisine başvuran rAAA tanısı konularak açık cerrahi onarım yapılan 18 yaş ve üzeri hastalar dahil edilmiştir. Hastaların hiçbirine rEVAR uygulanmamıştır. Çalışmamız Ondokuz Mayıs Üniversitesi Klinik Araştırmalar Etik Kurulu tarafından onaylanmıştır (OMÜ CREC No: 2022/263; Tarih: 09.05.2022).

Hastalara ait değişkenler ve HMC skor bileşenleri çalışma formuna kaydedildi. 30 günlük hastane mortalite riski, HMC risk skorlama sistemi kullanılarak belirlendi.

İstatistiksel analiz, IBM® SPSS® Statistics (sürüm 23) kullanılarak gerçekleştirilmiştir. Verilerin normalliği, Kolmogorov-Smirnov testi kullanılarak değerlendirildi. Normal dağılmayan sürekli değişkenler, medyan (min-maks) olarak bildirildi ve Mann-Whitney U testi kullanılarak analiz edildi. Frekanslar veya yüzdeler olarak ifade edilen kategorik değişkenler, Ki-kare veya Fisher's Exact testi kullanılarak analiz edildi. Mortaliteyi etkileyen faktörleri belirlemek için tek değişkenli ve çok değişkenli lojistik regresyon analizleri yapıldı. HMC mortalite risk skorunun prediktif değerini değerlendirmek için ROC eğrileri kullanıldı. %95 güven aralığına sahip ROC-AUC (AUC) şeklinde verilmiştir. İstatistiksel anlamlılık tüm analizler için $p<0.05$ olarak belirlenmiştir.

BULGULAR

Çalışmaya 91 hasta dahil edilmiştir. Hasta karakteristikleri Tablo 1'de sunulmuştur.

Ölen ve hayatta kalan hastaların preoperatif hematokrit, laktat ve şok indeksi değerleri arasında istatistiksel olarak anlamlı bir fark gözlendi. Tersine, uygulanan kan ürünü hacmi ile mortalite arasında anlamlı bir korelasyon saptanmadı. Tablo 1, hastane öncesi hasta özelliklerinin ve 30 günlük mortalitenin bir özetini sunmaktadır. HMC skorunun medyan değeri 1 (0-4) idi ve hayatta kalanlar (medyan, 0 [0-2]) ile ölenler (2 [1-4]) arasında istatistiksel olarak anlamlı bir fark kaydedildi. rAAA onarımını takiben toplam 30 günlük ölüm oranı% 51.6 idi ve 44 hasta 30 günün üzerinde hayatta kaldı. Özellikle, HMC değerlendirmesinde sıfır puan alan hastaların hiçbiri ölmedi. Bir puan ve iki puan alan hastalar sırasıyla %35 ve %87 mortalite oranları sergilerken, üç veya dört puan puan alanların hiçbiri sağ kalamadı (Tablo 2).

Multivariate lojistik regresyon analizi, Tablo 3'te bildirildiği gibi sadece HMC risk skorunun postoperatif mortalite ile bir ilişki gösterdiğini ortaya koymuştur (OR=26.57; %95 güven aralığı [CI]: 4.59-153.64; $p<0.001$). HMC skoru, Şekil 1'de gösterildiği gibi, tüm hastalar için 0.912 AUC ile 30 günlük mortalite için güçlü bir prediktördür.

TARTIŞMA

Rüptür, AAA'nın ölümcül bir komplikasyonudur (%80). Biz, 30 günlük hastane içi ölüm oranının % 51.6 olduğunu ve bunun literatürdeki çalışmalarla tutarlı olduğunu belirledik.

Garland ve ark., rAAA için EVAR veya OR uygulanan 303 hastada mortaliteyi tahmin etmek için pratik bir puanlama sistemi kurmayı amaçlamıştır. Mevcut skorlama sistemlerinin tüm hasta gruplarında mortalitenin tahmin edilememesi ve intraoperatif verilere ihtiyaç duyulması gibi bazı sınırlamaları olduğunu belirtmişlerdir. Daha sonra, preoperatif olarak rAAA mortalite riskini belirlemek için HMC skorunu geliştirdiler. HMC skorlama

sistemi, 0'dan 4'e kadar puanlanan preoperatif değişkenler için kullanılır. 0-4 puanlık hastalar için beklenen mortalite oranları sırasıyla% 27, % 22, % 69, % 80 ve % 100 idi. Yazarlar, HMC'nin güvenilir, pratik, hesaplanması kolay olan ve rAAA onarımını takiben 30 günlük mortaliteyi tahmin etmek için sadece ameliyat öncesi hasta verilerini gerektiren tek puanlama sistemi olduğunu vurgulamışlardır[2]. Hemingway ve ark., 30 günlük ölüm oranının sıfır puanlık HMC skoru olan hastalar için% 14.6, bir puan için% 35.7, iki puan için% 68.4 ve üç ve dört puan için% 100 olduğunu bulmuşlardır[1]. Çalışmamızda hastane içi 30 günlük mortalite oranlarını HMC risk skoru 1-4 arasında olan hastalarda sırasıyla %35, %87, %100 ve %100 olarak hesapladık. Çalışmamızda, HMC skoru 0 puan olan 28 hastadan ölen olmadı. Çalışmamız ile Garland ve ark. arasındaki mortalite oranlarında gözlenen farklılık, sınırlı örneklem büyüklüğü, kohort çeşitliliği ve tedavi yöntemlerindeki farklılık dahil olmak üzere çeşitli faktörlere bağlanabilir. Ek olarak, HMC skoru, hasta kohortumuzdaki 30 günlük mortaliteyi öngörüyordu ve tüm hastalar için 0.912 AUC idi. Bu nedenle, HMC skorunun sadece popülasyon verilerini kullanarak postoperatif mortaliteyi başarılı bir şekilde tahmin edebileceğini kanıtladık. Ciaramella ve ark. tarafından yapılan çalışmada, HMC, VSGNE ve DAS için ROC analizindeki AUC, EVAR ve OR ile rAAA tedavisini takiben hastane mortalitesini tahmin etmek için sırasıyla 0.74 (% 95 CI: 0.60-0.88), 0.73 (% 95 CI, 0.58-0.87) ve 0.67 (% 95 CI, 0.51-0.83) idi. Bu çalışma, en güncel skorlama sistemlerinin (HMC, DAS ve VSGNE risk skorları) rAAA onarımından sonra hastane içi mortaliteyi doğru ve eşit olarak öngördüğünü göstermiştir. HMC ve VSGNE skorlarının tek değişkenli analizi, hastane içi ölümle doğrusal ilişkiler gösterdi; yüksek puanlar artmış ölüm olasılığı ile ilişkiliydi. Bu bulgu, her üç puanlama sistemi için de önemli öngörücü değerler gösteren ROC eğrileri tarafından desteklenmektedir. Söz konusu çalışmaya hem ameliyathane hem de rEVAR uygulanan hastalar; örneklem büyüklükleri çalışmamızın yaklaşık yarısı kadardı [3]. Sonuç olarak, bu faktörler nedeniyle bu iki çalışma arasında HMC skoru için ROC analiz sonuçlarındaki farklılıklar ortaya çıkmış olabilir.
Çalışmamızın sınırlılıkları, küçük örneklem büyüklüğü, retrospektif doğası, tek merkezli tasarımı, rEVAR uygulanan hasta olmaması ve uzun süreli sağkalım sonuçlarının olmamasıydı.

SONUÇ

Our study showed that the HMC risk score could reliably predict in-hospital mortality, but it did not reveal any other parameters that further increased the reliability of this scoring system without compromising on its easy and practical calculation.

REFERANSLAR

1. Hemingway JF, French B, Caps M, et al. Preoperative risk score accuracy confirmed in a modern ruptured abdominal aortic aneurysm experience. J Vasc Surg. 2021;74(5):1508-1518. doi:10.1016/j.jvs.2021.04.043
2. Garland BT, Danaher PJ, Desikan S, Tran NT, Quiroga E, Singh N, et al. Preoperative risk score for the prediction of mortality after repair of ruptured abdominal aortic aneurysms [published correction appears in J Vasc Surg. 2018 Nov;68(5):1623]. J Vasc Surg. 2018;68(4):991-997. doi:10.1016/j.jvs.2017.12.075
3. Ciaramella MA, Ventarola D, Ady J, Rahimi S, Beckerman WE. Modern mortality risk stratification scores accurately and equally predict real-world postoperative mortality after ruptured abdominal aortic aneurysm. J Vasc Surg. 2021;73(3):1048-1055. doi:10.1016/j.jvs.2020.07.058
Not: Tam metin ve referanslar, sistemin bildirilerdeki karakter sınırı nedeniyle kısıtlı sunulmuştur.

TAM METİN POSTER BİLDİRİLER

EP-005

GENÇ ERKEK HASTADA DİZ AĞRISI: OLGU SUNUMU

Muhammed Evvah Karakılıç, Egemen Tavrak, Meryem Eda Köksal
Eskişehir Osmangazi Üniversitesi, Acil Tıp Ana Bilim Dalı, Eskişehir

GİRİŞ

Septik artrit, sıklıkla alt ekstremitelerde görülen bakteriler ve diğer mikroorganizmalarında neden olduğu, eklemde ani gelişen şişlik, ödem ve ağrıyla kendini gösteren enfeksiyonudur. Enfektif endokardit (EE) ise kalp endotelinin enfeksiyonudur. EE'in metastatik enfeksiyon komplikasyonları arasında emboli, metastatik abse ve mikotik anevrizma görülür. Embolik olaylar, enfektif endokardit hastalarında sık görülen ve hayatı tehdit eden bir komplikasyondur. Ancak günümüzde dahi bu hastalarda emboli riskini doğru bir şekilde tahmin etmek ve değerlendirmek zordur. Bu olguda, diz ağrısı şikâyeti ile acil servise başvuran ve septik artrit benzeri bulguları olan septik emboli vakasını sunulmaktadır.

OLGU

22 yaşında erkek hasta 2 gündür sol dizde ağrı ve yürümekte zorlanma şikayetiyle acil servise başvurdu. Hastanın özgeçmişinde septik artrit öyküsü ve enfektif endokardit nedenli Mitral valve replasman (MVR) öyküsü olup, coumadin ve beta bloker ilaç kullandığı öğrenildi. Vital bulgularında kan basıncı 120/65 mmHg, nabız 86/dk, ateş 37,2 C idi. Hastanın fizik muayenesinde sol dizde ve popliteal bölgede yaygın ağrı, kızarıklık, şişlik, ısı artışı olduğu ve periferik nabızlarının açık olduğu tespit edildi. Alt ekstremitelerde renk değişikliği, çap farkı tespit edilmedi. Yapılan yatak başı ekokardiyografide trombüs ile uyumlu görünüme rastlanılmadı. Alt ekstremite ultrasonunda da intraartiküler serbest sıvı ve alt ektremitede derin ven trombozu ile uyumlu görünüme rastlanılmadı.
Gönderilen laboratuar tetkiklerde karaciğer böbrek fonksiyon testleri normal referans aralığında idi. Beyaz küre sayısı 15.180/µL, INR 1,38, CRP 53,1 mg/L , prokalsitonin düzeyi 0,19 ng/mL olarak geldi. Hastanın özgeçmişinde septik artrit hikayesi olmasına rağmen USG'de serbest sıvı olmaması ve yeniden yapılan fizik muayenede popliteal bölgede şiddetli ağrısı olması üzerine arteriyel anevrizma ve emboliyi ekarte etmek için alt ekstremite BT anjiyografisi çekildi. Popliteal arter bölgesinde distale geçişe izin veren arteriyel emboli görünümü olarak raporlandı. Hasta kalp damar cerrahisi ile konsülte edildi ve operasyon amaçlı kalp damar cerrahisine yatırıldı. Ertesi gün yaygın serebral emboli gelişen hastanın bilinci geriledi ve tedavi açısından Nöroloji Yoğun Bakım Ünitesine devredildi. Genel durumu düzeldikten sonra serviste izleme alınan hasta 44. Günü sekelsiz taburcu edildi. Takibinde 13 gün sonra ani kardiyak arrest geliştiği, dış merkez acil servise getirildiği, tüm müdahalelere rağmen spontan geri dönüş sağlanamadığı ve ex olduğu öğrenildi.

TARTIŞMA VE SONUÇ

Enfektif endokardit yüksek mortalite ve morbiditeye sahip olup komplikasyonlar konusunda hastalar dikkatle takip edilmesi gerekir. EE'li hastalarda septik emboli oranı, çalışmalar arasında büyük farklılıklar gösterse de sistemik derlemelerde bu oran ortalama %25 olarak verilmektedir. Aynı zamanda MVR'li hastalarda da antikoagülan tedavi uygulansa bile yine de tromboz riski olduğu bilinmektedir. Her ne kadar bu hastada septik artrit öyküsü olması, geliş şikâyetinin septik artrit bulgularına benzer olması klinisyeni artrit ön tanısına yönlendirse de iyi bir muayene ve laboratuvar sonuçlarının dikkatle değerlendirmesi doğru tanıya gitmede anahtar rol oynamıştır. Hastanın özgeçmişindeki tanılar ve bunların olası komplikasyonları daima akılda tutulmalıdır. Bu hastada yapılan tetkikler sonucunda, daha öncesinde septik artrit ve enfektif endokardit hikayesi olması ve INR düzeyinin inefektif olması, septik emboli veya kapak trombozunu düşündürmüştür. Hatta bu hastada olduğu gibi muhtemel yeni gelişen tromboembolik olay sonucu ani kardiyak arrest geliştiği ve ölümle sonuçlandığı gözlenmiştir. Sonuç olarak EE ve kapak replasmanı olan hastalarda geliş şikayeti basit bir diz ağrısı olsa da mortalitesi ve morbiditesi yüksek komplikasyonlar konusunda dikkatli olunmalı hikaye ve fizik muayene bulgularını da göz önüne alarak taburculuk kararı verilmelidir.

EP-006

İSKEMİ Mİ? HİPERTROFİ Mİ? YAMAGUCHİ SENDORUMU

Hasan Can Sağlam, Ahmet Karakaya, Ali Batur, Bülent Erbil
Hacettepe Tıp Acil Tıp Anabilim Dalı

GİRİŞ

Hipertrofik kardiyomiyopati (HKMP) miyokardın sarkomer proteinlerini kodlayan dokuz genden birinin mutasyonu sonucu oluşan otozomal dominant geçişli bir hastalıktır (1). Apikal tip hipertrofik kardiyomiyopati (ApiHKMP) nispeten nadir görülen ve ağırlıklı olarak apikal tutulumu olan hipertrofik kardiyomiyopatinin bir formudur. Apikal HKM Japonya'daki tüm hipertrofik kardiyomiyopatilerin yaklaşık %25'ini oluşturmaktadır. Ancak, Japonya dışındaki görülme sıklığının %1-2 olduğu tahmin edilmektedir (2,3). Api-HKMP tipik özellikleri, ilk olarak Sakamoto ve Yamaguchi tarafından tanımlanmıştır. Bu özellikler elektrokardiyografide dev T dalga negatifliği ve ventrikülografide sol ventrikülün "maça ası benzeri" görünümüdür. Geniş bir klinik tablo yelpazesine sahiptir. En sık görülen semptom göğüs ağrısıdır ve bu nedenle akut koroner sendromu taklit edebilir ve sık görülen bir vaka olmaması nedeniyle sıklıkla tanı atlanır. Bu olgu sunumunda amacımız, göğüs ağrısı ile başvuran hastalarda apikal tip hipertrofik kardiyomiyopatinin ayırıcı tanılardan biri olarak kalmasının önemini vurgulamaktır.

OLGU

73 yaş erkek hasta yaklaşık 3 saat önce başlayan, aralıklı olan, nefes almakla artan göğüs ağrısı şikayeti ile acil servise başvurdu. Bilinen dahili bir hastalığı olmayan, ilaç kullanmayan ve AKS açısından aile öyküsü bulunmayan hastanın 60 paket/yıl sigara kullanım öyküsü olduğu öğrenildi. Hastanın geliş vitallerinde tansiyonu 140/80 mmHg, nabzı: 75 atım/dk, solunum sayısı 20/dk, ateşi 36.7 ºC, saturasyonu %94 olarak normal değerlendirildi.
Hastanın fizik muayenesinde patolojik bir bulguya rastlanılmadı. Kardiyak oskültasyonda herhangi bir üfürüm duyulmadı. Hastanın 12 derivasyonlu elektrokardiyografisinde v4-5-6 derivasyonlarda derin T dalga negatifliği, inferior derivasyonlarda 0.5 mm ST segment depresyonu ve sol ventrikül hipertorfisi bulguları vardı (Şekil 1). Laboratuvar değerlerinde troponin ve CK-MB değerleri normaldi. Hastanın aynı zamanda biyokimya ve hemogram değerleri de normaldi. Hasta Kardiyolojiye konsülte edildi ve yapılan transtorasik ekokardiyografisinde sol ventrikül apeks kalınlığı 14 mm (6-11mm) ölçüldü (Şekil 2). Hastanın ejeksiyon fraksiyonu normaldi. Hastanın EKG ve EKO bulguları "Yamaguchi Sendromu" açısından anlamlı bulundu. Hastaya antiplatelet ve beta blokör tedavisi başlanıp poliklinik kontrol önerildi. Hastanın poliklinik kontrolünde çekilen kardiyak MR'ında sol ventrikül apikal düzeyde hipertrofi saptandı (Şekil 3).

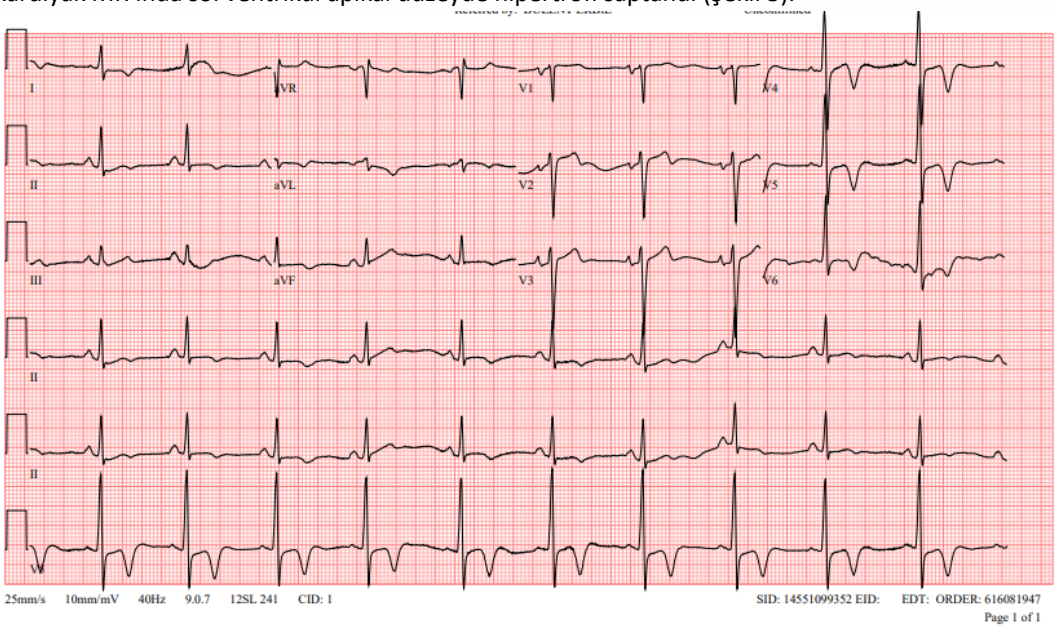

Şekil 1. Yamaguchi Sendrumu derin negatif T dalgaları

Şekil 2. Yamaguchi sendromu ekokardiyografi bulgusu

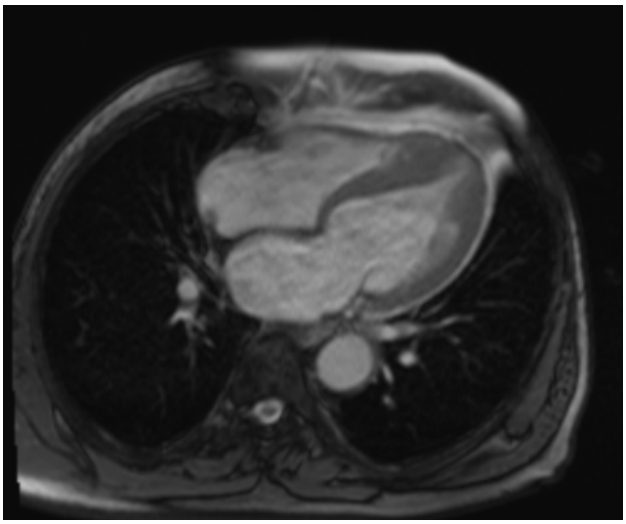
Şekil 3. Yamaguchi Sendromu manyetik rezonans görüntüsü

TARTIŞMA

Japonya'da Api-HKMP, tüm hipertrofik kardiyomiyopatilerin %13-25'ni teşkil etmekte, bu oran batılı ülkelerde ise %1-2'dir (2,3). Hipertrofik kardiyomiyopatide görülen diffüz hipertrofinin aksine, bu hastalıkta duvar kalınlaşması papiller kasın altında apeks bölgesindedir. Hipertrofik kardiyomiyopatiye göre daha iyi prognoz gösterir, ancak atriyal fibrilasyon, miyokart enfarktüsü ve ani ölüm gibi bazı komplikasyonlar görülebilir (4). Bu hastalar apikal bölge iskemisine bağlı olarak tipik göğüs ağrısı ile başvurabilirler. Artmış miyokard dokusu, küçük damar hastalığı ve bozulmuş vazodilatör rezervi miyokard iskemisinin olası nedenleri olarak belirtilmiştir. Anterolateralde repolarizasyon bozukluğu ApiHKMP'li vakaların tümünde gözlenirken dev T dalga negatifliği ise vakaların yaklaşık yarısında izlenebilir (5-6). Bu hastalar semptomlar ve EKG bulguları nedeniyle genellikle koroner arter hastalığı ile karıştırılır. Çoğu olguda çekilen anjiografide koroner arterler normal saptansa bile küçük bir grupta koroner arter hastalığı gösterilmiştir. Hastalığa özgü başka bir tipik bulgu ise sol ventrikülografide izlenen maça ası görünümüdür (ŞEKİL 4). Daha önce anterolateral derivasyonlarda tanımlanan erken repolarizasyon saptanan hastalarda Api-HKMP tanısı akılda bulundurulmalıdır. Bu hastaların değerlendirilmesi için trans torasik ekokardiyografi ilk seçenektir. Ancak apikal bölgeyi görmesi artefaktlar ve zayıf ekojenite nedeniyle her zaman mümkün olmamaktadır. Bu gibi durumlarda, başka incelemeler (manyetik rezonans görüntüleme, kontrast ventrikülografi) düşünülmelidir. Sunulan vakada da klinik, EKG bulguları, ekokardiyografi ve MRG tetkiklerinde apikal hipertrofik kardiyomiyopati tanısı kesinleşmiştir.

SONUÇ

Akut koroner sendromu taklit edebilen apikal tip hipertrofik kardiyomiyopati az görülen bir vaka olması nedeniyle sıklıkla atlanır veya geç tanı alır. Akut koroner sendrom açısından özellikle düşük riskli hastalarda EKG'de anterior derivasyonlarda derin T dalga negatifliği, sol ventrikül hipertrofisi bulguları görüldüğünde ayırıcı tanı olarak mutlaka akla gelmelidir ve erken yönlendirme yapılmalıdır. Böylelikle Yamaguchi Sendromuna bağlı oluşabilecek olan atriyal fibrilasyon, miyokart enfarktüsü ve ani kardiyak ölüm gibi bazı komplikasyonlar önlenebilir.

ANAHTAR KELİMELER

Apikal tip hipertrofik kardiyomiyopati, Yamaguchi Sendromu, Akut Koroner Sendrom

KAYNAKLAR

1. Bonne G, Carrier L, Richard P et al. Familial hypertrophic cardiomyopathy: from mutations to functional defects. Circ Res 1998;83:580-93.
2. Chikamori T, Doi YL, Akizawa M, Yonezawa Y, Ozawa T, McKenna WJ. Comparison of clinical, morphological, and prognostic features in hypertrophic cardiomyopathy between Japanese and western patients. *Clin Cardiol.* 1992;15:833–7. [PubMed] [Google Scholar]
3. Kitaoka H, Doi Y, Casey SA, Hitomi N, Furuno T, Maron BJ. Comparison of prevalence of apical hypertrophic cardiomyopathy in Japan and the United States. *Am J Cardiol.* 2003;92:1183–6. [PubMed] [Google Scholar]
4. Abdin A, Eitel I, de Waha S, Thiele H. Apical hypertrophic cardiomyopathy presenting as acute coronary syndrome. *Eur Heart J Acute Cardiovasc Care.* 2016;5:289–91. [PubMed] [Google Scholar]
5. Eriksson MJ, Sonnenberg B, Woo A, Rakowski P, Parker TG, Wigle ED, et al. Longterm outcome in patients with apical hypertrophic cardiomyopathy. *J Am Coll Cardiol.* 2002;39:638–45. [PubMed] [Google Scholar]
6. Al Lawati H, Al Habsi M, Al Riyami AB. Left ventricular apical hypertrophy (Yamaguchi disease) *Eur Heart J Case Rep.* 2021;5:ytab330. [PMC free article] [PubMed] [Google Scholar]
7. Shah FA, Fujikawa P, Miller JB, Singh H. A novel case of Yamaguchi syndrome in a hispanic male. *Cureus.* 2021;13:e17651. [PMC free article] [PubMed] [Google Scholar]

EP-007

DİYABETİK AYAK OTOAMPUTASYON OLGU SUNUMU

Ozan Sarıkaya, Bülent Erbil, Ali Batur, Ayşenur Göçmen, Ozan Akhan
Hacettepe Üniversitesi Acil Tıp Anabilim Dalı

GİRİŞ

Diyabet, halk sağlığı için ciddi bir sorundur ve dünyada en sık üçüncü ölüm nedeni ve engelli olarak geçirilen yılların dördüncü önde gelen nedenidir. 2021 yılında dünya yetişkin nüfusunun %10,5'inden fazlasına diyabet tanısı kondu ve bu sayıların 2045 yılına kadar %12,2'ye (783,2 milyon) çıkması bekleniyor [1].

Diyabet daha düşük bir yaşam beklentisine yol açar ve hayatı tehdit eden ve pahalı komplikasyonları mevcuttur. Bunlar arasında diyabetik amputasyonlar, hastalığın kötü yönetilmesinin bir sonucu olarak en istenmeyen sonuçlardan birisidir. Diyabetiklerde diyabetik ayak ülser prevalansı % 4, yıllık insidansı %2.2- 6. oranındadır. Bir diyabetlinin yaşam boyunca diyabetik ayak ülseri insidansı %34'lere ulaşmaktadır. Tüm non-travmatik alt ekstremite amputasyonlarının %40-60'ı diyabete bağlıdır. Diyabetik ayak infeksiyonu yaklaşık %20 oranında değişik seviyelerde ampütasyona yol açmaktadır. Diyabetik amputasyonlarda 5 yıllık mortalite %70 e ulaşmaktadır [2].

Diyabetik amputasyonlar metatarsal kemiklerin proksimal ve distalinde amputasyon olmasına göre minör ve majör olarak sınıflandırılır. Majör amputasyon geçiren hastalarda, minör amputasyonlara kıyasla daha yüksek kronik hastalık prevalansı kanıtlanmıştır. Diyabetli bireyler arasındaki minör amputasyonların tahmini 100.000 birey başına yıllık 182,29 vaka; majör amputasyonların tahmini 100.000 birey başına yıllık 132,97 vaka olduğu gösterilmiş. Tip 1 diyabetli bireylerde majör amputasyonların insidans tahminleri, tip 2 diyabetlilere göre belirgin şekilde daha yüksek olduğu kanıtlamıştır.[4]

Kuru kangren, doku ölümünü içeren ve arteriyel tıkanma nedeniyle dokuyu kuru, koyu ve mumya haline getiren bir durumdur. Kademeli olarak gerçekleşir, yavaş ilerler ve dokuların yetersiz perfüzyonu nedeniyle genellikle vücudun alt ekstremitelerini (ayak parmakları ve ayaklar) etkiler ve doku büzülür, kızarır ve ampute olur. Hiperlipidemi, diyabet ve sigara kullanan kişilerde çok yaygındır. Uluslararası Diyabet Federasyonu'nun 2015 küresel raporuna göre, diyabetli 9,1–26,1 milyon kişi, daha sonra nekroza yol açabilecek ayak ülserleri geliştirmektedir. Bu durumda, net sınır çizgilerinin oluşması halinde genellikle amputasyon uygulanır. [5]

OLGU SUNUMU

İnsülin bağımlı tip 2 diyabetus mellitus ve hipertansiyon hastalığı bulunan 76 yaşında erkek hasta başvurudan 10 saat önce evi içerisinde yürürken sol ayağının, ayak bileğinin üst seviyesinden kendiliğinden ayrılması şikâyeti ile acil servise 112 tarafından getirildi. Hasta monitörize edildi. Vital değerleri stabil olarak değerlendirildi. Hasta Hastanın hikayesinde 1 yıl önce amputasyon önerildiği ancak kabul etmediği, ayak bakımını kendisinin sağladığı öğrenildi. Hastanın ampute olan uzvunu yanında getirdiği görüldü. Hastanın fizik muayenesinde kopan uzvun karakteristik kuru kangren görünümü mevcuttu, uzvun küçülmüş, mumyalanmış siyah görünümlü(Resim 1-A) ve kötü kokulu olduğu görüldü. Amputasyonun olduğu yerde sızıntı şeklinde kanama (Resim 1-B) görüldü, pürülan akıntısı mevcut değildi. Tetanoz profilaksisi uygulandı, hastaya paranteral klindamisin ve siprofloksasin tedavisi verildi. Uygun pansuman yapıldı. Hastaya direkt grafi tetkikleri istendi. Ortopedi ve enfeksiyon hastalıklarına konsülte edildi. Hastanın preoperatif hazırlıkları yapıldıktan sonra hastanın ortopedi ve travmatoloji bölümüne yatışı gerçekleştirildi ve hastaya ortopedi bölümünce sol bacak transtibial amputasyon uygulandı.

TARTIŞMA

Ayak problemleri diyabetiklerde majör mortalite ve morbidite nedenleridir. Diyabetik ayak ülserlilerin tedavisi multidisiplinerdir. Glisemik kontrol, enfeksiyonun kontrolü, ayaktaki basının azaltılması, ayağın damar yapısının değerlendirilmesi ve lokal yara iyileşmesi sağlanmalıdır. Diyabetik ayakta genel tedavi ilkeleri; eğitim, önleyici faaliyetler, klinik ağırlığına göre tedavileri kapsamaktadır. Ülser varsa yara debridmanı, enfeksiyonun kontrolü, lokal basının kaldırılması, hiperglisemi ve periferik arter hastalığının tedavisi, sigaranın bırakılması ve beslenmenin düzenlenmesi gibi yaşam tarzı değişiklikleri ile eşlik eden hastalıkların tedavisini kapsamaktadır. Yapılan bir çalışmada, periferik vasküler hastalığı, böbrek yetmezliği inme iskemik kalp hastalığı ve kalp yetmezliği

gibi kronik durumların varlığı amputasyon için riski arttırdığı gösterilmiştir [4]. Tüm diyabetiklere koruyucu ayak bakım eğitimi verilmelidir. Yüksek riskli diyabetli hastalarda (şiddetli nöropati, ayak deformiteleri veya ampütasyonları varsa) terapötik ayak giyimleri (tabanlık, uygun ayakkabı ve benzeri uygulamaları) önerilmektedir. Bir çalışmada, alt ekstremite yeniden amputasyon insidansının, daha önce diyabetle ilişkili amputasyonu olan bireyler arasında yüksek olduğu gösterilmiştir [3]. İyileşmeyen ya da iskemik olmayan yaralara önerilen adjuvan tedavilerinin (hiperbarik oksijen tedavileri, topikal büyüme faktörleri, dermal substratlar, granülosit- koloni uyarıcı faktörü, gibi) rutin kullanılmasına dair kanıtlar yeterli değildir.

Küresel olarak, 2010'dan 2020'ye kadar diyabetle ilişkili alt ekstremite amputasyonlarının yaygın olduğu ve tip 1 diyabetes mellituslu erkekleri orantısız şekilde etkilediği gösterilmiştir; ancak insidansı ülkeler arasında farklılık göstermektedir. Bakım gözetiminin iyileştirilmesi ve bu komplikasyonların uygun tedavisi ve önlenmesi için en iyi stratejilerin sunulması için çaba gösterilmesi gerekmektedir. Hastalığın erken bir aşamasında daha iyi diyabet yönetimi ve uygun ayak bakımı yoluyla amputasyon riskini azaltmak için hedefe yönelik müdahalelerin belirlenmesi gereklidir [3-5].

Diyabetik ayak, acil pratiğinin hayati tehlike içeren tanıları ile kıyaslandığında masum gözükmekle birlikte acil hekimleri için bir dizi risk ve zorluk içermektedir. Eşlik eden komorbiditeler, hastanın hızla septik tabloya dönüşebilmesi, osteomiyelit olma ihtimali acil hekimini tedirgin eden riskler arasındadır. Diğer bir zorluk ise multidisipliner yaklaşım gerektiren bir tablo olmasıdır. Acil servise başvuran benzer hastaların erken dönem cerrahi konsültasyonu, yara bakımı ile kanama kontrolü sağlanması ve erken dönemde antibiyoterapisinin başlanması önem arz etmektedir.

KAYNAKLAR

[1] BALCI, M Kemal, ed. “Epidemiyoloji.” *Diyabet Tanı ve Tedavi Rehberi* 9 (April 2019): 123–23.

[2] “Contents.” *Diabetes Research and Clinical Practice* 183 (January 2022): 109119. https://doi.org/10.1016/s0168-8227(22)00877-4.

[3] Ezzatvar, Yasmin, and Antonio García-Hermoso. “Global Estimates of Diabetes-Related Amputations Incidence in 2010–2020: A Systematic Review and Meta-Analysis.” *Diabetes Research and Clinical Practice* 195 (2023): 110194. https://doi.org/10.1016/j.diabres.2022.110194.

[4] Liu, Rongqi, Brian J Petersen, Gary M Rothenberg, and David G Armstrong. “Lower Extremity Reamputation in People with Diabetes: A Systematic Review and Meta-Analysis.” *BMJ Open Diabetes Research & Care* 9, no. 1 (2021). https://doi.org/10.1136/bmjdrc-2021-002325.

[5] AlWahbi, Abdullah. “Autoamputation of Diabetic Toe with Dry Gangrene: A Myth or a Fact?” *Diabetes, Metabolic Syndrome and Obesity: Targets and Therapy* Volume 11 (2018): 255–64. https://doi.org/10.2147/dmso.s164199.

Resim 1-A

Resim 1-B

EP008

GÖĞÜS AĞRISININ NEDENİ: BYPASS GREFTİNİ SARAN KİTLE

Asena Dağdelen, Elif Öztürk İnce, Volkan Arslan, Meltem Akkaş
Hacettepe Üniversitesi Tıp Fakültesi Acil Tıp Anabilim Dalı, Ankara

GİRİŞ

Göğüs ağrısı acil servise başvuru nedenleri arasında %5 oranında olup oldukça geniş bir ayırıcı tanı yelpazesine sahiptir.[1] Akut miyokard infarktüsü, aort diseksiyonu, kardiyak tamponad gibi *kritik tanılar*; daha az kritik ancak *acil tanı* olarak sınıflandırılan mediastinit veya pnömotoraks gibi tanılar da olduğu gibi *acil olmayan tanılar* başlığı altında kalp kapak hastalıkları, pnömoni, özefagiyel spazm veya tümör yer alır. Bu olguda nadir göğüs ağrısının nadir bir nedeni olarak prezente olan olguya yer verdik.

OLGU SUNUMU

Bilinen Diabetes mellitus, Bening Prostat Hipertrofisi, Katarakt, Koroner Arter Hastalığı, ICD ve geçirilmiş Koroner Arter Bypass Greft (KABG) cerrahisi nedenli LIMA'dave LAD'de grefti bulanan ex-smoker (25 yıl), 78 yaş erkek hasta acil servise göğüs ağrısı şikâyeti ile başvurdu. Hastanın göğüs ağrısının yedi aydır aralıklı olarak devam ettiği, sternal bölgede sol kola yayıldığını, önceki iskemik ağrılarına benzediğini nefes almakla ve eforla ilişkisiz olduğu öğrenildi. Sistem sorgulamasında halsizlik olduğu ek şikâyet/bulgusu olmadığı görüldü. Geliş vital bulguları normal olan hastanın, EKG'si pace ritminde olup öncekileri ile benzer bulundu. Fizik muayenesinde patolojiye rastlanmadı. Acil serviste kardiyak izlem yapılan hastada EKG değişikliği veya kardiyak enzim yüksekliği saptanmadı. Hastanın göğüs ağrısının devam etmesi nedeniyle Tripple rule- out protokolünde pulmoner, kardiyak ve aortik bilgisayarlı tomografi anjiyografisi alındı. Görüntüleme sonucunda LIMA- LAD bypass grefti patent, sağ koroner arterde stentler patent, sağ koroner arterde segment 2 proksimalinde %50-60 civarı, sağ koroner arter segment 3 düzeyindeki stentin distal komşuluğunda ve PLA çıkışında hemodinamik anlamlı darlıklar saptanırken ek olarak sol akciğer üst lob anterior segmentte plevra tabanlı göğüs duvarına şüpheli invazyonu bulunan 35x53 mm boyutlu kitle saptandı. Kitlenin mediasten invazyonu da mevcut olup sol IMA bypass greftinin kitle tarafından çevrelendiği ve aortopulmoner ve sol hiler bölgede eşlik eden minimal büyümüş lenf nodları saptandı (Şekil). Kardiyoloji bölümüne danışılan hastaya perkütan koroner angiografi yapıldı, anjiyografi sonucunda medikal izlem kararı alındı. Akciğerdeki yeni tanı kitleye yönelik olarak Multidisipliner Toraks Konseyinde görüşüldü ve girişimsel radyoloji bölümü tarafından kitleye yönelik transtorasik biyopsi yapılması planlandı.

TARTIŞMA

Primer akciğer tümörü, kalbe metastazların en yaygın kaynağıdır. Kardiyak invazyon en sık olarak perikarda ve daha az sıklıkla miyokarda olur. [2,3] Tümör tarafından bypass greftinin invazyonu sık değildir. Literatürde göğüs ağrısı ile prezente olup KABG greftininin tümör tarafından invazyonu görülen bir olgu bildirilmiştir. [3] Refrakter atriyal fibrilasyonun altta yatan nedeni olarak da KABG'i invaze eden akciğer kanseri olgusu da vardır. [4]

Tümörün kardiyak metastazı olan hastalar genellikle asemptomatiktir ve sıklıkla insidental olarak saptanırlar. Bu hastaların çoğu asemptomatik olmasına rağmen, semptom geliştirenlerde tanıdan birkaç hafta ila aylar önce ilerleyici göğüs rahatsızlığı veya nefes darlığı olabilir. Semptomatik hastalar ise genellikle bradikardi, atriyal fibrilasyon ve diğer aritmiler, bazen koroner arter oklüzyonu olan ve olmayan ST-segment yükselmeli miyokard infarktüsü dahil olmak üzere elektrokardiyogram (EKG) değişiklikleri ile başvurabilir.[2,4] Göğüs ve kalp hastalığı etiyolojik faktörlerinin ve hastalık süreçlerinin örtüştüğü göz önüne alındığında, kalp ve akciğer hastalıklarının aynı orta yaş veya daha yaşlı bireylerde, özellikle de akciğer kanseri geliştirme olasılığı daha yüksek olan aterosklerozlu sigara içen veya sigara içmiş kişilerde bir arada bulunması şaşırtıcı değildir.[5] Acil Serviste göğüs ağrısı ve aterosklerotik kalp hastalığı bulunan hastalarda kardiyak BT sırasında akciğer komorbiditelerinin insidental saptanabileceği ve göğüs ağrısının *"acil olmayan tanı"* sınıfında yer alan bir nedeni olarak karşımıza çıkabileceği akılda tutulmalıdır.

ANAHAR KELİMELER: Göğüs ağrısı, akciğer kanseri, koroner arter hastalığı, bypass grefti

KAYNAKLAR

1. Walls RM, Hockberger RS, Gausche-Hill M. *Rosen's Emergency Medicine : Concepts and Clinical Practice*. Ninth edition. Elsevier; 2018.

2. Suga T, Akuzawa N, Hatori T, Imai K, Kitahara Y, Kurabayashi M. ST segment elevation in secondary cardiac cancer: a case report and review of the literature. *Int J Clin Exp Med*. 2015;8(5):7719-7727.

3. Wang SC, Patel H, Scott WW. Lung Cancer Invading a Coronary Graft: Role of Coronary Intervention and Robotic Surgery. *The Annals of Thoracic Surgery*. 2018;106(5):e247-e248. doi:10.1016/j.athoracsur.2018.04.027

4. Gorospe L, Ayala-Carbonero AM, Ajuria-Illarramendi O, Cabañero-Sánchez A. Lung Cancer Invading a Coronary Artery Bypass Graft and Presenting as Refractory Atrial Flutter. *Arch Bronconeumol*. 2019;55(11):596-597. doi:10.1016/j.arbres.2019.03.018

5. Gaudio C, Tanzilli A, Mei M, et al. Concomitant screening of coronary artery disease and lung cancer with a new ultrafast-low-dose Computed Tomography protocol: A pilot randomised trial. *Sci Rep*. 2019;9:13872. doi:10.1038/s41598-019-50407-6

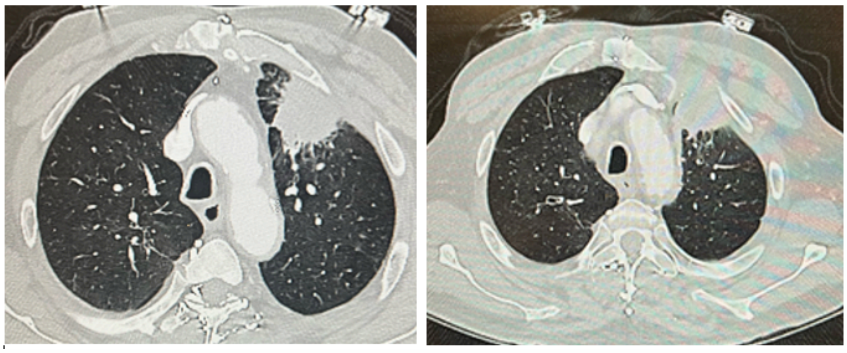

Şekil: Toraks BT görüntüsünde KABG IMA'yı çevreleyen ve mediastene invaze akciğerde kitle

EP-010

İLAÇ REJİMİ DEĞİŞİKLİĞİ SONRASI GELİŞEN NÖROLEPTİK MALİGN SENDROM: BİR OLGU SUNUMU

Göksel Aydoğan, Ayşe Armağan Aydoğan, Vahide Aslıhan Durak
Bursa Uludağ Üniversitesi Tıp Fakültesi, Acil Tıp Ana Bilim Dalı, Bursa

GİRİŞ

Nöroleptik malign sendrom (NMS) insidansı %0,02 ila %0,03, ölüm oranı %5,6 olan bir rahatsızlıktır (1). NMS genellikle beyinde hipotalamusta ve beyin sapı düzenleyici sistemlerinde bulunan D2 dopamin reseptörlerinin nöroleptik blokajı tarafından tetiklenen bir bozukluk olarak kavramsallaştırılır ve bu da genelleştirilmiş bir sistemik hipermetabolik sendromla sonuçlanır (2). Bu olguda Parkinson ve demans hastalığı teşhisi konmuş hastada olanzapin ve risperidon ile ilaç değişikliği yapıldıktan sonra gelişen NMS ve buna bağlı oluşan rijidite, uykuya meyil, anlamsız konuşma, desoryantasyon ve sonrasında gelişen sistemik rahatsızlıklar tartışılmıştır.

OLGU

78 yaşında kadın, ailesiyle beraber yaşayan son 3 yıldır Parkinson ve demans hastalığı nedeniyle tedavi gören hastanın Parkinson ve demans hastalığına bağlı pramipeksol ve donezepil hidroklorür kullanım öyküsü mevcuttu. Hastanın rutin kontrollerinde ilaç rejiminin Olanzapin ve Risperidon olarak değiştirildiği öğrenildi. Yeni ilaç rejiminin 3. Gününe kadar hastada artış gösteren rijidite, bilinçte bulanma, anlamsız kelimeler ve iştah kaybı şikayetleri sebebiyle hasta yakınları tarafından acil servise getirildi.
Acil serviste değerlendirilen hastada desoryantasyon, rijidite, idrar ve gayta inkontinans şikayeti mevcut olup vücut sıcaklığı 38,5 derece olarak ölçüldü.

Çekilen elektrokardiyografi normal sinüs ritminde olup akciğer grafisi normal sınırlardaydı. Bilgisayarlı tomografik incelemede akut bir patoloji mevcut değildi. Laboratuvar incelemelerinde böbrek fonksiyon testlerinde oral alım bozukluğuna bağlı olarak kreatinin 2,28 mg/dl ,glomerüler filtrasyon hızı 20 ve serum kreatinin fosfokinaz düzeyi 1299 U/L olarak yüksek düzeylerde ölçüldü

Beyaz küre yüksekliği bulunmayan ancak yüksek ateşi olan, kreatinin fosfokinaz artışı, kas rijiditesi ve bilinç bulanıklığı, desoryantasyonu belirtileri olan hastanın normal günlük yaşamına devam ederken 3 gün önce ilaç rejimi değişimi sonrası aniden ortaya çıkan semptomları nedeni ile hastada NMS ön tanısı düşünüldü. Hastanın bu semptomlar eşliğinde nöroloji klinik yatışı sağlandı. Hidrasyonu devam eden hastanın yatış sonrası olanzapin ve risperidon alımına son verilerek, levodopa ve benserazid hidroklorür tedavisine geçildi.

Hastanın 10 günlük klinik yatış öyküsü sırasında CK 211 U/L, kreatinin 1,09 mg/dl düzeyine geriledi, olası hastane enfeksiyonları ve metabolik rahatsızlıkları açısından diğer bölümlere konsülte edildi. 10 gün sonunda genel durumu iyiye giden ancak halen kısmi rijiditesi devam etmekte olan hastaya gerekli öneriler yapılarak ve hasta yakınları da bilgilendirilerek poliklinik önerisiyle taburcu edildi.

TARTIŞMA ve SONUÇ

NMS, dopamin antagonistlerine maruz kalma veya dopamin agonistlerinin aniden kesilmesi ile bağlantılı potansiyel olarak ölümcül bir sendromdur; tipik birinci nesil antipsikotikler ve atipik ikinci nesil antipsikotikler dahil olmak üzere hemen hemen tüm antipsikotikler, NMS'yi hızlandırma potansiyeli sergiler (3). NMS için diğer sistemik risk faktörleri arasında bitkinlik, dehidrasyon ve yetersiz beslenme yer almaktadır (4,5,6). Tipik olarak en şiddetli biçiminde "kurşun boru" sertliği olarak tanımlanan genelleştirilmiş kas sertliği, NMS'nin ana özelliği olarak kabul edilir (4). Velamoor ve ark. yaptıkları araştırmada 4 durumun baskın olduğunu belirttiler; zihinsel durum değişiklikleri, ardından kas sertliği, ardından hipertermi ve otonomik işlev bozukluğu (2). Tedavisinde sorun yaratan nöroleptik ajan kesilmeli, çoğu hasta hastalığın akut fazında dehidrate olduğundan, hacim replasmanı agresif olmalıdır. Dantrolen, aşırı hipertermi ve sertlik ile ilişkili NMS vakalarında faydalı görünen bir iskelet kası gevşeticidir, ancak solunum ve karaciğer yetmezliği yan etkileri göz önünde bulundurulmalıdır (7,8).
Sonuç olarak atipik antipsikotik kullanımına bağlı gelişen NMS'nin farkındalığının artması, daha erken tanıya yol açarak daha hızlı tedaviye ve büyük olasılıkla mortalitenin azalmasına olanak tanıyacaktır (9).

Kaynaklar

1-Dominic P, Aaron M. Neuroleptic Malignant Syndrome.2019; https://doi.org/10.1177/1060028016657553
2-Velamoor VR, Norman RMG, Caroff SN, et al. Progression of symptoms in neuroleptic malignant syndrome. J Nerv Ment Dis. 1994;182(3):168-173.

3-Neuroleptic Malignant Syndrome: Diagnosis and Management. Michael R. Ware, David B. Feller, Karen L. Hall. 2018; https://doi.org/10.4088/PCC.17r02185

4-Caroff SN. The neuroleptic malignant syndrome. J Clin Psychiatry. 1980;41:79-83

5-Caroff SN, Mann SC. Neuroleptic malignant syndrome. Med Clin North Am. 1993;77(1):185-202

6-Levenson JL. Neuroleptic malignant syndrome. Am J Psychiatry. 1985;142(10):1137-1145.

7-Strawn JR, Keck PE, Caroff SN. Neuroleptic malignant syndrome. Am J Psychiatry. 2007;164(6):870-876

8-Bienvenu OJ, Neufeld KJ, Needham DM. Treatment of four psychiatric emergencies in the intensive care unit. Crit Care Med. 2012;40(9):2662-2670

9-Ananth J, Parameswaran S, Gunatilake S, et al. Neuroleptic malignant syndrome and atypical antipsychotic drugs. J Clin Psychiatry. 2004;65(4):464-470

EP-017

TRAVMAYA BAĞLI İNTERKOSTAL PULMONER HERNİASYON

Yusuf Horoz, Ekrem Taha Sert
Aksaray Üniversitesi Tıp Fakültesi, Acil Tıp Kliniği, Aksaray, Türkiye

GİRİŞ

Şiddetli künt göğüs travması, akciğer, kalp, hava yolu veya diyafram dahil olmak üzere çeşitli intratorasik yaralanmalara neden olabilir. Akciğer herniasyonu, göğüs duvarındaki düzensizliğe bağlı plevra ve/veya akciğer dokusunun dışarı çıkması olarak tanımlanabilecek atipik bir olaydır. Fıtık vakalarının yaklaşık %50'sine travma neden olurken, tüm vakaların %20'si doğuştan kusurlardan kaynaklanmaktadır. Herniasyon, aniden artan intratorasik basınç ile birlikte interkostal kas kırılganlığının bir sonucudur. Küçük fıtıklarda spontan gerileme bildirilmesine ve konservatif tedavi savunulmasına rağmen, daha büyük defektler sıklıkla cerrahi tedavi gerektirir.

OLGU

Onaltı yaşında erkek hasta araç dışı trafik kazası nedeniyle acil servise başvurdu. Hastanın nefes darlığı ve göğüs ağrısı şikayeti mevcuttu. Hastanın acil başvurusunda vitalleri ateş: 36,6 C, TA:110/65mm/Hg, Nb:75/dk, SaO2:86 idi. Fizik muayenesinde genel durumu orta, solunumu sıkıntılı ve takipneik olarak değerlendirildi.Sağ hemitoraksta solunum seslerinde azalma ve hipersonorite, palpasyonla cilt altı amfizem mevcut iken, sol hemitoraksın fizik muayenesi normaldi. Diğer sistem bulguları olağandı. Hastanın akciğer grafisi ve toraks bilgisayarlı tomografisi (BT) incelemelerinde sağ hemitoraksta plevral yaprakları arasında pnömotoraksa ait hava dansiteleri ve hemotoraks izlendi. Sağ akciğer alt lob parankiminde kontüzyon alanları ve sağ orta-alt grup kosta posteriorlarda fraktür hatları mevcutu. Ayrıca BT taraması sağ tarafta interkostal boşluk boyunca herniye bir alt lob ve deplase kot fraktürü gösterdi. Hasta Göğüs cerrahi kliniği tarafından değerlendirilip tedavi edilmek üzere interne edildi. Nefes darlığı ve göğüs ağrısının artması ve hastanın vital bulgularının (80/50 mmHg kan basıncı, %75 oksijen satürasyonu) kötüleşmesi üzerine acil ameliyat kararı verildi (Resim1,2,3).

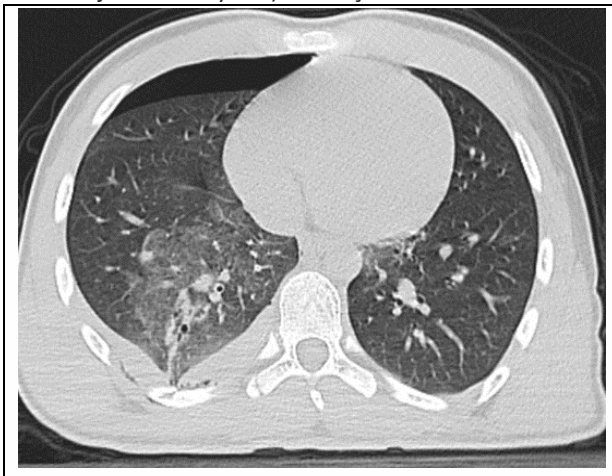

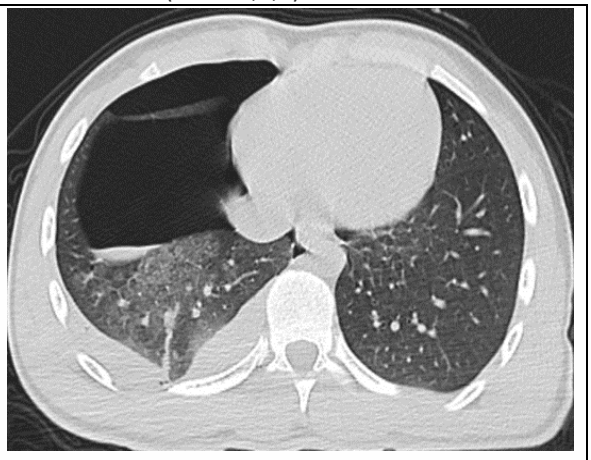

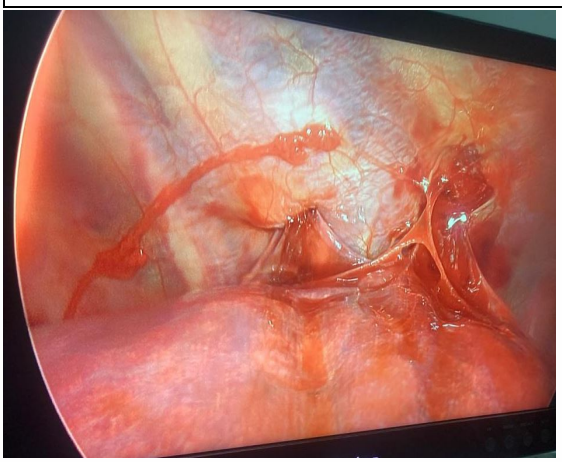

SONUÇ

Akciğer herniasyonları mediasten, diyafragmatik, torasik ve servikal gibi anatomik yerleşimlerine göre sınıflandırılır.Torasik duvarın kırılganlığının neden olduğu travmatik herniasyonlar genellikle cerrahi bir operasyona, göğse nüfuz eden bir yaralanmaya veya kaburga kırıklarına sekonder gelişir. Akciğer dokusu herniasyonu, ani veya sürekli intratorasik basınç artışı ile birlikte interkostal kasların yaralanmasından kaynaklanabilir. Akciğerin kırık nedeniyle herniasyonu, daha az interkostal kas tabakasının bulunduğu ön veya arka bölgelerde gelişme eğilimindedir.Travmatik hemopnömotoraks ile birlikte olan akciğer herniasyonu erken dönemde hayati tehdit eden acil bir durumdur .Bu yüzden yüksek enerjili travmayla gelen hastalarda erken dönemde fizik muayene sonuçlarına yönelik görüntüleme yöntemlerinin uygulanmasının geciktirilmemesi gerekir. Künt toraks travmalarına bağlı gelişen semptomatik akciğer herniasyonu tanı konur konmaz cerrahi operasyon kararı verilmesi kanaatindeyiz.

Anahtar Kelimeler: acil servis, travma, akciğer herniasyonu

EP-027

ACİL SERVİSTE KARIN AĞRISININ NADİR BİR PREZANTASYONU: WARFARİN İLİŞKİLİ SPONTAN İNTESTİNAL MURAL HEMATOM

Mehmet Ali Karaca, Ali Batur, Ozan Akhan, Ayşenur Göçmen, Ali Umut Morca
Hacettepe Üniversitesi Tıp Fakültesi Erişkin Hastanesi Acil Tıp Anabilim Dalı

GİRİŞ

Antikoagülan ilaçlar yaygın olarak değişik amaçlarla tedavide ve profilaktik olarak kullanılmaktadır. Bu ilaçlardan sık kullanılanlardan biri Warfarin olup, en sık yan etkisi kanamadır (1-3). Spontan intestinal intramural hematom antikoagülan tedavinin nadir görülen bir komplikasyonudur (3-6). İntestinal intramural hematom yıllarca, özellikle çocuklarda künt travma komplikasyonu olarak tanımlanmıştır. Travmatik ince barsak hematomu sıklıkla duodenumda görülürken, spontan intramural hematom sıklıkla jejunumda görülmektedir (5,6). İnce barsakta intramural hematom şeklinde kanama nadir olup 2500 olguda 1 görülmektedir (5). Yüksek doz antikoagülan kullanımına bağlı görülen ince barsak intramural hematomu en sık karşılaşılan şeklidir. Diğer risk faktörlerinden bazıları hemofili, idiopatik trombositopenik purpura, lösemi, lenfoma, miyeloma, kemoterapi ve vaskülitlerdir (6,7).

En olası fizyopatoloji, mezenterden ayrılan ve intestinal duvarın muskuler tabakasına penetre olan terminal arter dallarının parçalanmasıdır. Sonuç olarak kanama, barsak duvarının muskularis mukoza ile kas tabakasını disseke eder. Genellikle ilk semptom karın ağrısı olup, buna bulantı ve kusma sıklıkla eşlik eder (6,7). Hastaların kliniği hafif, belirsiz karın ağrısından barsak obstrüksiyonuna ve akut karına kadar değişebilir (6). Karın ağrısı, ince barsak obstrüksiyonu ve çoklu hemorajik semptomların klasik klinik üçlüsü tüm hastalarda görülmeyebilir (8). Hastalar hematom rüptürüne bağlı gastrointestinal kanama ile de başvurabilirler. Peritoneal irritasyon bulgularının varlığında, hematom komplikasyonları olan nekroz, perforasyon ve hemoperitoneumdan şüphelenilmelidir (3,5).

Tanıda ultrasonografi yardımcı olabilmekle birlikte BT en faydalı ve en sık kullanılan tetkiktir (3,4). Ultrasonografi ile spesifik olmamakla birlikte, submukoza tabakasına ulaşan duvar kalınlaşması görülebilir (4,9). BT'de görülen bulgular; duvar kalınlaşması, intramural hiperdansite, luminal daralma ve barsak tıkanmasıdır (5,6). Hematom sıklık sırasına göre; jejunumda (%69), ileumda (%38) ve duodenumda (%23) görülmektedir (6,7). Tanı doğrulanabilirse, koagülasyon parametrelerinin düzeltilmesi ile konservatif tedavi çoğu durumda yeterlidir (6,7). Ciddi intraluminal kanama, barsak perforasyonu ya da iskemi varlığında cerrahi müdahale gerekebilir (4,5).

VAKA SUNUMU

Bilinen koroner arter hastalığı, hiperlipidemi, demir eksikliği anemisi (DEA), geçirilmiş pulmoner tromboemboli (PTE) ve geçirilmiş iskemik serebrovasküler olay (SVO) tanıları olan 79 yaşında kadın hasta karın şişliği şikâyeti ile Acil Servis'e başvurdu. Başvuru vitalleri; vücut sıcaklığı: 35.8 ^{o}C nabız: 66/dakika solunum sayısı: 20/dakika kan basıncı: 125/83 mm/Hg olarak değerlendirildi. Hastanın alınan hikayesinde başvurudan önceki üç gündür siyah renkli dışkılaması olduğu ve DEA nedenli kullanmakta olduğu oral demir preparatını hastaneye başvurudan önce kestiği öğrenildi. Tıbbi özgeçmişinde iskemik SVO tanısı olan ve yeni nesil antikoagülan (NOAK) kullandığı öğrenilen hastanın NOAK altında iskemik SVO geçirdiği öğrenildi. O dönemde yapılan transtorasik ekokardiyografide %50 mitral darlık ve 2. Derece mitral yetmezlik tespit edilmesi üzerine warfarin tedavisine başlandığı görüldü. Hastanın fizik muayenesinde barsak sesleri azalmış, batın distandü ve yaygın hassasiyeti mevcut olup defans rebound yoktu. Rektal tuşesi siyah renkli katı kıvamlı gaita olarak değerlendirilmiş olup hastanın kullanmakta olduğu oral demir preparatına bağlı olduğu düşünüldü. Laboratuvar değerlerinde hemoglobin: 5,4 gr/dL, hematokrit: 17,0, % lökosit: 10,4 x10^3/µL trombosit: 400 x10^3/µL, kreatinin (Kan)- 2,53 mg/dL, kan üre azotu (BUN) - 76,5 mg/dL, protrombin zamanı (INR)- 18,25 INR , aPTT - 108,8 sn olarak sonuçlandı. Bunun üzerine hastanın orali kapatıldı. Sıvı replasmanını takiben olası gastrointestinal kanama ön tanısıyla 80 mg intravenöz (IV) pantoprazol puşesi sonrası 8 mg/saat IV infüzyon başlandı. Hemoglobin >9 gr/dL olacak şekilde eritrosit süspansiyonu; 10 mg intravenöz K vitamini ve 1 ünite/kg olacak şekilde taze donmuş plazma verildi. Hemoglobin düşüklüğü izlenen, karın ağrısı ve muayenede yaygın hassasiyeti olan hastaya IV kontrastlı mezenterik protokollü abdomen bilgisayarlı tomografi (BT) çekildi. Çekilen BT 'Distal ileal anslar düzeyinde uzun segment hafif hiperdens duvar kalınlaşması izlenmekte olup bulgular intramural hematom lehinedir (Resim 1). Pelviste ve perihepatik alanda hafif yoğun hemorajik içerikli sıvı (Resim 2). Aktif ekstravazasyon saptanmamıştır.

Mezenterik vasküler yapılar patenttir.' şeklinde değerlendirildi. Hasta genel cerrahi ve gastroenteroloji bölümlerine konsülte edildi. Hasta genel cerrahi servisine yatırıldı. Servis izleminde Hg değerleri stabil seyreden vital bulguları normal sınırlarda izlenen periton iritasyon bulguları olmayan hasta medikal izlem sonrası iyilik hali ve poliklinik kontrol önerisi ile taburcu edildi.

TARTIŞMA

İntestinal intramural hematom sıklıkla antikoagülan kullanımının komplikasyonu, kanama bozuklukları, maligniteler ve vaskülitler şeklinde karşımıza çıkmaktadır (6). Spontan intestinal intramural hematom, antikoagülan tedavinin nadir bir komplikasyonu olup, intramural hematoma bağlı olarak gelişen ince barsak tıkanıklıkları daha da nadir olarak karşılaşılan bir durumdur. İnce barsaklarda en sık jejunumda sonra da ileum ve duodenumda görülmektedir (3,6,7). Özofagus ve kolon intramural hematomları da bildirilmiştir(10,11).
Nadir görülen bir klinik durum olduğundan tedaviyi standardize edecek kadar çalışma bulunmamaktadır. Tedavide ilk olarak antikoagülan ilaç kesilir, vitamin K ve taze donmuş plazma desteği ile kanama parametreleri normal düzeye getirilmeye çalışılır, oral alım kesilerek nazogastrik tüp ile dekompresyon yapılır. Peritoneal irritasyon veya komplikasyon bulguları olmayan hastalarda konservatif tedavi ile yaklaşık 5-7 gün içinde hastaların kliniği düzelir. Erken tanı, hastaların çoğunda ameliyat gerektirmeden medikal tedaviye iyi yanıt alınmasını sağlayabileceğinden çok önemlidir (3,6,7). Hematom geriledikten ve hastanın kliniği düzeldikten sonra antikoagülan tedavi tekrar başlanabilir. Komplike olmayan intramural hematomlu hastalarda operasyon endike değildir (3,6,7).

Acil servise karın ağrısı ile başvuran bir hastada özellikle antikoagülan kullanım öyküsü ile INR uzaması varsa mutlaka uyarıcı olmalıdır. Olası komplikasyonları nedeniyle tam kapsamlı radyolojik değerlendirme yapılmalıdır. Tanının şüpheli olduğu durumlarda ise fizik muayene ve vital bulguları dikkatli takip edilmelidir. Erken tanı ve medikal takip, hastaların büyük bir kısmında ameliyat gerektirmeden tedaviye iyi yanıt alınmasını sağlayabilir.

KAYNAKLAR

1) Jorge Korin[1] Medicina (B Aires). Bleeding during anti-vitamin K treatment. Incidence, risk factors and comparison with the new oral anticoagulants 2012;72(5):419-24. PMID: 23089119
2) Diana M Rydberg[1 2], Marie Linder[3], Rickard E Malmström[4 5], Morten Andersen[3 6] Risk factors for severe bleeding events during warfarin treatment: the influence of sex, age, comorbidity and co-medication Eur J Clin Pharmacol. 2020 Jun;76(6):867-876. doi: 10.1007/s00228-020-02856-6. Epub 2020 Mar 28. PMID: **32222786** PMCID: PMC7239828 DOI: 10.1007/s00228-020-02856-6
3) Tayfun Yoldaş, Varlık Erol, Cemil Çalışkan, Erhan Akgün, Mustafa Korkut Spontan intestinal intramural hematom: Yapılması ve yapılmaması gerekenler Turkısh Journal of Emergency 2013, Volume 29, Issue 2 DOI: 10.5152/UCD.2013.41 Category: Original Article
4) Sheng-Wen Hou[1], Chien-Chih Chen, Kuo-Chih Chen, Shih-Yu Ko, Chung-Shun Wong, Chee-Fah Chong Sonographic diagnosis of spontaneous intramural small bowel hematoma in a case of warfarin overdose Case Reports J Clin Ultrasound. 2008 Jul-Aug;36(6):374-6. doi: 10.1002/jcu.20442. PMID: 18196594 DOI: 10.1002/jcu.20442
5) Uzun MA, Koksal N, Gunerhan Y, Sahin UY, Onur E, Ozkan OF. Intestinal obstruction due to spontaneous intramural hematoma of the small intestine during warfarin use: a report of two cases. Eur J Emerg Med 2007; 14: 272-273. [CrossRef]
6) Abbas MA, Collins JM, Olden KW. Spontaneous intramural smallbowel hematoma: imaging findings and outcome. AJR Am J Roentgenol 2002; 179: 1389-1394. [CrossRef]
7) Birla RP, Mahawar KK, Saw EY, Tabaqchali MA, Woolfall P. Spontaneous intramural jejunal haematoma: a case report. Cases J 2008; 1: 389. [CrossRef]
8) Bettler S, Montani S, Bachmann F: Incidence of intramural digestive system hematoma in anticoagulation: epidemiologic study and clinical aspects of 59 cases observed in Switzerland (1970–1975). Schweiz Med Wochenschr. 1983, 113: 630-636.
9) Rauh P, Uhle C, Ensberg D, Rickes S, Mönkemüller K, Fry L, et al. Sonographic characteristics of intramural bowel hematoma. J Clin Ultrasound 2008; 36: 367-368. [CrossRef]
10) Liu Y, Yang S, Tong Q. Spontaneous intramural hematoma of colon. Clin Gastroenterol Hepatol 2011; 10: 38. [CrossRef]
11) Shimodaira M, Nakajima Y, Akiyama T, Koyama S. Spontaneous intramural haematoma of the oesophagus. Intern Med J 2011; 41: 577-578. [CrossRef]

EP-028

İBRUTİNİB KULLANIMINA BAĞLI TOKSİK EPİDERMAL NEKROLİZ

Süleyman Cem Akıl, Hülya Karakuş, Emre Koç, Melih İmamoğlu, Sinan Paslı, Vildan Özer, Yunus Karaca
Karadeniz Teknik Üniversitesi Tıp Fakültesi, Acil Tıp Anabilim Dalı, Trabzon

GİRİŞ

Mukokutanöz alerjik reaksiyonlar acil servise sık başvuru nedenlerinden biridir. Stevens-Johnson sendromu (SJS) ve toksik epidermal nekroliz (TEN), en yaygın olarak ilaçlarla tetiklenen, ateş, yoğun nekroz ve epidermisin ayrılması ile karakterize şiddetli mukokutanöz advers reaksiyonlardır (1). Sepsis, multiorgan yetmezliği ve mortaliteye sebep olan önemli nedenlerden biridir (2).

Bu vakada ibrutinib kullanımına bağlım ortaya çıkan TEN olgusu sunulmuştur.

OLGU SUNUMU

Özgeçmişinde KOAH, KLL (yedi yıl) ve akciğer kanseri (iki ay) olan 62 yaş erkek hastaya bir ay önce KLL tedavisi için ibrutinib başlanmış. İlaç kullanımından 3 hafta sonra başlayan ve dört gündür devam eden kaşıntı ve tüm vücutta giderek artan yaygın döküntü ile acil servise başvurdu. Geliş vital bulguları stabildi. Fizik muayenesinde yüz, sırt, karın bölgesi, kol ve bacaklarda zeminde yaygın eritemin olduğu erode alanlar ve üzerinde krutlanmalar mevcuttu (Figür 1). Oral mukozada aftöz görünüm, dilde ülsere alanlar mevcuttu. Nikolsky pozitifti. Kan tetkiklerinde CRP: 359 mg/L, Procalcitonin: 20.76 µg/L, Kreatinin: 1.34 mg/dL idi. Cildiye hastalıkları tarafınca TEN düşünülen hastaya 1x0,4 DMAH ve intravenöz sıvı tedavileri başlandı. Scorten skoru>4 olan hastanın yoğun bakıma yatışı yapıldı. Yoğun bakımda yattığı dönemde sistemik kortikosteroid, intravenöz immunglobulin (IVIG), antibiyoterapi ve renal replasman terapisi alan hasta yoğun bakım yatışının 18. gününde exitus oldu.

Figür 1. Yaygın zeminde eritemin olduğu erode alanlar ve üzerinde krutlanmalar

SONUÇ

TEN olgularının çoğu ilaç tedavisi başlandıktan sonra 1-4 hafta içinde meydana geldiği bildirilmektedir. Yaygın epidermis hasarının nedeni keratinositlerin apopitozisidir (2). İlaçlar ya da metabolitlerinin, hapten görevi görerek keratinositlerin yüzeyine bağlanmasının ve onları antijenik hale getirmesinin olayı başlattığı düşünülmektedir (2).

İbrutinib, B-hücre reseptör (BCR) sinyal yolağında yer alan bruton tirozin kinaz (BTK) enziminin inhibitörüdür. KLL tedavisinde etkin olduğu gösterilen ilk BTK inhibitörü olan antikanserojen bir ilaçtır (3). Yan etkilerinin arasında SJS bulunmaktadır.

SJS ve TEN, bir hastalık sürekliliği olarak kabul edilir ve cilt dekolmanı ile ilgili etkilenen vücut yüzeyinin yüzdesine dayalı olarak ayırt edilir. SJS, cilt dekolmanının vücut yüzeyinin yüzde 10'undan az olduğu, daha az şiddetli durumdur. TEN, dekolmanın vücut yüzey alanının yüzde 30'undan fazlasında olduğu daha şiddetli durumdur (2). SJS ve TEN olduğundan şüphelenilen hastalar hastaneye yatırılmalıdır. SJS veya TEN tanısı konur konmaz, uygun tıbbi ortamı tanımlamak için hastalığın şiddeti ve prognozu hızla belirlenmelidir (4). Hastaların prognozu, SCORTEN (Score of toxic epidermal necrolysis) (Tablo 1) adı verilen prognostik skorlama sistemi kullanılarak başvuru anında hızla değerlendirilmelidir (5). Daha şiddetli hastalığı (cilt dekolmanı >vücut yüzey alanının % 30'u) veya SCORTEN skoru ≥2 olan hastalar, varsa yoğun bakım ünitelerine, yanık ünitelerine veya özel dermatoloji ünitelerine transfer edilmelidir (5).

Tablo 1. Stevens Sendromu/ Toksik Epidermal Nekroliz için SCORTEN Skoru (5)

Özellikler	Puan	Puan	Mortalite Hızı (%)
Yaş ≥40 y	1	0-1	3,2
Eşlik eden malinensi	1	2	12,1
BUN >28 mg/dL (>10 mmol/L)	1	3	35,3
Glukoz >252 mg/dL (>14 mmol/L)	1	4	58,3
Nabız ≥120/dk	1	5 veya >	90
Serum bikarbonat düzeyi <20 mmol/L	1		
Tutulan vücut yüzey alanı >%10	1		

*: Bu ölçeğin hastanın başvurusundan itibaren ilk 24 saatte ve 3. gün kullanılması önerilmektedir. Pediatrik yaş grubundaki değeri henüz tam olarak bilinmemektedir.

Destekleyici bakımın ötesinde, SJS ve TEN için kesin tedaviler yoktur. Sistemik kortikosteroidler, intravenöz immunglobulin (IVIG), siklosporin, plazmaferez ve anti-tümör nekroz faktör (TNF) monoklonal antikorlar dahil olmak üzere klinik uygulamada çeşitli immünosupresif veya immünomodülatör tedaviler kullanılmıştır. Nadir görülen bir hastalık olan TEN'de ilaçların başlıca sorumlu olduğu bilinmektedir. Mortalite oranı TEN'de %30 dur (2).

Bu hastaların yoğun bakım ünitesinde multidisipliner bir şekilde izlenmesi, uygun tedavi seçenekleri ile yönetilmesi gerekmektedir.

KAYNAKLAR

1)Bastuji-Garin S, Rzany B, Stern RS, Shear NH, Naldi L, Roujeau JC. Clinical classification of cases of toxic epidermal necrolysis, Stevens-Johnson syndrome, and erythema multiforme. Arch Dermatol. 1993;129(1):92.

2)Alpsoy ve ark. Steven-Johnson Sendromu ve Toksik Epidermal Nekroliz. Turkderm 2010; 44: 180-6.

3) Byrd JC, Furman RR, Coutre SE, et al.Ibrutinib Treatment for First-Line and Relapsed/Refractory Chronic Lymphocytic Leukemia: Final Analysis of the Pivotal Phase Ib/II PCYC-1102 Study. Clin Cancer Res. 2020;26(15):3918-3927.

4)Creamer D, et. al. U.K. guidelines for the management of Stevens-Johnson syndrome/toxic epidermal necrolysis in adults 2016. 2016 Jun;174(6):1194-227.

5)Palmieri TL, et. al.Yirminci yüzyılın sonunda ABD yanık merkezlerinde tedavi edilen toksik epidermal nekrolizin çok merkezli bir incelemesi. Yanık Bakım Rehabilitasyon. 2002;23(2):87.

EP-031

AKUT İNFRARENAL ABDOMİNAL AORTİK OKLÜZYONU: MORTAL SEYREDEN BİR OLGU SUNUMU

Yiğit Hiçyılmaz, Merve Osoydan Satıcı, Serdar Özdemir, Serkan Emre Eroğlu
Ümraniye Eğitim ve Araştırma Hastanesi

GİRİŞ

Abdominal aortik oklüzyon (AAO) iskemik komplikasyonları nedeniyle yüksek morbidite ve mortalite oranına sahip olan nadir ve hayatı tehdit edici bir patolojidir. Etyolojisinde koagülopati, vaskülit, travma, abdominal aort anevrizması, aortik tromboembolizm ve aortik diseksiyon bulunmaktadır [2]. Tedavisi etyolojiye bağlı olarak farklılıklar göstermekle birlikte erken teşhisi sekel ve mortalitenin engellenmesinde anahtar rol oynamaktadır [3]. Bu olgu sunumunda parapleji, parestezi ve kutis marmoratus ile prezente olan infrarenal abdominal aort oklüzyonu vakasını literatür eşliğinde tartışmayı amaçladık.

OLGU SUNUMU

Altmış üç yaş kadın hasta, bir saat önce başlayan alt ekstremitelerde güçsüzlük ve his kaybı şikayeti ile acil servise başvurdu. Hastanın özgeçmişinde hipertansiyon, tip 2 diyabet ve hipotiroidi mevcuttu. Hastanın vital parametreleri; ateş: 36°C, nabız sayısı 80 atım/dk, solunum sayısı 14/dk, kan basıncı 214/76 mmHg ve parmak ucu oksijen saturasyonu (sPO2) %99 idi. Çekilen elektrokardiyografisinde, 1:1 AV geçişli sinüs ritmi görülüp st segment ve t dalga değişikliği saptanmadı. Hastanın fizik muayenesinde Glaskow Koma Skalası 15, bilateral alt ekstremitelerde L2 dermatomundan itibaren Pin Prick testi negatif, bilateral alt ekstremite motor kuvveti 1/5, babinski testi negatif görüldü, bilateral tibialis posterior ve dorsalis pedis nabızları palpe edildi. Hastanın laboratuvar tetkikleri lökosit 7,22x10^3 /uL, hemoglobin 10,7 g/ dL, platelet 99x10^3 /uL, glukoz 197 mg/dL, üre 47,2 mg/dL, kreatinin 0,8 mg/dL, sodyum 140 mmol/L, potasyum 3,7 mmol/L, total bilirubin 0,16 mg/dL, aspartat aminotransferaz 18 u/L, alanin aminotransferaz 16 u/L ve c-reaktif protein 7,95 mg/L olarak tespit edildi. Çekilen beyin ve karotis Bilgisayarlı tomografi anjiyografisinde (BTA) akut patoloji saptanmadı. Ön planda post enfeksiyöz nöropati düşünülmeyen hastada oklüzüv patolojilerin ekartasyonu açısından çekilen abdominal aort BTA'de desendan aortadan başlayan intramural tromboz ve renal arterden başlayan total oklüzyon saptandı (Görsel 1). Hastaya 6000 IU subkutan enoksaparin ile antikoagülasyon sağlandı. Hastanın acil servisteki takibinde bilateral alt ekstremitelerde kutis marmoratus görünümü gelişti. Tekrarlanan muayenesinde bilateral tibialis posterior ve dorsalis pedis nabızlarının palpe edilememesi üzerine acil cerrahi planlandı. Hastaya kardiyovasküler merkezde aortobifemoral bypass ve bilateral femoral embolektomi uygulandı. Hasta operasyon sonrası yoğun bakım ünitesine interne edildi. İnternasyon sonrası hastanın hipotansif seyretmesi, idrar çıkışı olmaması nedeniyle erken dönem hemodiyaliz ve inotrop desteği başlandı. Hastanın yoğun bakım takibindeki ikinci gününde kardiyopulmoner arrest gelişmesisonrası medikal ve mekanik kardiyopulmoner resüsitasyon (KPR) uygulandı. Efektif KPR'a rağmen hastanın kalp ritmi sinüs arresti seyretmesi sonrası exitus kabul edildi.

TARTIŞMA

AAO birçok etyolojinin sebep olabileceği nadir gelişen bir durumdur. Vakamızda olası etyoloji hastanın komorbiditeleri kaynaklı gelişen aortik tromboz idi. Klinik prezentasyonu oklüzyonun seviyesine bağlı olarak hastalar abdominal semptomlar, akut ekstremite iskemisi, sırt ve kalça ağrısı, alt ekstremitelerde nörolojik semptomlar ile başvurabilir. Paralizi ve parestezi abdominal aort oklüzyonunun nadir bir prezentasyonu olup spinal kord iskemisinin bir sonucu olarak gelişir [3].

Abdominal BTA AAO'nun teşhisindeki altın standart modalitedir [1]. AAO tanısı konulduktan sonra antikoagülasyon ve acil revaskülarizasyon prosedürleri (tromboembolektomi, aortik rekonstrüksiyon, bypass ve tromboliz) uygulanmalıdır [4].

Non-travmatik akut paralizi ve parestezi ile başvuran hastaların ayırıcı tanısında spinal kord patolojisi, enfeksiyon ve iskemik patolojiler bulunmalıdır. Klinik gereklilik halinde acil servis hekimi bu geniş etyolojinin içinden öngördüğü etyolojiye yönelik ileri tetkik yapmalıdır.

KAYNAKÇA

[1] Acute Aortic Occlusion with Acute Onset of Paraplegia and Severe Hyposthenia, Daniela Viola,Fabio Spinetti,Giuseppe Mercogliano,Giuseppe Sarti,Ines Marano,MariaVittoria Guerra,Marina Lugarà,Stefania Tamburrini,Valeria Fiorini, Radiology and Medical Diagnostic Imaging, 2020, 2613-7836

[2] F. Costa, Ana & Almeida, Fábio & Faria, Sara & Pastor, Ana & Costa, Teresa & Alfaiate, Teresa & Pereira, Amélia. (2021). Acute paraplegia as a presentation of acute aortic occlusion. Radiology Case Reports. 16. 531-533. 10.1016/j.radcr.2020.12.036.
[3] Lai CH, Wang CH, Wu SY, Shih HM. Aortoiliac occlusive disease presenting as sudden onset paraplegia. Ann Vasc Surg. 2014 Jul;28(5):1321.e5-7. doi: 10.1016/j.avsg.2013.12.013. Epub 2014 Feb 5. PMID: 24509374.
[4] Dutu B, Zdrenghea D, Pop D, Cismaru G, Martis A, Iancu AC. Symptomatic Total Aortic Occlusion. Am J Case Rep. 2018 May 22;19:589-592. doi: 10.12659/AJCR.907547. PMID: 29784901; PMCID: PMC5993003.

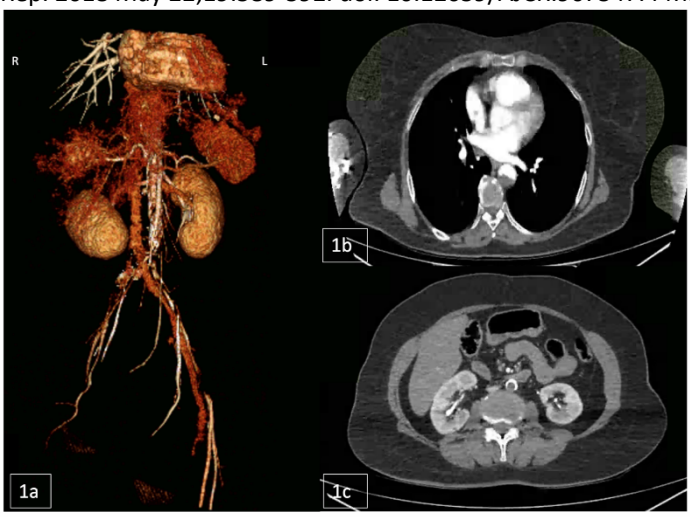

Görsel 1a: Aort BT anjiyografisinin 3 boyutlu görüntüsü, 1b: Desendan aort hizasındaki aort BT anjiyografi kesiti, 1c: Renal arter hizasındaki aort BT anjiyografi kesiti

EP-037

PRESEPTAL SELÜLİT SONRASINDA GELİŞEN FRONTAL BEYİN APSESİ

Akif Yarkaç, Çağrı Safa Buyurgan, Halil Oktay Usluer, Sema Belen, Ataman Köse
Mersin Üniversitesi Tıp Fakültesi, Acil Tıp Anabilim Dalı, Mersin

GİRİŞ

Göz çevresindeki doku enfeksiyonları, yaşamı tehdit eden komplikasyonlara neden olabilen önemli klinik durumlardandır(3). Enfeksiyonlar, orbitaya komşu dokulardan, sinüslerden ve nazofarenksteki patojenlerin bölgesel yayılımıyla; travma, cerrahi girişim, hematojen yolla yayılım ya da diş enfeksiyonu nedeniyle gelişebilir. Erken tedavi başlanmadığında morbidite ve mortalite oranı yüksek olan komplikasyonlara neden olabilir Orbital doku enfeksiyonu bulgularıyla gelen hastalar hastaneye yatırılmalı, etkene ve klinik bulgulara yönelik laboratuvar ve görüntüleme tetkikleri istendikten sonra hızla geniş spektrumlu antibiyotik tedavisine başlanmalıdır(4).

OLGU SUNUMU

48 yaşında kadın hasta acil servise sol gözde şişlik, kızarıklık ve ağrı şikayeti ile başvurdu. Yapılan fizik muayenesinde göz kapağı ödemli, ısı artışı ve kızarıklık mevcut, göz hareketleri normaldi. Hasta Göz Hastalıkları bölümüne konsülte edildi. Göz Hastalıkları tarafından değerlendirilen hastaya preseptal selülit tanısı konularak Moksifloksasin damla başlandı. Hasta 10 gün sonra acil servise 2 gündür olan halsizlik, anlamsız konuşma, uykuya meyil şikâyetleri ile getirildi. Vital bulguları; tansiyon arteriyel 160/70 mmHg, nabız 74/dakika, ateş 37.1 derece, solunum sayısı 20/dakika idi. Yapılan fizik muayenesinde hastanın genel durumu orta, bilinç konfüze, oryantasyon ve kooperasyon bozuk, ışık refleksleri mevcut, pupiller izokorikti. Sol gözde dışa bakış kısıtlılığı mevcuttu. Kas gücü defisiti yoktu. Hastaya beyin tomografisi çekildi. Çekilen tomografi sonucunda sol anterior frontal beyin parankiminde orta hatta şifte neden olan ve içinde milimetrik pnömosefali alanı görülen kitlesel lezyon mevcuttu. Sol paryetal lobda ödematöz görünüm, sol frontoparyetotemporal ekstraaksiyel mesafede serebral efüzyon, sol maksiler sinüs medial duvarında ve sol ethmoidal hücre lateral duvarında lamina papriceada erode görünüme sebep olan paranazal sinüslerde yaygın sıvı dansiteleri, sol orbita superomedialinde yağ dokuda hafif dansite artışları, sol anterior frontal skalp dokuda inflamatuar değişiklikler saptandı. Hastanın tetkiklerinde WBC 20 x10^3/µL, CRP 261 mg/L idi. Mevcut tomografi görüntüleri ve laboratuar bulguları ile Preseptal Selülit ve Beyin Apsesi tanısı konuldu. Hasta frontal apse nedeniyle Beyin cerrahisi bölümüne, antibiyoterapi için Enfeksiyon Hastalıkları bölümüne konsülte edildi. Hastaya Meropenem 3x2gr ve Linezolid 2x600mg intravenöz başlandı. Hasta cerrahi yoğun bakıma devredildi.yatış sonrası hastaya Kulak Burun Boğaz hastalıkları tarafından endoskopik sinüs cerrahisi yapıldı. Ardından tedavisinin 2. gününde nöbet geçiren hasta dirençli nöbetleri nedeniyle entübe edildi. Takiplerinin 5. Gün extübe edilen hasta önce Beyin cerrahisi servisine devredildi. Yatış sonrası 9. günde antibiyotik ve antiepileptik tedavileri düzenlenerek taburcu edildi.

TARTIŞMA

Göz çevresindeki doku enfeksiyonları, yaşamı tehdit eden komplikasyonlara neden olabilen önemli bir klinik durumdur(3). Erken tedavi başlanmadığında preseptal selülit kolaylıkla orbital selülite ilerleyip, orbital venöz sistemin kafa venleriyle bağlantılı olması nedeniyle menenjit, beyin apsesi ve kavernöz sinüs trombozu gibi morbidite ve mortalite oranı yüksek olan komplikasyonlara neden olabilir (4). Literatürde erkek/kadın oranı 1,3:1 ile 3:1 arasında değişmektedir. Vakamızda olduğu gibi kadınlarda beyin apsesi daha sık görülmektedir.(5) Baş ağrısı, bilinç düzeyinde değişiklikler, bulantı-kusma ve yüksek ateş en sık görülen belirtilerdir. Nadir olarak epileptik nöbet de beyin apsesi olan hastaların başvuru prezentasyonu olabilir (6). Vakamız da bilinç değişikliği ile başvurmuş, sonrasında nöbet geçirmiş ve bu sebeple entübe edilmiştir.

Beyin apsesinin çoğunluğu (%90) perikranial enfeksiyonlardan (sinüzit, mastoidit, peri/postseptal selülit) kaynaklanır, hematojen yolla yayılır. Literatürde en sık etkenler Bacteriodes, Peptostreptococcus ve Streptococcus olarak saptanmıştır.(7) Olgumuzda etken olarak Peptostreptokok ve muhtemelen preseptal sellülitin sebebi olan Stafilokok saptandı.

Tanıda bilgisayarlı tomografi apsenin erken teşhisinde, apse sayısı, kesin lokalizasyonu ve evrelemesinin belirlenmesinde kullanılabilir. Ancak manyetik rezonans görüntüleme, kitle/apse ayrımında ve erken/geç apse ayrımında kullanılabilir.(8) Bizim vakamızda bilgisayarlı tomografi(BT) ile şüphelendikten sonra manyetik rezonans görüntüleme(MRG) ile ayrım yapılabilmiştir(Şekil1, Şekil 2).

Başlangıçta kan-beyin bariyerini geçen geniş spektrumlu antibiyotiklerle başlanır, kültür sonucuna göre erken dönemde spesifik antibiyoterapiyi düzenlemek gerekir. Seçilen antibiyotik tedavisinin aerobik ve anaerobik etkenleri kapsaması önerilmektedir. Güncel tedavide 2 hafta boyunca intravenöz yoldan Sefotaksim/Seftriakson/Seftazidim ve Metronidazol önerilmektedir. Antibiyotik tedavisi oral olarak 3-12 ay süreyle verilir (2). Bizim vakamızda da hastamız intravenöz yolla uygulanan geniş spektrumlu Meropenem ile stafilokoklara etkili antibiyoterapiden fayda gördü.

Pyojenik apseler cerrahi müdahale gerektirirken, tüberkülöz apselerinin çoğu konservatif tedavi ile takip edilir.(2) Bizim olgumuzda da hasta uygulanan cerrahiden fayda görmüş, süreğen nöbetleri olduğu için yatış süreci uzamış olsa da hasta şifa ile taburcu edilebilmiştir.

Beyin apsesi sonrası hastaların yarısında uzun vadeli risk epileptik nöbettir ve hastaların yaklaşık %5,2-25'i nöbet geçirir(7). Antikonvülzan tedavinin 5 yıl boyunca verilmesini savunan çalışmalar vardır(9). Bizim vakamızın yoğun bakım yatış süresini, beyin apsesi sonucu gelişen Status Epilepticus durumunun uzattığını söyleyebiliriz.

KAYNAKLAR

1. Moloney JR, Badham NJ, McRae A. The acute orbit: preseptal (periorbital) cellulitis, subperiosteal abscess and orbital cellulitis due to sinusitis. J Laryngol Otol. 1987;12:1-18.
2. de Louvois J. Bacteriological examination of pus from abscess of the central nervous system. J Clin Pathol 1980;33:66e71.

3. Rana AY. Preseptal selülit, orbital sellülit, orbital apse. Turk J Ophthalmol 2012; 42: 52-6

4. Baring DEC, Hilmi OJ. An evidence based review of periorbital cellulitis. Clin Otolaryngol 2011; 36: 57-64.

5. Lu CH, Chang WN, Lui CC. Strategies for the management of bacterial brain abscess. J Clin Neurosci 2006;13:979e85.

6. Tekkök IH, Erbengi A. Management of brain abscess in children. Review of 130 cases over a period of 21 years. Childs Nerv Syst 1992;8:411e6.

7. Hakan T, Ceran N, Erdem I, Berkman MZ, Göktas¸ P. Bacterial brain abscesses: an evaluation of 96 cases. J Infect 2006;52:359e66

8. Haimes AB, Zimmerman RD, Morgello S, Weingarten K, Becker RD, Jennis R, et al. MR imaging of brain abscesses. Am J Roentgenol 1989;152:1073e85.

9. Legg NJ, Gupta PC, Scott DF. Epilepsy following cerebral abscess. A clinical and EEG study of 70 patients. Brain 1973;96:259-68.

EP-038

YABANCI CİSME BAĞLI SİGMOİD KOLON PERFORASYONU

Esra Yanık[1], Emre Koç[1], Hakan Küçükaslan[2], Melih İmamoğlu[1], Sinan Paslı[1], Vildan Özer[1], Yunus Karaca[1]
[1]*Karadeniz Teknik Üniversitesi Tıp Fakültesi, Acil Tıp Anabilim Dalı, Trabzon*
[2]*Trabzon Akçaabat Haçkalı Baba Devlet Hastanesi, Genel Cerrahi Kliniği*

GİRİŞ

Gastrointestinal sistemdeki (mide dahil) yabancı cisimlere (YC) dünya çapında yaygın olarak rastlanır (1). Nadir durumlara ek olarak, YC'ler çoğunlukla yutma ile vücuda girer. Yutma vakalarının çoğu pediatrik hasta grubunda görülür (2). Yetişkinlerde ise YC yutma daha çok yaşlılarda, psikiyatrik ve/veya bilişsel bozuklukları olan veya alkol ve uyuşturucu maddeleri kötüye kullanan hastalarda görülür (3). Çoğu YC sistemden spontan atılırken (%90) ortalama %1'lik kısmı komplikasyonlara bağlı olarak operasyonla alınmaktadır (4).
Bu olguda acil servise karın ağrısı ile başvuran, komorbiditesi olmayan ve sigmoid kolonda yabancı cisme bağlı perforasyon tespit edilen hasta sunulmuştur.

VAKA SUNUMU

60 yaş kadın hasta 4-5 saat önce yemek yedikten sonra başlayan karın ağrısı, bulantı, 4 kez kusma, 2 kez ishale çıkma ile acil yeşil alana başvurdu. Genel durumu iyi olan hastanın kan basıncı: 103/83 mmHg, nabız:76 atım/dk, SpO_2:%98, Ateş:38,5°C SS:18/dk olarak ölçüldü. Fizik muayenesinde batında yaygın hassasiyet, sağ alt kadranda defansı mevcuttu, kostovertebral açı hassasiyeti yoktu. Diğer sistem muayeneleri doğaldı. Hastanın alınan tetkiklerinde CRP: 79,4 mg/L (0-0,5), WBC: $13,65x10^3$ µl (3,71-10,19) olarak tespit edildi. Ayakta direk batın grafisinde akut patoloji saptanmadı. Takibinde rahatlamayan, muayene bulguları devam eden hastaya kontrastlı batın bilgisayarlı tomografi çekildi. Sigmoid kolonda yabancı cisme ait olduğu düşünülen dansite ve çevresinde hava değerleri izlendi (perforasyon). Detaylı anamnezinde; herhangi bir yabancı cisim yutma öyküsü sorgulanan hasta böyle bir durum hatırlamadığını belirtti. Hasta genel cerrahi kliniği ile konsülte edilerek operasyona verildi. Operasyonda; batına girildiğinde sigmoid kolon etrafında pürülan mayi saptandı, örneklemeler alındı. Sigmoid kolondaki perfore alan tespit edildi. Sigmoid kolon içerisinde, 4-5 cm boyutlu, sert, ince ve keskin yabancı cisim palpe edildi. Perforasyon açıklığından çıkarıldı ve kemik parçası olduğu görülerek spesmen yapıldı. Ardından perforasyon primer sütürize edildi. Batın irrigasyonu sonrası eksplorasyonda appendiks erektil ve flegmone görüldü ve appendektomi yapıldı. Hasta genel cerrahi kliniğinde yatırıldı, uygun tedaviyle takibinin 7. gününde şifa ile taburcu edildi.

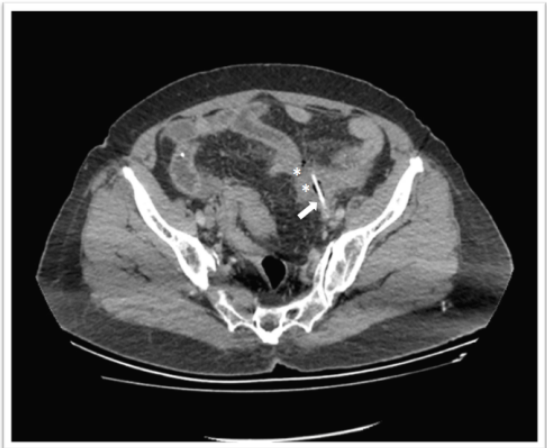

Figür 1. Sigmoid kolonda yabancı cisme ait olduğu düşünülen dansite ve çevresinde hava değerleri

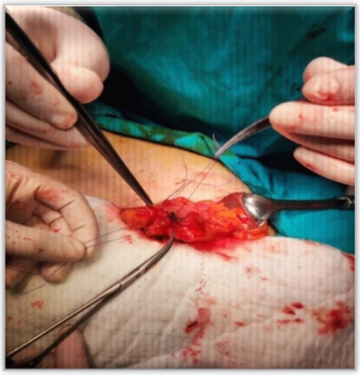

Figür 2. Sigmoid kolondaki defekt

Figür 3. Perforasyona neden olan yabancı cisim (kemik)

TARTIŞMA

Yutulan YC'lerin çoğu (%80-90) sindirim sisteminden kendiliğinden geçerken, vakaların yaklaşık %10-20'si endoskopik girişim gerektirir, vakaların <%1'inde cerrahi gerekir (2). Gastrointestinal (Gİ) kanalda bulunan YC'ler perforasyon, kanama veya fistül gibi ölümcül komplikasyonlara neden olabilir. YC'lerin sebep olduğu semptomlar değişken olduğundan, bu hastaların doğru teşhisi ve zamanında yönetimi zordur (5). Ek olarak çoğu hasta YC yuttuğunu hatırlamamaktadır. Özofagus, YC'lerden en sık etkilenen yer olmakla beraber mideye kadar ilerleyen çoğu YC sorunsuz bir şekilde tüm Gİ geçebilir. Dolayısıyla, Gİ'de YC'ler yaygın olmasına rağmen, bağırsaktaki YC'ler oldukça nadirdir ve bu tür vakalarla ilgili çok az rapor vardır (6). Bizim hastamız da YC yuttuğunu hatırlamıyordu; yabancı cismin sigmoid kolonda perforasyona sebep olduğu saptandı ve acil laparatomiye alındı.

Sonuç olarak; karın ağrısı ile başvuran yetişkin hastalarda da yabancı cisim yutma öyküsü sorgulanmalı, ileri tetkik ve tedaviden kaçınılmamalıdır.

REFERANSLAR

1. Ikenberry SO, Jue TL, Anderson MA et al. ; ASGE Standards of Practice Committee. Management of ingested foreign bodies and food impactions. Gastrointest Endosc 2011;73:1085–91.
2. Birk M, Bauerfeind P, Deprez PH et al. Removal of foreign bodies in the upper gastrointestinal tract in adults: European Society of Gastrointestinal Endoscopy (ESGE) clinical guideline. Endoscopy 2016;48:489–96.
3. Ambe P, Weber SA, Schauer M et al. Swallowed foreign bodies in adults. Dtsch Arztebl Int 2012;109:869–75.
4. Dray X, Cattan P. Foreign bodies and caustic lesions. Best Pract Res Clin Gastroenterol 2013;27:679–89.
5. Li F, Zhou X, Wang B et al. Intestinal perforation secondary to pits of jujube ingestion: a single-center experience with 18 cases. World J Surg 2019;43:1198–206.
6. Morais R, Marques M, Macedo G. Endoscopic treatment of a foreign body-associated colonic perforation. Int J Colorectal Dis 2020;35:165–7.

EP-042

NADİR FAKAT MORTAL BİR YARALANMA NEDENİ: SUBKLAVİAN ARTER YARALANMASI

Kaan Başar Candaş, Yunus Emre Yılmaz, İbrahim Temizkan, Melih İmamoğlu, Sinan Paslı, Vildan Özer, Yunus Karaca

Karadeniz Teknik Üniversitesi Tıp Fakültesi, Acil Tıp Anabilim Dalı, Trabzon

GİRİŞ

Subklavian arter yaralanmaları nadir görülen ancak mortalite ve morbiditesi yüksek olan yaralanmalardır (1). Subklavian arter yaralanmaları bazen izole olabilse de genellikle yüksek enerjili travmalarda ek yaralanmalarla birlikte görülür. Sıklıkla penetran yaralanmalara bağlı görülmekle birlikte, nadiren de künt travma sonrasında da karşılaşılabilir. Hastaların çoğu olay yerinde hayatını kaybetmektedir (2).

Acil servise getirilen travma olgularında klavikula ve toraksın üst kısımlarında travma bulgusu var ise; her iki koldan ölçülen tansiyon farkı, nabız farkı, soğukluk, solukluk durumunda subklavian arter yaralanmasından şüphelenilmelidir.

Bu olgumuzda acil servisimize motosiklet kazası sonrası entübe olarak getirilen, subklavian arter yaralanması olan bir hastayı tartışacağız.

OLGU

Motosiklet kazası geçiren 26 yaşında erkek hasta, 112 ekiplerince entübe edilmiş olarak acil servise getirildi. Gelişinde entübasyon tüpünün yeri doğrulandı, her iki akciğer sesleri eşit olarak değerlendirildi. Hasta hızlıca monitörize edildi. Hastanın vital bulguları değerlendirilirken sağ koldan tansiyon alınamadı. Sol koldan tansiyon 150/110 mmHg olarak ölçüldü, ateş: 36 derece, nabız: 111/dk, SpO_2: %99 olarak ölçüldü. Fizik muayenesinde sağ klavikula üzerinde 7x7 cm ekimoz, sağ klavikula üzerinden sağ omuza doğru uzanan ödem görüldü. Sağ kol tamamıyla soğuk, soluk olarak değerlendirildi, proksimal ve distal nabızları palpe edilemedi. Ayrıca mentum orta hatta 1x4 cm laserasyon, sağ zigomatik ark üzerinde ve burun dorsumunda dermaabrazyon, bilateral patella üzerinde dermaabrazyon görüldü. Resüsitasyon odasında yapılan E-FAST USG'de batın içi serbest mayi görülmedi, pnömotoraks saptanmadı. Hastaya hızlıca santral venöz kateter açılarak tetkikleri gönderildi, tetanoz aşısı ve antibiyoterapi yapıldı. Mesane sondası takıldı, hematüri görülmedi. Takiplerinde hipotansif seyreden ve şok kliniğinde olan hastaya 2 ünite 0 Rh (-) ES replasmanı yapıldı. Yapılan kan tetkiklerinde Hgb: 11,3 g/dL, Htc: %33,5, Laktat: 5 mmol/L, CK: 1120 U/L, Kreatinin: 1,48 mg/dL görüldü. Çekilen beyin bilgisayarlı tomografisinde (BT) maksiller sinüs anterior ve lateral duvarda fraktür, sağ zigomatik ark ve nazal kemikte fraktür görüldü. Toraks BT'de sağ subklavian arter ve ven proksimalinde 1. kosta lateralinden itibaren subklaviyan arter laserasyonu görüldü ve hematom basısına sekonder kontrast madde dolumu izlenmedi. Sağ supra-infraklaviküler bölgede 130x110 mm boyutunda hematom görüldü (Figür 1). Sağ klavikula, sağ humerus, ve sağ skapulada parçalı fraktür görüldü. Abdomen BT'de ise her iki böbrekte grade 3 kontüzyo-laserasyon görüldü. Hasta takibinde kardiyovasküler cerrahi (KVC), ortopedi, ve plastik cerrahi ve üroloji bölümleri ile konsülte edildi. Üroloji bölümünce cerrahi müdahale düşünülmedi. Subklaviyan arter laserasyonu nedeniyle KVC tarafından operasyona alındı. KVC tarafından arter onarımı yapıldıktan sonra operasyona dahil olan plastik cerrahi bölümünce brakial pleksus onarımı yapıldı. Klavikula ve humerustaki fraktürlerine ortopedi tarafınca cerrahi müdahale yapılıp ön kola kompartman sendromu nedeniyle fasyotomi açıldıktan sonra hasta postop yoğun bakım ünitesine yatırıldı. Yoğun bakım yatışının 10. gününde ortopedi servisine devredilen hasta, ortopedi servis yatışının 8. gününde şifa ile taburcu edildi.

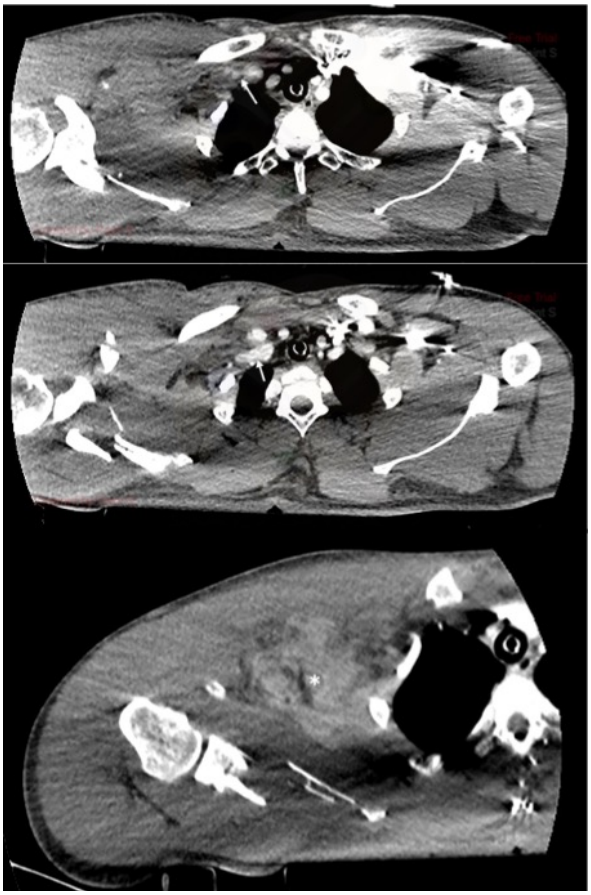

Figür 1. Subklavian arter (ok subklavian arterde dolum defekti, yıldız klavikular bölgede hematom)

TARTIŞMA

Subklavian arter, klavikula ve etrafındaki dokular tarafından iyi korunduğu için, yaralanması oldukça nadirdir. Arteriyel yaralanmaların %1-2'sinde saptanır (1). Subklavian arter yaralanmaları çoğunlukla penetran yaralanmalarda ortaya çıkarken daha nadir olarak künt travmalarda görülür (3). Subklavian arter yaralanmaları oldukça yüksek mortalite oranına sahiptir, bu nedenle hastaların çoğu olay yerinde kaybedilir (2).

Yaralanma bölgesinde nabız alınamaması, büyümeye devam eden hematom gibi bulgular arteriyel yaralanmayı işaret eder (Hard sign). Vasküler yaralanmalarda çoğunlukla nabız alınamaz ancak subklavian arter yaralanmalarında, yaralanmanın yerine ve kollateral miktarına bağlı olarak nabız alınabilir. Özellikle yaralanma internal torasik arterin distalinde ise omuzdaki kollateral miktarına bağlı olarak periferik nabızlar alınabilir (4). Subklavyen arter hasarının tanınmasında tanı yöntemleri; direkt grafiler, ultrasonografi, bilgisayarlı tomografi, standart anjiyografi veya MR anjiyografidir. Hemodinamik olarak anstabil, görüntüleme için uygun olmayan hastalarda tanı sıklıkla intraoperatif olarak konulmaktadır (2).

Subklaviyan arter yaralanmaları oldukça mortaldir. Bu olguların mümkün olan en kısa sürede hastaneye ulaştırılması, resüsitatif tedavilerinin yapılması ve yakından takip edilmesi gereklidir. Bu hastalar ivedilikle cerrahi branşlarla konsülte edilmeli ve endikasyonu olan vakalarda acil cerrahi uygulanmalıdır.

KAYNAKLAR

1) Posacıoğlu, H., Yağdı, T., Çalkavur, T., Atay, Y., Gürcün, U., Bakalım, T., ... & Bilkay, Ö. Subklaviyan Arter Yaralanmalarında Cerrahi Yaklaşım: On Yılık Deneyimimiz.

2) Elkbuli A, Shaikh S, McKenney M, Boneva D. Subclavian artery avulsion following blunt trauma: A case report and literature review. Int J Surg Case Rep. 2019;61:157-160. doi: 10.1016/j.ijscr.2019.07.061. Epub 2019 Jul 25. PMID: 31376736; PMCID: PMC6677780.

3) Aksoy M., Tunca T., Yanar H., Guloglu R. Traumatic injuries to the subclavian and axillary arteries: a 13-year review. *Surg. Today.* 2005;35:561–565.

4) Fares A., Shaikh N. Subclavian artery injury following blunt trauma: a report of three cases. *J. Emerg. Med. Trauma Acute Care.* 2012;3.

EP-043

ACİL SERVİSTE NEKROTİZAN FASİİT OLGU SUNUMU

Göksel Aydoğan, Ayşe Armağan Aydoğan, Vahide Aslıhan Durak
Bursa Uludağ Üniversitesi, Acil Tıp Ana Bilim Dalı, Bursa

GİRİŞ

Nekrotizan fasiit , yumuşak dokuların nadir görülen bir enfeksiyonu olup, fasyadan başlayan, kasları ve deri altı yağı içeren, ardından üstteki derinin nekrozu ile başlayan, hızlı yayılan inflamasyon ve nekroz ile karakterizedir (1). Küresel olarak insidansı yılda 0.4/100.000 olarak bildirilmektedir (2). Komorbit hastalığı olanlarda prevelans artış göstermektedir (3). Olgumuzda büllöz pemfigoid tanılı hastada ciltten doku örneklemesi sonrasında hızla ilerleyen nekrotizan fasiit oluşumu tartışılmaktadır.

OLGU

51 yaşında erkek hasta acil servis başvurusunun 3 gün öncesinde dermatoloji polikliniğinde değerlendirilmiş, 20 gündür tüm vücutta devam eden kaşıntılı, bacaklarda krutlu ve pistüler plaklar tespit edilip, büllöz pemfigoid ön tanısı ile karın bölgesinden iki adet biyopsi ve kültür örneği alınmak üzere hastaneye müracaat etti.
Biyopsi örneği alınmasının 2. gününde hastanın sol önkol bölgesinde hızla ilerleyen ısı artışı ve akıntı şikayeti ile acil servise başvurdu. Yapılan tetkiklerde CRP ve beyaz küre yüksekliği dışında ek patoloji saptanmadı. Hastanın mevcut şikayetlerine ek olarak sol ön kol seviyesinde nekrotizan , gangrenöze siyah renkli plak gözlemlendi. Hastanın 2 gün önce yapılan kültür örneği sonucunda yara yerinde streptekokus pyogenes üremesi tespit edildi, ön tanı olarak Nekrotizan Fasiit düşünülerek hızlı bir şekilde ilgili kliniklerle konsülte edildi. Yapılan radyolojik incelemede farklılık ortaya koyacak durum tespit edilmedi.

Hasta ampisilin sülbaktam ve teikoplanin yükleme dozu uygulanması sonrası, gerekli hazırlıklar yapılarak hızlı bir şekilde operasyona alındı. 9 günlük operasyon ve klinik yatış süresince hastaya debridman, pansuman, antibiyoterapi tedavileri uygulandı, hastadan son alınan kültürde üreme olmaması üzerine deri grefti uygulanarak ve genel durumu iyi olduğu göz önünde bulundurularak gerekli bilgiler verilerek ve poliklinik takip önerilerek taburcu edildi.Hastanın 2 aylık süreç sonrasında yara iyileşmesinin büyük oranda gerçekleştiği saptandı.

SONUÇ

Nekrotizan fasiit olgularında görülen tipik lokal klinik belirtiler eritem, yaygın ödem, yara drenajının renginin bozulması, veziküller veya büller, nekroz ve muhtemelen krepitasyondur (4). Dört tip nekrotizan fasit tanımlanmış olup tip 1 en sık görülenidir(5).
Streptococcus türlerinin bakterileri en yaygın tek nedensel organizma gibi görünmektedir. Staphylococcus aureus en sık izole edilen ikinci aerobik bakteridir ve onu Enterococcus türleri, Lactobacillus ve Corinebacterium türleri izlemektedir (6). En yaygın enfeksiyon bölgeleri, geniş serilerde ekstremiteler, özellikle üst ekstremitedir. Bunu alt ekstremiteler (%28), perine (%21), gövde (%18) ve baş veya boyun (%5) takip etmektedir. Cerrahi debridman zorunlu bir hayat kurtarıcı adımdır ve mümkün olan en kısa sürede gerçekleştirilmelidir. Mortalitenin en önemli belirleyicileri, debridmanın zamanlaması ve yeterliliğidir(7). Nekrotizan fasiit tanısı konur konmaz ampirik geniş spektrumlu antibiyotik kapsamı sağlanmalıdır, antibiyotik tedavisi kesinlikle yardımcıdır, ancak enfeksiyonun yayılmasını durdurmak için tek başına yeterli değildir, çünkü hastalığın anjiyotrombotik karakteri ilacın etkilenen bölgelere erişimini sınırlamaktadır.

Sonuç olarak, nekrotizan fasiit, hekimlerin bilmesi gereken klinik olarak zorlu bir hastalıktır. Erken tanı ve radikal cerrahi debridman gereklidir. Klinik olarak NF'den şüpheleniliyorsa cerrahi endikedir ve mortaliteyi azaltmak için teşhis gecikmemelidir (8).

Kaynaklar

1-Dixon B. Fasciitis continues to surprise. Lancet Infect Dis. 2008;8:79.

2-Misiakos EP, Bagias G, Patapis P, Sotiropoulos D, Kanavidis P, Machairas A. Current concepts in the management of necrotizing fasciitis. Front Surg. 2014;1:36.

3- Ryssel H, Germann G, Kloeters O, et al. Necrotizing fasciitis of the extremities: 34 cases at a single centre over the past 5 years. Arch Orthop Trauma Surg. 2010;130(12):1515–22.

4- Frank J, Barker JH, Marzi I. Necrotizing fasciitis of the extremities. Eur J Trauma Emerg Surg. 2008;34(3):229.

5- Sarani B, Strong M, Pascual J, et al. Necrotizing fasciitis: current concepts and review of the literature. J Am Coll Surg. 2009;208(2):279–88.

6- Miller LG, Perdreau-Remington F, Rieg G, et al.. Necrotizing fasciitis caused by community-associated methicillin-resistant Staphylococcus aureus in Los Angeles. N Engl J Med. 2005;352:1445–1453.

7- Wong CH, Chang HC, Pasupathy S, Khin LW, Tan JL, Low CO. Necrotizing fasciitis: clinical presentation, microbiology, and determinants of mortality. J Bone Joint Surg Am. 2003;85:1454–1460.

8- Necrotizing fasciitis: treatment concepts and clinical results. M. Leiblein, I. Marzi, A. L. Sander, J. H. Barker, F. Ebert & J. Frank.2018; 279–290 (2018 https://link.springer.com/journal/68

EP-047

MULTİPLE TRAVMA HASTASINDA OKSİPİTAL KONDİL KIRIĞI

Merve Karabörk, Burçak Kantekin, Kamil Kayayurt, Serpil Yaylacı
Acıbadem Üniversitesi Acil Tıp Anabilim Dalı, İstanbul

GİRİŞ

Oksipital kondil kırıkları yüksek enerjili künt servikokraniyal travmalarla ilişkili, kafa tabanı ile servikal omurga arasındaki artikülasyonda gerçekleşen, seyrek görülen kırıklardır. Mekanizması tam olarak anlaşılmamakla beraber birden farklı mekanizmanın etkin olabileceği düşünülmektedir. Tip 1 (parçalı kırık), tip 2 (lineer baziller kafatası kırığının eşlik ettiği) veya tip 3 (avülsiyon kırığı) olarak sınıflandırılabilir. Oksipital kondil kırıkları unstabil olabilir ve düz grafilerde nadiren fark edilir. Tanı çoğunlukla BT gerektirir. Nörolojik defisit sıklıkla eşlik eder ve genellikle alt kraniyal sinir palsisi ve/veya ekstremite güçsüzlüğü şeklinde görülür. Alt kraniyal sinir hasarı veya tip 3 oksipital kondil kırığı ile prezente olan hastaların internal fiksasyonla tedavisi gereklidir (1).

OLGU

31 yaşında kadın hasta, acil servise araç içi trafik kazası, araçtan fırlama, bilinç kapalı olarak 112 ambulans tarafından getirildi. Yakınlarından alınan öyküde alkollü olduğu, kronik bir rahatsızlığı olmadığı öğrenildi. Geliş vitalleri; TA 160/80, KTA:71, SpO2: 100%. Muayenesinde bilinci kapalı olan hastanın GKS V2M4E2 olarak değerlendirildi. Bilinç durumu nedeniyle nörolojik muayenesi suboptimal olan hastanın vertebra ve kotlar üzerinde belirgin hassasiyet saptanmadı. Ekstremite muayenesinde dizlerde bilateral dermabrazyonu fark edildi. BT görüntülemelerde, sağ oksipital kondilde (figür 1) , L1-L2-L3-L4 vertebra transverse proseslerde, sağ 9-10-11-12. kotlarda fraktür ve sağ akciğerde kontüzyon saptandı. Oksipital kondildeki kırık milimetrik kemik fragmanlarının eşlik ettiği, minimal deplase kırık olarak değerlendirildi. Laboratuvar tahlillerinde; tam kan sayımı, KCFT ve BFT normal sınırlarda, etanol 1.860 promil geldi. Hasta medikal takip açısından yoğun bakım ünitesine alındı. Beyin ve sinir cerrahi tarafından değerlendirilen hastaya philadelphia boyunlukla takip ve servikal vertebra MRI önerildi. MRI sonucunda C4-5 ve C5-6 disklerinde bulging, anterior epidural mesafede daralma görülen hastada anlamlı spinal kord ve kök basısı izlenmediği ve kraniyoservikal bileşke oluşumlarının doğal görünümde olduğu görüldü. Hastanın bütün yaralanmaları açısından konservatif tedavisine karar verildi. Takibinde durumu stabil seyreden, vital bulgularında herhangi bir sıkıntı görülmeyen hasta 1 günlük YBÜ yatışı sonrasında beyin ve sinir cerrahi servisine alındı ve 2 günün sonunda 1 aylık boyunluk tedavisi sonrası poliklinik kontrolü önerilerek taburcu edildi.

SONUÇ

Oksipital kondil kırıkları nadiren karşılaşılan fakat uluslararası yayınlar incelendiğinde görüldüğü üzere BT'nin yaygın kullanımıyla günümüzde daha sık tanı alan kırıklardır. Multiple travma hastalarında, özellikle hastanın diğer yaralanmaları daha göz önünde ve hayatı tehdit eden ölçüde olduğunda kolaylıkla atlanabilmektedir (2,3). Bizim vakamızda da hastanın alkollü olması ve bilinç durumu nedeniyle kondildeki kırık kolaylıkla atlanabilecek niteliktedir. Bu kırıklarla ilgili bilgiler genellikle otopsi serileri üzerinden toplanmış verilere dayanmaktadır. Anderson - Montesano ve Tuli sınıflandırmaları kırığın stabilite değerlendirmesi açısından elimizi kolaylaştırmakta olup; tip 1 ve tip 2a kırıklar bu sınıflandırmalara göre stabil kabul edilirken, tip 2b ve tip 3 unstabil sayılmaktadır. Tuli sınıflandırmasında tip 2a atlanto-oksipital instabiliteye neden olabilecek ligaman yaralanması olmayan, tip 2b ise atlanto-oksipital instabiliteye neden olabilecek ek ligaman yaralanması olan kırıklar olarak tanımlanmıştır(2). Bu değerlendirmeler takip ve tedavi açısından bize yol gösterici olacaktır. Yapılan vaka çalışmalarında salt oksipital kondil kırığıyla prezente olan hastalarda 1-3 ay arası uygun immobilizasyon süreciyle prognoz çok iyi olarak gösterilmiştir. Bir çok oksipital kondil kırığı vakasında boyunlukla immobilizasyonun iyi sonuç verdiği görülmüş ve tanı ve tedavideki gecikmenin ciddi morbiditelere sebep olduğu belirtilmiştir. Bu yüzden sadece O-C1-C2'yi içeren instabil oksipital kondil kırıklarının değil, deplase ve fragmante kondil kırıklarında beyin kökünde gelişebilecek basının da ölümcül sonuçlara sebep olabileceği unutulmamalıdır. Bu kırıkların erken tanısında en önemli nokta yüksek enerjili kafa travması varlığında klinisyende oluşacak şüphedir. Şüphe varlığında beyin ve servikal BT atlanto-oksipital bileşke açısından eksiksiz bir şekilde incelenmeli ve

unstabiliteye gidebilecek bir unsur olmadığından emin olunmalıdır (3). Unutulmamalıdır ki bu şüphe hastayı, basit bir müdahale ile, ciddi morbiditeye sebebiyet verebilecek ve hatta ölümcül seyredebilecek bir süreçten korur.

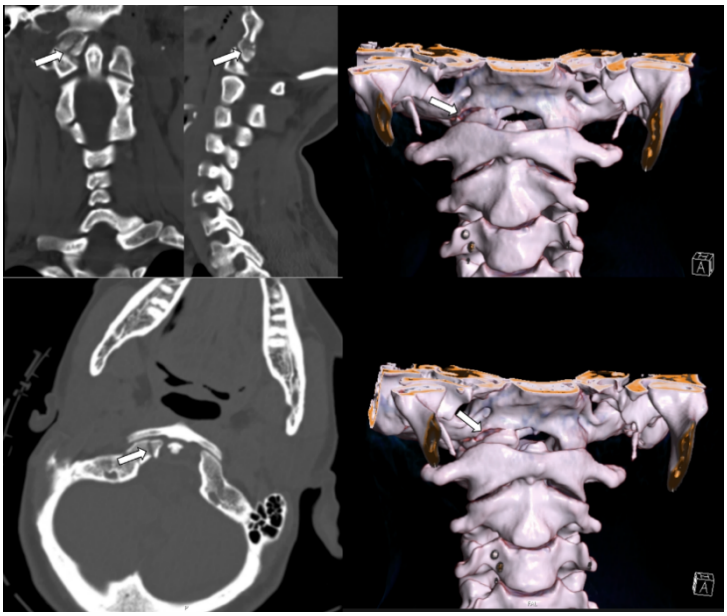

Figür 1: Koronal, saggital ve transverse planlarda beyaz okla gösterilen alanlarda sağ oksipital kondildeki kırık hattı görülmektedir. Sağdaki sütunda 3D rekonstrüksiyon ile oluşturulmuş modelleme paylaşılmıştır.

REFERANSLAR

1. Tintinalli J, Ma OJ, Yealy D, et al. *TINTINALLI'S EMERGENCY MEDICINE : A Comprehensive Study Guide.* Mcgraw-Hill Education; 2019.

2. Krüger A, Kühne C, Oberkircher L, Ruchholtz S, Frangen T, Junge A. Fractures of the occipital condyle clinical spectrum and course in eight patients. *Journal of Craniovertebral Junction and Spine*. 2013;4(2):50. doi:https://doi.org/10.4103/0974-8237.128525

3. Caroli E, Rocchi G, Orlando ER, Delfini R. Occipital condyle fractures: report of five cases and literature review. *European Spine Journal*. 2005;14(5):487-492. doi:https://doi.org/10.1007/s00586-004-0832-z

EP-049

AKUT PANKREATİT İLİŞKİLİ MINOCA SENROMU: NADİR BİR OLGU SUNUMU

Furkan Demirkapı[1], Merve Osoydan Satici[2], Mehmet Muzaffer islam[1], Serkan Emre Eroğlu[1]
[1]Sağlık Bilimleri Üniversitesi Ümraniye Eğitim ve Araştırma Hastanesi, Acil Tıp Ana Bilim Dalı, İstanbul
[2]Sağlık Bilimleri Üniversitesi Şişli Hamidiye Etfal Eğitim ve Araştırma Hastanesi, Acil Tıp Ana Bilim Dalı, İstanbul

GİRİŞ

Akut pankreatit lokal ve sistemik olmak üzere bir çok komplikasyona neden olabilen, pankreasın ciddi bir iltihabi hastalığıdır. Akut pankreatitin klinik şiddetten bağımsız olarak miyokardiyal hasara neden olabildiği bilinse de (1), bu hasarın patofizyolojisi günümüzde hala net olmayıp, mekanizmasına ilişkin çalışmalar çok azdır (2). Akut pakreatite bağlı miyokardiyal hasar, akut koroner sendromu (AKS) taklit etse de, non-obstrüktif koroner arterli miyokard infarktüsü (MINOCA) ilişkili olabilir. Obstruktif koroner arter hastalığı yokluğunda antitrombotik tedavilerin özellikle pankreatit patofizyolojisi üzerindeki ciddi yan etkilerinden ve gerekebilecek cerrahi süreci geciktirmesinden kaçınmak için koroner anjiyografi yapılması büyük önem taşımaktadır.

Olgu sunumumuzda, akut pankreatite eşlik eden göğüs ağrısı, elektrokardiyografi (EKG) de iskemik değişiklik ve kardiyak enzimlerde yükseklik bulunan ancak koroner arterlerde kritik oklüzyon bulunmayıp MINOCA sendromu düşünülen vakayı tartışmayı amaçladık.

OLGU

Bilinen hipertansiyon ve kronik böbrek hastalığı dışında ek hastalığı olmayan 69 yaşındaki kadın hasta karın ağrısı ve mide bulantısı ile acil servise başvurdu. Hastada epigastrik bölgeden sternuma ve sağ-sol flanka doğru yayılan bir yanma tarzında ağrı tarifledi. Hastanın fiziki muayenesinde batın üst kadranlarda hassasiyet mevcuttu. Hastanın öyküsünde hiperlipidemi, mantar alımı, bitkisel ilaç kullanımı, alkol alımı yoktu. Hastanın gelişinde vital parametreleri arteriyel kan basıncı 151/79 mm/Hg kalp hızı dakikada 108 atım, arteriyel oksijen satürasyonu %98, ateşi 36,8 derece olarak ölçüldü. Elektrokardiyogramda D1 ve AvL'de 1 mm ST depresyonu saptandı(Görsel 1).

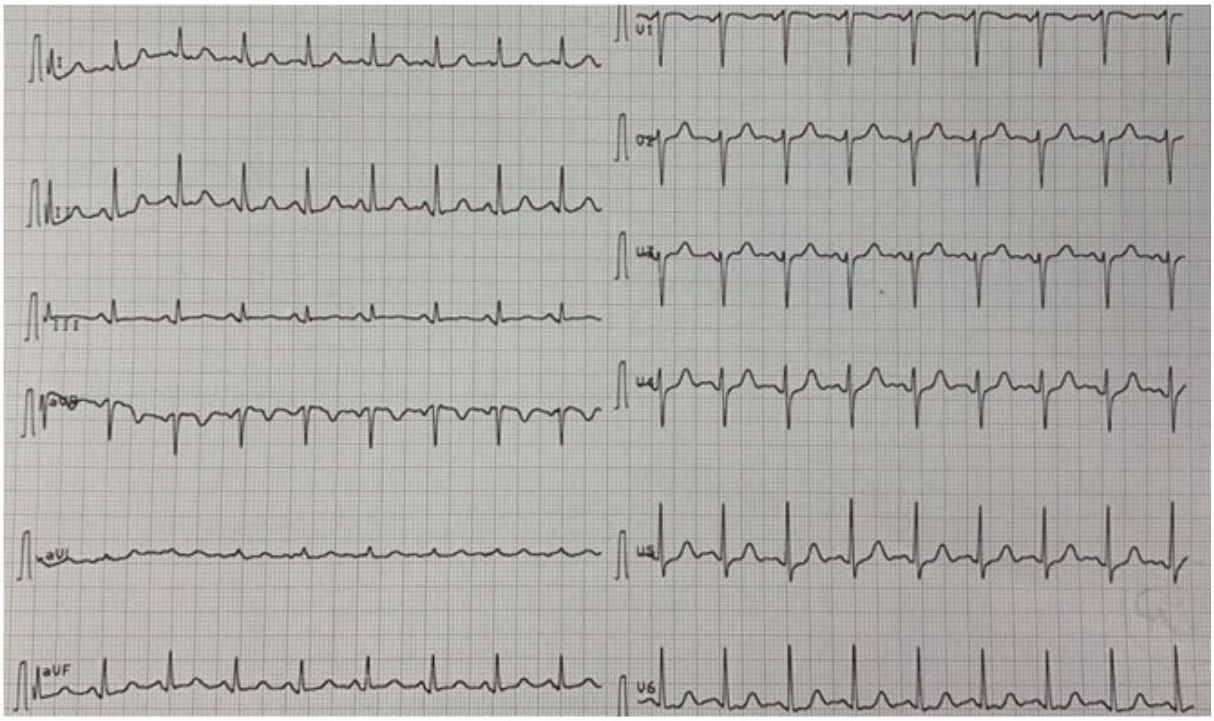

Görsel 1

Hastadan alınan kan tetkiklerinde Wbc:15,91 10^3 U/L, Htc:%40, BUN:43,6 mg/dL, Ca:8,9 mg/dL, Amilaz:584 U/L, Lipaz:1721 U/L ve Hs-troponin T:28 ng/L olarak ölçüldü. Hastanın Hs-Troponin T takiplerinde 65-104 ng/L olarak saptandı.

Hastanın çekilen intravenöz kontrastlı bilgisayarlı abdomen ve pelvis görüntülemesi pankreatit ile uyumluydu. Yapılan hepatobiliyer ultrasonografide ise pankreas gaz süperpozisyonu nedeniyle değerlendirilemedi. Safra kesesi cidar kalınlığı, kısa aksı olağan olarak görüldü ve içerisinde kalkül izlenmedi. Hastanın yapılan ekokardiyografisinde EF:%50-

55 inferior duvar şüpheli hipokinetik olarak saptandı. Hastaya akut koroner sendrom açısından koroner anjiyografi yapıldı. Anjiyografide sağ koroner arterde %30 darlık dışında anlamlı özellik saptanmadı, hastada akut koroner sendrom düşünülmedi.(Görsel 2) Non-biliyer pankreatit ön tanısı ile yatışı gerçekleştirilen hastamızın 3. Günün sonunda amilaz-lipaz değerleri, tamamen geriledi ve takiplerinde herhangi bir komplikasyon gelişmeyen hastamız önerilerle taburcu edildi.

Görsel 2

TARTIŞMA

Akut pankreatitte kardiyak komplikasyonlar nadir görülmekle birlikte, T dalgası ve ST segment anormalliklerini içeren EKG değişiklikler görülmekle birlikte, çalışmaların çoğunda akut koroner sendrom (AKS) saptanmamış, ancak bu EKG değişikliği ve miyokardiyal hasara neyin neden olduğu tam olarak aydınlatılamamıştır (3). Öte yandan, iskemik EKG değişikliklerini yalnızca pankreatitin neden olduğu elektriksel değişikliklere bağlamak, gerçek AKS'nin gözden kaçmasına neden olabilir. Olgumuzda, akut pankreatit ile birlikte AKS düşünülmüş, ancak yapılan selektif koroner anjiyografide kritik oklüzyon bulunmaması nedeniyle ön planda MINOCA sendromuna bağlanmıştır.

Pankreatit ilişkili iskemik miyokardiyal hasar hakkında birkaç patogenez iddia edilmektedir. Bunlardan birisi pankreasın asiner hücre hasarı ve ardından meydana gelen lokal inflamasyondur. Meydana gelen bu lokal inflamasyon kademeli olarak ilerleyerek bağırsak endoteline uzanır ve bağırsak endotelinde meydana gelen hasar bir sistemik inflamasyona yol açar. Buradan salgılanan sitokinler (TNF-α, IL-1β, IL-18 ve IL-6) aracılığıyla diğer sistemleri de etkileyerek kardiyak miyositler üzerinde hasar yol açar (2). İddia edilen bir diğer mekanizma ise Braganza ve ark. tarafından ortaya atılan, akut pankreatitte reaktif oksijen türlerinin aşırı üretiminin neden olduğu sistemik yanıt sonucunda meydana gelen miyosit hasarıdır (4). Bir diğer mekanizma da karın ağrısı ile meydana gelen sempatik deşarjdır (5). İddia edilen bu mekanizmalar ile birlikte bizim olgumuzda meydana gelen kardiyak markerlardaki anlamlı artış ve EKG'de ST segment elevasyonu olmaması, bize ön planda ST segment elevasyonu olmayan bir akut koroner sendromu düşündürmüştür.

Akut pankreatitli hastaların çekilen EKG'sinde ST segment elevasyonu eşlik etse dahi koroner arterlerde kesin bir oklüzyon olup olmadığı ancak perkutanöz koroner müdahale ile belirlenebileceği için bu hastaların ilk tedavi olarak trombolitik verilmesi retroperitoneal kanama gibi ölümcül sonuçlara neden olabilir. Bunun yerine antitrombositer tedavilerin verilmesi de akla gelebilir ancak yakın zamanda cerrahi gerektiriyorsa verilen antiplatelet tedavi cerrahi açıdan sakıncalı olabilir. Bundan dolayı bizim hastamızda olduğu gibi bir cerrahi konsültasyonu planlanıp yakın zamanlı cerrahi planlanmadığı görüşü alındıktan sonra antiplatet tedavi planlanabilir ancak bunun için daha çok çalışmaya ihtiyaç olduğu aşikardır(6).

SONUÇ

Akut pankreatitte meydana gelen EKG değişiklikleri ve miyokardiyal hasarın göstegesi olan Hs-troponin T seviyelerindeki artış çeşitli yolaklarla meydana gelir ve pankreatitin bir sistemik komplikasyonu olarak karşımıza çıkar. Miyokart enfarktüsü düşündüren klinik belirtilerle başvuran akut pankreatitli hastalarda non-oklüzif miyokart iskemisi

(MİNOCA) akla gelmelidir. Koroner anjiyografi, akut koroner sendrom yokluğunda antitrombotik tedavinin potansiyel ciddi yan etkilerinden kaçınılması açısından değerlidir.

KAYNAKÇA

1. Luo Y, Li Z, Ge P, Guo H, Li L, Zhang G, et al. Comprehensive mechanism, novel markers and multidisciplinary treatment of severe acute pancreatitis-associated cardiac injury: a narrative review. J Inflamm Res. 2021;14:3145–69.
2. Yegneswaran B, Kostis JB, Pitchumoni CS. Cardiovascular manifestations of acute pancreatitis. J Crit Care. 2011 Apr;26(2):225.e11-8.
3. Pezzilli R, Barakat B, Billi P, Bertaccini B. Electrocardiographic abnormalities in acute pancreatitis. Eur J Emerg Med. 1999;6(1):27–9.
4. Braganza JM, Scott P, Bilton D, et al. Evidence for early oxidative stress in acute pancreatitis. Clues for correction. Int J Pancreatol. 1995 Feb;17(1):69-81. doi: 10.1007/BF02788361. PMID: 8568337.
5. H. Wallner M, Duran JM, Mohsin S, et al. Acute Catecholamine Exposure Causes Reversible Myocyte Injury Without Cardiac Regeneration. Circ Res. 2016 Sep 16;119(7):865-79.
6. Vasantha Kumar A, Mohan Reddy G, Anirudh Kumar A. Acute pancreatitis complicated by acute myocardial infarction - a rare association. Indian Heart J. 2013 Jul-Aug;65(4):474-7. doi: 10.1016/j.ihj.2013.06.009. Epub 2013 Jul 8. PMID: 23993014; PMCID: PMC3861136.

EP-050

KARIN AĞRISINDAN DİYALİZE: METANOL ZEHİRLENMESİ

Özlem Bülbül, Esra Üçüncü, Emre Koç, Vildan Özer, Melih İmamoğlu, Sinan Paslı, Yunus Karaca
Karadeniz Teknik Üniversitesi Tıp Fakültesi, Acil Tıp Anabilim Dalı, Trabzon

GİRİŞ

Metanol; oral yolla, inhalasyon yoluyla ya da deri yoluyla emilebilen, renksiz, kokusuz bir alkoldür (1). Metabolizması sonucu ortaya çıkan formik asit yüksek anyon açıklı metabolik asidoza neden olur ve dokularda mitokondriyal solunumu engellediğinden tüm dokuların hipoksisine neden olarak ölüme neden olabilir (2). Bu yazıda karın ağrısı şikayetiyle dış merkeze başvuran ve metanol zehirlenmesi tanısı ile tedavi başlanan ancak mortalite ile sonuçlanan bir vaka anlatılmıştır.

OLGU SUNUMU

62 yaşında erkek hasta, dış merkeze karın ağrısı, bulantı, kusma nedeniyle başvurmuş. Hızla kötüleşen kliniği sonrası dış merkez takibinde kardiyak arrest gelişen hasta, resüsitasyon sonrası pozitif inotrop desteği altında, entübe şekilde sevk edildi. Başvuru anında TA:40/20 mmHg, nabız:66 atım/dk, oksijen satürasyonu %94, Solunum sayısı:20/dk, entübe idi. Sedasyonsuz Glasgow koma puanı 3 olan hastanın pupilleri fiks dilate idi. Yakınlarından ayrıntılı anamnez alındığında, hastanın en son üç gün önce sağlıklı görüldüğü, 3 gün süreyle yakınlarından ayrı kaldığı dönemde ev yapımı alkol kullanım öyküsü olduğu öğrenildi. Kan gazında pH:6.75, HCO_3:5,8 mmol/L, pCO_2:63,7 mmHg, Laktat:115 mg/dL, Na: 139 mmol/L, Cl: 102 mmol/L olan hastada anyon açığı 31,2 meq/L olarak hesaplandı. Etanol düzeyi <5 mg/dL olan hastada çekilen batın BT'de "ince bağırsak anslarında en geniş yerinde 30 mm'ye varan ileus" saptandı. Hastanın ev yapımı alkol kullanım öyküsü olması ve yüksek anyon açıklı metabolik asidozu olması nedeniyle hastaya sodyum bikarbonat infüzyonu başlandı ve hemodiyaliz (HD) kateteri takılarak acil HD planlandı. Pozitif inotrop desteği yanında, Tiamin ve kalsiyum folinat ile antidotal tedavi olarak da intravenöz etanol infüzyonu başlandı. HD öncesi hastadan alınan kan numunesi Adli Tıp Laboratuvarında çalıştırılmak üzere saklandı. Takibinde arrest olan hasta eksitus kabul edildi. HD öncesi alınan metanol düzeyinin 105 mg/dL olduğu öğrenildi.

TARTIŞMA

Metanol zehirlenmesi genellikle yasadışı yollarla ya da ev yapımı üretilen içkilerin tüketilmesi ile görülmekte olup, gelişmekte olan ülkelerde sıklıkla karşımıza çıkmaktadır (3). Metanol, genellikle sosyal desteği zayıf, düşük sosyoekonomik statüye sahip kronik alkol kullanıcıları tarafından tüketilir. Kazara veya bilerek tüketim gerçekleşebilir (4). Olgumuzda, hasta ailesi ile 3 gündür iletişim kurmamış ve 3 günün sonunda yakınları tarafından evde yalnız bir şekilde bulunmuş olup, daha önceden de ev yapımı alkol tüketim öyküsünün olması tanı koymamızı kolaylaştıran faktörlerdendi.

Metanol zehirlenmesi durumunda görme bozukluğu, artmış anyon açıklı metabolik asidoz gibi spesifik bulgular görülse de erken dönemde sarhoşluk hali, karın ağrısı, bulantı, kusma gibi nonspesifik bulgular görülmektedir (3). Bu durum erken tanı ve tedavisini zorlaştırmaktadır. Kan gazında artmış anyon açıklı metabolik asidoz ve laktik asidoz olması tanıyı desteklemekte ancak kesin tanı koydurmamaktadır. Kesin tanı için en iyi yöntem kan metanol düzeyi ölçümüdür (5). Ülkemizde serum metanol düzeyinin çalışılamaması nedeni ile metanol zehirlenmesi tanısı ancak klinik ve laboratuvar bulguları doğrultusunda konulabilir.

Metanol zehirlenmesinde; koma, nöbet, yeni gelişen görme bozukluğu, kan gazında dirençli asidozun olması gibi şiddetli zehirlenmeyi gösteren bulgular varlığında, serum anyon açığının 24 meq/L'nin üzerinde olması veya kan metanol düzeyinin etanol tedavisine rağmen 60 mg/dL olması durumunda acil hemodiyaliz endikasyonu mevcuttur (6). Vakamız, dirençli metabolik asidoz olması, serum anyon açığının 31,2 meq/L olması nedeniyle hemodiyalize alınmıştır. Hastamızda uygun tedaviler erken dönemde uygulanmasına rağmen vakamız mortalite ile sonuçlanmıştır.

Metanol zehirlenmelerinin karın ağrısı, nefes darlığı gibi atipik klinik ile prezente olabileceği, bu hastaların sıklıkla sosyal destekten mahrum olmaları nedeniyle, hastalardan ayrıntılı anamnez alınamayabileceği, akılda tutulmalıdır. Serum metanol düzeyinin çalışılamaması nedeniyle klinikte anamnez ve laboratuvar bulguları ile tedavi kararı verilmesi önerilirken, hastaların sosyal desteklerinin zayıf olması nedeniyle anamnez de alınamayabileceği göz önünde bulundurulmalıdır. Şüphe varlığında anamnez olmadan, uyumlu laboratuvar bulguları varlığında tedavi kararı geciktirilmemelidir. Metanol zehirlenmeleri açıklanamayan artmış anyon açıklı metabolik asidoz durumunda mutlaka akla getirilmelidir. Gerekli müdahaleler yapılsa da oldukça mortal seyredebildiğinden mutlaka erken tanı konularak, erken ve agresif tedavi uygulanmalıdır.

REFERANSLAR

1. Methanol poisoning J.A. Kruse Division of Critical Care Medicine, Wayne State University School of Medicine, Medical Intensive Care Unit, Detroit Receiving Hospital, Detroit, Michigan, USA
2. American Academy of Clinical Toxicology Practice Guidelines on the Treatment ofMethanol PoisoningThe American Academy of Clinical Toxicology Ad HocCommittee on the Treatment Guidelines for MethanolPoisoning:*Donald G. Barceloux, G. Randall Bond,Edward P. Krenzelok, Hannah Cooper, andJ. Allister Vale
3. Methyl Alcohol Intoxications Metil Alkol Zehirlenmeleri Ömer Taşkın1 , Ayça Açıkalın Akpınar2 , Nezihat Rana Dişel2
4. Death Due to Methanol Poisoning in Muğla: Case Series Emre Mutlu1, Yasemin Balcı2, Çetin Seçkin3
5. Mégarbane B. Treatment of patients with ethylene glycol or methanol poisoning: focus on fomepizole. Open Access Emergency Medicine : OAEM. 2010;2:67. doi:10.2147/OAEM.S5346
6. Modified with permission from Roberts DM, Yates C, Megarbane B, et al. Recommendations for the role of extracorporeal treatments in the management of acute methanol poisoning: a systematic review and consensus statement. *Crit Care Med*. 2015 Feb;43(2):461-472.

EP-052

OKÜLER MELANOMDA NADİR TAŞİKARDİ NEDENİ: SAĞ VENTRİKÜL METASTAZI

Songül Kurşun[1], İbrahim Temizkan[1], Muhsin Sarıhan[2], Melih İmamoğlu[1], Sinan Paslı[1], Vildan Özer[1], Yunus Karaca[1]

[1]*Karadeniz Teknik Üniversitesi Tıp Fakültesi, Acil Tıp Anabilim Dalı, Trabzon*

[2]*Karadeniz Teknik Üniversitesi Tıp Fakültesi, Kardiyoloji Anabilim Dalı, Trabzon*

GİRİŞ

Kalpte, metastatik tümörlere primerlerden daha sık rastlanır (1). Kalp dışı bir tümör odağına eşlik eden kardiyak bulgular tespit edildiğinde, metastaz olasılığından şüphe edilmelidir. Kardiyomegali, taşiaritmi, herhangi bir yerleşimdeki tümör birlikteliğinde görülen kalp yetersizliği bulguları, kalbe metastaz olduğuna dair kuvvetli işaretlerdir (2).

Melanom, kalbe metastazı en sık görülen tümördür. Bunu akciğer, meme, gastrointestinal kanserler, lösemi, lenfoma, renal hücreli karsinom ve diğerleri izler (3,4).

Bu vakada acil servisimize bilinç değişikliği ve sarılık nedeni ile başvuran opere silyokoroidal melanom nedeni ile takipli ve 200 atım/dakikayı bulan sinüs taşikardisi sonrası kardiyak metastaz tanısı alan bir olgu anlatılacaktır.

OLGU SUNUMU

65 yaş kadın, bilinen silyokoroidal melanom nedeni ile 10 yıl önce sol enükleasyon yapılmış, karaciğer ve kemik metastazı olan hasta acile yeni başlayan sarılık ve bilinç bulanıklığı nedeni ile başvurdu. Gelişinde genel durumu kötü, letarjik , disoryante ve nonkoopere, GKS'si 10 olan hastanın kan basıncı 90/50 mm/Hg, nabzı 138 atım/dakika, sinüs taşikardisi ve diğer vitalleri stabildi. Hastanın bilinç bulanıklığı, konuşma bozukluğu, sorulara yanıt alınamaması durumu gün içinde başlamış. Fizik muayenesinde sağ üst kadranda hassasiyet mevcuttu, defans ve rebound izlenmedi. Laboratuvar sonuçlarında Albümin 24.1 g/L (35-52), ALT 88 U/L (0 – 45), AST 150 U/L (0 – 35), GGT 479 U/L (0 – 55), Alkalen Fosfataz 709 U/L (30 – 120), Direkt Bilirubin 5.95 mg/dL (0 - 0.2), Total Bilirubin 9.17 mg/dL (0.3 - 1.2), LDH 4183 U/L (< 248), Sodyum 118 mmol/L (136 – 146) olarak tespit edildi. Bilinç değişikliği nedeni ile alınan kraniyal tomografisinde patolojik bulgu yoktu.

Hastaya gelişinde hipotansiyonu ve vena cava inferiorda %50 üzerinde kollaps tespit edilmesi üzerine sıvı resisütasyonuna başlandı. Hiponatremisi nedeniyle sodyum replasmanı da başlanan hastada replasman sonrasında hastanın bilincinin açıldığı, taşikardisinin kırıldığı görüldü. Takibinde hastanın nabzı yavaş yavaş yükselerek 200 atım/dakika oldu ve bu süreçte tekrarlanan EKG serilerinde ritmin sinüs taşikardisi olduğu görüldü. Hastaya uygulanan 5 mg metoprolol sonrasında kalp hızı 120 atım/dakika seviyesine geriledi. Sonrasında hastanın toraks tomografisinde sağ ventrikül düzeyinde 32 x 24 mm boyutunda metastatik kitle olduğu görüldü (Figür 1). Yapılan transtorasik ekokardiyografide sağ ventrikül serbest duvarında metastatik kitle izlendi (Figür 2). Hasta takip ve tedavisinin devamı amacı ile onkoloji servisine interne edildi.

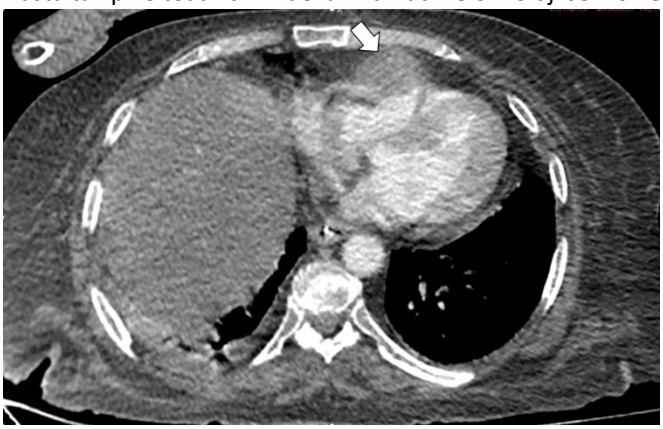

Figür 1. Toraks tomografisinde sağ ventrikül düzeyinde 32 x 24 mm boyutunda metastatik kitle

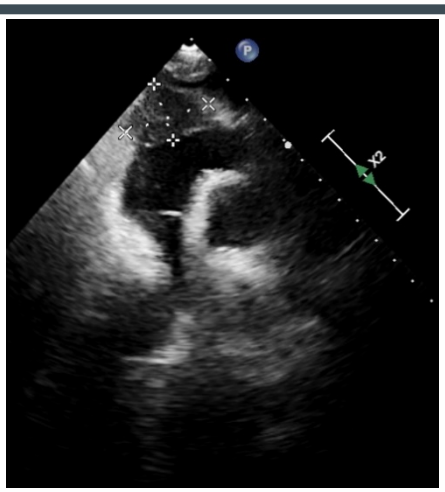

Figür 2. Transtorasik ekokardiyografide sağ ventrikül serbest duvarında 2.9x2.38 cm boyutunda metastatik kitle

SONUÇ

Oküler melanom kutanöz melanomdan daha az metastaz yapar (sırasıyla % 75 ve % 96). Son zamanlarda kardiyak metastazların son derece nadir olduğu ve klinik olarak yetersiz teşhis edildiği bildirilmiştir (5). Metastatik melanomlu hastaların 70 otopsisinin gözden geçirilmesi sonucu, vakaların %65'inde kardiyak metastaz olduğu bildirilmiştir (3).

Metastatik melanomlar, brüt patolojide belirgin siyah, benekli bir görünüme, dolayısıyla kömür kalbi terimine sahiptir (4). Metastaz, kalbin herhangi bir yerinde olabileceği gibi, özellikle dört odacığın duvarlarını, endokard veya epikardı tutabilir (2). Bizim vakamızda metastaz sağ ventrikül duvarındaydı.

Transtorasik ekokardiyografi, benign ve malign kardiyak lezyonları değerlendirmede ve tedaviye yanıt için takipte en sık kullanılan invaziv olmayan testtir. Vakaların %80 kadarında kardiyak melanom teşhis edebilir (6). Toraks tomografisi hem kardiyak hem de kardiyak olmayan bölgelerdeki metastatik lezyonların tanımlanmasına yardımcı olabilir (7).

Altta yatan primer malignitesi olan ve başka bir sebeple açıklanamayan taşidisritmisi olan hastalarda intrakardiyak metastaz olabileceği akılda tutulmalı, gerekiyorsa ileri görüntüleme tetkikleri ile değerlendirilmelidir.

REFERANSLAR

1. Abraham DP, Reddy V, Gattusa P. Neoplasms metastatic to the heart: review of 3314 consecutive autopsies. Am J Cardiovasc Pathol 1990; 3: 195-8.

2. Vildan Karpuz, Barış İkitimur, Hakan Karpuz, Kalp tümörlerine genel bakış: Klinik ve ekokardiyografik yaklaşım; review , Anadolu Kardiyol Derg 2007; 7: 427-35

3. Glancy DL, Roberts WC. The heart in malignant melanoma. A study of 70 autopsy cases. Am J Cardiol 1968; 21: 555-71.

4. Waller BV, Gottdiener JS, Virmani R, Roberts WC. The “charcoal heart”. Melanoma to the cor. Chest 1980; 77: 671-6

5.Bell DJ, Wilson MW. Choroidal melanoma: Natural history and management options. Cancer Control. 2004;11:296–303.

6. Tse C, Tan N, Idossa D, Click R. Cardiac melanoma: retrospective review of a rare disease at the mayo clinic (1988-2015). ***Int J Cardiol.*** (2017) 249:383–6. 10.1016/j.ijcard.2017.08.077

7. Muddasir Ashraf, Arshad Jahangir, M. Fuad Jan, Lakshmi Muthukumar, Gary Neitzel, and A. Jamil Tajik, Case report: Metastatic melanoma masquerading as apical hypertrophic cardiomyopathy, Front Cardiovasc Med. 2022; 9: 993631.

EP-057

GENÇ PERİMİYOKARDİT

Cemil Ceylan, Murtaza Kaya, Harun Yıldırım, Ali Halıcı, Abdil Coşkun
Kütahya Sağlık Bilimleri Üniversitesi Tıp Fakültesi, Acil Tıp Anabilim Dalı, Kütahya

ÖZET

İnfluenza salgınları tipik olarak kış aylarında ortaya çıkar ve salgınlara neden olabilir. Bu salgınlar esnasında virüs ile ilgili komplikasyonlardan kaynaklanan hastalık ve ölüm oranları dünya çapında çarpıcı bir şekilde artabilir. Virüs tüm yaş gruplarında hastalığa neden olur. Enfeksiyon oranları çocuklar arasında yüksek olmakla birlikte 65 yaş ve üzerindeki kişiler veya herhangi bir yaşta komplikasyon riskini arttıran tıbbi durumları olan kişiler arasında en yüksektir. İnfluenza virüsünün en sık görülen komplikasyonu pnömonidir, daha nadir olarak da görülen komplikasyon ise miyokarditdir. Akut miyokardit, klinik şiddete bağlı olarak büyük ölçüde değişkenlik gösteren ve mortalitesi yüksek olan bir influenza enfeksiyonunun komplikasyonudur.Bizim hastamız da üst solunum yolu enfeksiyonu(ÜSYE) sonrası halsizlik şikayeti ile acil servise başvurdu.Şikayetleri birkaç gündür olan nonspesifik şikayetlerdi. Vitallerinde hipotansif (TA:90/50mmHg) olması dışında anlamlı bulgu yoktu. Hastanın fizik muayenesi normaldi. Çekilen EKG'sinde D 2-3 ve AvF derivasyonlarında ST elevasyonu görüldü ve perikarditte görülen ST segment değişiklikleriyle uyumlu olduğu düşünüldü. Yapılan kan tetkiklerinde troponin değeri 4000(ng/L) olması üzerine akut koroner sendrom, perimiyokardit ön tanılarıyla kardiyolojiye konsülte edildi. Konsültasyon sonucu hasta koroner yoğun bakım ünitesine perimiyokardit ön tanısı ile interne edildi. Yoğun bakım takiplerinde genel durumu giderek kötüleşen hasta fulminan miyokardit olarak kabul edildi ve takibinin 3. gününde ex oldu. Halsizlik şikayeti ile gelen hastalarda yeterli anamnez alınmalı ve fizik muayene eksiksiz yapılmalıdır. İnfluenzanın nadir komplikasyonlarından olan miyokardit ölümcül seyredebilmektedir.

ANAHTAR KELİMELER

Miyokardit, İnfluenza, Perikardit

GİRİŞ

İnfluenza virüsü mevsimsel olarak dünya nüfusunun % 5–20'sini enfekte ederek epidemilere yol açar.(1,2) Tüm dünyada her yaş grubunda akut solunum yolu enfeksiyonuna neden olur.(3) Bununla birlikte, özellikle yaşlı yetişkinler, çok küçük çocuklar, hamile kadınlar ve kronik hastalığı olanlar arasında yüksek morbidite ve mortalite ile karşılaşılabilmektedir.(3-5)) İnfluenza virüsünün en sık görülen komplikasyonu pnömoni olup, influenza virüsüne bağlı olarak gelişebilen miyokardit ise nadir bir komplikasyon olarak karşımıza çıkar.(7-9) Akut miyokardit, klinik şiddete bağlı olarak büyük ölçüde değişkenlik gösteren ve mortalitesi yüksek olan bir influenza enfeksiyonunun komplikasyonudur.(10) Miyokardit inflamatuvar süreç sonucu kalp kası miyositlerinin hasara uğradığı bir miyokart hastalığıdır.(11) En sık virüsler olmak üzere pek çok bakteri, mantar, otoimmün hastalık ve farmakolojik ajan miyokardit yapabilmektedir.(12) Herhangi bir yaşta oluşabilir ve erkeklerde daha yaygın olarak görünür.(11,13)Çoğunlukla influenza benzeri akut ateşli hastalığı takip eden günler veya haftalar sonra hastaneye başvururlar. Miyokardit tanısı konulan hastaların %59'unda geçirilmiş viral sendrom hikayesi vardır. (11) Sık görülen belirtiler ateş, taşikardi, hipotansiyon, halsizlik, yorgunluk, genel keyifsizlik, atralji, miyalji ve deri döküntüleridir. Miyokart infarktüsünü gösteren göğüs ağrısı sıklıkla görülebilir. Miyokarditli hastalarda miyokardiyal tutulum klinik olarak olmasa da EKG anormallikleri olabilir. (11) EKG'de ventriküler disritmiler ya da kalp bloğu veya sıklıkla miyokart infarktüsü bulguları ile ilişkili Q dalgaları olan ST segment ve T dalgası değişiklikleri görülür.(13) Kardiyak enzimler (kreatinin kinaz (CK), troponin T veya I) miyokardiyal hücre hasarını gösterecek şekilde yükselmiş olabilir. Akciğer filmi normal olabilir, hastalığın gidişini ve tedaviye yanıtı değerlendirmek için ekokardiyografi, kardiyak işlevleri değerlendirmek için radyonükleid ventrikülografi, miyokart infarktüsüne benzeyen bir tablo varsa kardiyak kateterizasyon ve miyokart hücrelerini değerlendirmek, hücre nekrozunu ve inflamatuvar süreci tanımlayabilmek için endomiyokardiyal biyopsi yapılır. (11) Miyokarditli hastalarda tedavinin ilk adımı destekleyici uygulamalardır. Diüretikler, anjiotensin dönüştürücü enzim (ACE) inhibitörleri, beta blokerler ve aldesteron antagonistleri uygun klinik durumlarda başlanabilmektedir. Digoksin kullanımı önerilmemektedir ya da prodisritmik özelliklerinden dolayı düşük dozda önerilmektedir. (13) İnfekte organizmaları yok etmek için antimikrobiyal tedavi kullanılır. Antiviral tedavi de uygulanabilir. Kortikosteroidler gibi immün sistemi baskılayan tedavi inflamatuvar cevabı hafifletmek için kullanılabilir. Ayrıca, emboli gelişimini önlemek için de antikoagülan tedavi kullanılır. (11,13) Bu çalışmada influenza virüsünün yol açtığı nadir komplikasyonlardan olan miyokarditin ölümcül seyredebileceğini edindiğimiz tecrübelerle sizinle paylaşmak istedik.

OLGU SUNUMU

31 yaşında kadın hasta, acil servisimize halsizlik şikayeti ile başvurdu. Şikayetleri birkaç gündür devam eden hastanın öncesinde herhangi bir sağlık kuruluşuna başvurmadığı öğrenildi. Genel durumu orta, bilinç açık, oryante ve koopereydi. Başvuru anında vital bulguları; tansiyon arteryel: 90/50 mm/Hg, SatO2: %97, nabız: 90 vuru/dk, ateş 36.7 ºC olarak ölçüldü. Hastanın fizik muayenesi olağandı ve patolojik bulgusu yoktu. Çekilen EKG'sinde D2-3 ve AVF derivasyonlarında ST elevasyonu mevcut olup, resiprok değişiklik yoktu. Hastanın anamnezi derinleştirilince 1 hafta önce ÜSYE geçirdiği, özgeçmiş ve soygeçmişinde herhangi bir kardiyak öykü olmadığı anlaşıldı. Hastanın çalışılan kan tetkiklerinde kardiyak belirteç değerlerinden Troponin değeri 4000(ng/L) çıkınca hasta kardiyoloji hekimine akut koroner sendrom, perimiyokardit ön tanılarıyla konsülte edildi. Konsültasyon sonucu hasta perimiyokardit ön tanısı ile koroner yoğun bakım ünitesine interne edildi. Çekilen kardiyak USG'sinde perikard parlaklığı artmış, EF %65, kalp boşlukları doğal olarak izlendi, perikardiyal efüzyon izlenmedi. Yapılan koroner anjiyografide LAD yavaş akım, CX normal, RCA normal saptandı. Yoğun bakım ünitesinde genel durumu ve kan tetkikleri kötüleşen hasta takibinin 2. gününde entübe edildi. Fulminan miyokardit düşünülen hasta Kalp ve damar cerrahisi bölümüne konsülte edildi, hastaya kalp ve damar cerrahisi hekimlerince ECMO uygulandı. Uygulanan tüm tedavilere rağmen hasta, yoğun bakım takiplerinin 3. gününde exitus oldu.

TARTIŞMA

İnfluenza virüsü, havadaki damlacıklarla veya damlacıkların yüzeylerden mukus zarlarına (gözler, burun, ağız ve boğaz gibi) aktarılmasıyla yayılan bulaşıcı bir hastalıktır. İnfluenza virüsünün hem insanları (A, B ve C) hem de hayvanları etkileyen birçok suşu vardır. Hastalık başlangıcı genellikle ateş, baş ağrısı, boğaz tahrişi, yorgunluk, kuru öksürük ve iştahsızlık gibi ortak belirtilerdir (1). Bizim hastamızda da aynı şikayetler olmuş ama hastaneye başvurusu olmamış, herhangi bir ilaç kullanmamış. Bebekler ve küçük çocuklar da mide bulantısı veya kusma ve ishal olabilir. İnfluenza enfeksiyonun semptomları solunum yolu hastalıkları ile karıştırılabilir. Ayrıca bu enfeksiyonun etkileri günlerce ve hatta haftalarca kalabilir(1).Bizim hastamız bu şikayetlere bağlı olarak değil, hastalığı geçirdikten birkaç gün sonra acil servisimize nonspesifik şikayetlerle başvurdu. Bağışıklık sistemi zayıflamış kişilerde ve yaşlılarda veya çok küçüklerde ciddi semptomlar veya komplikasyonlar geliştirebilir (2). Hastamızın özgeçmişinde herhangi bir kronik hastalık veya immünsüpresif durumu yoktu.İnfluenza enfeksiyonun tedavisinde solunum sıkıntısını önleyerek ve semptomları destekleyerek hasta normal yaşamına dönebilir. Elleri düzgün yıkamak ve doğru şekilde öksürmek veya hapşırmak gibi basit şeyler, influenza virüsünün yayılımını büyük ölçüde kontrol altına alabilir. Öksürme ve hapşırma sırasında ağız ve burnun mendil ile örtülmesi mikropların başkalarına geçmesini engelleyebilir. Yıllık grip aşısı mevcuttur ve bunlar çok etkilidir (2). Bu nedenle influenza virüsünün yayılımını önlemek ve semptomların tedavisi için sağlık eğitimleri önemlidir.Hastamız herhangi bir influenza aşısını içinde bulunduğumuz yıl içinde yaptırmamış. Sağlık kuruluşuna başvuran hastaları ayrıntılı değerlendirmek gerekmektedir. Özellikle tıbbi geçmişini değerlendirirken daha önce geçirmiş olduğu enfeksiyonlar ya da seyahat geçmişi salgın hastalıkların yönetiminde önemli bir yeri vardır (2). Hastamız acil servise başvurduğunda anamnezi derinleştirdiğimizde birkaç gün önce ÜSYE geçirdiğini öğrenmiş olduk. Anamnezi derinleştirmemiz tanıya gitmemizi kolaylaştırdı.Anamnez dışında EKG bulguları ve kan tetkikleri de tanıyı kesinleştirmemizi sağladı.Miyokarditte EKG'de sinüs taşikardisi,QRS/QT uzaması,ventriküler aritmiler,AV iletim kusurları ve miyokard bitişiğindeki perikardın inflamasyonu ile birlikte nonspesifik ST segment yükselmeleri görülebilir.(miyoperikardit)(14) Ayrıca kan tetkiklerinde troponin yüksekliği miyokardit açısından oldukça anlamlıdır.(14)Hastamızın çekilen EKG'sinde D2-3 ve AVF derivasyonlarında ST elevasyonu görüldü. Kan tetkiklerinde troponin yüksekliği saptandı. Kaliteli anamnez ve nokta atışı tetkikler ile hastamızın acil serviste kalış süresini kısaltmış olduk.Son olarak influenza virüsünün salgın zamanlarında, korunmayı sağlayacak stratejilerin kazanılması için toplum sağlığı geliştirilmelidir.

SONUÇ

ÜSYE sonrası gelen hastalarda her ne kadar çok nadir olsa da perimiyokardit gelişebileceği unutulmamalı. Halsizlik şikayeti ile gelen hastalarda anamnez derinleştirilmeli, vital bulgularına dikkat edilip yeterli fizik muayene yapılmalıdır. Hastalığın komplikasyonları göz önünde bulundurularak, toksik görünen veya vital bulgularından herhangi biri unstabil olan hastalara ileri tetkik ve görüntüleme yapılmalıdır.

KAYNAKÇA

1. Camcıoğlu Y. İnfluenzadan korunma. ANKEM Derg. 2006;20(20):266–71.
2. Suntur BM, Kaya H, Kuşçu F. Bir mevsimsel influenza epidemisi deneyimi Experience of a seasonal influenza epidemic. Araştırma Makal / Res Pap Ege Tıp Derg / Ege J Med [Internet]. 2018;57(1):46–50. Available from: http://dergipark.gov.tr/download/article-fire/456353

3. Kucuk O, Bicer S, Giray T, Col D, Ciler Erdag G, Ugras M, et al. Evaluation of the Patients with Influenza Viruses. Çocuk Enfeksiyon Dergisi/Journal Pediatr Infect. 2013;7(3):87–91.
4. Grohskopf LA, Sokolow LZ, Broder KR, Walter EB, Bresee JS, Fry AM, et al. Prevention and control of seasonal ınfluenza with vaccines: recommendations of the advisory committee on ımmunization practices—united states, 2017–18 ınfluenza season. American Journal of Transplantation. 2017; 17: 2970–2982
5. Özışık L, Başaran NÇ, Ünal S. Her Yönüyle İnfluenza 2016 : Türkiye Every Aspect of Influenza 2016 : Turkey. 2016;(3):1–11.
6. CDC. Influenza (flu): influenza season week 7 ending [Internet]. 2019. Available from: https://www.cdc.gov/flu/weekly/
7. Aktar F, Güneş A, Yel S, Çubuk E, Demir F, Mete Ş. İnfluenza virüsü (H1N1)'ne sekonder gelişen miyokardit olgusu. Dicle Tıp Dergisi. 2015; 42(3): 386-383.
8. Rothberg MB, Haessler SD, Brown RB. Complications of viral influenza. American Journal of Medicine. 2008
9. Şahin DY, Demir M, Kurtaran B, Usal A. A case of myocarditis mimicking acute coronary syndrome associated with H1N1 influenza A virus infection. Turk Kardiyol Dern Ars. 2010;38(8):572–5.
10. Ukimura A, Satomi H, Ooi Y, Kanzaki Y. Myocarditis associated with influenza A H1N1pdm2009. Influenza Res Treat. 2012.
11. Nuray Enç, Uysal H. İç Hastalıkları Hemşireliği. İstanbul: Nobel Tıp Kitabevleri; 2017. 117–119 p.
12. Demir M, Tasal A, Şan M. Miyokardit. Turkiye Klinikleri J Med Sci. 2006;26(4):441-8.
13. Uysal H. Olgu Senaryolarıyla İç Hastalıkları Hemşireliği. Özer S, editor. İstanbul: İstanbul Tıp Kitabevleri; 2019. 187–191 p.
14. Surawicz B, Knilans TK. Chou's Electrocardiography in Clinical Practice. 6th Edition. Saunders Elsevier 2008.

EP-058

KARIN AĞRISININ NADİR NEDENİ: SÜPERİOR MEZENTERİK VEN TROMBÜSÜ

Nurullah Samet Yılmaz, Muhammet Samet Bekar, Engin İlhan, Melih İmamoğlu, Sinan Paslı, Vildan Özer, Yunus Karaca

Karadeniz Teknik Üniversitesi Tıp Fakültesi, Acil Tıp Anabilim Dalı, Trabzon

GİRİŞ

Karın ağrısı, abdominal bölgede, lokalize veya yaygın olarak hissedilen bir ağrı duyusudur. Ayrım yapmak kimi zaman zor olsa da ağrının internal ya da eksternal kökenli olduğu algılanabilir (1). Karın ağrısının, çeşitli nedenlerden dolayı batın içi organların parankiminde meydana gelen değişikliklerden kaynaklanabileceği gibi damar yapılarıyla ilişkili olabileceği de gözden kaçırılmamalıdır. Derinleştirilmiş anamnez ve fizik muayene bulguları yaşamı tehdit eden patolojileri saptamakta ve seyrek görülen durumları adlandırmakta bize ışık tutar.
Bu yazıda süperior mezenterik vende meydana gelen trombüs sonrası karın ağrısıyla kliniğimize başvuran bir olguyu literatüre sunduk.

OLGU SUNUMU

60 yaşında, primer odağı bulunamayan peritoneal karsinomatozis tanılı kemoterapi /radyoterapi almayan erkek hasta, üç gündür süren sol yan ağrısı şikayetiyle tarafımıza başvurdu. Ağrısı sürekli tarzda, künt karakterde ve hareketle ilişkisizdi. Sırtına ve karnına yayılmıyordu. Bulantı, kusma ve idrar yaparken yanması yoktu. Acil servis başvurusundan bir gün önce bir kez idrarının renginin koyulaştığını söylüyordu. Ancak kanama tarif etmiyordu. Gaz ve gaita çıkışı olan hastanın, ishal ya da kabızlığı yoktu.
Hastanın başvuru anındaki vital değerleri normaldi. Fizik muayenesinde batın rahattı. Defans, rebound ve kostovertebral açı hassasiyeti yoktu. Solunum sesleri doğaldı. Cilt üzerinde lezyon saptanmadı.
Alınan laboratuvar tetkiklerinde kreatinin: 0,96 mg/dL (0,67-1,17), ALT: 15 U/L (0-45), AST: 25 U/L (0-35), Amilaz: 84 U/L (28-100), CRP: 4 mg/dL (<5) Laktat: 17 mg/dL (9-14), WBC: 6,3 x10^3/µL (3,71-10,19) olarak sonuçlandı. Tam idrar tetkikinde mikrohematüri bulunuyordu. Akciğer ve ayakta direk batın grafisinde anlamlı patoloji görülmedi.
Hastanın orali kapatıldı. Hidrasyon başlandı. Numerik ağrı skalasına göre başvuru sırasındaki ağrısı 9/10 şiddetindeydi.
Ön planda ürolitiazis düşünülen hastaya çekilen kontrastsız batın bilgisayarlı tomografisinde (BT) üriner patoloji saptanmadı. Non-steroid anti inflamatuar ilaçlara (NSAID) ve opioid analjezik ajanlara rağmen ağrısı aynı şiddette süren hastaya vasküler yapıları ve batın içi organ parankimlerini ayrıntılı değerlendirmek için torakoabdominal BT anjiografi ve kontrastlı batın BT görüntülemesi alındı. Arteriyel yapılarda ve organ parankimlerinde var olduğu bilinen peritoneal karsinomatozis bulguları dışında patoloji görülmeyen hastada mevcut hastalığı nedeni ile daha önce çekilen kontrastlı batın BT görüntülemelerinde yer almayan, yeni tespit edilen süperior mezenterik ven trombüsü saptandı (Figür 1).
Genel cerrahi ile konsülte edilen hastaya acil cerrahi girişim düşünülmedi. Uygun ajanlarla analjezi sağlanan hastaya profilaktik düşük molekül ağırlıklı heparin (DMAH) başlandı. Acil serviste yaklaşık 30 saat takip edilen hastanın orali açıldı, mobilize edildi. Takibinde şikayetleri gerileyen hastanın medikal tedavisi düzenlendi. Hasta, ağrının tekrarlaması durumunda acil servise başvurması ve genel cerrahi ile algoloji poliklinik kontrolüne gitmesi önerilerek eksterne edildi.

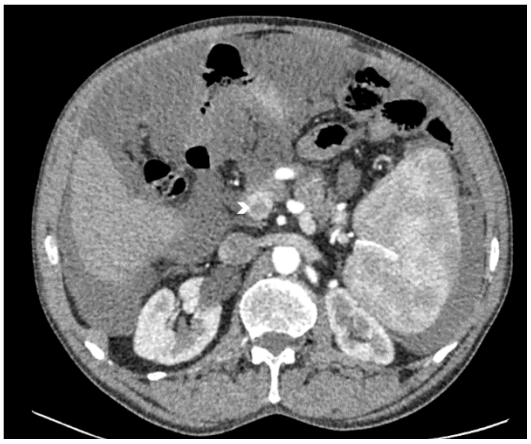

Figür 1. Süperior mezenterik ven trombüsü

SONUÇ

Mezenterik venöz tromboz (MVT) başta hiperkoagülabilite sendromları olmak üzere oral kontraseptif kullanımı, postoperatif durumlar ve malignensi gibi nedenlerden kaynaklı olarak ortaya çıkabilir (2). Sıklıkla 60'lı yaşların ortasında görülmekle birlikte 70 ila 79 yaş arasındaki insidansı 100.000'de 11.3'tür (3). Akut MVT kollateral venler sayesinde vakamızda da görüldüğü gibi çoğunlukla intestinal iskemiye yol açmaz (4).

MVT'de tedavi protokolümüzü belirleyen ana etken peritoneal irritasyon bulgularıdır. Akut batın bulguları olan hastalarda erken dönemde cerrahi düşünülürken irritasyon bulguları olmayan hastalar 3-6 ay süresince heparinize takip edilmelidir (5).

MVT tanısı alan hastaların %90'ından çoğunda ana semptom karın ağrısı olsa da ağrı her zaman periumblikal bölgede görülmeyebilir. Hastaların yaşları, sosyoekonomik düzeyleri ve komorbiditelerinin getirdiği olumsuz etkenler göz önüne alındığında ağrı hissinin karakterini tam anlamıyla belirtmek hastalar için çetinleşebilir.

Gelişmekte olan kanser tedavileri ve uzayan ortalama yaşam süresini birlikte değerlendirdiğimizde yan ağrısı şikayetiyle başvuran ve özellikle belirgin fizik muayene bulgusu göstermeyen hastalarda ileri tetkikten kaçınılmamalı ve malignite gibi ek hastalıklar akılda tutulup yan ağrısının nadir nedenlerinden birinin de venöz trombozlar olabileceği unutulmayarak tanı aşamasında buna yönelik hareket planı oluşturulmalıdır.

REFERANSLAR

1. Acute and Chronic Abdominal Pain in Adults. Elsevier Point of Care Updated June 25, 2022. Copyright Elsevier BV. All rights reserved.
2. Maldonado TS, Blumberg SN, Sheth SU, et al. Mesenteric vein thrombosis can be safely treated with anticoagulation but is associated with significant sequelae of portal hypertension. J Vasc Surg Venous Lymphat Disord 2016;4:400–6.
3. Acosta S, Alhadad A, Svensson P, et al. Epidemiology, risk and prognostic factors in mesenteric venous thrombosis. Br J Surg 2008;95:1245–51.
4. Harnik IG, Brandt LJ. Mesenteric venous thrombosis. Vasc Med 2010;15:407–18.
5. Karkkainen JM, Acosta S. Acute mesenteric ischemia (Part II)— vascular and endovascular surgical approaches. Best Pract Res Clin Gastroenterol 2017;31:27–38.

EP-060

KARDİYAK TAMPONAD İLE BAŞVURAN PENETRAN AORTİK ÜLSERE SEKONDER ASENDAN AORT DİSEKSİYONU: OLGU SUNUMU

Seyran Sakine Nas[1], Mehmet Erdi Yılmaz[1], Engin İlhan[1], Ali Rıza Pektaş[2], Melih İmamoğlu[1], Mehmet Ali Yürük[2]
[1]*Karadeniz Teknik Üniversitesi Tıp Fakültesi, Acil Tıp Anabilim Dalı, Trabzon*
[2]*Karadeniz Teknik Üniversitesi Tıp Fakültesi, Kalp ve Damar Cerrahisi Anabilim Dalı, Trabzon*

GİRİŞ

Penetran aort ülserleri, tipik olarak aort duvarında oluşan aterosklerotik değişikliklerle ortaya çıkar. Hematomsuz intimal yırtık, penetran aortik ülser, aortik intramural hematom ve periaortik hematom aort diseksiyonunun varyantları olarak tanımlanır. Bu lezyonlardan penetran aortik ülserler, media tabakası içinde hematom ile ilişkili olabilir, perforasyona veya aort diseksiyonuna ilerleyebilen ciddi komplikasyonlara sebep olabilir (1).

Bu vakamızda acil servise kardiyak tamponad kliniği ile başvuran ve yapılan tetkikler sonucu penetran aortik ülsere sekonder çıkan aort diseksiyonu saptanan bir hasta anlatılacaktır.

OLGU SUNUMU

Senkop nedeni ile dış merkez başvurusu olan 54 yaş kadın hasta ileri değerlendirme amacıyla tarafımıza yönlendirildi. Hastanın özgeçmişinde hipertansiyon öyküsü olduğu, gün içinde senkop sonrasında progresif ilerleyen göğüs ağrısı ve dispne şikâyeti olduğu öğrenildi.

Dış merkez başvurusunda hipotansif olduğu öğrenilen hasta pozitif inotrop desteği ile tarafımıza sevk edildi. Acil servis değerlendirmesinde genel durumu orta iyi, bilinci açık oryante koopere olan hastanın kan basıncı 110/60 mm/Hg, nabız 85 atım/dk, SaO_2 %94, solunum sayısı 20/dk olarak değerlendirildi.

Fizik muayenesinde akciğer sesleri normaldi. Kalp sesleri derinden alınıyordu diğer sistem muayene bulguları normal olarak değerlendirildi.

Laboratuvar tetkiklerinde kreatinin: 1,24 mg/dL (0,67-1,17), ALT: 91 U/L (0-45), AST: 169 U/L (0-35), CRP: 0,9 mg/dL (<5) Laktat: 41 mg/dL (9-14), WBC: 21,8 x10^3/µL (3,71-10,19), Hemoglobin: 12,8 g/dL (11,3-14,5) olarak tespit edildi.

Hastaya yatak başı yapılan ekokardiyografide (EKO) kalp çevresinde masif efüzyon ve kardiyak tamponadla uyumlu olarak sağ vertrikülde diastolik kollaps görüldü. Perikardiyal aralıktaki sıvı dansitesi hiperekoik olması nedeniyle, hematom lehine yorumlandı. (Figür 1). Çekilen torakoabdominal bilgisayarlı tomografi anjiografi (BTA) görüntülerinde arkus aorta minör kurvaturda 12x10 mm boyutunda kontrast dolum gösteren sakküler anevrizmatik genişleme izlendi ancak aktif ekstravazasyon saptanmadı. Perikardiyal aralıkta en geniş yerinde 3 cm'ye ulaşan ve içinde hematoma ait olduğu düşünülen sıvı koleksiyonu izlendi. (Figür 2). Kardiyoloji ile konsülte edilerek tekrar yatak başı ekokardiyografi yapılan hastaya perikardiyal aralıkta hematom olması nedeniyle perikardiyosentezle drenajın uygun olmayacağı ve cerrahi işlem uygulanması önerildi. Hasta kardiyovasküler cerrahi kliniği (KVC) ile konsülte edilerek operasyona alındı. İntraoperatif değerlendirmede asendan aortanın diseke olduğu, diseksiyon başlangıcının arcus aorta anteriorundaki penetre aortik ülserden olduğu izlendi. Hastaya asendan aorta ve hemiarkus replasmanı uygulandı. Postoperatif dönemde takibinde problem izlenmeyen hasta yatışının 8. gününde şifa ile taburcu edildi.

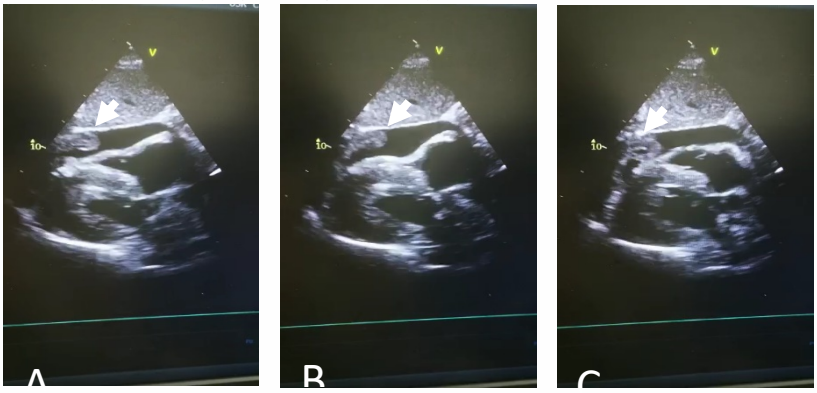

Figür 1. Perikardiyal aralıktaki sıvı dansitesinden daha hiperekoik görülen, hematom lehine yorumlanan görünüm.

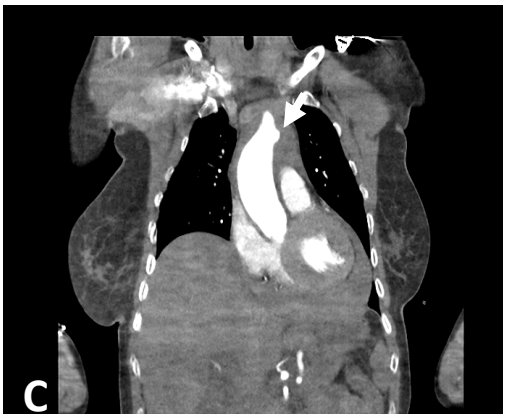

Figür 2. Arkus aorta anterior kesiminde 12x10 mm boyutunda kontrast dolum gösteren sakküler anevrizmatik genişleme ve penetran aortik ülser.

SONUÇ

Aortik sendromlardan penetran aortik ülserler, tüm aort diseksiyonlarının %5'inde başlangıç lezyonu olarak ortaya çıkar ve akut aort sendromlarının %2-7'sini oluşturur (1).

Hastalar birçok farklı semptom ile hastaneye başvurabilirler. Diğer akut aort sendromlarında da benzer olduğu gibi, semptomatik penetran aort ülserlerinde ana semptom ülserin yerine bağlı olarak farklı lokalizasyonlarda hissedilen ağrıdır (1). Ayrıca aortik sendromlarda perikardiyal tamponad ve senkop kliniği de görülebilir ve kötü prognostik faktörler arasında yer alır (2,3).

Aortik sendromların tanısında görüntüleme yöntemi olarak BTA kullanılır. Ek olarak hastamızda olduğu gibi tamponad kliniği olan hastalarda yatak başı EKO ile de komplikasyonlar tespit edilebilir (1,4).

Rutin pratikte kardiyak tamponadın acil tedavisi perikardiyosentezdir ancak perikardiyal tamponadın diseksiyona sekonder olduğu düşünülürse, mortaliteyi artırabileceğinden perikardiyosentez önerilmez. Çünkü perikardiyosentez sonucu perikardiyal basınç azalacağından kanama artarak hemodinamiyi bozabilir (2-4).

Asendan aort diseksiyonu tanısı konulduktan hemen sonra cerrahi ile tedavi edilmelidir. Perikardiyosentez ancak cerrahiye zaman kazandırmak için seçilen vakalarda yapılabilir (2-4).

Penetre aortik ülserler daha çok desendan aortada görülmekle birlikte asendan aortada tespit edilenler diseksiyonla ilişkili olabilir. Acil cerrahi müdahale gerektirmesi ve mortalite oranları daha yüksek olması nedeniyle acil serviste hızlı şekilde müdahalesi yapılarak en kısa zamanda operasyona verilmelidir.

REFERANSLAR

1. Overview of acute aortic dissection and other acute aortic syndromes. (Up to date, Jun 09, 2022) https://www.uptodate.com/contents/overview-of-acute-aortic-dissection-and-other-acute-aortic-syndromes?search=Ascending%20Aortic%20Dissection&source=search_result&selectedTitle=1~150&usage_type=default&display_rank=1
2. Management of acute type A aortic dissection. (Up to date, Nov 17,) https://www.uptodate.com/contents/management-of-acute-type-a-aortic-dissection?search=Ascending%20Aortic%20Dissection&topicRef=8178&source=see_link
3. Tsukube T., Okita Y. Cardiac tamponade due to aortic dissection: clinical picture and treatment with focus on pericardiocentesis. e-Journal of Cardiology Practice. 2017;15 https://www.escardio.org/Journals/E-Journal-of-Cardiology-Practice/Volume-15/Cardiac-tamponade-due-to-aortic-dissection-clinical-picture-and-treatment-with-focus-on-pericardiocentesis
4. Hawatmeh A., Arqoub A.A., Isbitan A., et al. A case of ascending aortic dissection mimicking acute myocardial infarction and complicated with pericardial tamponade. Cardiovasc Diagn The. 2016 Apr;6(2):166-71.doi: 10.21037/cdt.2015.11.06. https://cdt.amegroups.com/article/view/8276/10119

EP-061

ACİL SERVİSTE BİR KRİPTOKOKKOK MENİNGOENSEFALİTİ OLGUSU

Burak Açan, Ali Batur, Nalan Metin Aksu
Hacettepe Üniversitesi Tıp Fakültesi Acil Tıp Anabilim Dalı

GİRİŞ

Kriptokokkoza neden olan Cryptococcus neoformans basidiyomiçet sınıfına dahil kapsüllü bir maya mantarıdır. Özellikle güvercin olmak üzere kuşların sıklıkla bulunduğu toprak örneklerinde bulunmaktadır (1). Başta Kazanılmış İmmün Yetmezlik Sendromu (AIDS) olmak üzere, organ nakli, malignite gibi immün sistemi baskılanmış kişiler kriptokok enfeksiyonu için risk altındadır (2). Ancak immünitesi baskılanmamış kişilerde de hastalık görülebilmektedir. İnsanlara bulaş genellikle inhalasyon yoluyla olur. Sonrasında hematojen olarak yayılır ve santral sinir sistemine (SSS) yerleşme eğilimi gösterir. Klinikte en sık görülme şekli meningoensefalittir. Kriptokokkal menenjit her zaman klasik bulgularla ortaya çıkmayabilir (3,4).

Bu makalede, hepatosteatoza bağlı karaciğer transplantlı, immün sistemi baskılanmış ve tedaviye bağlı komplikasyonlar nedeni ile kaybedilen bir kriptokok meningoensefaliti olgusu sunulmuştur. Olgu kriptokok meningoensefalitinin Türkiye'de sık görülmemesi nedeniyle sunulmaya değer bulunmuştur.

OLGU

Altmış dört yaşında, erkek hasta bir haftadır olan konuşma ve yürüme bozukluğu nedeniyle acil servise başvurdu. Hastanın benzer şikayet ile 1 hafta önce acil servis başvurusu olduğu ve değerlendirme sonrası poliklinik kontrolü ile taburcu edildiği öğrenildi. Poliklinik kontrolünde ilaç ilişkili vermis toksisitesi düşünülerek serum takrolimus düzeyi ölçümü yapılmış. Serum takrolimus düzeyi yüksek saptanınca tedavisi kesilmiş ve siklosporin tedavisi başlanmış. Sonrasında şikayetlerinde artış olması ve baş ağrısı olması üzerine acil servise başvurdu. Hastanın başvuru anında kan basıncı 120/77 mmHg, nabız 89/dk, ateş 37.3º C idi. Yapılan fizik muayenede bilinci açık, kooperasyonu sınırlı ve dezoryante olarak saptandı. Motor defisit saptanmadı. Ataksik yürüyüş ve şüpheli ense sertliği mevcut idi. Kerning ve Brudzinski belirtileri saptanmadı. Solunum, dolaşım ve sindirim sistemi bulguları doğal olarak değerlendirildi. Özgeçmişinde hepatosteatoza bağlı kronik karaciğer hastalığı nedeniyle 5 ay önce kadavradan nakil olması, diyabeti ve aterosklerotik kalp hastalığı mevcut idi.

Laboratuvar incelemelerinde; lökosit 7400 /mm3, hemoglobin 13.3 g/dL, Htc %39.4, trombosit 143000/mm3, eritrosit sedimentasyon hızı 14 mm/saat, CRP 10.54 mg/dL, prokalsitonin 0.148 ng/mL, kan glukoz düzeyi 162 mg/dL olup periferik yaymada özellik yoktu. Biyokimyasal testleri normaldi. Kan amonyak düzeyi normal sınırlarda idi. İdrar incelemesinde; dansite 1010, pH 5.0, glukoz (-), protein (-), keton (-), bilirubin (-), ürobilinojen (-) olup mikroskobide 5 lökosit ve 4 eritrosit görüldü. İdrar kültüründe üreme olmadı. Kontrastsız bilgisayarlı beyin tomografisinde 3. ve lateral ventriküllerde serebral hacim kaybına bağlı genişleme saptandı.

Hastaya santral sinir sistemi enfeksiyonu ön tanısı ile lomber ponksiyon (LP) yapıldı. LP'de elde edilen beyin omurilik sıvısı (BOS) bulguları; glukoz 23 mg/dL, eş zamanlı serum glukozu 162 mg/dL, protein 73 mg/dL, hücre sayımında 3800/mm3 PNL ve 500/mm3 lenfosit saptandı. Gram boyamada maya benzeri mantar hücreleri görüldü. Beyin omurilik sıvısında kriptokok antijeni pozitifi saptandı. BOS mantar kültüründe Cryptococcus neoformans üredi. Ayrıca hastanın kan mantar kültüründe de Cryptococcus neoformans üredi.

Hastaya ilk değerlendirilmenin ardından bakteriyel ve viral etkenler düşünülerek ampirik meningoensefalit tedavisi başlandı. BOS incelemesinde kültürde Cryptococcus neoformans saptanması üzerine tedaviye amfoterisin-B ve flukonazol eklendi. 4. gün enteral beslenme başlandı ve BOS kültür-viral PZR sonuçlarına göre bakteriyel ve viral menenjit tedavisi durduruldu, antifungal tedavisine devam edildi. Tedavinin 7. gününde takipnesi gelişen ve oksijen ihtiyacı artan hastaya aspirasyon pnömonisi tanısıyla piptaz başlandı. Hasta 9. günde oksijen ihtiyacında artma, bilincinde gerileme olması nedeniyle entübe edildi. Entübasyon sonrası arrest olan hastada resüsitasyon sonrası spontan dolaşımın geri dönüşü sağlandı. Takipte hipotansif seyreden hastaya septik şok tanısıyla vazopressör tedavi başlandı. Hasta tedavinin 11. gününde eksitus oldu.

TARTIŞMA

Cryptococcus neoformans insana inhalasyon yoluyla bulaşan ve genellikle meningoensefalit kliniği ile karşımıza çıkan fırsatçı bir fungal patojendir. Kriptokok meningoensefalitinde en sık rastlanan bulgular ateş, baş ağrısı, meningismus, görme bozuklukları, anormal mental durum ve nöbettir. Kronik hastalığa yol açabilmekte olup mortalitesi oldukça yüksektir. Ayrıca HIV pozitifliğinde ve immun sistemi baskılayıcı ilaç kullanımı olan hastalarda daha ağır seyretmektedir (5). Olgumuzda hasta baş ağrısı, konuşma ve yürüme bozukluğu şikayetleri ile

başvurmuştur. Organ transplantasyonu nedeniyle immün sistemi baskılayıcı ilaç kullanan hastaya kriptokok meningoensefaliti tanısı konulmuştur.

Olguların %90'ında anormal BOS bulguları olup bunlar basınç ve protein artışı, glukoz azalması ve lenfositik pleositozdur (6). Olgumuzun BOS hücre sayımında lenfosit saptandı, BOS biyokimyasında ise glukoz azalması ve protein artışı mevcuttu.

Kriptokokkal enfeksiyonlarda hücresel immünite önemli rol oynamaktadır. İmmun yetmezliği olmayan kişilerde enfeksiyon primer bir lenf nodu kompleksi ile sınırlanabilir. Bu lenf nodlarında latent kalan patojenler olası bir immünite baskılanması durumunda aktifleşerek pnömoniye veya hematojen yol ile başta SSS olmak üzere tüm dokulara yayılabilir (7). Karaciğer hastalıklarında da hücresel immün yanıtın zayıflamasına bağlı olarak fagositik disfonksiyon meydana gelir, antikor ve kompleman yanıtı azalır. Bunun sonucu olarak bu hastalarda mortalite oranlarında artış görülmektedir (8). Olgumuzda da immün sistemi baskılanmış hasta tüm tedavilere rağmen 11. gününde eksitus olmuştur.

Sonuç olarak; sunulan olguda, immün sistemi baskılanmış hastada fırsatçı fungal bir patojen olan Cryptococcus neoformans saptanmış olup tedaviye rağmen hasta eksitus olmuştur. Cryptococcus neoformans genellikle meningoensefalit kliniği ile seyreden özellikle immün sistemi baskılanmış hastalarda akılda tutulması gereken fırsatçı fungal bir etkendir. Bu sebeple immün sistemi baskılanmış santral sinir sistemi enfeksiyonu düşünülen hastaların BOS analizinde Cryptococcus neoformans gibi fırsatçı patojenler de göz önünde bulundurularak değerlendirme yapılmalıdır.

KAYNAKLAR:

1. EMMONS CW. Saprophytic sources of Cryptococcus neoformans associated with the pigeon (Columba livia). Am J Hyg 1955; 62:227.
2. Yücel A. Cryptococcus neoformans ve diğer maya formundaki mantarlar. In: Topçu-Wilke A, Söyletir G, Doğanay M. Editörler, Enfeksiyon Hastalıkları ve Mikrobiyolojisi. 1. baskı. İstanbul: Nobel Tıp Kitabevleri, 2002; 1809-17.
3. Perfect JR. Cryptococcus neoformans. In: Mandell GL, Bennett JE, Dolin R (eds), Mandell, Douglas and Bennett's Principles and Practice of Infectious Diseases. 6th ed. Churchill Livingstone, 2005: 2997-3012.
4. Kantarcıoğlu SA, Yücel A. Türkiye'de insan Kriptokokkozunun epidemiyolojisi 1953-2003. Cerrahpaşa Tıp Derg 2003;34:95-109.
5. Murray PR, Rosenthal KS, Pfaller MA. Opportunistic mycoses. In: Medical Microbiology, 5th ed, Elsevier Mosby, 2005:787-9.
6. Shaunak S, Schell WA, Perfect JR. Cryptococcal meningitis with normal cerebrospinal fluid. J Infect Dis 1989; 160:912.
7. İnci R. Kriptokok infeksiyonları. Flora 2008; 13:61-71.
8. Albillos A, Lario M, Álvarez-Mon M. Cirrhosis-associated immune dysfunction: Distinctive features and clinical relevance. J Hepatol 2014; 1385-96.

EP-063

MİLYONDA BİR ACİL: BİLATERAL SPONTAN PNÖMOTORAKS

Muhammet Samet Bekar, Özlem Bülbül, Engin İlhan, Melih İmamoğlu, Sinan Paslı, Vildan Özer, Yunus Karaca
Karadeniz Teknik Üniversitesi Tıp Fakültesi, Acil Tıp Anabilim Dalı, Trabzon

GİRİŞ

Pnömotoraks, akciğer zarlarının arasında hava bulunması olarak tanımlanır. Spontan, travmatik ve iyatrojenik olarak sınıflandırılır. Spontan pnömotoraks ise, primer ve sekonder olarak ikiye ayrılır (1,2). Primer spontan pnömotoraks (PSP), supplevral, iatrojen veya altta yatan bir neden olmaksızın, subplevral bleb/büllerin rüptürü sonucu ortaya çıkar ve sıklıkla genç erkek hastalarda görülür (2).

Toplumda erkeklerde 7.4/100.000 ve kadınlarda 1.2/100.000 sıklıkta görülmektedir (3). PSP, çok nadiren bilateral de görülebilmektedir. Bilateral simültane PSP ise, spontan pnömotoraks vakalarının %1.3'ünde görülmektedir (4). Bu vakada aynı anda bilateral PSP görülen hastamız sunulmuştur.

OLGU SUNUMU

19 yaşında, bilinen tıbbi özgeçmişi olmayan hasta, acil servise aynı gün içinde başlayan sırt ağrısı ile başvurdu. Şikayetlerinin birkaç saattir olduğunu ancak giderek arttığını ifade eden hastanın vital bulguları stabildi, oksijen satürasyonu %97 olarak ölçüldü. EKG'de akut patoloji saptanmadı. Fizik muayenede, sol akciğerde solunum seslerinde azalma tespit edildi. Diğer sistem muayeneleri normaldi. Çekilen direkt akciğer grafisinde, sol tarafta pnömotoraks saptandı (Figür 1). Hasta göğüs cerrahisi ile konsülte edilerek sedasyon altında sol tüp torakostomi uygulandı ve çekilen kontrol akciğer grafisinde sol akciğerin ekspanse olduğu izlendi. Servis yatışı öncesinde, olası bir cerrahi planını değerlendirmek üzere çekilen toraks tomografisinde, sağ akciğer apekste de pnömotoraks saptandı (Figür 2). Sağ taraftaki pnömotoraks boyutu küçük olması nedeniyle acil serviste herhangi bir işlem uygulanmadı ve hasta takip amacıyla göğüs cerrahi servisine yatırıldı.

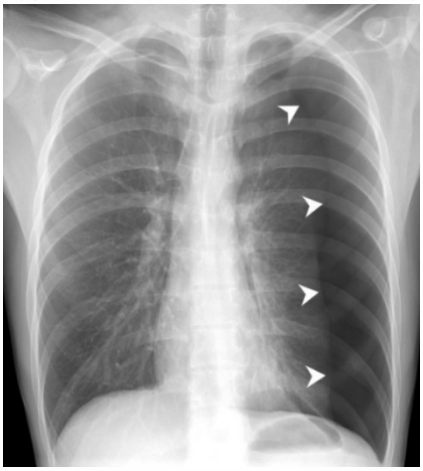

Figür 1. PA akciğer grafi, solda plevra hattı ve pnömotoraks

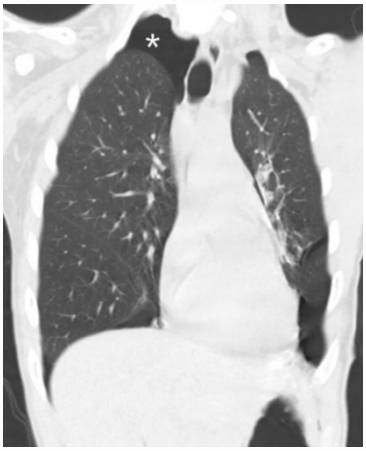

Figür 2. Tüp torakostomi sonrası çekilen toraks BT görüntüsü, sağ akciğer apekste minimal pnömotoraks

TARTIŞMA

PSP özellikle genç, uzun ve vücut kitle indeksi düşük hastalarda daha sık görülmektedir (5-6). Bilateral PSP, oldukça nadir görülmesine rağmen, tansiyon pnömotoraks gelişebileceğinden hayatı tehdit eden bir durumdur ve ivedilikle müdahale edilmesi gereklidir (5). Acil servislere göğüs ağrısı ile başvuran hastalarda akla ilk olarak, mortalitesi daha yüksek olan kardiyak patolojilerin gelmesi doğal karşılanabilecek bir durumdur ancak, fizik yapısı ve yaşı itibariyle pnömotoraks şüphesi yüksek olan hastalarda başvurudan kısa süre sonra akciğer grafisi de mutlaka çekilmelidir. Bunun yanında, nadir görülüyor da olsa, hayatı daha ciddi derecede tehdit eden bir durum olduğundan, bilateral PSP da akılda tutulmalıdır.

REFERANSLAR

1. Withers, J. N., Fishback, M. E., Kiehl, P. V., & Hannon, J. L. (1964) Spontaneous Pneumothorax. Suggested Etiology and Comparison of Treatment Methods. American journal of surgery, 108, 772–776.
2. Light RW. Pneumothorax. In: Light RW (ed.) Pleural Diseases, 4th edn. Lippincott Williams & Wilkins, Philadephia, PA, 2001; 284–319
3. Melton, L. J., 3rd, Hepper, N. G., & Offord, K. P. (1979). Incidence of spontaneous pneumothorax in Olmsted County, Minnesota: 1950 to 1974. The American review of respiratory disease, 120(6), 1379–1382.
4. Athanassiadi, K., Kalavrouziotis, G., Loutsidis, A., Hatzimichalis, A., Bellenis, I., & Exarchos, N. (1998). Surgical treatment of spontaneous pneumothorax: ten-year experience. World journal of surgery, 22(8), 803–806.
5. Williams-Johnson, J., Williams, E. W., Hart, N., Maycock, C., Bullock, K., & Ramphal, P. (2008). Simultaneous spontaneous bilateral pneumothoraces in an asthmatic. The West Indian medical journal, 57(5), 508–510.
6. Sayar, A., Turna, A., Metin, M., Küçükyağci, N., Solak, O., & Gürses, A. (2004). Simultaneous bilateral spontaneous pneumothorax report of 12 cases and review of the literature. Acta chirurgica Belgica, 104(5), 572–576.

EP-065

KARIN AĞRISININ NADİR NEDENLERİNDEN BİRİ: SUPERİOR MEZENTER ARTER (WİLKİE'S) SENDROMU

Emine Sarı, Ali Halıcı, Abdil Coşkun, Harun Yıldırım, Murtaza Kaya
Kütahya sağlık bilimleri üniversitesi, Acil tıp ana bilim dalı, Kütahya

GİRİŞ

Superior mezenter arter (SMA) sendromu duodenumun üçüncü kıtasının aorta ve superior mezenter arter proksimal kısmı arasında basıya uğraması sonucu ortaya çıkar. 1927 yılında Wilkie tarafından kronik duodenal ileus şeklinde tanımlanması nedeniyle Wilkie sendromu olarak da anılır (1). Gıda alımı sonrası ortaya çıkan epigastrik ağrı, şişkinlik, bulantı, kusma,anoreksiya ve kilo kaybı yakınmalarıyla kendini gösteren ve nadir görülen bir sendromdur (2). Semptomlar akut veya kronik olabilir. Kronik şekli daha sık görülür (3).
SMAS tanı kriterleri;

1. Aortomezenterik açının azalması <20° (normal: 28–65°)
2. Aortomezenterik mesafenin azalması <8 mm (normal: 10–28 mm) ve
3. Gastrik ve proksimal duodenal dilatasyondur (4).

Akut vakalarda konservatif tedaviler öncelikle uygulanırken kronik vakalarda cerrahi tedaviler ön plana çıkmaktadır (2,3). Karın ağrısı, kusma şikayeti ile acil servise başvuran, bilgisayarlı tomografi (BT) ile tanısı konulup, konservatif yöntemle tedavi edilen bir hastamızı sunacağız.

VAKA

48 yaşında bilinen esansiyel hipertansiyon dışında ek hastalığı olmayan erkek hasta; karın ağrısı, yemeklerden sonra şişkinlik, bulantı, kusma yakınmalarıyla başvurdu. Yaklaşık 3 gündür olan gıda artıkları içeren kusma şikayeti mevcut. Acil servisteki muayenede aktif şikayet olarak bulantı tarifliyor, genel durumu orta, bilinci açık, kooperasyon ve oryantasyonu tam. Hastanın başvurusunda arteriyel tansiyonu 100/60 mmHg, nabız 105/dk, spo2:%99, solunum sayısı 22/dk, ateş: 36,6 °C. Fizik muayenesinde batın distandü görünümde ve yaygın hassasiyet vardı. Hastaya iv izotonik hidrasyonu başlandı. Hastanın çalışılan kanlarında: pH: 7.44, HCO3- : 27.3 mmol/L, pCO2: 36.2 mmHg, baz açığı: -3.9 mmol/L iken laktat düzeyi: 2.4 mmol/L (0.5-1.6) wbc:13.2, plt:223, hb:16.1, glikoz:121, üre:35, kreatinin:1.09, ast:14, alt:17, crp:46 olarak saptandı. Batın ultrasonografisinde tabloyu açıklayacak bulgu yoktu. Bunun üzerine yapılan kontrastlı abdomen aort anjiografisinde: superior mezenterik arterin 5.cm de başlayan lümende %85 darlık mevcut, superior mezenterik arter dallarında okluzyon öncesi sol üst kadrana uzanan dal ile kollateral dolum mevcuttu. Bağırsak anslarında iskemi bulgusu saptanmadı. Hasta genel cerrahiye konsulte edilerek takip ve tedavi amacıyla genel cerrahi servisine interne edildi. Servis takiplerinde hastanın oral alımı kapatıldı, iv izotonik hidrasyonu ve antibiyoterapi başlandı. Hastanın genel durumu iyi seyretti kademeli olarak oral alımı açıldı. Semptomlarının gerilemesi üzerine taburculuk planlandı. Diyet, günlük yaşam ve reçete önerilerinde bulunularak hasta yatışının dördüncü gününde taburcu edildi.

TARTIŞMA

SMA aortadan ayrıldıktan sonra yaklaşık 45 derecelik (38-56 derece) bir açı ile aşağı ve öne doğru seyreder (5). Bu iki arterin arasındaki açıklıktan duodenumun üçüncü kıtası sağdan sola doğru geçer. Aorta-mezenterik açıyı daraltan (6-16 derece) akut veya kronik nedenler duodenumun bu aralıkta sıkışmasına ve bunun sonucunda tam veya kısmi daralmaya neden olur (5). Bu sendrom ilk olarak Rokitansky tarafından bir otopsi olgusunda 1842 de tanımlanmıştır ancak en geniş seriyi Wilkie 1927 de yayınlamıştır (6). SMA sendromunun ortaya çıkmasında pek çok sebep öne sürülmüştür. Bunlar arasında dar SMA-aort aralığı, dar aortamezenterik vasküler açı, duodenojejunal fleksuranın treitz ligamentine yüksek fiksasyonu, SMA orijininin normalden aşağıda olması, kanser ve yanıklar gibi şiddetli yıkıma neden olan hastalıklarda oluşabilen belirgin kilo kaybını takiben mezenterik ve retroperitoneal yağ dokusunda kayıp, kafa travması gibi şiddetli yaralanmalar, duodenal malrotasyona bağlı peritoneal yapışıklıklar, skolyoz cerrahisi, aşırı lomber lordoz, visseropitozis, karın duvarı gevşekliği, anoreksia nevroza sayılmıştır. (2,7) Sunulan hasta sürekli kusmalar ve uzun süredir devam eden karın ağrısı nedeniyle başvurduğu için öncelikle ülsere bağlı pilor darlığı, gastroparezi, gibi ön tanılar üzerinde duruldu. Hastanın risk faktörlerinin olmaması nedeniyle, superior mezenter arter sendromu ilk değerlendirmelerde ön tanı olarak düşünülmedi.

SMA sendromu akut ve kronik formda karşımıza çıkabilir. Kronik şekli daha sık görülür (3). SMA sendromunun akut formunda abdominal distansiyon, kontrol edilemeyen kusma ve ağrı en sık karşılaşılan semptomlardır. Kronik formda ise genellikle gıda alımı sonrası ortaya çıkan epigastrik ağrı, şişkinlik, bulantı, kusma, anoreksiya ve kilo kaybı yakınmalarıyla kendini gösterir (2,3). Bizim hastamızda da hastalık akut olarak gelişmiş ve distansiyon, kusma ve epigastrik ağrı şikayeti ile acil servisimize başvurmuştur.

SMA sendromunun tedavisi medikal ya da cerrahidir. Akut olgularda; barsak dinlendirilmesi, sıvı replasmanı, parenteral nutrisyon, elektrolit imbalansının düzeltilmesi ve nazojejunal beslemeyi içeren medikal tedavi başarılı olabilir (8,9,10). Fakat kronik olgularda medikal tedavi genellikle başarısızdır ve cerrahi gerekir (8,9). Bizim hastamızda uygulanan konservatif tedavileri takiben hastanın şikayetleri tamamen düzelmiştir. SMA sendromunun tedavisi için çeşitli cerrahi teknikler önerilmiştir. Bunlardan başlıcaları duodenojejunostomi, gastrojejunostomi, duodenumun anterior repozisyonu, duodenumun sirküler drenajı, subtotal gastrektomi ve Bilroth operasyonu, Treitz ligamentinin amputasyonu ve süperior mezenter arterin infrarenal transpozisyonu tekniklerdir. Ayrıca, son zamanlarda bu yöntemler laparoskopik olarak da uygulanmaktadır. En sık uygulanan cerrahi yöntem normal anatomiyi bozmaksızın yapılan yan yana duodenojejunostomidir. Kolay uygulanması, anastomoz ve cerrahi komplikasyonlarının az olması nedeni ile tercih edilir (11,12).

SONUÇ

SMA sendromu kronik, sürekli obstrüktif semptomlara neden olan gerçek anatomik klinik patolojidir. Sebebi bulunamayan bulantı kusma ve ksrın ağrısı şikayetlerinde, üst gastrointestinal obstruksiyonlarda superior mezenter arter sendromu ayırıcı tanıda dikkate alınmalıdır. Bu hastalığın tedavisinde bizim vakamızda olduğu gibi konservatif tedavi ya da cerrahi tedaviler uygulanabilir.

Anahtar Kelimeler: Karın ağrısı, Superior mezenter arter sendromu, Wilkie's sendromu

KAYNAKLAR

1. Wilkie DPD. Chronic duodenal ileus. Am J Med Sci 1927;173:643-649
2. Welsch T, Büchler MW, Kienle P. Recalling superior mesenteric artery syndrome. Dig Surg. 2007;24(3):149-56. Epub 2007 Apr 27
3. Yang WL, Zhang XC. Assessment of duodenal circular drainage in treatment of superior mesenteric artery syndrome. World J Gastroenterol. 2008 Jan 14;14(2):303-6.
4. Hines JR, Gore RM, Ballantyne GH. Superior mesenteric artery syndrome. Diagnostic criteria and therapeutic approaches. Am J Surg 1984; 148:630–632. doi:10.1016/0002-9610(84)90339-8
5.Shetty AK, Schmidt-Sommerfeld E, Haymon ML,Udall JN Jr. Radiological case of the month. Superior mesenteric artery syndrome. Arch Pediatr Adolesc Med. 1999 Mar;153(3):303-4. Shetty AK, Schmidt-Sommerfeld E, Haymon ML,Udall JN Jr. Radiological case of the month. Superior mesenteric artery syndrome. Arch Pediatr Adolesc Med. 1999 Mar;153(3):303-4.
6.Rokitansky C. Handbuch der pathologischen anatomie. Vol. 3, 1st edition. Wien, Austria: Braunmüller & Seidel; 1842.
7.Zhu ZZ, Qiu Y. Superior mesenteric artery syndrome following scoliosis surgery: its risk indicators and treatment strategy. World J Gastroenterol. 2005 Jun 7;11(21):3307-10.
8.Richardson WS, Surowiec WJ. Laparoscopic repair of superior mesenteric artery syndrome. Am J Surg 2001; 181:377–
9.Biank V, Werlin S. Superior mesenteric artery syndrome in children: a 20 year experience. J Pediatr Gastroenterol Nutr 2006; 42:522–525. doi:10.1097/01. mpg.0000221888.36501.f2
10.Caspi B, Deutsch H, Grunshpan M, et al. Prenatal manifestation of superior mesenteric artery syndrome. Prenat Diagn 2003; 23:932–934. doi:10.1002/pd.740
11.Ylinen P, Kinnunen J, Hockerstedt K. Superior mesenteric artery syndrome. A follow-up study of 16 operated patients. J Clin Gastroenterol. 1989; 11: 386-91.

EP-066

KARIN AĞRISININ NADİR NEDENİ: REKTUS KILIF HEMATOMU OLGUSU

Kerem Sami Keyf, Kamil Kokulu
Aksaray Üniversitesi Tıp Fakültesi, Acil Tıp Anabilim Dalı, Aksaray

GİRİŞ

Rektus kılıfı hematomu, genellikle ani başlayan karın ağrısı ile ortaya çıkan, antikoagülasyonun nadir görülen bir komplikasyonudur [1]. Rektus kılıfı hematomu, intraabdominal inflamatuar bir süreçle karıştırılabilir, bu da tanıda gecikmeye veya uygun tedaviler başlatılmadan önce gereksiz laparotomiye yol açabilir [2,3]. Şiddete ve prezentasyona bağlı olarak, çoğu hasta tam bir iyileşmenin ardından 1-2 hafta içinde antikoagülasyona devam edebilir [1].

VAKA

76 yaş erkek hasta karın ağrısı şikayeti ile acil servise başvurdu. Geliş vitalleri Spo2: %93 (oda havasında) TA:130/80 mmHg Nb:94 atım/dakika ve KŞ:150 mg/dl ydi. Fizik muayenesinde GKS 15, koopere ve oryante, batın muayenesinde sağ üst kadranda ele gelen şişlik, hassasiyet, defans mevcuttu rebound ise negatifti. Dinlemekle solunum sesleri doğal, ek ses duyulmadı. Kalp sesleri doğal, s1+ s2+ ritmik, patolojik üfürüm duyulmadı. Hastanın ekstremite ve diğer sistem muayeneleri doğaldı. Özgeçmişinde hipertansiyon, kronik kalp yetmezliği ve kronik obstruktif akciğer hastalığı mevcuttu. Düzenli olarak asetilsalisilik asit 100 mg, klopidogrel 75 mg 1x1, digoksin 0.25 mg 1x1, trimetazidin 35 mg 2x1, furosemid 40 mg 2x1, kandesartan 16 mg+hidroklortiyazid 12.5 mg 1x1 kullanımı mevcuttu. Kan tetkiklerinde üre: 94 mg/dl, total bilirubin: 2.28 mg/dl, direkt bilirubin: 0,55 mg/dl, ggt:214 u/l, ldh:506 u/l, wbc :20250, neu:17830, diğer tetkikleri normal sınırlardaydı. Hastanın çekilen abdomen BT raporu "Sağ üst kadran lokalizasyonunda kas planları içerisinde 8x3 cm boyuta ulaşan olası yüksek dansiteli alan izlendi (Rektus kılıf hematomu ?)." Olarak raporlandı. Hasta genel cerrahi uzmanına konsülte edildi. Genel cerrahi uzmanı tarafından acil cerrahi girişim düşünülmeyen hastanın antiagregan ve antikoagülan tedavisi ilgili klinikle görüşüldü ve kar-zarar dengesi gözetilerek yeniden düzenlendi. Hastaya acil durumlar anlatıldı, en yakın zamanda genel cerrahi poliklinik kontrol önerisiyle taburcu edildi.

SONUÇ

Acil servise karın ağrısıyla başvuran özellikle de 65 yaş üstü hastalarda kapsamlı bir fizik muayene, özgeçmiş ve kullanılan ilaçların ayrıntılı bir şekilde sorgulanması elzemdir. Çoklu komorbid hastalığı, risk faktörleri ve antiagregan-antikoagülan kullanımı olan hastalarda kanamaya bağlı gelişebilecek akut batın tabloları da akla gelmelidir. Risk faktörü olan hastalarda karın ağrısının nadir sebepleri ayrıntılı görüntüleme yöntemleri ile ekarte edilmelidir.

REFERANSLAR

[1] Osinbowale O. Bartholomew J. Rectus sheath hematoma. Vasc Med. 2008; 13: 275-279.

[2] Edlow JA, Juang P, Margulies S, Burstein J. Rectus sheath hematoma. Ann Emerg Med. 1999;34:671-675.

[3] Maharaj D, Ramdass M, Teelucksingh S, Perry A, Naraynsingh V. Rectus sheath haematoma: a new set of diagnostic features. Postgrad Med J. 2002;78:755-756.

Anahtar kelimeler; karın ağrısı, rektus kılıfı, hematom

EP-073

PEDİATRİK HASTADA MİNÖR PENETRAN TRAVMAYA SEKONDER GELİŞEN PNÖMOMEDİASTİNUM: OLGU SUNUMU

Orhan İnaltekin, Mehmet Muzaffer İslam, Serkan Emre Eroğlu
Acil Tip Kliniği, Sağlık Bilimleri Üniversitesi, Ümraniye Eğitim ve Araştırma Hastanesi, İstanbul, Türkiye

GİRİŞ

Pnömomediastinum, mediasten içerisinde hava bulunması şeklinde tanımlanıyor olup mediastinal amfizem olarak da adlandırılmaktadır. Spontan ve sekonder olmak üzere iki ayrı alt gruba ayrılır. (1-3) Sekonder pnömomediastinum ise temelde travmatik ve iatrojenik olarak iki etyolojiye bağlıdır. (1) Travmatik pnömomediastinum pediatrik popülasyonda her ne kadar nadir görülse de boyun, toraks, abdomen yaralanmalarına ikincil olarak ve/veya multitravmalı hastalarda ciddi trakeobronşiyal, özofajiyal yada vasküler yaralanmalarla birliktelik gösterebileceği ve yüksek komplikasyon riski bulunduğu bilinmelidir. (2) Yaralanma mekanizması künt olabileceği gibi penetran olarak da tanımlanmıştır. (3)
Acil serviste pediatrik yaş grubunda travmatik pnömomediastinum yönetimi çoğunlukla erişkin travma hastasına yaklaşımdan farksız olup birincil ve ikincil bakı ile başlamaktadır. Bu olgu sunumunda çocuk hastada basit penetran yaralanmaya sekonder yaygın cilt altı amfizem varlığında görüntüleme yöntemleriyle pneumomediastinum gibi daha nadir görülebilen ancak atlanması halinde hayati risk teşkil edebilecek durumların araştırılmasının önemine dikkat çekmek amaçlanmıştır.

OLGU SUNUMU

5 yaşında kadın hasta ailesi tarafından, yaklaşık 30 dakika önce oluşmuş cilt kesisi olması nedenli acil servise getirildi. Hastadan alınan anamnezden; demir bahçe çiti üzerine tırmandığı esnada ayağı kayarak düştüğü, düşerken çitin sivri uzantısının sol taraf aksiler bölgede midaksiller hattın anteriorunda 3. interkostal aralık hizasında yaralanmaya sebep olduğu anlaşıldı. Başka kimsenin olaya tanıklık etmediği öğrenildi. Geliş anında yapılan birincil bakıda acil patoloji düşünülmedi. Glasgow Koma Skalası 15, AVPU skalası alert idi. Vital bulguları ise; kan basıncı: 109/66 mm/Hg, nabız:106 atım/dk, spO2: %100 (oda havası), solunum sayısı: 22 /dk, ateş: 36,6 °C olarak ölçüldü. İkincil bakıda, sol aksillar yaralanması yaklaşık 2 cm, cilt ve cilt altı kesisi şeklinde olup kas dokuda ve fasyasında inspeksiyon ile hasar izlenmedi, nörovasküler muayene doğal, sol omuz eklem hareket açıklığı tam olarak değerlendirildi. Kesi alanında palpasyon ile lokal hassasiyet mevcuttu. Hastanın geliş muayenesinde yalnızca sol aksiler bölgede yaygın cilt altı krepitasyonu izlendi. Hastanın açık yarası hızlıca temizlenerek steril şartlarda primer olarak süture edildi ve hemodinamik olarak stabil olan hastanın toraks bilgisayarlı tomografi görüntülemesi planlandı. Görüntüleme sonucunda hastada sol aksiller bölge ve sol hemitoraksta cilt altı dokuda yaygın amfizem izlendi, buna ek olarak mediasten sol üst alanda minimal pnömomediastinum görünümü tespit edildi. (Figür 1 ve 2) Pnömotoraks veya hemotoraks bulgusu saptanmadı. Travma sonrası klinik takip veya acil cerrahi gerekliliği olabileceği öngörülen hasta, tetkiklerinin alınması klinik takibinin sağlanması amacıyla servise yatırıldı ve bir tam günlük takibin ardından komplikasyon gelişmeksizin taburcu edildi. Bu süreçte servise yatış ve taburculuk anında olmak üzere iki posteroanterior akciğer grafisi çekilmiş olup her ikisinde de yalnızca sol aksiller ciltaltı amfizem izlenmektedir. (Figür 3)

Figür1

Figür 2

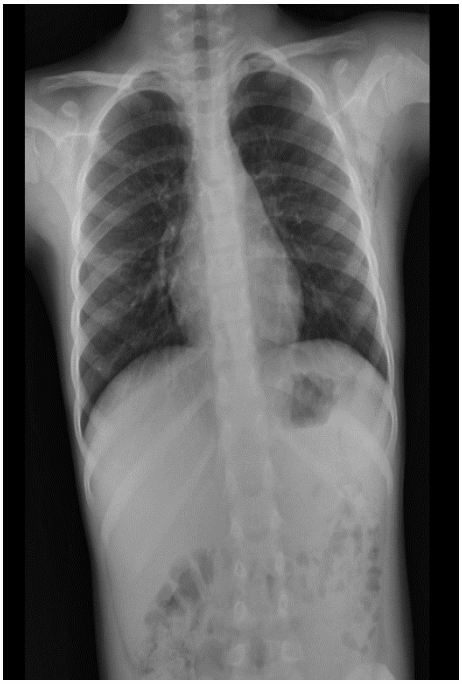

Figür 3

TARTIŞMA

Travma sonrası pediatrik hastaların yaklaşık üçte birinde ilk muayenede göğüs duvarında ağrı ve hassasiyet olmaksızın toraks yaralanması mevcudiyeti olabileceğine dair literatür bilgisi bulunmaktadır. Bu duruma makul gerekçe olarak çocuklarda kotların esnek yapısı öne sürülmektedir. (4) Olgu sunumumuzda görüldüğü gibi, minor travmatik olgularda dahi yaralanma mekanizmasından bağımsız olarak travma anında meydana gelen kuvvetli bir Valsalva manevrası yüksek intratorasik basınca yol açabilmektedir, dolayısıyla spontan pnömomediastinum mekanizmaları minör travma durumunda da geçerli olabilir. (1,5) Fizik muayenede, oskültasyon esnasında kalp atımı ile krepitasyon duyulması, fizik muayenede patognomonik olarak da bilinen Hamman bulgusudur. (1) Hastamızda, Hamman bulgusu dahil hiçbir patolojik muayene bulgusu tespit edilememiştir. Travmatik pnömomediastinum tanısı, tansiyon pnömomediastinum, geç pnömotoraks, mediastinit gibi komplikasyonları açısından fizik muayeneye ek olarak görüntüleme yöntemleri ile de desteklenmeli olup acil serviste düz akciğer radyografi ve toraks bilgisayarlı tomografi (BT) kullanılabilir. (1-5) BT görüntülemede mediastende serbest hava varlığı tanı için yeterlidir. Pnömomediastinum tanısı alan pediatrik yaş grubu minör travmalı hastalar büyük oranda yalnızca izlemle, komplikasyonsuz iyileşme göstermekte olduğundan acil serviste tanı alan hastaların kısa süreli hastane yatışı komplikasyon riskini sınırlamaktadır. (6) Olgumuzda da hastanın yönetimi bu doğrultuda gerçekleşmiştir.

SONUÇ

Minör toraks yaralanmalarında, künt travma öyküsü olmaksızın diğer torasik patolojiler ile birlikte yahut izole pnömomediastinum gelişme olasılığı bulunduğu ve hasta başvurusu sırasında özellikle pediatrik popülasyonda belirgin semptom ve muayene bulgusu izlenmeyebileceği unutulmamalıdır.

KAYNAKLAR

1. Sapmaz E, Işık H, Doğan D, Kavaklı K, Çaylak H. Pnömomediastinumların klinik deneyimlere dayalı olarak karşılaştırılması. Ulus Travma Acil Cerrahi Derg 2019;25(5):497-502 doi: 10.14744/tjtes.2019.03161
1. Pryor SD, Lee LK. Clinical Outcomes and Diagnostic Imaging of Pediatric Patients With Pneumomediastinum Secondary to Blunt Trauma to the Chest. J Trauma. 2011;71: 904–908 DOI: 10.1097/TA.0b013e31820edfbe
2. Kawata N, Oshita F, Kurakami Y, Iwabuchi K, Yoshie K. Comparison of Spontaneous and Secondary Pneumomediastinum. J Respir Med Lung Dis. 2017; 2(3): 1022.
3. Holmes JF, Sokolove PE, Brant WE, Kuppermann N. A Clinical Decision Rule for Identifying Children With Thoracic Injuries After Blunt Torso Trauma. Ann Emerg Med. May 2002;39:492-499. doi:10.1067/mem.2002.122901
4. Ebina M, Inoue A, Takaba A, Ariyoshi K. Management of spontaneous pneumomediastinum: Are hospitalization and prophylactic antibiotics needed?. American Journal of Emergency Medicine 35 (2017) 1150–1153. Accessed: March 9, 2023: http://dx.doi.org/10.1016/j.ajem.2017.03.017
5. Vanzo V, Bugin S, Snijders D, Bottecchia L, Storer V, Barbato A. Pneumomediastinum and Pneumopericardium in an 11-Year-Old Rugby Player: A Case Report. Journal of Athletic Training 2013;48(2):277–281. doi: 10.4085/1062-6050-48.1.11

EP-078

ATİPİK PREZENTASYONDA GELEN METANOL ZEHİRLENMESİ OLGUSU

Songül Kaynak, Murtaza Kaya, Harun Yıldırım, Ali Halıcı, Abdil Coşkun, Ceyda Nur İrk
Kütahya Sağlık Bilimleri Üniversitesi, Acil Tıp Anabilim Dalı, Kütahya

ÖZET

Metil alkol sanayi sektöründe yaygın olarak kullanılan ve elde edilmesi kolay bir alkol türevidir. Metil alkol intoksikasyonu ciddi mortalite ve morbiditesi olan, metabolik asidoz, görme kaybı, santral sinir sistemi baskılanmasına neden olabilen ciddi bir tablodur. Kanlı kusma şikayeti ile başvuran ve derin metabolik asidoz ile başvuran ev yapımı alkollü içecek içitiği öğrenilen 60 yaşında erkek olguyu sunmayı amaçladık. Hastanın yapılan ilk fizik muayenesinde bilinci açık, oryante, koopere, Gloskow Koma Skoru (GKS):15, tüm sistem muayeneleri olağan idi. Yapılan kan gazı tetkikinde yüksek anyon açıklı metabolik asidoz mevcuttu. Acil servis takibinde bilinci bozulan hasta resusitasyona alınmış ve entübe edilmiştir. Kan metanol düzeyi bakılamayan ve antidot tedavisi verilemeyen hasta metanol intoksikasyon ön tanısı ile hemodiyalize alınmak üzere yoğun bakım ünitesine (YBÜ) devredildi. Yoğun bakımda fomepizol tedavi başlanmış olup takip ve tedavisi sırasında exitus olmuştur. Metanol zehirlenmesi erken ve uygun şekilde tedavi edilmediği zaman mortalitesi yüksek bir zehirlenme türüdür. Acil hekimlerinin, bilinç değişikliği ve artmış anyon açığı olan hastalarda metanol zehirlenmesi tanısını akla getirmesi metanol zehirlenmesine bağlı morbidite ve mortalitenin azalmasını sağlayacaktır.

GİRİŞ

Metanol, ön cam yıkama sıvısında ve ev yapımı veya karıştırılmış alkollerde bulunan renksiz, kokusuz, oldukça uçucu bir kimyasaldır. Zehirlenme, yutma, soluma veya dermal absorpsiyon yoluyla elde edilebilir. Metanol, Alkol dehidrojenaz (ADH) tarafından metanol zehirlenmesinin belirtilerinden sorumlu olan toksik bir metabolit olan formik aside metabolize edilir. Sarhoşluk dışındaki bu belirtiler, tipik olarak yutulduktan 6 ila 24 saat sonra ortaya çıkan baş ağrısı, ataksi ve görme bozukluklarını içerir (1) Diğer basit alkoller gibi, metanol de ağızdan alındıktan sonra hızla ve tamamen emilir. Zirve serum alkol konsantrasyonlarına genellikle bir saat içinde ulaşılır. Alkol dehidrojenaz (ADH) ve aldehit dehidrojenaz yoluyla iki aşamalı oksidasyon, toksik metabolitlerin üretimine yol açar. (2) Formaldehit ve formik aside metabolize olan metanol yüksek anyon açıklı metabolik asidoza, bazal ganglion hasarına, retinal hasara ve optik sinir hasarına neden olur. (3,4). Yüksek morbidite ve mortaliteye neden metanol zehirlenmesinde erken tanı ve tedavi önemlidir. Biz de acil servise alkol alımı sonrası bulantı kusma ile gelen hastada metanol intoksikasyon tanısını akla getirmek ve literatür ışığında konuyu gözden geçirmek istedik. Anahtar Kelimeler: alkolik intoksikasyon, metanol, acil

OLGU SUNUMU

60 yaşında erkek hasta; bulantı ve kanlı kusma nedeni ile 112 ile tarafımıza getirildi. İlk alınan anamneze göre hasta gelmeden 4 saat önce en az 200 ml %45 alkol oranlı alkol tüketmiş. Sonrasında 1 kez kanlı kusması olmuş. Ek şikayeti olmadığını beyan etmiştir. Özgeçmişinde; koah ve gastrektomi öyküsü mevcut olan hastanın fizik muayenesinde; Tansiyon Arteriyal (TA):120/70 mm/hg, nabız (Nb) :76 vuru/dk, oksijen saturasyon (SpO2):%95 Ateş:36,6°, kan glukoz:120mg/dl idi. Bilinci açık, oryante, koopere, Gloskow Koma Skoru (GKS):15, direkt ve indirekt ışık refleksi her iki gözde pozitif, serebeller testler şiddetli kusmadan dolayı yapılamamıştır. Dört extremite kas gücü 5/5. Batın rahat defans yok rebound yok. Rektal tuşe: normal gaita bulaşı idi. Diğer sistem muayeneleri doğal idi. Ayırıcı tanı olarak etanol intoksikasyonu, Mallory Weiss Sendromu, Gastroistestinal Sistem Kanaması düşünüldü. Hastaya semptomatik tedavi başlandıktan sonra müşahede altına alındı. Anamnez derinleştirildiğinde hasta yakının verdiği bilgiye göre ev yapımı alkollü içecek alımı olduğu , beraberinde alkol aldığı kişinin eve ölü bulunduğunu bilgisine ulaşıldı. Hastanın tetkiklerinde; glukoz:146 mg/dl, kreatinin:1,19 mg/dL, hemoglobin (Hb) :16,1 g/dL, lökosit (wbc):8,65 C- reaktif protein (CRP):1,4 , etanol 4 mg/dL(0,04 promil), kan gazı analizinde ; pH :6,78 ,HCO3: 3, pCO2 : 20 , Anyop Gap :31 , Baz eksiği (BE): -31 , laktat : 9,1idi. Elektrokardiyografisinde normal sinüs ritmi mevcut idi. Hastanın rızası olmadığı için nazagastrik sonda uygulaması yapılamadı. Hastanın takibinde bilincinde bozulma olması üzerine resüsitasyon odasına alındı. Sodyum bikarbonat (HCO3) replasman tedavisi başlandı ve entübe edildi. Kan metanol düzeyi bakılamayan ve antidot tedavisi verilemeyen hasta metanol intoksikasyon ön tanısı ile hemodiyalize alınmak üzere yoğun bakım ünitesine (YBÜ) devredildi. Hasta yoğun bakımda 95 gün takibinden sonra eksitus olmuştur.

TARTIŞMA

Alkol dehidrogenaz tarafından formaldehite ve ardından toksik etkiler üreten formik aside metabolize edilen metanolün toksisitesi formik asit birikimi ile ilişkilendirilmiştir. (5,6) Bu, yüksek serum formik asit konsantrasyonları ile artmış morbidite ve mortalite arasında doğrudan bir ilişki saptayan Brent ve arkadaşları tarafından da doğrulanmıştır (7) Folat uygulamasının da kandaki formik asit düzeylerindeki artışı engellediği, bunun da metabolizmanın karbondioksite dönüştüğüne işaret ettiği gözlemlenmiştir. (6) Metanol zehirlenmesi klasik olarak; merkezi sinir sistemi (CNS) depresyonu, spesifik olmayan gastrointestinal semptomlar, metabolik asidoz ve görme bozuklukları ile karakterizedir. Aynı zamanda, diğer organ ve sistemler de etkilenir. (6) Belirtiler ve semptomlar genellikle gecikir ve alımdan 6-24 saat sonra ortaya çıkabilir.

Metanol metaboliti olan formik asitin özellikle optik sinirin retrolaminar bölümünü hedeflediği görülmüştür. Görme alanı kusurları, bulanık görme, çift görme, fotofobi ve tam görme kaybı sıklıkla karşılaşılan semptomlardır. (6,8) Hastamız, görme kaybı semptomu olmaması rağmen, yoğun bakım ünitesi (YBÜ) takibinde tam görme kaybı olmuştur.

Metanol zehirlenmesi olan birçok vakada, en belirgin merkezi sinir sistemi (CNS) yaralanma tipi olan bilateral putamen nekrozu görülmüştür. Etkilenen hastalarda yaygın bilateral beyaz cevher hipodensiteleri, bilateral oksipital nekroz ve bilateral intraserebral kanama da kaydedilmiştir. (8,9) Hastamız ise farklı olarak Kontraslı Beyin Manyetik Rezonans (MR) görüntülemesinde; her iki eksternal kapsül seviyesinde T1 Flair ağırlıklı sekanslarda belirgin hiperintens odaklar izlenmiş olup, Flair ağırlıklı sekanslarda her iki jukstakortikal alanlarda diffüz hiperintens alanlar izlenmiştir. Diffüzyon beyin MR görüntülemesinde ise her iki serebral hemisferde yaygın kortikal ve subkortikal diffüzyon kısıtlılık alanları izlenmiştir.

Metanol zehirlenmesinde tedavi ilk olarak resüsitasyon, kardiyopulmoner destek sağlama, toksik metabolitlerin oluşumunu önleme, asidozu düzeltme ve ana toksik metabolitlerin temizlenmesidir. Bu amaçla alkalizasyon, folik asit desteği, oral veya intravenöz etanol, fomepizol ve hemodiyaliz uygulanır. (10)

Metanol zehirlenmesi uygun şekilde tedavi edilmediği zaman ölümcül olabilen bir zehirlenme türüdür. Acil hekimlerinin, bilinç değişikliği ve artmış anyon açığı olan hastalarda metanol zehirlenmesi tanısını akla getirmesi metanol zehirlenmesine bağlı morbidite ve mortalitenin azalmasını sağlayacaktır.

REFERANSLAR

1. Alman JA, Mullins ME. Zehirli Alkoller N İngilizce J Med 2018; 378:270.
2. Höjer J. Alkoliklerde şiddetli metabolik asidoz: ayırıcı tanı ve tedavi. Hum Exp Toksikol 1996; 15:482.
3. Liesivuori J,Savolainen H. Methanol and formic acid toxicity- biochemical mechanisms. Pharmacol Toxicol 1991; 69:157-163.
4. Barceloux DG, Bond GR, Krenzelok EP, Cooper H,Vale2. Berk WA, Henderson WV. Alcohols. In: Tintinalli JE, Kelen GD, Stapczynski JS, editors. *Emergency Medicine; A Comprehensive Study Guide.* 7th ed. New York: McGraw Hill; 2010. p. 1222–30. [Google Scholar]
5. Gonda A, Gault H, Churchill D, Hollomby D. Hemodialysis for methanol intoxication. Am J Med. 1978;64(5):749–58. https://doi.org/10.1016/0002-9343(78)90513-2.
6. Brent J, McMartin K, Phillips S, Aaron C, Kulig K, Methylpyrazole for Toxic Alcohols Study Group. Fomepizole for the treatment of methanol poisoning. N Engl J Med. 2001;344:424–9. https://doi.org/10.1056/NEJM200102083440605.
7. Jacobsen D, McMartin KE. Methanol and ethylene glycol poisonings. Mechanism of toxicity, clinical course, diagnosis and treatment. Med Toxicol. 1986;1:309–34. https://doi.org/10.1007/BF03259846.
8. Sefidbakht S, Rasekhi AR, Kamali K, Borhani Haghighi A, Salooti A, Meshksar A, Abbasi HR, Moghadami M, Nabavizadeh SA. Methanol poisoning: acute MR and CT findings in nine patients. Neuroradiology. 2007;49:427–35. https://doi.org/10.1007/s00234-007-0210-8
9. Sharma VK, Tan JH. Post-hypoxic early selective putaminal necrosis followed by delayed extensive sub-cortical demyelination. Brain Inj. 2007;21:1199–202. https://doi.org/10.1080/02699050701633056.
10. Unsal A, Basturk T, Sakac T, Ahbap E, Koç Y, Yilmaz M. Epidemic Acute Methanol Intoxication as a Result of Illicit Alcohol Ingestion. *Nephro Urol Mon.* 2012;4(1):366–71.

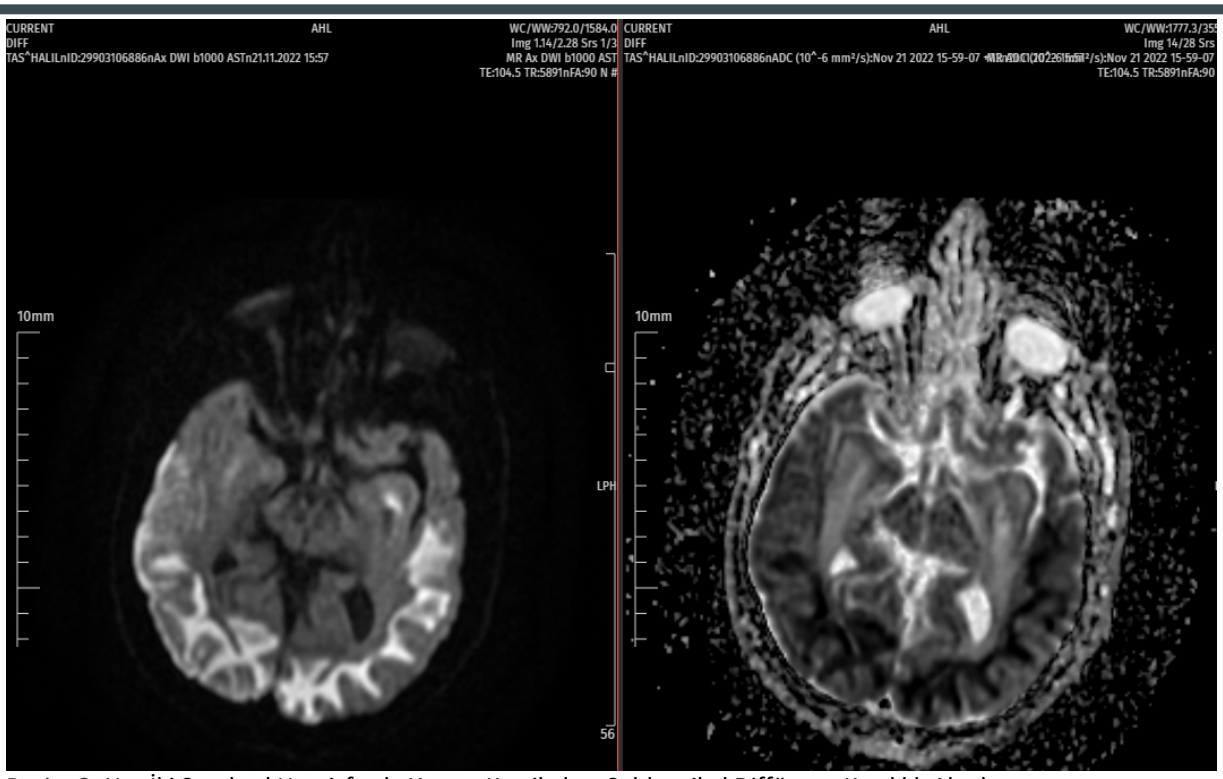

Resim 2: Her İki Serebral Hemisferde Yaygın Kortikal ve Subkortikal Diffüzyon Kısıtlılık Alanları

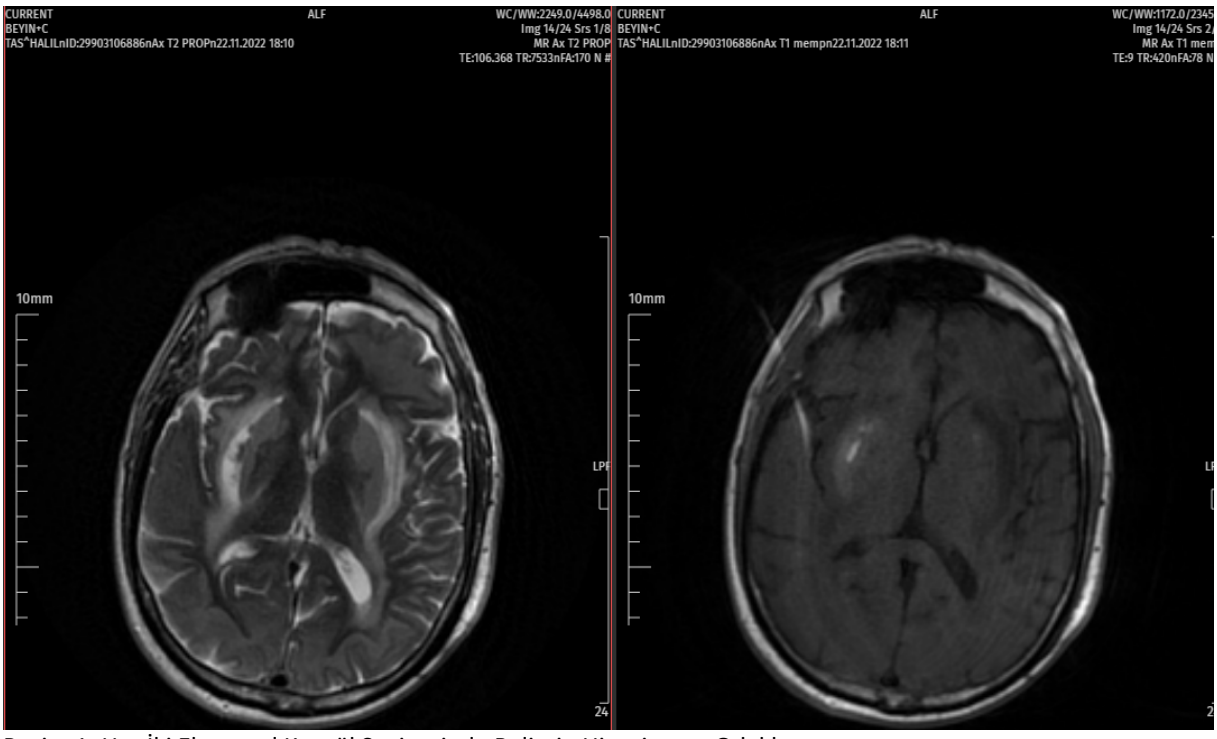

Resim 1: Her İki Eksternal Kapsül Seviyesinde Belirgin Hiperintens Odaklar

EP-080

DİRENÇLİ BAŞ AĞRISINDA AYIRICI TANIDA SİNÜS VEN TROMBOZU

Şule Oktay, Abdil Coşkun, Ali Halıcı, Harun Yıldırım, Murtaza Kaya
Kütahya Sağlık Bilimleri Üniversitesi, Acil Tıp Anabilim Dalı, Kütahya

ÖZET

Serebral sinüs ven trombozu (SVT) seyrek görülen; sıklıkla baş ağrısı semptomuyla gelen, sekonder jeneralize/fokal nöbet, tek taraflı/çift taraflı parestezi ve papil ödemle prezente olan ciddi bir durumdur. Biz de postpartum dönemde acil servise dirençli şiddetli baş ağrısı şikayeti ile başvuran sinüs ven trombozu öyküsü sunuyoruz. 32 yaş kadın hasta bilinen 6 gün önce C/S(sezaryen) ü olan kadın hasta yaklaşık 6 gün önce başlayan sağ frontal bölgede zonklayıcı ve oturmakla artan yatmakla azalan daha önceki baş ağrılarına benzemeyen analjezik alımı ile rahatlamayan baş ağrısı şikayeti ile acil servise başvurdu. Nörolojik muayene tek anlamlı özellik bilateral papiller ödemdi. Hastanın beyin BT ve difüzyon MRI'da akut patoloji görülmedi, beyin MR venografide sağ transfers sinüste tromboz ile uyumlu görünüm izlendi. Nöroloji'ye konsülte edildi. Hasta postpartum 4000 anti-Xa/0,4 mL Enoksaparin sodyum kullandığı için ek tedavi verilmedi. Nöroloji servisine yatışı verildi. Acil servise başvuru sebeplerinden %2-4'ü travmatik olmayan baş ağrılarıdır[1-2]. Baş ağrısı şikayeti ile gelen hastada dikkatli ayrıntılı bir anamnez alınmalı; fizik muayenesi özellikle nörolojik muayenesi yapılmalı, risk faktörleri değerlendrilmeli ve sinüs ven trombozu ayırıcı tanısı akla gelmelidir. Sinüs ven trombozu ön tanılarımız arasındaysa hastaya mutlaka fundus muayenesi yapılmalıdır. Zamanında tanı ve tedavi erken nörolojik bozulmayı önlemek için önemlidir.

GİRİŞ

Serebral sinüs ven trombozu (SVT) diğer inme tiplerinin çoğundan daha az görülen teşhis edilmesi zor serebrovasküler bir olaydır. MRI'ın yaygın kullanımı ve artan klinik farkındalık sayesinde artık daha rahat tanı almaktadır.[3] Eldeki sayısal veriler, SVT'nin yaygın olmadığını düşündürmektedir [4]. Yıllık insidans 1.16-2.02/100.000 [5] arasında değişir ve kadınlarda erkeklerden daha yaygındır, kadın-erkek oranı 3:1 [6]'dir. Kadın cinsiyette daha sık görülmesinin sebebi gebelik ve lohusalık ve oral kontraseptiflerle ilişkili artmış SVT riski olabilir [7]. Erişkinlerde SVT için birçok sebep bulunurken bunlardan en sık olanlar şunlardır: genetik veya edinilmiş protrombotik durumlar, obezite, oral kontraseptifler, hamilelik ve postpartum dönem, kötücül hastalık, enfeksiyon, kafa travması vs. [8]

Semptomlar ve bulgular değişkenlik göstermektedir. En sık görülenleri baş ağrısı (hastaların %90'ına kadar), nöbetler (%30), intrakraniyal hipertansiyona bağlı papilödem (%28), fokal nörolojik defisitler ve bilinç değişikliğidir. Papilödem görme kaybına ve diplopiye (Cr6 ya bası oluştuğunda olur) neden olabilir. Dizartri ve afazi gibi diğer nörolojik semptomlar nadirdir [9]. Biz de baş ağrısı ile gelen postpartum kadın hastada sinüs ven trombozu tanı ve tedavi sürecinde edindiğimiz tecrübeyi sizlerle paylaşmak istedik.

OLGU SUNUMU

32 yaş kadın hasta bilinen 6 gün önce C/S(sezaryen) öyksü olan kadın hasta yaklaşık 6 gün önce başlayan sağ frontal bölgede zonklayıcı ve oturmakla artan yatmakla azalan daha önceki baş ağrılarına benzemeyen analjezik alımı ile rahatlamayan baş ağrısı şikayeti ile acil servise başvurdu.. Acil serviste yapılan muayenesinde genel durum iyi, bilinci açık, oryante, koopere, Glaskow koma skorlamasına göre (GKS) 15 puandaydı. Vital bulguları tansiyon arteriyel 120/70 mm/hg, sat %97 nabız 90/dk'ydı. Ense sertliği yoktu. Motor sistem muayenesinde tüm extremitelerde kas gücü 5/5 tonus olağandı. Herhangi bir duyu kusuru bulunmamaktaydı. Kan tetkikleri ve ekokardiyogramı normaldi. Bilinen bir hastalık yoktu. Diğer tetkiklerinde patolojik bulgu bulunmamaktaydı. Nörolojik muayene tek anlamlı özellik bilateral papiller ödemdi. Hastanın beyin BT ve difüzyon MRI'da akut patoloji görülmedi, beyin MR venografide sağ transvers sinüste tromboz ile uyumlu görünüm izlendi. Nöroloji'ye konsülte edildi. Hasta postpartum 4000 anti-Xa/0,4 mL Enoksaparin sodyum kullandığı için ek tedavi verilmedi. Nöroloji servisine yatışı verildi.

TARTIŞMA

Serebral venöz trombozu (SVT) nadir görülen ciddi bir hastalıktır. Semptomlar arasında baş ağrısı, papilödem, görme kaybı, fokal veya jeneralize nöbetler, fokal nörolojik defisit, konfüzyon, bilinç değişikliği ve koma yer alabilir. Sinüs trombozunun oldukça değişken bir klinik seyri vardır [10]. Başlangıç akut, subakut veya kronik olabilir. SVT en sık olarak bizim vakamızda da olduğu gibi ani başlangıçlı şiddetli bir baş ağrısıyla ortaya çıkar. Baş

ağrısının yanı sıra izole kafa içi hipertansiyon sendromu (yani, papilödem veya görsel problemlerle ilişkili baş ağrısı), SVT vakalarının önemli bir oranını oluşturur [11]. Birçok vaka kalıtsal ve edinilmiş trombofililer, gebelik, lohusalık, enfeksiyon ve malignite ile ilişkilendirilmiştir. SVT'si olan 624 yetişkinden oluşan ISCVT prospektif Uluslararası çalışmada, kadınlar %75'i oluşturuyordu [6]. Ayrıca, kadınların yüzde 65'inde cinsiyete özgü bir risk faktörü (örn. oral kontraseptifler, gebelik, lohusalık ve hormon replasman tedavisi) saptanmıştır. Uluslararası Serebral Ven ve Dural Sinüs Trombozu (ISCVT) çalışmasına göre, en sık etkilenen bölge transvers sinüs olup, bunu superior sagital sinüs ve düz sinüs takip etmektedir [8]. Bizim de olgumuz 32 yaş kadındı ve postpartum süreçteydi, trombüs sağ trasfer sinüsteydi.

Avrupa Nörolojik Dernekler Federasyonu'nun yönergelerine göre, serebral venöz ve dural sinüs trombozunun ilk basamak tedavisi antitrombolizdir. SVT akut dönem tedavisinde, kontrendikasyonu olmayan semptomatik SVT'si olan yetişkinler için subkutan DMAH veya intravenöz heparin ile antikoagülasyon önerilir. Etkinliğe dair kesin kanıtlar bulunmamakla birlikte, hızlı etki başlangıcına ve geri dönüşlülüğe ilişkin mevcut verilere dayalı olarak, Heparin veya DMAH ile antikoagülasyonun akut SVT için uygun tedavi olduğu konusunda genel bir fikir birliği vardır [13].

Akut fazdan sonra antikoagülasyona devam etmenin amacı, hastaların %2 ila %7'sini etkileyen SVT nüksetmesini ve SVT'li hastaların % 5'e kadarında ortaya çıkan ekstraserebral venöz trombozu önlemektir. [8] SVT'li çoğu yetişkin için, akut fazdan sonra varfarin veya doğrudan oral antikoagülan öneriliyor. SVT'nin tedavisinde, en az 3-12 aya kadar antikoagülasyon öneriliyor.

SVT ölüm veya sekel ile sonuçlanabilir, ancak genellikle iyi prognoza sahiptir. Hastaların yaklaşık %5'i hastalığın akut fazında ölür [15]. Yapılan çalışmalara göre kadınlardaki SVT'nin altta yatan sebeplerinin geçici olabilmesi sebebiyle prognoz erkeklere göre daha iyidir. Bizim vakamız da cinsiyete özgü risk faktörüne sahip olduğundan prognozu diğer SVT'lere göre daha iyi seyredeceği düşünülmüştür. Hastamızın nöroloji servisinde semptomların gerilediği görülmüş ve tabucu edilmiş, sonrasında kontrole gelmeme sebebiyle takibi hakkında bilgi alınamamıştır.

SONUÇ

Baş ağrısı şikayeti ile gelen hastada ayrıntılı anamnez alınmalı , risk faktörleri değerlendirilmeli ve sinüs ven trombozu ayırıcı tanısı akla gelmelidir. Zamanında tanı ve tedavi nörolojik bozulmayı önlemek için önemlidir.

Anahtar Kelimeler

Sinüs ven trombozu, postpartum, baş ağrısı

KAYNAKÇA

1. Ramirez-Lassepas M et al., Baş Ağrısı Nedeniyle Acil Bakıma Başvuran Hastalarda Kafa İçi Patolojik Bulguların Belirleyicileri, Arch Neurol 1997
2. Torelli P et al., Yetişkin Acil Servislerinde Birincil Baş Ağrılarının Yönetimi: Bir Literatür Taraması, Parma ED Deneyimi Ve Bir Terapi Akış Şeması Önerisi, Neurol Bilim, 2010
3. José M Ferro, Patrícia Canhão, Serebral Venöz Sinüs Trombozu: Tanı Ve Tedavide Güncelleme, Curr Cardiol Rep. 2014 Sep;16(9):523. doi: 10.1007/s11886-014-0523-2. PMID: 25073867.
4. Saposnik G et al. Serebral venöz trombozun teşhisi ve yönetimi: Amerikan Kalp Derneği/Amerikan İnme Derneği'nden sağlık uzmanları için bir bildiri. İnme 2011; 42:1158.
5. Coutinho JM et al., Serebral venöz tromboz insidansı: kesitsel bir çalışma. İnme 2012; 43:3375.
6. Coutinho JM et al., Kadınlarda serebral venöz ve sinüs trombozu. İnme 2009; 40:2356.
7. Stam J. Serebral damarların ve sinüslerin trombozu. N İngilizce J Med 2005; 352:1791.
8. Ferro JM et al., Serebral ven ve dural sinüs trombozunun prognozu: Uluslararası Serebral Ven ve Dural Sinüs Trombozu (ISCVT) Üzerine Çalışmanın sonuçları. İnme 2004; 35:664.
9. Kealani BA et al., Cerebral venous thrombosis. A descriptive multicenter study of patients inPakistan and Middle East. Stroke 2008;39:2707–11
10. Bousser MG, Russell RR. Serebral venöz tromboz. In: Major Problems in Neurology, Van Gijn J (Eds), W B Saunders, London 1997. p.27, 104.
11. Biousse V et al.,Serebral venöz trombozun tek belirtisi olarak izole intrakraniyal hipertansiyon. Nöroloji 1999; 53:1537.
12. Ferro JM, et al.,. Serebral vende erken nöbetler ve dural sinüs trombozu: risk faktörleri ve antiepileptiklerin rolü. İnme 2008; 39:1152.
13. Silvis SMet al., Serebral venöz tromboz. Nat Rev Neurol 2017; 13:555.
14. Ferro JM, Bousser MG et al., Avrupa Nöroloji Akademisi tarafından onaylanan serebral venöz trombozun tanı ve tedavisi için Avrupa İnme Örgütü kılavuzu. Eur J Neurol 2017; 24:1203.
15. Borhani Haghighi A et al., Büyük bir ulusal örneklemde serebral venöz sinüs trombozu mortalitesi. İnme 2012; 43:262.

EP-082

NADİR GÖRÜLEN BİR DİSPNE: AKUT SPONTAN BİLATERAL PNÖMOTORAKS

Mustafa Akyol, Murtaza Kaya, Abdil Coşkun, Ali Halıcı, Harun Yıldırım
Kütahya Sağlık Bilimleri Üniversitesi, Acil Tıp Anabilim Dalı, Kütahya

ÖZET

Plevral boşluktaki hava birikmesi pnömotoraks olarak adlandırılır. Acil değerlendirme ve acil müdahale gerektiren hayatı tehdit eden bir durumdur. Anatomik olarak visseral ve parietal plevra arasında 6-8 ml civarında sıvı bulunur, ancak hava bulunmaz. Spontan pnömotoraks harici bir olayın yokluğunda non travmatize hastada meydana gelen pnömotorakstır. Spontan pnömotoraks genellikle zayıf uzun boylu genç erkeklerde gözlenir. Bilateral primer spontan pnömotoraks hastalığın aynı anda her iki hemitoraksta gözlenmesidir ve bu durum nadir görülür.Bizde nefes darlığının nadir görülen bir nedeni olan akut bilateral spontan pnömotraks olgumuzla ilgili tecrübelerimizi paylaşmaya çalıştık. 84 yaşında erkek hasta, 6 saat kadar önce başlayan göğüste batar tarzda ağrı, şiddetli nefes darlığı ve hava açlığı şikayetleriyle acil servise başvurdu, gelişinde vitalleri o2 sat:80 tansiyon arteriyel 100/60 mm/hg nabız:100 atım/dk ateş:36.4*C kan şekeri:120 mg/dl'ydi, hipoksemik olan hastaya 6-8lt nazal oksijen takıldı hava yolu stabilizasyonu sağlandı (6-8lt nazal oksijen altında saturasyonu:90), oskültasyonda akciğerde bilateral solunum sesleri azalmış olarak duyuldu, akciğerlerde bilateral azalmış göğüs hareketi mevcuttu diğer sistem muayeneleri olağandı, postero-anterior akciğer grafisinde bilateral pnömotorax görüldü, hastaya bilateral göğüs tüpü takıldı göğüs cerrahisiyle görüşüldü, yoğun bakıma interne edildi. Acil servislere pnömotoraks hastaları ve özellikle bilateral primer spontan pnömotoraks hastalarının semptomları kardiyak patolojileri taklit ederek gelmektedirler. Başvuran hastalarımızda öncelikle kardiyak patolojileri düşündürsede pulmoner patolojilerde göz ardı edilmemelidir ve risk faktörü bulunan hastalarda ayırıcı tanılarımız arasında pnömotoraksda olmalıdır.Minimal ve/veya kronik pnömotoraks'ı olan hastalarda çoğunlukla akut hipoksemiyle gelmeyebilirler, bütüncül olarak yaklaşılmalı ayrıntılı fizik muayene yapılmalı ve ayrıntılı anamnez alınmalıdır.

Anahtar kelimeler: Pnömotoraks, Göğüs ağrısı, Dispne

GİRİŞ

Pnömotoraks sıklıkla ani başlayan nefes darlığı ve batıcı tarzda göğüs ağrısı(plöretik) ile kendini gösterir. Pnömotoraks genellikle tek taraflıysa ağrı genellikle pnömotoraksın olduğu tarafta hissedilir, ancak pnömotoraksın bilateral olduğu nadir vakalarda santral veya bilateral ağrı şikayetleri görülebilir (1). Primer spontan pnömotorax, bilinen akciğer hastalığı olmaksızın etkilenen hastaların çoğunda muhtemelen pnömotoraksa zemin hazırlayan, tanı konulmamış akciğer patolojisi mevcuttur (genellikle subplevral kabarcıklar) (2-6). Primer spontan pnömotoraks erkeklerde kadınlardan daha yaygındır (üç ila altı kat daha yüksektir). Erkeklerde primer spontan pnömotoraks insidansı, Amerika Birleşik Devletleri'nde yılda 100.000 nüfusta 7.4 ile Birleşik Krallık'ta yılda 100.000 nüfusta 37 arasında değişmektedir. Kadınlarda insidans, Amerika Birleşik Devletleri'nde yılda 1.2/100.000 nüfustan, Birleşik Krallık'ta yılda 100.000 nüfusta 15.4'e kadar değişmektedir (7). Primer spontan pnömotoraks plevral boşluğa rüptüre olan küçük apikal subplevral blebler veya büllere bağlı olabileceğide düşünülmektedir.Büllerin oluşum mekanizması bilinmemektedir.Primer spontan pnömotoraks çoğunlukla genç yaşta uzun ve zayıf erkeklerde görüldüğü için (9,10), subplevral kabarcıkların gelişiminin, büyüme esnasında akciğerlerin tepesindeki artan negatif basınç veya akciğerin apeksteki dokusunun damar sisteminden daha hızlı büyüdüğü ve böylece konjenital bir durumdan kaynaklandığı düşünülmektedir (11).

OLGU SUNUMU

Bilinen prostat kanseri ve hipertansiyon'u olan 84 yaşında kaşektik erkek hasta, 6 saat kadar önce başlayan göğüste şiddetli batar tarzda ağrı (plöretik), şiddetli nefes darlığı ve hava açlığı şikayetleriyle acil servise başvurdu gelişinde vitalleri o2 sat:80 tansiyon arteriyel 100/60 mm/hg nabız:100 atım/dk ateş:36.4*C kan şekeri:120 mg/dl'ydi, hipoksemik olan hastaya 6-8lt nazal oksijen takıldı hava yolu stabilizasyonu sağlandı (6-8 lt nazal oksijen altında saturasyonu:90), oskültasyonda akciğerde bilateral solunum sesleri azalmış olarak duyuldu, akciğerlerde bilateral azalmış göğüs hareketi mevcuttu diğer sistem muayeneleri olağandı, PA akciğer grafisinde(resim 1)bilateral pnömotorax görüldü, hastaya bilateral göğüs tüpü takıldı, alınan oksijen altındaki kan gazında pH:7.32 sO2:92.4 pCO2:44.8 pO2:69.4 HCO3:23.2 görüldü, göğüs cerrahisiyle görüşüldü kontrol PA akciğer grafisi çekildi yoğun bakıma interne edildi.Yoğun bakım takipleri esnasında ekspansiyon defekti ve atelekteziye bağlı hastanın saturasyon düşüklüğü görülünce devamlı pozitif havayolu basıncı (cpap) başlandığı

ardından rezervuarlı maskeye geçildiği öğrenildi, rezervuarlı maskeyle o2:93 takipleri esnasında nefes darlığı şikayeti azalan hastanın göğüs cerrahisi servisine interne edildiği öğrenildi.

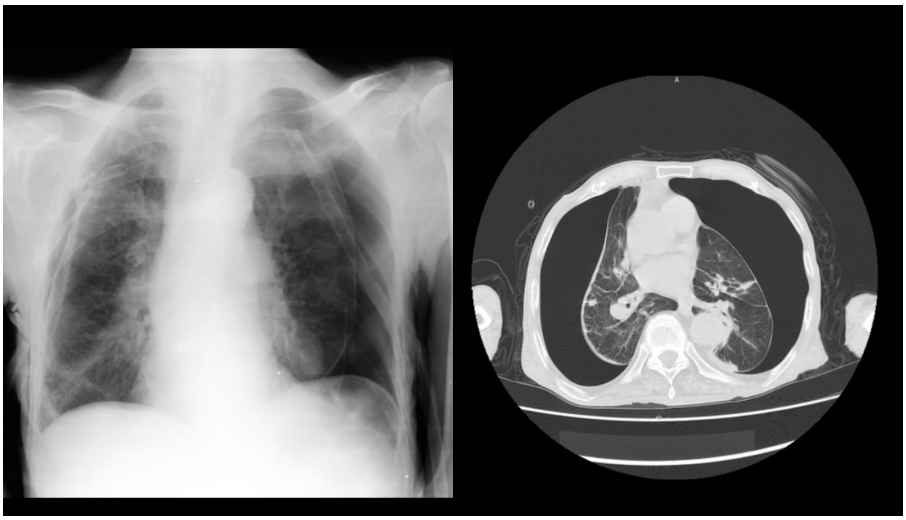

Resim 1-)Postero-anterior akciğer grafisinde ve toraks tomogrofisinde bilateral pnömotoraks görüntüsü

TARTIŞMA

Plevral boşluktaki hava birikmesi pnömotoraks olarak adlandırılır. Acil değerlendirme ve acil müdahale gerektiren hayatı tehdit eden bir durumdur. Pnömotoraks genellikle tek taraflıysa ağrı genellikle pnömotoraksın olduğu tarafta hissedilir, ancak pnömotoraksın bilateral olduğu nadir vakalarda santral veya bilateral ağrı şikayetleri görülebilir (1). Hastamız göğsünün her iki tarafındada batıcı tarzda şiddetli ağrı tarifliyordu şikayetleri örtüşür niteliktedir. Risk faktörleri ve patogenez açısından bakıldığında sigara içmek (sigara, esrar) : Hava yolu inflamasyonu ve bronşiolite bağlı olarak, primer spontan pnömotoraks için önemli bir risk faktörüdür. Primer spontan pnömotorakslı 505 hastayı içeren dört çalışmanın analizinde, yüzde 91'i sigara içen hastalardı (7). Primer spontan pnömotoraks riski, sigara içme miktarı ile doğrudan ilişkiliydi. Sigara içmeyenlerle karşılaştırıldığında, erkeklerde primer spontan pnömotoraks riski, hafif sigara içenlere kıyasla (günde 1 ila 12 sigara) yedi kat, orta düzeyde sigara içenlere kıyasla (günde 13 ila 22 sigara) 21 kat ve ağır sigara içicilerinde 102 kat daha yüksekti (günde>22 sigara/gün)(8).Hastamız 40 yıl kadar günde 2 paket civarında sigara içme öyküsü mevcuttu 80 paket/yıl hastamızda ağır risk faktörü mevcuttu. Tedavinin amacı, akciğerin tam reekspansiyonunu sağlamak ve rekürrensi önlemektir. Plevral boşluğun göğüs tüpü drenajı akut tablonun tedavi metodudur. Buna rağmen akciğerlerin inkomplet reekspansiyonu ve erken rekürrens %25'e kadar görülebilmektedir (12,13). Bu olgumuzda da bilateral pnömotoraks saptandığında hemen bilateral göğüs tüpü takıldı yoğun bakım takibi esnasında reekspansiyon kusuru ve erken rekürrens bu olgumuzda da gözlenmiştir.Acil servislere pnömotoraks hastaları ve özellikle bilateral primer spontan pnömotoraks hastalarının semptomları kardiyak patolojileri taklit ederek gelmektedirler. Başvuran hastalarımızda öncelikle kardiyak patolojileri düşündürsede pulmoner patolojilerde göz ardı edilmemelidir ve risk faktörü bulunan hastalarda ayırıcı tanılarımız arasında pnömotoraksda olmalıdır.Minimal ve/veya kronik pnömotoraks'ı olan hastalarda çoğunlukla akut hipoksemiyle gelmeyebilirler, bütüncül olarak yaklaşılmalı ayrıntılı fizik muayene yapılmalı ve ayrıntılı anamnez alınmalıdır. Pnömotoraks düşünülen ve direkt grafi ile tanı konan hastalarda pnömotoraksın bilateral olma ihtimalinin de olduğu düşünülmelidir.

SONUÇ

Akut nefes darlığı ve göğüs ağrısı (genellikle plöretik) ile başvuran hastalarda, özellikle altta yatan bir risk faktörü bulunan hastalarda pnömotoraks aklımızın bir köşesinde bulunmalıdır. Göğüs ağrısı şikayetiyle gelen hasta öncelikle kardiyak patolojileri düşündürsede pulmoner patolojilerde göz ardı edilmemelidir, minimal ve/veya kronik pnömotoraks'ı olan hastalarda çoğunlukla akut hipoksemiyle gelmeyebilirler, bütüncül olarak yaklaşılmalı ayrıntılı fizik muayene yapılmalı ve ayrıntılı anamnez alınmalıdır.

KAYNAKLAR

1-) Bense L, Wiman LG, Hedenstierna G. Onset of symptoms in spontaneous pneumothorax: correlations to physical activity. Eur J Respir Dis 1987; 71:181.

2-)Sahn SA, Heffner JE. Spontaneous pneumothorax. N Engl J Med 2000; 342:868.

3-)Gobbel Jr WG, Rhea Jr WG, Nelson IA, Daniel RA. Spontaneous pneumothorax. J Thorac Cardiovasc Surg 1963; 46:331.

4-)Lesur O, Delorme N, Fromaget JM, et al. Computed tomography in the etiologic assessment of idiopathic spontaneous pneumothorax. Chest 1990; 98:341.

5-)Bense L, Lewander R, Eklund G, et al. Nonsmoking, non-alpha 1-antitrypsin deficiency-induced emphysema in nonsmokers with healed spontaneous pneumothorax, identified by computed tomography of the lungs. Chest 1993; 103:433.

6-)Hwong TM, Ng CS, Lee TW, et al. Video-assisted thoracic surgery for primary spontaneous hemopneumothorax. Eur J Cardiothorac Surg 2004; 26:893.

7-) Light RW. Pleural Diseases, 6th ed, Lippincott, Williams and Wilkins, Philadelphia 2013.

8-)Bense L, Eklund G, Wiman LG. Smoking and the increased risk of contracting spontaneous pneumothorax. Chest 1987; 92:1009.

9-)Melton LJ 3rd, Hepper NG, Offord KP. Influence of height on the risk of spontaneous pneumothorax. Mayo Clin Proc 1981; 56:678.

10-)Gupta D, Hansell A, Nichols T, et al. Epidemiology of pneumothorax in England. Thorax 2000; 55:666.

11-)Radomsky J, Becker HP, Hartel W. [Pleural porosity in idiopathic spontaneous pneumothorax]. Pneumologie 1989; 43:250.

12-) Mercier C, Page A, Verdant A, et al: Outpatient manegement of intercostal tube drainage in spontaneous pneumothorax. Ann. Thorac. Surg. 1976;22:163-5.

13-) Lichter I: Long-term follow-up of planned treatment

EP-092

TEKRARLAYAN PNÖMONİ VE HEMOPTİZİ ATAKLARI: AKCİĞER KARSİNOİD TÜMÖRÜ

Burçak Kantekin[1], Kamil Kayayurt[2], Merve Karabörk[2]
[1]*Özel Acıbadem Maslak Hastanesi, İstanbul*
[2]*Acıbadem Mehmet Ali Aydınlar Üniversitesi Tıp Fakültesi Acil Tıp Ana Bilim Dalı, İstanbul*

Akciğer nöroendokrin tümörleri (NET), nöroendokrin farklılaşma gösteren ve nispeten yavaş klinik davranış ile karakterize, nadir görülen akciğer tümörleridir. Tüm akciğer tümörlerinin %1-5'ini oluşturmaktadır. NET'ler peptit ve amin yapıda maddeler salgılayarak değişik klinik durumlara neden olabilirler. Gastrointestinal sistem en sık tutulan bölge iken, akciğer ikinci en sık tutulan bölgedir. Akciğer karsinoidlerinin (AK) %90'lık kısmını düşük mitotik aktiviteli, iyi diferansiye, pleomorfizm ve nekrozun nadiren görüldüğü tipik form oluştururken, %10 kısmını yüksek mitotik aktivite, artmış nükleer pleomorfizme sahip, metastaz riski daha yüksek olan atipik formlar oluşturmaktadır. Kadınlarda erkeklere oranla daha sık görülmektedir. Sigara içmenin riski artırdığına yönelik görüşler olmakla birlikte ilişki tam olarak belirgin değildir. Ailesel yatkınlık ve multiple endokrin neoplazilerle birlikteliği de gösterilememiştir(1,2).

37 yaşında kadın hasta ateş, öksürük ve halsizlik şikayetleri ile başvurdu. Hastanın özgeçmişinde son 3 yılda 3 kez hemoptizi geçirmesi dışında özellik yoktu. Hastanın ateşi 38,7°C ve diğer vital bulguları normaldi. Fizik muayenede solgundu ve sağ akciğer alt zonda raller saptandı. Hastanın lökosit sayısı 22,790/UL, C-reaktif protein düzeyi 17,57 mg/dl, hemoglobin düzeyi 8,1 g/dl idi. Hastanın çekilen akciğer bilgisayarlı tomografisinde sağ akciğer alt lobda bronşu tıkayan 20*13 mm boyutlarında kitle(Resim 1) ve distalinde atelektazi, konsolidasyon ve plevral sıvı görüldü(Resim 2). Hastaya öncelikle pnömoni nedeniyle tedavi uygulandıktan sonra sağ akciğer orta ve alt lob rezeksiyonu uygulandı. Alınan patolojik örnekte kitlenin iyi diferansiye karsinoid tümör olduğu belirlendi. Hasta ameliyattan sekiz gün sonra taburcu edildi.

NET'ler, genellikle proksimal hava yollarında yerleşmeleri ve hipervasküler yapıları nedeniyle çoğunlukla semptomatiktirler. Klinik belirtiler de buna paralel olarak öksürük, hemoptizi, göğüs ağrısı ve tekrarlayan pnömoni ataklarıdır. Peptid (kallikrein, bradikinin, somatostatin, vb) ve amin (serotonin, noradrenalin, dopamin, histamin) türevi maddeler salgılayabilirler. Bunlar arasında karsinoid sendrom ve karsinoid kriz(en sık), Cushing sendromu ve akromegali sayılabilir(1,2). Akciğer karsinoidlerinde bu oran GİS karsinoidlerine oranla daha azdır ve tümör çapı > 5 cm kitlelerde daha sık görülür. Tanıda en yararlı yöntem bilgisayarlı tomografidir. Santral yerleşimli kitlelerden bronkoskopi ile, periferik tümörlerde transtorasik iğne ile biyopsi kesin tanı konabilmektedir. Tedavide öncelikli seçenek cerrahi rezeksiyondur, ancak cerrahiye uygun olmayan veya bronkoskopi ile ulaşılabilecek tümörler endoskopi olarak çıkarılabilmektedir. Karsinoid sendrom gelişen veya yaygın tutulum olan olgularda kemoterapi kullanılmaktadır(3). Beş yıllık sağ kalım tipik tümörlerde %87-100 iken atipk tümörlerde %30-95 arasındadır.

1. Fink G, Krelbaum T, Yellin A, et al. Pulmonary carcinoid: presentation, diagnosis, and outcome in 142 cases in Israel and review of 640 cases from the literature. Chest. 2001;119(6):1647-51
2. Thomas CF, Jett JR, Strosberg JR. Lung neuroendocrine (carcinoid) tumors: Epidemiology, risk factors, classification, histology, diagnosis, and staging. In: UpToDate;2022. Accessed [06.03.2023].www.uptodate.com/contents/lung-neuroendocrine-carcinoid-tumors-epidemiology-risk-factors-classification-histology-diagnosis-and-staging.
3. Thomas CF, Jett JR, Strosberg JR. Lung neuroendocrine (carcinoid) tumors:Treatment and prognosis. In: UpToDate;2022. Accessed [06.03.2023]. www.uptodate.com/contents/lung-neuroendocrine-carcinoid-tumors-treatment-and-prognosis

EP-093

BİR AKUT KORONER SENDROM ÖNCÜLÜ: WELLEN SENDROMU

Hilal Ekiz, Abdil Coşkun, Ali Halıcı, Murtaza Kaya, Harun Yıldırım
Kütahya Sağlık Bilimleri Üniversitesi, Acil Tıp Ana Bilim Dalı, Kütahya

ÖZET

Akut koroner sendrom tanısının koyulmasında göğüs ağrısı önemli bir bulgudur. Göğüs ağrısı acil servislere başvuran hastalarda sık görülen bir şikayettir. Wellens sendromunda V2-V3'te ters dönmüş derin, bifazik T dalga patterni EKG' de saptanır ve sol ön inen arterde (LAD) tıkanıklık için spesifik bir bulgudur. Wellens sendromuna patofizolojisi kritikdüzeyde LAD darlığına bağlıdır ve medikal tedaviden fayda görmezler. Hastalar çoğunlukla invaziv tedaviye (koroner girişimsel tedaviler) gereksinim duyarlar ve kardiyak efor artışı veya ani stres gelişirse MI veya kardiyak arrest geçirebilirler.Biz vakamızda göğüs ağrısı şikayeti ile başvuran, akut koroner sendrom ayırıcı tanısında düşünülmesi gereken wellen sendromunu ele aldık. 49 y erkek hasta acil servise 3- 4 gündür devam eden ara ara olan tipik olmayan göğüs ağrısı şikayeti ile başvurdu.Klinik şüphe üzerine çekilen EKG'sinde göğüs derivasyonlarında bifazik T dalgası satanması üzerine kardiyoloji birimine konsülte edildi. Hasta aks ön tanısı ile koroner anjiografi işlemine alınan hastada sol ana koroner arter distalinde %50 darlık, sol ön inen arterde (LAD): % 99 darlık, sirkumfleks arterde %99 darlık, sağ koroner arterde %99 darlık saptandı. Hastada cerrahi girişim (CABG: Coronary Artery Bypass Grafting) kararı alındı. Hasta operasyon amaçlı kalp-damar cerrahisi kliniğine interne edildi.Göğüs ağrısı şikayeti ile acil servise başvuran hastalarda ayırıcı tanıda wellen sendromu göz önüne alınmalıdır.

GİRİŞ

Akut koroner sendrom acil servis başvuran hastalarda mortalite nedenlerinden biridir.Akut koroner sendrom tanısının koyulmasında göğüs ağrısı önemli bir bulgudur. Göğüs ağrısı acil servislere başvuran hastalarda sık görülen bir şikayettir. (1) akut koroner sendrom tanısı klinik prezentasyon- tipik göğüs ağrısı, elektrokardiyogram (EKG) değişikliği (ST segment elevasyon veya depresyonu, st - t değişikliği ,patolojik Q dalgası, normal ekg) , kardiyak biobelirteçlerde (özellikle high sensitive troponin t veya kreatinin kinaz CK - CK-MB) artış ile konulur. Bazı hastalarda bu üç kriter olmamasına rağmen hastalardaaks eş değeri sayılan ekg değişiklikleri saptanabilir. (2) Wellens sendromu bu durumlardan biridir. (3) Wellens sendromunda V2-V3'te ters dönmüş derin, bifazik T dalga patterni EKG' de saptanır ve sol ön inen arterde (LAD) tıkanıklık için spesifik bir bulgudur. Hastalar EKG çekildiği zaman göğüs ağrısı olmayabilir ve kardiyak enzimleri normal veya hafifçe artmış olabilmektedir; ancak birkaç saat-gün veya hafta içerisinde yaygın anterior duvar myokardyal enfarktüs (MI) için yüksek risk altındadırlar. Wellens sendromuna patofizolojisi kritikdüzeyde LAD darlığına bağlıdır ve medikal tedaviden fayda görmezler. Hastalar çoğunlukla invaziv tedaviye (koroner girişimsel tedaviler) gereksinim duyarlar ve kardiyak efor artışı veya ani stres gelişirse MI veya kardiyak arrest geçirebilirler. (4) Biz vakamızda göğüs ağrısı şikayeti ile başvuran, akut koroner sendrom ayırıcı tanısında düşünülmesi gereken wellen sendromunu ele aldık.

VAKA

49 y erkek hasta acil servise 3- 4 gündür devam eden ara ara olan tipik olmayan göğüs ağrısı şikayeti ile başvurdu. Bilnen tanılı hastalık öyküsü olmayan astanın gelişinde vitalleri- tansiyon nabız saturasyon - stabildi. Klinik şüphe üzerine çekilen EKG'sinde göğüs derivasyonlarında bifazik T dalgası satanması üzerine kardiyoloji birimine konsülte edildi. Kardiyolog tarafından yapılan acil ekokardiyografisinde EF: %55 sağ boşlukları doğal, apex hipokinetik olarak saptandı. Tetkiklerinde ilk geliş troponin-t değeri: 56.5 (cut-off:19.8) , CK-MB : 3.3 (cut-off: 6.3) ve 2. saat kontrol troponin-t değeri: 444.9 olması üzerine aks ön tanısı ile koroner anjiografi işlemine alınan hastada sol ana koroner arter distalinde % 50 darlık , sol ön inen arterde (LAD) : % 99 darlık , sirkumfleks arterde %99 darlık , sağ koroner arterde %99 darlık saptandı . Hastada cerrahi girişim (CABG: Coronary Artery Bypass Grafting) kararı alındı . Hasta operasyon amaçlı kalp-damar cerrahisi kliniğine interne edildi.

TARTIŞMA

Wellens sendromundaki T dalga anormalliğinin iki patterni mevcuttur:Tip A (V2- V3 derivasyonlarında başlangıçta pozitif ve bitiş kısmında negatiflik ile birlikte bifazik - vakaların %25'i) ve Tip B (V2-V3derivasyonlarında derin ve simetrik olarak ters dönmüş - vakaların %75'i) . Zaman içerisinde T dalgaları Tip A'dan Tip B'ye dönüşebilmektedir, hatta st segment elevasyonlu MI' ya dönebilmektedir. (5) Akut koroner sendromu vakalarında aile öyküsü, tipik göğüs ağrısı, EKG ve biyobelirteçlerde artış saptanabilir. Göğüs ağrısı varlığında karakteristik EKG'de T dalgası değişiklikleri görülebileceği gibi ST segmentinde veya kardiyak

biyobelirteçlerde önemli bir değişiklik meydana gelmeyeceğinden gözden kaçırılabilir. Bununla birlikte, koroner girişim olmadan birkaç gün içinde geniş ön duvar MI gelişebileceğinden erken teşhis önemlidir. (6) Bir acil hekimi olarak acil AKS bildiğimiz gib acil EKG olarak da sınıflayabileceğimiz AKS eşdeğeri olan EKG bulgularına hakim olmalı ve gerekli sevk- konsültasyonları sağlayarak hastaları acil koroner girişimsel birimi yönlendirmeliyiz.

SONUÇ

Wellen sendromu semptom olmaksızın veya tipik veya atipik göğüs ağrısı le başvuran hastalarda saptanabilir. Tanısında klinik şüphe üzerine çekilen EKG yardımcı olmaktadır.

ANAHTAR KELİMELER: Akut Koroner Sendrom, Göğüs Ağrısı, Wellens Sendromu

KAYNAKLAR

1-Aalam AA, Alsabban A, Pines JM. National trends in chest pain visits in US emergency departments (2006-2016). Emerg Med J. 2020;37(11):696-699. doi:10.1136/emermed-2020-210306

2- Gach O, El HZ, Lancellotti P. Syndrome coronarien aigu [Acute coronary syndrome]. Rev Med Liege. 2018;73(5-6):243-250.

3- Parikh KS, Agarwal R, Mehrotra AK, Swamy RS. Wellens syndrome: a life-saving diagnosis. Am J Emerg Med. 2012;30(1):255.e3-255.e255005. doi:10.1016/j.ajem.2010.10.014

4- de Zwaan C, Bär FW, Wellens HJ. Characteristic electrocardiographic pattern indicating a critical stenosis high in left anterior descending coronary artery in patients admitted because of impending myocardial infarction. Am Heart J. 1982 Apr;103(4 Pt 2):730-6. PMID: 6121481.

5- Parikh KS, Agarwal R, Mehrotra AK, Swamy RS. Wellens syndrome: a life-saving diagnosis. Am J Emerg Med. 2012;30(1):255.e3-255.e255005. doi:10.1016/j.ajem.2010.10.014

6- de Zwaan C, Bär FW, Wellens HJ. Characteristic electrocardiographic pattern indicating a critical stenosis high in left anterior descending coronary artery in patients admitted because of impending myocardial infarction. Am Heart J. 1982;103(4 Pt 2):730-736. doi:10.1016/0002-8703(82)90480-x

7- Alexander, Joshua PA-C; Rizzolo, Denise PhD, PA-C. Wellens syndrome: An important consideration in patients with chest pain. JAAPA 36(2):p 25-29, February 2023. | DOI: 10.1097/01.JAA.0000911188.18646.31

EP-095

İNTERSTİSYEL AKCİĞER HASTASINDA PNÖMOMEDİASTİNUM

Emine Sarı, Abdil Coşkun, Harun Yıldırım, Ali Halıcı, Murtaza Kaya
Kütahya Sağlık Bilimleri Üniversitesi, Acil Tıp Ana Bilim Dalı, Kütahya

ÖZET

Pnomomediastinum nadir karşılaşılan bir klinik durum olup, tanım olarak mediastinal bölgede spontan ya da altta yatan bir nedene bağlı gelişen serbest hava imajlarının oluşmasıdır, bu nedenle pnömomediastinuma diğer adıyla mediastinal amfizem de denir.Bu çalışmada interstisyel akciğer hastalığı nedeni ile takip edilen hastada gelişen pnömomediastinum olgusunun sunulması amaçlandı. 1 haftadır süren göğüs ağrısı ve nefes darlığı nedeniyle dış merkeze başvuran hasta yapılan tetkiklerde pnömomediastinum saptanması nedeniyle tarafımıza başvurdu. Hastanın yapılan fizik muayenesinde solunum sesleri bilateral azalmıştı, diğer sistem muayeneleri olağandı. Hastanın çekilen BT'sinde pnömomediastinum ve toraks duvarında anteriorda daha belirgin olmak üzere yumuşak doku palanlarında yaygın hava değerleri izlendi. Hasta göğüs cerrahisine konsulte edilerek takip ve tedavi amacıyla 3.basamak yoğun bakım ünitesine interne edildi. Burada yapılan oksijen tedavisi, klinik ve radyolojik takip sonucu amfizemi gerileyen hasta ayaktan takip edilmek üzere taburcu edildi. Göğüs ağrısı nedeniyle gelen hastalarda ayrıntılı anamnez alınmalı, risk faktörlerinin değerlendirilmesi ve pnömomediastinum ayırıcı tanısı akla gelmelidir.

ANAHTAR KELİMELER

Göğüs ağrısı, interstisyel akciğer hastalığı, pnömomediastinum

GİRİŞ

Pnomomediastinum nadir karşılaşılan bir klinik durum olup, tanım olarak mediastinal bölgede spontan ya da altta yatan bir nedene bağlı gelişen serbest hava imajlarının oluşmasıdır, bu nedenle pnömomediastinuma diğer adıyla mediastinal amfizem de denir. (1). Pnömomediastinum ilk olarak; Laenek tarafından saptanıp, Hamman tarafından da ilk çalışma literatürde bildirilmiştir. (1,2). Pnömomediastinum, mediastinal alanda serbest hava bulunması şeklinde ifade edilir. Pnömomediastinum; spontan ve sekonder olarak iki grupta sınıflandırılır.Spontan pnömomediastinum, belirli bir tetikleyici faktör (travma, cerrahi, enfeksiyon, medikal işlemler) olmaksızın gelişen mediastinal amfizem olarak tanımlanır. Spontan pnömomediastinum'da altta yatan pnömomediastinuma sebebiyet veren hastalık saptanmamıştır. Sekonder pnömomediastinumda altta yatan bir nedene bağlı olarak mediastende hava saptanır. Bizim vakamızda da interstisyel akciğer hastalığına sekonder gelişen pnömomedistinum olgusunu ele alacağız.

OLGU SUNUMU

55 yaşında kadın hasta bilinen interstisyel akciğer hastalığı mevcut. Yaklaşık 1 haftadır süren nefes darlığı ve göğüs ağrısı nedeniyle dış merkeze başvuruyor. Burada yapılan tetkiklerde pnömomediastinum saptanarak tarafımıza başvuruyor. Hastanın geliş vitalleri; tansiyon arteryel:180/100 mm/hg, nabız:125, ateş:37, sao2:88 di.hastanın yapılan fizik muayenesinde oskultasyonda solunum sesleri bilateral azalmıştı, diğer sistem muayeneleri olağandı. Hastanın çekilen BT'sinde pnömomediastinum ve toraks duvarında anteriorda daha belirgin olmak üzere yumuşak doku palanlarında yaygın hava değerleri izlendi,sağ akciğerde daha belirgin olmak üzere her iki akciğerde retiküler dansiteler, peribronşial düzensizlikler ve mozaik atenuasyon paterni izlendi. Hasta göğüs cerrahisine konsulte edilerek takip ve tedavi amacıyla 3.basamak yoğun bakım ünitesine interne edildi. Burada yapılan oksijen tedavisi, klinik ve radyolojik takip sonucu amfizemi gerileyen hasta ayaktan takip edilmek üzere taburcu edildi.

TARTIŞMA

Pnömomediastinum, mediastinal alanda serbest hava bulunması şeklinde ifade edilir. Bir diğer tanımlama şekli de mediastinal amfizemdir. Nadir görülen bir hastalık olup, sıklıkla genç yaşta izlenmekle beraber, yapılan bir çalışmada 5-35 yaş arasında görülme sıklığı 1/25.000 olarak raporlanmıştır. Erkek popülasyonda daha sık raporlanmıştır. Hastalığın seyri, semptomların şiddeti, akciğer grafilerindeki bulgu yetersizlikleri ve hastaneye başvurudaki farklılıklar sebebiyle raporlananın aksine toplumda daha sık olabileceği görüşü mevcuttur (3,4).
Macklin (7) ve ark.'ının çalışmasında pnömomediastinum oluşmasında; alveolar interstisyum basınç gradienti sebebiyle, alveoler basınçtaki artış, havanın perivasküler ve peribronşiyal kılıflar boyunca mediastene geçiş yapması öne sürülür. Pnömomediastinum; spontan ve sekonder olarak iki grupta sınıflandırılır. Spontan

pnömomediastinumda altta yatan pnömomediastinuma sebebiyet veren hastalık saptanmamıştır (5,8). Sekonder pnömomediastinumda altta yatan bir nedene bağlı olarak mediastende hava saptanır. Örneğin solunum yolu hastalıklarında (bronşektazi, interstisyel akciğer hastalıkları, akciğer kistleri ve akciğer maligniteleri), astım, kronik obstrüktif akciğer hastalığı (KOAH) ve pulmoner enfeksiyonlarda saptanabilir. (9,10) Bizim hastamızda interstisyel akciğer hastalığına sekonder pnömomediastinum gelişmişti. Ayrıca, marihuana, kokain, metamfetamin gibi uyarıcı maddeler kullananlarda pnömomediastinum bildirilmiştir. (11,12). Travma, iyatrojenik, özofagus hastalıkları, peptik ülser, gastrit ve aşırı kusma da sekonder pnömomediastinum sebepleri arasındadır.
Pnömomediastinum olgularında sıklıkla görülen semptomlar nefes darlığı ve göğüs ağrısıdır. Göğüs ağrısı ani ve akut başlayıp, boyuna ve sırta yayılabilir, çoğunlukla retrosternal bölgede izlenir (5,13). Literatür çalışmalarında hastaların %60-100 oranında göğüs ağrısı bildirilmiştir (8,14). Dionisio (3) ve ark.'nın çalışmasında pnömomediastinum olan hastalarda en sık semptomlar olarak %83.3'ünde dispne ve %77.8'inde göğüs ağrısı saptanmıştır.bizim hastamızın başvuru şikayetleri de göğüs ağrısı ve bir haftadır süregelen nefes darlığıydı.Acil servise göğüs ağrısı ve nefes darlığı nedeniyle başvuran hastalardaöncelikli olarak klinik bulguların benzemesi nedeniyle acil müdahale gerektiren kardiyak tamponad, miyokard infarktüs, aort anevrizması, pulmoner emboli ve mediastinit gibi ayırıcı tanılar ekarte edilmelidir. Pnömomediastinum olgusunda ilk tercih edilen tanı yöntemi posteroanterior (PA) akciğer grafisidir. Çoğunlukla tanıda yeterli olup PA akciğer filminde mediastinal doku ve plevra üzerinde hava kabarcıkları ve lüsen çizgileri izlenir. Akciğer grafilerinin yetersiz kaldığı durumlarda, altta yatan patolojiyi aydınlatmak veya pnömomediastinumun yaygınlığını ve şiddetini (hafif, orta, ağır) saptamak amacıyla Toraks bilgisayarlı tomografisi (BT) altın standart tanı yöntemi olarak istenir.
Tanı yöntemleriyle önemli patolojik sebepler dışlandığında pnömomediastinum, çoğunlukla iyi prognozlu seyreder, tedavisi de semptomlara yöneliktir. Pnömomediastinum nedeniyle tetkik edilen hasta gözlemlenmeli ve klinik bulguları takip edilmelidir. Hasta yatak istirahatine alınıp, fiziksel aktivite kısıtlanır. Destek tedavisine başlanıp, hasta olası komplikasyonlara karşı monitörize edilerek vital bulguları gözlenir ve altta yatan etyolojiye yönelik tedavi planı belirlenir. (15)

SONUÇ

Acil servise göğüs ağrısı nedeniyle başvuran hastalarda acil müdahale gerektiren tanılar dışlandıktan sonra ayrıntılı anamnez , risk faktörlerinin değerlendirilmesi ve pnömomediastinum ayırıcı tanısı akla gelmelidir.

1. Kobashi Y, Okimoto N, Matsushima T, Soejima R. Comparative study of mediastinal emphysema as determined by etiology. Intern Med 2002; 41: 277-82
2. Hamman L. Spontaneous mediastinal emphysema. Bull Johns Hopkins Hosp 1939; 64: 1-21
3. Dionísio P, Martins L, Moreira S, et al. Spontaneous pneumomediastinum: experience in 18 patients during the last 12 years. J Bras Pneumol 2017; 43: 101-5. https://doi.org/10.1590/s1806-37562016000000052.
4. Fazlıo M, Hacıibrahimo G, Kocatürk C. Spontan Mediastinal Amfizem: 8 Olgu Nedeniyle 2006; 7: 170-2
5. Sahni S, Verma S, Grullon J, Esquire A, Patel P, Talwar A. Spontaneous pneumomediastinum: Time for consensus. N Am J Med Sci 2013; 5: 460
6. Chiu CY, Kin-Sun W, Yao TC, Jing-Long H. Asthmatic versus non-asthmatic spontaneous pneumomediastinum in children. Asian Pacific J Allergy Immunol 2005; 23: 19
7. Macklin MT, Macklin CC. Malignant interstitial emphysema of the lungs and mediastinum as an important occult complication in many respiratory diseases and other conditions: an interpretation of the clinical literature in the light of laboratory experiment. Medicine (Baltimore) 1944; 23: 281-358
8. Macia I, Moya J, Ramos R, et al. Spontaneous pneumomediastinum: 41 cases. Eur J Cardio-Thoracic Surg 2007; 31: 1110-4.
9. Chu CM, Leung YY, Hui JYH, et al. Spontaneous pneumomediastinum in patients with severe acute respiratory syndrome. Eur Respir J 2004; 23: 802-4.
10. Rel ADEM, Aynaci E, Özgül MA, Özgül G, Uysal MA. Primer spontan pnömomediastinum 2008: 2007-9.
11. Awad MTT, Said Ahmed T, Banifadel M, et al. Subcutaneous Emphysema, Pneumomediastinum, and Pneumopericardium: Cocaine as a Possible Cause? D40. AIR BODILY FLUIDS Thorac. Sp. CASE REPORTS PLEURAL Dis., American Thoracic Society; 2020: A6698-A6698.
12. Alnas M, Altayeh A, Zaman M. Clinical course and outcome of cocaine-induced pneumomediastinum. Am J Med Sci 2010; 339: 65-7.
13. Ryoo JY. Clinical analysis of spontaneous pneumomediastinum. Tuberc Respir Dis (Seoul) 2012; 73: 169-73. https://doi.org/10.4046/trd.2012.73.3.169.
14. Caceres M, Ali SZ, Braud R, Weiman D, Garrett Jr HE. Spontaneous pneumomediastinum: A comparative study and review of the literature. Ann Thorac Surg 2008; 86: 962-6.

15. Zandvoort HJ, Kroon HM, Schuit SC, Wijnhoven BP. Pneumomediastinum: ingrijpen is niet altijd vereist [Pneumomediastinum: intervention is not always necessary]. Ned Tijdschr Geneeskd. 2015;159:A9379. Dutch. PMID: 26443118.

EP-097

ACİL SERVİSTE DİSSEMİNE VASKÜLER KOAGÜLOPATİYE BAĞLI HIZLI GELİŞEN MORTALİTE; OLGU SUNUMU

Evrim Kar Daşdelen, Merve Osoydan Satıcı, Serkan Emre Eroğlu
Ümraniye Eğitim ve Araştırma Hastanesi, Acil Tıp Kliniği, İstanbul

GİRİŞ

Dissemine intravasküler koagülasyon (DİK), hemostatik dengenin bozulması ve yaygın damar içi pıhtılaşmanın uyarılması ile karakterize bir sendromdur (1). Sonuçta çoklu organ işlev bozukluğu sendromu ile sonuçlanan yaygın bir hiper pıhtılaşma durumu olarak tanımlanabilir (2). Trombosit tüketimi ve endotel disfonksiyonu önemli kanamalara neden olabilir (3,4).

Cilt lezyonları DİK hastalarının üçte ikisinde görülür. Sıklıkla gözlenen deri bulguları, küçük peteşilerden, yaygın ekimozlara kadar değişen lezyonlar, iskemik deri nekrozu ve hemorajik büllerdir (1,5) Her zaman tespit edilmese de altta yatan bir hastalıktan kaynaklanır. DİK bazen altta yatan hastalığın tanısından önce ortaya çıkabilir (1). Şiddetli enfeksiyonun, malignitenin, ciddi obstetrik durumların, travma gibi tıbbi olayların sonucu ortaya çıkabilir (3,4). DİK'li septik hastaların klinik durumu daha kötüdür ve mortalite ve sistemik organ fonksiyon bozukluğu riski yüksektir (6).

Sepsise bağlı olduğu düşünülen yaygın ekimoz şikayetleri ile kliniğimize başvuran 70 yaşında kadın hastayı sunuyoruz. Bu vakanın amacı, cilt lezyonlarının sıklıkla gözlendiğini ve sepsise sekonder gelişen DİK vakalarında mortalitenin hızlı gelişebildiğini vurgulamaktır.

OLGU SUNUMU

Yetmiş yaş kadın hasta bilinen hipertansiyon, diyabetes mellitus ve astım tanılı kadın hasta bulantı ve kusma, karın ağrısı, ishal, yüzünde ve ayaklarında kızarıklık döküntü morluk şikayetleri ile acil servise başvurdu. Hastanın 2-3 gün önce terleme ve baş ağrısı şikayetleri ile hastaneye başvurduğu, ibuprofen 200 mg ve sefaleksin 1000 mg tedavisi başlandığı öğrenildi. Hastanın iki yıl önce amoksisilin 1000 mg kullanımı sonrasında DIK nedenli takip edildiği öğrenildi. Devamlı kullandığı ilaçlar insülin glarjin, insülin aspartat , Valsartan hidroklorotiyazid 320/12.5, Verapamil 80 mg , Metformin 1000 mg , Pantoprozol 40 mg .Hastanın başvurusunda yapılan fizik muayenesinde Glasgow Koma Skalası 15, genel durumu iyi olarak değerlendirildi. Oryantasyon ve kooperasyonu tam olan hastanın, pupilleri izokorik ve bilateral ışık refleksi pozitifti. Hastanın tüm yüzde yaygın ve her dört ekstremitenin distalinde basmakla solmayan karma ekimotik hiperemik alanlar görüldü.Batın muayenesinde defans ve rebound olmayıp, bağırsak sesleri hiperaktif duyuldu. Diğer sistem muaeyenleri doğaldı. Periferik nabızlar açık olup, periferik soğukluk tespit edilmedi. Vital değerleri arteriyal tansiyon: 135/98 mmHg parmak ucu oksijen saturasyonu: %93 solunum sayısı 35 nabız:118 atım/dk olarak parmak ucu kan şekeri 130 mg/dl görüldü. Hastanın elektrokardiyogramı 1.1 av geçişli sinüs ritmi olarak görüldü. Hastanın takibinde genel durumunda ani kötüleşme ve ciltteki ekimotik alanlarda artış görülmesi üzerine hasta resüsitatif değerlendirmeye alındı.Kontrol vital parametreler; ateş: 37,8°C, solunum sayısı 40/dk olup, kan basıncı ölçülemedi. Spo2: %85 olarak görülüp, nazal kanül desteği ile %37 fiO2 altında %95 ölçüldü. Hastaya norepinefrin 5 mcg/dk ile intorop desteği başlandı. Kan gazında Ph: 7.21 (7.35-7.45) PCo2:38.1 mmHg(35-48) HCo3:15 mmol/L Baz açığı: -12 mmol/L Laktat: 7.8 mmol/L(0.5-1.6) Osmolarite: 280.5 mmol/L olarak görüldü. Hastanın laboratuvar tetkik sonuçları Tablo 1'de özetlenmiştir. Hastada ön planda dıssemine vaskuler koagülopati düşünüldü.Hastaya 1mg /kg steroid intravenöz (İV) uygulandı. İdrar çıkışı olmayan ve metabolik asidozu mevcut olan hastaya acil hemodiyaliz planlandı.Hastaya sağ juguler santral venöz katater takılarak diyaliz ünitesi gönderildi. Hemodiyaliz esnasında bilinci kötüleşen hastadan nabız alınamaması üzerine kardiyopulmoner resüsitasyon başlandı ve 10 dakikada spontan dolaşımın geri dönüş sağlandı. Hasta diyaliz tamamlanmadan acil servis birimine geri transfer edildi. Hastaya 5 mcg/ kg/ dk dopamin infüzyonu başlandı. Hastanın alınan arteriyal tansiyonu ikili inoptop altında 75/43 mmHg olarak görüldü. Hastanın kontrol kan gazı ph: 6.9 PCo2: 50.6 mmHg HCo3: 9.9 mmol/L baz açığı: -23 mmol/L Laktat: 11.73 olarak görüldü.

Hasta yoğun bakım ünitesine transfer edildi. Yoğun bakım ünitesindeki takipleri sırasında genel durumu kötü olan ikili inoptrop infüzyonu altında hipotansif seyreden hasta nabız ve kardiyak ritim alınamaması nedenli kardiyak arrest kabul edildi. Resüsitasyonun 45. dakikasında hiç şoklanabilir ritim görülmemesi, nabız ve kardiyak ritim alınmaması üzerine hasta exitus kabul edildi.

TARTIŞMA

DİK'nin özellikle yaşlı popülasyonda en yaygın nedenleri arasında sepsis, malinite ve akut miyeloid lösemi yer alır. (7,4) Olgumuz da yaşlı popülasyonda olup gelişen DİK'ın sepisisin bir sonucu olduğu düşünülmektedir.

Cilt lezyonları bazen sendromun ilk belirtisi olabilir (8). Ele aldığımız olguda hastanın başvuru sırasındaki şikâyeti yüz ve ayaklarda gelişen ekimoz olmuştur. Hastanın deri lezyonları saatler içerisinde ilerlemiş ve hızla yayılmıştır. Lezyonların hızlı ilerleyişi ve kanama şikâyeti DİK tanısı için ve erken tedbirler alınması için uyarıcı olabilir.Tek bir öykü, fizik muayene veya laboratuvar bileşeni, DİK tanısına veya dışlanmasına yol açamaz; bu nedenle, DİK tanısı koymak için hem subjektif ve objektif hem de laboratuvar bulgularının bir kombinasyonundan yararlanılmalıdır (2). Bizim hastamızda da öykü, fizik muayene ve trombositopeni, artan bir protrombin zamanı (PT) hem de artan kısmi tromboplastin zamanı (PTT) mevcuttu. Bunun dışında Hemolitik üremik sendrom tablosunda renal fonksiyonlar bozuk ve trombosit düzeyleri daha yüksek iken, Trombotik trombositopenik purpura tablosunda ise ciddi trombositopeni ve aşırı bir hemoliz vardır. Hastamızda ciddi trombositopeni yoktur. (9,10)Dissemine intravasküler pıhtılaşma, hastaların yaklaşık %10'unda meydana gelir. DIC'de %20 ila %50'lik yüksek mortalite oranı ile ilişkilendirilmektedir. (11) DİK, hastaneye yatan hastaların da %1'inde görülebilmektedir (12). Ayrıca yapılan bir çalışmada sepsise bağlı DIK olarak takip edilen hastaların %73,8'inin solunum yolu enfeksiyonunun sepsis nedeni olduğunu saptanmıştır. (13) Olgumuzda başvurudan 12 saat sonra kardiyak arrest gelişmiş olup mortalite ile sonuçlanmıştır.DİK tedavisindeki temel hedefler, kanamanın ve pıhtılaşma sorunlarının kontrol edilmesi ve altta yatan nedenin tedavi edilmesidir. Ancak, altta yatan nedeni kolayca bulup ortaya çıkarmak her zaman mümkün olamadığından veya bu süreç uzun zaman alacağından, kanama ve tromboz döngüsü kırılmalıdır (14). DİK'de <50.000/cu.mm altında platelet sayısı, ameliyat sonrası vakada, invaziv bir işlem veya cerrahi gerektiren kanama varlığında trombosit endikedir (15). Kanaması olmayan hastalarda platelet sayısı <20.000/cu.mm ise trombosit transfüzyonuna başlanabilir. Pıhtılaşma bozukluğunu düzeltmek için taze donmuş plazma (TDP) gerekebilir. Başlangıç dozu 15 ml/kg olup, pıhtılaşma faktörlerinin tam olarak düzeltilmesi için 30 ml/kg'a kadar doz gerekebilir. Dokulara yeterli oksijen iletimini sağlamak için hemoglobin >8 g/dl'yi korumak için eritrosit süspansiyonu verilebilir. Tedaviye yanıt, klinik olarak ve tekrarlanan testlerle yakından izlenmelidir. (12) Bizim hastamızda 1 ünite trombosit süspansiyonu ve 1 ünite taze donmuş plazma intravenöz infüzyon olarak uygulanmıştır. Hemoglobin 8 g/dl üzerinde olması nedenli eritrosit süspansiyonu düşünülmemiştir. Tekrarlayan testlerde hemoglobin ve trombosit düşüşü devam etmiş olup, klinik iyileşme gözlenmemiştir. Kısa süre içerisinde hastada kardiyak arrest gelişmiştir. Sonuç olarak DIK olarak şüphenilen hastalarda klinik hızlıca kötüleşebilmektedir, bu hastalarda hızlı tanı ve tedavi çok önemlidir.

Tablo 1. Laboratuvar parametreleri

	Değer	Birim	Referans aralık
Tam kan sayımı			
Lökosit	6.76	10 3/uL	4.00-10.00
Nötrofil	6.37	10 3/uL	2.00-7.00
Lenfosit	**0.33**	10 3/uL	0.80-4.00
Eozinofil	**0.01**	10 3/uL	0.02-0.50
Hemoglobin	14	g/dL	11.00-15.00
Hematocrit	43.3	%	36.00-47.00
MCV	81.4	fL	80.00-100.00
RDW	14.3	10 3/uL	11.00-16.00
Platelet	**45.00**	10 3/uL	100.00-400.00
Kreatinin	**2.36**	mg/dL	0.57-1.11
Kan üre azotu	**76.3**	mg/dL	21.0-43.0
aPTT	**99.1**	sn	25.00-40.00
Protrombin zamanı	**28.6**	sn	11.00-16.00
INR	**2.2**		0.8-1.3
Glukoz	**225**	mg/dL	70-140
Aspartat aminotransferaz	**63**	IU/L	5-34
Alanin aminotransferaz	29	IU/L	0-33
Gama glutamil transferaz	**108**	U/L	0-40

Alkalen fosfataz	**167**	U/L	35-105
Laktat dehidrojenaz	**1171**	U/L	90-200
Sodyum	**132.5**	meq/L	136-145
Potasyum	**5,32**	meq/L	3.5-5.1
Klor	**96.3**	meq/L	98-107
Kalsiyum	8.84	mg/dL	8.4-10.2
C Reaktif Protein	**242.75**	mg/dl	0-5
Yüksek sensitif troponin (hs-cTn) T			
0. saat	**30.570**	mg/dl	0-14
1. saat	**29.180**	mg/dl	0-14

KAYNAKLAR

1.Emre C, Emre S., Akdikan A., Aytaç Ş.,Batuman A., Ethemoğlu F.B. ,Dissemine İntravasküler Koagülasyon Olgusu. Dermatoz 2012 ;3 (4) :145-146. (1)
2.Costello RA, Nehring SM. Disseminated Intravascular Coagulation. 2022 Jul 31. In: StatPearls [Internet]. Treasure Island (FL): StatPearls Publishing; 2022 Jan–. PMID: 28722864.(2)
3.Adelborg K, Larsen JB, Hvas AM. Yaygın damar içi pıhtılaşma: epidemiyoloji, biyobelirteçler ve yönetim. Br J.Haematol 2021; 192 :803–18. 10.1111/bjh.17172 (3)
4.Geyer-Roberts E, Akhand T, Blanco A, Jose R, Chowdhury N, Ea M, Gutierrez E, Balbuena J, Anagnostis S, Henderson C, Fazio A, Burpee A, Jacobs RJ. Disseminated Intravascular Coagulation in Varying Age Groups Based on Clinical Conditions. Cureus. 2022 Apr 21;14(4): e24362. doi: 10.7759/cureus.24362. PMID: 35611030; PMCID: PMC9124292. (4)
5.James DW, Berger TG, Elston DM. Andrews' Diseases of the Skin: Clinical Dermatology. Tenth ed. Canada, Saunders Elsevier, 2006; 825- 826. (5)
6.Rinaldi I, Sudaryo MK, Prihartono NA. Disseminated Intravascular Coagulation in Sepsis and Associated Factors. J Clin Med. 2022 Oct 31;11(21):6480. doi:10.3390/jcm11216480. PMID: 36362708; PMCID: PMC9658286. (6)
7.Xu K, Wei Y, Giunta S, Zhou M, Xia S. Do inflammaging and coagul-aging play a role as conditions contributing

to the co-occurrence of the severe hyper-inflammatory state and deadly coagulopathy during COVID-19 in older people? Exp Gerontol. 2021 Aug; 151:111423. doi: 10.1016/j.exger.2021.111423. Epub 2021 May 26. PMID: 34048906; PMCID: PMC8149167. (7)

8.Kaneko T, Wada H. Diagnostic criteria and laboratory tests for disseminated intravascular coagulation. J Clin Exp Hematopathol 2011; 51: 67-76. (8)

9.George JN. How I treat patients with thrombotic thrombocytopenic purpura-hemolytic uremic syndrome. Blood 2000;96:1223–9.

10.Myers L. Thrombotic thrombocytopenic purpura-hemolytic uremic syndrome: pathophysiology and management. Nephrol Nurs J 2002;29:171–80

11.Papageorgiou C, Jourdi G, Adjambri E, Walborn A, Patel P, Fareed J, Elalamy I, Hoppensteadt D, Gerotziafas GT. Disseminated Intravascular Coagulation: An Update on Pathogenesis, Diagnosis, and Therapeutic Strategies. Clin Appl Thromb Hemost. 2018 Dec;24(9_suppl):8S-28S. doi: 10.1177/1076029618806424. Epub 2018 Oct 8. PMID: 30296833; PMCID: PMC6710154.

12.Levi M, Toh C, Thachil J, Watson H. Guidelines for the diagnosis and management of disseminated intravascular coagulation. British Committee for Standards in Haematology. Br J Haematol. 2009;145(1):24-33. doi:10.1111/j.1365-2141.2009.07600.x (10)

13. Rinaldi I, Sudaryo MK, Prihartono NA. Disseminated Intravascular Coagulation in Sepsis and Associated Factors. J Clin Med. 2022 Oct 31;11(21):6480. doi: 10.3390/jcm11216480. PMID: 36362708; PMCID: PMC9658286.

14.Levi MM. Disseminated Intravascular Coagulation (DIC). MEDSCAPE. Published December 2020. Accessed December 6, 2020. https://emedicine.medscape.com/ (11)

15.Levi M, Opal SM. Coagulation abnormalities in critically ill patients. Crit Care. 2006;10(4):222. doi: 10.1186/cc4975. PMID: 16879728; PMCID: PMC1750988. (12)

EP-098

WERNİCKE ENSEFALOPATİSİ: BİR OLGU SUNUMU

Damla Duru Koçer, Mehmet Muzaffer İslam, Serkan Emre Eroğlu
Sağlık Bilimleri Ümraniye Eğitim ve Araştırma Hastanesi Acil Tıp Kliniği

GİRİŞ

Wernicke ensefalopatisi (WE) tiamin eksikliği sonucu gelişen akut nörolojik bir sendromdur. İlk kez 1881 yılında Carl Wernicke tarafından tanımlanmıştır (1). Klasik olarak konfüzyon, ataksi ve oküler bulgular ile karakterizedir. Genel popülasyonda otopsi serilerinden yapılan çalışmalarda, prevalansı %0,4 ile %2,8 arasında bildirilmektedir. Düşük prevalansı ve klinik bulguların her zaman tam değerlendirilememesi nedeniyle, tanı koymada zorluklar yaşanabilir ve erken intravenöz tiamin tedavisine başlanmaz ise mortal seyredebilir (2).
Bu yazıda etyolojisinde kronik alkol kullanımı olan bir WE olgusunu sunmak amaçlanmıştır.

OLGU

Elli bir yaş erkek hasta baş dönmesi, titreme ve görsel halüsinasyon şikayetleri ile acil servisimize başvurdu. İlk başvurusu sırasında Glasgow koma skalası skoru 15 idi. Tansiyon Arteryel: 148-91 mmHg, NB: 125/dk, Oda havasında SP02: 95 mmHg. Kronik alkolizmi olan hastanın özgeçmişinde bilinen bir hastalık yoktu ve düzenli kullandığı bir ilaç olmadığı öğrenildi. Sorgulandığında hastanın önceki gün de dışarıda düştüğü, kafa travması olmadığı dış merkezde acil servise başvurduğu öğrenildi. Orada nöbet geçiren hastanın Diazepam 10 mg tablet reçete edilerek taburcu edildiği öğrenildi. Hasta acil servisimiz takibi sırasında jenaralize tonik klonik tipte nöbet geçirdi. Diazepam 5 mg intravenöz yapıldı ve 2000 mg Levetirasetam intravenöz yolla yüklendi. Hastaya görüntüleme yapılması için sedasyon sağlandı. Hastanın kan tetkik sonuçları Tablo1'de özetlenmiştir. Hastanın Beyin Bilgisayarlı Tomografisinde akut kanama izlenmedi. Çekilen Diffüzyon Manyetik Rezonans Görüntüleme'sinde belirgin bir patoloji saptanmadı. Hastanın takip fizik muayenesinde hasta ajite, non-koopere, non-oryante, bilinç açık, pupiller izokorik, Işık refleksi: +/+, gözler ikterikti. Kas gücü her dört ekstremide de 5/5 görüldü. Hastada amaçsız motor hareketler mevcuttu. Ataksi görüldü. Hastada ön tanı olarak WE düşünülmesi üzerine 200 mg Tiamin iv infüzyonu 500 cc izotonik içine 30 dk sürecek şekilde hastaya verildi. Hasta bilirubin yüksekliği açısından değerlendirildi ve acil gastroenterolojik bir patoloji düşünülmeyerek bu yükseklik kronik alkolizme bağlandı. Santral görüntülemelerde bir patoloji düşünülmeyen hastada nörolojik patolojiler ekarte edildi. Bilinç durumu tekrar değerlendirilen hastada GKS skoru 9 olarak değerlendirildi. Mevcut bilinç durumu bozukluğunun WE'ye bağlı olduğu sonucuna varıldı. Hasta yoğun bakım takibi yapılmak üzere hastanemizin yoğun bakım ünitesine sevk edildi. Hasta WE tanısıyla 40 gündür hastanemiz yoğun bakım ünitesinde takip edilmektedir.

Tablo 1.

ALT :60 U/L
AST:165 U/L
D.BİLİRUBİN : 3.5 mg/dl
T.BİLİRUBİN :6.6 mg/dl
Amonyak :84 micromol/L
Etanol <10 mg/dL
CRP:71 mg/L
Troponin: 20-22 ng/L
Ph: 7.36
Pco2: 55 mmHg
Hco3: 25 mmol/L
Laktat : 3.9 mmol/L
Kreatinin: 1.2 mg/dl
K: 4.5 mEq/L
Na: 131 mEq/L
WBC: 7.7 1000/uL
Hb: 13.2 g/dL
PLT: 218 1000/uL

TARTIŞMA

WE, tiamin eksikliği sonucu meydana gelen, klasik olarak konfüzyon, göz hareket bozuklukları ve ataksiden oluşan klinik bulguların görüldüğü bir tablodur (2). Bu üç bulgunun tümü, olguların sadece %16 gibi az bir kısmında görülür (3). WE tablosunda, klasik bulguların bir arada bulunduğu olguların yanı sıra hem klinik hem de radyolojik farklı özellikler taşıyan olgu bildirimleri de mevcuttur (2). Bizim olgumuzda bu bulgulardan ikisi birlikte göründü. Tanıda kraniyal MR büyük önem taşır. Erken dönemde T2 ve FLAIR görüntülemede bilateral medial talamus, üçüncü ventrikül etrafında, periaduktal gri cevherde sinyal artışı izlenir. Zuccoli G ve ark., yaptıkları çalışmada, alkolik WE olan olguların talamusta ve mamiller cisimde daha fazla kontrastlanma gösterdiğini, non-alkoliklerde tipik MR bulgularının dışında serebellum, pre- ve post-santral kortikal alanlarda alkoliklere göre tutulumun daha sık izlendiğini belirtmişlerdir (4). Bizim olgumuzda kraniyal MR görüntülemelerinde belirgin bir patoloji saptanmadı.

WE tedavisinin temel dayanağı tiaminin zamanında verilmesidir. Teşhisin doğrulanması genellikle zordur ve gecikir ve bu nedenle, yüksek derecede klinik şüphe ve predispozan durumların tanınması, klinisyeni ilk fırsatta tedaviye başlamaya sevk etmelidir. EFNS kılavuzları, 30 dakika boyunca verilen, 100 mL normal salin veya %5 dekstroz ile seyreltilmiş 200 mg tiaminin intravenöz infüzyonunu önermektedir. Avrupa Federasyonu, WE vakalarında günde 3 kez tiamin dozu verilmesini önermektedir. Tiamin uygulaması, özellikle hemen uygulanırsa semptomları iyileştirebilir. Mental durum değişikliği ve akut ensefalopati sıklıkla yavaş yavaş geriler, ancak rezidüel nörolojik defisit yaygın ve kalıcıdır (7). Vakamızda hastaya 200 mg Tiamin intravenöz infüzyon şeklinde önerildiği gibi verilmiştir. Olgunun yoğun bakımda takibi devam etmektedir.

SONUÇ

Wernicke ensefalopatisi, yeterince anlaşılmayan ve tanınmayan tıbbi bir acil durumdur. Alkol kullanım bozuklukları olan hastalarda en sık görülmesine rağmen, tiamin eksikliği olan herkes WE gelişimi için yüksek risk altındadır (5). WE'nin teşhisi zordur ve klinik belirtilerin, MRG görünümünün ve biyokimya sonuçlarının entegrasyonunu gerektirir ve tanıyı doğrulamadan önce tedaviye acilen başlama ihtiyacı nedeniyle karmaşıktır. Tiamin güvenli ve etkili bir tedavidir ve yüksek riskli gruplara profilaktik olarak verilmelidir(6).

Anahtar Kelimeler: Wernicke Ensefalopatisi, Alkolizm, Tiamin Eksikliği

KAYNAKÇA

1. Wernicke C. Die akute hämorrhagische polioencephalitis superior. Fischer Verlag, Kassel. Lehrbuch der Gehirnkrankheiten für Ärzte und Studierende 1881; II:229–242
2. Sergin D, Çankayalı İ, Demirağ K, Moral AŞ. Wernicke ensefalopatisi: olgu sunumu. Türk Yoğun Bakım Derneği Derg 2010;8:26–30.
3.Harper CG, Giles M, Finlay-Jones R. Clinical signs in the Wernicke Korsakoff complex: a retrospective analysis of 131 cases diagnosed at necropsy. J Neurol Neurosurg Psychiatry 1986;49:341–345.
4. Zuccoli G, Santa Cruz D, Bertolini M, Rovira A, Gallucci M, Carollo C, Pipitone N. MR imaging findings in 56 patients with Wernicke encephalopathy: nonalcoholics may differ from alcoholics. AJNR Am J Neuroradiol 2009;30:171–176.
5. Ogershok PR, Rahman A, Nestor S, Brick J. Wernicke encephalopathy in nonalcoholic patients. Am J Med Sci. 2002;323(2):107–11
6. Sechi G and Serra A. Wernicke's encephalopathy: new clinical settings and recent advances in diagnosis and management. Lancet Neurol 2007; 6: 442–455.
7. Latt N, Dore G. Thiamine in the treatment of Wernicke encephalopathy in patients with alcohol use disorders. Intern Med J. 2014;44(9):911–5.

EP-100

BİLİNÇ BOZUKLUĞUNUN NADİR BİR SEBEBİ: BİLATERAL TALAMİK İNFARKT OLGUSU

Ceyda Nur İrk, Murtaza Kaya, Harun Yıldırım, Ali Halıcı, Abdil Coşkun
Kütahya Sağlık Bilimleri Üniversitesi, Acil Tıp Ana Bilim Dalı, Kütahya

ÖZET

Bilateral talamik infarktlar oldukça nadir görülen bir durumdur.Tüm talamik infarktların sadece %0,6'sını oluşturur. Klasik semptomları; ani gelişen mental durum değişikliği, kognitif bozukluklar, vertikal bakış kısıtlılığı, konuşma bozukluğu gibi semptomlardır. Nedeni genellikle kardiyoemboli veya talamik bölgeyi besleyen arterlerin anatomik varsyasyonuna bağlı olarak tek olmasıdır. Biz de bilinç değişikliği ve konuşma bozukluğu ile başvuran hasta bilateral talamik infarkt olgusunu sunuyoruz. 44 yaşında erkek hasta ani başlayan mental durum değişikliği ve konuşma bozukluğu ile dış merkeze başvurmuş sonrasında 112 ile tarafımıza sevk edilmiştir. Yapılan fizik muayenede; hasta uykuya meyilli, basit emirleri yerine getiriyor, gloskow koma skalası (GKS) 12 puan, sol gözde direkt ve indirekt ışık refleksi azalmış, sağ gözde indirekt ve direkt ışık refleksi mevcuttu. Derin tendon refleksi her iki tarafta pozitif, taban cildi refleksi (TCR) bilateral negatifti. Belirgin bir kas gücü kaybı yok, lateralizan bulgusu yoktu. Çekilen Difüzyon Manyetik Rezonans (MR) 'da bilateral talamik infarkt ile uyumlu difüzyon kısıtlılığı görüldü. Hasta iskemik serebrovasküler hastalık ön tanısı ile yoğun bakım ünitesine (YBÜ) yatırıldı. Antikoagülan tedavi sonrası semptomları geriledi. Etyolojisinin paroksismal atriyal fibrilasyon nedenli olduğu anlaşıldıktan sonra enoksaparin reçetesi ile takip edilmek üzere taburcu olmuştur.Bu vaka talamik bölge lezyonlarının kendine özgün semptomlara neden olacağı ve acil serviste bu semptomlarla gelen hastalarda hatırlanması amacıyla sunumuştur. Zamanında tanı ve tedavi nörolojik bozulmayı önlemek için önemlidir.

ANAHTAR KELİMELER: atriyal fibrilasyon, bilateral, infarkt, talamus

GİRİŞ

Talamik infarktlar vertebrobaziler infarktüslerin %11'ini oluşturur. İki taraflı infarktüsler ise bunların sadece %0,6'sıdır.(1) Genel olarak bilateral talamik infarktüs; ani gelişen mental durum değişikliği,kognitif bozukluklar , vertikal bakış kısıtlılığı , asomnolans, amnezi, , afazi, hemipleji, hareket bozukluğu, serebellar ataksi ve hatta koma gibi çeşitli klinik belirtilerle kendini gösterebilir.(2) Nedeni genellikle kardiyoemboli, talamik bölgeyi besleyen paramedian/ talamogenikulat arterlerin sıklıkla anatomik bir varyasyona bağlı olarak tek olmasıdır.(3) Tedavi tromboliz, heparin ve uzun süreli antikoagülasyondan oluşur ancak teşhisi ve tedavisi genellikle gecikir.(1) Biz de acil servise ani bilinç değişikliği ile başvuran, lateralizan bulgusu olmayan hastalarda erken teşhis için bilateral talamik infarkt tanısını akla getirmek ve literatür ışığında konuyu gözden geçirmek istedik.

OLGU SUNUMU

44 yaşında erkek hasta gün içinde ani başlayan bilinç değişikliği, konuşma bozukluğu sebebi ile yakınları tarafından dış merkeze getirilmiş, dış merkezden de tarafımıza 112 ile sevk edilmiştir. Özgeçmişte bilinen bir hastalık yok, sürekli ilaç kullanımı yoktu. Yapılan fizik muayenede; tansiyon arteriyel (TA) 117 / 74 mmHg, nabız (Nb): 92 vuru/dk, oksijen saturasyon (SpO2): %93. Hasta uykuya meyilli, basit emirleri yerine getiriyor. Sol pupil 4 mm sağ pupil 3 mm, sol gözde direkt ve indirekt ışık refleksi azalmış, sağ gözde indirekt ve direkt ışık refleksi mevcuttu. Derin tendon refleksi her iki tarafta pozitif, taban cildi refleksi (TCR) bilateral negatifti. Belirgin bir kas gücü kaybı yok, lateralizan bulgusu yoktu. Diğer sistem muayeneleri doğal idi. Glukoz :100, Lökosit (WBC) 7620, C-reaktif protein (CRP) 5,9, kan gazı analizinde; pH:7,46, parsiyel karbondioksit basıncı (PCO2):38,6, parsiyel oksijen basıncı (PO2):54,8, O2 satürasyonu (SpO2): %91,3, diğer laboratuar sonuçları normal olarak değerlendirildi. Elektrokardiyografisinde normal sinüs ritmi mevcut idi. IV (intravenöz) kontrast verilmeden çekilen beyin tomografisinde her iki talamusda hipodens görünümler izlendi. Difüzyon manyetik rezonans (MR); bilateral talamusta solda belirgin olmak üzere laküner enfarkt alanları izlenmiştir. Hasta iskemik serebrovasküler hastalık (SVH) tanısıyla anestezi yoğun bakım ünitesine (YBÜ) yatırıldı. Yattığı yoğun bakımda düşük molekül ağırlıklı heparin tedavisine başlandı. Hastanın takibinde paroksismal atriyal fibrilasyon nedenli serebrovasküler hastalık (SVH) yaşandığı görüldü. Hasta enoksaparin 0.6 ml/60 mg reçete edilerek takip edilmek üzere iyilik hali ile taburcu edildi.

TARTIŞMA

Tüm iskemik inmelerin yaklaşık %0,1- %2'sini, talamik enfarktüslerin %27 sini oluşturan bitaletaral talamik enfarktlar erkeklerde kadınlara göre daha sık görülür ve ortalama başlangıç yaşı 60'tır(4,5). Bazı kaynaklarda kardiyoembolizm en yaygın neden iken diğer bir yaygın neden ise bölgeyi besleyen paramedian/ talamogenikulat arterlerin sıklıkla anatomik bir varyasyona bağlı olarak tek olmasıdır. Etyolojide nadir olarak migren de bildirilmiştir. (3,6,7,8) Bizim hastamızda da acil servis başvurusunda yapılan transtorasik ekokardiyografisinde ejeksiyon fraksiyonu (EF) %60 atriyumlar dilate , sol atriyumda spontan eko kontrast (SEK), mitral kapak kalsifik ,ileri derece mitral darlık görülmüş, yoğun bakım takibinde sırasında yapılan ritim holter takılmış ve hastada paroksismal atriyal fibrilasyon görülmüş , serebrovasküler olayın muhtemel buna bağlı olduğu düşünülmüştür.

İnferolateral, polar, paramedian ve posterior koroidal arterler talamusa kan sağlayan ana arterlerdir. Her arter tarafından sağlanan bölgede önemli farklılıklar vardır bu yüzden talamik infarktlarda lezyon yerine göre farklı klinik bulgular ortaya çıkar. (9) Bilateral talamik infarktların %75'i paramedian (paramedian arter) bölgede iken geri kalan inferolateral bölgede görülür. (7)

İnferolateral bölge infarktlarında progresif uyuşukluk, karşı vücut yarısında az veya tam yüzeyel duyu kaybı kaybı, güçsüzlük ve ataksi gelişebilirken paramedian bölge infarktında akut olarak ortaya çıkan bilinç değişiklikleri, nöropsikolojik bozukluklar ve vertikal bakış bozukluklarından oluşan klasik triad olur. (7,10) Genelde uyku halinde olan hastalar uyarana tepki verse de uyaran kesilince tekrar uyuklamaya başlar. Anterograd amnezi ve yakın bellekte bozulma eşlik eder. Bilateral talamik infarktlarda bulgular benzerdir, ancak daha ağır ve kalıcıdır. Olgumuz da ani bilinç değişikliği ile getirilmiş takibinde olan bulgular da paramedian talamik enfarktla ilişkilidir. Olgumuz acil servise ani gelişen bilinç değişikliği şikâyeti ile getirilmiş ve mevcut bulgular paramedian talamik infarkt ile uyumludur.

Tanısında akut dönemde Bilgisayarlı Tomografinin (BT) katkısı sınırlıdır bu yüzden ilk saatlerde Manyatik Rezonans Görüntüleme (MRG) ön plandadır. Hasta halen terapötik pencerede ise ve MRG bulguları pozitif ise IV tPA (doku plazminojen aktivatörü) uygulanmalıdır. Intravenöz tromboliz uygulanamayan hastalarda ise antitrombotik tedavi başlanmalıdır. (11)

Olgumuz klinik bulguların başlangıcından saatler sonra hastaneye başvurmuş ve çekilen difüzyon MR'ında bilateral talamik enfarkt görülmüş ıv trombolitik tedaviye uygun olmadığı için antitrombotik tedavi başlanmıştır.

SONUÇ

Bilateral talamik infarkt nadir görülen bir durum olup acil servise başvuran ve bilinç değişikliği olan hastalarda erken akla getirilmesiyle mortalite ve morbiditesi azaltılabilen bir durumdur. Acil serviste çalışan her hekim bu klinik durumu aklında bulundurmalıdır.

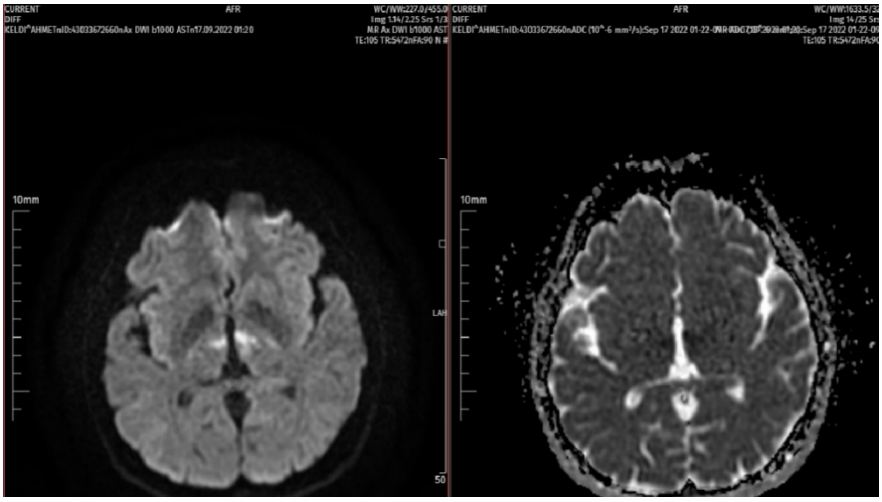

Resim 1: Bilateral Talamik İnfarkt Diffüzyon MR görüntüsü

KAYNAKLAR

1) Sandvig, Axel, Lundberg S, Neuwirth J. Artery of Percheron Infarction: A Case Report. J Med Case Rep. 2017; 11: 221: 5
2) Caruso P, Manganotti P, Moretti R. Complex neurological symptoms in bilateral thalamic stroke due to Percheron artery occlusion. Vasc Health Risk Manag. 2016; 13: 11-4.
3) Swanson RA, Schmidley JW. Amnestic syndrome and vertical gaze palsy: Early detection of bilateral thalamic infarction by CT and NMR. Stroke 1985;16:823-827.
4) de la Cruz-Cosme C, Marquez-Martinez M, Aguilar-Cuevas R, et al. Percheron artery syndrome: variability in presentation and differential diagnosis. *Rev Neurol*. 2011;53:193–200
5) Ben Slamia L, Jemaa HB, Benammou S, et al. Occlusion of the artery of percheron: clinical and neuroimaging correlation. *J Neuroradiol*. 2008;35:244–245.
6) Jimenez Caballero PE. Bilateral paramedian thalamic artery infarcts: report of 10 cases. *J Stroke Cerebrovasc Dis*. 2010;19:283–289.
7) Kumral E, Evyapan D, Balkir K, et al. Bilateral thalamic infarction. Clinical, etiological and MRI correlates. *Acta Neurol Scand*. 2001;103:35–42.
8) Shea YF, Lin OY, Chang RS, et al. Artery of percheron infarction. *Hong Kong Med J*. 2012;18:e441–e442.
9) Khanni JL, Casale JA, Koek AY, Espinosa Del Pozo PH, Espinosa PS. Artery of Percheron Infarct: An Acute Diagnostic Challenge with a Spectrum of Clinical Presentations. Cureus. 2018; 10: 9.
10) Krolak-Salmon P, Croisile B, Houzard C, Setiey A, Girard- Madoux P, Vighetto A. A Total recovery after bilateral paramedian thalamic infarct. Eur Neurol 2000;44:216-218.
11) Lazzaro NA, Wright B, Castillo M, Fischbein NJ, Glastonbury CM, Hildenbrand PG, et al. Artery of Percheron Infarction Imaging Patterns and Clinical Spectrum. J Neuroradiol 2010; 31: 1283-9.

EP-101

NADİR BİR KONUŞMA BOZUKLUĞU NEDENİ: BROCA AFAZİSİ OLGUSU

Mustafa Akyol, Murtaza Kaya, Abdil Coşkun, Ali Halıcı, Harun Yıldırım
Kütahya Sağlık Bilimleri Üniversitesi, Acil Tıp Anabilim Dalı, Kütahya

ÖZET

Lisan; semboller, işaretler veya kelimeler aracılığıyla iletişim yoludur.Afazi baskın hemisferde serebrovasküler rahatsızlıklar sonucu beynin ilgili bölümünde meydana gelen hasardan kaynaklı konuşma ve/veya anlama bozukluğudur. Broca afazisi anlama yönünden bozulma olmamasına rağmen dil üretme yeteğinin yazılı veya sözlü olarak kısmen veya tamamen kaybolmasıyla karekterize bir afazi türüdür. Biz de iskemik serebrovasküler olay'ın nadir tutulma yeri olan Broca alanının enfarktını konuşamama şikayeti ile acile gelen hastada sunmaya çalıştık. 71 yaşındaki erkek hasta sabaha karşı ani başlayan konuşma bozukluğuyla tarafımıza başvurdu, bilinen 25 yıl önce koroner arter baypas ameliyatı (CABG) ve 2020 yılında geçici iskemik atak (TİA) öyküsü mevcut, konuşamama dışındaki nörolojik muayenesi normal hasta söylediklerimizi duyuyor anlıyor, konuşma dışındaki motor hareketleri yerine getirebiliyor fakat konuşamıyordu. Elektrokardiyografi: Normal sinüs ritmi, difüzyon manyetik rezonans görüntülemesinde: Sol broca alanında difüzyon kısıtlılığı görüldü, beyin tomogrofisinde: sol broca alanında silik hipodens alan görüldü, hasta yakınlarından onam alınarak 50 mg i.v (intravenöz) tPA (Rekombinant doku tipi plazminojenaktivatörü) yapıldı, nörolojiye konsülte edildi. Nöroloji yoğun bakım'a interne edildi. Nörolojik semptomları olan hastalardan ayrıntılı anamnez alınmalı risk faktröleri değerlendirilmeli, kalıcı nörolojik sekel gelişmesini önlemek ve/veya azaltmak için tedavi zamanında ve hızlı bir şekilde başlanması önemlidir.

ANAHTAR KELİMELER: Broca afazisi, Konuşma bozukluğu, İskemik serebrovaskuler olay

GİRİŞ

Baskın hemisferde bulunan (genellikle sol hemisferde) büyük komplike bir nörobilişsel ağ,lisan'ın üretilmesinde görev alır(1). Lisan ağı, Broca, Wernicke alanları ve perisilvian korteks alanlarını içerir. Brocha alanı posterior inferior frontalgyrusta bulunur (brodman 44). Broca alanı konuşmanın gerçekleşebilimesi için oral kavitedeki vokal organların motor nöronlarınıinerve eder. Wernicke alanı superior temporal gyrusta bulunur (Brodman 22) işitsel korteksten bilgi toplar sözcüklerinin anlamlandırılmasıyla ilişkili komplekskortikal ağa sahiptir. Angular gyrus inferiorpariatel lobda bulunur görsel cortex alanlarıyla bitişiktir dilin komplex işlevlerinin yanı sıra görsel dil işlevinide yerine getirir (2-3). Broca afazisi olan hastalar, "konuşmak isteği şeyi bilen ama konuşamayan"bireylerdir (4), yazma yeteneği genellikle konuşmayla orantılı olarak etkilenir. Broca afazisi ve Broca alanı arasındaki ilişki en tutarlı şekilde kronik felçten daha çok akut inme hastalarında gözlemlenir (5). Akut afazisi olan tüm hastalar beyin taramasından geçmelidir. Akut serebrovasküler olayı düşündürürse veya intrakraniyal kitle lezyonunu düşündüren başka bulgular varsa, muayene ve tedavisi acil olmalıdır (6).

OLGU SUNUMU

Bilinen Kronik obstrüktif akciğer hastalığı olan, 25 yıl önce CABG ve 2020 yılında TİA öyküsü olan 71 yaşındaki erkek hasta saat 7 civarında uyandıktan sonra ani başlayan konuşma bozukluğu şikayetiyle tarafımıza başvurdu. Vital bulguları tansiyon arteryal 130/90 mm/hg O2 saturasyonu:%97 nabız 85 atım/dk Ateş 36.3*C kan şekeri 120mg/dl'ydi. Bilinç açık kooperasyon ve oryantasyon afazi nedeniyle net değerlendirilemedi. Nörolojik muayenesinde kas gücü dört extremitede 5/5 direkt indirekt ışık reflexi normal kornea reflexi normal göz hareketleri dört yöne serbest, lateralizan motor defisiti yok, romberg testi negatif, konuşma dışındaki nörolojik muayenesi doğal hasta söylediklerimizi duyuyor anlıyor, konuşma dışındaki motor hareketleri yerine getirebiliyor fakat konuşamıyor. Ense sertliği yok, kernig ve brudzinski negatif. Ekg: Sinüs ritmi 72/dk patolojik st-t değişikliği gözlenmedi. DWI(difüzyon mr)(resim 1): Sol broca alanında difüzyon kısıtlılığı mevcut. Beyin Bt: Solbroca alanında silik hipodens alan mevcut.BTA(bt anjiyografi): Stenoz gözlenmedi. Hastaya acil serviste hasta yakınlarından onam alınarak 50 mg i.v TPA yapıldı nörolojiye konsülte edildi. Nöroloji yoğun bakım'ainterne edildi. (Hastanın 28.11.2020 tarihinde konuşmada peltekleşme ve sağ kolda uyuşma şikayetleri olmuş şikayetleri 15 dakika kadar sürdükten sonra düzelmiş 3 yıl kadar önceki mr ve bt'sinde akut patoloji saptanmamış, geçiçiiskemik atak olarak (tia) ön tanısıyla nöroloji servisine yatışı yapılıp takip edilmiş. Servis yatışı esnasında asetilsalisilik asit + klopidogrel + proton pompa inhibitörü tedavisi verilmiş çekilen karotis-vertebral doopler usg karotis sisteminde anlamlı darlığa rastlanmamış. Eko:%60 holter ekg'de atrial fibrilasyon saptanmamış, boyun ve beyin bt anjiyo görüntülemesinde sağ vertebral arter oklüde(?) olarak izlenmiş, genel durumu iyi olan ek şikayetleri olmayan

hastaya asetilsalisilik asit 100 1x1 klopidogrel 75mg 1x1 atorvastatin 20mg 1x1 başlanıp poliklinik kontrolü önerisiyle taburcu edilmiş.)
Hastanın yoğun bakım takipleri esnasında kelime çıkışı olmaya başladığı kontrol beyin bt'de sağ frontoparyatel bölgede minimal hemorojik trasnformasyon ve ağırlıklı olarak kurtarılmış alan olarak düşünülen hiperdensite görüldüğü öğrenildi. Takipleri esnasında göğüs ağrısı gelişen hasta kardiyolojiye danışılmış v2-v6'da st depresyonları ve ves mevcut, eko:Lvsegementer hareket bozukluğu (apex,lateral ve inferiorhipokinetik) ef:%35 trop:147 hastaya kardiyoloji tarafından koroner anjiyografi yapılmış, RCA distal %99 tıkalı LAD distali %100 Ao-RCA safengreft tıkalı görülmüş RCA'yastent takılmış komplikasyon gelişmemiş yoğun bakıma ve ardından servise alınan takipleri esnasında sıkıntısı olmayan hastaya medikasyon düzenlenerek polikinik kontrolü önerisiyle taburcu edildiği öğrenildi.

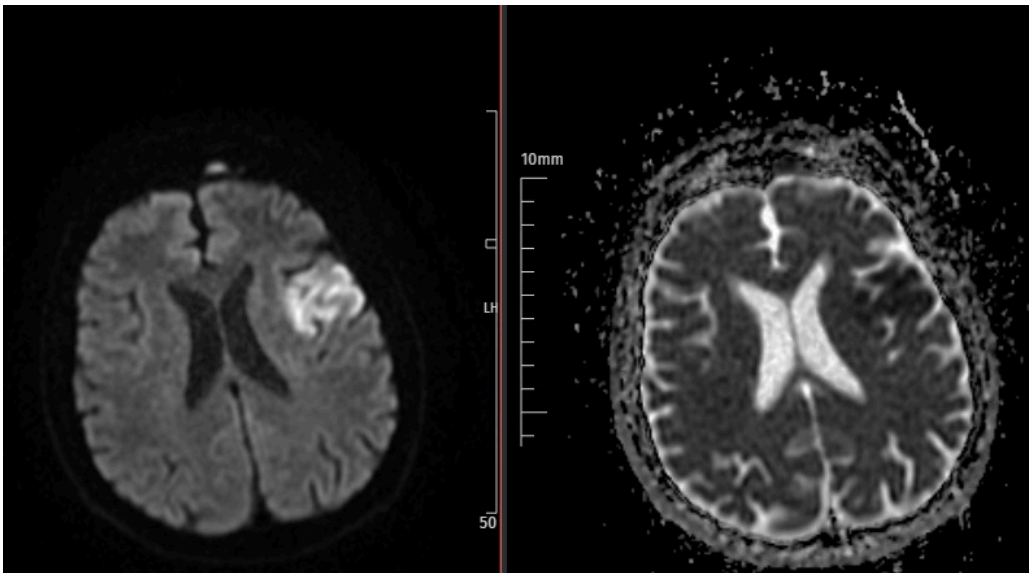

Resim 1-) DWI(difüzyon mr): Sol broca alanında difüzyon kısıtlılığı mevcut

TARTIŞMA
Broca afazisi nadir görülen fakat akut afazi hızlıca tanı konulup tedavi edilmesi gereken bir hastalıktır. Akut afazi gibi iskemik inme durumlarında zaman aleyhimize işlemekte olup hastanın nörolojik fonksiyonlarında kalıcı bozulma ve/veya tedavi sonrası sekel bırakma ihtimalini artırmaktadır. Akut iskemik inmenin intra venöz tromboliz (rekombinant doku plazminojenaktivatörü veya tPA) ile tedavisi için kontrendikasyonu yoksa semptomaların tedaviye başlamadan <4.5 saat önce başlaması; (inmenin tam olarak başlama zamanı bilinmiyorsa, hastanın normal olduğu bilinen en son zaman baz alınır) gerekmektedir. Akut tedavi için reperfüzyon tedavilerine ek olarak, tekrarlayan iskemik inmeyi önlemek için antikuagülan ve antiplatelet ilaçlar kullanılmaktadır. Antikoagülasyon kullanılması gerektiren bilinen bir kardiyak kaynak varsa, tanı konulduktan sonra mümkün olan en kısa sürede tek başına aspirin veya ikili antiplatelet tedavi (DAPT) başlanmalıdır. Akut iskemi kaynağı belirlendikten sonra, antitrombotik tedavi gerektiği gibi düzenlenmelidir (7-9). Akut iskemik inme hastasının taburculuğundan önce sekonder iskemik inmenin önlenmesi için bütüncül bir yaklaşımla değiştirilebilir risk faktörlerinden olan hipertansiyon, dislipidemi, diabetes mellitus, sigara içmesi, fiziksel hareketsizlik gibi risk faktörleri tekrardan gözden geçirilmeli ve risk faktörleri mevcutsa uygun olarak tedavisi düzenlenmelidir (10-13).

SONUÇ
Akut iskemik svo acil bir durumdur. Akut iskemik svo'nun acile başvuru anında acil muayene edilmesi tanı konulup tedaviye başlanıp ilgili branşlarla bütüncül yaklaşılması gerekli bölümlere acil tedavisi verildikten sonra interne edilmesi gerekmektedir. Nörolojik semptomları olan hastalardan ayrıntılı anamnez alınmalı risk faktröleri değerlendirilmeli kalıcı nörolojik sekel gelişmesini önlemek ve/veya azaltmak için tedavi zamanında ve hızlı bir şekilde başlanması önemlidir.

KAYNAKLAR

1-) Mesulam MM. Large-scaleneurocognitivenetworksanddistributedprocessingforattention, language, andmemory. AnnNeurol 1990; 28:597.

2-) Dronkers NF. A newbrainregionforcoordinatingspeecharticulation. Nature 1996; 384:159.

3-) Dronkers NF, Wilkins DP, Van Valin RD Jr, et al. Lesionanalysis of thebrainareasinvolved in languagecomprehension. Cognition 2004; 92:145.

4-)"What is Aphasia". Atlanta AphasiaAssociation. 2006

5-)Ochfeld E, Newhart M, Molitoris J, et al. Ischemia in brocaarea is associatedwithbrocaaphasiamorereliably in acutethan in chronicstroke. Stroke 2010; 41:325.

6-)Ericson EJ, Gerard EE, Macken MP, Schuele SU. Aphasicstatusepilepticus: electroclinicalcorrelation. Epilepsia 2011; 52:1452.

7-)Powers WJ, Rabinstein AA, Ackerson T, et al. GuidelinesfortheEarly Management of PatientsWithAcuteIschemicStroke: 2019 Update tothe 2018 GuidelinesfortheEarly Management of AcuteIschemicStroke: A Guidelinefor Healthcare ProfessionalsFromtheAmericanHeartAssociation/AmericanStrokeAssociation. Stroke 2019; 50:e344.

8-)NationalInstituteforHealthandClinicalExcellence. Strokeandtransientischaemicattack in over 16s: diagnosisandinitialmanagement. Available at: https://www.nice.org.uk/guidance/cg68/chapter/1-Guidance#pharmacological-treatments-for-people-with-acute-stroke (Accessed on January 11, 2019).

9-)Dawson J, Merwick Á, Webb A, et al. EuropeanStrokeOrganisationexpeditedrecommendationfortheuse of short-termdualantiplatelettherapyearlyafterminorstrokeandhigh-risk TIA. EurStroke J 2021; 6:CLXXXVII.

10-)Harmsen P, Lappas G, Rosengren A, Wilhelmsen L. Long-term risk factorsforstroke: twenty-eightyears of follow-up of 7457 middle-aged men in Göteborg, Sweden. Stroke 2006; 37:1663.

11-)Hankey GJ. Potentialnew risk factorsforischemicstroke: what is theirpotential? Stroke 2006; 37:2181.

12-)Grysiewicz RA, Thomas K, Pandey DK. Epidemiology of ischemicandhemorrhagicstroke: incidence, prevalence, mortality, and risk factors. NeurolClin 2008; 26:871.

13-)O'Donnell MJ, Chin SL, Rangarajan S, et al. Global andregionaleffects of potentiallymodifiable risk factorsassociatedwithacutestroke in 32 countries (INTERSTROKE): a case-controlstudy. Lancet 2016; 388:761.

EP-102

İYİLEŞMEYEN BOĞAZ AĞRISI: AKUT EPİGLOTTİT

Sinan Akpunar, Hülya Karakuş, İbrahim Temizkan, Melih İmamoğlu, Sinan Paslı, Vildan Özer, Yunus Karaca
Karadeniz Teknik Üniversitesi Tıp Fakültesi, Acil Tıp Anabilim Dalı, Trabzon

GİRİŞ

Akut epiglottit, sıklıkla beş yaşından küçük çocuklarda görülse de erişkin hastalarda da görülebilmektedir (1). Son yıllarda ülkemiz dahil tüm dünyada sıklığı artmıştır. Supraglottik yapıların inflamasyonu ile karakterize olan bu hastalıktan boğaz ağrısı, yutma güçlüğü, boyunda hassasiyet, ateş gibi semptomlar ile başvuran hastalarda şüphelenilmeli ve epiglot ödeminin neden olacağı hava yolu obstrüksiyonu nedeniyle tanı ve tedavide hızlı hareket edilmelidir (2).

Bu vakada acil servise boğaz ağrısı yutma güçlüğü ile başvuran ve akut epiglottit tanısı alan hastanın yönetimi anlatılmıştır.

OLGU SUNUMU

52 yaş erkek hasta acil servise aynı gün başlayan boğaz ağrısı, ateş, yutma güçlüğü şikayetleri ile başvurdu. Boyun sağ tarafında ağrı tarifleyen hastaya, üst solunum yolu enfeksiyonu nedeniyle dış merkezde tedavi düzenlenmiş fakat hasta verilen ilaçları yutamaması ve şikayetlerinin gerilememesi üzerine tarafımıza başvurdu.

Hastanın kan basıncı 126/90 mmHg, nabız 71 atım/dk, ateş 36,7°C, solunum sayısı 20/dk, oksijen satürasyonu %98 idi. Fizik muayenede orofarenks hiperemik, tonsiller doğal, solunum sesleri doğal, ral ve ronküs yok, stridor yoktu. Palpasyon ile sağ anterior servikal tarafta hassasiyet olan hastanın boynunda ele gelen şişlik yoktu ve diğer sistem muayeneleri doğaldı. Laboratuvar sonuçlarında WBC; 14.4 x10^3/µL (3.71-10.19), Nötrofil; 12.68 x10^3/µL (1.91-7.08), CRP <0.5 mg/L (<5) idi. Şikayetleri gerilemeyen, tükürüğünü de yutamayan hastaya çekilen boyun bilgisayarlı tomografide (BT) supraglottik alanda, sağ orofaringeal alandan başlayarak epiglottis ve sağ ariyeepiglottik folda, inferiora ve posteriora da uzanan yumuşak dokuda kalınlaşma ve dansite azalması (Figür 1), sağda visseral ve karotid boşluk boyunca yağ planlarını oblitere eden minimal sıvı ve dansite artışı tespit edildi (Figür 2). Klinik ve radyolojik olarak akut epiglottit düşünüldü ve kulak burun boğaz (KBB) kliniği ile konsülte edildi. KBB'nin yaptığı endoskopik incelemede sağ piriform sinüs yaygın ödemli olarak görüldü ve ödemden dolayı vokal kordlar değerlendirilemedi (Figür 3).

Hastaya metilprednisolon 1mg/kg/gün, seftriakson 2x1 gr, klindamisin 4x600 mg tedavisi başlandı. Akut solunum yolu obstrüksiyonu riski sebebiyle entübasyon ve trakeostomi şartları hazır bulundurularak monitörize takibi başlanan hastanın takibi boyunca tedaviyle rahatladığı semptomlarının azaldığı görüldü. KBB servisine yatışı yapıldı.

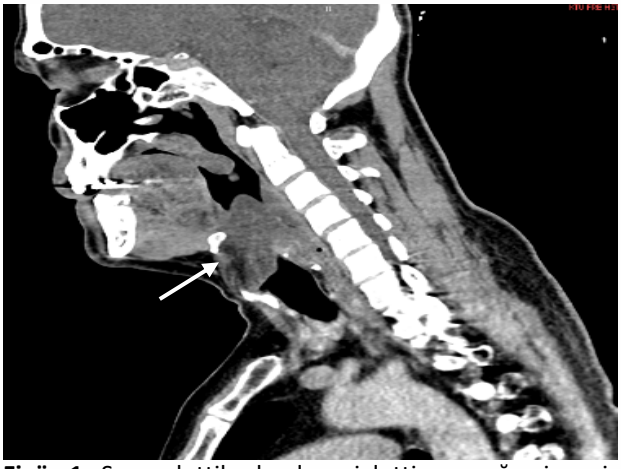

Figür 1. Supraglottik alanda epiglottis ve sağ ariyeepiglottik folda, yumuşak dokuda kalınlaşma ve dansite azalması

Figür 2. Sağda visseral ve karotid boşluk boyunca yağ planlarını oblitere eden minimal sıvı ve dansite artışı

Figür 3. Sağ piriform sinüste yaygın ödem

TARTIŞMA

Akut epiglottit, epiglot ve supraglottik yapılarda genellikle enfeksiyöz etkenlere bağlı ve ciddi vakalarda hava yolu obstrüksiyonuna neden olabilen inflamatuar bir durumdur. En sık 2-5 yaş arası çocuklarda görülse de erişkinlerde de rastlanabilir (1).

Özellikle epiglottit riski taşıyan hasta grupları arasında orta yaşlı erkekler, sigara öyküsü olanlar ve diyabet gibi eşlik eden ek hastalıkları bulunanlar ile 1 yaşından küçük bebekler ve 85 yaşından büyük yaşlılardır. Ancak hastaların çoğunda risk faktörü bulunmayabilir (3). Erişkinde en sık görülen semptomlar; odinofaji, boğaz ağrısı, kısık boğuk ses ve subjektif nefes darlığıdır. Çoğunda hava yolu obstrüksiyonu belirtileri yoktur, bu nedenle tanı gecikebilir (4). Servikal LAP ve boyunda şişlik spesifik olmasa da takipne ve stridor eşlik ediyorsa akut epiglottit düşündürmelidir (2).

Akut epiglottit vakalarında orofarenks muayenesi normal olabilir. Klinik şüphe dahilinde tanı için en iyi yöntem laringoskopidir. Yan boyun grafisinde "parmak izi" işareti görülse de bu görüntüleme yönteminde duyarlılık düşüktür (5). Boyun BT veya MRI ise ilk tanı aşamasından çok ayırıcı tanıların ekartasyonu için yardımcı olabilir (2).

Tedavide öncelikle damar yolu açılmalı, hasta vital ve kardiyak bulgular açısından monitörize edilmelidir. Oksijen satürasyonu takibi yapılmalıdır. IV sıvı tedavisi, nemlendirilmiş oksijen, antibiyotikler (özellikle 3. kuşak sefalosporinler) ve kortikosteroid tedavisi başlanabilir. Çoğu hasta bu tedavi rejimine iyi yanıt verse de gelişebilecek ani hava yolu obstrüksiyon riski nedeniyle dikkatli olunmalı, entübasyon veya trakeotomi için gerekli hazırlıklar yapılmış olmalıdır (2).

Akut epiglottit tanısı için yüksek bir klinik şüphe gerekir. Ortaya çıkan semptomlar değişkendir ve fizik muayene yeterli derecede bilgi vermeyebilir. Tanısı geciken hastalarda sonuçlar ölümcül olabilir. Acil servise boğaz ağrısı, yutma güçlüğü gibi şikayetlerle başvuran erişkin hastalarda akut epiglottit de ön tanılar arasında akılda tutulmalıdır. Akut epiglottit tanısı alan hastalar acil serviste yakından takip edilmeli, medikal tedavileri erken

dönemde başlanarak özellikle havayolu tıkanıklığı gibi gelişebilecek komplikasyonlar açısından dikkatli olunmalıdır.

REFERANSLAR

1. Şahender Gülbin AYGENCEL, Betül AKBUĞA, Ayfer KELEŞ, Ahmet DEMİRCAN Acil Serviste Bir Erişkin Epiglottit Olgusu Gazi Tıp Dergisi 2006: Cilt 17: Sayı 4: 218-220
2. Dr. Adin SELÇUK, Dr. Hüseyin DERE, Dr. Işıl TAYLAN, Dr. Mehmet Ali ÇETİN, Dr. Serdar ENSARİ , Akut epiglottitli erişkin olguların değerlendirilmesi, Kulak Burun Bogaz Ihtis Derg 2007;17(3):152-157
3. Benjamin Lindquist, MD; Sybil Zachariah, MD; Anita Kulkarni, MD, Adult Epiglottitis: A Case Series, Perm J 2017;21:16-089I
4. Timothy D. Frantz, MD; Barry M. Rasgon, MD; Charles P. Quesenberry Jr, PhD Acute Epiglottitis in Adults Analysis of 129 Cases , JAMA. 1994;272(17):1358-1360
5. Gusti Ayu Putu Wahyu Widiantari, Nyoman Dian Permatasari, Ida Bagus Semara Putra, Case report of acute epiglottitis in a 44-year-old man: a rare case, Intisari Sains Medis 2021, Volume 12, Number 3: 785-788

EP-106

WARFARİN KULLANAN HASTADA KAÇINILMASI GEREKEN TEDAVİ

Merve Nihal Akpınar, Tuğçe Nur Burnaz, Asim Kalkan
Prof. Dr. Cemil Taşcıoğlu Şehir Hastanesi Acil Ana Bilim Dalı, İstanbul

Warfarin günümüzde kullanılan antikoagulanlar içinde en sık tercih edilenlerdendir. Dar töropatik indeksinden dolayı sık INR kontrolü, doz ayarlamaları, kullanılan diğer ilaçların warfarin ile iletişimi sıkı monitörize edilmelidir.(1) Öksürük, fiziksel aktivite gibi travmatik olmayan olaylarda antikoagulan kullanan hastalarda rektus kılıf hematomu olabileceği belirtildiği gibi(2), travmatik olaylar sonrsında da ilgili olan kas içinde hematom olabileceği belirtilmiştir. (1) Tedavide genel olarak konservatif yönetim tercih edilmekte olup dinlenme, buz uygulama ve kompresyon kullanılırken anemi gelişen ciddi vakalarda antiembolizasyon tedavisi tercih edilmektedir. Biz de bu vaka ile travma sonrası iki farklı bölgede oluşan hematomlardan bahsetmek istedik.

VAKA

60 yaşında erkek hasta, üç ay önce kalp kapağı değişimi nedeniyle oral antikoagülasyon tedavisi almakta olup, sırt ağrısı, sırt ve sağ kalça çevresinde şişlik şikayeti ile acil servisimize başvurdu. Daha sonra alınan ayrıntılı öyküde hastanın basit bir şekilde geriye doğru düşme şikayeti olduğu ve ertesi gün sırt ağrısı şikayeti ile acil servise başvurduğu öğrenildi. Orada, sağ gluteusuna intramüsküler diklofenak sodyum enjeksiyonu ile tedavi edildiği ve daha sonra taburcu olduğu öğrenildi. Devam eden semptomlarla acil servisimize başvuran hasta son birkaç gündür sağ kalçasında şişlik olduğunu belirtti. Kontrastsız BT taraması yapıldı ve sağ latissimus dorsi kasında muhtemelen ilk travmaya bağlı intramüsküler hematom ve intramüsküler diklofenak enjeksiyonuna bağlı olarak sağ gluteus maximus kasında bir hematom ortaya çıktı. Tanıyı doğrulamak ve boyutları değerlendirmek için yapılan yüzeyel ultrasonda latissimus dorsi kası içinde 44x23 mm boyutlarında ve gluteus maximus kası içinde 22x4 mm boyutunda bir hematom saptandı. Hastaların ilk kan sonuçları INR düzeyini 20.38 ve hemoglobin düzeyini 59 g/L olarak gösterdi. Daha sonrasında hasta gözlem ve tedavi için dahiliye servislerimize interne edildi. Tedavide K vitamini, protrombin kompleksi ve eritrosit suspansiyonu replasmanı kullanıldı. Hasta taburculuğu esnasında intramuskular enjeksiyonlardan ka.ınması hakkında bilgilendirldi.

SONUÇ VE TARTIŞMA

İntramuskuler hematomlar özellikle antikoagulan kullanan hastalarda vucuttaki herhangi bir kasta görülebilmekte olup nadir bir durumdur. Hasta başvurularında ilaç kullanımları sorgulanmalı, özellikle warfarin kullanımına dikkat edilmelidir. İlaç kullanımı bulunan hastalarda intramuskuler tedavilerden kaçınılmalıdır. Hematom boyutu arttıkça hastaların hemodinamik stabilitesi bozulabileceği, antiembolizasyona kadar ilerleyebilecek ileri tedavi yöntemlerine ihtiyaç olabileceği akılda tutulmalıdır.

KAYNAKÇA

1.Sahu KK, Mishra AK, Lal A, Davuluri V. An interesting case of gluteal haematoma. BMJ Case Rep. 2019 Aug 1;12(8):e230282. doi: 10.1136/bcr-2019-230282. PMID: 31375506; PMCID: PMC6677962.

2.Taguchi K, Kamei Y, Kusakabe E, Yamashita M, Noda H, Aoki R, Nishiyama K, Murakami A, Tanaka H, Matsuda M, Kido T, Sato N, Takada Y. Non-traumatic bilateral rectus sheath hematoma during septic disseminated intravascular coagulation. Radiol Case Rep. 2022 Mar 24;17(5):1737-1740. doi: 10.1016/j.radcr.2022.02.074. PMID: 35360185; PMCID: PMC8960865.

Fig.1 Pelvis bilgisayar tomografisinde sağ gluteal hematom

Fig.2 Pelvis bilgisayar tomografisinde sağ gluteal hematom lateral görüntü

EP-107

ATİPİK SEMPTOMLU ST ELEVASYONLU MİYOKARD İNFARKTÜSÜ OLGU SUNUMU

Songül Kaynak, Murtaza Kaya, Harun Yıldırım, Ali Halıcı, Abdil Coşkun
Kütahya Sağlık Bilimleri Üniversitesi, Acil Tıp Anabilim Dalı, Kütahya

ÖZET

Akut miyokard enfarktüsü, miyokardiyal iskeminin klinik ve patolojik yansıması sonrası miyokardiyal hasarın kanıtıdır. Klasik olarak klinikte karşımıza göğüs ağrısı şikayeti ile gelebildiği gibi bazen nefes darlığı, mide bulantısı, terleme, yorgunluk, epigastik ağrı, hazımsızlık, senkop şeklinde atipik semptomlarla da karşımıza çıkabilir. Biz de burada bulantı, baş dönmesi gibi atipik şikayetler ile acil servise başvuran bir akut miyokard infaktüsü olgusunun tanı ve tedavi sürecinde edindiğimiz tecrübeleri sizlere aktaracağız. 63 yaşında erkek hasta 3 gündür olan bulantı baş dönmesi şikayeti ile acil servise ayaktan başvurdu. Beyanına göre sabahleyin gelemeden önce bulantı sonrası hafif terlemesi de olmuş. Ek şikayet yok. Bilinen diyabet mevcut. Oral antidiyabetik kullanıyor. Sigara kullanım öyküsü yok. Göğüs ağrısı yok. Ailede kardiyak hastalık öyküsü mevcut. Hastanın vitalleri stabil. Fizik muayenesi doğal.. Risk faktörleri olan hastanın çekilen standart 12 derivasyonlu Ekg'sinde Anterolateral ve inferior derivasyonlarda st segment elevasyonu görüldü. Hasta akut miyokard enfarktüsü ön tanısıyla KAG(koroner anjiografi) yapılması için koroner yoğun bakım ünitesine interne edildi. İleri yaş, diyabet, hipertansiyon, hiperlipidemi, ailede kalp hastalığı öyküsü, sigara içiciliği gibi risk faktörleri olan hastaların anamnezinde göğüs ağrısı olmasa dahi diğer atipik semptomlar da göz önünde bulundurularak hastanın kardiyak açıdan da değerlendirilmesi mortalite ve morbidite açısından önemlidir.

Anahtar Kelime
Bulantı, Baş dönmesi, STEMI, Acil servis

GİRİŞ

Akut miyokard enfarktüsü, miyokardiyal iskeminin klinik ve patolojik yansıması sonrası miyokardiyal hasarın kanıtıdır.(1,2) Miyokardiyal iskeminin klinik prezentasyonu çoğunlukla akut başlangıçlı göğüs ağrısıdır. Miyokardiyal iskemiyi düşündürten semptomlar için kullanılan terim olan anjina pektoris, tipik olarak göğüs ağrısı olarak kendini gösterir, ancak iskemi ile ilişkili diğer semptomlar eforla nefes darlığı, mide bulantısı, terleme, yorgunluk, epigastrik ağrı veya hazımsızlık, çarpıntı, senkop veya kardiyak arrest şeklinde olabilir.(3,4,5)Kişisel veya ailesel Akut koroner sendrom veya diğer kardiyovasküler hastalık öyküsü, ileri yaş, diyabet, dislipidemi, sigara içimi, hipertansiyon veya kokain kullanımı olasılığı artırır.(6) Biz de burada bulantı, baş dönmesi gibi atipik şikayetler ile acil servise başvuran bir akut miyokard infaktüsü olgusunun tanı ve tedavi sürecinde edindiğimiz tecrübeleri sizlere aktaracağız.

OLGU

63 yaşında erkek hasta 3 gündür olan bulantı baş dönmesi şikayeti ile acil servise ayaktan başvurdu. Beyanına göre sabahleyin gelemeden önce bulantı sonrası hafif terlemesi de olmuş. Ek şikayet yok. Bilinen diyabet mevcut. Oral antidiyabetik kullanıyor. Sigara kullanım öyküsü yok. Göğüs ağrısı yok. Ailede kardiyak hastalık öyküsü mevcut. Hastanın alerji durumu yok. Yapılan fizik muayenede: Tansiyon Arteriyal(TA):111/74mmhg, nabız(Nb):76 vuru/dk, oksijen saturasyon(SpO2):%99 Ateş:36,6 kan glukozu:195mg/dl idi. Bilinci açık, oryante, koopere, Gloskow Koma Skoru (GKS):15 , direkt ve indirekt ışık refleksi her iki gözde pozitif, serebeller testler becerikli Lateralizan bulgusu yok. Kas gücü tüm ekstremitelerde 5+ /5+ Batın palpasyonla rahat defans-rebound yok. Rektal tuşe: normal gaita bulaşı. Risk faktörleri olan hastanın çekilen standart 12 derivasyonlu Ekg'sinde Anterolateral ve inferior derivasyonlarda st segment elevasyonu görüldü. Hasta akut miyokard enfarktüsü tanısıyla kardiyolojiye konsülte edilip kan sonuçları beklemeden tedavi ve takip amaçlı koroner yoğun bakım ünitesine yatırıldı. Hasta koroner anjiografi yapıldığı, LAD D3 hizası %90 tromboze darlık, CX OM hizası %40-50 darlık olduğu ve stent uygulandığı öğrenildi. Takiplerinde herhangi bir problem gelişmeyen hastanın medikal tedavisinin düzenlenmesinin ardından kardiyoloji poliklinik önerisiyle taburcu edildiği öğrenildi.

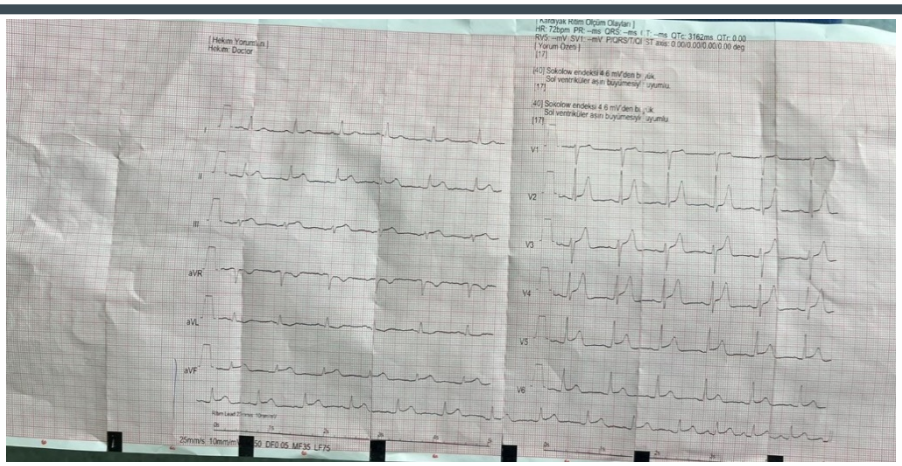

Resim 1: Olgunun başvuru anındaki standart 12 derivasyonlu EKG'si

TARTIŞMA

Akut koroner Sendromlu (ACS) bazı hastalar göğüs ağrısı dışında semptomlarla da acil servise başvururlar. Ulusal Miyokard Enfarktüsü II Kaydı'ndan doğrulanmış akut miyokard enfarktüsü olan 430.000'den fazla hastanın gözden geçirilmesinde, hastaneye başvuruda üçte birinde göğüs ağrısı olmadığı görülmüştür (7) Bu hastalar genellikle tek başına nefes darlığı, halsizlik, mide bulantısı ve/veya kusma, epigastrik ağrı veya rahatsızlık, çarpıntı, senkop veya kardiyak arrest gibi semptomlarla başvurmuşlardır. İleri yaşta olmaları veya diyabet hastası olmaları daha olasıdır (8,9-11)

Göğüs ağrısının olmaması tedavi ve prognoz açısından önemli sonuçlara neden olmuştur. Kayıtlarda, göğüs ağrısı olmayan hastalara başvuru sırasında doğrulanmış bir miyokard enfarktüsü teşhisinin konulması ihtimali çok daha düşüktü (göğüs ağrısı olanlarda yüzde 22'ye karşı yüzde 50). Uygun tıbbi tedavi ve trombolitik tedavi alma veya birincil perkütan koroner girişim yapılması (PCI; yüzde 25'e karşı yüzde 74) olasılıklarının daha düşük olduğu görülmüştür. (7). Bu farklılıkların hastane içi mortalitedeki artışla ilişkili olduğu görülmüştür (yüzde 23,3'e karşı yüzde 9,3, düzeltilmiş olasılık oranı [aOR] 2,21, %95 GA 2,17-2,26).

Özellikle diyabeti olmayan bireylerle karşılaştırıldığında, diyabetlilerde koroner kalp hastalığı (KKH) prevalansı daha yüksektir, koroner iskemi daha fazla görülür.Diyabeti olan bireylerde miyokard enfarktüsü (MI) ve sessiz miyokard iskemisi geçirme olasılığı daha yüksektir.(12) Diyabette sessiz iskeminin en azından kısmen kalbin otonomik denervasyonundan kaynaklandığı düşünülmektedir (13) Miyokardiyal iskemi algısının azalmasının bir başka bileşeni, diyabetik hastaların egzersiz testi sırasında (yani, elektrokardiyogramda iskemik değişikliklerin başlangıcından anjin başlangıcına kadar geçen süre) anjinal algısal eşiğin uzamasıdır.(14) . Eşik ne kadar uzun olursa, egzersiz kapasitesi o kadar yüksek ve iskemi o kadar şiddetli olur.

Bizim vakamız da diyabeti ailede kalp hastalığı öyküsü olan ileri yaş hastaydı. Fizik muaynesi doğaldı. Atipik semptomları olmasına rağmen risk faktörleri olan hastayı kardiyak açıdan değerlendirdiğimizde çekilen 12 derivasyonlu ekgsinde D2,D3,Avf ve V3-V6 derivasyonlarda st segment elevasyonu vardı.ST Elevasyonlu Akut Miyokard infarktüsü (STEMI) olarak değerlendirdiğimiz hastayı ileri tetkik ve tedavi için kardiyoloji hekimine konsülte ettik. Hastanın Primer perkütan koroner girişim (PCI) yapılması için Koroner yoğun bakıma yatışı sağlandı.

Acil servise başvuran Kronik diyabetli, ileri yaş hastalarda göğüs ağrısı olmamasına rağmen bulantı, kusma, epigatsrik ağrı, baş dönmesi, çarpıntı, soğuk terleme gibi atipik şikayetlerini de dikkate alarak hasta stabil dahi olsa diyabetik nöropati nedeni ile nöropatiye bağlı ağrı lokalizasyonu ve şiddeti anlaşılamayabileceği için hastaların kardiyak değerlendirilmesinin ve takibinin yapılması oldukça önemlidir.

REFERANSLAR

1) Anderson JL, Morrow DA. Acute Myocardial Infarction. N Engl J Med 2017; 376:2053.
2) Thygesen K, Alpert JS, Jaffe AS, et al. Fourth Universal Definition of Myocardial Infarction (2018). J Am Coll Cardiol 2018; 72:2231.
3) Deedwania PC, Carbajal EV. Sessiz miyokardiyal iskemi. Klinik bir bakış açısı. Arch Intern Med 1991; 151:2373.

4) Swap CJ, Nagurney JT. Value and limitations of chest pain history in the evaluation of patients with suspected acute coronary syndromes. JAMA 2005; 294:2623.
5) Brieger D, Eagle KA, Goodman SG, et al. Acute coronary syndromes without chest pain, an underdiagnosed and undertreated high-risk group: insights from the Global Registry of Acute Coronary Events. Chest 2004; 126:461.
6) Overview of established risk factors for cardiovascular disease
7) Canto JG, Shlipak MG, Rogers WJ ve ark. Göğüs ağrısı olmayan miyokard enfarktüslü hastalarda prevalans, klinik özellikler ve mortalite. JAMA 2000; 283:3223.
8) CJ, Nagurney JT'yi değiştirin. Akut koroner sendrom şüphesi olan hastaların değerlendirilmesinde göğüs ağrısı öyküsünün değeri ve sınırlamaları. JAMA 2005; 294:2623.
9) Canto JG, Shlipak MG, Rogers WJ ve ark. Göğüs ağrısı olmayan miyokard enfarktüslü hastalarda prevalans, klinik özellikler ve mortalite. JAMA 2000; 283:3223.
10) Papa JH, Aufderheide TP, Ruthazer R ve ark. Acil serviste atlanan akut kardiyak iskemi tanıları. N İngilizce J Med 2000; 342:1163.
11) Brieger D, Kartal KA, Goodman SG ve ark. Göğüs ağrısı olmayan akut koroner sendromlar, yeterince teşhis edilmemiş ve yeterince tedavi edilmemiş yüksek riskli bir grup: Küresel Akut Koroner Olaylar Kayıt Defterinden içgörüler. Sandık 2004; 126:461.
12) Haffner SM, Lehto S, Rönnemaa T ve ark. Tip 2 diyabetli kişilerde ve önceden miyokard enfarktüsü olan ve olmayan diyabetik olmayan kişilerde koroner kalp hastalığından ölüm. N Eng J Med 1998; 339:229.
13) Niakan E, Harati Y, Rolak LA, et al. Sessiz miyokard enfarktüsü ve diyabetik kardiyovasküler otonom nöropati. Arch Intern Med 1986; 146:2229.
14) Ranjadayalan K, Umachandran V, Ambepityia G ve ark. Diyabette uzamış anjinal algısal eşik: egzersiz kapasitesi ve miyokardiyal iskemi üzerindeki etkiler. J Am Coll Cardiol 1990; 16:1120.

EP-108

ORTOPNE HER ZAMAN KARDİYAK NEDENLİ MİDİR: POSTRENAL AKUT BÖBREK YETMEZLİĞİ OLGU SUNUMU

Ömer Can Nazli, Abdil Coşkun, Ali Halıcı, Murtaza Kaya, Harun Yıldırım
Kütahya Sağlık Bilimleri Üniversitesi Acil Tıp Ana Bilim Dalı, Kütahya

ÖZET

Akut böbrek hasarına neden olan üriner yol obstrüksiyonlarının insidansı kesin olarak bilinmemekle birlikte Çin'de hastanede yatan iki milyondan fazla yetişkin üzerinde yapılan çalışmaya göre hastaların %12'sinde akut böbrek hasarının nedeni olarak üriner yol obstrüksiyonu saptanmıştır. (1) 381 kritik yaşlı hasta (>80 yaş) üzerinde yapılan başka bir çalışmada ise hastaların %22'sinde akut böbrek hasarının nedeninin üriner yol obstrüksiyonu olduğu gösterilmiştir. (2) Tam bir üriner yol obstrüksiyonunda böbrek parankimindeki histopatolojik hasar, süresi ne kadar kısa olursa olsun fonksiyonel glomerüler filtrasyon hızı bozukluğu olmadığında bile belirgin olabilir. (3) Hastalar çoğu zaman bizim olgumuzda da olduğu gibi serum kreatinin değerlerinin yükselmesi ve filtrasyondaki bozukluğa bağlı semptomlarla karşımıza gelirler. (4) Yine bizim hastamızda olduğu gibi bir çoğunda asidoz mevcuttur ve bu distal renal tübülden kaynaklandığı için beraberinde hiperkalemi ile görülür.(5)
65 yaşında bilinen ek hastalığı ve düzenli kullandığı ilaç olmayan erkek hasta dispne şikayeti ile tarafımıza 112 tarafından getirildi. Geliş vitalleri TA: 190/120, sPO2: %72 nabız: 100, ateş: 36,5 ve solunum sayısı: 20 idi. Yapılan fizik muayene, kan tetkikleri ve ileri inceleme sonucu hastamız postrenal akut böbrek hasarı tanısı ile; acil hemodiyaliz endikasyonu olmaması sebebiyle önce üroloji servisine yatırılmış ardından takiplerinde diyalize alınmıştır.

Biz bu çalışma ile acil servise başvuran hastalarda akut böbrek yetmezliğinin bir nedeni olan postrenal obstrüksiyonların sıklığını, tanı, tedavi ve prognozu üzerine dikkat çekmeyi hedefledik.

Anahtar kelimeler: akut böbrek hasarı, üriner yol obstrüksiyonu, ortopne, hidronefroz

GİRİŞ

Üriner yol obstrüksiyonlarının nedenleri kısmen engelin yerine göre değişir. Bu kanalın içinden kaynaklanabildiği gibi dıştan basılara (örneğin pelvik tümörler) bağlı da olabilir. İntrarenal obstrüksiyonların potansiyel nedenleri arasında böbrek taşları, mevcut veya önceki enfeksiyonnun sekeli, ürotelyal karsinom, kan pıhtıları ve dökülmüş papilla bulunur. Üreterin distatlindeki tıkanıklık, mesane ve üretra patolojilerinden kaynaklanabilir. Bilateral üreter obstrüksiyonlarının en yaygın nedenleri arasında mesane çıkım obstrüksiyonu ve nörojenik mesane yer alır.
Taşlara bağlı olmayan üriner yol obstrüksiyonlu hastaların büyük çoğunluğu başvuru sırasında asemptomatiktir. Bununla birlikte nadiren hastalarda hipertansiyon, hematüri veya ağrı olabilir. Semptom olarak ağrı akut obstrüksiyonda bile sıklıkla yoktur; mevcut olduğunda idrar yolunun genişlemesinden ziyade altta yatan nedene bağlıdır. Hastalar anüriden ooligüri, normal idrar hacmi ve hatta poliüriye kadar değişebilir. Burada poliüri düşük glomerüler filtrasyon hızı varlığında ortaya çıkan tübüllerin idrar konsantre etme yeteneğinin bozulmasından kaynaklanabilir. (6,7,8)

Hastalarda serum kreatinin artışı tıkanıklığın ilk göstergesi olabilir. İdrar tahlili nispeten normal olabilir veya yalnızca birkaç eritrosit veya lökosit hücre görülebilir. (6) Kronik üriner yol obstrüksiyonlu hastalarda sıklıkla hiperkalemik distal renal tübüler asidoz vardır. Tanı genellikle ulstrason ve bilgisayarlı tomografi ile konur. Klasik bulguları hidronefrozdur. Mesane çıkış tıkanıklığı olan hastalarda ayrıca genişlemiş mesane görülecektir.

OLGU

65 yaşında bilinen ek hastalığı ve düzenli kullandığı ilaç olmayan erkek hasta dispne şikayeti ile tarafımıza 112 tarafından getirildi. Bilinci açık oryante koopere olan hastanın Glaskow Koma Skalası:15'di. Geliş vitalleri TA: 190/120, sPO2: %72 nabız: 100, ateş: 36,5 ve solunum sayısı: 20 olan hastanın dispnesi mevcuttu. Ananmezde bilinen ek hastalığı ve kullandığı düzenli ilacı olmadığı, daha öncesinde prostat biyopsisi önerildiği ancak kabul etmediği öğrenildi. Akciğerlerinde oskültasyon ile bilateral yaygın kaba ralleri olan hastanın pretibial ödemi

bilateral +2 ve ortopnesi mevcuttu. Batın fizik muayenesinde defans ve rebound yok ve batın rahat, bulantı kusması yoktu. Bilateral kostovertebral açı hassasiyeti negatifti. Hastamızın geliş elektrokardiyografisi sinüs taşikardisi olup iskemik patoloji görülmedi Hastaya mesane sondası takıldıktan sonra hemogram, biyokimya ve arteryel kan gazı çalışıldı. Biyokimyasında glukoz: 187, üre:224, BUN:105, kreatinin:10,59 eGfr:5, sodyum:140, potasyum:5.5 ürik asit:10,7, troponin:46, c-reaktif protein:18.8; hemogramında beyaz küre: 13,7 ve hemoglobin:8.8; arteryel kan gazında pH:7.19 PCO2: 42,9 olduğu görüldü, başka akut değişiklik yoktu. Hastaya 40 mg Furosemid intravenöz puşe olarak uygulanıp 100 cc serum fizyolojik içinde 80 mg furosemid 25 cc/saatten infüzyon olarak ve 100 cc serum fizyolojik içinde 10 mg Nitrogliserin 3cc/saat olacak şekilde tedavisi başlatıldı fakat dirençli hipertansiyon görülmeye devam etti. Takılan mesane sondasında gelen idrarda makroskopik hematüri mevcuttu.

Konstrastsız toraks BT'si çekilen hastanın raporunda; her iki hemitoraksta 4 cm plevral effüzyonu mevcut olup komşuluğunda atelektazi, her iki akciğer alt lobda peribronşiyal konsolidasyon ve interlobüler septalarda kalınlaşma izlendi. Konstrastsız batın BT raporu: her iki böbrekte grade 3 hidronefroz, prostat normalde büyüktür. Mesane duvarı kalındır şeklindeydi. Dahiliye, üroloji ve kardiyoloji bölümlerine konsülte edilen hastamızda EF: 66%, ekokardiyografisinde duvar hareketleri normal hafif mitral yetmezlik mevcuttu. Dahiliye görüşü kronik böbrek hastalığı zemininde akut böbrek yetmezliği geliştiği ve acil hemodiyaliz endikasyonu olmadığı medikal tedavinin ön planda önerileceği şeklinde düzenledikleri tedavi; Anti-asidoz 500 mg 2x1, Antipotasyum 880 mg 1x1, günlük böbrek fonksiyon testi ve kan gazı takibi yapılması yönündeydi. Ürolojiye konsülte edilen hastamız servise yatırıldı.

TARTIŞMA

Üriner yol obstrüksiyonundan genellikle mesane retansiyonu veya açıklanamayan böbrek yetmezliği semptomları nedeniyle şüphelenilir. Nadiren hidronefroz görülür ve diğer endikasyonlar için görüntüleme sırasında rastlantısal bulgudur. Şu durumlarda üriner yol obstrüksiyonu şüphemiz olmalıdır; mesane çıkış obstrüksiyonu şüphesinin artıracak prostat hipertrofisi veya prostat kanseri öyküsü, geçirilmiş ürolojik cerrahi, bilinen veya şüphelenilen abdominal veya retroperitoneal malignite, nferolitiazis öyküsü veya renal kolik varlığı, bol brüt hematüri, mesaneyi etkileyen nörolojik bozukluklar, böbrek fonksiyon bozukluğunun diğer nedenlerle açıklanamaması. Üriner yol obstrüksiyonu şüphesi olan hastalarda başvurulacak ilk test böbrek ulstrasonudur. İlk görüntüleme çalışması (ulstrason veya BT) tanısal değilse ve üriner yol obstrüksiyon şüphesi yüksekse, o zaman peruktan nefrostomi veya sistoskopi (antegrad ürografi veya retrograd piyelografi ile) yapılmalıdır.

Prognoz tıkanıklığın ciddiyeti ve süresine bağlıdır. Derhal düzelmeyen tam obstrüksiyon veya uzamış kısmi obstrüksiyon renal tübüler atrofi, interstisyel fibroz ve nihayetinde geri dönüşümsüz böbrek hasarı ile sonuçlanabilir. (47,48) Bununla birlikte obstrüksiyon bir hafta içinde rahatlatılırsa glomerüler filtrasyon hızında neredeyse tam bir iyileşme elde edilebilirken, 12 hafta sonra çok az iyileşme beklenebilir veya hiç iyileşme beklenemez. (9)

SONUÇ

Ortopne ve dispne ile gelen hastalarda, elbette öncelikli olarak kardiyak nedenleri düşünmekle beraber üriner sistem sistemden kaynaklanabilecek ön tanıları göz ardı etmemek hastalığın seyri ve prognozu açısından belirleyici olacaktır. Unutulmaması gereken kimi hastada kreatinin değerleri normal değerlerde olabileceği gibi üriner sistem semptomları silik de görülebilir. Obstrüktif patolojilere sekonder diyaliz gelişebilecek düzeyde böbrek yetmezliği gelişebileceği akılda tutulmalıdır.

KAYNAKLAR:

1. Wang Y, Wang J, Su T ve ark. Toplumdan Edinilmiş Akut Böbrek Hasarı: Çin'de Ülke Çapında Bir Araştırma. Am J Kidney Dis 2017; 69:647.
2. Akposso K, Hertig A, Couprie R ve ark. 80 yaş üstü hastalarda akut böbrek yetmezliği: 25 yıllık deneyim. Yoğun Bakım Med 2000; 26:400.

3. Bander SJ, Buerkert JE, Martin D, Klahr S. 24 saatlik tek taraflı üreter tıkanıklığının sıçanlarda böbrek fonksiyonu üzerindeki uzun vadeli etkileri. Böbrek Uluslararası 1985; 28:614.
4. Frokiaer J, Zeidel M. İdrar Yolu Tıkanıklığı. İçinde: Brenner ve Rektörün Böbrek, 9, Elsevier, New York 20 11.

5. Hwang SJ, Harris HW Jr, Otuechere G ve ark. Obstrüktif nefropatide tavşan iç medüller toplayıcı kanal hücrelerinin taşıma kusurları. Am J Physiol 1993; 264:F808.
6. Hwang SJ, Haas M, Harris HW Jr ve ark. Obstrüktif nefropatide tavşan medüller kalın çıkan ekstremite hücrelerinin taşıma kusurları. J Clin Invest 1993; 91:21.
7. Klahr S. Obstrüktif nefropatinin patofizyolojisi. Böbrek Uluslararası 1983; 23:414.

8. Murer L, Addabbo F, Carmosino M, ve ark. Üriner aquaporin 2'deki seçici azalma ve prostaglandin E2 atılımındaki artış, insan konjenital hidronefrozunda postobstrüktif poliüri ile ilişkilidir. J Am Soc Nefrol 2004; 15:2705.

9. Daha iyi işletim sistemi, Arieff AI, Massry SG ve diğerleri. Erkeklerde üç aylık tam tek taraflı üreter tıkanıklığının giderilmesinden sonra böbrek fonksiyonu üzerine çalışmalar. Am J Med 1973; 54:234.

EP-109

KARIN VE SIRT AĞRISI İLE PREZENTE OLAN MENENJİYOM OLGUSU

Ömer Can Nazli, Ceyda Nur İrk, Murtaza Kaya, Harun Yıldırım, Ali Halıcı, Abdil Coşkun
Kütahya Sağlık Bilimleri Üniversitesi Acil Tıp Ana Bilim Dalı, Kütahya

ÖZET

Menenjiyom sıklıkla erişkin hastalarda gözlenen araknoidin meningoendotelyal hücreleri kaynaklı duraya yapışık benign bir tümördür. Beyin hemisferleri konveks yüzeylerinde falks, sfenoid kanatları, olfaktör oluk, sella tursika ve foramen magnum gibi bölgelerde lokalize olur. Olgularda kadın predominansı vardır ve özellikle spinal menenjiyomalar 10 kat daha sıktır. Spinal lipomlar ise, özellikle konus medullaris ve terminal filum lipomları, gizli spinal disrafizmin en yaygın şeklidir ve anatomi, klinik görünüm ve tedavi seçenekleri açısından geniş bir hastalık yelpazesini temsil eder. Bununla birlikte, bu lezyonlar, semptomların ortaya çıkmasına neden olan benzer bir embriyoloji ve patolojik mekanizma ile birleştirilir.
İkisi de nadiren de olsa spinal kordda görülebilir ve ortak olabilecek semptomlarla görülebilir. Biz de olgumuzda oldukça nadir yerleşimli menenjiyom/lipom olgumuzu sunmak istedik.

31 yaşında bilinen hastalığı olmayan erkek hasta acil servise karın ağrısı ve idrarda yanma şikayeti ile başvurdu. İlk yapılan fizik muayenesinde; batın muayenesi olağan olan hastanın şiddetli, hareketi kısıtlayan bel ağrısı olduğu görüldü. Nörolojik muayenesinde ise üst ekstremite kas gücü bilateral 5/5 iken, alt ekstremite motor gücü bilateral azalmış olup, duyu kaybı mevcuttu. Lomber disk hernisi ön tanısı ile çekilen lomber manyetik rezonans (MR) görüntülemesinde tüm intervertebral disklerde dejeneratif sinyal kaybı izlenmiş olup 4,5 cm boyutunda lipom/menenjiyom görülmüştür. Hasta nöroşirurjiye konsülte edilmiş, takip ve tedavi için polikliniğe yönlendirilmiştir.

Acil servise karın ve sırt ağrısı ile başvuran hastalarda, acil cerrahi girişim düşündürecek idrar ve gaita inkontinansı şikayetleri olmasa dahi, yapılan fizik muayene sonucu gerekli hastalarda MR görüntülemesinin geciktirilmemesi hastalığın seyri ve kliniğin progrese olmaması açısından önemli yere sahiptir.

Anahtar Kelimeler: lipom, menenjiyom, bel ağrısı, karın ağrısı

GİRİŞ

Menenjiyomlar, dura matere yapışmış, sert lobüler iyi sınırlı lezyonlardır. İnce fibröz kapsüle sahiptir. Beynin ekstansör yüzeylerinde ve ventriküllerde yerleşir. Beyin yüzeyinde plakoid büyüme gösterebilir. Çevre kemiklerde reaktif hiperostoik değişiklikler izlenebilir. Histolojik olarak kalsifiye psammoma cisimcikleri izlenebilir. Ksantomatöz dejenerasyon ve osseöz metaplazi izlenebilir. Progesteron reseptörü içerir ve gebelikte büyüyebilir. Radyasyon önemli bir risk faktörüdür. En sık izlenen sitogenetik anomali NF2(22q) kaybı sonra TRAF7 mutasyonudur. Yüksek gradeli tümörlerde 22q kaybı, yüksek gradeli tümörlerde TRAF7 mutasyonu izlenir. Biyolojik davranışını belirleyen ve gradelemede temel kriter proliferasyon indeksidir. Menenjiyomlar karakteristik olarak epitelyal membran antijeni (EMA) pozitiftirler.

Spinal lipomlar gizli lezyonlar olduğu için, bilinmeyen sayıda oluşum tespit edilemediğinden, insidanslarının gerçek bir değeri mevcut değildir. Teşhis edilmemiş lezyonlarla yetişkinliğe ulaşan hastalar ve MR görüntüleme ve otopsi çalışmalarında %5'e varan insidans, bu durumun eksik teşhis edilebileceğinin altını çizmektedir. (2,3,4,5) Bununla birlikte, teşhis edilen lezyonların insidansı tahmini olarak tahmin edilmektedir. Açık miyelomeningosel defektlerinin yaklaşık %25'i veya yaklaşık 4000 doğumda bir olacak şekilde görülür ve yaklaşık 2:1 kadın baskınlığı ile ilişkilidir. (6,7,8)

OLGU SUNUMU

31 yaşında bilinen hastalığı olmayan erkek hasta acil servise karın ağrısı ve idrarda yanma şikayeti ile başvurdu. Hastanın geliş vitalleri Tansiyon Arteriyel (TA)140/70 mmHg, nabız 65 atım/dk, spo2: %99, solunum sayısı 16/dk, ateş: 36,5 °C idi. Yapılan fizik muayenesinde; batın rahat, defans ve rebound alınmamış olup kostovertebral açı hassasiyeti bilateral negatifti. Hasta şiddetli bel ağrısı da yaşadığını, son 3 gündür şiddetinin artığı ve hareket

etmekte zorlandığını söylemesi üzerine yapılan nörolojik muayenesinde üst ekstremite bilateral motor kuvvet 5/5, alt ekstremite motor kuvvet bilateral azalmış aynı zamanda duyu kaybı mevcuttu. Hastanın gaita ya da idrar intontinans şikayeti olmadığı, son 1 haftada 4 defa acil servise karın ve sırt ağrısı şikayetiyle başvurduğu öğrenildi. Önceki muayene, tetkik ve görüntüleme bilgilerine bakıldığında batın ile ilgili bir akut patoloji olmadığı görüldü. Vizüel Analog Skalası (VAS) 9 olarak değerlendirilen hastaya semptomatik tedavi olarak 75 mg/3 mL Diklofenak Sodyum ve 4mg/2mL tiyokolşikosid intramüsküler(IM) uygulanmıştır. Hastanın laboratuvar değerleri; lökosit (WBC) 22990, kreatinin kinaz (CK) :463, laktat dehidrogenaz (LDH) 653 olup diğer laboratuvar değerlerinde anormallik yoktu. Ayırıcı tanıda lomber disk hernisi düşünüldü ve lomber MR planlandı. Görüntülemede; tüm intervertebral disklerde dejeneratif sinyal kaybı izlendi. L3-L4 seviyesinde 4,5 cm boyutunda T2 hiperintens T1 hiperintens yer kaplayan oluşum (Lipom? Menenjiyom?) izlendi. L2-3, L3-4, L5-S1 intervertebral diskinde minimal anterior epidural yağlı dokuyu oblitere ederek dural keseye bası oluşumu izlendi. Hasta nöroşirurjiye konsülte edildi akut müdehale gerektirecek şikayeti olmaması üzerine takip ve tedavi için polikliniğe yönlendirildi.

TARTIŞMA

Spinal yerleşimdi menenjiyom hastalarının sıklıkla ağrı, duyu-motor kusurları ve sfinkter bozuklukları ile başvurduğu gözlenmiştir. Tipik olarak sırt veya radiküler ağrı, zayıflık ve duyusal değişikliklerden önce olup; sfinkter disfonksiyonunun her zaman geç olarak bulgu verdiği gözlenmiştir. Ek olarak, çoğu hastada miyelopati belirtileri görülebilir. MR görüntülemenin ortaya çıkmasından önce, spinal menenjiyomlar sıklıkla multipl skleroz, siringomiyeli, pernisiyöz anemi ve herniye disk ile karıştırılıyordu.

Manyetik rezonans (MR) görüntüleme, spinal menenjiyomları teşhis etmek için en iyi görüntüleme tekniğidir. Tümörün seviyesini ve kordla ilişkisini net bir şekilde çizerek cerrahi planlamada faydalıdır. Geçmişte, kalsifiye menenjiyomları tespit etmek için düz radyografi kullanılıyordu, ancak kalsifikasyonlar düz röntgen filmlerinin yalnızca %2 ila 5'inde görülebiliyordu.(10) MR görüntülemenin ortaya çıkmasından önce, miyelografi tercih edilen radyolojik yöntemdi.(11,12) Yapılan çalışmalarda MR görüntülemenin spinal menenjiyomların 6 ay daha erken teşhis edilmesini sağladığını ve hastaların ameliyat sırasında ortalama olarak daha az ciddi nörolojik defisit yaşadıklarını bildirildi.Tipik olarak spinal menenjiyomlar, T1 ve T2 ağırlıklı görüntülerde normal omurilikle izointenstir ve Gadolinyum (Gd) enjeksiyonundan sonra yoğun kontrastlanma gösterirler. (9)

Spinal lipomların değerlendirilmesi, MR görüntüleme ile büyük ölçüde geliştirilmiştir. Karakteristik deri bulguları veya nörolojik sendromla başvuran çoğu hasta, bu lezyonlar için oldukça duyarlı ve özgül olan MR görüntülemesine tabi tutulur. Bu tür görüntüleme, lezyonun anatomisini ve çevredeki yapılarla ilişkisini göstererek, ameliyatın planlanmasında son derece yararlıdır. T1 ağırlıklı görüntüler lipomu net bir şekilde gösterir ve subkutan lipomla bağlantı kurmak için arka elemanlar ve fasya yoluyla bağlanma noktasının ve çıkış yerinin tasviri için mükemmel anatomik ayrıntı sağlar. T2 ağırlıklı görüntüler siringomiyeli ve meningosellerin değerlendirilmesine yardımcı olur.

SONUÇ

Acil servise karın ve sırt ağrısı ile başvuran hastalarda, acil cerrahi girişim düşündürecek idrar ve gaita inkontinansı şikayetleri olmasa dahi, yapılan fizik muayene sonucu gerekli hastalarda MR görüntülemesinin geciktirilmemesi hastalığın seyri ve kliniğin progrese olmaması açısından önemli yere sahiptir.

KAYNAKLAR

1.ROBBINS & COTRAN PATHOLOGIC BASIS OF DISEASE, TENTH EDITION INTERNATIONAL EDITION sf:1300-1301
2.Brown E, Matthes JC, Bazan C, Jinkins JR: Prevalence of inci- dental intraspinal lipoma of the lumbosacral spine as determined by MRI. **Spine 19:**833–836, 1994
3.Hansasuta A, Tubbs RS, Oakes WJ: Filum terminale fusion and dural sac termination: study in 27 cadavers. **Pediatr Neurosurg 30:**176–179, 1999
4. Loeser JD, Lewin RJ: Lumbosacral lipoma in the adult: case report. **J Neurosurg 29:**405–409, 1968
5. Selcuki M, Coskun K: Management of tight filum terminale syndrome with special emphasis on normal level conus medullaris (NLCM). **Surg Neurol 50:**318–322, 1998
6.Bruce DA, Schut L: Spinal lipomas in infancy and childhood. **Childs Brain 5:**192–203, 1979
7. Kanev PM, Bierbrauer KS: Reflections on the natural history of lipomyelomeningocele. **Pediatr Neurosurg 22:**137–140, 1995

8. Xenos C, Sgouros S, Walsh R, Hockley A: Spinal lipomas in children. **Pediatr Neurosurg 32:**295–307, 2000
9. Brown E, Matthes JC, Bazan C, Jinkins JR: Prevalence of inci- dental intraspinal lipoma of the lumbosacral spine as deter-
mined by MRI. **Spine 19:**833–836, 1994
10. Solero CL, Fornari M, Giombini S, et al: Spinal meningiomas: review of 174 operated cases. **Neurosurgery 25:**153–160, 1989
11. Levy WJ Jr, Bay J, Dohn D: Spinal cord meningioma. **J Neu- rosurg 57:**804–812, 1982
12.S olero CL, Fornari M, Giombini S, et al: Spinal meningiomas: review of 174 operated cases. **Neurosurgery 25:**153–160, 1989

EP-110

DİREKT GRAFİDE GÖRÜNMEYEN TEHLİKE; YABANCI CİSİM ASPİRASYON OLGUSU

Ömer Can Nazli, Abdil Coşkun, Ali Halıcı, Murtaza Kaya, Harun Yıldırım
Kütahya Sağlık Bilimleri Üniversitesi Acil Tıp Ana Bilim Dalı, Kütahya

ÖZET

Yutulmuş yabancı cisimlerin çoğu (yüzde 80 ila 90) müdahaleye gerek kalmadan geçer. Hastaların yüzde 10 ila 20'sinde endoskopik müdahale, yüzde 1'den daha azında cerrahi müdahale gereklidir. Tipik klinik sunum disfajinin akut başlangıcıdır. Özofagus yabancı cisim impaksiyonunun diğer belirtileri arasında boğulma, yemek yemeyi reddetme, hipersalivation, retrosternal dolgunluk bulunur. Odinofaji özofagus spazmına bağlı olabilir, ancak aynı zamanda altta yatan ülserasyon veya perforasyonun göstergesi olabilir. Salya akması ve sıvıları yutamama, özofagus tıkanıklığının göstergesidir. Bir komplikasyon olmadığında (örneğin, tıkanıklık, perforasyon), yabancı cisim yemek borusunu geçtikten sonra hastaların çoğunluğu asemptomatiktir.
30 yaşında erkek hasta yaklaşık 45 dakika önce jilet yutma sonrası kolluk kuvvetleri tarafından acil servise getirildi. Hastanın genel durumu iyi, oryante koopere ve Glaskow Koma Skalası:15 idi. Aktif şikayet tariflemeyen hastanın batın muayenesi doğal defans, rebound yoktu. Bulantı kusması olmayan hasta genel cerrahi ve gastroenterolojiye konsülte edildi. Hastaya acil endoskopi planlandı.

Yabancı cisimler her zaman direkt grafide görülmeyebileceği gibi akut batın bulguları da vermeyebilir. Bu olguda bilgisayarlı tomografinin önemini vurgulamak istedik.

Anahtar kelimeler: yabancı cisim, aspirasyon, bilgisayarlı batın tomografisi

GİRİŞ

Yutulmuş yabancı cisimlerin çoğu (yüzde 80 ila 90) müdahaleye gerek kalmadan geçer (1,2). Hastaların yüzde 10 ila 20'sinde endoskopik müdahale, yüzde 1'den daha azında cerrahi müdahale gereklidir (3,4). Tipik klinik sunum disfajinin akut başlangıcıdır. Özofagus yabancı cisim impaksiyonunun diğer belirtileri arasında boğulma, yemek yemeyi reddetme, hipersalivation, retrosternal dolgunluk bulunur. Odinofaji özofagus spazmına bağlı olabilir, ancak aynı zamanda altta yatan ülserasyon veya perforasyonun göstergesi olabilir. Salya akması ve sıvıları yutamama, özofagus tıkanıklığının göstergesidir (5,6,7). Bir komplikasyon olmadığında (örneğin, tıkanıklık, perforasyon), yabancı cisim yemek borusunu geçtikten sonra hastaların çoğunluğu asemptomatiktir(8,9).
Karın içi perforasyonu olan hastalar genellikle omuza yayılabilecek epigastrik ağrı bildirmektedir. Hastalar ayrıca sırt ağrısı ve sırtüstü yatamama veya ribaund, defans, taşikardi, hipotansiyon ve ateş ile akut karın ile başvurabilirler. İntratorasik perforasyonda olduğu gibi, sepsis başvurudan sonraki saatler içinde hızla gelişebilir. Akut ince barsak tıkanıklığı ile en sık ilişkili semptomlar mide bulantısı, kusma, kramp tarzında karın ağrısıdır.

Yabancı cisim alımına bağlı özofagus tıkanıklığından şüphelenilen hastalarda görüntüleme zorunlu değildir ve acil endoskopiyi geciktirmemelidir. Özofagus tıkanıklığından şüphelenilen ve radyopak künt yabancı cisim yutma öyküsü olmayan hastalarda veya nesnenin türü bilinmiyorsa düz radyografiler tercih edilmelidir. Ancak tüm yabancı cisimler radyografilerde görülmeyecektir. Örnek olarak balık/tavuk kemikleri, ahşap, plastik, cam, ince metal nesneler ve gıda etkileri düz filmlerde kolayca görülmez. Özofagus semptomları olan hastalar negatif görüntülemeye rağmen endoskopik değerlendirmeden geçirilmelidir.

Madeni paralar gibi düz nesneler, yemek borusuna yerleştirildiğinde genellikle kendilerini koronal düzlemde yönlendirir ve en iyi anteroposterior çıkıntılarda görülür. Göğüs radyografilerinde özofagus perforasyonunu düşündüren bulgular arasında mediastinal veya serbest periton havası veya deri altı amfizem bulunur. Göğüs radyografilerinde özofagus perforasyonunu düşündüren bulgular arasında mediastinal veya serbest periton havası veya deri altı amfizem bulunur.

OLGU

30 yaşında erkek hasta yaklaşık 45 dakika önce çok sayıda jilet yutması sonucu kolluk kuvvetleri tarafından acil servise getirildi. Hastanın vitalleri stabil, Tansiyon Arteriyel (TA)130/60 mmHg, nabız 70 atım/dk, spo2: %99, solunum sayısı 16/dk, ateş: 36,5 °C idi. Genel durumu iyi olan hastanın bilinci açık oryante koopere, Glaskow

Koma Skalası 15'di. Yapılan fizik muayenesinde; batın rahat, defans ve rebound alınmamış olup kostovertebral açı hassasiyeti bilateral negatifti. Hasta bulantı ve kusma tariflemiyordu. Nefes darlığı olmayan hastanın akciğerlerinden oskültasyonla bilateral normal solunum sesleri alındı. Rektal tuşesi normal gaita bulaşı olan hastanın oral alımı durdurulup görüntülemeye gönderildi.
Hastanın direkt batın ve akciğer grafilerinde akut patoloji ve yabancı cisim görülmemiş olup hastadan konstrastsız batın BT görüntülemesi alındı. BT'sinde distal özofagusta ve mide içerisinde multiple (4 adet) yabancı cisimlere ait hiperdens görünümler izlendi. Perforasyon ile uyumlu görünüm saptanmadı.

Genel cerrahi ve gastroenteroloji bölümlerine konsülte edilen hastaya acil endoskopi planlandı.

TARTIŞMA

Hastamızda olduğu gibi gerek yutulan cismin opasitesi, gerekse batın içerisindeki pozisyonundan kaynaklı direkt grafilerde görülemeyebilir. Şu durumlarda bilgisayarlı tomografi taraması yapmak gerekir; klinik veya radyografik bulgulara dayalı şüpheli perforasyon, keskin veya sivri yabancı cisim alımı, narkotik veya diğer ilaç paketlerini yuttuğundan şüphelenilen ancak belirsiz bir geçmişi olan hastalarda.
BT taraması, aspirasyon riskini en aza indirmek için tipik olarak oral kontrast olmadan gerçekleştirilir. Yabancı cismin kontrast kaplaması ve özofagus mukozası da endoskopik görüntülemeyi etkileyebilir. Alınan yabancı cisimler radyolüsen ise BT taramaları yanlış negatif olabilir.
Mideye giren yabancı cisimlerin çoğu dört ila altı gün içinde pasajı geçecektir. Ancak çapı 2 ila 2,5 cm'den büyük nesneler pilor veya ileosekal kapaktan geçemeyecek ve 5 ila 6 cm'den uzun nesneler duodenal bölümü geçemeyecektir. Acil (24 saat içinde) endoskopi şu hastalarda endikedir; mide veya duedonumda keskin-sivri nesneler, proksimal duedonumda veya >5 cm uzunluğunda nesneler, endoskopik erişimdeki manyetikler.
Mideye giren keskin sivri cisimler genellikle gastrointestinal sistemin geri kalanından olaysız bir şekilde geçerken, hastaların yüzde 35'inde komplikasyonlar tanımlanmıştır (10). Bu nedenle, mümkünse endoskopik olarak çıkarılmalıdırlar [5,8,56]. (10,11,12)

SONUÇ

Yabancı cisimler her zaman direkt grafide görülmeyebileceği gibi akut batın bulguları da vermeyebilir. Bu olguda bilgisayarlı tomografinin önemini vurgulamak istedik.
Acil serviste değerlendirilen hastalarda hasta beyanı esas alınmalıdır ilk yapılan görüntülemeler ve fizik muayenesi normal olsa dahi, ileri görüntüleme ile teşhis kesinleştirilmelidir.

KAYNAKLAR:

1. Pellerin D, Fortier-Beaulieu M, Guegen J. Yutulmuş yabancı cisimlerin kaderi: Çocuklarda 1250 subdiyafragma yabancı cisim örneğinin deneyimi. Pediatr Radiol 1969 Programı; 2:302.
2. Liu Q, Liu F, Xie H, et al. Avrupa Gastrointestinal Endoskopi Derneği (ESGE) Tavsiyelerine Göre Çin'de Tek Bir Hastanede 586 Yetişkinde Alınan Yabancı Cisimlerin Acil Olarak Çıkarılması: 10 Yıllık Retrospektif Bir Çalışma. Med Sci Monit 2022; 28:e936463.
3. Patel JR, Sahota O, Kaye PV. Fatal esophageal perforation caused by oral iron. Scand J Gastroenterol 2010; 45:635.
4. Isomoto H, Shikuwa S, Yamaguchi N, et al. Endoscopic submucosal dissection for early gastric cancer: a large-scale feasibility study. Gut 2009; 58:331.
5. Singh NP, Rizk JG. Oesophageal perforation following ingestion of over-the-counter ibuprofen capsules. J Laryngol Otol 2008; 122:864.

6.Eisenbach C, Merle U, Schirmacher P, et al. Perforation of the esophagus after dilation treatment for dysphagia in a patient with eosinophilic esophagitis. Endoscopy 2006; 38 Suppl 2:E43.

7.Brinster CJ, Singhal S, Lee L, et al. Evolving options in the management of esophageal perforation. Ann Thorac Surg 2004; 77:1475.

8. Lortie MA, Charbonney E. Confirming placement of nasogastric feeding tubes. CMAJ 2016; 188:E96.

9. Covarrubias DA, O'Connor OJ, McDermott S, Arellano RS. Radiologic percutaneous gastrostomy: review of potential complications and approach to managing the unexpected outcome. AJR Am J Roentgenol 2013; 200:921.

10. Souadka A, Mohsine R, Ifrine L, et al. Acute abdominal compartment syndrome complicating a colonoscopic perforation: a case report. J Med Case Rep 2012; 6:51.

11. Jarral OA, Purkayastha S, Darzi A, Zacharakis E. Education and Imaging. Gastrointestinal: Enterolith-induced perforation on a background of jejunal diverticulum. J Gastroenterol Hepatol 2010; 25:429.

12. Parks NA, Schroeppel TJ. Update on imaging for acute appendicitis. Surg Clin North Am 2011; 91:141.

EP-111

ACİL SERVİSTE POSTERİOR EKG(ELEKTROKARDİYOGRAFİ) ÇEKİMİNİN POSTERİOR MİYOKARD İNFAKTÜSÜNDE ÖNEMİ

Şule Oktay[1], Abdil Coşkun[1], Ali Halıcı[1], Harun Yıldırım[1], Murtaza Kaya[1]
Kütahya Sağlık Bilimleri Üniversitesi, Acil Tıp Anabilim Dalı, Kütahya

ÖZET

Acil serviste karşılaştığımız akut koroner sendromlardan olan posterior miyokard enfarktüsü gözden kaçabilen önemli tanılardandır. Bu vakalarda tanımızın önemli bir parçası da posterior EKG çekimidir. Biz de göğüs ağrısıyla başvuran bir erkek hastada posterior miyokardiyal enfarktüs olgusu sunuyoruz. 63 yaş erkek hasta gelişinden 2 saat önce başlayan baskı tarzında epigastrik bölgeden başlayıp yukarı göğsüne doğru yayılım gösteren, kollarından uyuşmanın da eşlik ettiği ağrı şikayeti ile acil servise başvurdu. Hastanın bilinen ek hastalığı yok, ilaç kullanım öyküsü yok, soy geçmişte kadiyak öykü yok, alerji durumu yok. Hastanın vitalleri stabil. Standart 12 derivasyonlu EKG'sinde V1-V2-V3 derivasyonlarında ST çökmeleri mevcuttu. Hastaya posterior EKG çekildi V7-V8-V9 da minimal ST elevasyonu görüldü. Hasta posterior myokard enfarktüsü ön tanısıyla KAG (koroner anjiografi) yapılması için koroner yoğun bakım ünitesine interne edildi. Göğüs ağrısıyla gelen hastanın ayrıntılı anamnezi alınmalı EKG si hızlıca çekilmeli standart EKG değişikliklerine göre de özel EKG si çekilmeli MI (miyokard enfarktüs) tanısı geciktirilmeden konulmalıdır. Zamanında tanı ve tedavi miyokard perfüzyonun korunabilmesi ve hayati açıdan önemlidir.

GİRİŞ

Miyokard enfarktüsü (MI), miyokard iskemisine bağlı miyokard hasarı kanıtının olduğu klinik veya patolojik bir olay olarak tanımlanır. Troponin artışı ve/veya düşüşü ile birlikte tipik semptomlar, elektrokardiyografik (EKG) değişiklikleri veya canlı miyokardda yeni bölgesel duvar hareketi anormalliği ile tanı konur [1.2]. Akut MI şüphesi ile başvuran bir hastadan başvurudan sonra 10 dakika içinde kısaltılmış bir öykü ve fizik muayene, bir EKG (elektrokardiyogram) ve troponin alınmalıdır [3]. Kısa bir öykü ve odaklanmış bir fizik muayene yapılmalı. Öykü; mevcut semptomların doğrulanmasını, ağrının özelliklerini, şiddetlendiren ve hafifleten faktörleri ve önemli ilişkili semptomları, geçmişte kardiyovasküler hastalık öyküsü veya risk faktörlerini ve trombolitik tedavinin potansiyel kontraendikasyonlarını içerir. Muayene; özellikle potansiyel bir tedavi olarak tromboliz düşünülürse, hemodinamik durumun değerlendirilmesini ve nörolojik tarama muayenesini içermelidir. Koroner ilişkili iskemi olasılığı olan tüm hastalarda varıştan sonraki 10 dakika içinde 12 derivasyonlu bir EKG çekilmelidir. AKS'li hastalarda ilk EKG genellikle tanısal **değildir.** Bu nedenle, ilk EKG tanısal değilse, ancak hasta semptomatik olmaya devam ediyorsa ve AKS (akut koroner sendrom) için yüksek klinik şüphe devam ediyorsa, EKG 15 ila 30 dakikalık aralıklarla tekrarlanmalıdır. Hasta, yakınlarda acil durum resüsitasyon ekipmanı (defibrilatör ve hava yolu ekipmanı dahil) bulunan bir kardiyak monitöre yerleştirilmelidir. Satürasyonu 90'ın üzerinde tutacak şekilde ek oksijen verilmelidir. Damar yolu açılmalı ve kardiyak biyobelirteçler (troponin), elektrolitler, BFT (böbrek fonksiyon testleri) ve hemogram dahil olmak üzere ilk laboratuvar çalışmaları için kan alınmalıdır. Antikoagülan kullanımına, karaciğer hastalığı öyküsüne veya aşırı veya spontan kanama öyküsüne bağlı olarak artmış koagülopati riski olan hastalarda koaülasyon paneli de çalışılmalı [4]. AKS (akut koroner sendrom) şüphesi olan tüm hastalara, kontrendikasyon olmadıkça (örneğin, anafilaktik reaksiyon öyküsü) veya hastaneye başvuru önecesi alınmadıkça oral yoldan 162 ila 325 mg'lık bir dozda aspirin verilmelidir. Kanıtlanmış yararına rağmen aspirin, ACS ortamında yeterince kullanılmamaktadır [5]. Biz de sizlere tipik anjina ile başvurusu olan hızlı anamnez ve fzik muayene ile AKS düşündüğümüz standart 12 derivasyolu EKG sinden posterior EKG sinden posterior miyokard enfarktüsü tanısı koyduğumuz vakamızı paylaşacağız.

OLGU SUNUMU

63 yaş erkek hasta gelişinden 2 saat önce başlayan baskı tarzında epigastrik bölgeden başlayıp yukarı göğsüne doğru yayılım gösteren, kollarından uyuşmanın da eşlik ettiği ağrı şikayeti ile acil servise başvurdu. Hastanın bilinen ek hastalığı yok, ilaç kullanım öyküsü yok, soy geçmişte kadiyak öykü yok, alerji durumu yok. 35 paket yılı sigara kullanım öyküsü mevcut.

Hastanın fizik muayenesinde her iki akciğerinde solunum sesleri olağan duyuldu. Kalp sesleri olağan duyuldu. Patolojik üfürüm duyulmadı. Hastanın başvuru vitalleri; kan basıncı:120/75 mmHg, nabız 88 atım/dakika, kan şekeri:122 mg/dl, SPO_2:97 olarak ölçüldü.

Hastaya standart 12 derivasyonlu EKG çekildi. V1-V2-V3 anteroseptal derivasyonlarında ST segment depresyonu tespit edildi (Şekil 1). Hastaya V7-8-9 derivasyonlarını gösterecek olan posterior EKG çekildi. V7-8-9 derivasyonlarında ST segment elevasyonu tespit edildi (Şekil 2). Hasta posterior MI ön tanısı ile kardiyoloji uzmanına konsülte edildi.

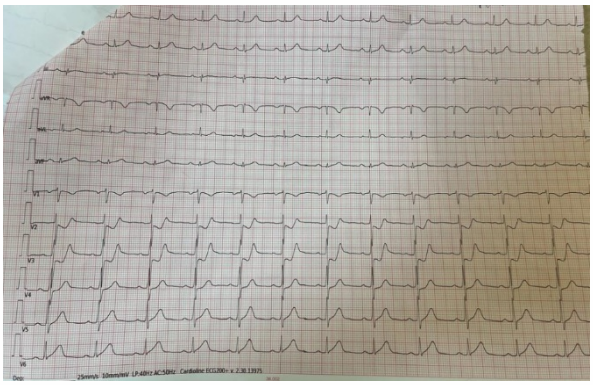

Şekil 1: olgumuzun başvuru anındaki standart 12 derivasuonlu EKG'si

Şekil 2: olgumuzun posterior EKG'si

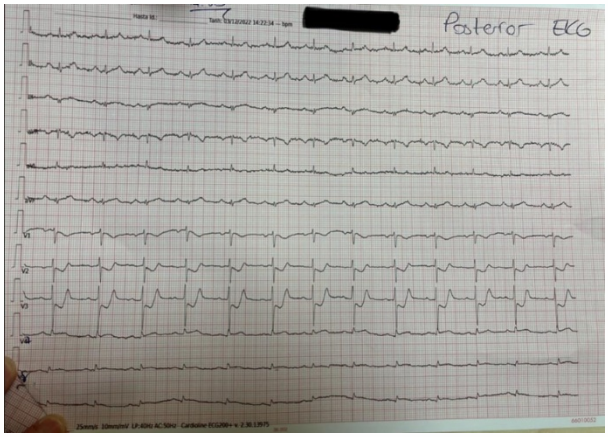

Hastanın başvuru sırasında alınan kan örneklerinin sonuçlarında Troponin: 43 ng/ml idi. Hastadan 150 dakika sonra alınan troponin değeri 836 ng/ml olarak sonuçlandı. Hasta akut koroner sendrom tanısıyla koroner yoğun bakım ünitesine yatırıldı.

Koroner anjiografi yapıldı. Left Anterior Descending Arter (LAD) plaklı, Right Coronary Arter (RCA) mid RCA'da %80 distal RCA'da %90 darlık, Circumflex Arter(CX) yaygın plaklı OM %100 tıkalı görüldü. 2x15 mm semikomplian balonla predilate edildi. 2,50x29 mm ilaç kaplı stent OM lezyonuna implante edildi. Rezidü lezyon ve koroner dseksiyon izlenmedi. Komplikasyon gözlemlenmedi. RCA lezyonu elektif PCI (perkütan koroner girişim) kararı alındı. Takibinde anjina tariflemedi ve EKG değişikliği olmadı. Ek şikayeti olmayan hasta medikal tedavi düzenlenerek bir gün sonra taburcu edildi. Bir ay sonra kontrole çağırıldı.

TARTIŞMA

Elektrokardiyogram, olası veya yerleşik miyokard iskemisi, yaralanması veya enfarktüsü olan hastalar için önemli bir tanı testidir. Anormallikler ST segmentinde, T dalgasında ve QRS kompleksinde kendini gösterir. Ancak bu hastalarda EKG normal veya nonspesifik olabilir.

Posterior MI, kalbin posterioruna yerleştirilen V7-V9 derivasyonlarda ST yükselmelerine neden olur. Bu genellikle V1, V2, V3 ve V4 derivasyonlarında karşılıklı ST segment çökmesi ile ilişkilidir. Göreceli olarak uzun R dalgaları V1 ile V3 devirasyonlarında görülebilir. Bu posterior derivasyonlarda patolojik Q dalgalarının görünümüne karşılık gelir [3,4,5] Bizim vakamızda da anterior derivasyonlarda buna benzer ST segment değişiklikleri mevcuttu. Buna istinaden Posterior EKG ile değerlendirmeye karar verdik.

Posterior EKG çekiminde elektrotlar kalbin arkasına gelecek şekilde yerleştiriler ve bu derivasyonlar V7-9 olarak adlandırılır. Çektiğimiz Posterior EKG'de posterior derivasyonlarda ST segment elevasyonu tespit ettik. STEMI olarak değerlendirdiğimiz hastayı ileri tetkik ve tedavi için kardiyoloji hekimine konsülte ettik.

Primer perkütan koroner girişim (PCI) ile koroner reperfüzyon, akut ST yükselmeli miyokard enfarktüsü (STEMI), yeni veya muhtemelen yeni bir sol dal bloğu olan bir MI veya zamanında yapıldığında posterior MI olan hastalarda sonuçları iyileştirir. Bizim olgumuzda da hasta PCI ile koroner reperfüzyon sağlandı.

SONUÇ

Akut koroner sendrom düşündüğümüz hastada hızlı anamnez fizik muayenenin yanı sıra ilk 10 dakikada çekilen standart 2 derivasyonlu EKG her zaman tanı koydurucu özellikte olmayabilir. Standart EKG de gördüğümüz V1-V3 derivasyonlarındaki ST segment çökmeleri akla posterior miyokart enfarktüsünü getirmelidir. Posterior miyokart enfarktı acil koroner reperfüzyon endikasyonu olduğundan tanımızı doğrulamak için acil şartlarında posterior EKG çekmek gerekirç. Posterior STEMI(ST elevasyonlu miyokart enfarktüsü) V7-9 derivasyonlarındaki ST segment yükselmesi ve Q dalgaları ile doğrulanmalıdır.

KAYNAKÇA

1. Anderson JL, Morrow DA. Acute Myocardial Infarction. N Engl J Med. 2017
2. Thygesen K, Alpert JS, Jaffe AS, Chaitman BR, Bax JJ, Morrow DA, White HD; Executive Group on behalf of the Joint European Society of Cardiology (ESC)/American College of Cardiology (ACC)/American Heart Association (AHA)/World Heart Federation (WHF) Task Force for the Universal Definition of Myocardial Infarction. Fourth Universal Definition of Myocardial Infarction (2018). J Am Coll Cardiol. 2018 Oct
3. Humphries KH, Gao M, Lee MK, et al. Sex Differences in Cardiac Troponin Testing in Patients Presenting to the Emergency Department with Chest Pain. J Womens Health (Larchmt) 2018; 27:1327.
4. Martin D, Beardsell I. Is routine coagulation testing necessary in patients presenting to the emergency department with chest pain? Emerg Med J 2012; 29:184.
5. Jones WS, Mulder H, Wruck LM, et al. Comparative Effectiveness of Aspirin Dosing in Cardiovascular Disease. N Engl J Med 2021; 384:1981.
6. Antman, EM, Anbe, DT, Armstrong, PW, et al. ACC/AHA guidelines for the management of patients with ST-elevation myocardial infarction.

EP-113

ACİL SERVİSTE NADİR BİR TANI: FAHR SENDROMU

Mehmet Emin Konuş, Mehtap Bulut, Elif Günhan

GİRİŞ

Fahr sendromu (FS), bilateral bazal ganglionlar ve serebral kortekste anormal kalsiyum depolanması ile karakterize nadir görülen sporadik veya kalıtsal geçiş gösteren nörolojik bir hastalıktır. Hastalık çoğunlukla genç ve orta yaştaki erişkinleri etkilemektedir. Tanısında görüntüleme yöntemlerinden kraniyal BT, MR ve kafatasının düz grafisi kullanılmaktadır. Bizde bu bildiride acil servisimize başvuran ve FS tanısı alan bir hastayı sunmak istedik.

OLGU

63 yaşında erkek hasta 15 gündür olan sol kolda uyuşukluk ve ağrı şikayeti ile geldi. Özgeçmiş ve soy geçmişinde özellik yok. Sürekli kullandığı bir ilacı yoktu. Genel durumu iyi, şuuru açık ve oryante koopere idi. Vital bulguları; Kan basıncı:150/73 mm/Hg, Ateş: 37 °C, Nabız: 73 atım/dk SpO_2: %95. Nörolojik muayene doğal, motor, duyu lateralizasyonu yoktu. Hastanın ilk değerlendirmesi sonra acil serviste gözleme alındı. Rutin biyokimyasal tetkiklerinde ve kardiyak troponin takiplerinde bir patoloji saptanmadı. Çekilen Beyin BT'de bilateral bazal ganglionlarda ve periventriküler bölgede kalsifikasyon alanları mevcuttu. Nöroloji konsültasyonu sonrası Fahr sendromu tanısı konan hasta poliklinik kontrolü önerileriyle acil servisten taburcu edildi.

SONUÇ

Fahr sendromu etiyolojisinde hipoparatiroidizm veya psödohipoparatiroidizm ile birlikte genetik, gelişimsel, metabolik, enfeksiyöz, sporadik ve diğer koşulların da sebep olduğu çeşitli durumlar bildirilmiştir. Klinik bulgular oldukça değişken olmasına rağmen nöropsikiyatrik, ektrapiramidal ve serebellar semptomlar sıklıkla izlenir. Erken tanı ve tedavi önemlidir. Bu nedenle nörolojik semptomlarla gelen hastalarda nadir olan bu tanı da akılda tutulmalıdır.

opteamist key to synergy

turizm & organizasyon