TATD
Emergency Medicine Association of Turkey
TÜRKİYE ACİL TIP DERNEĞİ

5. TATD KURS GÜNLERİ KONGRESİ

24-27 ŞUBAT | 2022

ROYAL SEGINUS HOTEL, LARA, ANTALYA

www.tatdkursgunleri.org

Acil Ekokardiyografi (Temel
Acil Ekokardiyografi (İleri)
Girişimsel Ultrasonografi
Toraks Bt Görüntüleme
Nimv Ve Hfno
Abdomen Bt Görüntüleme
Medikal Simülasyon Kursu
Nörogörüntüleme
Mekanik Ventilasyon
Temel Ultrasonografi
Afet Kursu
İleri Havayolu
Kritik Hasta Kursu
Periferik Sinir Blokları Kursu
Ortopedik Aciller Kursu
Bildiri Hazırlama
Taktik Tıbbi Kursu
Travmada Kırmızı Bayraklar
Doğa Tıbbi Kursu
Senaryolarla Travma Yönetimi
Literatür Tarama
Çocuk Travma
İKYD
Çocuk Kritik Hasta
Arter Kan Gazi Kursu
Akut Koroner Sendrom Kursu
Temel EKG Kursu
EKG Zor Tanılar Kursu
Makale Hazırlarken Kullanılacak Yazılımlar
Geriatrik Aciller Kursu
Toksikoloji Kursu

KURS KİTAPÇIĞI

İÇİNDEKİLER

KURULLAR 3
KURSLAR
Abdomen BT Görüntüleme Kursu 5
Acil Ultrasonografi Kursu – Abdomen Modül 6
Acil Ultrasonografi Kursu – Pulmoner/Vasküler Modül 7
Afet Kursu 8
Akut Koroner Sendromlar Kursu 9
Bildiri Hazırlama Kursu 10
Çocuk Kritik Hasta Kursu 11
Çocuk Travma Kursu 12
Doğa Tıbbı Kursu 13
EKG Zor Tanılar Kursu 14
Ekokardiyografi Kursu 15
Fiberoskopi Kursu 16
Geriatrik Aciller Kursu 17
İleri Hava Yolu Kursu 18
İleri Kardiyak Yaşam Desteği Kursu (Arrest Ritmleri) 19
İleri Kardiyak Yaşam Desteği Kursu (Taşikardi ve Bradikardi Yönetimi) 20
Kan Gazı Kursu 21
Kritik Hastada Ultrasonografi Kursu 22
Kritik Hasta Yönetimi Kursu 23
Literatür Tarama Kursu 24
Makale Hazırlarken Kullanılacak Yazılımlar Kursu 25
Medikal Simülasyon Kursu 26
Mekanik Ventilasyon Kursu 27
NIMV (Noninvaziv Mekanik Ventilasyon) HFNO (High Flow Nazal Oksijen) 28
Nörogörüntüleme Kursu 29
Ortopedik Aciller Kursu 30
Periferik Sinir Blokları Kursu 31
Senaryolarla Travma Yönetimi Kursu 32
Taktik Tıbbı Kursu 33
Temel EKG Kursu 34
Tıp Hukuku Kursu 35
Toksikoloji Kursu 36
Toraks BT Görüntüleme Kursu 37
Travmada Kırmızı Bayraklar Kursu 38
SÖZLÜ BİLDİRİLER 39
POSTER BİLDİRİLER 90

TÜRKİYE ACİL TIP DERNEĞİ (TATD) YÖNETİM KURULU

Başkan
Serkan YILMAZ

Başkan Yardımcısı
Serkan Emre EROĞLU
Genel Sekreter
Bülent ERBİL

Sayman
Müge GÜNALP ENEYLİ

Üyeler
Haldun AKOĞLU
Murat ÇETİN
Özgür DİKME
Funda KARBEK AKARCA
Murat ORAK
Ayhan ÖZHASENEKLER
Özcan YAVAŞİ

*Soyisime göre alfabetik sıralanmıştır.

KONGRE DÜZENLEME KURULU

Kongre Başkanı
Serkan YILMAZ

Kongre Sekreterleri
Seyran BOZKURT BABUŞ
Özgür DİKME
Gül PAMUKÇU GÜNAYDIN

Bilimsel Kurul
Nurdan ACAR
Erhan AKPINAR
Ersin AKSAY
Gökhan AKSEL
Engin Deniz ARSLAN
Özge ATİLLA
Barış Murat AYVACI
Mustafa BARIŞ
Başak BAYRAM
M. Ferudun ÇELİKMEN
Yıldıray ÇETE
Erdem ÇEVİK
Neşe ÇOLAK
Şeref Kerem ÇORBACIOĞLU
Arzu DENİZBAŞI
Özlem DİKME
Nurettin Özgür DOĞAN
Bülent ERBİL
Serkan Emre EROĞLU
Nuri KARABAY
Onur KARAKAYALI
Funda KARBEK AKARCA
Özlem KÖKSAL
Burcu AZAPOĞLU KAYMAK
Önder LİMON
Cem OKTAY
M. Ruhi ONUR
Cem ERTAN
Murat PEKDEMİR
Süleyman TÜREDİ
İlhan UZ
Serpil YAYLACI
Murat YEŞİLARAS
Özlem YİĞİT
Aslıhan YÜRÜKTÜMEN ÜNAL

Sosyal Düzenleme Kurulu
Agit AKGÜL
Ali Kaan ATAMAN
Süleyman İBZE
Burcu AZAPOĞLU KAYMAK
Merve YAZLA
Çağdaş YILDIRIM

Bildiri Değerlendirme Kurulu
Gökhan AKSEL
Seyran BOZKURT BABUŞ
Erdem ÇEVİK
Neşe ÇOLAK
Murat YEŞİLARAS

*Soyisime göre alfabetik sıralanmıştır.

Abdomen BT Görüntüleme Kursu

Tarih ve Saat: 26 Şubat – 14:00-17:30 / 27 Şubat – 09:00-12:30
Salon: Salon 3
Kurs Koordinatörleri: M. Ruhi Onur, Bülent Erbil
Eğitmenler: M. Ruhi Onur, Bülent Erbil, Ali Batur

Kurs Programı

Genel Prensipler
M. Ruhi Onur, Bülent Erbil
Travmatik Abdominal Aciller
M. Ruhi Onur, Bülent Erbil
Non-Travmatik Abdominal Aciller
M. Ruhi Onur, Bülent Erbil

Kursumuzu Tanıyalım

Acil Abdominal BT kursunda acil serviste travmatik ve travmatik olmayan abdominal acillerinde BT endikasyonları, tekniği, BT protokolleri ve bulgularının olgu örnekleri ile tartışılması planlanmıştır. Kursun öğrenim hedefleri aşağıdadır.

- Acil serviste karşılaşılan abdominal acillerde BT çekim protokollerinin tanıda öneminin vurgulanması
- Abdominal BT' de normal anatominin öğrenilmesi
- Travmatik ve travmatik olmayan abdominal acillerde BT'nin uygun şekilde değerlendirilmesi, hayat kurtarıcı BT bulgularının kavranması
- Abdominal acillerde en sık karşılaşılan ve hayatı tehdit eden BT bulgularının öğrenilmesi
- Abdominal acillerde BT'de oral ve intravenöz kontrast madde kullanımı endikasyonlarının öğrenilmesi
- Abdominal acillerde BT' de radyasyon dozu farkındalığının sağlanması

Acil Ultrasonografi Kursu – Abdomen Modül

Tarih ve Saat: 26 Şubat – 09:00-12:30, 14:00-17:30 / 27 Şubat – 09:00-12:30
Salon: Salon 2
Kurs Koordinatörleri: Aslıhan Yürüktümen Ünal
Eğitmenler: Aslıhan Yürüktümen Ünal, Özgür Dikme, Süleyman İbze

Kurs Programı

USG'ye Giriş ve E-FAST
Süleyman İbze
Üriner Sistem Değerlendirmesi
Süleyman İbze
Hepatobiliyer Sistem Değerlendirmesi
Özgür Dikme
İntestinal Değerlendirme
Aslıhan Yürüktümen Ünal
Pratik Uygulamalar
Aslıhan Yürüktümen Ünal
Özgür Dikme
Süleyman İbze

Kursumuzu Tanıyalım

5. TATD Kurs Günleri Kongresi 2022'de TATDUS grubumuzun kurs konuları içerisinde yer alan derslerden derlediğimiz Abdominal Modül ile karşınızdayız. Katılımcılarımız abdomenin sonografik değerlendirmesine yönelik belirlenen başlıklarda temel uygulama ve değerlendirme kurallarını, kullanabilecekleri bazı ipuçlarını, başlıca tuzakları normal ve patolojik örnekler üzerinden dinleme ardından modeller üzerinde uygulama şansı bulacaklardır.

Öğrenme Hedefleri

- Sonografik temel değerlendirme teknikleri, uygulama kuralları, cihazlar ve artefaktlar
- E-FAST algoritması tanımı ve uygulaması,
- Üriner sistem değerlendirilmesinde temel konular (renal boyut ölçümü, medulla/korteks ayrımı, pelvikaliksiyel sistem ve üreter değerlendirmesi, mesane ölçümleri) ve inciler,
- Hepatobiliyer sistem değerlendirilmesinde temel konular (karaciğer boyut/ekojenite değerlendirmesi, safra kesesi değerlendirmesi, intrahepatik safra yolları ve koledok görüntülemesi, pankreas değerlendirmesi, portal venöz sistem değerlendirmesi) ve inciler,
- İntestinal sistem değerlendirilmesinde temel konular (içi boş organ değerlendirmesi, apendiks değerlendirmesi, obstrüksyon/inflamasyon/perforasyonun tanınması) ve incilerdir.

Acil Ultrasonografi Kursu – Pulmoner/Vasküler Modül

Tarih ve Saat: 24 Şubat –14:00-17:30 / 25 Şubat – 09:00-12:30, 14:00-17:30
Salon: Salon 2
Kurs Koordinatörleri: Nurdan Acar
Eğitmenler: Nurdan Acar, Murat Yeşilaras, Agit Akgül

Kurs Programı

USG'ye Giriş ve Akciğer Ultrasonografisi
Nurdan Acar
Aorta Ultrasonografisi
Murat Yeşilaras
Vena Kava İnferior Ultrasonografisi
Murat Yeşilaras
Derin Venöz Sistem Ultrasonografisi
Agit Akgül
Pratik Uygulamalar
Nurdan Acar
Murat Yeşilaras
Agit Akgül

Kursumuzu Tanıyalım

5. TATD Kurs Günleri Kongresi 2022'de TATDUS grubumuzun kurs konuları içerisinde yer alan derslerden derlediğimiz Pulmoner/Vasküler Modül ile karşınızdayız. Katılımcılarımız pulmoner ve vasküler alanların sonografik değerlendirmesine yönelik belirlenen başlıklarda temel uygulama ve değerlendirme kurallarını, kullanabilecekleri bazı ipuçlarını, başlıca tuzakları normal ve patolojik örnekler üzerinden dinleme ardından modeller üzerinde uygulama şansı bulacaklardır.

Öğrenme Hedefleri

- Sonografik temel değerlendirme teknikleri, uygulama kuralları, cihazlar ve artefaktlar
- Akciğer değerlendirilmesinde temel konular (akciğer sonoanatomisi, plevral, interstisyel ve alveolar sendromlar) ve inciler,
- Aorta değerlendirilmesinde temel konular (arterial yapı özellikleri, aortanın bölümleri ve inceleme teknikleri) ve inciler,
- Vena Kava İnferior değerlendirilmesinde temel konular (venöz yapı özellikleri, VCİ kollapsabilite değerlendirmesi ve inceleme teknikleri) ve incilerdir.
- Derin Venöz Sistem değerlendirmesinde temel konular (venöz yapı özellikleri, kollapsabilite değerlendirmesi ve inceleme teknikleri) ve incilerdir

Afet Kursu

Tarih ve Saat: 25 Şubat –09:00-12:30, 14:00-17:30
Salon: Salon 5
Kurs Koordinatörleri: Onur Karakayalı
Eğitmenler: Recep Dursun, Onur Karakayalı, Mehmet Akçimen

Kurs Programı

Açılış Kurs Tanıtımı
Hastane Afet Planı
Recep Dursun
Afet Triajı; Start, Salt, Jump-Start Triaj Modelleri
Mehmet Akçimen
KBRN Hastane Önü Müdahale
KBRN Triajı, Dekontaminasyon, Antidot Uygulama
Onur Karakayalı
Afet Triajı,KBRN Hastane Önü Müdahale
UMKE Destekli Tatbikat
Tüm Eğitmenler

Kursun Amacı

Bu kursumuz "Kurs Günleri Kongresine" özel olarak tasarlanmış olup afet yönetimi üzerine bilgi düzeyini geliştirmek ve afetlerde ilk müdahale konusunda deneyim kazanmak isteyen tüm acil tıp hekimlerine yöneliktir. Üzerinde yaşadığımız coğrafyada gerek doğal gerekse insan kaynaklı afetler sıklıkla görülmektedir bu doğrultuda afet gerçeği karşısında afet konusunda deneyim kazanmak acil tıp hekimleri için önemlidir. Afetler afet öncesi dönemde ön hazırlık, afet yönetimi ve afet sonrası iyileştirme aşamaları olarak 3 ana unsurdan oluşmakta olup özellikle afet öncesi dönemde hazırlık afet yönetimindeki kaotik ortamı yönetmek için önem taşımaktadır. Bu afet öncesi dönemdeki hazırlıkların temelinde teorik ve gerçeğine yakın afet tatbikatları yer alır. Bu doğrultuda bu kursun amacı afet bilincini vurgulayıp gerçeğe yakın tatbikat ile farkındalık oluşturmak, kaotik ortamın yönetimini kolaylaştırmak olarak belirlenmiştir.

Kursun Planı

- Kursumuz yarım gün olarak planlanmıştır. Üç adet yarım saatlik teorik ders ve 90 dakika UMKE ile ortaklaşa düzenlenilecek olan afet triajı ve KBRN tatbikatından oluşmaktadır.

Akut Koroner Sendromlar Kursu

Tarih ve Saat: 25 Şubat – 14:00-17:30 / 26 Şubat – 09:00-12:30 / 27 Şubat – 09:00-12:30
Salon: Salon 11
Kurs Koordinatörleri: Yıldıray Çete
Eğitmenler: Yıldıray Çete, Mutlu Kartal, Serkan Yılmaz

Kurs Programı

Akut Koroner Sendrom Patofizyoloji ve Risk Sınıflamaları
Serkan Yılmaz
STEMI'de Reperfüzyon Tedavi Stratejileri
Mutlu Kartal
STEMI ve NSTEMI Hastalarında Reperfüzyon Dışı Tedavi Seçenekleri
Yıldıray Çete
EKG'de ST Segment Yüksekliği Ayırıcı Tanısı Olgu Örnekleri
Yıldıray Çete

Kursumuzu Tanıyalım

Akut Koroner Sendrom gelişmiş ve gelişmekte olan ülkelerde en önemli mortalite ve morbidite nedenlerinin başında gelmektedir. Akut koroner sendromların yönetimi acil tıp uzmanlığının en güncel konularından birisi olup, son yılarda bu konuda önemli değişiklikler yaşanmıştır. Kursumuzda, göğüs ağrılı hastalarda risk sınıflamaları, EKG olgu örnekleri ile ST segment yüksekliği yapan nedenlerin tartışılması ve STEMI hastalarında reperfüzyon tedavi stratejileri tartışılacaktır. Acil PCI olanağı bulunmayan merkezlerde trombolitik tedavi uygulaması olgu örnekleri ile açıklanacaktır. Ek olarak STEMI ve NSTEMI tanısı alan hastalarda reperfüzyon dışı güncel tedavi yaklaşımlarının tartışılması da hedeflenmektedir.

Bildiri Hazırlama Kursu

Tarih ve Saat: 26 Şubat – 14:00-17:30 / 27 Şubat – 09:00-12:30
Salon: Salon 14
Kurs Koordinatörleri: Nurettin Özgür Doğan
Eğitmenler: Nurettin Özgür Doğan, Murat Ersel

Kurs Programı

Açılış ve Kursun Tanıtımı
Tüm Eğitmenler
Neden Kongreler İçin Bildiri Hazırlıyoruz?
Nurettin Özgür Doğan
Sözlü Bildiri Hazırlama Yöntemleri ve Tekniği
Murat Ersel
Poster Bildiri Hazırlama Yöntemleri ve Tekniği
Nurettin Özgür Doğan
Bildiriyi Bilimsel Sekreteryaya Göndermek
Nurettin Özgür Doğan
Bildiri Kabulü ve Sonrası; Bildiriyi Sunmak
Murat Ersel
Pratik (4 Grup, 2 Sözlü-2 Poster)
Tüm Eğitmenler

Kursun Amacı ve Yöntemi

- Kursun temel amacı, bilimsel kongrelerde sözlü ve poster bildiri hazırlama yöntemleri ile ilgili teknik ve içerik detaylarını, kursiyerlere kısa ve pratik yollarla göstererek anlatmaktır.
- 3,5 saatlik kursta, bildirilerin hazırlanması, bildiri değerlendirme sistemine yüklenmesi ve sunulması ile ilgili teorik bilgiler verilecek, arkasından da gruplar halinde pratik uygulama yapılacaktır. Pratik uygulamada verilen makalelerin poster ve sözlü sunuma dönüştürülmesi, ardından da sunulması sağlanacaktır.

Öğrenim Hedefleri

- Kongrelerde sözlü ve poster sunum hazırlama ile ilgili teknik detaylara hakim olmak
- Kongrelerin bildiri sistemlerini etkili ve uygun şekilde kullanabilmek
- Bilimsel bir eserin kongre sunumu sırasında karşılaşılabilecek potansiyel sorunları engellemek, etkili bir sunum gerçekleştirebilmeyi öğrenmek

Çocuk Kritik Hasta Kursu

Tarih ve Saat: 24 Şubat – 14:00-17:30 / 26 Şubat – 14:00-17:30
Salon: Salon 13
Kurs Koordinatörleri: Cem Oktay
Eğitmenler: Emine Yüzbaşıoğlu, Sena Baykara Sayılı

Kurs Programı

Acil Serviste Kritik Çocuk Hastanın Tanınması ve Değerlendirilmesi
Sena Baykara Sayılı
Pediatrik Kardiyopulmoner Resusitasyon
Cem Oktay
Ateşli ve Septik Görünen Çocuk Hastaya Yaklaşım
Emine Yüzbaşıoğlu
Solunumsal Aciller (Krup, Epiglottit, Bronşiolit, Astım)
Cem Oktay
Nöbet Geçiren Çocuk Hastaya Yaklaşım
Sena Baykara Sayılı

Kursun Amacı ve Yöntemi

Acil servise başvuran kritik çocuk hastanın sistematik değerlendirmesini, pediatrik kardiyak arrest yönetimi ve çeşitli yakınmalarla başvuran çocuk hastalara yaklaşımı öğrenmektir.
3 saatlik eğitimde kuramsal sunumların yanında eğitim maketleri üzerinde simülasyon uygulamaları ve hazırlanan senaryolar üzerinden interaktif olgu tartışmaları yapılacaktır.

Öğrenim Hedefleri

- Acil serviste kritik çocuk hastanın tanınması ve sistematik değerlendirilmesini tanımlar.
- Pediatrik kardiyak arrest olgusunun yönetimini tanımlar ve sistematik yaklaşımı simülasyon uygulamasında ekip lideri veya ekip üyesi olarak gösterir.
- Ateşli ve septik, solunum sıkıntısı olan ve nöbet geçiren çocuk hasta olgularını değerlendirir, ayırıcı tanıda yer alan hastalıkları tartışır ve uygun tıbbi yaklaşımı gösterir.

Çocuk Travma Kursu

Tarih ve Saat: 25 Şubat – 09:00-12:30 / 27 Şubat – 09:00-12:30
Salon: Salon 13
Kurs Koordinatörleri: Cem Oktay
Eğitmenler: Emine Yüzbaşıoğlu, Sena Baykara Sayılı

Kurs Programı

Çoklu Travma Hastasının Değerlendirilmesi ve Yönetimi
Cem Oktay
Kafa Travmaları
Sena Baykara Sayılı
Göğüs ve Batın Travmaları
Emine Yüzbaşıoğlu
Girişimsel Sedasyon ve Analjezi
Cem Oktay

Kursun Amacı ve Yöntemi

- Acil servise başvuran çocuk travma hastalarının sistematik değerlendirmesi ve yönetimi ile kafa, göğüs ve batın travmalı çocuk hastalara yaklaşımı öğrenmek ve Çocuk hastalarda güvenli girişimsel sedasyon ve analjeziyi uygulamaktır.
- 3 saatlik eğitimde kuramsal sunumların yanında eğitim maketleri üzerinde simülasyon uygulamaları ve hazırlanan senaryolar üzerinden interaktif olgu tartışmaları yapılacaktır.

Öğrenim Hedefleri

- Çocuk travma hastasının birincil değerlendirmesinin bileşenlerini tartışır ve ikincil değerlendirmeyi özetler.
- Çocuk hastalarda meydana gelebilecek hafif, orta ve şiddetli kafa yaralanmalarını ayırt eder.
- Çocuk hastada göğüs ve karın genitoüriner travmalarının belirti, bulgu ve tedavisini tanımlar.



Doğa Tıbbı Kursu

Tarih ve Saat: 24 Şubat – 14:00-17:30 / 26 Şubat – 09:00-12:30
Salon: Salon 5
Kurs Koordinatörleri: M. Ferudun Çelikmen
Eğitmenler: M. Ferudun Çelikmen, Mustafa Çiçek, Kubilay Vural

Kurs Programı

İmprovize E. Medicine (Doğaçlama Acil Tıp) Uygulamaları
M. Ferudun Çelikmen
Doğada ve Acilde Hayata Bağlanma Teknikleri
Mustafa Çiçek
Doğada ve Acilde Hayatta Kalma Yöntemleri (Fiziksel, Psikolojik Ve Kimyasal Yatıştırma Teknikleri)
Wilderness Medicine'nın Acile Yansımaları (Senaryolar Eşliğinde)
Kubilay Vural

Kursun Amacı ve Yöntemi

Kursun temel amacı her geçen gün doğaya giden insan sayısındaki artışa paralel doğada oluşan kazalar sonucu meydana gelen hastalık ve yaralanmalarda pratik ve doğaçlama yöntemleri aktarmaktır. Doğada yetersiz koşullardaki problemlerle doğaçlama başetme yöntemlerinin (İmprovizasyon) öğrenilmesi ve bunların acil servislerde uygulanabilir hale getirilmesi öncelikli amaçlarımızdır.

Öğrenim Hedefleri

- Üriner katater (Foley) gibi hafif taşınabilir bir acil tıp materyali ile doğada 10'dan fazla yaşam kurtarıcı uygulamaları öğrenmek
- Streç film gibi ulaşılabilir bir malzeme ile acilde ve doğada 10'dan fazla hayatta kalma ve tedavi yöntemi öğrenmek
- Acillerde şiddete acilci gözüyle doğadan ilhamla (çatışmadan kaçınma yöntemleri) yaklaşımları öğrenmek
- Doğadan esinlenerek acilde hayatta kalma, yaşamı idame etme yöntemlerini öğrenmek
- Doğa Tıbbından öğretilerle acillerde ve hastane dışı acil durumlarda hayata bağlanma yöntemleri

EKG Zor Tanılar Kursu

Tarih ve Saat: 25 Şubat – 14:00-17:30 / 26 Şubat – 09:00-12:30 / 27 Şubat – 09:00-12:30
Salon: Salon 12
Kurs Koordinatörleri: Ersin Aksay
Eğitmenler: Ersin Aksay, Mustafa Emin Çanakçı, Derya Abuşka

Kurs Programı

Göğüs Ağrısında Yüksek Riskli EKG - STE, ST Çökmesi, T Negatifliği
Ersin Aksay
Düzenli Geniş Kompleks Taşikardilerde Ayırıcı Tanı - VT / SVT Ayrımı
Mustafa Emin Çanakçı
Kritik Hastalarda EKG İpuçları - Hiperpotasemi, Toksikoloji, Tamponat, PE Vs
Derya Abuşka
Senkopta Yüksek Riskli EKG - Aritmojenik Durumlar, Hipertrofiler
Ersin Aksay
Pratik Uygulama
Mustafa Emin Çanakçı

Kursumuzu Tanıyalım

Kritik hastalar, kritik tanılar ve önemli bir ayırıcı tanı aracı: EKG. Doğru yorumlandığında ölümü, sakatlığı önleyebilen bir enstrüman. Görmediklerinizi görmek için 'Zor Tanılar' kursuna bekliyoruz.

Ekokardiyografi Kursu

Tarih ve Saat: 25 Şubat – 09:00-12:30 / 26 Şubat – 14:00-17:30 / 27 Şubat – 09:00-12:30
Salon: Salon 1
Kurs Koordinatörleri: Funda Karbek Akarca
Eğitmenler: Mehmet Ali Aslaner, Adnan Yamanoğlu

Kurs Programı

Kardiyak Pencereler, Dopplere Giriş
Mehmet Ali Aslaner
Acilde Ekokardiyografi Uygulamaları
Funda Karbek Akarca
Perikard ve Kapakların İncelenmesi
Adnan Yamanoğlu
Uygulama

Kursumuzu Tanıyalım

Acil serviste ekokardiyografi uygulamaları kritik hasta yönetiminde belirleyici bir role sahiptir. Kurs içeriğinde temel ekokardiyografi pencereleri, Doppler uygulamalarının esasları, EF ölçümü, duvar hareket kusurları, kapak patolojileri ve perikardiyal hastalıkların tanısında eko kullanımı hakkında bilgiler paylaşılacaktır. Uygulamalarda eko pencerelerin kullanımı ve EF ölçümleri katılımcılarla yapılacaktır.

Fiberoskopi Kursu

Tarih ve Saat: 26 Şubat – 14:00-17:30
Salon: Salon 10
Kurs Koordinatörleri: Nazife Didem Hanoğlu
Eğitmenler: Nazife Didem Hanoğlu, Barış Murat Ayvacı, Volkan Arslan

Kurs Programı

Bronkoskopların Temel Özellikleri, Yardımcı Malzemeler & İlaçlar
Temel Trakeobronşial Anatomi
Nazife Didem Hanoğlu
Acil Serviste Fiberoskopi
- Fiberoptik Entübasyon
- Yabancı Cisim Aspirasyonu
Nazife Didem Hanoğlu
Pratik Uygulamalar
Nazife Didem Hanoğlu
Barış Murat Ayvacı
Volkan Arslan

Kursun Amacı ve Yöntemi

Fiberoptik havayolu girişimleri, alternatif bir havayolu stratejisi olmasının yanı sıra kanama, yabancı cisim aspirasyonu gibi durumlarda tanı ve tedavi yaklaşımları arasında yer almaktadır. Kurs sırasında acil tıp hekimlerinin fiberoskopinin acil servisteki yerini ve yönetimini güncel literatür ışığında gözden geçirmesi ve pratik uygulamasını yapma şansını elde etmesi amaçlanmıştır. Kurs barkovizyon aracılığı ile yapılacak teorik sunumları ve video gösterimlerini takiben bir adet uygulama masasında havayolu maketi ve fleksible bronkoskop kullanılarak her kursiyerin yapacağı pratik uygulama ile devam edecektir.

Öğrenim Hedefleri

- Güncel bronkoskopi cihazlarının temel özelliklerine aşina olunması,
- Acil serviste bronkoskopi endikasyonlarının, kontrendikasyon ve komplikasyonlarının acil servis hekimi tarafından tanınması ve yönetilebilmesi,
- Hekimlerin pratik uygulama becerilerinin geliştirilmesi.

Geriatrik Aciller Kursu

Tarih ve Saat: 24 Şubat – 14:00-17:30 / 25 Şubat – 14:00-17:30 / 26 Şubat – 09:00-12:30
Salon: Salon 7
Kurs Koordinatörleri: Özlem Köksal
Eğitmenler: Arzu Denizbaşı, Cem Oktay, Özlem Köksal, Murat Çetin, Canan Akman

Kurs Programı

Açılış
Tüm Eğitmenler
Yaşlı Travma ve İstismarı
Özlem Köksal
Yaşlı Hastada Ağrı Yönetimi
Murat Çetin
Olgu Örnekleri; 3'lü Gruplarda Pratik Uygulama
Tüm Eğitmenler

Kursun Amacı

Bütün yaşlı hastalar size mi geliyor!..Bu bir tesadüf mü? Elbette değil. Toplumumuz yaşlanıyor ve Türkiye'de Acil servislerde hizmet verilen hastaların %15-20'si 65 yaş ve üzerinde. Çok sayıdaki komorbid hastalıklar, sosyal destek eksiklikleri, bakım gerektiren hastaların sayısının gün geçtikçe artması ve bu hastaların sağlık hizmetine en kolay ulaştığı yerlerin acil servisler olması işlerimizi daha da zorlaştırıyor.
Geriatrik Aciller; her nöbette karşılaştığımız özel vaka yönetimleridir. Sürekli kullandığımız ve gereklilik haline gelen bilgilerimizi interaktif sunumlarla güncelliyoruz. Tüm bu kompleks durumlara çözüm bulmayı öğrenecek ve kursumuz bittiğinde geriatrik aciller yaklaşımındaki bilgi ve becerilerimizi arttıracağız. Aslında "Her Acil Tıp Hekimi; Geriatrik Acil Tıp Hekimidir" cümlesini aklımızdan çıkarmayacağız.

İleri Havayolu Kursu

Tarih ve Saat: 24 Şubat – 14:00-17:30 / 25 Şubat – 09:00-12:30
Salon: Salon 10
Kurs Koordinatörleri: Barış Murat Ayvacı
Eğitmenler: Barış Murat Ayvacı, Didem Hanoğlu, Volkan Arslan

Kurs Programı

Güncel Hava Yolu Yönetimi Yaklaşımları ve Önerileri RSI/DAI/DSI/KOI
Barış Murat Ayvacı
Zor Hava Yolu Öngörüsü ve B Planının Oluşturulması
(Buji/Videolaringoskop/Supraglottik Araçlar/Hızlı Cerrahi Prosedürler)
Volkan Arslan
Hava Yolu Yönetiminde Kritik Hasta Yönetimi İpuçları
(Travma/Hipotansiyon/Şok/Sepsis/Hipoksi/Hipotansiyon/Gebe/Tamponad/Asidoz vb.)
Barış Murat Ayvacı
Pratik Uygulamalar
Didem Hanoğlu
Volkan Arslan
Barış Murat Ayvacı

Kursun Amacı ve Yöntemi

Zor Hava Yolu Kursu'muzda, güncel literatür temel alınarak tüm dünyada uygulanan hava yolu yönetimi yaklaşımlarının, alternatif hava yolu yönetimi tekniklerinin ve ekipmanlarının, vaka-hasta bazlı örnekler ile katılımcılara aktarılması amaçlanmaktadır. Gerek teorik gerekse pratik eğitim sırasında, interaktif olarak katılımcıların soruları alınarak, akıllarda yer alabilecek sorulara yanıt verilmeye çalışılmaktadır.

Öğrenim Hedefleri

- Güncel hava yolu yönetimi önerilerinin aktarılması,
- Zor hava yolunun, entübasyon girişimi öncesi tanınması ve alternatif olarak B planının kurum ve teknik imkân bazlı oluşturulmasının sağlanması,
- Buji, videolaringoskop, supraglottik araç kullanımının pratiklerle katılımcılara aktarılması
- Hızlı ve etkin cerrahi hava yolu yönetimi yaklaşımlarının algoritmik olarak katılımcılara iletilmesi, (venöz yapı özellikleri, VCİ kollapsabilite değerlendirmesi ve inceleme teknikleri) ve incilerdir.
- Kritik hasta yönetimi ile ilgili, entübasyon sırası ve sonrasında oluşabilecek ölüm dahil komplikasyonların önüne geçilmesi ve hasta bazlı örnekler ile açıklanması

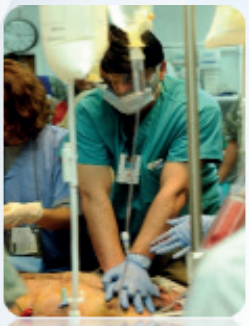

İleri Kardiyak Yaşam Desteği Kursu (Arrest Ritimleri)

Tarih ve Saat: 25 Şubat – 09:00-12:30 / 26 Şubat – 09:00-12:30
Salon: Salon 6
Kurs Koordinatörleri: Gül Pamukçu Günaydın
Eğitmenler: Murat Pekdemir, Gül Pamukçu Günaydın, Alp Şener, Çağdaş Yıldırım

Kurs Programı

TYD Ve OED Kullanımı Teorik
Gül Pamukçu Günaydın
Arrest Ritmleri Yönetimi ve Defibrilasyon Uygulaması Teorik
Murat Pekdemir
KPR'de Özel Durumlar
Alp Şener
Çağdaş Yıldırım
Senaryolarla Maket Başı Pratik
Tüm Eğitmenler

Kursun Amacı ve Yöntemi

Eğitimin amacı yeniden canlandırma uygulamaları sırasında bilgiye dayalı takım çalışması, iyi takım üyeliği ve örnek takım liderliği davranışı becerisinin geliştirmesidir. TATD Temel Yaşam Desteği ve İleri Kardiyak Yaşam Desteği uygulayıcı kursları kısa teorik dersler ve maket başında yapılan senaryo çalışmalarından oluşur. Mankenler üzerinde TYD, otomatik eksternal defibrilatör kullanımı, İKYD, manuel defibrilatör kullanımı, kardiyoversiyon, pacing, taşikardi ve bradikardi, arest ritmleri yönetimi senaryoları çalışılır. Kursların bilgi içeriği en son AHA ve ERC klavuzları temel alınarak ve Türkiye koşullarına uygun olarak hazırlanır ve güncellenir. Her kursta 6 katılımcı için 1 TATD eğitmeni katılmaktadır.

İleri Kardiyak Yaşam Desteği Kursu (Taşikardi ve Bradikardi Yönetimi)

Tarih ve Saat: 25 Şubat – 14:00-17:30 / 26 Şubat – 14:00-17:30
Salon: Salon 6
Kurs Koordinatörleri: Gül Pamukçu Günaydın
Eğitmenler: Murat Pekdemir, Gül Pamukçu Günaydın, Alp Şener, Çağdaş Yıldırım

Kurs Programı

Bradikardi Yönetimi ve Pacing Uygulaması Teorik
Çağdaş Yıldırım
Taşikardi Yönetimi ve Kardiyoversiyon Uygulaması Teorik
Alp Şener
Senaryolarla Maket Başı Pratik
Tüm Eğitmenler

Kursun Amacı

Eğitimin amacı yeniden canlandırma uygulamaları sırasında bilgiye dayalı takım çalışması, iyi takım üyeliği ve örnek takım liderliği davranışı becerisinin geliştirmesidir. TATD Temel Yaşam Desteği ve İleri Kardiyak Yaşam Desteği uygulayıcı kursları kısa teorik dersler ve maket başında yapılan senaryo çalışmalarından oluşur. Mankenler üzerinde TYD, otomatik eksternal defibrilatör kullanımı, İKYD, manuel defibrilatör kullanımı, kardiyoversiyon, pacing, taşikardi ve bradikardi, arest ritmleri yönetimi senaryoları çalışılır. Kursların bilgi içeriği en son AHA ve ERC klavuzları temel alınarak ve Türkiye koşullarına uygun olarak hazırlanır ve güncellenir. Her kursta 6 katılımcı için 1 TATD eğitmeni katılmaktadır.

Kan Gazı Kursu

Tarih ve Saat: 25 Şubat – 14:00-17:30 / 26 Şubat – 09:00-12:30
Salon: Salon 10
Kurs Koordinatörleri: İlhan Uz
Eğitmenler: Enver Özçete, Turgay Yılmaz Kılıç

Kurs Programı

Örnek Alınması ve Ölçüm Metodları Kan Gazı Cihazları
İlhan Uz
Asit Baz Bozuklukları ve Gözden Kaçan Parametreler
İlhan Uz
Değerlendirme ve Çözüme Yönelik İpuçları
İlhan Uz
Kan Gazı ve Güncel Literatür
Turgay Yılmaz Kılıç
Pratik Uygulamalar
İlhan Uz
Enver Özçete
Turgay Yılmaz Kılıç
Vaka Tartışması
Enver Özçete

Kursumuzu Tanıyalım

Kan gazı nasıl alınır? Ölçüm ve cihazlar ile ilgili bilinmesi gereken ipuçları nelerdir? Akut ve kronik hastalarda nasıl yorum yapmalıyız? Gözden kaçan parametreler ve elektrolitler bize ne söylüyor? Hangi parametreyi neden nasıl takip etmeliyiz gibi birçok soru güncel literatürden örnekler ile cevabını bulacak. Gerçek hastalara ait kan gazı örneklerini okuyacak ve buna göre hastanın tedavisini nasıl yönlendireceğinizi bileceksiniz. Bu kursta hem kritik hasta bakım kurslarında hem de asit baz denge bozuklukları kurslarında yıllardır kan gazı pratiklerini yaptıran Türkiye Acil Tıp Derneği'nin deneyimli eğitmenleri bizlerle olacak.

Kritik Hastada Ultrasonografi Kursu

Tarih ve Saat: 24 Şubat – 14:00-17:30 / 25 Şubat – 14:00-17:30 / 26 Şubat – 09:00-12:30
Salon: Salon 1
Kurs Koordinatörleri: Özlem Dikme, Burcu Azapoğlu Kaymak
Eğitmenler: Özlem Dikme, Özgür Çevrim, Burcu Azapoğlu Kaymak

Kurs Programı

RUSH Protokolünün Tanıtımı
Burcu Azapoğlu Kaymak
Pompanın Değerlendirilmesi – Kardiyak İnceleme
Özgür Çevrim
Doluluk ve Kaçak Değerlendirmesi – Tank (Vena Kava İnferior, Akciğer, Batın)
Özlem Dikme
Vasküler Değerlendirme – Borular (Aorta, Derin Venöz Sistem)
Burcu Azapoğlu Kaymak
Pratik Uygulama
Özlem Dikme
Özgür Çevrim
Burcu Azapoğlu Kaymak

Kursumuzu Tanıyalım

Kritik hasta, vital bulguları stabil olmayan, yakın monitorize takip ve hızlıca destek tedavi sağlanması gereken hasta grubudur. Acil servis hastalarının önemli bir kısmını oluşturan kritik hasta değerlendirilmesinde öykü ve fizik muayenenin yetersiz kaldığı durumlar olabilir. Yatak başı ultrasonografi kritik hastalarda etiyolojiye yönelik birçok belirsizliği aydınlatırken, hasta yönetimine kılavuzluk eder. Ölümcül tanıların erken tanınmasına, sebebe yönelik tedavinin hızlı başlamasına ve klinik takibe katkı sağlayan incelemelerin başında RUSH protokolü gelmektedir. Kritik Hastada Ultrasonografi kursunda RUSH protokolüne uygun olarak kardiyak, vena kava inferior, batın, aorta ve alt ekstremite venlerinin görüntüleme teknikleri ve görüntülerin nasıl yorumlanacağı anlatılacaktır.

Öğrenim Hedefleri

- Sonografik temel değerlendirme teknikleri, uygulama kuralları, cihazlar ve artefaktlar
- RUSH algoritması tanımı ve uygulaması,
- Pompa fonksiyonunun değerlendirilmesinde temel konular (Kardiyak değerlendirme) ve inciler,
- Doluluk ve kaçak değerlendirmesinde temel konular (Tank: Vena kava inferior, Akciğer, Batın değerlendirmesi) ve inciler,
- Vasküler değerlendirmede temel konular (Borular: Aorta, derin venöz sistem) ve incilerdir

Kritik Hasta Yönetimi Kursu

Tarih ve Saat: 24 Şubat – 14:00-17:30 / 25 Şubat – 09:00-12:30 / 26 Şubat – 14:00-17:30
Salon: Salon 11
Kurs Koordinatörleri: Özge Duman Atilla
Eğitmenler: Özge Duman Atilla, Müge Günalp Eneyli, Gökçe Özbay Yenice

Kurs Programı

Şok, Hipoperfuze Hastaya Yaklaşım
Müge Günalp Eneyli
Sepsis, Septik Şok Yönetimi
Gökçe Özbay Yenice
Kritik Bakımda Yeni Ufuklar
Özge Duman Atilla
Nasıl Yönetelim? Sıra Sizde!
Tüm Eğitmenler

Kursun Amacı ve Yöntemi

Ülkemizde acil servisler gün geçtikçe daha da yoğunlaşmakta ve daha fazla kritik hastaya bakım vermek durumunda kalmaktadır. Bu nedenle Kurs Günleri Kongresi'nin ilgi çekici kurslarından biri olan Kritik Hasta Yönetim Kursu'nda en can alıcı noktaları güncel bilimsel veriler ışığında özetlemeye çalıştık. Kritik hastayı tanıma, mortalite ve morbiditeyi azaltmaya yönelik tedavi ve girişimler, kırmızı bayraklar, en merak edilen ipuçları, şoktaki hastanın yönetimi, hipovolemik/hemorajik şok hastasının yönetimi, kan ve sıvı resusitasyonu ve daha fazlası için deneyimli eğitmenlerimiz sizleri bekliyor olacak. Ayrıca kursiyerlerimizle oldukça eğlenceli ve bir o kadar da öğretici, interaktif, ödüllü yarışmamızla kursumuz tamamlanacak ve dinlediklerinizi pekiştirme ve olgular üzerinde tartışma fırsatını yakalayacaksınız. Biz 3 gün boyunca sizlerle aynı heyecanı paylaşmayı dört gözle bekliyoruz.

Öğrenim Hedefleri

- Acil serviste kritik hastanın tanınması (hipoperfuzyon, şok, vb) ve hızla tam değerlendirmesinin yapılması
- Sepsis bulgularını tanıma ve erken tedavinin başlatılması- Pompa fonksiyonunun değerlendirilmesinde temel konular (Kardiyak değerlendirme) ve inciler,
- Hipovolemik/hemorajik şok hastasını tanıma, sıvı ve kan resusitasyonu, koagülopati yönetimi, kritik hastada vasopressör kullanımı, bazı biobelirteçleri yorumlama (PCT, laktat, CRP, BE, vb), kritik hastada tedavi hedeflerini değerlendirme.

*****Katılımcıların Kahoot uygulamasını yüklemeleri rica olunur.***

Literatür Kursu

Tarih ve Saat: 25 Şubat – 14:00-17:30 / 26 Şubat – 14:00-17:30
Salon: Salon 14
Kurs Koordinatörleri: Şeref Kerem Çorbacıoğlu
Eğitmenler: Şeref Kerem Çorbacıoğlu, Orhan Çınar

Kurs Programı

Açılış Kurs Tanıtımı
Tıbbı Literatürün Oluşumu – Veri Tabanlarına Genel Bakış
Orhan Çınar
Araştırma Konusunun Formülleştirilmesi, Anahtar Kelimelerin Belirlenmesi, Boolean Operatörlerinin Kullanımı
Şeref Kerem Çorbacıoğlu
Pubmed ve Wos Veri Tabanlarında İleri Düzey Arama
Şeref Kerem Çorbacıoğlu
Pratik
Tüm Eğitmenler

Kursun Amacı

Bu kursumuz "Kurs Günleri Kongresine" özel olarak tasarlanmış olup özellikle genç akademisyenlere yönelik etkin ve sistematik literatür taramasının nasıl yapıldığını öğretmeyi hedefleyen teorik ve pratik derslerden oluşan yarım günlük bir kurstur. Veri tabanlarının genel olarak tanıtılması, tarama öncesinde araştırılacak konunun formülleştirip anahtar kelimelerinin belirlenmesi ve bu anahtar kelimelerle "PubMed" ve "Web of Science" gibi veri tabanlarında ileri düzey aramaların nasıl yapılması konularına odaklanılmaktadır.

Kursiyerlerin Getirmesi Gerekenler;

İnternete kablosuz bağlanabilen bir dizüstü bilgisayar getirmeniz gerekmektedir

Makale Hazırlarken Kullanılacak Yazılımlar Kursu

Tarih ve Saat: 24 Şubat – 14:00-17:30 / 25 Şubat – 09:00-12:30
Salon: Salon 14
Kurs Koordinatörleri: Gökhan Aksel
Eğitmenler: Gökhan Aksel, Haldun Akoğlu

Kurs Programı

Kaynakça-Referans Yönetim Programları: Zotero
Gökhan Aksel
Pratik
Gökhan Aksel
İntihal-Plagiarism Programları: İthenticate
Gökhan Aksel
Yabancı Dil Düzeltme Programı: Grammarly
Haldun Akoğlu
Grafik Çizdirme ve Yorumlama
Haldun Akoğlu
Pratik
Haldun Akoğlu

Kursun Amacı ve Yöntemi

Kursun temel amacı makale yazarken sık yapılan hataların vurgulanması ve daha kaliteli makale yazımı için hangi yazılımlardan nasıl faydalanılacağını öğretmektir.
3 saatlik kursta, teorik sunumlar ve hemen ardından eşzamanlı yapılacak pratik uygulamalarla katılımcıların bu yazılımları hem kullanmaları hem de doğru yorumlama becerilerinin verilmesi amaçlanmaktadır.

Öğrenim Hedefleri

- Kaynakça yazımının doğrularını ve sık yapılan hatalarını öğrenmek.
- Kaynakça yazılım programlarından olan Zotero uygulamasının kullanımını detaylı şekilde öğrenmek.
- İntihalin ne olduğunu, nasıl ve neden sakınılması gereken bir etik ihlal olduğunu öğrenmek.
- İntihal yazılım programı olan iThenticate uygulamasının inceliklerine hakim olacak şekilde kullanmayı öğrenmek.
- İstatistiksel analiz sonuçlarını doğru grafiklerle ifade etmeyi öğrenmek.
- Farklı grafik tiplerini çizdirmeyi ve yorumlamayı öğrenmek
- Grammarly isimli uygulama ile İngilizce yazım ve gramer hatalarının düzeltilmesini, daha kaliteli İngilizce metin yazmayı öğrenmek.

Medikal Simülasyon Kursu

Tarih ve Saat: 27 Şubat – 09:00-12:30
Salon: Salon 6
Kurs Koordinatörleri: Serpil Yaylacı
Eğitmenler: Serpil Yaylacı, Ayhan Özhasenekler, Yahya Ayhan Acar

Kurs Programı

Florida Üniversitesi Simülasyon Merkezi Çevrimiçi Saha Turu
Yahya Ayhan Acar
Medikal Simülasyon Kavramları
Serpil Yaylacı
Neden Simülasyona Ihtiyacımız Var?
Ayhan Özhasenekler
KPR senaryosu; 2 Grup Çalışması, Senaryo Hazırlık, Ön Bilgilendirme/ Senaryo/ Çözümleme Oturumu, Geribildirim, Yansıtıcı Düşünce, Kapanış
Serpil Yaylacı
Ayhan Özhasenekler

Kursumuzu Tanıyalım

Tıp eğitiminin bir bileşeni olan medikal simülasyon (benzetim), sofistike simülasyon laboratuvarı koşullarına sahip olunsun ya da olunmasın; öğrenme - öğretme ilişkisine, verimli eğitim ortamı inşasına yönelik yapılandırılmış hedef ve yöntemler önerir. Medikal simülasyonu günlük pratiğinde kullanan, kullanmak isteyen ya da merak duyan her düzeydeki katılımcımızla, ilgili temel kavramları interaktif olarak gözden geçireceğemiz, sık kullandığımız resüsitasyon senaryosu üzerinden teknik becerilerin yanında, teknik olmayan becerileri de ele alabileceğimiz, kısmen deneyimleyebileceğemiz bir uygulama ortamı planladık. Florida Üniversitesi'nde ziyaretçi araştırmacı olarak bulunan Dr. Acar'la çevrimiçi Simülasyon Merkezi turu gerçekleşecek. Araştırma geliştirme, uzaktan eğitim boyutunda üretimleri olan bu merkezle Acil Tıp Uzmanlığı'nın kesişmesi; kariyer olarak medikal simülasyon konuları ele alınacak.

Öğrenim Hedefleri

Aşağıda listelenen medikal simülasyon temel kavramlarını tanır, resmin tümünü görmeye yönelik farkındalık kazanır.
Yetişkin öğrenmesi, senaryo yazma, öğrenim hedefleri belirleme, ön bilgilendirme, çözümleme oturumu, yapıcı geribildirim verme, durumsal farkındalık, yansıtıcı düşünce, eğitimin klinik etkisi, teknik beceriler, teknik olmayan beceriler, ölçme değerlendirme.

Mekanik Ventilasyon Kursu

Tarih ve Saat: 25 Şubat – 14:00-17:30 / 26 Şubat – 09:00-12:30 / 27 Şubat – 09:00-12:30
Salon: Salon 9
Kurs Koordinatörleri: : Başak Bayram
Eğitmenler: Ahmet Oğuz Küçük, Emre Şancı

Kurs Programı

Mekanik Ventilasyon Cihazları, Çalışma Prensipleri, Temel Kavramlar
Sık Kullanılan Modlar ve Özellikleri

Mekanik Ventilasyonda Hastanın Takibi/Kötüleşen Hastanın Yönetimi

Özel Durumlarda Mekanik Ventilasyon Ayarları

Pratik Uygulama

Kursumuzu Tanıyalım

Her geçen gün kritik hasta sayısı artmakta. Çoğumuz acilde entübe hasta izlemek zorunda kalıyoruz. Entübe ettiğimiz hastayı nasıl takip edeceğiz, hangi invaziv ventilasyon modunu kullanacağız, basınç destekli ve volüm destekli soluturken hangi ayarlamaları yapmalıyız? Ventilasyona ait tüm detayları bu kursta dinleyecek ve pratik yapma şansı bulacaksınız. Bu kurstan sonra hastalarınız daha iyi soluyacak.

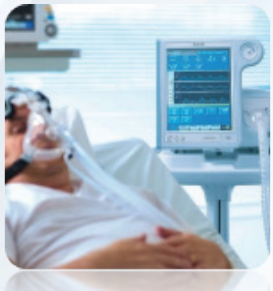

NIMV (Noninvaziv Mekanik Ventilasyon) HFNO (High Flow Nazal Oksijen) Kursu

Tarih ve Saat: 24 Şubat – 14:00-17:30 / 25 Şubat – 09:00-12:30 / 26 Şubat – 14:00-17:30
Salon: Salon 9
Kurs Koordinatörleri: Neşe Çolak
Eğitmenler: Neşe Çolak, Ebru Ünal Akoğlu, Ali Kaan Ataman

Kurs Programı

Tanışma - Kurstan Beklentiler - Öntest
NIMV; Teknik, Endikasyonlar, Kontraendikasyonlar
Ebru Ünal Akoğlu
HFNO2; Teknik, Endikasyonlar, Kontraendikasyonlar
Ali Kaan Ataman
Özel Hasta Gruplarında NIMV & HFNO2
Neşe Çolak
Pratik Uygulama
- Grup 1 - NIMV
- Grup 2 - HFNO2
Neşe Çolak
Ebru Ünal Akoğlu
Ali Kaan Ataman
Sontest – Kapanış

Kursumuzu Tanıyalım

Daha az entübasyon, daha az hastanede kalış, daha çok sağ kalım hedefliyorsak hipoksik / hiperkarbik hastalarımızda non invaziv ventilasyonu denemeliyiz. Ama nasıl? Hangi modlar kullanılmalı? Basınç ayarları nasıl yapılmalı? NIMV tolere edemeyen hastalarda yüksek akımlı nazal oksijen bir alternatif olabilir mi? Hangi hastada hangisini kullanalım? Özel hasta gruplarında (ARDS, malignite, Pnömoni, obezite hipoventilasyon, karbonmonoksit zehirlenmesi, sepsis, astım, nöromusküler hastalıklar) ne yapmalıyız? Aktif bronkospazmı olan hastada ne yapalım? Ajite hastada ne yapalım? NIMV uyum sağlayamayan hastada ne yapalım? Uykuya eğilimli hastada NIMV mi- İMV mi? Entübasyon öncesi ve sonrası NIMV-HFO2 kullanımı. Covid pandemisinde NIMV ve HFNO için öneriler neler? Kendimizi nasıl koruyalım. Hepsi ve daha fazlasını bu kursta öğrenme ve pratik yapma şansı bulacaksınız.

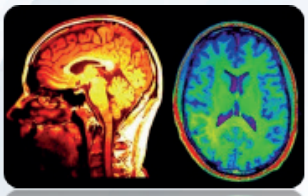

Nörogörüntüleme Kursu

Tarih ve Saat: 24 Şubat – 14:00-17:30 / 25 Şubat – 09:00-12:30
Salon: Salon 3
Kurs Koordinatörleri: Nuri Karabay
Eğitmenler: Nuri Karabay, Mustafa Barış

Kurs Programı

Nörogörüntüleme Teknikleri ve Normal Görünüm

Nontravmatik Acil Nöropatolojiler

Travmatik Nöropatolojiler

Acil Nöroradyolojide Tuzaklar, Sorular ve Cevaplar

Kursumuzu Tanıyalım

Bu kurs Dokuz Eylül Üniversitesi Radyoloji Anabilim Dalının nöroradyoloji alanında uzmanlaşmış öğretim üyeleri tarafından organize edilmektedir. Kursiyerler DICOM görüntüleme programı kurulu bilgisayarlarda gerçek hasta görüntülerini, sanki hasta başındaymış gibi inceleyecek ve yorumlayacaklar. Bu kurs sırasında sulkuslar ve giruslar arasında dolaştıktan sonra bilgisayarlı tomografi ve manyetik rezonans görüntülemeleri yorumlamak daha kolay olacak. Onlarca hasta görüntüsü ve ipucu sizleri bekliyor. Sakın kaçırmayın.

Ortopedik Aciller Kursu

Tarih ve Saat: 24 Şubat – 14:00-17:30 / 25 Şubat – 09:00-12:30 - 14:00-17:30
Salon: Salon 4
Kurs Koordinatörleri: Önder Limon
Eğitmenler: Önder Limon, Aslı Uğurhan

Kurs Programı

Omuz Çıkığı Yönetimi
Aslı Uğurhan
Alçı ve Atel Teknikleri
Önder Limon
Sık Atlanan Ortopedik Yaralanmalar
Aslı Uğurhan
Kan Gazı ve Güncel Literatür
Turgay Yılmaz Kılıç
Alçı - Atel Uygulama Pratiği
Aslı Uğurhan
Önder Limon

Kursumuzu Tanıyalım

Hemen her gün onlarca ekstremite travmasına bakıyoruz ve birçoğuna atel v.b stabilizasyon yöntemleri uygu-luyoruz. Hangi kırık için hangi atel uygulanmalı, kaç kat sarmalı, nasıl açılandırmalı,
Hangi omuz çıkığı redüksiyon yöntemi uygulanmalı,
Sık atlanan ortopedik aciller neler gibi birçok soruya bu kursumuzda yanıt bulacaksınız. Olgu bazlı yönetimler ve atel pratiği ile oldukça eğitici olan kursumuza katılımınızı bekliyoruz.

Öğrenim Hedefleri

- Omuz redüksiyonu yöntemlerini öğrenmek
- Atel tekniklerini öğrenmek
- Sık atlanan yaralanmaları öğrenmek
- Atel uygulamalarını öğrenmek

Periferik Sinir Bloğu Kursu

Tarih ve Saat: 26 Şubat – 09:00-12:30, 14:00-17:30 / 27 Şubat – 09:00-12:30
Salon: Salon 4
Kurs Koordinatörleri: Özlem Yiğit
Eğitmenler: Deniz Kılıç, Gülşen Öztürk Örmeci

Kurs Programı

Periferal Blokların Temel Uygulama Prensipleri ve Endikasyonları
Özlem Yiğit
Yüzde ve Ağız İçinde Uygulanan Sinir Blokları
Özlem Yiğit
El Bileği ve Ayak Bileği Seviyesinde Uygulanan Sinir Blokları
Gülşen Öztürk Örmeci
Femoral Sinir Bloğu, Hematom Bloğu (Omuz ve El Bileği)
Deniz Kılıç

Kursun Amacı ve Yöntemi

Kursun temel amacı özellikle lokal anestezinin uygun veya yeterli olmadığı durumlarda kullanılabilen periferik sinir bloklarının girişim bölgelerini ve girişim ilkelerini öğrenmektir.
3 saatlik kursta, teorik sunumlar ve hemen ardından eşzamanlı yapılacak pratik uygulamalarla katılımcıların blok uygulanacak bölgeleri ve anatomik belirteçleri diğer katılımcı arkadaşını model olarak kullanarak tanımaları sağlanacaktır. Yine sinir lokalizasyonlarını belirlemek için USG kullanımı da kurs sırasında pratik uygulama olarak yapılacaktır.

Öğrenim Hedefleri

- Periferik sinir bloklarının temel uygulama prensipleri ve endikasyonlarını öğrenmek
- Periferik sinir blokları uygulanmasında USG kullanım ilkelerini öğrenmek
- Yüz bölgesindeki blok alanlarını öğrenmek
- El bilek ve ayak bilek seviyesindeki blok alanlarını öğrenmek
- USG eşliğinde femoral sinir bloğu uygulama ilkelerini öğrenmek

Senaryolarla Travma Yönetimi Kursu

Tarih ve Saat: 24 Şubat –14:00-17:30 / 25 Şubat – 09:00-12:30 / 26 Şubat – 14:00-17:30
Salon: Salon 8
Kurs Koordinatörleri: Engin Deniz Arslan
Eğitmenler: Engin Deniz Arslan, Yunus Emre Özlüer, Melis Efeoğlu Saçak

Kurs Programı

Açılış ve Kursun Tanıtımı
Engin Deniz Arslan
Travma Hastasına Yaklaşım
Melis Efeoğlu Saçak
Hemorojik Şok ve Yönetimi
Engin Deniz Arslan
Travmada Kanama Durdurucu Müdahaleler
Yunus Emre Özlüer
Pratik (2 Grup, 1 Reboa - 1 Torakotomi)
Tüm Eğitmenler

Kursun Amacı ve Yöntemi

Kursun temel amacı, travma hasta bakısı, travma hastasında ölümcül kanamaların tespiti ve yönetimini kursiyerlere aktarabilmektir.
3,5 saatlik kursta, travma hastasına yaklaşım, travmada hemorojik şok bulgularını tanıma ve yönetme ve kanama durdurucu müdahaleler ile ilgili teorik bilgiler verilecek, ardından da 1 saat süresince kursiyerler iki gruba ayrılarak maketler üzerinde reboa ve torakotomi pratikleri yapılacaktır.

Öğrenim Hedefleri

- Travma hastasına bütüncül yaklaşım ile değerlendirebilmek.
- Travma hastasına yaklaşımda birincil bakıda ölümcül durumları tanıyabilmek ve yönetebilmek.
- Travmada kanama durdurucu müdahaleleri öğrenmek.

Taktik Tıbbı Kursu

Tarih ve Saat: 26 Şubat –14:00-17:30 / 27 Şubat – 09:00-12:30
Salon: Salon 5
Kurs Koordinatörleri: Erdem Çevik
Eğitmenler: Erdem Çevik, Orhan Çınar, İsmail Erkan Aydın

Kurs Programı

Açılış Kurs Tanıtımı
Tüm Eğitmenler
Taktik Alanda Acil Tıbbi Müdahale Esasları, Lojistik Yönetimi, Triaj ve Hasta Nakli
Erdem Çevik
Savaş Yaralısının Resüsitasyonunda Önemli Noktalar.
- Kanama Yönetimi
- Hemorajik Şok Yönetimi ve Kan Transfüzyon İlkeleri
- Hipotermiden Korunma
- Analjezi, Antibiyoterapi ve Aşılama
İsmail Erkan Aydın
Hava Yolu Yönetimi ve Patlama Yaralanmalarına Müdahalede Önemli Noktalar
Orhan Çınar
Pratik Uygulamalar
Tüm Eğitmenler

Kursumuzu Tanıyalım

Savaş, terör saldırıları, meskûn mahal operasyonları ve çatışma ortamlarında meydana gelen yaralanmalarda uygulanacak acil tıbbi müdahale standart travma yaklaşımından farklıdır. Taktik alanda acil tıbbı müdahale kursu, başta muharip personelin kendi kendine ya da yakın arkadaşına uygulayacağı ilk yardımla başlayan, Rol 1'den Rol-4'e kadar farklı kademelerde devam eden tedavi ve taktik tahliye süreçlerinin bütününün bilinmesi, bu alanlarda çalışan muharip personel, paramedik, pratisyen hekim, acil tıp asistan ve uzmanlarının bu tip taktik yaralılara müdahale konusunda farkındalık, bilgi ve becerilerinin artırılmasını amaçlamaktadır. Bu amaçla askeri alanda kullanılan özel ekipmanların ve özel yaralanmalardaki tedavi yaklaşımlarının standart travma hasta yönetiminden farklarını da içeren teorik ve simülasyon destekli pratik bilgilerin paylaşıldığı kurstur. Bu kurs ihtiyaca göre içeriği değiştirilerek muharip askeri personelin operasyon esnasında kendisi veya arkadaşlarının yaralanmalarında harekat tarzlarını öğretmek için yarım günlük bir eğitim, muharip sıhhiye personeli/ paramediklerin alanda müdahale esaslarını gözden geçirerek eğitimini tamamlamak için 1 tam günlük bir program ve askeri alanda veya yaralıların getirildiği rol 1- rol 2 de görev yapan hekimler için askeri yaralanmaların özellikleri ve özellikli işlemleri hatırlamaları için teorik ve pratik destekli bir kurstur.

Temel EKG Kursu

Tarih ve Saat: 24 Şubat –14:00-17:30 / 25 Şubat – 09:00-12:30 / 26 Şubat – 14:00-17:30
Salon: Salon 12
Kurs Koordinatörleri: Melih İmamoğlu
Eğitmenler: Melih İmamoğlu, Gürkan Altuntaş, Ayça Koca

Kurs Programı

Tarihçe, Leadler ve Özellikleri
Melih İmamoğlu
EKG Dalgalarının Oluşumu ve Özellikleri
Ayça Koca
EKG Değerlendirme Prensipleri
Gürkan Altuntaş
Akut Koroner Sendromlar
Melih İmamoğlu
Disritmiler
Ayça Koca
Özel Durumlarda EKG
Gürkan Altuntaş
Pratik
Tüm Eğitmenler

Kursun Amacı ve Yöntemi

Kursun amacı, kursiyerlerin doğru EKG çekimi, EKG dalgalarının özellikleri ve EKG değerlendirme prensipleri hakkında bilgi ve beceri sahibi olmasını sağlamak, ayrıca bazı özellikli EKG bulgularını tanımalarını sağlamaktır. Kursumuz yüz yüze yapılacak teorik dersler ve pratikler şeklinde planlanmıştır..

Öğrenim Hedefleri

- EKG derivasyonlarının özelliklerinin bilinmesi
- Doğru EKG çekim tekniğinin bilinmesi
- EKG dalgalarının özelliklerinin bilinmesi
- EKG değerlendirme prensiplerinin basamaklar halinde bilinmesi

Tıp Hukuku Kursu

Tarih ve Saat: 25 Şubat –14:00-17:30 / 26 Şubat – 09:00-12:30 / 26 Şubat – 14:00-17:30
Salon: Salon 13
Kurs Koordinatörleri: Cem Ertan
Eğitmenler: Cem Ertan, Vehbi Özaydın

Kurs Programı

Aydınlatılmış Onam
Cem Ertan
Tıbbi Malpraktis ve Uygulamalar
Vehbi Özaydın
Mesleki Sorumluluk Sigortası
Cem Ertan
Adli Raporlama
Vehbi Özaydın
Adli Raporlama - Pratik
Cem Ertan
Vehbi Özaydın

Kursumuzu Tanıyalım

Bu kadar riskli bir alanda çalışıp, en yüksek Mesleki Sorumluluk Sigortasını yatırırken Tıp Hukukuna yeterince hâkim olmamak birbirlerine tezat oluşturmuyor mu? Hasta şikayetlerine yanıt yazmaktan bıktıysanız, adli rapor yazarken zorluk yaşıyorsanız, tıbbi uygulama hataları ve malpraktis davaları size endişelendiriyorsa, sağlık çalışanına şiddet canınıza tak ettiyse, hasta hakları var da hekim hakları yok mu diyorsanız bu kursu kaçırmamalısınız.

Toksikoloji Kursu

Tarih ve Saat: 25 Şubat -09:00-12:30 / 26 Şubat – 14:00-17:30 / 27 Şubat – 09:00-12:30
Salon: Salon 7
Kurs Koordinatörleri: Arzu Denizbaşı
Eğitmenler: Arzu Denizbaşı, Sinan Karacabey, Seyran Bozkurt Babuş, N. Rana Dişel

Kurs Programı

Açılış
Tüm Eğitmenler
Toksikolojide Semptomdan Ayırıcı Tanı: Beyin Fırtınası
N. Rana Dişel
Tartışma
Toksikolojide Tanı Yöntemleri
Sinan Karacabey
Toksikolojide Tedavi Yöntemleri
Seyran Bozkurt Babuş
Tartışma
Olgular ile Toksikoloji
Arzu Denizbaşı
Kapanış ve Geri Bildirim
Tüm Eğitmenler

Kursumuzu Tanıyalım

Türkiye Acil Tıp Deneği Klinik Toksikoloji Çalışma Gurubu olarak Kurs Günleri Kongresinde Yapacağımız kursların amacı Temel Toksikoloji Kurslarına ait bilgileri yenilemek ve özellikle kanıta dayalı tanı tedavileri öğretmektir. Vakalar üzerinden teorik problem dayalı eğitim yapılacaktır. Kurs programında soru ve cevaplardan oluşan tartışma yapacağız.

Öğrenim Hedefleri

- Toksikoloji vakalarının semptomlarını tanımak ve acilde yaklaşımını öğrenmek
- Seçilmiş senaryolarda erken ve uygun dekontaminasyon yöntemlerini uygulama bilgilerine ulaşmak
- Tanı ve tedavi yöntemlerinde ip uçlarını öğrenmek

Toraks BT Görüntüleme Kursu

Tarih ve Saat: 25 Şubat –14:00-17:30 / 26 Şubat – 09:00-12:30 / 27 Şubat – 09:00-12:30
Salon: Salon 3
Kurs Koordinatörleri: Erhan Akpınar, Bülent Erbil
Eğitmenler: Erhan Akpınar, Bülent Erbil, Ali Batur

Kurs Programı

Genel Prensipler
Erhan Akpınar
Bülent Erbil
Travmatik Torakal Aciller
Erhan Akpınar
Bülent Erbil
Ali Batur

Kursumuzu Tanıyalım

Acil Toraks BT kursunda acil serviste travmatik ve travmatik olmayan toraks acillerinde BT endikasyonları, tekniği, BT protokolleri ve bulgularının olgu örnekleri ile tartışılması planlanmıştır.

Öğrenim Hedefleri

- Acil serviste karşılaşılan toraks acillerinde BT çekim protokollerinin tanıda öneminin vurgulanması
- Toraks BT' de normal anatominin öğrenilmesi
- Travmatik ve travmatik olmayan toraks acillerinde BT'nin uygun şekilde değerlendirilmesi, hayat kurtarıcı BT bulgularının kavranması
- Toraks acillerinde en sık karşılaşılan ve hayatı tehdit eden BT bulgularının öğrenilmesi
- Toraks acillerinde BT'de oral ve intravenöz kontrast madde kullanımı endikasyonlarının öğrenilmesi
- Toraks acillerinde BT' de radyasyon dozu farkındalığının sağlanması



Travmada Kırmızı Bayraklar Kursu

Tarih ve Saat: 25 Şubat –14:00-17:30 / 26 Şubat – 09:00-12:30 / 27 Şubat – 09:00-12:30
Salon: Salon 8
Kurs Koordinatörleri: Serkan Emre Eroğlu
Eğitmenler: Serkan Emre Eroğlu, Filiz Baloğlu Kaya, Yusuf Ali Altuncı

Kurs Programı

Olgularda Gizlenen Sorular – Genel Multitravma Hastası – I
Serkan Emre Eroğlu
Olgularda Gizlenen Sorular – Genel Multitravma Hastası – II
Filiz Baloğlu Kaya
Olgularda Gizlenen Sorular – Özel Hasta Grupları (Gebe, Çocuk, Yaşlı)
Yusuf Ali Altuncı

Kursun Amacı ve Yöntemi

(Multi)Travma hastalarının yönetiminde temel ve kritik bilgilerin; kursiyerlere sunulması-öğretilmesi-güncellemelerde bulunulması, "Travma -Kırmızı Bayraklar" kursunun temel amacıdır. Kurs boyunca, travma yönetimine ait spot bilgiler interaktif sunu yöntemleri kullanılarak kursiyerlere iletilecektir.

Öğrenim Hedefleri

Travma yönetiminin kanıta dayalı temel ilke ve bilgilerini öğrenmek kursun hedefi olmakla birlikte, bu kurs öncesinde; kursiyerlerin travma yönetimi temel prensipleri ve mekanizma bilgilerini edinmesi kurs başarısını arttıracaktır.

Koşul

Kurslar öncesinde, “Katılımcıların Kahoot uygulamasını mobil cihazlarına yüklemeleri” gerekmektedir.

SÖZLÜ BİLDİRİLER

S-01

YETİŞKİNLERDE NADİR BİR İLEUS NEDENİ: İNVAJİNASYON (İNTUSSUSEPSİYON)

Ömer BAŞOL, Hüseyin BİLGE
Sağlık Bilimleri Üniversitesi Gazi Yaşargil Eğitim ve Araştırma Hastanesi Genel Cerrahi Kliniği, Diyarbakır

GİRİŞ:Bu olgu sunumunda amacımız nadir görülen bir olay olan invajinasyon etiyolojisinde yüksek oranda bir patolojinin bulunduğunun bilinmesi, bu nedenle cerrahi işleme karar verilen olgularda invajinasyon redüksiyonu sağlandıktan sonra bütün gastrointestinal sistemin intraoperatif olarak eksplore edilmesi gerektiğini hatırlatmaktır.

İnvajinasyonda semptomlar akut, intermittan ve kronik şekilde olabilir. Bizim olgumuz akut semptomlarla karşımıza gelen bir hastaydı. Akut batın kliniği ve obstrüksiyon bulguları varsa USG (Ultrasonografi) ve BT (Bilgisayarlı Tomografi) kullanılarak tanı konabilir. İnvajinasyonun tedavisi genellikle cerrahidir. Şayet preoperatif dönemde tanı konulmuş ise seçilmiş vakalarda ve kolonik düzeyde olduğu durumlarda kolonoskopi denenebilir. Biz bu olgumuza, mevcut patoloji enterik düzeyde olduğu için cerrahi tedavi uyguladık. Akut batın ile gelen hastalarda intraoperatif tanımız invajinasyon ise, mutlaka etiyolojik faktörü aramamız gerekir. Etyolojik faktör tedavi edilmeden yapılan düzeltme cerrahilerinden yıllar sonra bile invajinasyonun tekrarlaması olasıdır. İnvajinasyonun intraoperatif olarak tespiti durumunda etiyolojik etken aranırken harici olarak normal olsa bile o segment dikkatlice palpe edilmelidir.

OLGU: Otuz altı yaşında erkek hasta acil servise karın ağrısı, bulantı, kusma şikayetleri ile başvurdu. Öz geçmiş ve soy geçmişinde özellik yoktu. Şikayetlerinin 2 gün önce başladığını, ağrının kolik tarzda olduğu ve ağrı başladıktan sonra bulantı kusma şikayetlerinin de başladığını ifade etti. Fizik muayenede umblikal bölgede palpasyonda hassasiyet vardı. Defans rebaund yoktu. Rektal tuşede normal gaita bulaşı mevcuttu. TA 100/60 mm/Hg, nabız 98/dk, ve ateş 37 ˚C olarak ölçüldü. Laboratuar tetkiklerinde lökosit 22000/mm3, CRP 135 mg/L, BUN 24 mg/dl, kreatinin 0,47 mg/dl idi. Ayakta direkt batın grafisinde birkaç adet hava-sıvı seviyesi mevcuttu. Hastanın çekilen ayakta direk batın grafisinde hava-sıvı seviyeleri mevcuttu. Batın USG'de patoloji saptanmadı. Hastada ileus tablosunu açıklayacak etyolojik bir neden saptanamaması üzerine abdomen BT çekilmesine karar verildi. Çekilen IV kontrastlı BT' de terminal ileum ansları seviyesinde invajinasyon? volvulus? İle uyumlu görünüm ve bağırsaklarda duvar kalınlaşması olduğu, proksimalindeki bağırsak anslarında hava-sıvı seviyeleri olduğu tespit edildi (Resim-1). Hasta invajinasyon? Volvulus? a bağlı ileus ön tanısıyla operasyona alındı. Operasyon esnasında terminal ileumun çekumun içine invajine olduğu saptandı (Resim-2).İnvajinasyona uğrayan barsak segmenti redükte edilmeye çalışıldı ancak redükte edilemedi. Hastaya çekum ve invajine olan 50 cm lik ileum rezeksiyonu yapılarak stapler ile yanyana ileokolik anastomoz yapıldı. Hastanın takiplerinde komplikasyon olmadı. Postop 4. gün dreni çekilerek hasta taburcu edildi. Rezeksiyon spesmeninin patolojik değerlendirme sonucu invajinasyon olarak raporlandı.

SONUÇ:İntestinal obstrüksiyonla gelen erişkin olgularda invajinasyon olabileceği akılda tutulmalı ve tanı konduğunda da etiyolojik neden tespit edilmeye çalışılmalıdır. Olgularda haricen bir patoloji saptanmasa bile inflamatuar fibroid polip ve benzeri intraluminal patolojiler akla getirilmeli, invajine olan segmentin proksimal ve distal lümeni dikkatlice palpe edilmelidir.

Anahtar Kelimeler: Erişkin, intussusepsiyon, polipler, intestinal obstrüksiyon.

Resim 1

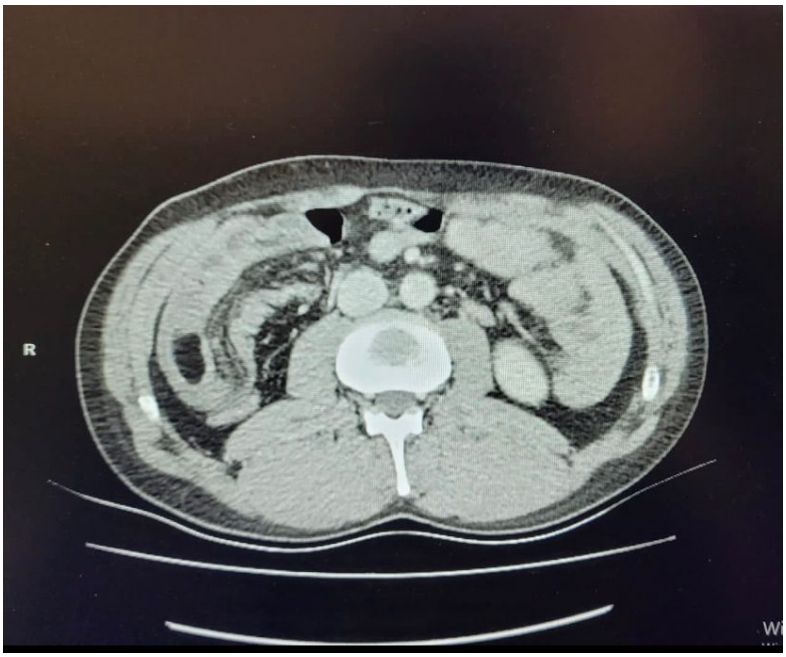

Resim 2

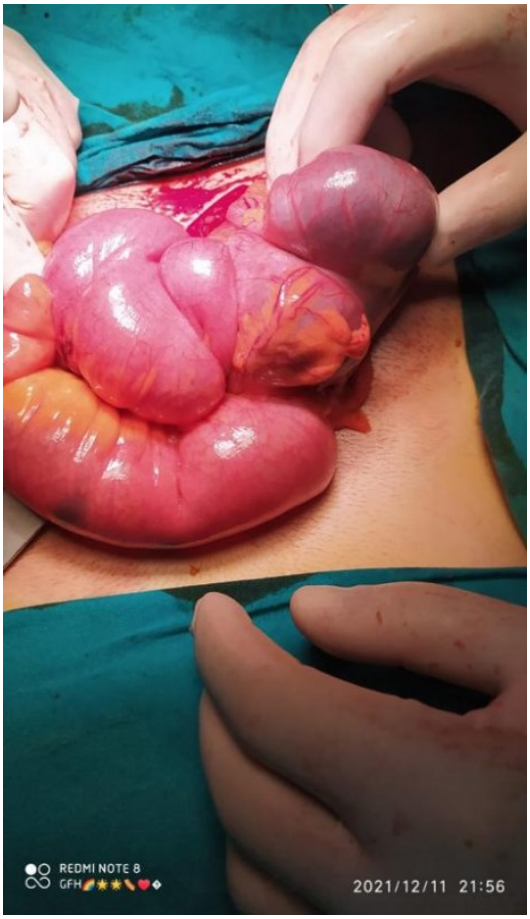

S-02

LİTERATÜRDE NADİR GÖRÜLEN (DİYABETİK EL ÜLSERİ) OLGUSU

Sevilay Sema ÜNVER
Prof.Dr.Cemil Taşçıoğlu Şehir Hastanesi,Acil Tıp Ana Bilim Dalı,İstanbul

GİRİŞ: Dünya Sağlık Örgütü (WHO), dünya çapında yaklaşık 400 milyon insanın diyabet hastası olduğunu tahmin etmektedir(1).Diyabetik hastalarda rastlanan en sık komplikasyonlardan biri ampütasyon ile sonuçlanabilecek ayak ülserleridir(2).Diyabetik ayak enfeksiyonunun varlığı ile ilgili pek çok yayın ve klinik deneyim olmakla birlikte, eldeki benzer enfeksiyonlar hakkında literatürde çok az yayın vardır. Diyabet zemininde gelişen el enfeksiyonları ile ilgili genellikle Afrika kökenli yayınlar bulunmaktadır ve 'tropikal diyabetik el sendromu' (TDHS) olarak tanımlanmaktadır(3,4).Ülkemizde de diyabet hastalarında el enfeksiyonları, fonksiyonel bozulmanın önemli bir nedeni olabilir ancak bu konuda epidemiyolojik veriler birkaç vaka bildirimleri dışında çok azdır.El Ülseri zemini için önemli risk faktörleri arasında minör ya da majör travmaya maruz kalma,erkek cinsiyet,kötü hiperglisemik kontrol yatar(5).

OLGU: Tip2 diabet tanılı 63 yaş erkek hasta oral antidiabetik ilaç tedavisini düzensiz kullanmakta ve ara ara yüksek kan şekeri nedeni ile tedavi almaktaymış.Şeker hastalığına bağlı ek bir komplikasyon hikayesi bulunmamaktaydı.Bir hafta önce mantolama işinde çalışırken elini sıkıştırmış,2 gündür elde şişlik ve yara oluşması üzerine acil servisimize başvurdu.Özgeçmişinde ek bir hastalık tarif etmiyordu.Alkol ve sigara kullanım öyküsü yoktu.Fizik muayenesinde kan basıncı 140/80 mmHg, ateş 37.2,nabız 82/ dakika ritmikti.Solunum sesleri doğal,cilt kuru,nefeste aseton kokusu yoktu.El muayenesinde sağ el,parmak hareketleri kısıtlı,1. Parmakta dorsum ve volarından başlayıp 2. Ve 3. parmağa kadar uzanan kompartman sendromu ile uyumlu ödemli ve enfekte idi.Yara yerinde pürülan akıntısı vardı.Radial ve ulnar nabız alınıyordu.(şekil 1;a,b,c) Hastanın laboratuvar tetkiklerin de kan Glukoz düzeyi 559 mg/dl,Sodyum:134 mmol/L,Potasyum düzeyi:5.14 mmol/L,böbrek ve karaciğer fonksiyon testleri normal,CRP düzeyi 194 mg/L,idrarda 1+ keton,kan PH değeri 7.37 geldi.Hastaya kontrolsüz hiperglisemiye yönelik tedavisi başlandı.Sağ el grafisinde osteomiyeliti düşündürecek bulguya rastlanmadı.Çekilen sağ üst ekstremite arterial ve venöz dopler incelemesinde akım mevcut olup trombüse rastlanmadı.Sağ elin dorsal ve volar yüzünden multipl insizyonlar ile pü ve hematomu boşaltıldı.El ödemi geriledi.Islak pansuman yapılarak kısa kol ateli ve elevasyona alındı.Tertanos aşısı yapıldı.Enfeksiyon hastalıklarının önerisi ile ampisilin/sulbaktam ve metronidazol ajanlar ile antibiyoterapisi başlanarak kan şekeri regülasyonu ve kompartman takibi için iç hastalıkları ve plastik cerrahi kliniğine devredildi.Hastanın yatışının 12. gününde ampütasyona gerek kalmadan şifa ile taburcu edildiği öğrenildi.

SONUÇ: Diyabetik el, bugüne kadar diyabetin spesifik bir komplikasyonu olarak değerlendirilmemiştir ve literatürde bunun kesin bir tanımı bulunamamıştır. Papanas ve Maltezos, diyabetik hastalarda el bulgularının kas-iskelet sisteminin bir sendromu olarak tanımlanabileceğini öne sürdüler(6).Bu sendroma eşlik eden durumlar en sık tetik parmak,dupuytren kontraktürü,eklem hareketlerinde kısıtlılık olsa da el ülseri olgusu da oldukça nadir fakat ampütasyon ile sonuçlanabilecek bir komplikasyon olabilir.(7)Diyabetik hastalarda enfekte el ülseri tanısı ilk kez 1977 yılında tanımlanmış (8)ama klinik özellikleri hakkında hala net bir literatür bulgusu yoktur.El ülserinde belirleyici olan bizim olgumuzda da olduğu gibi ihmal edilen bir travmanın varlığı ve bu zeminde bakteriyal enfeksiyon gelişmesidir.Bizim olgumuzda debridman ve uygun antibiyotik tedavisi ile hasta da ampütasyon gerekmedi ve iyileşti.Sonuç olarak kan şekerinin erken kontrolü ve uygun antibiyotiklerle erken antimikrobiyal tedavi ve el ülseri için debridman ve drenaj kötü sonlanımdan korunmak için önemlidir.

Anahtar Kelimeler: Diabetes mellitus,Diyabetik el ülseri,Tedavi

Diabetik El

Diabetik El

El Ülseri

El Sırtında Ödem ve Şişlik

S-03

COVID-19 HASTASINDA TABURCULUK SONRASI NADİR BİR KOMPLİKASYON: PNÖMOMEDİASTİNUM

Hande ASAN, Erdem ÇEVİK, Abdullah İLHAN
Sultan 2. Abdülhamid Han EAH, Acil Tıp Kliniği

GİRİŞ: Pnömotoraks ve pnömomediastinum mekanik ventilasyonun bilinen komplikasyonlarıdır. COVID-19 hastalarında ise barotravma zemini olmadan da bu komplikasyonlar tek başına veya birlikte görülebilmektedir. Spontan pnömomediastinum, künt travma veya mekanik ventilasyon gibi dış etkenler olmaksızın mediastende interstisyel hava bulunması olarak tanımlanır. Etiyolojide alveol içi basınç artışına bağlı alveolar rüptür kaynaklı havanın, trakeobronşial ağaç boyunca peribronkovasküler yayılmasının rol oynadığı düşünülmektedir. Biz bu bildirimizde COVID-19 tedavisi sonrası hastaneden taburcu olan ve yeni başlayan nefes darlığı olan hastada nadir bir tanı olan pnömomediastinumu tartışmayı amaçladık.

OLGU:70 yaş erkek hasta akciğer kanseri tanılı, 22 gün önce PCR + gelmiş. 17 gün serviste takip edilip hiç entübe olmamış. 5 gün önce taburcu olan hasta solunum sıkıntısının artması ve şiddetli öksürük nedeniyle acil servise başvurmuş. Oksijen satürasyonu oda havasında 77, geri solumasız maske ile 10 L akım hızında 88, Ta:135/71 nabız:112 atım/dk ateş:36 GKS:15 Hastanın laboratuvar tetkiklerinde WBC:23.35 10^3/uL(3.6-11) LYM%:3.6 (20.5-51.1) NEU%:89.7(37-73) CRP:11.18 mg/L(0-5) ALT:16.5U/L (0-40) AST:23.6 U/L(0-41) kreatin:1.12 mg/dL(0,6-1,4) üre:49 mg/dL(16,6-48,5) d-dimer >4 ug/mL (<0,5) saptanmıştır. Oksijen desteği ile toraks bilgisayarlı tomografi çekildi, her iki akciğerde yaygın covidle uyumlu periferik yerleşimli infiltrasyonları mevcuttu ve mediastende serbest hava dansiteleri izlendi. Pnömomediastinum lehine yorumlandı. Göğüs cerrahisi ile konsülte edilen hastaya girişim düşünülmedi. Antibiyoterapi olarak Seftriakson 1 g IV uygulandı. Takibinde genel durumu kötü, desatüre ve takipneik olan hasta Yoğun bakım ünitesine nakledildi. Genel durumu kötü seyreden hasta yatışının 10. gününde kaybedildi. Hasta yakınlarından bu olgu sunumunun ve beraberindeki görüntülerin yayınlanması için yazılı bilgilendirilmiş onam alındı.

SONUÇ: Pnömomediastinumun kesin mekanizması bilinmemekle birlikte, mediastende hava görülmesiyle karakterize genellikle kendi kendini sınırlayan bir hastalıktır. Patogenezinde artmış intra alveolar basınç kaynaklı alveoler rüptür rol oynar. Alveoler rüptürün pnömomediastinuma ilerlemesi Macklin etkisi ile açıklanmaktadır. Hava peribronşiyal, perivasküler kılıflara ve oradan mediastene yayılır. Etiyolojide künt veya delici travma, yoğun egzersiz, öksürük, kusma, enfeksiyon, astım gibi birincil akciğer hastalığı, interstisyel akciğer hastalığı ve inhalasyon hasarı rol oynayabilir. Aynı zamanda pnömomediastinum pozitif basınçlı mekanik ventilasyonun barotravma nedenli bilindik bir komplikasyonudur. COVID-19 hastalarında pnömomediastinum gelişiminde diffüz alveolar hasarın rol oynadığı düşünülmektedir. Ek olarak bu hastalarda görülen şiddetli öksürük intraalveoler basıncı arttırarak pnömomediastinum için predispozisyon oluşturur. Vakaların çoğunluğu entübe hastalardır ancak mekanik ventilasyondan bağımsız pnömomediastinum olguları da bildirilmiştir. Komorbiditesi olmayan ve genç hastalarda iyi seyirlidir, konservatif tedavi ile 2-5 gün içerisinde rezolüsyon beklenir. Pnömomediastinum COVID-19 hastalarında durumu ağırlaştıran ve mortaliteyi artıran bir komplikasyon ve kötü prognoz bulgusudur. Öksürük nefes darlığı semptomları olan Covid 19 hastalarında ani dispne, göğüs ağrısı gelişmesi ve kliniğin kötüleşmesi durumunda pnömomediastinum mutlaka ayırıcı tanıda akla gelmelidir.

Anahtar Kelimeler: pnömomediastinum, COVID-19, dispne, pnömoperikardiyum

Toraks BT'de Pnömomediastinum ve İnfiltrasyon Bulguları

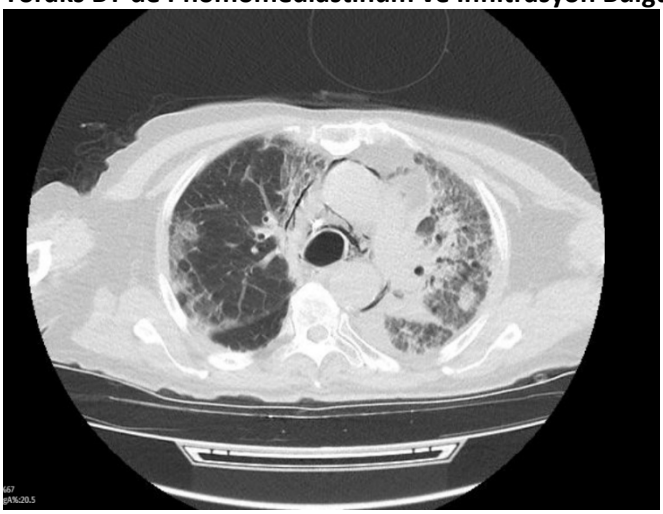

Toraks BT'de Pnömoperikardium Bulguları

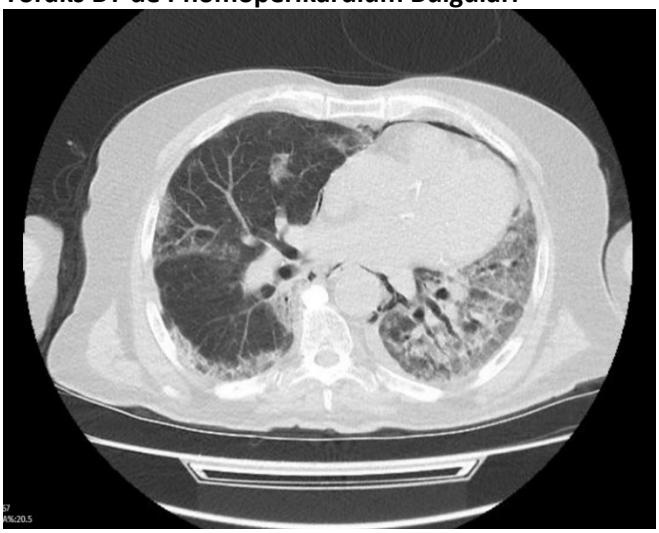

S-06

SAĞ ALT KADRAN AĞRISI İLE BAŞVURAN KADIN HASTALARDA OVER KİST RÜPTÜRÜ VE AKUT APANDİSİT AYIRIMINDA LABORATUAR PARAMETRELERİNİN DEĞERLENDİRİLMESİ

Büşra Dilara DAYIOĞLU[1], Süleyman KARDAŞ[2], Hüseyin ACAR[1]
[1]İzmir Katip Çelebi Üniversitesi Atatürk Eğitim ve Araştırma Hastanesi
[2]Mardin Kızıltepe Devlet Hastanesi

AMAÇ: Akut apandisit, apendiks dokusunda gelişen akut iltihabi durumdur ve karın ağrısıyla acil servise başvuran olguların %10'nunu oluşturur. Erkeklerde daha sık görülür. Akut apandisit küresel çapta akut batın olgularının en yaygın nedenlerinden biri olarak kabul edilmiştir.

Günümüzde dünyada yapılan en sık acil operasyon apendektomidir. İçi dıvı dolu kitleler olan over kist olguları ise temel olarak üç gurupta yer alır. Bunlar kanama, rüptür ve torsiyondur. 65 yaşına kadar over kisti nedeniyle hastaneye başvuran kadınların %4 ünde klinik komplikasyonlar ortaya çıkmaktadır. Postmenopozal kadınların %18 inde basit kisler mevcut olup %21 inde ovaryan kitlelerle karşılaşılmaktadır. Ancak tüm yaş guruplarında karşılaşılan over kistlerinin büyük çoğunluğu benign karakterdedir. Akut apandisit ve over kist rüptürü sık acil servis başvurusuna neden olan, farklı klinik branşları ilgilendiren ve tedavi farklılıkları içeren hastalıklardır. Tam kan sayımından elde edilen beyaz kan hücresi ve bunun çeşitleri olan parçalı beyaz kan hücrelerine, lenfositlere, kan pıhtılaşmasını sağlayan kan pulcukları ve bunların büyüklüğünü gösteren ortalama hacim değerlerine ve bunların birbirlerine oranlarına bakılacaktır. Elde edilen değerlerin akut apandisitis ve over kist rüptürünün ayırıcı tanısında etkili olup olmadığı değerlendirilcektir. Böylece sık başvuruya neden olan ve tedavi farklılığı içeren bu iki hastalığın erken tanınabilmesi, daha hızlı müdahale edilebilmesi amaçlanmaktadır.

GEREÇ ve YÖNTEM: Çalışmamız 01/01/2016-01/01/2021 tarihleri arasında İzmir Atatürk Eğitim ve Araştırma Hastanesi Acil Servisi'nde AA ve Over kist rüptürü tanısı alan 200 hastanın arşiv kayıtlarının geriye dönük olarak incelenmesi ile yapıldı. Hastaların dosyalarından yaşı, cinsiyeti, hematolojik parametreleri,ve kan gurupları değerlendirildi.Laboratuvar sonuçlarından WBC, NEU, LYM, HB, HCT, PLT, MPV,CRP, NEU/LYM ve PLT/LYM değerleri kaydedilmiş olup istatistiksel analizler IBM SPSS Statistics Version 22 paket programında yapılmıştır. Verilerin gruplar arasında karşılaştırılmasında KiKare Trend istatistiksel analizleri kullanılmış ve $p<0,05$ istatistiksel olarak anlamlı kabul edilmiştir.

BULGULAR: Araştırmamızdaki hastaların yaş ortalaması 35,2±13,5. Akut apandisi tanısı alanların yaş ortalaması 37,3±15,6 iken, over kist rüptürü tanısı alanların yaş ortalaması ise 33,1±10,7'dir. Hastaların lökosit ortalamasının 11,9±5,4, Nötrofil ortalamasının 9,1±5,3 ve lenfosit ortalamasının 2,0±0,8 olduğu tespit edildi. Akut apandisit vakalarının lökosit ortalaması 14,4±5,2 iken over kist rüptürü vakalarının lökosit ortalamalarının 9,5±4,3 olduğu ve anlamlı düzeyde farklılık olduğu tespit edildi ($p=0,001$).Benzer şekilde Nötrofil, CRP, Nötrofil/Lenfosit ve Platelet/Lenfosit değerlerinin akut apandisit vakalarında anlamlı düzeyde yüksek olduğu görüldü ($p<0,05$).Ancak lenfosit düzeylerinde tam tersi bir ilişki tespit edildi. Akut apandisit vakaların lenfosit ortalamaları 1,8±0,8 iken over kist rüptürü vakalarında 2,2±0,8 olduğu ve over kist rüptürü vakalarında anlamlı düzeyde daha yüksek olduğu belirlendi ($p=0,002$)

SONUÇ: Akut apandisit ve over kist rüptürü tanısı çoğunlukla acil serviste konan takip ve tedavi edilmediğinde mortal komplikasyonlara yol açabilen akut karın nedenlerinin başlıcalarındandır. Çalışmamızda akut apandisitinve over kist rüptürünün patogenezindeki inflamatuar yanıttan ve fizyolojik döngüden yola çıkarakWBC, NEU, LYM, HB, HCT, PLT, MPV,CRP, NEU/LYM ve PLT/LYM oranlarını değerlendirip ayırıcı tanıyı yapıp erken müdahaleyi amaçladık. 200 Hastanın dahil

edildiği bu çalışmada hematlolojik parametrelerin kullanılabilirliğini değerlendirdik. AA'in erkek hastalarda daha sık görüldüğünü belirledik. AA olgularında lökosit, nötrofil, crp, nötrofil/lenfosit ve viii platelet/lenfosit değerlerinin daha yüksek olduğunu over kist rüptürü olgularında da lenfosit düzeylerinin daha yüksek olduğunu belirledik. Sağ alt kadran ağrısı ile başvuran bu hastaların lökosit, lenfosit, nötrofil, crp, nötrofil/lenfosit ve platelet/lenfosit değerlerinin kullanılıp erken ve ayırıcı tanıda yardımcı olabileceğini ve gereksiz müdahlelerden kaçınabileceğimizi düşünmekteyiz.

Anahtar Kelimeler: Akut apandisit, over kist rüptürü, hemogram, acil servis

S-07

İKİ MORTAL TANI

Mazlum KILIÇ, Aynur ÖZDAMAR
Sağlık Bilimleri Üniversitesi, Fatih Sultan Mehmet Eğitim ve Araştırma Hastanesi Acil Tıp Kliniği, İstanbul

GİRİŞ: Acil servise gelen mortalitesi yüksek hastalıkların hızlı tanı koyulması ve tedavi verilmesi hayati önem taşır. Nadir durumlarda, yaşamı tehdit eden başka bir durum da aynı hastada görülebilir ve bazen bunun tedavisi doğrudan birincisine aykırı olabilir. Sunumuzda aynı hastada mortalitesi yüksek, tedavisi bir diğerine aykırı olan iki hastalığı gördüğümüz bir olgudan bahsedeceğiz.

OLGU:80 yaşında erkek hasta son 1 saattir başlayan belden sol kalçaya yayılan ağrı şikayeti ile acil servise başvurdu. Hastanın bu şikayetlerine ek olarak acil servise başvurusunun hemen öncesinde gelişen mide bulantısı ve 1 kez kusma şikayeti mevcuttu.

Özgeçmişinde koroner anjiografi yapıldığı ve bu nedenle asetilsalisilik asit kullanıldığı öğrenildi. 2 yıl önce abdominal aort anevrizması(AAA) tanısı almış cerrahi işlmi kabul etmemiş olduğu öğrenildi. Hastanın acil başvurusunda vitalleri ateş: 36,4 C TA:90/60 mm/Hg nb:74/dk sO2:97 idi. Fizik muayenesinde batın hassassiyeti mevcut defansı reboundı yoktu. vardı. Diğer sistem bulguları olağandı. EKG: V2-V3-V4-V5-V6 te ST segment elevasyonu (Resim 1) mevcuttu.Hasta kırmızı alana alındı, kardiak monitorize edilirken hastanın bilinci geriledi, nabzı alınamadı, kardiak arrest gelişti, Kardiyopulmoner resüsitasyona başlandı.15 dk sonra spontan dolaşıma dönüşü sağlanan ve vitalleri stabillenen hastada rüptüre AAA ve ayırıcı tanılar sebebi ile biligisayarlı tomografi(BT) planlandı.BT ''Abdominal aortada infradiyafragmatik seviyeden iliak bifurkasyona kadar uzanan geniş çapı 9 cm olan fuziform anevrizmatik dilatasyon izlenmiştir. Komşuluğunda retroperitonda yayılım gösteren öncelikle anevrima rüptürü ile uyumlu olabilecek sıvı dansiteleri dikkati çekmiştir.''(Resim 2) şeklinde rapor edildi. Hasta hızla kardiyovasküler cerrahiye devredildi.

Hastaya uygulanan primer peruktan anjiografide total sol ana koroner oklüzyonu saptandı. (Resim 3) Hasta kardiyovasküler cerrahi tarafından AAA operasyonu gerçekleştirildi. Takiplerinde hastanın ex olduğu öğrenildi.

SONUÇ: Akut ST yükselmeli miyokard enfarktüsünün (STEMI) tanısı konulduktan sonra, hastanın erken yönetimi, iskemik ağrının giderilmesi, hemodinamik durumun değerlendirilmesi ve mevcut anormalliklerin düzeltilmesi, başlangıç, primer perkütan koroner girişim veya fibrinolizle reperfüzyon tedavisi ve antitrombotik tedavinin başlatılması çok önemlidir.
AAA rüptürünün tanısı eşlik eden patolojiyle karıştırılır ve koroner arter hastalığı(KAH) sıklıkla mevcuttur.(1) Koroner arter hastalığı olan 65 yaş üstü hastalarda AAA insadansı % 14, KAH olmayan hastalarda ise %3 olarak bulunmuştur. AAA, ateroskleroz risk faktörlerinin hepsini olmasa da bazılarını KAH ile paylaşır. (2)

ST Yükselmeli Miyokard Enfarktüsü (STEMI) ve rüptüre AAA hayatı tehdit eden, hızlı müdahale edilmesi gereken morbiditesi ve mortalitesi yüksek hastalıklardandır. STEMI hastaları için antiplatelet, antikoagülan tedavi hayati önem taşır ve ikincil kaygıların (yani kanama diyatezleri) optimal olmayan sonuçları kabul edilebilir – nadir durumlarda, yaşamı tehdit eden başka bir durum maskelenebilir ve bunun tedavisi doğrudan birincisine aykırı olabilir.(3)

İki mortal tanı alan olgumuzdaki gibi hastalarda hızlı multidispiliner yaklaşım mortalitenin azaltılmasına yardımcı olacaktır.

EKG'de ST segment elevasyonu olup ani kardiak arrest gelişen hastanın yönetiminde klinisyenin öngörüsü ve başvuru şikayetleri hastanın evaluasyonunda bize yol gösterecektir. Rüptüre AAA tanısı akılda bulunması gereken ayırıcı tanılar arasındadır. Aynı hastada iki mortal hastalığın bulabileceği unutulmamalıdır.

Anahtar Kelimeler: STEMI, Abdominal aort anevrizması,Acil servis, Rüptüre anevrizma

Resim 1

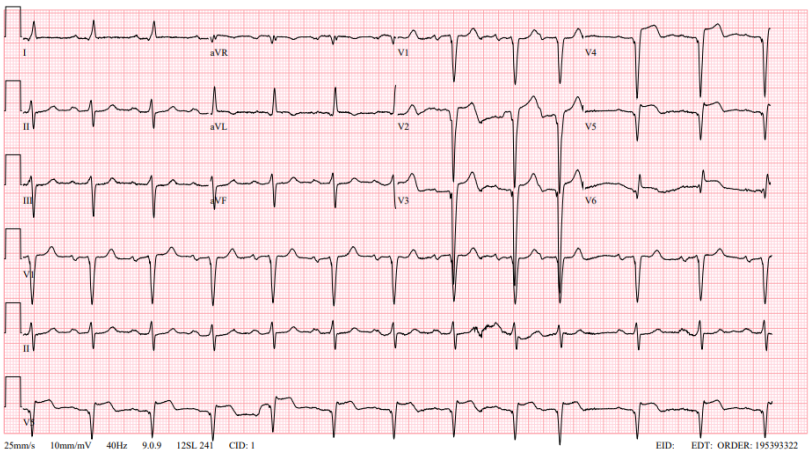

STEMI EKGsi

Resim 2

Rüptüre Abdominal Aort Anevrizması

Resim 3

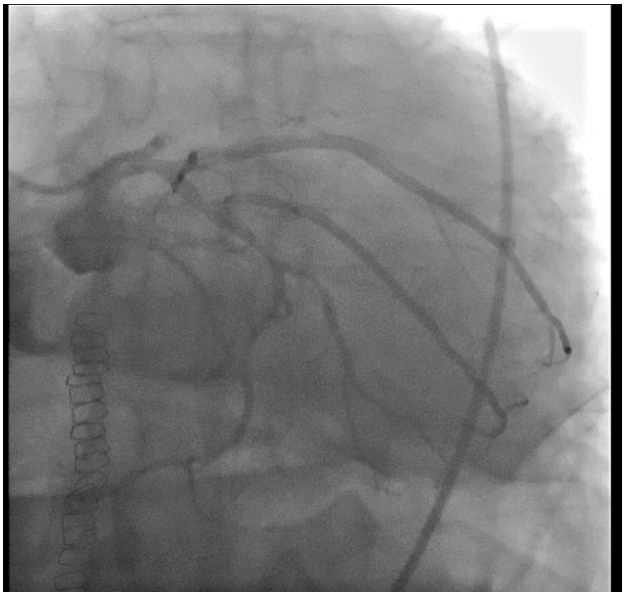

Primer Perkütan Anjiografisi

S-08

AKCİĞER METASTAZI YAPAN GERM HÜCRELİ TÜMÖR

Mazlum KILIÇ, Yunus Emre GEMİCİ
Sağlık Bilimleri Üniversitesi, Fatih Sultan Mehmet Eğitim ve Araştırma Hastanesi Acil Tıp Kliniği, İstanbul

GİRİŞ: Akciğer metastazlarının %7-10'u testiküler karsinomlardan kaynaklanmaktadır. Koryokarsinom, yüksek metastaz potansiyeline sahip testisin germ hücre kökenli bir tümörüdür. Biz bu sunumumuzda sizlerle Acil servisimize solunum sıkıntısı şikayeti ile başvurup germ hücreli tümörü teşhisi konulmuş hastayı konuşmak istedik.

OLGU:38 yaşında erkek hasta, acil servise solunum sıkıntısı şikayeti ile başvurdu. Öyküsünde 2 gün önce göğüs hastalıkları hastanesinden taburcu edildiği 3 gün serviste benzer şikayetlerle tetkik edildiği tüberkülozdan şüphelenildiği ama tetkiklerinde bir şey çıkmadığını ifade etti. Öksürüğünün olduğunu ama göğüs ağrısı, balgam ve ateşinin olmadığını ifade etti. İshal, kabızlık tariflemiyordu. Travma öyküsü yoktu. Öz geçmişinde; astım ve diabetes mellitus mevcuttu. IV ilaç kullanımı yoktu, 2 yıl öncesine kadar smoker olduğunu ifade etti. Soy geçmişinde özellik yoktu. İlaç olarak metformin salbutamol ve moksifloksasin kullanıyordu.

Acil başvurusunda vital bulguları Ateş: 36,3°C, TA:110/70 mmHg, Nb:124/dk ve sO2:%93. Fizik muayenesinde GKS: 15, bilinç açık, koopere, oryante idi. Kalp sesleri aritmik üfürüm yok. Akciğer sesleri takipneik kaba ve bilateral orta zonlara kadar ral mevcuttu. Batın rahat defans veya rebound yoktu. EKG: normal sinus ritminde, iskemi bulgusu yoktu. Diğer sistem bulguları olağandı. Bakılan tetkiklerde lökosit:18,900/mm3(4,000-10,000/mm3), hemoglobin:7.8 g/dl (12,00-14,00 g/dl) platelet:884.000 (100.000-400.000/mm3) CRP: 15,76 mg/L (0-0,5 mg/L) Kreatinin:0.87 mg/dl (0.75-1.25 mg/dl) Kan üre azotu:13 mg/dl (8.9-20.6 mg/dl) idi. INR: 1.88. Kan gazında; Ph:7.45 (7.35-7.45), PCO2:27.9 mmHg (32.0-48.0 mmHg), sO2:%89.9 (%95-98), HCO3:20.7(22-26 mEq/L)Bakılan diğer parametreler normal sınırlar içerisindeydi.

Hastada dispne ayırıcı tanıları için bilgisayarlı tomografi (BT) planlandı. BT '' Her iki hemitoraksta diffüz invaze görünümde nodül imajlari izlenmistir (primer tm?, ileri düzey metastaz?) (Resim 1).'' şeklinde rapor edildi. Hastanın hikayesi tekrar tümör açısından sorgulandı hasta 1 ay önce testiste kitle sebebiyle üroloji polikliniğine gittiği MR çekildiği ama sonuçlarını almaya gitmediği öğrenildi. Hastanın üroloji poliklinik notu;'' MR da sağ testiste 6cm malign kitle(Resim 2) AFP:1793 ve LDH:1370 sonuçları çıkmış hasta sonuçlar ile polikliniğe başvurmamıştır.'' şeklindendir. Hasta Göğüs hastalıkları ve Üroloji kliniği tarafından değerlendirilip tedavi edilmek üzere interne edildi.

SONUÇ: Akciğerler metastatik tümörler açısından oldukça sık rastlanan bölgelerdir. Geniş otopsi serilerinde toraks dışı malignitesi olan hastaların %20-54'ünde akciğerde metastaz saptanmıştır [1-3]. En sık meme, uterus, böbrek, kolon, baş ve boyun tümörleri olmakla birlikte [3], koryokarsinom, osteosarkom, testiküler tümörler, Ewing tümörü, tiroid karsinomları da akciğere sıklıkla metastaz yapabilmektedir [4,5]. Pulmoner metastazlarda tipik radyolojik görünümler arasında değişik boyutlarda yuvarlak dansite artışları (hemotojenik yayılım) veya intersitisyel kalınlaşma (lenfanjitis karsinomatoza) yer almaktadır(5-7). Hemorajik metastazlar en sık koryokarsinomda görülmekle birlikte, diger anjio sarkom ve böbrek hücreli karsinom gibi vasküler tumörlerde de olabilmektedir. Akciger grafisinde tespit edilen soliter pulmoner nödüllerin bening kaynaklı olmaları beklenirken multiple nodüller güçlü bir şekilde metastatik tumörü düşündürür. Fungal ve bakterial enfeksiyonlar alveolar sarkoidozis, romatoid nodüller ve Wegener granülomatozisi ise bu beklentinin istisnasını oluşturur.

Bu olguyu sunmadaki amacımız, yaygın akciger lezyonları ile başvuran ve ağır dispnesi olan genç erkek hastalarda testiküler tümörler ön planda düşünülmesi, tanı aşamasından hemen sonra agresif tedavi uygulandığında iyi yanıt oranları elde edilebileceğini vurgulamaktır.

Anahtar Kelimeler: grem hücreli tümör, akciger metastazı, acil servis, dispne

S-09

BİLGİSAYARLI TOMOGRAFİ NEGATİF SUBARAKNOİD KANAMA

Mazlum KILIÇ, Mehmet ZEFTCİ
Sağlık Bilimleri Üniversitesi, Fatih Sultan Mehmet Eğitim ve Araştırma Hastanesi Acil Tıp Kliniği, İstanbul

GİRİŞ: Subaraknoid kanama (SAK); kanın beyin omurilik sıvısına (BOS) geçmesi durumudur. Sıklıkla anevrizma rüptürü (% 85) sonrasında ortaya çıkar (1-3) SAK hızlı ve doğru bir şekilde yönetilmelidir. Baş ağrısı SAK'ta acil servise en sık başvuru sebebidir (4). Acil servise başvuran SAK'lı hastalarda yanlış tanı oranı % 5 olarak rapor edilmiştir (1-3). Bu olgu sun umun da sizinle acil servisimize baş ağrısı ile gelen BT negatif sak hastasını konuşmak istedik.

OLGU: 53 yaşında erkek hasta, acil servise şiddetli baş ağrısı şikayeti başvurdu. Öyküsünde baş ağrısının 3 gün önce başlamış olduğu ve giderek şiddetlendiği öğrenildi. Bu ağrısının hayatının en şiddetli baş ağrısı olduğunu ve bir kez de kustuğunu ifade etti. Ateş üşüme titreme enfeksiyon odağı tariflemiyordu. Travma öyküsü olmayan hastanın karbon monoksit maruziyeti yoktu. Hipertansiyon hastalığı mevcuttu. Soy geçmişinde özellik yoktu. ilaç kullanmıyordu.

Acil başvurusunda vital bulguları Ateş: 36,0°C, TA:146/95 mmHg, Nb:95/dk ve sO2:%95. Fizik muayenesinde GKS: 15, bilinç açık, koopere, oryante idi. Nörolojik muayene de IR+/+ izokorik motor duyu defisit yok. Akciğer ve kalp sesleri doğal. Batın rahat defans veya rebound yoktu. Rektal muayenede ampulla boştu prostat ele geliyordu. EKG: normal sinüs ritminde, taşikardik ve iskemi bulgusu yoktu. Diğer sistem bulguları olağandı.

Bakılan tetkiklerde lökosit:10,400/mm3(4,000-10,000/mm3), hemoglobin:14.7 g/dl (12,00-14,00 g/dl) platelet:211.000 (100.000-400.000/mm3) CRP: 0,49 mg/L (0-0,5 mg/L) Kreatinin:0.96 mg/dl (0.75-1.25 mg/dl) Kan üre azotu:16 mg/dl (8.9-20.6 mg/dl) idi. INR:0.9 (0.75-1.27) Karboksihemoglobin: 1.2 %. Bakılan diğer parametreler normal sınırlar içerisindeydi.

Hastada baş ağrısı ayırıcı tanıları için bilgisayarlı tomografi (BT) planlandı. Beyin BT '' Intrakranial kanama izlenmedi.'' şeklinde rapor edildi. (Resim 1). Baş ağrısı devam eden hastada SAK şüphesi devam eden hastaya lomber ponksiyon(LP) planlandı. Yapılan LP de hemorajik gelen oldu. Alınan materyalde ksantokromik görünüm tespit edildi (Resim 2). BOS hücre sayımı:118 lökosit / mm3 109.000 eritrosit / mm3 % 54 lenfomonositer olarak rapor edildi.

Hasta BT Negatif SAK olarak değerlendirildi. Hasta beyin cerrahi kliniği ve nöroloji kliniği tarafından değerlendirilip interne edildi.

SONUÇ: Hepimizin bildiği üzere SAK subaraknoid aralığa kan sızması ile oluşur. Mortalitesi (%25-50) ve morbiditesi (%30-35) oldukça yüksek olan bu hastalık bazen, baş ağrısı dışında hiçbir şikayet olmaksızın da karşımıza çıkmaktadır (5-6). Bu hastalarda erken tanı koymak mortalite ve morbidite üzerinde etkili olduğundan hızlı hareket etmek oldukça önemlidir. Klasik bilgi, BT'nin SAK'ı tanımadaki duyarlılığının semptomların başlangıcından sonraki ilk 12-24 saatte yüksek olduğunu belirtilmektedir. Bu süre içerisinde BT'nin sensitivitesi %98 olarak belirtilmiştir, 24. saatin ardından ise %90'lara düştüğü bilinmektedir. BT normal olarak tespit edilen hastalarda ise SAK şüphesi devam ediyorsa, LP yaparak ksantrokromi ve eritrosit sayımı yapmak gerekir. BOS'ta ksantrokromi gelişmesi 12 saat aldığından ve acil servislerde bizim bu süreyi dolmasını bekleyecek zamanımız çok olmadığından, daha ziyade alınan 3. ve 4. tüpte eritrosit sayımı yaparak daha hızlı bir şekilde sonuca ulaşılabilir.
Şiddetli baş ağrısı kliniği ile acil servise başvuran olgularda en çok kullanılan radyolojik tetkik kontrastsız BT incelemedir. Ancak kontrastsız serilerde SAK saptanmaması rüptüre anevrizma tanısından

uzaklaştırsa da anevrizma varlığını dışlamamaktadır. LP BT negatif hastalarda SAK konusunda yol göstericidir.

Anahtar Kelimeler: Subaraknoid kanama, acil servis, lomber ponksiyon, baş ağrısı,

Resim 1

NORMAL BT

Resim 2

LP

Resim 3

BOS SIVISI

S-10

BİLATERAL MASİF PULMONER TROMBOEMBOLİ HASTASINDA ENTEGRE PULMONER INDEKS MONİTÖRİZASYONUN HASTA TAKİBİNDE ETKİNLİĞİ

Dilay SATIMIŞ, Erdem ÇEVİK
SBÜ Sultan 2. Abdülhamid Han Eğitim ve Araştırma Hastanesi, İSTANBUL

GİRİŞ: Pulmoner tromboemboli (PTE), solunum sıkıntısı ile başvuran hastalarda sık görülen bir acil durumdur. Özellikle derin ven trombozu, malignite, immobilizasyon, pıhtılaşma bozuklukları ve majör ortopedik travmalar PTE'nin en sık nedenleridir (1). Acil servise (AS) senkop nedeniyle başvuran hastalarda hemodinamik rezervde de azalma olması sebebiyle başvuru kriterleri arasında senkop önemlidir (2). Entegre pulmoner indeks (EPI) algoritması da, oksijen saturasyonu (SpO2), end-tidal karbondioksit (ETCO2), solunum hızı ve kalp atış hızı parametrelerini kullanan ve bu değerlerin ortalamasını bir indeks elde etmek için matematiksel bir modelde birleştiren, invazif olmayan, gerçek zamanlı sürekli bir monitorizasyon cihazıdır (3,4). Biz de bu olgu sunumunda, AS'te senkop etiyolojisini araştırmak için takip ettiğimiz kritik hastada EPI monitörizasyonunun hasta takibinde etkinliğini değerlendirmeyi amaçladık.

OLGU: 69 yaşında erkek hasta solunum sıkıntısı ve baş dönmesi sonrası tam senkop şikayetiyle 112 ile AS'e başvurdu. AS'te ilk değerlendirilmesinde genel durumu orta, bilinci konfüze olan hastanın fizik muayenesinde anlamlı bir bulgu saptanmadı.Wells Skoru 1,5, Modifiye Geneva skoru 1 idi. Yatak başı ekokardiyografik değerlendirmesinde sağ ventrikül iç boyutu 52 mm, dilate idi ve sağ ventrikülde 33x14 mm çapında trombüs mevcuttu. Yatakbaşı 10. dakika EPI değeri 3, kritik değer olarak hesaplandı. Multidedektörlü Torax Bilgisayarlı Tomografi (BT) görüntülemesinde bilateral masif PTE saptandı ve AS'te trombolitik tedavi başlanarak yoğun bakım ünitesine (YBÜ) yatışı planlandı (ŞEKİL 1). Sonuç olarak, senkop etyoloji araştırmak üzere AS'te takip edilen, yatak başı EPI monitörizasyonu 3 olan hastanın, multidedektörlü Torax BT görüntülemesinde kritik değeri ile uyumlu bilateral masif PTE mevcuttu ve trombolitik tedavisi AS'te başlanarak YBÜ'nde takibi sonrası, hemodinamik olarak stabil durumda servis takibine alındı.

SONUÇ: Günümüzde PTE AS başvuruları arasında en sık yer alan kardiyolojik acillerdendir. Ancak non-spesifik bulgular ile başvurular hastalarda erken tanıyı ve zamanında tedavi planlamasını zorlaştırabilmektedir. VTE vakalarının da %30'u da belirgin predispozan faktör olmaksızın tanı almakta ve non-spesifik semptom ve bulgular ile başvurular da hastaların AS'te zamanında ve etkin tedavi planlamasını geciktirmektedir. Kritik hastalarda da erken tanı ve tedavi hasta surveyi için önemlidir (5). Yapılan çalışmalarda da kritik hasta takibinde, yatak başı monitorizasyon ile birlikte SpO2, ETCO2, kan basıncı ve elektrokardiyografi ile değerlendirmenin gerekliliği ve solunumsal yetmezliği öngörmede EPI monitorizasyon ile hasta takibinin de etkili olabileceği vurgulanmıştır (6,7).Bizim olgu sunumumuzda da 69 yaşında erkek hasta nefes darlığı, genel durum bozukluğu ve senkop şikayetleri ile acil servise başvurdu.Biz AS'te non-spesifik bulgular ile başvuran hastamızın vital parametrelerini, yatak başı monitorizasyon ile takip ettik ve laboratuvar parametrelerini değerlendirdik ve vital ve nörolojik bulgularına göre tetkik ve tedavi kararı verdik.Takiplerimizde hastamızın GKS'si 15, EPI monitörizasyon değeri 3 (kritik) idi. Senkop etiyolojisi araştırdığımız,yatak başı monitörizasyon değeri kritik olan hastamızın ekokardiyografisinde sağ ventrikül iç boyutu 52 mm, dilate idi ve sağ ventrikülde 33x14 mm çapında trombüs ve Torax BT görüntülemesinde de bilateral masif PTE görüntüsü mevcuttu ve mevcut kliniği açıklamakta idi. Bizim çalışmamızda da olduğu gibi, non spesifik klinik bulgular ile başvuran kritik hastalarda yatak başı EPI monitörizasyonun kardiyak ve solunumsal patolojileri erken dönemde ayırt etmemize yardımcı olabileceğini ve bu konuda daha fazla vaka içeren çalışmalar yapılmasının da etkili olabileceğini düşünüyoruz.

Anahtar Kelimeler: Entegre Pulmoner Indeks, kardiyopulmoner aciller, pulmoner tromboemboli, senkop

Şekil 1: Multidedektör Torax Bilgisayarlı Tomografi: Her iki ana pulmoner arterde masif trombemboli ile uyumlu dolum defektleri

S-11

ACİL SERVİSTE OPTİMAL OBSESYON HAYAT KURTARIR *ŞÜPHE VARSA KLİNİK KARARI TEKRAR DÜŞÜN!*

Fatma İrem ÖZKAN, Mihraç KABASAKAL, Ramazan KÖYLÜ, Nazire Belgin AKILLI
Konya Şehir Hastanesi, Acil Tıp Kliniği, Konya

GİRİŞ: Streptococcus pneumoniae erişkin çağın yüksek morbidite ve mortaliteden sorumlu en sık menenjit etkenidir. Bu olgu sunumunda acil servise ayaktan başvuran bir vakanın pnömokok menenjiti tanısı alması ve karar verici acil tıp hekiminin önemli rolü tartışılmaktadır. Yoğun acil servislerde çalışmak eksik veya hatalı tanı için tek başına risk faktörüdür. Hayati hatalardan kaçınmak için ise klinik şüphe devam ettiğinde optimal obsesyon geliştiren bir doktorun hastayı tekrar değerlendirmesi hayat kurtarır.

OLGU: 55 yaş kadın hasta acil servise ayaktan baş ağrısı şikayeti ile başvurdu. Bilinen Diyabet Mellitus, Hipertansiyon olan hastanın 2 gün önce otit nedeniyle poliklinik başvurusu olduğu ve sık kulak enfeksiyonu geçirdiği öğrenildi. Fizik muayenesinde ateş 37 C, uykuya eğilimli, ense sertliği pozitifti. Diğer sistem muayenelerinde özellik yoktu.

Tam kan sayımında lökosit 13,61 10^3/mm3 (%86.1 polimorf nüveli lökosit) CRP 55.5 mg/dL idi. Beyin BT'de otomastoidit, pansinüzit ve pnömosefali mevcuttu. Hasta ilk olarak nörolojiye konsülte edildi, ilgili branş konversiyondan şüphelendi. Konversiyon ön tanısı klinik şüphemizi açıklamadı. Travma veya kraniyal cerrahi öyküsü olmayan hastada pnömosefali varlığı menenjit düşündürdü, enfeksiyon hastalıkları konsültasyonu istendi. Lomber ponksiyon yapıldı. BOS incelemesinde görünüm bulanıktı, direkt mikroskobik incelemede çok sayıda PMNL saptandı. BOS Proteini 300.5 mg/dL, glukoz 179.6 mg/dL, eş zamanlı kan glukozu 382 mg/dL bulundu. BOS Gram boyama her sahada 1-2 lökosit ve gram pozitif kok görüldü.

Pürülan menenjit tanısı doğrulanan hasta ampirik Meropenem+ Vankomisin+ Dekort tedavisi başlanarak yoğun bakım ünitesine yatırıldı. Hastanın serum kültür sonucu Streptococcus pneumoniae pozitif geldi. Yoğun bakım takibinde nörolojik semptomları tamamen gerileyen hasta tedavisi 14 güne tamamlanarak şifa ile taburcu edildi.

SONUÇ: Acil servisler, sağlık hizmetlerinin en yoğun şekilde devam ettiği, günün tüm saatlerini kapsayan ve birçok farklı uzmanlık alanına giren hastalara bir arada bakılan sağlık birimleridir. Acil servislerde, her gün yüzbinlerce hasta için yatış/sevk/taburculuk kararı verilir. Bu aynı zamanda, her gün yüzbinlerce defa karar hatası potansiyeliyle yüzleşildiği anlamına da gelir. Bu yoğun tempoda çalışırken hepimiz yapılabilecek hataların ciddi mortalite ve morbidite nedeni olabileceğini biliriz. Hatalardan kaçınmak için şüphede kalınan durumlarda hastaları yeni bir gözle değerlendirmek hayati önem taşır.

Otit uygun şekilde tedavi edildiğinde çoğunlukla kalıcı sekel bırakmadan iyileşir. Ancak seyrinde menenjit gibi yaşamı tehdit edebilen komplikasyonlar gelişebilir. Mortalite oranları; tedavi edilmeyen hastalarda %100'e yakınken, uygun tedavi edilen erişkinlerde %25 olan menenjit kötü prognozu düşünüldüğünde bir an önce antibiyotik tedavisinin başlanması gereken medikal bir acildir. Hastamızın yakın zamanda başka ateşli enfeksiyon öyküsünün olmaması nedeniyle tekrarlayan otit enfeksiyonunun bakteriyemi odağı olabileceği düşünüldü.

Herhangi bir kafa travması veya geçirilmiş kranial cerrahi öyküsü olmayan hastanın beyin tomografisinde pnömosefali görülmesi tanıya götüren diğer bulguydu. Literatürde pnömokokal menenjit sonrası gelişen vakalardan nadir olarak bahsedilmektedir. Bizim vakamızda görülen

pnömosefalinin menenjit akla getirmesi kritikti.

Acil serviste bazen hastanın öyküsü ön yargı açısından risk oluşturabilir ve anksiyete, panik bozukluk gibi tanılar çok yanıltıcıdır. Hastamızın ilk değerlendirmesinde konversiyon düşünülmesi hastanın geçmişinde psikiyatrik durumlara yatkınlığından dolayı önyargılı bir yaklaşım olabilirdi.

Sonuç olarak hastanın kliniğinin acil doktorları tarafından tekrar değerlendirilmesi hastanın atlanmaması gereken hayati bir tanısının konulmasını sağlamıştır. Ülkemizin kaotik ve kalabalık acil servis ortamında hata yapmamak neredeyse imkansızdır. Hatalardan kaçınmak için tüm hastalarda optimal bir obsesyon geliştirmek, standart algoritmlerle yaklaşmak ve hep hastanın tarafında kalmak hayat kurtarır.

Anahtar Kelimeler: otit, pürülan menenjit, Streptococcus pneumoniae

BEYİN BT

Sol mastoid kemik komşuluğunda, pontoserebellar köşede ve kuadrigeminal sisternde pnömosefali ile uyumlu hava değerleri izlendi.

BEYİN MR

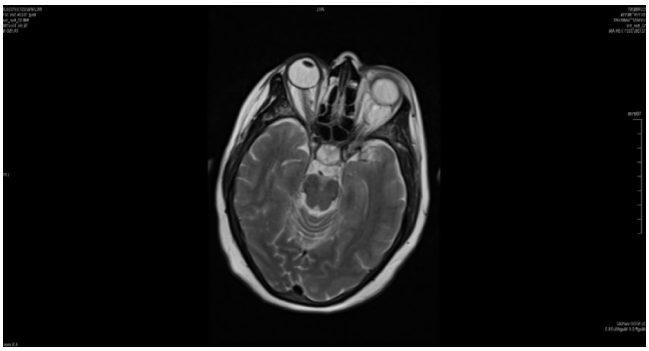

Bilateral Meckel Cave belirginleşmiştir. Her iki optik sinir çevresinde periferik BOS mesafesi artmıştır.

TEMPORAL KEMİK BT

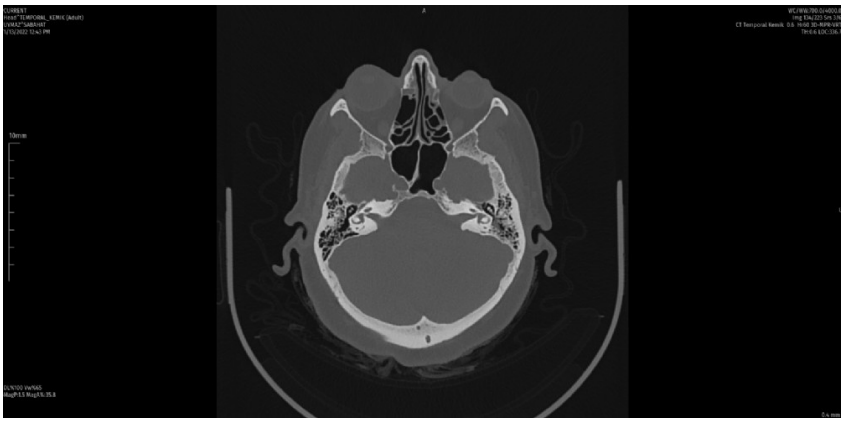

Sol mastoid hava hücreleri içerisinde seviye veren efüzyon otomastoidit, paranazal sinüslerde yaygın mukoza kalınlaşmalar pansinüzit izlendi.

S-12

ACİL SERVİSİNTEN BÖBREK YARALANMASI SEBEBİYLE ÇOCUK CERRAHİSİ BÖLÜMÜNE DANIŞILAN HASTALARIN DEĞERLENDİRİLMESİ

İncinur GENİSOL, Osman UZUNLU
Denizli Pamukkale Üniversitesi Tıp Fakültesi Çocuk Cerrahisi Anabilim Dalı

AMAÇ: Pediatrik hasta popülasyonunda karın travmaları oldukça sık görülmektedir. Bu popülasyonda özellikle, künt karın travmalarında, erişkin popülasyona göre daha sık böbrek yaralanması görülür çünkü çocukların fiziksel boyutlarına göre böbrek, batın içinde daha geniş yer kaplar. Genellikle parankim hasarlanması olarak görülen yaralanmalarda böbreklerin alt lobu en sık etkilenen bölümdür.. Bu popülasyonda oluşan künt karın travmaların %90'ı genitoüriner travmayı içerirken bu hastaların yalnızca %10-20'sinde böbrek travması vardır. Çocuklarda özellikle futbol, hokey ve bisiklet yaralanmaları künt renal travmaya sebep olan sık nedenlerdir. Bu hastalarda renal travma ile birlikte, kapalı kafa travması ve ekstremite yaralanmaları da sıklıkla görülür.
Penetran travmaların ise %3 ila 6'sında böbrek travması bulgularına rastlanır.Bu popülasyonda ateşli silah yaralanmaları penetran renal travmasının en sık nedenidir.
Bu çalışmanın amacı acil servise böbrek travması ile gelen çocuk hastaların, ilk başvurudaki öykü, tetkik ve takiplerinin cerrahi müdahale kararındaki önemini değerlendirmektir.

GEREÇ ve YÖNTEM:Çalışmaya 0-18 yaş aralığında olup, Denizli Pamukkale Üniversitesi acil servisinden çocuk cerrahisi anabilim dalına, 2021 yılı boyunca böbrek travması nedeniyle konsülte edilen hastalar dahil edildi. Bu hastalar yaş, cinsiyet, takip edilen gün sayısı, hemoglobin takip durumu, transfüzyon ihtiyacı, geliş evreleme skorları, eşlik eden ek travmatik bulgular ve travma tipine göre sınıflandı. BULGULAR:Çalışmaya 8 hasta dahil edildi. Hastaların en küçüğü 6 en büyüğü 17 yaşında olup, 1'i kız, 7'si erkek hastaydı. Hastaların 2'si motorsiklet kazası, 2'si araç dışı trafik kazası, 1'i araç içi trafik kazası, 1'i bisikletten düşme, 1'i yüksekten düşme, 1'i aynı zeminde sert isme çarpma olarak acil servise başvurdu. 7 hastanın geliş evreleme skoru 2 olarak hesaplanırken, 1 hastanın evrelemesi 4 olarak hesaplandı. Hastalardan 1'inde karaciğer/dalak laserasyonu ve patella fraktürü görülürken, hastaların 2'sine pelvis fraktürü, 1'ine femur fraktürü ve 1'ine tibia fraktürü eşlik etti. Geri kalan 3 hastada ek yaralanma görülmedi. 3 hastada takip esnasında hemoglobin düşüşü olmazken, 3 hastada yaklaşık 1 birim, 2 hastada ise yaklaşık 2 birim hemoglobin düşüşü oldu. 4 hastaya kan transfüzyonu yapıldı. Hastalar, en kısa 7 gün ve en uzun 40 gün takip edildi.

SONUÇ: Hastaların hiçbirine acil veya efektif cerrahi girişim planlanmadı ve hiçbirinde mortalite görülmedi. Çalışmaya dahil edilen hastaların cerrahiye alınıp alınmamasında; hastaların vitalleri, hemoglobin takip skorları ve geliş evreleme skorları etkili oldu.
Pediatrik popülasyonda böbrek travması nadir gibi gözükse de erişkin hastalara göre daha sık oluşmaktadır. Ancak erişkin hastalardaki gibi agresif girişimden çok, bu popülasyondaki hastaların konservatif izlenmesi önerilmektedir.

Anahtar Kelimeler: çocuk cerrahisi, böbrek travması, abdomen yaralanması

S-13

ACİL SERVİSTE KENDİNE YER BULMAYA ÇALIŞAN SEDATİF: DEKSMEDETOMİDİN

Bahadır ARSLAN, Sercan YALÇINLI, İlhan UZ
Ege Üniversitesi Acil Tıp Anabilim Dalı, İzmir

AMAÇ: Deksmedetomidin, genellikle yoğun bakımlarda kullanılan santral a2 agonist etkisiyle sedoanaljezi sağlayan sempatolitik bir ajandır. Yoğun bakım ünitelerinde son yıllarda özellikle solunum yetmezlikli hastalarda kullanımıyla hasta iyileşmesi üzerine olumlu etkiler gösterdiğini bildiren yayınlar bulunmaktadır. Ancak acil servislerde deksmedetomidin kullanım endikasyonları ve yan etkileri ile ilişkili yeterli veri bulunmamaktadır. Bu çalışmada bir üniversite acil servisinde deksmedotimidin kullanılan hastalarla ilgili tanımlayıcı bilgiler verilmesi amaçlanmıştır.

GEREÇ ve YÖNTEM: Deksmedetomidin, genellikle yoğun bakımlarda kullanılan santral a2 agonist etkisiyle sedoanaljezi sağlayan sempatolitik bir ajandır. Yoğun bakım ünitelerinde son yıllarda özellikle solunum yetmezlikli hastalarda kullanımıyla hasta iyileşmesi üzerine olumlu etkiler gösterdiğini bildiren yayınlar bulunmaktadır. Ancak acil servislerde deksmedetomidin kullanım endikasyonları ve yan etkileri ile ilişkili yeterli veri bulunmamaktadır. Bu çalışmada bir üniversite acil servisinde deksmedotimidin kullanılan hastalarla ilgili tanımlayıcı bilgiler verilmesi amaçlanmıştır. BULGULAR:Çalışmaya 18 hasta dahil edildi. Hastalarının %72.7'sini (n:13) erkek cinsiyet oluşturdu. Yaş medyan değeri 47 (ÇAA: 33-67) olarak belirlendi. Hastaların Acil Servis'e başvuru gerekçelerinin %27,8'i (n=5) ajitasyon-saldırganlık, %22,2'si (n=4) nefes darlığı, %16,7 'si (n=3) multiple travma, %16,7 'si (n=3) kardiyo-pulmoner arrest, %5,6'sı (n=1) karın ağrısı, %5,6'sı (n=1) suisidal düşünce, %5,6'sı (n=1) epileptik nöbet ile ilişkili bulundu. Deksmedotimidinin hastaların %52,6'sında (n=10) anksiyolitik ve %47,4'sinde (n=8) sedasyon amacıyla kullanıldığı saptandı. Anksiyolitik amaçlı kullanımların %20'si (n=2) noninvaziv mekanik ventilasyon tolerasyonu ile ilişkiliydi. Deksmedetomidin başlanan hastaların %11,7'si (n=3) haricinde ilaç öncesi ve sonrasında diğer sedatif ilaçlara ihtiyaç duyulduğu belirlendi. Bu üç hastanın tanısı sırasıyla koledokolitiazis, travmatik subdural kanama ve pnömoniydi (Bkz: Resim1). Hastaların %22.2'sinde (n=4) deksmedotimidine bağlı olduğu düşünülen komplikasyon gelişti. Bu komplikasyonlar bradikardi ve hipotansiyon(n=2), yalnız bradikardi (n=1) ve yalnız hipotansiyon (n=1) olarak saptandı. Komplikasyon gelişenlerin %50'sinde (n=2) ilaç kesilmedi, %50'sinde (n=2) vazopressör tedaviye ihtiyaç duyulduğu belirlendi. Komplikasyon gelişen hastaların tanıları pulmoner emboli, bipolar bozukluk, madde etkisi ve rabdomiyoliz ile ilişkiliydi.

SONUÇ: Deksmedetomidin kullanım alanları; yoğun bakım sedasyonu, prosedürel sedasyon, mekanik ventilasyon uyum sedasyonu, hibernasyon ve anksiyolizistir. Çalışmamızda deksmedotimidinin mekanik ventilasyon ilişkili süreçlerde ve ajitasyon, saldırganlık görülen hastalarda hibernasyon amacıyla kullanımının öne çıktığı belirlenmiştir. İlaç verilen hastaların 2/3'ünde ek sedatif veya anksiyolitik tedavi ihtiyacı duyulduğu gözlenmiştir. Bu durumun özellikle ajitasyon-saldırganlık şikayetleri olan hastalarda belirginleştiği saptanmıştır. Deksmedetomidine bağlı en sık karşılaşılan yan etkiler bradikardi ve hipotansiyon olup, bu yan etkiler özellikle 24 saati geçen infüzyonlarda görülmektedir. Çalışmamızda da benzer yan etkiler saptanmakla birlikte, mortalite veya entübasyon gibi kötü sonlanımla ilişkili yan etki gözlenmemiştir. Literatürde deksmedotimidinin ketamin gibi solunum merkezini baskılamadığı ve hava yolu ilişkili yan etkilerin az görüldüğü bildirilmektedir. Ülkemizdeki diğer sedasyon ajanlarına göre fiyatının yüksek olması, intramusküler olarak kullanılamaması ilacın yaygın kullanabilirliğini kısıtlamaktadır. Pediatrik açıdan kullanılabilir olması, yan etki profili, analjezi özelliği, hasta ve klinisyen memnuniyeti öne çıkan yönleridir. Deksmedetomidin acil servis için önemli ve güvenli bir alternatif olduğunu kanıtlamak için daha fazla kanıta ihtiyaç vardır.

Anahtar Kelimeler: Deksmedetomidin, sedasyon, acil servis

Deksmedetomidin Verilen Hastaların Başvuru Özellikleri, Ek Tedavi İhtiyacı Durumu

Tablo 1 Deksmedetomidin Verilen Hastaların Başvuru Özellikleri, Ek Tedavi İhtiyacı Durumu

Hasta No	Başvuru Şikayeti	Deksmedetomidin Öncesi Sedoanaljezi İhtiyacı	Deksmedetomidin Sonrası Sedoanaljezi İhtiyacı	Deksmedetomidin Verilme Nedeni
1.	Nefes Darlığı	MDZ	Yok	Anksiyolitik
2.	Karın Ağrısı	Yok	Yok	Anksiyolitik
3.	Nöbet	MDZ+PRO	Yok	Anksiyolitik
4.	Nefes Darlığı	MDZ	MDZ	Anksiyolitik
5.	Multiple Travma	Yok	Yok	Sedasyon
6.	Ani Kardiyak Arrest	Yok	KET	Sedasyon
7.	Ajite-Saldırganlık	NAL+MDZ+KET	NAL+PRO+MDZ	Anksiyolitik
8.	Ajite-Saldırganlık	NAL+PRO+MDZ+KLX	NAL+MDZ+KET+PRO	Anksiyolitik
9.	Nefes Darlığı	MDZ	MDZ	Sedasyon
10.	Ajite-Saldırganlık	NAL+MDZ+OLZ	MDZ	Anksiyolitik
11.	Arrest	MDZ	MDZ	Sedasyon
12.	Ajite-Saldırganlık	OLZ+NAL+MDZ+PRO	MDZ+PRO	Anksiyolitik
13.	Multiple Travma	MDZ+PRO	PRO	Sedasyon
14.	Multiple Travma	Yok	KET	Sedasyon
15.	Suisidal Düşünce	OLZ+KLX+NAL+MDZ	MDZ+NAL+LOR	Anksiyolitik
16.	Nefes Darlığı	Yok	Yok	Sedasyon
17.	Ani Kardiyak Arrest	MDZ+PRO	PRO	Sedasyon
18.	Ajite-Saldırganlık	MDZ+PRO	Yok	Anksiyolitik

PRO: Propofol , MDZ: Midazolam, KET: Ketamin, KLX: Klopiksol, NAL: Nörodol+Akineton+Largaktil OLZ: Olanzapin, LOR: Lorazepam

S-14

COVID-19 HASTALARINDA AKCİĞER TUTULUMU İLE C-REAKTİF PROTEİN ARASINDAKİ İLİŞKİ

Abuzer ÖZKAN
S.B.Ü Ümraniye Eğitim Araştırma Hastanesi

AMAÇ: Koronavirüs hastalığı COVİD-19, 2019 Aralık ayında whuan'da başladı. COVİD-19 Hastalığının tanısında ters transkripsiyon-polimeraz zincir reaksiyonu (rt-PCR) kullanılır. Hastalık semptomları çok geniştir. Semptomlar içerisinde en sık olanlar öksürük, nefes, darlığı halsizlik, eklem ve kas ağrıları, koku ve tat alamama vardır. Hastalığın ilerlemesi ve ölüm için risk faktörleri şunlardır ileri yaş, hipertansiyon, diyabet, kardiyovasküler hastalık, akciğer hastalığı, kronik böbrek hastalığı, malignite ve immün sistem hastalıkları. Hastalığın mortalitesi %0,4 il %7 arasında değişmektedir. Mortalite ile ilişkili biyobelirteçler lenfosit sayısında düşüklük, D-Dimer yüksekliği, C-reactive protein (CRP) yüksekliği, laktat ehidrogenaz enzim yüksekliği ve interleukin-6 yüksekliği olarak bulundu. Göğüs bilgisayarlı tomografisi (BT) pandemi başlarında en sık kullanılan görüntüleme metoduydu Hastaları izole etmek ve hastaneye yatırılması için kullanıldı. Bt hızlı ve etkili bir tanısal görüntüleme yöntemi olduğu için klinisyenlerin tercihi oldu. BT tek başına semptomatik tanı koymak için yeterli olmamaktadır. Göğüs BT bulguları olan hastalar CRP gibi inflamasyon belirteçleri ile desteklenmelidir. Biz bu çalışmada hastaneye yatırılan COVID-19 hastalarının göğüs BT bulguları ile CRP değeri arasında ilişkiyi araştırmayı amaçladık.

GEREÇ ve YÖNTEM: Bu çalışma retrospektif olarak Ümraniye Eğitim ve Araştırma Hastanesi acil servisinde yapıldı. Hasta verileri 1.01.2022 ile 1.01.2022 arasında toplandı. Çalışmamıza hastanemize COVID-19 semptoları ile başvuran ve rt-PCR sonuçları ile COVİD-19 oldukları doğrulanan hastalar alındı. Çalışmaya rt-PCR pozitif 18 yaş ve üzeri hastalar dahil edilmiştir. Çalışmada veriler, hastane bilgisayar tabanlı veri sisteminden elde edildi. Veriler Jamovi (Version 1.6.21.0; The Jamovi Project, 2020; R Core Team, 2019) kullanılarak analiz edildi. Hasta görüntülemeleri hafif, orta, ağır olarak üçe ayrıldı. Normal dağılıma uymayan değişkenler spearmen korelasyonu ile hesaplandı. Bir p 0,05'ten küçük ise istatistiksel olarak anlamlı kabul edildi.

BULGULAR: Çalışma için 148 hasta değerlendirildi. Bunlardan 49 tanesinin verileri tam olmadığından çalışmadan dışlandı. Sonuçta 99 hasta çalışmaya dahil edildi. Hastanın medyan yaşı çalışmaya dahil edilenlerin yaş ortalaması 60 (23-98) yıl ve %51,5 'i kadındı. CRP değeri ortanca değeri 78 mg/L (1.0-281) olarak bulundu. BSTI-CT ağırlık puanlamasına göre; arasında hafif, orta ve şiddetli tutulum şeklinde sıralandı. Bu tutulumların sıklıkları %40,4 (40), %35,4 (35) ve %24,2 (24) idi. CRP değerleri ile göğüs BT tutulum seviyeleri doğrusal olarak olarak değerlendirildi. İstatistiksel anlamlı ilişki bulundu (p <.001 Spearman testi).

SONUÇ: Çalışmamızda akciğer parankim tutulumu ile crp değerleri arasında pozitif yönde anlamlı bir ilişki bulundu (p<0.001). Zhang J ve arkadaşları yaptıkları çalışmalarda da CRP ile akciğer tutulumu arasında anlamlı ilişki olduğunu göstermişti (p<0.001) BT bulgularının sebebi akut interstisyel akciğer hasarının ve sitokin fırtınasının neden olduğu parankimal değişikliklerdir. Parankimal lezyonların dağılımı genellikle iki taraflı oluşur. İnterlobüler septal kalınlaşma, bronşektazi ve halo işareti bazı görüntülemelerde bulunabili. Akciğer tutulumu ARDS' nin tipik görüntüleme özelliklerine ilerleyebilen akut akciğer hasarı ile kendini gösterebilir. Akciğerdeki hasar arttıkça CRP oranlarında yükselme beklenen bir sonuçtur. Çalışmamızda, pulmoner tutulum derecesi ile hastalığın ilerlemesinin göstergesi olan CRP yüksekliği güçlü bir pozitif korelasyona sahipti. BT bulguları ile hastalık şiddeti ve mortalite arasındaki korelasyon, bir dizi çalışmada gösterildi. BT tutulumu ve CRP arasındaki ilişkiye göz önüne alındığında CRP 'nin hastaların kötüleşmesini ve mortalitesini öngöreceği kanaatindeyiz. Çalışmamız, laboratuvar ve radyolojik korelasyonları belirleyen bir çalışmadır. Verilerimiz, CRP rolü ile akciğer tutulumu arasındaki ilişkiyi bir kez daha ortaya koymuştur.

Anahtar Kelimeler: covid-19, crp, görüntüleme

S-15

ACİL SERVİSTE BAŞARILI SİSTEMİK TROMBOLİTİK TEDAVİ İLE TEDAVİ EDİLEN KARDİYAK ARRESTE NEDEN OLAN MASİF PULMONER EMBOLİ OLGUSU

Fevzi YILMAZ, Yaşar TEKİN, Nazmi TOPRAK, Mehmet Berk EYİNÇ, Engin Deniz ARSLAN
Sağlık Bilimleri Üniversitesi, Antalya Eğitim ve Araştırma Hastanesi, Acil Tıp Kliniği, Antalya

GİRİŞ: Masif pulmoner emboliye bağlı Kardiyak arrest kardiyopulmoner resüsitasyon manevralarına rağmen son derece yüksek mortaliteye sahiptir. Kardiyak arrest nedeni olarak pulmoner embolinin erken teşhisi ve pulmoner akımın yeniden sağlanmasını sağlayabilecek hızlı bir spesifik tedavi prognozu iyileştirebilir. Bu olguda, masif pulmoner emboliye bağlı kardiyak arrest gelişen ve rekombinan doku plazminojen aktivatörü alteplaz ile başarılı trombolitik tedavi sonrası hastaneden şifa ile taburcu edilen bir vaka sunulmaktadır.

OLGU: 54 yaşında kadın hasta acil servise getirilmeden 2 saat önce başlayan nefes darlığı şikayetiyle 112 ile getiriliyor. Özgeçmişinde hastanın bilinen bir hastalığı veya sürekli kullandığı bir ilacı yoktu. Acil serviste kabulde hastanın genel durumu kötü, şuuru konfüze ve ajite olduğu için hastadan anamnez alınamadı. Ancak 112 ekiplerinden alınan bilgiye göre hastanın nefes darlığı ve boyun-sırt ağrısı tariflediği bildirildi. Kabulde hastanın vitalleri; TA: 95/68 mmhg, nabız 114/dk, solum sayısı 28/dk, SO2:87% (nazal o2 desteği altında) idi.Hastanın fizik muayenesi(FM)'de takipnesi ve interkostal çekilmeleri mevcuttu. Hastanın FM'si yapılırken gelişinin 2. dakikasında kardiyak arrest olması üzerine hastaya hemen Kardiopulmonary resuscitation(KPR) ACLS tedavi algoritmasına göre başlatıldı. yaklaşık 20 dakika KPR'dan sonra hastada spontan dolaşımın geri dönüşü (ROSC) vardı. ROSC'den sonra çekilen EKG'de S1Q3T3 paterni saptandı (resim 1).Hastanın hipoksi ve hipovolemisinin nedeni araştırmak için Acil servisteki Ultrason cihazının kardiak probu bozuk olduğu için yatakbaşı Ekokardiyografi yapılamadı ancak ultrasonun batın probu ile subxifoid bölgeden değerlendirildiğinde kardiak tamponad saptanmadı ancak sağ ventrikülde genişleme saptandı. Hastanın öykü, FM ve USG bulgularına göre masif PE'nin en olası tanı olduğu düşünüldü ve tanıyı kesinleştirmek için hastaya Toraks CT anjiyo görüntülemesi planlandı. Hasta çekim için transfer edildiği esnada tekrar kardiyak arrest olması üzerine hastaya tekrar KPR başlandı. Masif pulmoner emboli olduğu düşünülen ve hemodinamiği görüntüleme açısından unstabil olan hastaya öykü, klnik ve USG bulgularına dayanarak KPR sırasında 100 mg bolus doku plazminojen aktivatörü(tPA) ile sistemik litik tedavi uygulanmasına karar verildi. ROSC, ikinci KPR turunun başlamasından sonraki 5 dakika içinde elde edildi. Hasta trombolitik tedavi verildikten sonra ROSC olması ve vital bulgular stabil hale geldikten sonra çekilenToraks CT anjiyoda heriki ana pulmoner arterde trombüs saptanarak tanı kesinleştirilmiş oldu (Resim 2). Görüntüleme sonrası Massive PTE tanısı teyit edilen hasta yoğun bakımda yer olmadığı için acil serviste takip edilmeye devam edildi. Aynı gün yoğun bakıma yatışı yapılan hasta 32 gün yoğun bakımda ve devamında 10 gün göğüs hastalıkları servisinde tedavisi devam ettirildikten sonra hastaneden şifayla taburcu edildi. Hastaneden taburcu olduktan sonraki kontrollerinde de herhangi bir sıkıntıya rastlanmadı.

SONUÇ: Sistemik trombolitik tedavi, şokta olan veya derin hipotansiyonu bulunan hemodinamisi bozuk hastalarda seçilecek ilk tedavi seçeneğidir. Masif pulmoner emboliye bağlı solunum ve dolaşım yetersizliği gelişen olgularda erken sistemik trombolitik tedavi ile zaman kaybı olmadan trombüsün erken rezolüsyonu ve hemodinamik stabilitenin geri dönüşü ile sağkalım sağlanabilir.

Anahtar Kelimeler: Masif Pulmoner Tromboemboli, Kardiyak Arrest, Trombolitik Tedavi

Resim 1

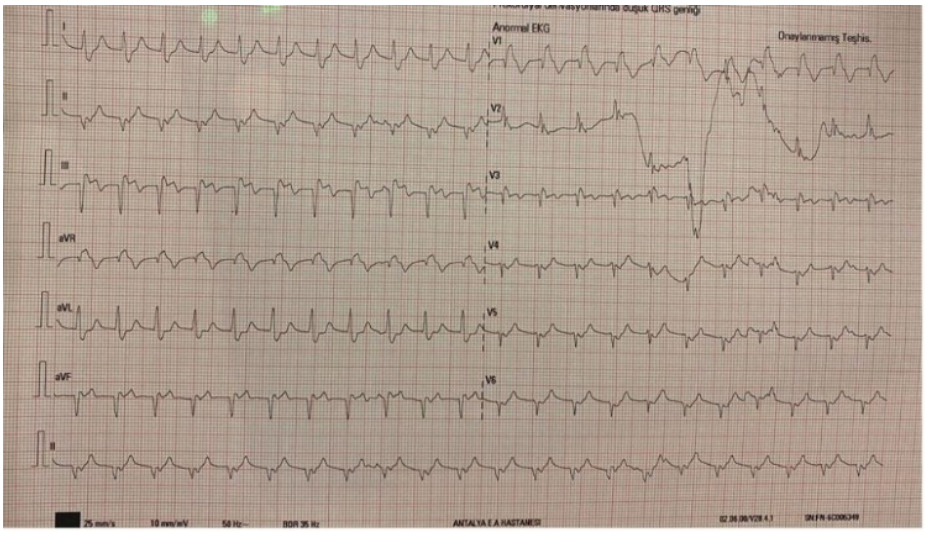

EKG'de S1Q3T3 paterni

Resim 2

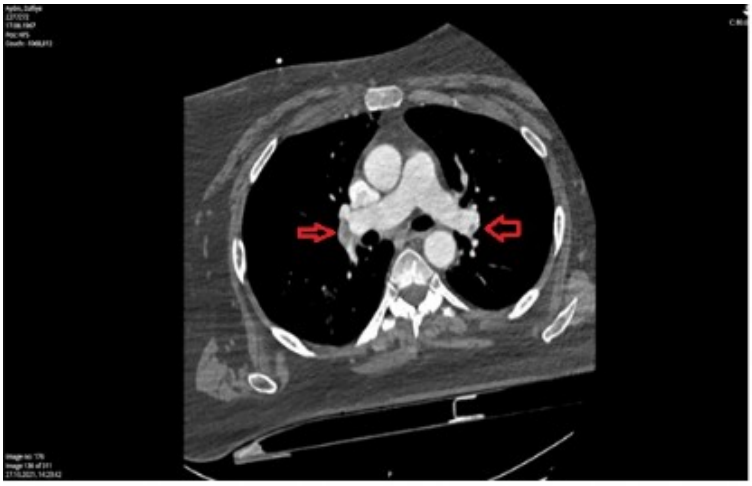

Toraks BT Anjioda heriki ana pulmoner arteri tamamen tıkayan trombüs tespit edildi.

S-16

AKUT BATIN OLGULARININ İNCELENMESİ

Şeyma AKKUŞ
Binali Yıldırım Üniversitesi Mengücek Gazi Eğitim ve Araştırma Hastanesi, Acil Tıp Ana Bilim Dalı, Erzincan

AMAÇ: Günümüzde artan bilgi birikimi, gelişen görüntüleme yöntemleri ve laboratuvar teknikleri ile birlikte acil servise başvuran hastalar değerlendirilip, gerekli genel önlemler alınarak morbidite ve mortalite en aza indirilmeye çalışılmaktadır.

GEREÇ ve YÖNTEM:01.01.2022-31.01.2022 tarihleri arasında Mengücek Gazi E.A.H. Acil Kliniğinde akut batın nedeniyle genel cerrahi konsültasyonu istenerek interne edilen hastalarımızın özelliklerini retrospektif olarak inceledik.

BULGULAR: Toplam 25 hastadan 8'i akut apandisit, 6'sı ileus, 3'ü akut pankreatit, 2'si akut kolesistit, 1'i duodenal ülser perforasyonu,1'i mezenter iskemi, 1'i mezenterik volvulus, 1'i dalak infarktı, 1'i divertikülit,1'i gastrointestinal kanama nedeniyle interne edildiler.

Karın ağrısı literatürde de bizim çalışmamızda olduğu gibi en sık konsültasyon nedenidir. Acil servislere birçok hasta karın ağrısı ile başvurmaktadır ve ilk basamakta anamnez ve fizik muayene ile ayrılabilecek durumlar (gastrit, gastroenterit vs.) dışlandıktan sonra akut batın açısından değerlendirilmekte ve konsulte edilmektedir.

SONUÇ:Tüm bu bilgiler ışığında doğru düzenleme ve uygulamalarla genel cerrahi müdahalesi gerektirecek olguların seçilmesinde, takibi ve tedavisinde en efektif metodların bulunmasına çalışılması gerektiğini düşünmekteyiz.

Anahtar Kelimeler: apandisit, ileus, pankreatit

S-17

EKRAN BAŞINDA ÇALIŞAN BİREYLERİN GÖZ SAĞLIĞI VE BUNU ETKİLEYEN FAKTÖRLER, ACİL ÇAĞRI MERKEZİ ÖRNEĞİ

İbrahim Ethem AY[1], Pınar Ersoy[2]
[1]Afyonkarahisar Sağlık Bilimleri Üniversitesi, Göz Hastalıkları Anabilim Dalı, Afyonkarahisar
[2]Afyonkarahisar İl Sağlık Müdürlüğü, Halk Sağlığı Uzmanı, Afyonkarahisar

AMAÇ: Kuru göz, toplumda çok sık karşılaşılan, gözyaşı filminde ozmolarite artışı ile karakterize, oküler yüzeyin inflamatuvar bir hastalığıdır. Çalışmamızda, ekran başında ve 24 saatlik vardiya ile görev yapan, uyku problemleri olabileceğini düşündüğümüz acil çağrı merkezi çalışanlarında kuru göz araştırması yaparak bu alanda literatüre katkı sağlamayı amaçladık.

GEREÇ ve YÖNTEM: Afyonkarahisar 112 Acil Çağrı Merkezinde ekran başında görevi olan ve çalışmaya katılmayı kabul eden 55 kişinin tamamı araştırmaya dahil edildi. Araştırmacılar tarafından Oküler Yüzey Hastalık İndeksi Anketi ve Pittsburgh Uyku Kalite İndeksi anketinin soruları soruldu. Bir göz hastalıkları uzmanı tarafından taşınabilir el biyomikroskobu ile gözyaşı kırılma zamanı ve schirmer testi yapılarak kuru gözü olan olgular muayene yoluyla teyit edildi. Görme eşel ile altı metreden yapılan muayenede olguların görme keskinlikleri kaydedildi, refraksiyon bozukluğu olanlar kayıt altına alındı.

BULGULAR: Katılımcıların %29.1'inde (n:17) refraksiyon kusuru tespit edilmiş, %7.3'ünün (n:4) refraksiyon kusuru nedeniyle daha önceden refraktif cerrahi geçirdikleri görülmüş, %3.6'sında (n:2) tek gözde pterjiyum saptanmıştır. Araştırmaya katılanların uyku durumları Pittsburg Uyku Kalite İndeksine göre değerlendirildiğinde, katılımcıların %56.4'ünün (n:31) iyi uyku, %43.6'sının (n:24) kötü uyku kalitesi deneyimlediği tespit edilmiştir. Oküler Yüzey Hastalık İndeksi Anketine göre yapılan değerlendirmede %41.8 (n:23) olgu şiddetli kuru göz, %23.6 (n:13) olgu ılımlı kuru göz bulguları tariflerken, %34.5 (n:19) olguda kuru göz şikayeti bildirilmemiştir.

SONUÇ: Ekran başında ve 24 saatlik vardiya halinde çalışan bireylerde uyku kalitesinin düşük olması nedeniyle kuru göz sıklığı artmaktadır. Acil çağrı merkezi çalışanlarının rutin göz muayenelerinin yapılması önem arz etmektedir.

Anahtar Kelimeler: Kuru göz, acil çağrı merkezi, uyku kalitesi

S-18

SÜREGELEN ŞİKAYETLERDEN ONKOLOJİK TANIYA

Hamza Enes GÜÇLÜ, Levent ALBAYRAK
Yozgat Bozok Üniversitesi, Acil Tıp Anabilim Dalı, Yozgat

GİRİŞ: Acil servislerin yoğunluğu birincil olarak acil tıbbi bakım gerektiren hasta grubunun genişliğinden kaynaklansa da bu yoğunlukta kronik şikayetlerini birinci basamak sağlık hizmetlerini atlayarak acile başvuran hastaların da etkisi büyüktür. Hasta/hasta yakınlarının gerekçeleri ise birinci basamak işlemlerinin neticeye ulaşamaması ya da uzun zaman veya uzun dönem şikayetlerinin artışı ya da ek yeni semptom oluşturması şeklindedir. Malignite olgularında da bu durum ortaya çıkmakta kimi zaman acil servis işleyişi sırasında uzun dönem şikayetleri tarifleyen bu hastalar gözden kaçabilmektedir. Sunulan bu vakada acil servisimize süregelen şikayetleri ile başvuran bir hastanın onkolojik tanı alma sürecini paylaşmak istedik.

OLGU: Elli yaşında kadın hasta iki aydır ara ara olan sabah uyandığında öksürük ve tükürüğünde kan görme şikayeti ile başvurdu. Anamnezinde bir aydır iştahsızlık kilo kaybı mevcut olduğunu belirtti. Kilo kaybı miktarını net olarak belirtemedi. Tıbbi öyküsünde bilinen herhangi bir kronik hastalığı olmayan hastanın 60 paket/yıl sigara kullanımı öyküsü olduğu öğrenildi. Hastanın vital parametreleri; ateş: 36.4°C, arterial kan basıncı: 140/80 mmHg, nabız: 96 atım/dk, O2 satürasyonu: %91 şeklindeydi. Fizik muayenede inspeksiyonda hasta kaşektik ve soluk olarak değerlendirildi. Oskültasyonda akciğerde tüm zonlarda raller duyuldu. Yapılan batın muayenesinde batın rahat, defans ve rebound yoktu. Çekilen akciğer grafide akciğer tüm zonlarında yuvarlak hiperdens multiple lezyonlar dikkat çekti. Yapılan kontrastsız toraks tomografisinde opasitelerin yayılımı daha net olarak değerlendirildi (Şekil 1). Radyolojik raporlamada her iki akciğerde yaygın multipl nodüler görünümler (multipl odaklı metastaz?) izlendiği ifade edildi. Yapılan laboratuvar çalışmaları beyaz küresi: 13.6/mm3 (%80 nötrofil hâkimiyetinde), hemoglobin: 13.6 gr/dL, C- reaktif protein: 36 mg/dL, ALP: 199, kalsiyum: 11,6 mg/dl olarak tespit edildi. İleri değerlendirme amaçlı onkoloji bölümü olan merkeze sevki yapıldı. Klinik takibinde primer odağın karaciğer adenokarsinomu (segment 1-4-5 yerleşimli, 8 x 9 cm boyutunda) olduğu, hastanın 2 ay sonra takip edildiği merkezde exitus olarak sonuçlandığı öğrenildi.

SONUÇ: Acil servislerde akut gelişen yakınmalar ile başvuran hastalarda onkolojik bir orijin tespit edilmesi nadir değildir. Bu durum bazen kronik yakınmaları olan hasta grubu için de geçerlidir. Kronik şikayetlerin eşlik eden akut yeni bir semptomla birlikte olmadığı durumlarda acil servise başvurular genellikle sağlık okur-yazarlığı, kişi başı milli gelir, ülke sağlık politikaları, acil servis triajının nizami uygulanamaması gibi çok faktörlü durumlardan kaynaklanır. Uygunsuz hasta-sağlık basamağı merkezi ya da bölümü eşleşmesi sağlık sisteminin üzerinde fazladan yük oluşturacaktır. Ancak pratikte, özellikle de ülkemizde benzer örneklere sıkça rastlanmaktadır. Bu örneklerin bazılarında ise ciddi patolojilere ulaşılabilir.

Anahtar Kelimeler: acil servis, adenokarsinom, hemoptizi, malignite, öksürük

Şekil 1.

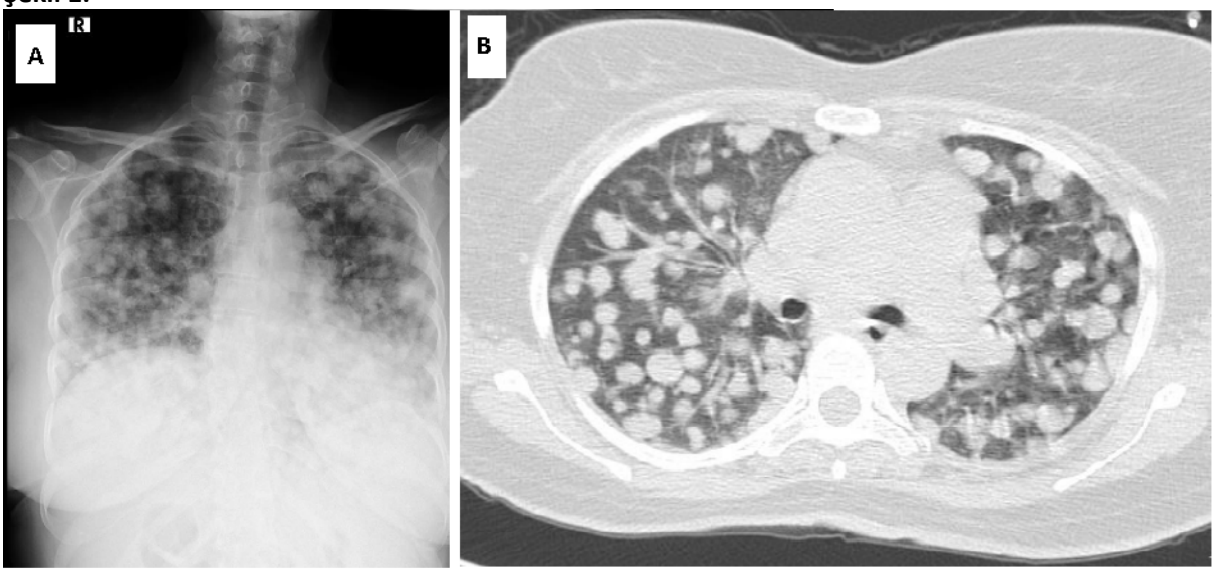

Hastanın akciğer grafi (A) ve toraks BT (B) görüntü kesitleri.

S-19

ACİL SERVİSE BAŞVURAN AKUT KORONER SENDROM TANISI ALAN GERİATRİK HASTALARIN RETROSPEKTİF DEĞERLENDİRİLMESİ

Canan AKMAN[1], Murat ÇETİN[2]
[1]Çanakkale Onsekiz Mart Üniversitesi, Acil Tıp Ana Bilim Dalı, Çanakkale
[2]Manisa Merkez Efendi Devlet Hastanesi, Acil Servis, Manisa

AMAÇ: Geriatrik hastaların acil servis başvuruları incelendiğinde en yaygın şikayetlerin kardiyopulmoner sebeplere bağlı olduğu bilinmektedir. Akut koroner sendromlu (AKS) hastalarda ileri yaş özellikle önemli mortalite ve morbidite belirtecidir. Yaşlı hastalar genellikle acil servise atipik belirtiler ve hafif semptomlarla başvurmakta ancak hastane içi ölüm oranları yüksek seyretmektedir. Bu çalışmayla, acil servise başvuran 65 yaş ve üzeri hastalardan AKS tanısı alanların verilerinin retrospektif olarak değerlendirilmesi amaçlanmıştır.

GEREÇ ve YÖNTEM: Bu çalışmada bir üniversite acil servisine Ocak 2020 -Ocak 2021 tarihleri arasında göğüs ağrısı ile başvuran 65 yaş ve üzeri 1492 hastanın kayıtları retrospektif olarak incelenmiştir. Kayıtlarına tam ulaşılan ve AKS tanısı alan 200 hasta çalışmaya dahil edildi. Hastalar yaş, cinsiyet, şikayetleri, komorbit hastalıkları, ön tanıları, taburculuk ve yatırıldığı bölümdeki girişimlerine ait veriler incelenmiştir. Araştırmadan elde edilen veriler SPSS (Version 25 for Windows, SPSS Inc, Chicago, IL, USA) paket programında bilgisayara aktarılmış ve analiz edilmiştir. Ölçümle elde edilen veriler değerlendirilirken ortanca [çeyreklik aralığı] ile ifade edilirken, frekans veriler ise sayı ve yüzde (%) ile ifade edilmiştir. İkili grup karşılaştırmasında 'Mann-Whitney U Testi" kullanılmıştır. İstatistiksel anlamlılık düzeyi tüm testler için $p<0.05$ olarak kabul edilmiştir.

BULGULAR: Çalışmaya toplam 200 hasta dahil edilmiştir. Hastaların 72'si (%36) kadındı. Tüm hastaların yaş ortancası 73 [69-79] idi. En sık başvuru şikayetleri göğüs ağrısı (%65), nefes darlığı (%7) ve bulantı-kusma (%6.5) idi. En fazla görülen EKG anormalliği inferior ST segment elevasyonu idi (%13,5). 31 hasta unstabil angina, 127 hasta NSTEMI ve 42 hasta STEMI tanısı aldı. STEMI tanısı alan hasta sayısı 42 (%21) iken NSTE-AKS tanısı alan hasta 158 (%79) idi. Hastaların 40'ına girişim istememe durumu veya tedaviden fayda görmeme durumunda dolayı koroner anjiografi girişimi yapılmamıştır. 57 hastaya (%28.5) stent yerleştirilirken 29 hasta için (%14.5) by-pass kararı alındı. Toplamda 16 (%8) hasta hastane içi exitus olmuştur. Exitus olan hastalar ile taburcu olan hastaların karşılaştırması Tablo 1'de verilmiştir.

SONUÇ: Çalışmamızda yaşlı akut koroner sendrom tanılı hastaların; nefes darlığı, bulantı-kusma gibi atipik semptomların göğüs ağrısından sonra en sık şikayetler olarak bulunmuştur. Yaşlı hastalar daha az oranda girişimsel tedavi planlanmakta ve troponin yüksekliğinin AKS dışı diğer nedenlerle daha sıklıkla ilişkili olabilmektedir. Geriatrik popülasyonda zamanında tanı koyup, uygun tedaviye başlayabilmek için AKS kuşkusunu her zaman göz önünde bulundurmak gerekmektedir.

Anahtar Kelimeler: yaşlı hasta, akut koroner sendrom, acil servis

Hastane İçin Mortalite Açısından Grupların Karşılaştırması

	Exitus n=16	Taburcu n=184	p
Kadın cinsiyet, n (%)	11 (68.8)	61 (33.2)	0.004
Yaş, yıl [ÇA/IQR]	77.5 [73.5-81.0]	73.0 [69.0-78.0]	0.107
Hipertansiyon, n (%)	11 (68.8)	91 (49.5)	0.139
Diyabet, n (%)	10 (62.5)	58 (31.5)	0.012
Koroner Arter Hastalığı, n (%)	4 (25.0)	70 (38.0)	0.300
Sistolik Kan Basıncı, mmHg [ÇA/IQR]	118.5 [100.5-139.5]	140.0 [126.0-154.0]	0.001
Nabız, atım/dk [ÇA/IQR]	70.5 [57.0-81.5]	80.0 [72.0-93.8]	0.003
SpO2, % [ÇA/IQR]	98.0 [97.0-99.8]	98.0 [97.0-99.0]	0.810
Troponin I, ng/mL [ÇA/IQR]	346.9 [264.2-699.9]	55.7 [24.7-173.3]	<0.001
Kreatinin, mg/dL [ÇA/IQR]	1.23 [0.98-1.88]	1.02 [0.84-1.26]	0.013
BUN, mg/dL[ÇA/IQR]	44.2 [35.2-71.2]	39.9 [32.4-50.0]	0.126
STEMI, n (%)	9 (56.3)	33 (17.9)	0.001
KAG, n (%)	13 (81.3)	147 (79.9)	1.000
By-Pass, n (%)	5 (31.3)	24 (13.3)	0.062

S-20

TOPLU TRAFİK KAZASI ve ACİL SERVİS YÖNETİMİ, VAKA SERİSİ

Hamza Enes GÜÇLÜ, Hasan Burak KAYA, İbrahim ÇALTEKİN, Sevilay VURAL, Levent ALBAYRAK, Emre GÖKÇEN
Yozgat Bozok Üniversitesi, Acil Tıp Anabilim Dalı, Yozgat

GİRİŞ: Toplu taşıtların trafik kazaları genellikle yüksek düzeyde belirsizlik, dinamik gelişim ve zaman açısından kritik karar verme ile karakterize süreçlerdir. İklim şartları, yüksek hız ile araç kullanımı ve teknik aksaklıklar gibi durumlar sebebiyle bu tür kazalar ile karşılaşılabilmekte, birçok hastaya aynı anda hizmet verilmesi gerekebilmektedir. Ayrıca kötü hava şartları, kazanın meydana geldiği yerin il merkezine uzaklığı hastalarda meydana gelecek hipotermi açısından da ciddi risk oluşturmaktadır. Bu bildiride, acil servisimize yoğun kar yağışlı bir günde yaşanan yolcu otobüsü kazası sonrası ulaştırılan vakalar özetlenmiştir.

OLGU: Karlı havada meydana gelen otobüs kazası sonrasında hastanemiz acil servisine 11 yaralı getirilmiştir. Neredeyse tüm olgularda hipotermi bulguları gözlenmiştir. Bu olgulardan 7'sinin konservetif tedavi yöntemleri uygulanarak acil servis gözlemleri sonrası taburculuğu yapılmıştır. Bunlardan, 1 olguda C7 servikal spinöz proses kırığı (şekil 1-a), 1 olguda scalpte yabancı cisim (şekil 1-b), 1 olguda ise L1, L2, L3 vertebralarında transvers proses kırığı (şekil 1-c) belirlenmiştir. Diğer 3 vakada ciddi toraks yaralanması mevcuttu. İlki 58 yaşında kadın hastanın ilk muayenesinde; genel durum orta, bilinç açık, oryante-koopere, dispneik, tansiyon 110/70 mmHg, nabız 82 atım/dakika, solunum sayısı 20/dakika, pulseoksimetre %90 idi. Sol hemitoraksta dinlemekle bazalde kabalaşma mevcut iken, sağ hemitoraks posterior kısımda palpasyonla yoğun hassasiyet saptandı. Yapılan görüntülemelerinde her iki hemitoraksta minimal plevral effüzyon ve sağ hemitoraksta 10-12. kotların posterior kesimlerinde deplase fraktür hatları izlendi (Şekil 2a). Hasta göğüs cerrahisi servisine interne edildi. 21 yaşında kadın hastanın ilk muayenesinde; Gks:15 genel durum iyi, bilinç açık, oryante-koopere, tansiyon 110/70mmHg, nabız 77 atım/dakika, solunum sayısı 16/dakika, pulseoksimetre %98 idi. Akciğer seslerinde sağ bazalde ral duyuldu, batın rahat defans rebound tespit edilmedi. Yatak başı Fast-USG' de batın içi serbest mayii görülmedi. Yapılan görüntülemelerde sağ akciğer alt lob mediobazel segment düzeyinde peribronşial hafif dansite artımı tespit edildi (Şekil 2b). Hasta göğüs cerrahi servisine interne edildi. 61 yaşında erkek hastanın ilk muayenesinde ise; genel durum kötü, bilinç kapalı, entübe, arteryel tansiyon 140/70mmHg, nabız 86 atım/dakika, pulseoksimetre %87 idi. Toraks BT'de sağ hemitoraks 1-11 multiple kot kırığı, hemo-pnömotoraks izlendi. Toraks sağ yan ve posterior duvarlarda cilt altı amfizem izlendi (Şekil 2c).Hastaya hemo-pnömotoraks sebebiyle tüp torakostomi işlemi uygulandı ve yoğun bakım yatışı yapıldı. Bir diğer vaka ise, 67 yaşında erkek hastanın ilk muayenesinde; genel durum orta, bilinç açık, oryante-koopere, tansiyon 100/60mmHg, nabız 85 atım/dakika, solunum sayısı 20/dakika, pulseoksimetre %92 (oksijenli) idi. Hasta monitörize edilerek fizik muayenesi yapıldı. Solunumu rahat akciğer sesleri doğal, ral ronküs duyulmadı. Batın rahat defans rebound görülmedi. Hastanın tomografi görüntülemelerinde her iki akciğerde pnömotoraks ve parankimal kontüzyon ile uyumlu görünüm saptandı. Toraks sağ yan duvarında cilt altı amfizem ve bilateral multiple deplase kot fraktürleri saptandı. L4 vertebra korpusunda burst fraktürü ve spinöz prosesinde deplase fraktür hattı tespit edildi (Şekil 3). Hasta beyin cerrahi tarafından yoğun bakıma yatırıldı.

SONUÇ: Acil servisler toplu trafik kazaları gibi özel durumlar için önceden hazırlıklı olmalıdır. Bu hazırlık hem teknik boyutta hem de bireysel olarak gerçekleştirilmelidir. Multidisipliner yaklaşım gerektiren bu gibi senaryolarda ilgili branşlar ile önceden irtibata geçilerek hazırlıklar yapılmalıdır. Acil hekimlerinin kritik müdaheleleri, serin kanlı yönetimi ve ekip çalışması bu kaotik sürecin en iyi şekilde yönetilmesi için kilit rol oynamaktadır.

Anahtar Kelimeler: acil servis, toplu trafik kazası, travma

Şekil 1.

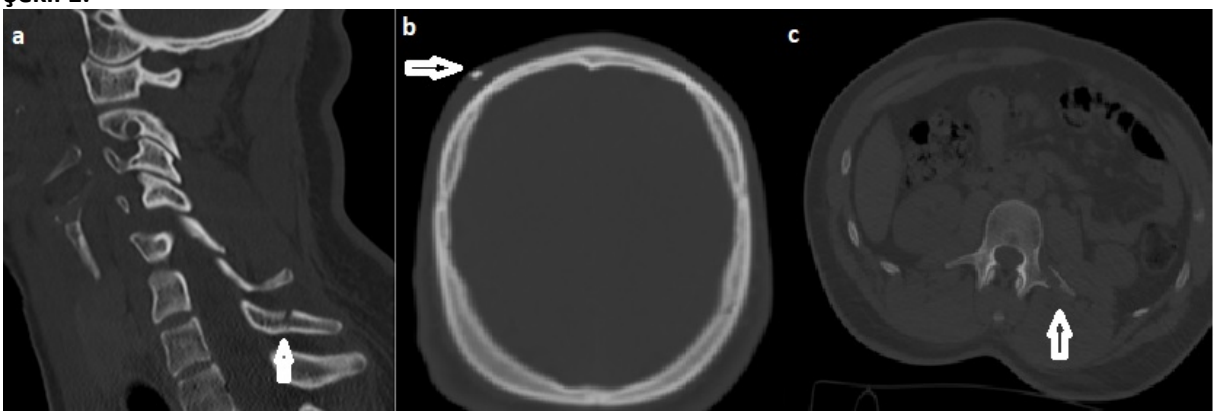

BT' de şekil 1-a: C7 servikal spinöz proses kırığı, şekil 1-b: scalpte yabancı cisim,şekil 1-c: L1 vertebralarında transvers proses kırığı

Şekil 2.

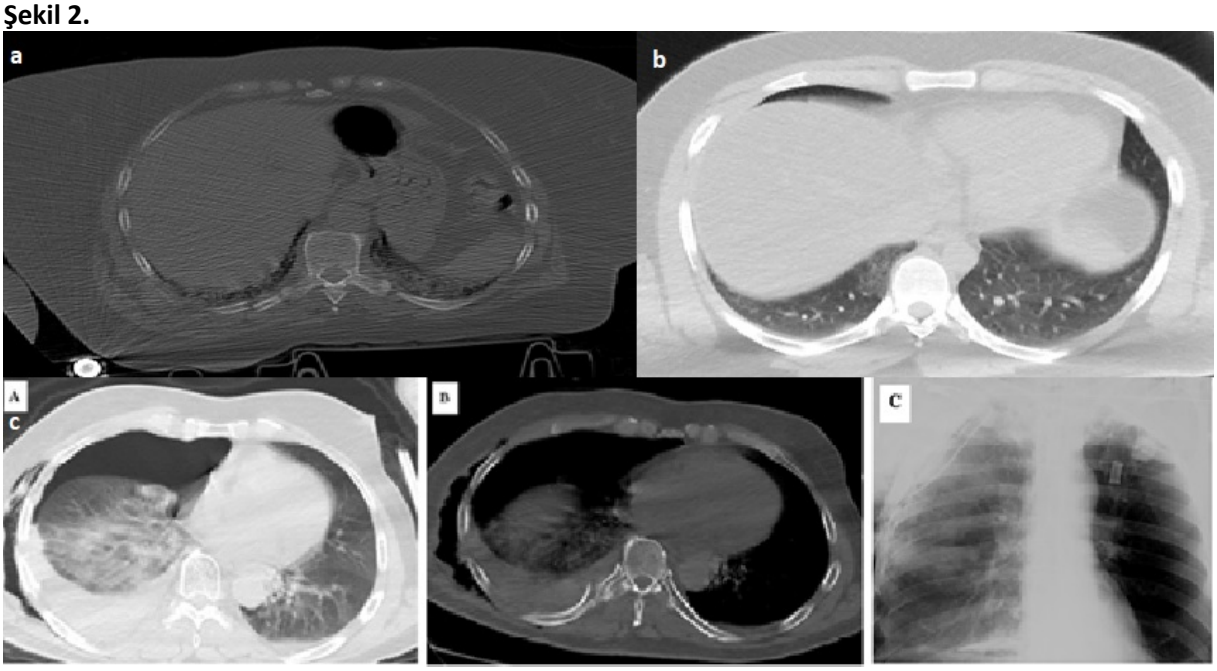

BT' de Şekil 2a: 12. kot posterior kesiminde deplase fraktür hattı, Şekil 2b: sağ akciğer alt lob mediobazel segment peribronşial dansite artımı, Şekil 2c: kot kırığı, hemo-pnömotoraks, cilt altı amfizem

Şekil 3.

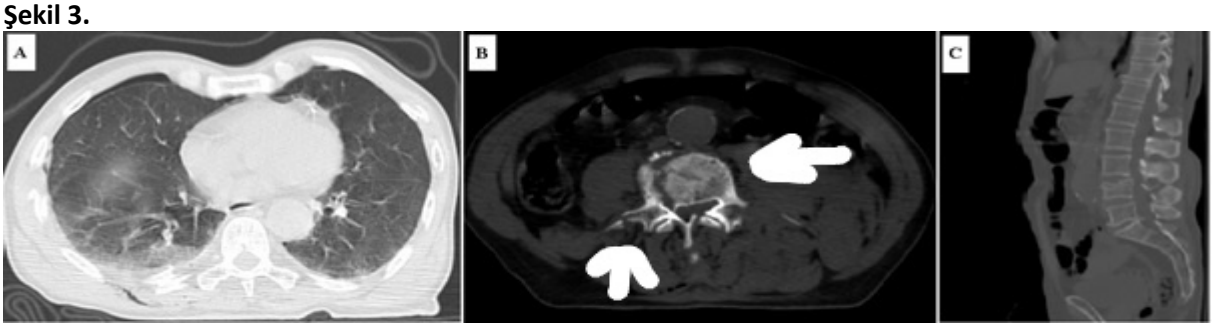

Şekil 3: L4 vertebra korpusunda burst fraktürü ve spinöz prosesinde deplase fraktür hattı

S-21

AKUT PULMONER EMBOLİ HASTALARINDA RUTİN TETKİKLERİN KISA DÖNEM MORTALİTEYİ ÖNGÖREBİLMEDE ROLÜ

Serdar ÖZDEMİR, Abuzer ÖZKAN
Acil Tıp Kliniği, Sağlık Bilimleri Üniversitesi, Ümraniye Eğitim ve Araştırma Hastanesi, İstanbul, Türkiye

AMAÇ: Akut pulmoner emboli (APE), ileri tedavi seçeneklerine rağmen yüksek morbidite ve mortalite oranları ile ilişkili olmaya devam etmektedir. Hem Avrupa hem de ABD kılavuzları, erken ölüm riski yüksek olanlar için trombolitik ajanların uygulanması gibi daha agresif tedavi önermektedir. Ayrıca, bazı çalışmalar trombolitik tedavinin bazı orta riskli hastaların yönetiminde yeri olabileceğini göstermektedir. APE'li hastaların risk sınıflandırması, bireysel prognozun belirlemede ve terapötik karar vermeye rehberlik etmektedir. APE sonrası kısa dönem prognozu tahmin etmek için klinik skorlar geliştirilmiş ve doğrulanmıştır. Bununla birlikte bazı araştırmacılar laboratuvar parametreleri üzerinde de çalışmıştır. Biz bu çalışmada acil servise başvuran ve APE tanısı alan hastalarda rutin tetkiklerden kan üre azotu, kreatinin, sodyum, potasyum, beyaz hücre sayısı, hemoglobin ve hematokritin kısa dönem mortaliteyi öngörebilme yeteneklerini test etmeyi amaçladık.

GEREÇ ve YÖNTEM: Çalışmamız retrospektif tek-merkezli olarak tasarlandı. Ekim 2021 ve Aralık 2021 tarihleri arasında üçüncü basamak bir eğitim hastanesinde APE tanısı alan ve bilgisayarlı tomografi ile pulmoner arterlerde trombüs doğrulanan hastalar çalışmaya dahil edildi. Hastane bilgisayar tabanlı veri sisteminden "I26 Pulmoner emboli" ICD-10 kodu olan hastalar tarandı. Bu hastalara ait laboratuvar parametreleri ve demografik veriler kaydedildi. Ulusal ölüm bildirim sisteminden hastaların bir aylık mortalite bilgileri kaydedildi. İstatistiksel analiz için Jamovi version 0.9.6 programı kullanıldı. Normal dağılıma uymayan gruplar arasında karşılaştırma Mann-Whitney U testi kullanılarak yapıldı. Receiver operating characteristic yöntemi kullanılarak eğri altında kalan alanlar hesaplandı. Bu veri kullanılarak kısa dönem mortaliteyi öngörebilme yetenekleri yorumlandı. İyi bir ön görebilme yeteneği için 0,7 üzerindeki eğri altında kalan alan anlamlı kabul edildi. Anlamlı p değeri için 0,5 ve üzerindeki değerler kullanıldı.

BULGULAR: Çalışmamıza 88'i kadın (%72,4) 123 hasta dahil edildi. Dahil edilen hastaların ortanca yaş değeri 71 idi (25 ve 75 çeyrekler: 63 ve 82). Çalışmaya dahil edilen hastaların 34'ü acil servis başvurusundan sonra 30 gün içinde öldü. Çalışma popülasyonumuzun tüm nedenlere bağlı 30 günlük mortalitesi oranı %27,6 idi. Univaryant analiz sonuçlarına göre kısa dönem mortalite ile kan üre azotu, kreatinin, sodyum, potasyum, beyaz hücre sayısı, hemoglobin ve hematokritin ilişkisi değerlendirildiğinde sadece kan üre azotu ile mortalite arasında istatistiksel anlamlı ilişki görüldü (p değerleri sırasıyla: 0,002, 0,104, 0,626, 0,257, 0,574, 0,764 ve 0,910, Mann-Whithney U testi). Kan üre azotu için kısa dönem mortalite ön görebilirliği değerlendirmek için yapılan receiver operating characteristic analizinde eğri altında kalan alan 0,680 (spesifite:0,176, sensivite:0,933, p:0,001) olarak bulundu.

SONUÇ: Tek merkezli retrospektif çalışma sonuçlarımıza göre kan üre azotu APE hastalarında 30 günlük mortalite grubunda anlamlı düzeyde artmış olarak bulunmuştur. Ancak bu artışın klinik olarak, 30 günlük mortaliteyi ön görmede kan üre azotunun iyi bir öngörme aracı olduğunu söylemek için yeterli olmadığı kanaatindeyiz

Anahtar Kelimeler: pulmoner emboli, mortalite, kan üre azotu

Şekil-1

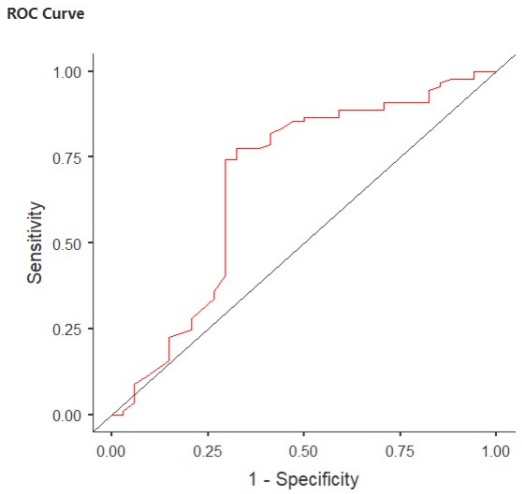

S-22

ACİL SERVİSE BAŞVURAN PULMONER EMBOLİ HASTALARIN SEMPTOMLARI İLE KISA DÖNEM MORTALİTE İLİŞKİSİNİN DEĞERLENDİRİLMESİ: RETROSPEKTİF KOHORT ÇALIŞMA

Serdar ÖZDEMİR[1], Hatice Şeyma AKÇA[2], Abuzer ÖZKAN[1]
[1]Acil Tıp Kliniği, Sağlık Bilimleri Üniversitesi, Ümraniye Eğitim ve Araştırma Hastanesi, İstanbul, Türkiye
[2]Karamanoğlu Mehmet Bey üniversitesi, Karaman, Türkiye

AMAÇ: Çalışmamızda amacımız acil servise başvuran akut pulmoner emboli hastalarının semptomları ile kısa süreli mortalite arasındaki ilişkiyi değerlendirmektir.

GEREÇ ve YÖNTEM: Çalışmamız retrospektif kohort çalışma olarak bir eğitim kliniğinde gerçekleştirildi. Çalışmamıza acil servise 01 Kasım 2019 ve 01 Şubat 2020 tarihleri arasında başvurup akut pulmoner emboli tanısı alan ve bu tanı bilgisayarlı tomografi anjiyografi ile doğrulanmış hastalar çalışmaya dahil edildi. Hastanenin bilgisayar tabanlı hasta veri sisteminden her hastanın demografik parametreleri, klinik özellikleri elde edildi ve analiz edildi. Semptomlar nefes darlığı senkop, hemoptizi halsizlik öksürük ve ekstremite ağrısı olarak kaydedildi. Ulusal ölüm kayıt sisteminden hastaların 30 günlük tüm nedenlere bağlı ölüm verileri elde edildi.. İstatistiksel analiz için Jamovi version 0.9.6 programı kullanıldı. Normal dağılıma uymayan gruplar arasında karşılaştırma testi kullanılarak yapıldı. Anlamlı p değeri için 0,5 ve üzerindeki değerler kullanıldı.

BULGULAR:Çalışmaya tanıları bilgisayarlı tomografi ile doğrulanmış toplam 167 hasta dahil edildi. 30 günlük mortalite oranlarını %26,1 idi. Hastaların 32,3'ü erkekti. En sık görülen semptomlar nefes darlığı (%59,3) ve senkop (%24) idi. Kısa dönem mortalite ile semptomlar arasında anlamlı ilişki bulunamadı (p değerleri nefes darlığı senkop, hemoptizi halsizlik öksürük ve ekstremite ağrısı için sırası ile: 0,284, 0,467, 0,925, 0,641, 0,923 ve 0,930 ki kare testi)

SONUÇ: Tek merkezli retrospektif çalışma sonuçlarımıza göre acil servise başvuran pulmoner emboli hastalarının semptomları ile kısa dönem mortalite arasında anlamlı ilişki gösterilememiştir. Klinisyenler mortaliteyi öngörürken semptomlardan bağımsız hastayı değerlendirmelidir.

Anahtar Kelimeler: pulmoner emboli, semptom, nefes darlığı, senkop

S-23

PERUKTAN ENDOSKOPİK GASTROSTOMİ BALONUNU SEBEP OLDUĞU MİDE ÇIKIŞ OBSTRUKSİYONU

Mazlum KILIÇ, Kadir Emre YAKIŞIK
Sağlık Bilimleri Üniversitesi, Fatih Sultan Mehmet Eğitim ve Araştırma Hastanesi Acil Tıp Kliniği, İstanbul

GİRİŞ: Oral yolla yeterli beslenmeyi sağlayamayan hastalarda metabolik gereksinimleri karşılamak için enteral veya parenteral beslenme yolları kullanılmaktadır. Perkütan endoskopik gastrostomi (PEG), gastrointestinal sistem fonksiyonları normal olan ve oral yolla beslenemeyen hastalarda uzun süreli enteral beslenme için tercih edilen bir işlemdir. Biz bu sözlü sunumumuzda PEG'in sebep olduğu mide çıkış obstrüksiyonu vakasını sizlerle tartışmak istedik.

OLGU:85 yaşında kadın hasta, acil servise PEG'den gıda gelmesi, bulantı, kusma ve kabızlık şikayeti ile başvurdu. Hikayesinde; şikayetlerinin 2 gün önce başladığı, bulantısının olduğu ve 3 kez kustuğu, gaita çıkıkışının olduğu ama miktarının azaldığı öğrenildi. Hastanın özgeçmişinde 2 yıl önce geçirilmiş serebro vasküler olay(SVO), hipertansiyon ve hiperlipidemi hastalıkları mevcuttu. SVO sonrası yutkunamadığı, beslenemediği ve aspire ettiği için genel cerrahi tarafından PEG takıldığı öğrenildi. Statin 20 mg, metoprolol 25 mg, lansoprozol 30 mg kullanıyordu. Soygeçmişinde özellik yoktu. Acil başvurusunda vital bulguları: Ateş: 36,0 C,TA: 98/66 mmHg, Nb:108/dk ve sO2:%97. Fizik muayenesinde GKS: 13, bilinç bazali ile uyumlu, nonkoopere, nonoryante idi. Batın doğal görünümde, barsak sesleri azalmış ve batında yaygın hassasiyeti mevcuttu. Batında PEG' in sağ lateralinde ele gelen 2*2 cm.lik sertlik, defans ve rebaund mevcuttu. Diğer sistem bulguları olağandı. Bakılan tetkiklerde lökosit:11,500/mm3 (4,000-10,000/mm3), hemoglobin: 16.4 g/dl (12,00-14,00 g/dl) trombosit: 210.000 mm3 (100.000-400.000/mm3) CRP:< 0,20 mg/L (0-0,5 mg/L) Kreatinin:0.99 mg/dl (0.75-1.25 mg/dl) Kan üre azotu:22 mg/dl (8.9-20.6 mg/dl). Troponin;<10(0-28 pq/ml) bulundu. EKG: normal sinus ritmindeydi, iskemik değişiklik yoktu. Bakılan diğer parametreler normal sınırlar içerisindeydi.

Yapılan intravenöz (IV) kontrastlı batın bilgisayarlı tomografi incelemesi '' Mide sivi muhteviyati ile dolu ve hava sivi seviyelenmeleri izlenmistir. Batin içinde serbest peritoneal sivi görünümü izlenmistir.''şeklinde raporlandı. Hasta genel cerrahi kliniği ile konsülte edildi. Genel cerrahi tarafından PEG balonunun sebep olduğu mide çıkış obstruksiyonu düşünülen hastanın PEG'i geri çekildi. Gastrointestinal pasajın devamlılığı sağlandıktan sonra hasta yakınlarına bilgi verilerek taburcu edildi. SONUÇ:İntestinal obstrüksiyon, intestinal içeriğin gastrointestinal sistem içinde distale doğru olan geçişinin, parsiyel yada tam olarak engellenmesidir. İntestinal obstrüksiyon, acil karın ameliyatlarının önemli nedenlerinden biridir; uygun şekilde tedavi edilmediğinde yüksek oranda morbidite ve mortaliteye neden olabilmektedir. İntestinal obstrüksiyonlar oluş mekanizmalarına göre mekanik intestinal obstrüksiyon, paralitik ileus yada intestinal psödo-obstrüksiyon olarak sınıflandırılabilirler. PEG ile ilgili komplikasyonlar majör ve minör olarak sınıflandırılır. PEG ile ilişkili majör komplikasyonlar genellikle hastanın komorbitesi ile ilgilidir ya da işlem sırasında gelişmektedir ve nadir görülmektedir. Aspirasyon pnömonisi, peritonit, sepsis, gastrokolik fistül, gastrik kanama, visseral organ perforasyon, erken tüp ekstrüzyonu, ve intraabdominal abse majör komplikasyonlar arasında bildirilmiştir(1,4). En sık görülen minör komplikasyonlar peristomal sızıntı ve peristomal enfeksiyondur(5,6). Diğer minör komplikasyonlar geç tüp çıkması, hematom, ileus, gastroparasia, peristomal ağrıyı içerebilir. Küçük komplikasyonlar daha yaygındır ama önlenebilir.

Karın ağrısı ile acile başvuran hastalarda tek bir tanıya odaklanılmadan tüm ayırıcı tanılara yönelik tetkik ve tedavi planlanmalıdır. PEG'li hastalarda ileusun sebebinin PEG balonunun mide çıkışını tıkayıp mide çıkış obstrüksiyonu yapabileceği akılda tutulmalıdır. Bulantı kusması olan PEG'li hastalarda mide çıkış

obstrüksiyonunun sebeblerinden biri olarak PEG balonu akılda tutulmalıdır. PEG kullanan hastaların yakınlarına PEG'in kaç santimde durması gerektiği konusunda eğitim ve bilgi verilmelidir.

Anahtar Kelimeler: ileus, gastrostomi balonu, peg, acil servis

Resim 1

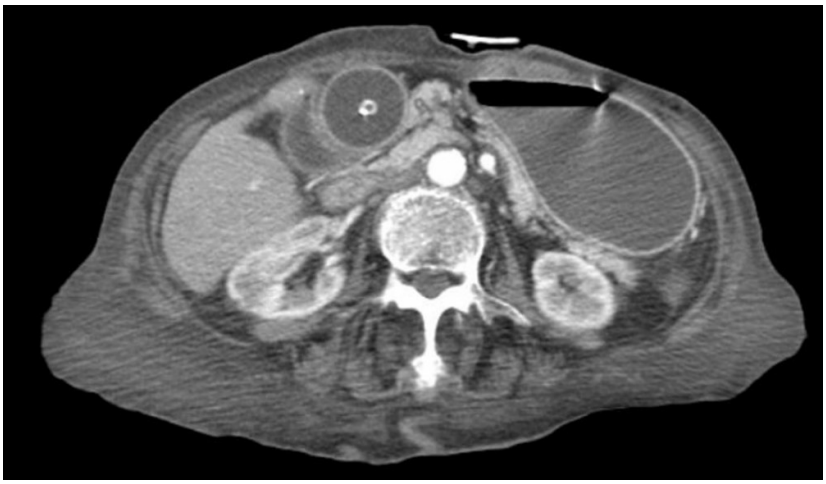

Mide çıkış obstrukiyonu yapan PEG balonu

Resim 2

Mide çıkış obstrukiyonu yapan PEG balonu

Resim 3

Mide çıkış obstrukiyonu yapan PEG balonu

S-24

COVID-19 Komplikasyonu Olarak Portal Ven Trombozu

Şeyma AKKUŞ
Binali Yıldırım Üniversitesi Mengücek Gazi Eğitim ve Araştırma Hastanesi, Acil Tıp Ana Bilim Dalı, Erzincan

GİRİŞ: Karın ağrısı, bulantı ve kusma acil servise sık başvuru şikayetlerindendir. Bununla birlikte akut portal ven trombozu, karın ağrısının nadir bir nedenidir. Karın ağrısının birçok farklı etiyolojisi vardır ve acil doktorunun görevi, ciddi ve yaşamı tehdit eden nedenleri benign etiyolojilerden ayırmaktır. Karın ağrısı ile başvuran hastalarda PVT'nin ayırıcıda tutulmasının önemlidir. Ayrıca, renkli doppler ile POCUS'un bu potansiyel yaşamı tehdit eden durumun teşhisini hızlandırabilir. OLGU: 89 yaşında kadın hasta bir haftadır halsizlik, öksürük, ateş ve son iki gündür varolan mide bulantısı, kusma şikayeti ile acil servise başvurdu. Kronik obstruktif akciğer hastalığı, koroner arter hastalığı, hipertansiyon ve kronik böbrek yetmezliği dışında ek hastalığı yoktu. Hastanın tıbbi öyküsünde tromboembolik olay bildirilmemiştir. Başvuru sırasında kan basıncı 120/85 mmHg, nabız 89 atım/dakika, solunum sayısı 11 nefes/dakika, oda havasında oksijen saturasyonu 92 ve ateş:37 °C Muayenede rebound veya defans olmaksızın hafif yaygın karın hassasiyeti vardı ve hepatosplenomegali yoktu. İlk laboratuvar verileri; WBC:4900 mm3 ve lenfosit: 410 mm3, C-reaktif protein: 159 mg/l, aspartat aminotransferaz (AST):414 U/L ve alanin aminotransferaz (ALT):130 U/L idi. Alkalen fosfatazı 855 U/L'di. Total bilirubin 1.61 mg/dL, d-dimer:5730 idi.

Öksürük ve halsizliğe yönelik olarak pnomoni araştırılan hastanın çekilen toraks tomografisinde; sağ akciğer orta ve alt lobda hava bronkogramları içeren konsolidasyon tarzında infiltrasyonlar izlenmiştir. Sol akciğer inferior lingular segmentte ve alt lobda yamasal buzlu cam dansiteleri tarzında infiltrasyonlar izlenmiştir.(Şekil 1) COVID-19'a yönelik nazofaringeal sürüntüden yapılan PCR testi pozitif saptanmıştır.

Karaciğer fonksiyon testlerindeki yükselme göz önüne alınarak hepatobilier patolojileri aydınlatmak için ultrasonografi yapıldı. PVT ile uyumlu olarak portal hilus düzeyinde trombüs ile uyumlu kolleteral kavernoz transformasyon izlendi. Batın tomografisinde de portal ven ve dallarında lümeni oklüde eden hipodens trombüs materyalleri izlenmiştir (Şekil 2)

Sars-Cov2 enfeksiyonunun tromboza meyil oluşturduğu bilinmektedir. Pnomoni semptomlarının daha önce geliştiği olgumuzda portal ven trombozunun altta yatan nedeninin koronavirüs olduğunu düşündük.

SONUÇ: Güncel literatüre göre, COVID-19 enfeksiyonuna bağlı az sayıda portal ven trombozu vakası vardır. Portal ven trombozu tanısı konulduktan sonra, bağırsak enfarktüsü gibi başka komplikasyon riskini azaltmak için hemen antikoagülasyon önerilir.

Anahtar Kelimeler: pocus, portal ven, portal ven trombozu

Şekil 1

Akciğerde İnfiltrasyon

Şekil 2

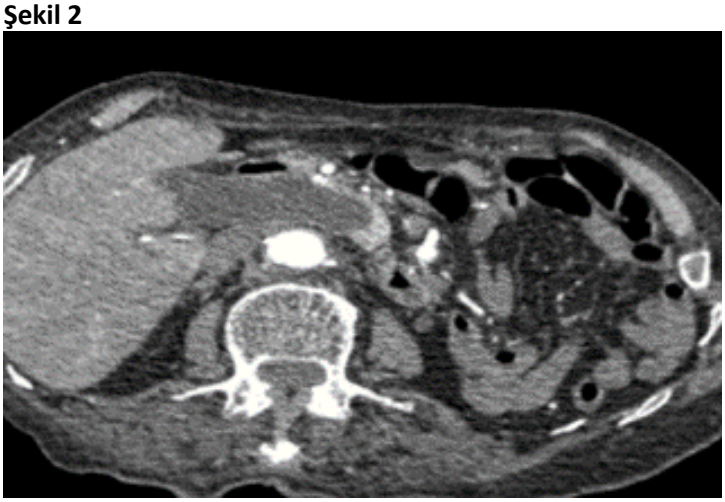

Portal Ven Trombozu

S-25

ACİL SERVİSLERDE SIKÇA KULLANILAN IV FENTANİL QTC DEĞERİNİ ETKİLİYOR MU?

Ayşe Yekta ÖZTÜRK[1], Ayfer KELEŞ[2], Ahmet DEMİRCAN[2], İsa KILIÇASLAN[2], Fikret BİLDİK[2], Mehmet Ali ASLANER[2], Burhan ÇOMRUK[2], Burak ŞİŞİK[2], Merve TÜRKER[2], Aslıhan KÜÇÜK ALBAYRAK[2]
[1]Bozyaka Eğitim Araştırma Hastanesi Acil Tıp Anabilim Dalı
[2]Gazi Üniversitesi Acil Tıp Anabilim Dalı

AMAÇ: Fentanil acil servislerde sıklıkla kullanılan bir analjezik olup,QT intervali üzerine etkisi net olarak aydınlatılamamıştır.QTc(QT corrected)etkilendiği takdirde malign aritmi gelişme riski artmakta olup,fentanil çoğu zaman hastaların QTc değerleri bilinmeden ve monitörize edilmeden acil servislerde uygulanmaktadır.

Fentanilin QTc'ye etkisi daha önce anestezi kliniklerince entübasyon gibi QTc'yi etkileyebilecek birçok faktörü içinde barındıran bir uygulama sırasında araştırılmış olup;çalışmamız acil serviste yapılan ve bu etkilerden olabildiğince uzak tutulmaya çalışılarak planlanan bildiğimiz ilk araştırma özelliğini taşımaktadır.

Amacımız fentanilin QTc üzerine olan etkisinin olup olmadığını,etkilenim oluyorsa hangi yönde olduğunu ve malignaritmi gelişme riski ile ilişkisini araştırmaktır.

GEREÇ ve YÖNTEM:Çalışmamız prospektif gözlemsel ilaç çalışması olarak üniversite hastanesinin erişkin acil servisinde 3aylık sürede gerçekleştirilmiştir. Analjezi amaçlı fentanil uygulanan hastalarda,doz 1mcg/kg intravenöz(İV) fentanil 5dk infüzyon olarak belirlenmiştir.Uygulama öncesinde veya 60dk gözlem süresi boyunca herhangi bir ilaç uygulaması yapılmamıştır.Fentanil uygulaması öncesinde 12derivasyonluEKG çekilerek hastaların bazal QTc'leri hesaplanmış,uygulamayı takiben 1,5,15,30 ve 60.dakikalarda EKG çekilerek QTc değerleri not edilmiştir.Hastalar 60dk boyunca malign aritmi gelişme riski sebebiyle Lifepak15Monitör/Defibrilatör ile izlenmiş olup;QTc'leri yine bu cihaz tarafından hesaplanmış ve EKG çıktıları alınarak bir kıdemli acil tıp uzmanı tarafından D2-V5-V6 derivasyonlarından manuel olarak da doğrulanmıştır.QT intervalinin kalp hızına göre düzeltilmesinde Bazzett formülü kullanılmıştır.Acil serviste fentanil uygulaması öncesinde,sırasında veya takip eden EKG çekimi sırasında başka bir ilaç uygulanan hastalar, QTc'yi etkilediği bilinen ilaç kullanımı(QT druglist,CREDIBLEMEDS) olan hastalar, elektrolit imbalansı (hipo/hiperkalemi, hipo/hiperkalsemi, hipo/hipermagnezemisi) olan hastalar, atriyal fibrilasyonu, koroner arter hastalığı ,bilinen konjenital uzun/kısa QT sendromu,pacemaker veya ICD'si olan, hasta sinüs sendromu ve AVblok mevcut olduğu bilinen veya yeni tanı olarak saptanan hastalar çalışmadan dışlanmıştır. Elektrolit imbalansı için serum kalsiyum,magnezyum ve potasyum değerlerine bakılmış, serum kalsiyum değerleri albümine göre düzeltilmiştir.

AHA önerileri doğrultusunda erkek cinsiyet için 450,kadın cinsiyet için 460msn'nin üstü uzamış, her iki cinsiyet içinse 320msn'nin altı kısalmış kabul edilmiştir.Malign aritmi riskinin arttığı QTc eşiği ile ilgili bir görüş birliği henüz sağlanamamıştır.Çalışmamızda ICH E14 kılavuzu esas alınmış;her iki cinsiyet için de QTc değeri≥500 msn veya QTc değerinde herhangi bir zamanda artış≥60 msn(ΔQTc ≥ 60msn)olması malign aritmi gelişimi için klinik olarak anlamlı eşik değer olarak kabul edilmiştir. Kısalmasında ise malign aritmi için herhangi bir kriter belirlenmemiştir.

BULGULAR: Belirlenen 3aylık süre boyunca başvuran 8557 hastadan 457 hastaya analjezi amaçlı fentanil uygulanmıştır.Çalışmaya dahil edilen 109 hastadan 60 hasta erkek olup,ortanca yaş 40(min-max) olarak hesaplanmıştır.

Dahil edilen 109 hastanın QTc değerlerinde istatistiksel olarak anlamlı artış saptanmıştır.Başlangıç QTc değeri ile kıyaslandığında 5,15,30 ve 60.dakikalarda istatistiksel olarak anlamlı uzama saptanmış olup,en fazla uzama 30.dakikada ve ortanca 13.08msn olarak hesaplanmıştır(Tablo 1)(Şekil 1).Malign aritmi gelişme riski için eşik değer olarak kabul edilen QTc≥500msn(6 hasta) veya ΔQTc≥60msn(27 hasta) değerini aşan 33 hasta saptanmış,bu 33 hastadan 1'i hem QTc≥500msn hem de ΔQTc≥60msn değerini aşmıştır.Bu grubun çoğunluğunu kadın cinsiyet ve 40 yaş üstü hastalar oluşturmaktadır.Klinik olarak ise bu hastaların hiçbirinde 60dakikalık monitörize gözlem süresince malign aritmi gelişmemiştir. SONUÇ:Fentanil uygulanan hastaların QTc değerlerinde istatistiksel olarak anlamlı uzama saptanmıştır.Bu hastaların bir kısmının, malign aritmi gelişme riskinde anlamlı artış olarak kabul edilen kritik değeri de aştığı görülmüştür.Bu eşiği aşan hastaların çoğunluğu kadın cinsiyet ve 40yaş üstü hastalardan oluşmaktadır.Ancak 60dk boyunca monitörize izlenen bu hastaların hiçbirinde, QTc uzamış olmasına ve kritik eşik aşılmış olmasına rağmen malign aritmi gelişmemiştir.

Etik kurul karal no: 771/09.11.2020

Anahtar Kelimeler: Acil Servis, Elektrokardiyografi, Fentanil, QTc, QT intervali

QTc Uzunluğunun Zaman İçerisindeki Değişim Grafiği

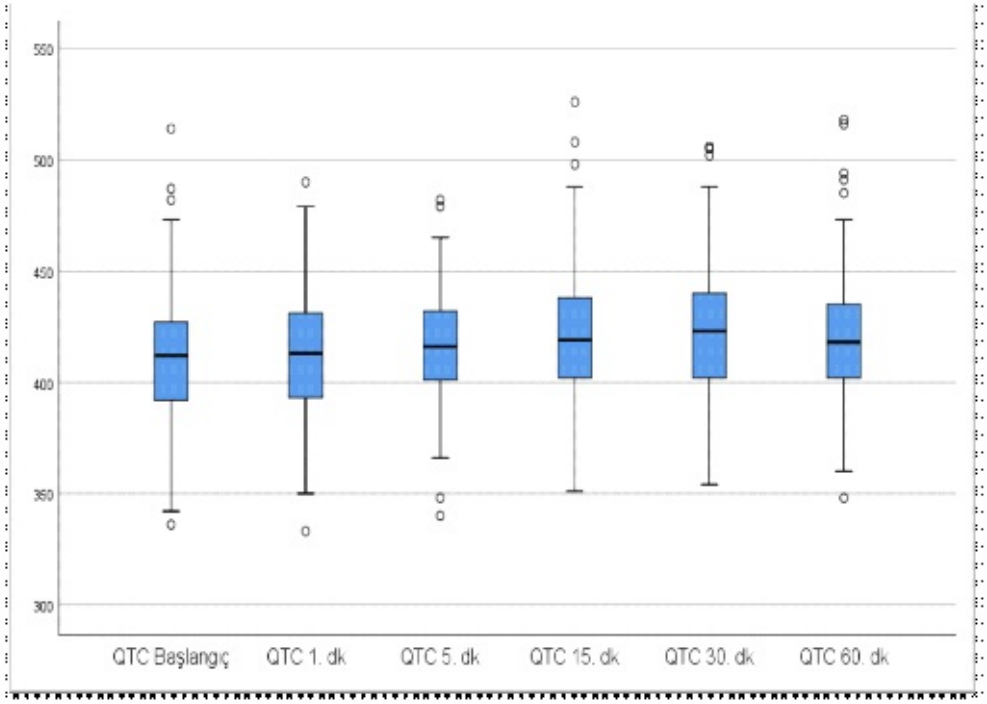

Şekil:1 QTC Uzunluklarının Zaman İçerisindeki Değişim Grafiği

Hastaların QTc Ölçüm Zamanlarının İlişkisi

QTC Zamanları	z Skoru	P	Fark (msn)
QTC 1. dk - QTC Başlangıç	-1,866	0,062	4,3
QTC 5. dk - QTC Başlangıç	-3,305	0,001	6,98
QTC 15. dk - QTC Başlangıç	-3,616	<0,001	10,62
QTC 30. dk - QTC Başlangıç	-4,463	<0,001	13,08
QTC 60. dk - QTC Başlangıç	-3,476	0,001	10,09
QTC 5. dk - QTC 1. dk	-1,953	0,051	2,68
QTC 15. dk - QTC 1. dk	-2,989	0,0028	6,32
QTC 30. dk - QTC 1. dk	-4,005	<0,001	8,78
QTC 60. dk - QTC 1. dk	-2,003	0,045	5,79
QTC 15. dk - QTC 5. dk	-1,466	0,143	3,64
QTC 30. dk - QTC 5. dk	-1,446	0,148	6,1
QTC 60. dk - QTC 5. dk	-0,459	0,646	3,11
QTC 30. dk - QTC 15. dk	-0,15	0,880	2,46
QTC 60. dk - QTC 15. dk	-1,866	0,062	-0,53
QTC 60. dk - QTC 30. dk	-3,305	0,001	-2,99
Wilcoxon Testi p<0,003			

S-26

KÜRESEL İKLİM DEĞİŞİKLİĞİ TEHDİDİ ALTINDA DOĞAL HAYATIN YÖNETİMİ VE KORUNMASI

Yunus Emre VURAL, Mustafa Ferudun ÇELİKMEN
Yeditepe Üniversitesi, Acil Tıp Ana Bilim Dalı, İstanbul

"Doğa" kelimesi, gelişmişlikten uzak olması nedeniyle insanları cezbetmesi veya uzak kalmak istemesine göre belirli bir duygusal, ruhsal, mental durumu çağrıştıran özel bir yeri akla getirmektedir. Doğal alanların yok olması ile ilgili endişe son yüzyılda ön plana çıksa da bu alanda atılan ilk adımlar çok daha eski yüzyıllara kadar gitmektedir. Bir alanın sahip olduğu peyzaj güzelliği, florası, faunası için korunma fikri Hollanda'da doğmuştur. 1576 yılında Orange Prensi ve Lahey Valisi, Lahey Ormanı'nın (Haagse Bos) değiştirilmeden korunması konusunda anlaşmışlardır(7). Günümüzde doğal alanların korunmasının temeli olan "milli park" anlayışı 1872 yılında Amerikan Kongresi'nin "Yellowstone Milli Parkı"nı ilan etmesiyle ortaya çıkmıştır(8). Milli park teriminin Türk mevzuatına girmesi ise ilk olarak 31 Ağustos 1956 tarih ve 6831 sayılı Orman Kanunu'nun 4. ve 25. maddeleri ile olmuştur. Türkiye'nin ilk milli parkı aynı zamanda ilk korunan doğal alanı 1958 yılında ilan edilen "Yozgat Çamlığı Milli Parkı"dır(5).

Bir alanı doğal alan olarak belirlemek o yerin korunması için atılan ilk adımdır. Sonrasında barındırdığı güzelliğin bozulmadan korunması için bir yönetim tarafından takip edilmeli ve zarar verecek riskler ortaya koyulmalıdır. Türkiye'deki doğal alanları tehdit eden durumları belirlemek ve değerlendirmek için kullanılan kriterler Tablo 1'de görülmektedir(16).

Doğal alanlar Tarım ve Orman Bakanlığı'na bağlı Doğa Koruma ve Milli Parklar Genel Müdürlüğü idaresindedir. Müdürlüğün idaresi altında Türkiye'de 250 tabiat parkı, 84 yaban hayatı geliştirme sahası ve 45 milli park bulunmaktadır(Tablo 2)(2).

Dünya genelinde amaç, hedef, işleyiş ve diğer parametreler açısından geniş bir yelpazeye sahip olan korunan alanlar, gerek insan yaşamının devamı ve gerekse parçası olduğumuz ekolojik sistemin istikrarlı bir şekilde devamını sağlayan birçok işlevi yerine getirir. Ekosistem Hizmetleri olarak anılan bu işlevler genel olarak dört kategori altında toplanır(tablo 3) (23). Doğal hayatı ziyaretin birçok şekli vardır. Küreselleşme ile hızlanan kent yaşamı ve kentsel yaşam kültüründen bir kaçış olarak doğal alanlara yönelim ve rekreasyonel aktivitelere katılımda artış görülmektedir(24). Türkiye'de doğal alanları 2019'da 51 milyon 832 bin 448 kişi ziyaret etti(25).

Doğal hayat, vahşi yaşam koşullarını koruyarak veya iyileştirerek ve alan genelinde bozulmaya izin vermeyecek şekilde yönetilmelidir. Bu amaçla rekreasyonel kullanımı sürdürmek için alanın taşıma kapasitesini anlamak esastır. Bunu yönetebilmek için doğal hayat koşulları gerektirmeyen rekreasyonel deneyimler olduğunun bilincinde olunmalıdır. Yalnızca belirli bir alana mahsus olan rekreasyonel deneyimlere belirlenen alanlarda müsaade edilmeli ve yalnızca alanın doğal koşulları ve süreçleri korunduğu müddetçe sürdürebileceği kadar izin verilmelidir. Arama ve kurtarma operasyonları da dahil olmak üzere tüm yönetim faaliyetleri, doğal alan ve kullanıcı deneyimi üzerinde mümkün olduğunca hafif bir etkiye sahip olmalıdır. Örneğin, vahşi yaşam bakım faaliyetlerinde gazla çalışan aletler yerine el aletlerinin kullanılması, doğrudan gezi yönetimi yerine eğitim materyallerinin kullanılması ve kilometre işaretleri yerine minimum yönlü iz işaretleri kullanılmasıdır.Çoğu doğal alan, bir ekosistemin kalıntısını veya bütün bir ekosistemi temsil eder ve bu nedenle, insanların deneyimlemesi ve keyfini çıkarması için mevcut ve gelecek nesiller için korunmaları gerekir. Ek olarak, doğal hayat koşullarını ve özelliklerini korumak için insan kullanımlarının ve etkilerinin yönetilmesi zorunludur, çünkü böyle bir yönetim olmaksızın bu kalan alanlar ülkemiz manzarasındaki benzersiz değerlerini kaybedecektir (27).

Anahtar Kelimeler: Doğal hayat, korunan alan, ekosistem

Tablo 1

Kategori	Alt kategori	Değerlendirme		Ayrıntılar (Yer, spesifik tehditler ve diğer bilgiler)
		Bugün	Gelecek	
1. Yerleşim yeri olarak ve ticari faaliyetler açısından gelişimi	Kırsal ve kentsel alanlar			
	Ticari ve endüstriyel alanlar			
	Turistik ve rekreasyonel alanlar			
2. Tarım ve su kültürü	Yıllık ve çok yıllık odundışı ürünler			
	Odun ve pulpa plantasyonları			
	Hayvancılık ve çiftçilik			
	Deniz ve tatlı su ürünleri			
3. Enerji ve Madencilik	Petrol ve havagazı sondajı			
	Madencilik ve maden çıkarma			
	Yenilenebilir enerji			
4. Ulaşım ve hizmet koridorları	Kara ve demir yolları			
	Hizmet yolları			
	Gemi yolları			
	Uçuş yolları			
5. Biyolojik kaynakların kullanımı (geçim ya da ticaret amaçlı)	Kara hayvanlarının avlanması ve toplanması			
	Kara bitkilerinin ve bitki ürünlerinin toplanması			
	Tomrukçuluk (kerestecilik)			
	Balıkçılık ve su ürünlerinin toplanması			
6. İnsan varlığının verdiği rahatsızlık	Rekreasyonel faaliyetler			
	İş ve diğer faaliyetler			
	Savaş, iç huzursuzluk ve askeri tatbikatlar			
7. Doğal sistem değişiklikleri	Yangın ve Yangın söndürme			
	Barajlar ve Su yönetimi/Kullanımı			
	Diğer ekosistem değişiklikleri			
8. İstilacı ve diğer problemli türler, genler	Yabancı istilacı türler			
	Problemli yerli türler			
	Dışarıdan getirilen genetik malzeme			
	Türlerin melezleşmesi			
9. Kirlilik	Evsel ve kentsel atık su			
	Endüstriyel ve askeri atık su			
	Tarım ve ormancılık atık suyu			
	Çöp ve katı atık			
	Hava ile taşınan kirleticiler			
	Enerji fazlası (sıcaklık, ışık, gürültü vb.)			
10. Jeolojik Olaylar	Volkanlar			
	Depremler ve tsunamiler			
	Heyelanlar ve çığlar			
11. İklim değişiklikleri ve şiddetli hava olayları	Habitat kaymaları ve değişiklikleri – Habitatın bulunduğu yerde ve bileşimindeki büyük değişiklikler			
	İklim Değişkenliği – İklim kalıplarındaki değişiklikler ve/veya yoğunlaşmalar			
12. Yönetim Etkenleri	Yönetim için finansal kaynakların yetersizliği			
	Fiziksel kaynakların yetersizliği			
	İnsan kaynaklarının yetersizliği			
	Kadro içerisinde bireysel kapasite eksikliği			
	Yerel paydaşların yeterince işbirliği yapmamaları			
	Yönetim/ paydaşlar/ kamunun bilinçli olmaması ve yeterince destek sunmaması			

Türkiye'de Doğal Alanlar İçin Kullanılan Örnek Potansiyel Tehdit Tablosu

Tablo 2

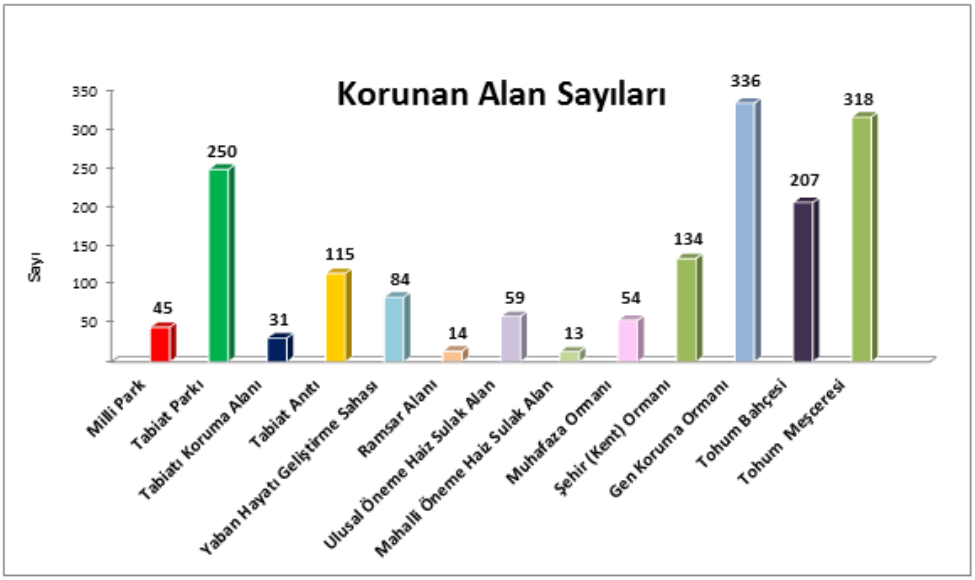

Korunan Alan Sayıları

Tablo 3

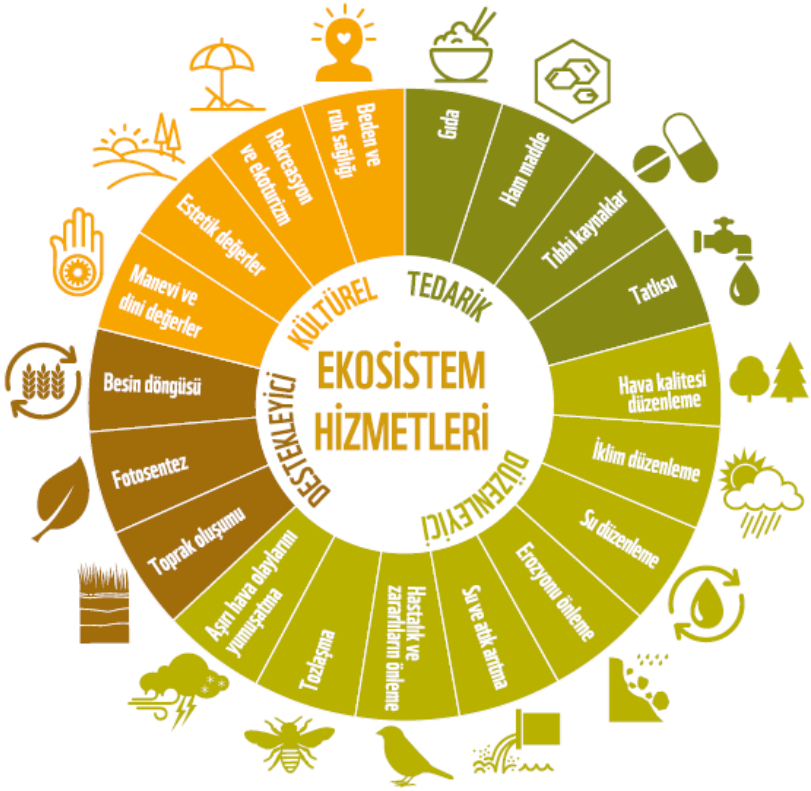

Ekosistem Hizmetleri

POSTER BİLDİRİLER

P-01

KARIN AĞRISI DEYİP GEÇME YA PORTAL VEN TROMBOZUSUYSA!

Fırat YÜCEL, Göknur ÖZTÜRK, İnan BEYDİLLİ
SBÜ Antalya Eğitim ve Araştırma Hastanesi

GİRİŞ: Portal ven trombozu (PVT) ilk kez 1869 yılında, karaciğer sirozu bulunan bir hastada, portal sistemde oluşan flebotrombozun saptanması ile bildirildi.PVT, portal venin sağ ve sol intrahepatik dallarıda dahil herhangi bir segmentinde lümeni kısmi veya tam olarak kapatan tromboz oluşumuyla karakterize nadir görülen bir durumdur.Splenik yada superior mezenterik venlere bile yayılım gösterebilir.Günümüzde PVT tanısı modern görüntüleme tekniklerindeki gelişmeler sayesinde artmaktadır.Asemptomatik bir tablodan, hayatı tehdit eden duruma kadar geniş bir klinik spektrumda görülmektedir.Hastalar müphem bir karın ağrısı ile, iskemik nekroza bağlı perforasyonun yol açtığı sepsis tablosu arasında değişik klinik belirtilerle gelebilirler.Siroz veya karaciğer malignitesi ile ilişkili ortaya çıkabileceği gibi karının lokal inflamatuvar durumları, konjenital ya da edinsel trombofilik faktörlerden de kaynaklı oluşabilir.Erken ve uygun girişimlerle yapılacak tedavi PVT'na bağlı mortalite ve morbidite oranını azaltır.Bu olguyu sunmaktaki amacımız acil servise karın ağrısı, bulantı kusma şikayetleri ile başvuran hastalarda nadir görülüyor da olsa ölümcül komplikasyonları ve erken tedavi gerektirmesi nedeniyle PVT'i hatırlatmaktır.

OLGU: Yetmiş iki yaşında kadın hasta acil servise bir aydır olan karın ağrısı şikayeti ile polikliniğe giden kolonoskopi yapılan ve son bir haftadır ise giderek artan sol üst kadranda künt vasıflı karın ağrısı, karında şişlik, bulantı, kusma şikayetleri ile tarafımıza başvurmuştur.Özgeçmişinde DM, HT, HL,KAH hastalıkları ve geçirilmiş 20 yıl önce gastrik bypass, 16 yıl önce kolesistektomi.Fizik muayenede tansiyon:130/70mm/Hg, nabız/91 atım/dk, spo2/99 ATEŞ:36.5 C. Genel durumu iyi, şuuru açık ve koopere idi.Splenomegali, hepatomegali yok, diğer sistem bulguları doğaldı. Hastanın yapılan laboratuar tetkiklerinde; WBC: 17,6 x10.e3/ mikroL, RBC: 4,4 x10.e6/mikroL, HGB: 9,2 g/dl, HCT: 30,7 %, PLT: 492 x10.e3/mikroL, INR: 1.15, APTT: 39,5sn Üre: 42 mg/ dL, Kreatinin: 0.90 mg/dL, Na: 135 mmol/L, K: 3.6 mmol/L, Glukoz: 132 mg/dL, AST: 18 U/L, ALT: 10 U/L, T.Bil: 0,62, D.Bil: 0,13 D-dimer: 1200 Tam idrar tetkiki normal.Batın ultrasonografisinde (USG) karaciğer parankim ekosu homojendir, normal büyüklük ve lokalizasyonda, portal ven çapı artmış olup (10 mm), portal hilus düzeyinde lümende trombüs ile uyumlu görünüm, dalak boyutları normal olup parankimi homojendir.Batın içi serbest sıvı, kitle izlenmedi.Trombozun olası nedenini saptamak, perforasyon, barsak iskemisi gibi komplikasyonların varlığını araştırmak amacıyla planlanan batın tomografisinde portal ven de trombüs izlenirken, komplikasyonlara ait bir bulguya rastlanmadı.Hasta mevcut bulguları ile akut portal ven trombüsü olarak değerlendirildi ve ileri tetkik değerlendirme ve tedavi amacıyla dahiliye konsültasyonu istenmiş olup hastada portal ven trombozuna neden olabilecek etyolojik bir neden tespit edilmemiş. Antikoagülan tedavi başlanıp takipte semptomları gerileyen hastanın ayaktan klinik takiplere gelmek üzere taburcu edilmiş olduğu öğrenildi.

SONUÇ: Sebebi bulunamayan non-spesifik karın ağrılarında, PVT düşünülmesi gereken bir klinik tablodur. Özellikle intraabdominal bir enfeksiyon ya da laparoskopik girişimler dahil abdominal ameliyat geçiren hastalarda nedeni belirlenemeyen karın ağrısının ayırıcı tanısında göz önünde bulundurulmalı ve tanıya yönelik olarak radyolojik ve laboratuvar yöntemlerinden yararlanılmalıdır. Portal ven trombozu, karın ağrısının nadir bir nedeni olmasına karşın mezenterik iskemi ve infarkt gibi ölümcül komplikasyonlarla seyredebildiğinden, zamanında tanı ve uygun tedavinin belirlenmesinin gereğini vurgulamaktayız.

Anahtar Kelimeler: Karın ağrısı, tromboz, portal ven

Derin Ven Trombozu

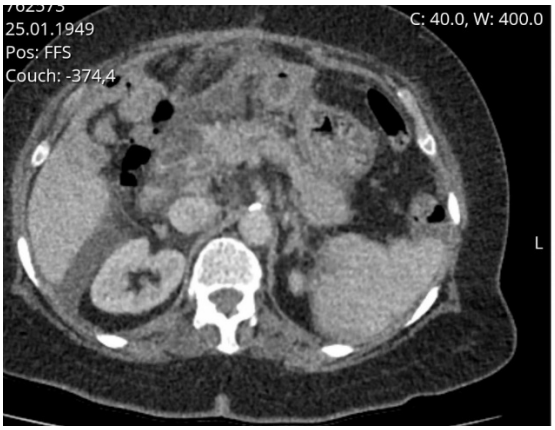

Derin Ven Trombozu 2

Derin Ven Trombozu 3

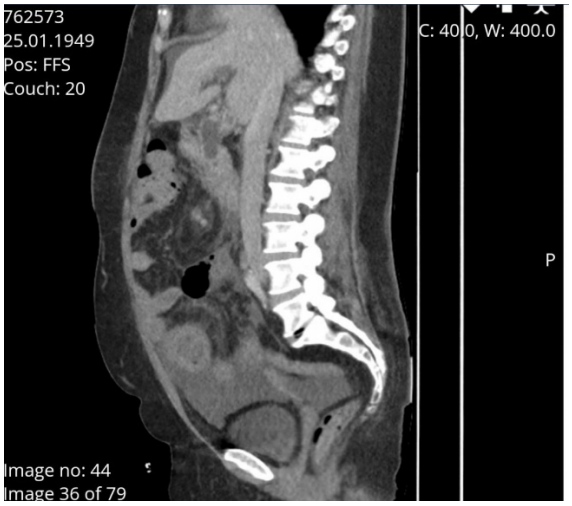

P-02

PNEUMOCYSTIS JIROVECI ENFEKSİYONU VE AKCİĞER TUTULUMU

Göknur ÖZTÜRK, Yavuz Fatih YAVUZ, Fatih SELVİ
SBÜ Antalya Eğitim ve Araştırma Hastanesi

GİRİŞ: P. jiroveci, insanlarda görülen pneumocystis pnömonisinin etkeni olup, kazanılmış immün yetmezlik sendromu (AIDS) başta olmak üzere primer immün yetmezlik, solid organ veya hematolojik malignitesi olan, organ transplantasyon yapılan, steroid tedavisi veya kronik immünsüpresif tedavi alan, bağışıklık sistemi baskılanmış hastalarda enfeksiyona yol açabilen fırsatçı bir patojendir. İmmün sistemi baskılanmış hastalarda yaşamı tehdit eden bir infeksiyondur.Günümüzde yüksek aktiviteli anti-retroviral tedavilerin geliştirilmesi ve profilaksinin uygulamaya girmesi ile AIDS hastalarındaki PCP insidansında belirgin bir azalma gözlenmiştir Bu olguyu sunmaktaki amacımız acil servise nefes darlığı ve öksürük şikayetleri ile başvuran HIV(+) hastalarda nadir görülüyor da olsa ölümcül komplikasyonları ve erken tedavi gerektirmesi nedeniyle PCP'i hatırlatmaktır.

OLGU: Yaklaşık iki haftadır halsizlik, yorgunluk, kas eklem ağrısı şikayeti olan 41 yaşında kadın hasta; üşüme titreme, ateş yüksekliği, öksürük, nefes darlığı şikayetleriyle acil servise başvurdu. Özgeçmişinde bilinen HIV pozitifliği mevcut. Hastanın fizik muayenesinde bilinci açık, kooperasyon ve oryantasyonu tam, halsiz ve takipneik görünümde idi. Solunum sayısı 24/dakika, nabız 101/dakika, tansiyon arteryel 110/60 mmHg, vücut ısısı 36.5°C, SO2: %78-79, her iki akciğerde dinlemekle bilateral ronküs mevcuttu. Diğer sistem muayeneleri olağandı. Hastanın laboratuvar tetkiklerinde beyaz küre: 7000 (%75 nötrofil), Hb:6,3g/dL (htc: %24,1), BUN: 11 mg/dL, kreatinin: 0,8 mg/dL, albumin: 2.4 g/dL, CRP: 30 mg/L (sınır değeri < 5 mg/L olarak saptandı. Diğer biyokimyasal tetkiklerde anormal bulgu saptanmadı. Hastadan iki şişe kan, idrar ve balgam kültürleri istendi. Hastnın 2 yıldır HIV+ olduğu ve hastanın tedaviyi ve hastalığı kabullenmemesi nedeniyle takiplerine gitmediği anlaşıldı. Hastadan HIV viral yükü: 20.529kopya/mL, Toraks BT'de bilateral buzlu cam görünümünde opasiteler tespit edildi.Hasta pcp pnömonisi ön tansııyla enfeksiyon hastalıkları yatış yapıldı.Hastanın gönderilen idrar, kan ve balgam kültüründe üreme olmadı. Balgam aside dirençli basil (ARB) negatif olarak tespit edildi. Giemsa boyamada P. jirovecii'ye ait intrakistik cisimler ve trofozoidler görüldü. Trimetoprim-sülfametoksazol (TMP-SMZ) 3 x 160 mg/kg intravenöz (IV) ve kortikosteroid tedavileri ile seftriakson 2x1 g iv, klaritromisin 2x500 mg başlandı. Klinik ve radyolojik bulguları düzelen hastanın tedavisi 21 güne tamamlandı ve taburcu edildi.

SONUÇ: İmmünsüpresif hastalarda PCP genellikle kuru öksürük, ateş, titreme, göğüs ağrısı, gece terlemesi, solunum sıkıntısı ve nadiren de olsa hemoptizi ile seyreden nonspesifik bir klinik tablo oluşturabilir. Diğer immünsüpresif hasta grupları ile karşılaştırıldığında, HIV/AIDS infekte hastalarda PCP daha fulminan seyirli olabilir.Diğer pnömonilerde de olabildiği gibi sistemik tutulum olabilir. Akciğer dışı en sık etkilenen organlar; lenf bezleri, dalak, kemik iliği, kalp ve karaciğerdir. Semptomlar ve fizik muayene bulguları PCP'ye özgü değildir. Fizik muayene bulguları ile radyolojik tutulum çok farklı tablolarda olabilir.

Sonuç olarak; toplumumuzda HIV açısından, hastaların hastalığı ve tedaviyi kabullenmeme eğilimi olmasından dolayı özellikle risk faktörleri bulunan hastalarda veya fırsatçı pnömoni ile uyumlu klinik, radyolojik ve laboratuvar bulgularının varlığında HIV tetkiklerinin de istenmesi unutulmamalıdır.

Anahtar Kelimeler: pcp, hıv, pnömoni

Bilateral Buzlu Cam Pcp

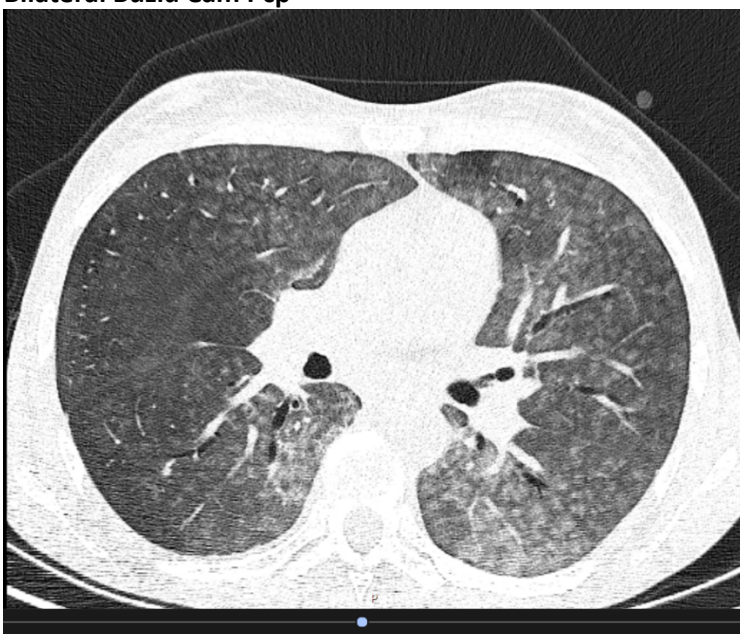

P-03

TRAJİK BİR ÖLÜM: SERVİKAL DİSK HERNİSİNE SEKONDER TETRAPLEJİ

Süleyman ATAY, Samiye AYHOPA, Deniz KILIÇ
SBÜ Antalya Eğitim ve Araştırma Hastanesi Acil Tıp Kliniği

GİRİŞ: Semptomatik disk herniasyonu sık karşılaşılan bir tanıdır. Amerika Birleşik Devletleri'nde yıllık 100.000 kişide 83,2 hasta etkilenir, son zamanlarda insidans 1000 kişide 1,79 hastaya yükselmiştir. Servikal disk hernisi sıklıkla dejeneratif disk hastalığıyla ilişkilidir ve hastalarda önemli ağrıya, instabiliteye, radikülopatiye, miyelopatiye neden olabilir.

Travmaya sekonder disk herniside görülebilir. Bu durum dejeneratif disk hastalığının aksine sıklıkla servikal ve torakal vertebrada ortaya çıkar. Kord basısına sekonder nörolojik semptomu olan hastaların acil olarak operasyon ihtiyacı vardır.

OLGU: 49 yaşında erkek hasta alkol tüketimi sonrasında kendi seviyesinden düşme ve hareket edememe sebebiyle 112 acil sağlık hizmetleriyle acil servise getirildi. Hastanın tıbbi öyküsünde diyabet hastalığı, servikal disk hernisi olduğu öğrenildi. Hastanın acil servisteki vitalleri şöyledir: Tansiyon arteriyel: 117/78 mm/Hg, nabız: 89/dk,oksijen saturasyonu: %96, ateş: 36,40C. Oryanteve koopere olan hastanın fizik muayenesinde pupiller izokorik ve reaktif,bilateral direkt/indirekt ışık reflekleri mevcut. Dört ekstremitenin kas gücü 0/5 olup hastada flask paralizi saptandı. Derin tendon reflekleriyle sarkal korunma, anal göz kırpma ve bulbo-kavernöz refleks alınamadı. Dermatomal duyu muayenesinde hastanın T4 seviyesine kadar anestezik olduğu görüldü. Hastanın acil serviste alınan kan tahlillerinde elektrolit, asit-baz bozukluğunun olmadığı saptandı. Kan etanol seviyesinin 95 mg/dl olduğu görüldü. Osmolar açığın normal aralıkta olduğu bulundu. Hastanın acilde yapılan görüntülemelerinde beyin bilgisayarlı tomografisinde (BT)akut patoloji saptanmadı. Servikal BT'de fraktür ve patoloji saptanmadı (Resim 1). Nörolojik semptomu olan hasta için kord yaralanması açısından manyetik rezonans (MR) görüntüleme yapıldı.MR'da C3-C4 seviyesinde servikal herni, C4-C5 seviyesinde myelomalazi saptandı (Resim2-3). Beyin cerrahi kliniğine konsülte edilen hasta için operasyon planlandı, servise yatırıldı. Hastanın takibinde 8. günde operasyon yapılamadan solunum kasları güçsüzlüğü ve aspirasyon pnömonisi nedeniyle yoğun bakımda yaşamını yitirdi.

SONUÇ: Bizim hastamızın bilinen servikal disk hernisi mevcuttu ve düşük enerjili travma sonrası akut tetrapleji meydana geldi. Bu durum, bilinen servikal disk hernisi olan hastalarda nörolojik muayenede patolojik bulgu varsa BT görüntülemede bu durumu açıklayacak bir neden saptanamadıysa hastanın MR görüntülemesinin acil serviste yapılması gerektiğinin önemini bir kez daha göstermektedir. Ayrıca tetraplejik hasta grubunda solunum sisteminde gelişebilecek ani kötüleşme açısından da dikkatli olmak gerekmektedir.

Anahtar Kelimeler: tetrapleji, aspirasyon, herni

Resim 1

Servikal BT Sagittal kesit.

Resim 2

T1 TSE sekansta C3-C4 diskleri arasında disk hernisi

Resim 3

STIR TSE Sekansta C3-C4 Te Spinal Kord Ödemi

P-04

SUÇU BAKLAVAYA ATTILAR!

Beril AKKUŞ, Göknur ÖZTÜRK, Mehmet Nuri BOZDEMİR
SBÜ Antalya Eğitim ve Araştırma Hastanesi Acil Ana Bilim Dalı

GİRİŞ: Klasik antikolinerjik klinik sendrom, periferik ve merkezi muskarinik reseptörlerle asetilkolinin yarışmalı antagonizmasının bir sonucudur.Antikolinerjik etkiye bağlı deliryum post-sinaptik M1 reseptörlerinin antagonizması ile ilişkilidir.Klinik olarak sıklıkla baskılı, tutarsız konuşma ve görsel ve/veya işitsel halüsinasyonlarla birlikte hiperaktif (ajitasyonlu) bir deliryuma ilerleyebilen ajitasyon olarak kendini gösterir.Antikolinerjik sendroma bağlı gelişen deliryum için ideal panzehir için, seçici bir M1 reseptör agonisti olup, terapötik kullanımda en yaygın olarak prototipik terapötik kolinesteraz inhibitörü olan fizostigmin kullanımı önerilir.Olgumuzda 57 yaşında erkek antikolinerjik alımı sonrasında acil servise deliryum kliniği ile getirilen ve fizostigmin uygulanması sonrası deliryum kliniği gerileyen bir hasta anlatılmıştır.

OLGU: 57 yaşında erkek hasta, eve tanımadığı kişiler tarafından gönderilen baklavayı yedikten kısa bir süre sonra bilinç değişikliği şikayeti ile 112 tarafından acil servise getirildi.Yaklaşık 4 saat önce damadı tarafından gönderilen zehirlemek amaçlı atikolinerjik ilaç eklenen baklavayı yedikten sonra ilk olarak yakınlarına baş dönemsi şikayeti olduğunu belirten hastanın, sonrasında giderek ajitasyonu artıyor ve bilinç durumu kötüleşiyor.

Hastanın bilinç konfüze non koopere non oryante gks:11.Geliş vitalleri; kan basıncı:180\100 mm hg, nabız 120 atım/dakika, ateş:37,0 C, saturasyonu:%96, ekg sinüs taşikardisi.Fizik muayenede gözler bilateral dilate pupil, cilt kuru ve hiperemik, akciğer sesleri bilateral olağan, batın rahat defans yok rebaund yok.Fizik muayene ve klinik bulguları antikolinerjik intoksikasyonunu destekleyen hastaya hidrasyon ve 5 mg diazem intravenöz yapıldı.Semptomlarda gerileme olmayan hastaya 1 mg ıv fizostigmin yapıldı.Uygulamanın ardından yaklaşık 2 dakika sonra hastanın bilinç durumu düzeldi gks:15 oldu.Hastanın takip amaçlı yoğun bakıma yatışı sağlandı.Yoğun bakımda 3 gün takip edilen hastanın takip sırasında bilinç durumu iyi koopere oryante gks:15 ajitasyonu olmayan hasta önerilerle taburcu edildi.

SONUÇ: Toksik maddeye maruz kalındıktan itibaren başlayan akut ve potansiyel kritik dönemde sorumlu olan toksik maddenin bilinmemesi klinik yaklaşımda zorluklara neden olabilmektedir. Böyle durumlarda sık rastlanan spesifik ilaç ve toksinlere ait bazı semptom ve fizik muayene bulgularını gruplandırmak, bu semptom ve bulguları gösteren hastaların tanısında ve tedavisinde kolaylıklar sağlamaktadır. Antikolinerjik intoksikasyon sonrasında hastalar deliryuma girebilmektedir. Bu hastalarda antidot olarak fizostigminin kullanımı bilinç durumunun hızlı toparlanması açısından önemli bir tedavi olmaktadır.Olgumuzda fizostigmin uygulanması sonrasında hızlı yanıt alınmış olup, ek dozlara ihtiyaç olmadan hasta sağlıklı bir şekilde yoğun bakımdan taburcu edilmiştir.

Anahtar Kelimeler: fizostigmin, antikolinerjik,zehirlenme

Resim 1

P-05

ARİTMİ TANISINDA YATAKBAŞI ULTRASONOGRAFİ KULLANIMI

Ömer Erdem ŞEVİK, Mustafa Emin ÇANAKÇI, Engin ÖZAKIN, Nurdan ACAR
Eskişehir Osmangazi Üniversitesi, Acil Tıp Anabilim Dalı, Eskişehir

GİRİŞ: Yatakbaşı ultrasonografi (YBUSG) Acil Servislerde yaygınlığı giderek artan "geleceğin stetoskopu" olarak nitelendirilen bir görüntüleme tekniğidir. Son dönemde yapılan çalışmalar YBUSG kullanılan hastalarda tanı ve tedavinin daha doğru ve daha erken dönemde başladığını göstermektedir (1). İyonize radyasyon kullanmaması, düşük maliyetli olması ve birçok hastalıkta sensitivite ve spesifitesinin yüksek olması popülerliğini artırmaktadır.

Biz bu vaka sunumumuzda YBUSG kullanımının blok ve atriyal fibrilasyon (AF) ayrımının yapılmasına katkısını göstermeyi amaçladık.

OLGU: 82 yaşında erkek hasta Acil Servise göğüs ağrısı sebebiyle başvurdu. Nabzı 112 atım/dakika olan hastanın başka vital anomalisi yoktu. Özgeçmişinde koroner by-pass ameliyatı mevcuttu. Fizik muayenede taşiaritmi dışında patolojik bulgusu yoktu. Hastanın 12 derivasyonlu EKG'sinde göğüs derivasyonlarında ventriküler hızda yavaşlama olduğu, QRS aralıklarının eşitlendiği, V1 derivasyonunda P dalgasına benzer dalgalar olduğu gözlendi (Şekil). Bu hali ile 3. derece atriyoventriküler (AV) blok olduğu düşünülen hastaya tanıyı doğrulamak için YBUSG yapıldı (Video). Videoda da görüldüğü üzere atriyal ve ventriküler disosiasyon yoktu ve organize atriyal kasılmalar gözlenmezken fibrilasyon atımları saptandı. Yüksek duyarlıklı Troponin T seviyeleri bir saat içinde 48 ng/L'den 78 ng/L'ye yükselen hasta 0/1 saat algoritmasına göre ST-segment elevasyonsuz miyokard infarktüsü (NSTEMI) tanısı aldı. (Video linki: https://www.youtube.com/watch?v=tjmxBpeG4KU eğer poster sunum için kabul edilirse poster üzerinde karekod ile gösterilecektir)

SONUÇ: AF ve atriyal flutter tanısı için sınıf 1 öneri olan EKG kullanılmalıdır (2). Ekokardiyografi ve YBUSG kalp boşluklarının değerlendirilmesi, perikardiyal efüzyon, kapak disfonksiyonu ve sol atriyal trombüs için yaygın olarak kullanılmaktadır (3). YBUSG'nin aritmilerin ve iletim bozukluklarının tanısında kullanımı ile ilgili az sayıda çalışma vardır (4).

Bu hastada YBUSG kullanımı tanıyı önemli ölçüde değiştirdi. AF ve 3. Derece AV blok'un birbirinden farklı yönetim algoritmaları olduğu göz önüne alındığında bu hastada EKG'nin yanında YBUSG kullanılması hastanın doğru tanı ve tedaviyi almasını sağlamıştır. YBUSG'nin acil serviste birçok farklı kullanımı olsa da disritmi tanı ve yönetiminde EKG'ye ek bir araç olarak güvenle kullanılabileceği akılda tutulmalıdır.

Anahtar Kelimeler: AV Blok, Atriyal fibrilasyon, Ultrasonografi

Şekil 1

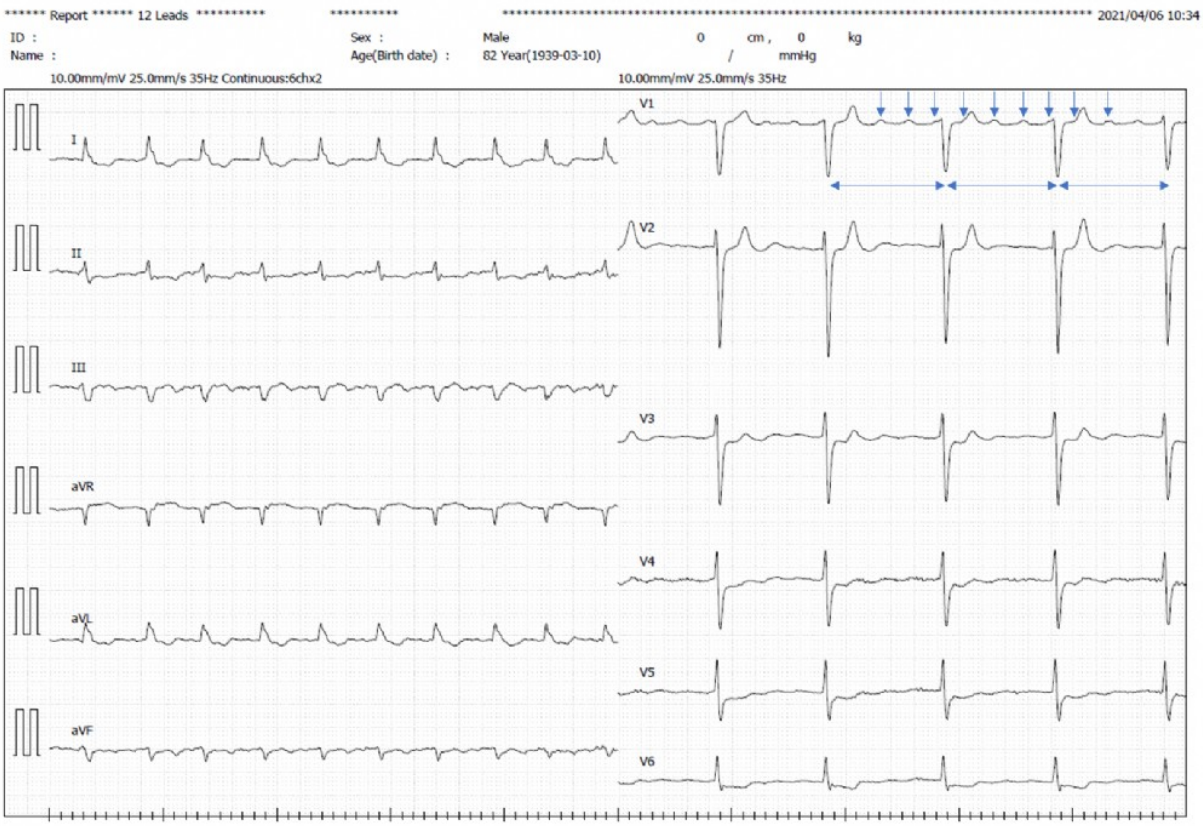

Göğüs derivasyonlarında ventriküler hızda yavaşlama, QRS aralıklarında eşitlenme, V1 derivasyonunda P dalgasına benzer dalgalar

P-06

ÖZEL RADYOGRAFİ BULGUSU İLE BİLATERAL TRİQUETRUM KIRIĞI: OLGU SUNUMU

Enis ADEMOĞLU, Serdar ÖZDEMİR, Serkan Emre EROĞLU
Sağlık Bilimleri Üniversitesi, Ümraniye Eğitim ve Araştırma Hastanesi, Acil Tıp Kliniği, İstanbul

GİRİŞ: Triquetrum, etrafındaki ligamentöz yapılarla sıkı bir şekilde korunan piramit şeklinde bir karpal kemiktir. Lunatum, pisiforme ve hamatum kemikleri ile eklem yapar. Skafoid kemik kırıklarından sonra en sık görülen el bileği kırıkları triquetrum kırıklarıdır. İzole kırıklarının çok daha az görülmesi nedeniyle gözden kaçabilmektedir. Ayrıca el bileğindeki kan dolaşımının sınırlı olmasından dolayı, karpal kemik kırıkları erken dönemde tanınıp tedavi edilmezse morbidite önemli oranda artar. Bu olgu sunumunda sol skafoid kırığının eşlik ettiği bilateral triquetrum kırığı ve özel radyografi bulgusunun vurgulanması amaçlanmıştır.

OLGU: Kırk dört yaşında erkek hasta, düşme sonucu her iki el bileğinde ağrı şikayetiyle acil servise başvurdu. Hastanın düşerken her iki el bileğinin dorsifleksiyonda olduğu, ayrıca ek bir yaralanması olmadığı öğrenildi. Glaskow koma skalası skoru 15, vital değerleri normal olan hastanın her iki el bileği ulnar yüzeyin palpasyonu ve ulnar deviasyonu ile ağrısı olduğu, sol el bileği dorsal yüzeyinin ödemli olduğu görüldü. Ayrıca sol el enfiye çukurunun palpasyonu ile ağrısı olduğu görüldü. Hastanın bilateral ulnar sinir, ulnar ve radial arter muayeneleri normal olarak değerlendirildi. Çekilen radyografilerde, sağ el grafisinde triquetrum kırığı, sol el grafisinde ise triquetrum kırığı ve skafoid kırığı olduğu görüldü. Triquetrum kırıkları ön arka grafilerde belirgin görünmemekte iken, her iki lateral grafide belirgin biçimde görüldü (Şekil 1). Sağ el için kısa kol atel, sol el için skafoid alçısı yapılan hasta 6 haftalık el bileği immobilizasyonu sonrası sekelsiz olarak iyileşti.

SONUÇ: Triquetrum kırıkları genellikle dorsal kortex kırıkları ve cisim (body) kırıkları olarak ikiye ayrılır. Dorsal kortex kırıkları daha sık olup, genellikle avülsiyon fraktürü şeklinde görülmektedir. Özellikle dorsifleksiyondaki el üzerine düşme şeklindeki travmalarla oluşurlar. Bizim hastamızda da benzer mekanizma ile düşme hikayesi mevcuttu.

Triquetrum kırıklarının tanınabilmesi için ön-arka grafiye ek olarak, lateral ve oblik grafiler çekilmelidir. Özellikle dorsal kortex kırıkları ön-arka grafide görünmeyebilirken, avülse olan parça lateral grafide daha iyi görünür. Triquetrum kırıklarının lateral grafideki görünümü, skafoid ve lunat kemikle beraber oluşturduğu tipik şekil nedeniyle literatürde "pooping duck sign" olarak adlandırılmıştır (Şekil 2). Bizim olgumuzda da ön arka grafide her iki triquetrum kırığı açıkça seçilememesine rağmen, lateral grafide tipik bulgusu ile daha açık izlenmiştir (Şekil 1). İzole triquetrum kırıklarında tedavi 3-6 hafta boyunca alçı veya atel ile el bileğinin immobilizasyonunun sağlanması şeklindedir. Özellikle dorsal kortex kırıklarında nadiren cerrahi tedavi gerekir.

Triquetrum kırıkları lateral radyografide daha belirgin şekilde görülebilen karpal kemik kırıklarına iyi bir örnek olup, lateral grafideki spesifik bulgusunun bilinmesi tanıya yardımcı olabilir.

Anahtar Kelimeler: karpal kemikler, kırıklar, triquetrum kemiği

Şekil 1

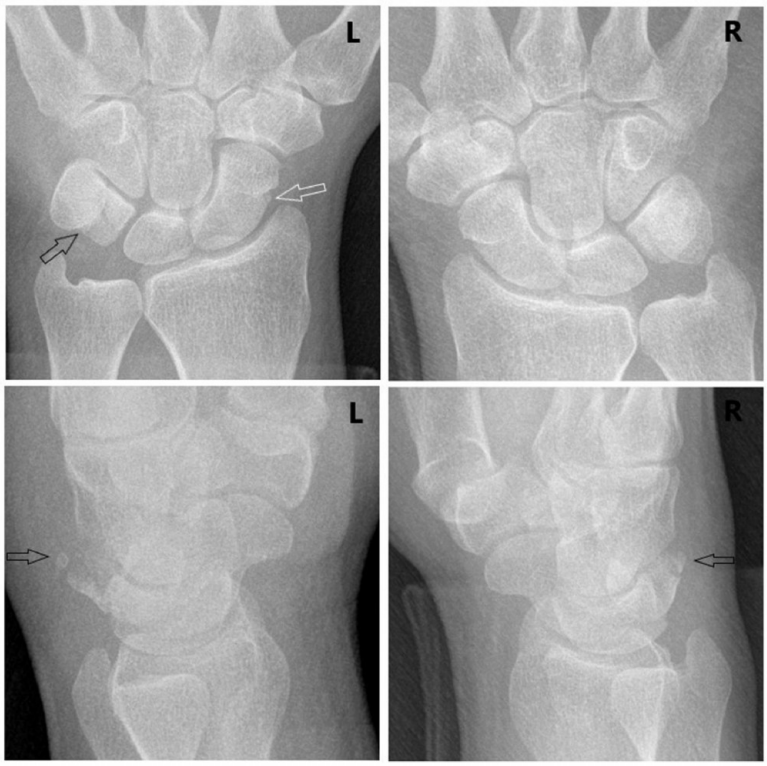

Üstte sırasıyla sol el bileği ön-arka grafisinde triquetrumda şüpheli fissür hattı (siyah ok), sağ ön arka grafide ise triquetrum normal görülmektedir. Altta sırasıyla sol ve sağ lateral el bileği grafisinde triquetrum kırığı, avülse parçalar (siyah oklar) ve "pooping duck sign" görülmektedir. Ayrıca sol üstte sol el bileği ön-arka garfide skafoid kırığı görülmektedir (beyaz ok).

Şekil 2

Lateral grafide triquetrum kırığının skafoid ve lunatumla birlikte oluşturduğu "pooping duck sign" görünümü. Ok ile triquetrumun avülse parçası gösterilmektedir.

P-07

ORAL KONTRASEPTİF KULLANIMINA BAĞLI GELİŞEN SEREBRAL SİNÜS VEN TROMBOZU

Şervan KURT, Serdar ÖZDEMİR, Serkan Emre EROĞLU
Sağlık Bilimleri Üniversitesi, Ümraniye Eğitim ve Araştırma Hastanesi, Acil Tıp Kliniği, İstanbul

GİRİŞ: Serebral venöz sinüs trombozu (SVST) serebral ven ve sinüslerde tromboz gelişimi ile ortaya çıkan, genel populasyonda 6-7/100 oranında görülen ve sıklıkla geç saptanan, morbiditesi ve mortalitesi yüksek olan klinik tablodur. Ancak ön tanı olarak akla getirilip tanı konulduğunda erken tedavide mortalite ve morbiditesi oldukçe azalabilmektedir. Hastaların tek başvuru şikayeti baş ağrısı olabileceği gibi çeşitli nörolojik semptomlarla da başvurabilirler. Bu olguda şiddetli baş ağrısı ile başvuranın hastanın yapılan kraniyal tomografisinde serebral venöz sinüs trombozundan şüphelenip kranial MR ile tanısı konulan bir vakayı sunmayı amaçladık.

OLGU:Kırk bir yaşında kadın hasta bir gün önce başlayan baş ağrısı nedeniyle acil servise başvurdu. Hastanın anamnezinden ağrısının uykudan uyandırdığı sol taraflı ve sol göze vurduğu, bulantı ve kusmanın eşlik ettiği öğrenildi. Kronik hastalığı olmayan hasta sadece oral kontraseptif kullandığını belirtti. Fizik bakısında genel durumu iyi, şuur açık, kan basıncı 119/59 mmHg, nabız 87 atım/dk, vücut ısısı 36,5°C idi. Pupilleri izokorik, ışık refleksi bilateral eşit ve normal, ense sertliği yok, kranial sinir muayenelerini içeren nörolojik muayenesi normal olarak değerlendirildi. Laboratuvar bulgularında; hemoglobin, hematokrit, trombosit, böbrek ve karaciğer fonksiyon testleri, elektrolitleri ve kanama profili normal aralıklardaydı. Hastanın şikayetlerinin semptomatik tedavi ile gerilememesi ve ağrısının gürültülü bir kliniğe sahip olması nedeni ile beyin bilgisayarlı tomografisi (BT) çekildi (Şekil 1). Hastaya sinüs ven trombozuna yönelik yapılan kontrastlı beyin manyetik rezonans görüntüleme (MRG) ve beyin MR venografide sol transvers, rektus ve sigmoid sinusler tromboze görünümde izlendi (Şekil 2).

SONUÇ: Bilgisayarlı beyin BT acil servislerde ulaşım kolaylığı açısından en yaygın kullanılan ve yapılması gereken ilk görüntüleme yöntemidir. Sinüs ven trombozunda beyin BT'de rastlanılabilecek en önemli bulgu tromboze kortikal venin veya dural sinüsün hiperdens görünümüdür. Bizim hastamızda beyin BT'de sol transvers sinsü trasesi boyunca hiperdens görünüm izlendi. Olguların %20'sinde ise beyin BT normal saptanabilmektedir. Günümüzde en temel tanı yöntemi ise beyin MRG ve MR venografidir. Sinüsün tromboze olup olmadığı T1, T2 ve FLAIR incelemelerde sinüs trasesi içinde trombüsün dönemine göre değişebilen izointens ya da hiperintens sinyal değişikliğinin izlenmesi ile anlaşılabilir. SVST'nin önemli bir bölümü geniş anastomoz ve kollateral dolaşımın varlığı nedeniyle arteriyel inme ile kıyaslandığında daha iyi seyirlidir. Ancak hastanın değerlendirmesinde akla gelmez ve tanıda gecikilirse kısa sürede ciddi morbidite ve mortaliteye neden olabilir. Bu nedenle acil servise başvuran hastalar değerlendirilirken multidisipliner olarak yaklaşılması hastalığın tanısının erken konulmasında önemli bir faktördür.

Anahtar Kelimeler: baş ağrısı, serebral sinus ven trombozu, beyin tomografi

Şekil 1

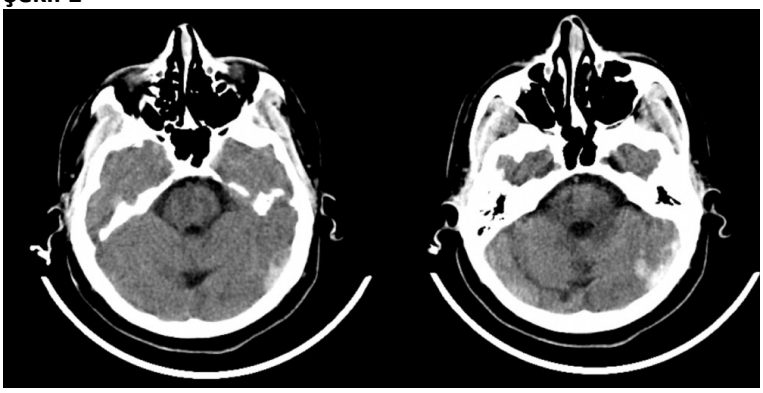

Beyin BT de sol oksipital bölgede hiperdansite görünmektedir.

Şekil 2

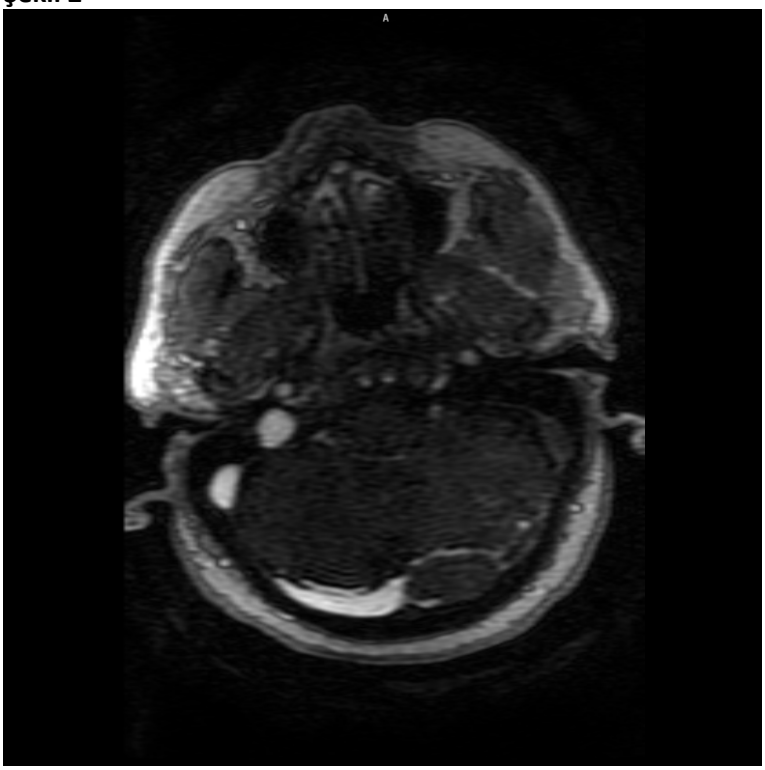

Kraniyal MRG de sol transvers sinüs lokalizasyonunda oklüde görünüm

P-08

HASTANE Mİ? SANAYİ Mİ?

İshak ÖZKAY, Mehmet Seyfettin SARIBAŞ, Ali AYGÜN, Atakan SAVRUN, Şeyda Tuba SAVRUN
Ordu Üniversitesi Acil Tıp Ana Bilim Dalı

GİRİŞ: Standart tedaviye dirençli kalp yetmezliği bazı hastalarda gelişebilir. Sol Ventrikül Destek Cihazı hayat kalite ve süresini bazı seçilmiş hastalarda arttırabilir. Bir SVDC ile yaşayan hastaların prevalansı, pompa teknolojisindeki gelişmeler, advers olay profilinin sınırlandırılması ve cihaz endikasyonlarının genişlemesi nedeniyle hızla artmaktadır. [1] Bu vakamızda Acil Servise çok nadir görülen Sol Ventrikül Destek Cihazı ile başvuran hastamızı sizlerle paylaşmak istedik.

OLGU:59 yaşında erkek hasta Acil Servise Sol Ventrikül Destek Cihazının uyarı vermesi üzerine başvuruyor. Hastanın cihazı incelendiğinde düşük akım uyarısı tespit ediliyor. Özgeçmişinde Konjestif Kalp Yetmezliği olduğu ve bu sebeple 7 ay önce SVDC implante edildiği öğreniliyor. Hasta ASA, Furosemid, Warfarin, Ramipril, Klopidogrel, Doksazosin, Amlodipin kullanıyordu. Hastanın genel durumu iyi, GKS: 15, Bilinç açık, oryante ve koopereydi. Ortalama Arter Basıncı (Doppler USG yardımı ile Sfimgomanomentre kullanılarak): 65 mmhg,Nabız: 61 atım/dk, Satürasyon: %97, Vücut ısısı: 37,6 oC Solunum sayısı 16/dk idi. Fizik muayenesinde patolojik bulguya rastlanmadı. Hastanın laboratuar incelemelerinde Laboratuarda; WBC: 7100 mm3, Hgb: 13,4 g/dL, PLT: 210000 mm3, Kreatinin: 1,01 mg/dL, Glukoz: 148 mg/dL, ALT:12 U/l, AST:16 U/l, CRP: 1,11 mg/Dl, INR 1.4 olarak ölçüldü. Hastanın inefektif INR düzeyine bağlı olarak SVDC pompa obstrüksiyonu olabileceği düşünülerek kardiyoloji hekimi ile konsülte edildi. Hasta Koroner Yoğun Bakım Ünitesine devredildi.

SONUÇ: SVDC'ler, kalbin sol ventrikülünün apeksine cerrahi olarak implante edilir ve hastaya dolaşım desteği sağlayan bir çıkış kanülü aracılığıyla aorta bağlanır.Pompa görevi gören destek cihazı parçası intratorasik veya intraabdominal yerleştirilebilir.Bir kablo aracılığıyla da dışarıdan güç ünitesi ve kontrollere bağlanır.[2] Yaygın olarak kullanılmayan bu cihazlar ile ilgili problemlerin Acil Serviste yönetimi kafa karıştırıcı olabilir. Bu nedenle Acil Servis Hekimi SVDC'si olan hastaların yönetimi ile ilgili basit düzeyde bilgi sahibi olmalıdır. Acil Servise SVDC'si olan bir hasta başvurduğunda ilk olarak SVDC koordinatör hekim ile iletişime geçilmelidir SVDC olan hastalar ile ilgili olası acil durumlar düşük akım uyarısı, mekanik arızalar, sağ ventrikül yetmezliği, aritmiler, septik şok ve inme ve kardiyak arresttir. Düşük akım uyarısı yapabilecek durumlar hipovolemi, hipervolemi, mekanik obstrüksiyonlar ve pompa trombozudur. Hastalar ilk olarak volüm durumu açısından değerlendirilmeli ve buna uygun olarak yönetilmelidir. Volüm durumu normal olarak kabul edilen veya tedavi ile normale getirelebilen hastalarda devam eden uyarılar varlığında hastalar pompa trombozu açısından değerlendirilmelidir. Pompa trombozu mekanik sebeplerle olabileceği gibi, yetersiz antikoagülasyon sonucu da görülebilir.[3] Bizim hastamızda da volüm durumunun normal olarak değerlendirilmesi, mekanik obstrüksiyon tespit edilememesi ve INR düzeyinin inefektif olması sebebiyle pompa trombozu düşünülmüştür. Bu vaka ile Acil Servislerde nadiren görülen SVDC hastalarının yönetiminde nelere dikkat edilmesi gerektiğini hatırlatmak istedik.

Anahtar Kelimeler: Acil Servis, Kalp Yetmezliği, Sol Ventrikül Destek Cihazı

P-09

NADİR NEFES DARLIĞI SEBEBİ; KARDİYAK TAMPONAD

Mesut TOMAKİN, İshak ÖZKAY, Mehmet Seyfettin SARIBAŞ, Fatih AKKAYA, Ali AYGÜN
Ordu Üniversitesi Acil Tıp Ana Bilim Dalı

GİRİŞ: Kardiyak tamponad; atrium ve ventriküllerin perikardiyal effüzyon nedeniyle akut veya subakut olarak sıkışması sonucunda karşımıza çıkan bir klinik durumdur. Acil serviste tanı koyması zor ve hayatı tehdit eden sebeplerdendir1. Kardiyak tamponad gelişimi perikardiyal sıvının hacmine, birikim hızına, perikardın fiziksel özelliklerine bağlıdır. İntraperikardiyal basınç intrakardiyak basıncı aştığında diyastolik ventriküler dolumda azalma meydana gelir ve bu da kalp atıım hacminde ve kalp debisinde azalmaya neden olur. Enfeksiyonlar, malignite, tarvama, radyasyon, üremi, bağ dokusu hastalıkları, idiyopatik ve postperikardiyotomi başlıca sebeplerindendir2.

Bu olgumuzda amacımız; nefes darlığı ve hipotansiyon ile başvuran anstabl hastalarda ölümle sonuçlanabilen ciddi bir durum olan kardiyak tamponadın akılda tutulmasıdır.

OLGU: Yetmiş sekiz yaşında kadın hasta nefes darlığı ve genel durum bozukluğu şikayeti ile acile başvuruyor. Bilinen tip 2 diyabetes mellitus, hipertansiyon ve kronik obstruktif akciğer hastalığı olduğu öğreniliyor. Kan basıncı 90/50 mmHg, nabız 165 /dk, solunum sayısı 45 /dk, vücut ısısı 36,6 C°, kan şekeri 241 olarak tespit ediliyor. Hastanın vücut kitle indeksi 35,15 kg/m2 olarak tespit ediliyor. Yapılan muayenesinde; genel durum orta-kötü, oryante koopere, GKS:15, juguler venöz dolgunluk artmış, kalp sesleri derinden geliyor, ortopneik, dispneik, takipneik, yardımcı solunum kasları solunuma katılıyor, her iki akciğer orta ve bazallerde ral duyuluyor, batın muayenesinde defans,rebound hassasiyeti yok, pretibial ödem mevcut olarak tespit ediliyor. Elektrokardiyografisinde; atrial fibrilasyon ve elektriksel alternans tespit ediliyor. Yatak başı yapılan ekokardiyografisinde değerlendirme suboptimal olup sağ kalp boşluklarında kollaps, yaklaşık 5 cm'lik perikardiyal mayi ve swinging heart görünümü tespit ediliyor.(Figür 1,2) Laboratuar tahlillerinde; WBC: 11 490 mm3, Hbg: 12,5 g/dl, PLT: 171 000 mm3, Glukoz: 358 mg/dl, AST: 2713 U/L, ALT: 2189 U/L, Kreatin: 1,23 mg/dl, üre: 139 mg/dl, CRP: 40,6 mg/dl, kan pH: 7,4 mmHg, pCO2: 27,5 mmHg, HCO3: 16,6 mmol/l, laktat: 2,8 mmol/l olarak tespit ediliyor. Hasta ekokardiyografi sonrası kardiyak tamponad tanısı ile kardiyolojiye konsulte ediliyor. Hastaya acil perikardiyosentez yapılıyor. Perikardiyosentez sonrasında kliniğinde rahatlama olan hasta yoğun bakıma yatırılıyor. Tedavi takibi devam etmekte.

SONUÇ: Kardiyak tamponad; perikardiyal effüzyona bağlı olarak intraperikardiyal basıncın artmasının sonucunda diyastolde kalp dolumunun azalması sonucunda meydana gelen klinik bir durumdur. Yatak başı ekokardiyografi kardiyak tamponadın teşhisini kolaylaştırmıştır3. Kardiyak tamponad geri döndürülebilir nedenler içerisinde yer alır. Hızlı tanı ve tedaviye yanıt verir. Juguler venöz dolgunluk, hipotansiyon ve kalp seslerinin derinden gelmesi tanı koydurucu klinik bulgulardır. Bunun yanı sıra ödem, dispne, takipne gibi semptomlara da sebep olabilir4. Tamponadın tedavi yaklaşımı perikardiyosentezdir. Drenajın yapılamadığı durumlarda subkostal cerrahi yaklaşım tercih edilir. Tekrarlayan perikardiyal effüzyon olgularında ise plöroperikardiyal pencere oluşturulur1. Bizim olgumuzda dispne, hipotansiyon, juguler venöz dolgunluk ve kalp seslerinin derin duyulması bize kardiyak tamponadı düşündürdü. Yatak başı yapılan ekokardiyografisinde swinging heart görünümü tespit edildi ve acil perkardiyosentez planlandı. Perikardiyosentez sonrasında hastanın kliniğinde düzelme olduğu görüldü. Hastanın klinik izlemi ve etyoloji araştırılması için hospitalizasyonu sağlandı. Hastanın tetkikleri devam etmektedir.

Sonuç olarak; kardiyak tamponad sık olarak görmediğimiz ancak hızlı tanı konulduğunda tedavi

edilebilen ölümcül bir durumdur. Dispne, hipotansiyon ve taşikardisi bulunan hastalarda yatak başı ekokardiyografi önemli ve tanı koydurucu bir görüntüleme yöntemidir.

Anahtar Kelimeler: Acil Servis, Dispne, Perikardiyal Tamponad, Perikardiyosentez

Figür 1

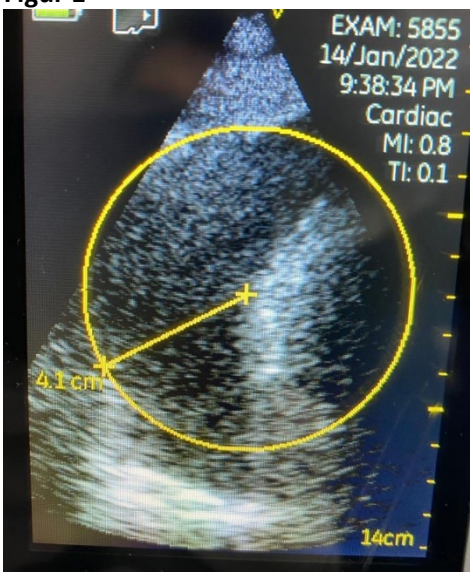

Perikardiyal Mayi

Figür 2

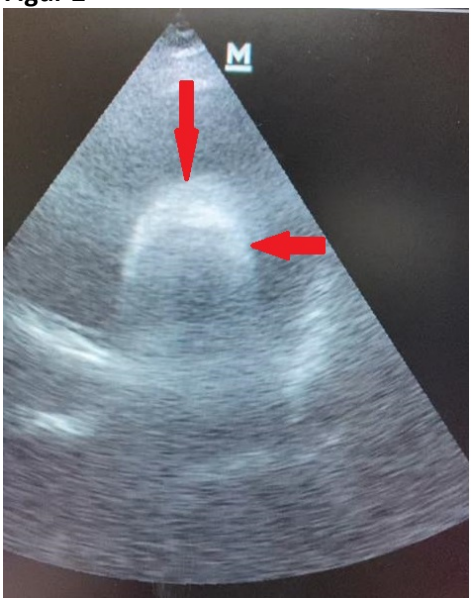

Swinging Heart Bulgusu, Kırmızı Oklar Boyunca Perikardiyal Mayi, Okların Uç Kısmı Kalbi Göstermektedir

P-10

KARDİYAK PACEMAKER SONRASI GELİŞEN KARDİYAK TAMPONAD OLGUSU

Mesut TOMAKİN[1], Mehmet Seyfettin SARIBAŞ[1], Şeyda Tuba SAVRUN[1], Fatih AKKAYA[2], İshak ÖZKAY[1]
[1]Ordu Üniversitesi Acil Tıp Ana Bilim Dalı
[2]Ordu Üniversitesi Kardiyoloji Ana Bilim Dalı

GİRİŞ: Toplumlarda yaşam sürelerinin artmasıyla beraber implante edilebilir kalp cihazlarının da kullanımı artmış ve bunlara bağlı komplikasyonlar da karşımıza gelmeye başlamıştır[1]. Kalp pili implantasyonu sonrası cerrahi işlem gerektiren en sık komplikasyonlar leadlere bağlı komplikasyonlardı[2]. Kardiyak tamponad perikardiyal sıvı toplanması sonucunda perikardiyal basıncın intrakardiyak basıncı geçmesi ile karakterize olarak karşımıza çıkar. Kardiyak tamponadın enfeksiyondan travmaya, bağ dokusu hastalıklarından radyasyona kadar çok çeşitli sebepleri vardır. Kardiyak tamponad olarak hipotansiyon, arteriyal nabız paradoksu, juguler venöz dolgunluk ve kalp seslerinin derinden gelmesi ile karakterizedir[3].

Bu olgumuzda amacımız; kalp pili implantasyonu sonucu gelişen komplikasyon neticesinde kardiyak tamponada giren hastanın yönetimini vurgulamaktır.

OLGU: Altmış üç yaşında kadın hasta bayılayazma ve hipotansiyon şikayeti ile acil servise başvuruyor. Hasta yaklaşık bir hafta önce ritim bozukluğu sebebiyle hastaneye yattığını ve yaklaşık iki gün önce kalp pili takıldığını sonrasında takip edilip şifa ile taburcu edildiğini beyan ediyor. Bilinen hipertansiyon hastalığı olduğunu söylüyor. Vital değerlerinde kan basıncı 80/50mmHg, nabız 75/dk vücut ısısı 36,6C°, solunum sayısı 20/dk, oksijen saturasyonu oda havasında %97 olarak tespit ediliyor. Yapılan muayenesinde; genel durum orta, oryante koopere, GKS:15, juguler venöz dolgunluk artmış, kalp sesleri derinden geliyor, solunum sesleri doğal, batın muayenesi doğal olarak tespit ediliyor. Elektrokardiyografisinde; pil ritmi tespit ediliyor. Yatak başı yapılan ekokardiyografisinde değerlendirme suboptimal olup sağ kalp boşluklarında kollaps, yaklaşık 2,5 cm'lik perikardiyal mayi tespit ediliyor.(Figür 1) Laboratuar tahlillerinde; WBC: 7780 mm3, Hbg: 11,6 g/dl, PLT: 189000 mm3, Glukoz: 144 mg/dl, AST: 506 U/L, ALT: 362 U/L, Kreatin: 0,68 mg/dl, üre: 13,2 mg/dl, Na: 133 mmol/L, K:4,6 mmol/L, CRP: 2,4 mg/dl, kan pH: 7,29 mmHg, pCO2: 49 mmHg, HCO3: 20,6 mmol/l, laktat: 4,1 mmol/l olarak tespit ediliyor. Kardiyak tamponad tanısıyla hastaya acil perikardiyosentez yapılıyor. Perikardiyosentez sonrasında kliniğinde rahatlama tespit ediliyor. Hastanın klinik durumda rahatlama olduktan sonra kardiyak tomografi çekilmesi planlanıyor. Çekilen kardiyak tomografisinde kalp piline ait atrial leadin; atrial apendiksin zayıf yapısından dolayı atrial apendiksi perfore ettiği tespit ediliyor.(Figür 2) Kanama ve penetrasyon kendini sınırlandırdığı için acil cerrahi müdahale düşünülmüyor. Kalp piline ait atrial lead çekilerek yeniden implante ediliyor. Yoğun bakım takibi tamamlanan hasta şifa ile taburcu ediliyor.

SONUÇ: Yaşla birlikte kalbin atım hızında yavaşlama ve ileti mekanizmalarında bazı aksaklıklar görülebilir. Böyle durumlarda yeterli kardiyak outputu sağlamak ve kalbin ileti sistemini düzenlemek için son yıllarda implante edileblilir kardiyak cihazların kullanım alanları ve sıklığı artmıştır[4]. İmplante edilebilir kardiyak cihazlar yaşam kalitesini ve süresini artırmasının yanı sıra bazı komplikasyonlara sahiptir. Kalp pili implantasyonunun invaziv bir işlem olması nedeniyle çok seyrek de olsa hemotoraks, pnömotoraks ve kardiyak penetrasyon gibi riskleri vardır. Bunlar işleme ait komplikasyonlardır[5]. Kardiyak tamponad perikardiyal sıvı artışına bağlı basınç artışı sonucunda kardiyak outputun azaldığı, hızlı tanı ve tedavisi gerçekleştirilemediğinde ölümcül seyreden bir durumdur. Hastalarda beck triadı dediğimiz hipotansiyon, juguler venöz dolgunluk ve kalp seslerinin derinden gelmesi tespit edilebilir. Acil tedavisi perikardiyal mayinin boşaltılması olan perikardiyosentezdir. Perikardiyosentez hastanın mortalitesinin azalması için çok önemli bir yere sahiptir[6].

Bizim olgumuzda; kalp pili implantasyonunun bir komplikasynu olarak perikardiyal tamponad gelişmiştir. Amacımız; mortalitesi çok yüksek olan kardiyak tamponadın nadiren de olsa kalp pili implantasyonu sonucu gelişebileceğini vurgulamaktır.

Anahtar Kelimeler: Acil Servis, Kalp Pili, Perikardiyal Tamponad, Perikardiyosentez

Figür 1

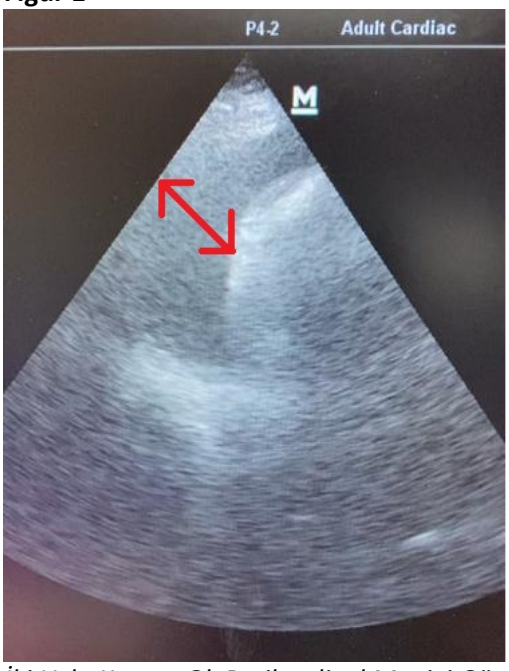

İki Uçlu Kırmızı Ok Perikardiyal Mayiyi Göstermektedir

Figür 2

Kırmızı Halka ile Gösterilen Alanda Lead'in Atrial Appendiksi Perfore Ettiği Görülmektedir

P-11

MULTİPL MİYELOMLU HASTADA PATOLOJİK HUMERUS KIRIĞI

Aysel KURT, Elif KOÇKARA, Serdar ÖZDEMİR, Serkan Emre EROĞLU
Ümraniye Eğitim ve Araştırma Hastanesi,İSTANBUL

GİRİŞ: Multipl miyelom (MM), tüm hematolojik malignitelerin yaklaşık yüzde 10'unu oluşturan malign bir plazma hücre bozukluğudur. (1) Tedavisi olmayan bir hastalıktır ve hematolojik maligniteden ölümlerin yaklaşık yüzde 20'sinin ve tüm kanserlerden ölümlerin yüzde 2'sinin nedenidir.(1) Kemik rejenerasyonu ve kemik rezorpsiyonu arasındaki dengesizlik, osteolitik kemik hastalığının patogenezinin temelini oluşturur. Kemik oluşturan osteoblastların inhibisyonu ile birlikte artan osteoklast proliferasyonu ve aktivitesi, ilerleyici kemik kaybına ve litik lezyonlara yol açar.(4)

OLGU: 51 yaşında erkek hasta acil servise montunu asarken aniden oluşan sağ omuz ve kol ağrısı şikayetiyle başvurdu.Hastanın alınan ayrıntılı öyküde multipl myeloma tanısı ve buna bağlı oluşan diyaliz bağımlı kronik böbrek yetmezliği mevcuttu..Hastanın yapılan direkt grafisinde sağ humerus şaftında tam kat kırık görüldü. Hasta ortopediye konsülte edildi.Ortopedi tarafından hastaya atel uygulandı ve cerrahi planlandı.Hasta ileri inceleme,dolaşım takibi ve cerrahi müdahale amaçlı ortopedi servisine devredildi.

SONUÇ: Multipl myelom tanılı hastalar acil servislere sıklıkla kemik ve eklem ağrıları ile başvururlar ve hastalığın seyrinde gözlenen bu ağrıların etiyolojisini araştırmak klinisyenler tarafından gözardı edilebilir fakat multipl myelom hastalarında travmasız kırıklar görülebileceği acil servis hekimlerince unutulmamalıdır.

Anahtar Kelimeler: multiple myeloma,fraktür,nontravmatik

Anteroposterior Humerus X-ray

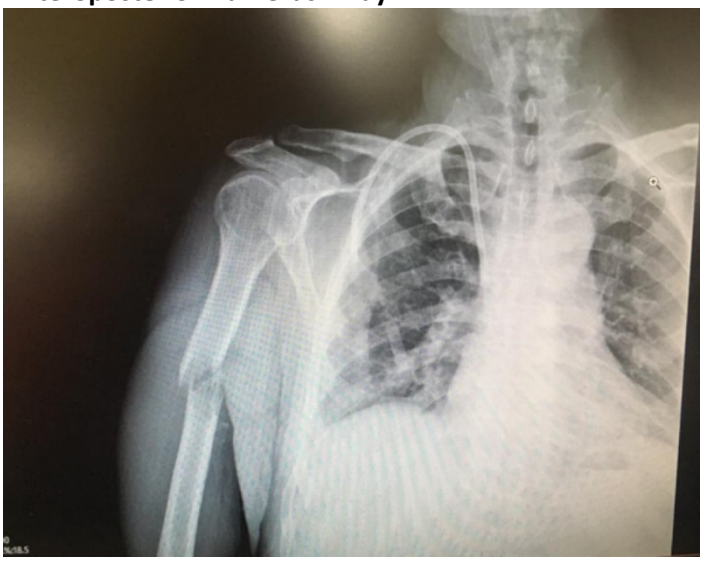

Humerus Ve Omuzun Anteroposterior Direkt Görüntülemesi

Lateral Humerus X-Ray

Humerusun Lateral Direkt Görüntülemesi

P-12
HUNAN ELİ

Mazlum KILIÇ, Ezgi SAMSAİL
Sağlık Bilimleri Üniversitesi, Fatih Sultan Mehmet Eğitim ve Araştırma Hastanesi Acil Tıp Kliniği, İstanbul

GİRİŞ: Ağrılı kontakt dermatitin bir şekli olan Hunan el sendromu nadir görülen bir bulgudur. Biberlerdeki ana madde, Hunan el sendromunun klinik durumuna yol açan kapsaisindir. Hunan el sendromu, biberlerin hazırlanmasında veya kullanılmasından sonra sıklıkla aşçılarda ve acı biber işçilerinde ortaya çıkar. Diğer vücut kısımlarıyla temas, "Hunan burnu" "Hunan gözü" ve "Chili Willie" terimlerini ortaya çıkarır. Biz bu olgu sunumunda Acil servisimize başvuran hunan eli tanısı alan hastayı sizinle paylaşmak ve tartışmak istedik.

OLGU: 34 yaşında kadın hasta, acil servise ellerde yanma şikayeti ile başvurdu. Hikayesinde 1 saat önce evde biber doğradıktan sonra yanma şikayeti olduğunu ellerini buzlu suya soktuğunu ama ağrısının geçmemesi üzerine acile başvurduğu öğrenildi. Özgeçmişinde özellik yoktu. Soygeçmişinde özellik yoktu. İlaç kullanmıyordu.

Acil başvurusunda vital bulguları; Ateş: 37,2°C, TA: 134/70 mmHg, Nb:98/dk ve sO2:%99 solunum sayısı:10/dk idi. Fizik muayenesinde her iki elde parmak uçlarında hiperemi ve kısmı dolaşım bozukluğu tespit edildi Diğer sistem muayeneleri olağandı.

Hastanın acil serviste elleri bol su ile yıkandı. Hastaya yıkama sonrası lidokain içeren pomad uygulandı. Hasta pomad uygulandıktan 30 dakika sonra tekrar değerlendirildi. Ağrı kontrolu sağlanana hasta önerilerle acil servisten taburcu edildi.

SONUÇ: Kırmızı biber, jalapeños ve habaneros gibi Capsicum cinsi bitkilerin meyvelerinde bulunan kapsaisin, ağrı reseptörleri ile bağlanan hidrofobik, renksiz, kokusuz bir bileşiktir ve yoğun ısı veya yanma hissine neden olur. Kapsaisin, miyelinsiz C-lifleri ve az miktarda miyelinli Aɣ lifleri ve memeli primer duyu nöronları, özellikle de sıcak termal alıcılar ve polinodal nosiseptörler üzerindeki seçici etkileri nedeniyle önemli bir moleküldür. İnsanlarda, kapsaisinin deriye lokal olarak uygulanması, primer afferent C liflerinin ve muhtemelen Aɣ nöronlarının aktivasyonu ve sensitizasyonu ile geçici, yanan bir ağrı ve hiperaljeziye neden olur.

Evde yapılan tedavilerde elleri soğuk suya veya bitkisel yağlarla daldırma yöntemleri karşılaştırıldığında, bitkisel yağların ellerdeki yanmaya karşı daha uzun vadeli rahatlama sağladığı, soğuk suya daldırmanın ise başlangıçta daha fazla rahatlama sağladığı görülmüş.(1)

Bir diğer denenen yöntem antiasitlerle yıkamadır. (2) Yemek sodası da bir diğer kullanılabilen kimyasaldır. Topikal anestezikler içeriside fluokinonid içerenler öne çıkmaktadır. Göz için suyla dekontaminasyon, topikal anestezikler ve serin kompresler ağrıyı hafifletebilmektedir. Nadir vakalarda ağrı ve yanmanın uzun sürdüğü, soğuk kompres, lokal buzlu su tedavisi ve fluokinonid uygulamasının yetersiz kaldığı durumlarda sürekli stellate gangliyon bloğunun ve gabapentinin, bu uygulamalara eklendiği multimodal bir yaklaşım gerekebilir.

Hunan eli acil serviste sık karşılaşılan hastalık değildir. Acil servis hekimi bu hastalığa tanı koymada ve algolojik açıdan müdahale etmede allert ve donanımlı olmalıdır. Hastanın ağrısının şiddetini ciddiye almalı ve gerekirse ganglion blokajını akılda tutmalıdır.

Anahtar Kelimeler: hunan eli, acil servis, kontakt dermatit

Resim 1

Hunan Eli

Resim 2

Hunan Eli

P-13
İATROJENİK PNÖMOTORAKS

Mazlum KILIÇ, Onur YAZGEL
Sağlık Bilimleri Üniversitesi, Fatih Sultan Mehmet Eğitim ve Araştırma Hastanesi Acil Tıp Kliniği, İstanbul

GİRİŞ: Elektromiyografi (EMG) kaslar, onları kontrol eden sinirleri, duyusal (his) ve otonom sinir liflerinin işlevlerini test eden bir tanı yöntemidir. Sinir iletim incelemelerinde sinirler düşük akım şiddetinde (1-100 mA) elektrik ile uyarılır, yüzeysel kayıt elektrotları ile cevaplar kaydedilir. İğne EMG'sinde kaslar özel olarak üretilmiş steril EMG elektrotları aracılığıyla incelenir. EMG incelemesi, duyusal, otonom ve motor sinir lifleri, sinir-kas bileşkesi ve kas işlevleri bozukluklarının tanısında yardımcı bir yöntemdir. Sizlerle bu olgu sunumumuzda hastanemizde iğne EMG ile tetkik edilerken iatrojenik pnömotoraks (İP) gelişen ilginç bir vakayı konuşmak istedik.

OLGU:17 yaşında erkek hasta, acil servise sağ göğüste nefes alıp vermekle artan ağrı şikayeti ile başvurdu. Hikayesinde şikayetlerinin bu gün fizik tedavi kliniğinde EMG iğnesi batırıldıktan sonra olduğunu ifade etti. Hastanın öyküsü derinleştirildiğinde hastanın skolyoz sebebiyle beyin cerrahisine başvurduğu. Beyin cerrahisinin fizik tedaviye yönlendirdiği. Fizik tedavisinde sağ kanat skapula şüphesi ile EMG yaptığı öğrenildi. Daha önceden pnömotoraks geçirme öyküsü yoktu. Uzun boylu ince yapılıydı. Öksürük balgam tariflemiyordu. Hastanın özgeçmişinde özellik yoktu. İlaç kullanmıyordu. Soy geçmişinde özellik yoktu.

Acil başvurusunda vital bulguları Ateş: 37,4 C, TA: 118/91 mmHg, Nb:108/dk ve sO2:%95. Fizik muayenesinde GKS: 15, bilinç açık, koopere, oryante. Kalp sesleri ritmik üfürüm yok. Akciğer sesleri sağ apekste azalmıştı ral yok ronküs yoktu. Batın doğal görünümde defans yok rebaund yok. EKG: normal sinus ritminde iskemik bulguya rastlanmadı. Diğer sistem bulguları olağan. Bakılan tetkiklerde lökosit:9,300/mm3(4,000-10,000/mm3), hemoglobin:13.7 g/dl (12,00-14,00 g/dl) platelet:214.000 (100.000-400.000/mm3) Kreatinin:0.83 mg/dl (0.75-1.25 mg/dl) Kan üre azotu: 16 mg/dl (8.9-20.6 mg/dl) AST: 16 (5-34 U/L) ALT:9 (0-55 U/L) CRP<0,10 (0-0,5 mg/dl) idi. Bakılan diğer parametreler normal sınırlar içerisindeydi.

Hastaya pnömotorakstan şüphelenildiği için akciğer grafisi çekildi (Resim 1). Çekilen grafide pnömotoraks tespit edildi. Hasta göğüs cerrahi kliniği ile konsülte edildi. Uygun antibiyotik ve analjezik başlanarak hastaya tüp torakostomi uygulandı (Resim 2). Hasta göğüs cerrahisi servisine yatışı yapıldı. SONUÇ:İatrojenik pnömotoraks (İP), tanı ve tedavi amacıyla yapılan invaziv girişimlerin bir komplikasyonu olarak gelişmektedir. Sıklıkla sebep olan invaziv işlemler; transtorasik iğne aspirasyonu, santral venöz kateterizasyon, torasentez, transbronşiyal biyopsi, plevral biyopsi ve pozitif basınçlı ventilasyondur (1-4). Bu komplikasyon, hastaların kliniğinde kötüleşmeye, yatış sürelerinde uzamaya ve tedavi maliyetlerinde artışa sebep olmaktadır(3). İnsidansı büyük ölçüde bilinmemektedir(2). Bazı serilerde invaziv işlemler sonrası %6 ya kadar yüksek bir oran bildirilirken, bazı serilerde ise spontan pnömotorakstan daha fazla görüldüğü rapor edilmiştir (5,6).

SONUÇ: EMG düşük riskli bir prosedürdür ve komplikasyonlar nadirdir. Kanama, enfeksiyon ve iğne elektrotunun yerleştirildiği sinir yaralanması riski vardır. Kas içinde değişik yerlerden kayıt alma amacıyla iğnenin yönü ve yerinin birkaç kez değiştirilmesi gerekebilir. Göğüs duvarı boyunca kaslar bir iğne elektrotuyla incelenirken, İatrojenik pnömotoraksa neden olabileceği çok az bir risk de vardır. Göğüs bölgesine yapılan invaziv bir girişim sonrasında hastada pnömotoraksa ait semptomlar (ani başlayan nefes darlığı,göğüs ağrısı ve nonprodüktif öksürük) olması durumunda İP akla gelmelidir. Ancak invaziv metodların risk faktörleri önceden bilinir ve dikkate alınırsa, ayrıca deneyimli ellerde yapılırsa, İP oranı düşürülebilir.

Anahtar Kelimeler: pnömotoraks, iatrojenik, dispne, EMG, Acil servis

Resim 1

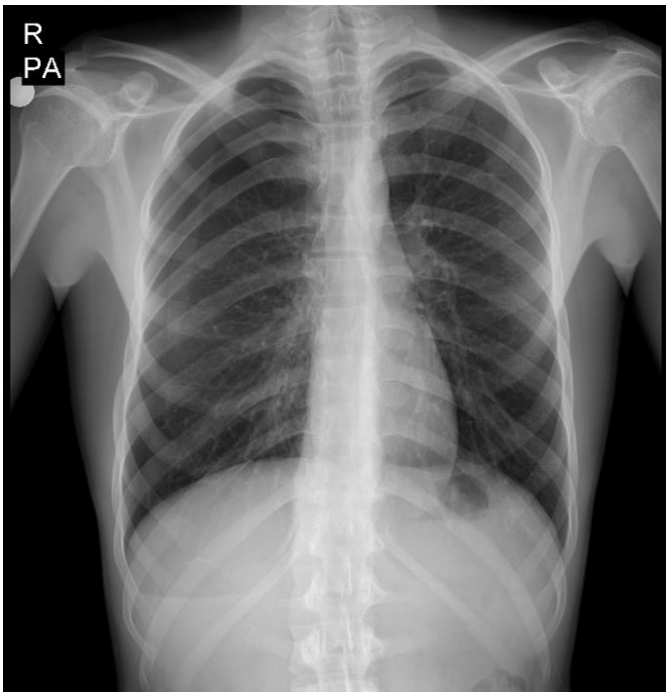

Pnömotoraks

Resim 2

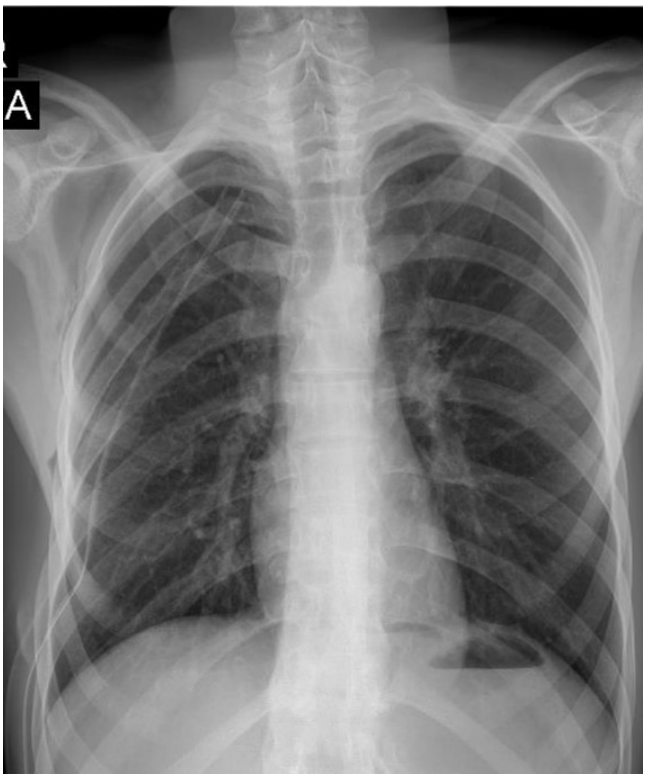

Tüp Torakostomili PAAC

Resim 3

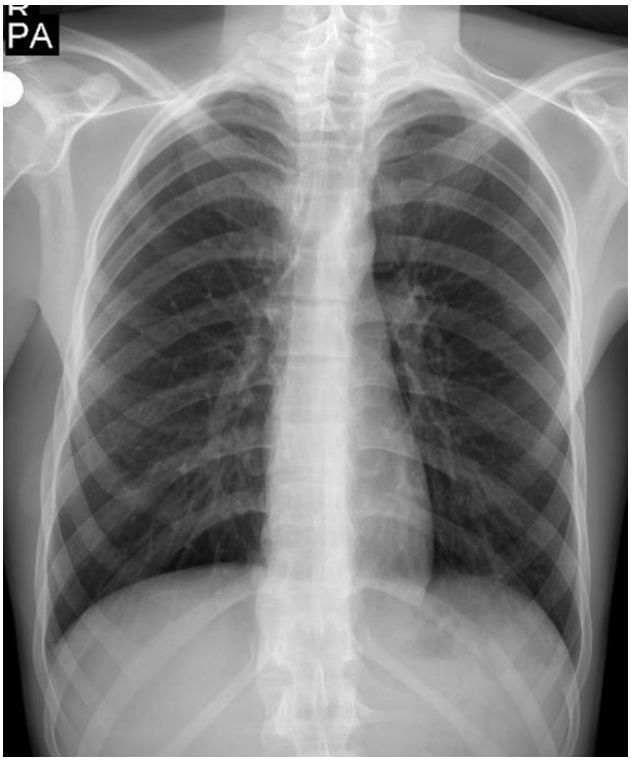

Toraks Tüpü Çıktıktan Sonra

P-14

PROPAFENON İNTOKSİKASYONUNDA ARİTMİNİN SPONTAN REZOLÜSYONU: NADİR BİR OLGU SUNUMU

Tuğçe YILMAZ, Merve OSOYDAN YAZICI, Serdar ÖZDEMİR, Mehmet Muzaffer İSLAM, Serkan Emre EROĞLU, Gökhan AKSEL
Sağlık Bilimleri Üniversitesi, Ümraniye Eğitim ve Araştırma Hastanesi, Acil Tıp Kliniği, İstanbul, TÜRKİYE

GİRİŞ: Propafenon, ventriküler, supraventriküler taşikardi ve atriyal fibrilasyonun tedavisi için kullanılan sınıf 1C antiaritmik ajandır. Propafenon intoksikasyonu nadir görülmekle birlikte, gelişen malign aritmiler sebebiyle sağkalım genellikle düşüktür. Destek tedavi esas olup, sodyum bikarbonat, insülin-dekstroz ile tamponizasyon, glukagon, kalsiyum, intravenöz lipid emülsiyonu ve kalp pili gibi tedavilerin sınırlı sayıda vakada faydası bildirilmiştir. Ancak, halen önerilen standart spesifik bir tedavi veya antidot yoktur. Olgumuzda, özkıyım amacı ile yüksek doz propafenon alımı sonrası geç başvuruda geçici kardiyak toksitite gözlenen ve spontan iyileşme görülen genç bir vakayı sunmayı ve intoksikasyonda destek tedavisinin önemini vurgulamayı amaçladık.

OLGU: On dokuz yaşında kadın hasta, özkıyım amacı ile 30 adet (toplam 4500mg) propafenon tablet oral alımdan yaklaşık 18 saat sonrasında başlayan bulantı kusma şikayetleriyle acil servise başvurdu. Anamnezinde bilinen kronik bir hastalığı ve devamlı kullanılan ilacı olmadığı, propefononun ebeveynine ait olduğu öğrenildi. Genel durumu orta-iyi oryante koopere olan hastanın vital bulguları; spO2: %99, nabız: 99, kan basıncı 108/71 mmHg, solunum sayısı 18/dk, ateşi 36,1 derece olarak görüldü. Fizik muayenesinde cilt perfüzyonu doğal, pupiller izokorik ışık refleksi bilateral olağan görüldü. Elektrokardiyografi (EKG)' sinde, PR mesafesi 240 ms, QRS genişliği 160 ms, QTc 498 ms olduğu sinüs ritmi görüldü; V1 ve aVR derivasyonlarında terminal R dalgası gözlendi (Şekil 1). Hastaya semptomatik tedavi başlandı; 6 saatte bir tekrarlanacak 1gr/kg aktif kömür uygulaması yapıldı, hidrasyon bolus dozlarda intravenöz %0,9 NaCl izotonik ile sağlandı. Başvuru anındaki arter kan gazında pH: 7,081, pCO2: 75,3, HCO3: 15, laktat: 9 olarak metabolik asidoz gözlenen hastanın diğer tüm laboratuvar parametreleri normal aralıkta idi. Hemodinamisi stabil seyreden hastananın EKG de QRS genişlemesi olması üzerine sodyum bikarbonat tedavisi planlandı fakat semptomatik tedavi sonrası başvurunun 30. dakikasında tekrarlanan EKG'de (Şekil 2) dramatik iyileşme görülmesi üzerine sodyum bikarbonat tedavisi verilmedi. Metabolik asidoz hızla gerileyen hastada ek kardiyotoksitite görülmeyen görülmedi ve takip amaçlı yoğun bakım ünitesine devredildi. 24 saat yoğun bakım takibi sonrası tam iyileşme sağlanan hasta taburcu edildi.

SONUÇ: Propafenon toksititesi nadirdir, ancak yaşamı tehdit eden bir tablo oluşturur. Koma, nöbet, kardiyak arrest, bradikardiler, iletim anormallikleri (sinoatriyal, atriyoventriküler ve intraventriküler bloklar) veya taşikardi (ventriküler taşikardi), PR uzaması, QRS ve QT aralığı genişlemesi ve Brugada fenokopisi görülebilir. Propafenon intoksikasyonunun tedavisi tartışmalıdır ve asıl tedavi konusunda fikir birliği yoktur. Bu yüzden zehirlenme sonrası hemodinamik desteğe odaklanmak esastır. Aktif kömür uygulaması, intravenöz glukagon, sodyum bikarbonat, hipertonik salin, insülin ve lipid emülsiyon tedavisi fayda sağlamaktadır. Olgumuzda da başvurusundan çok kısa bir süre sonra EKG bulguları düzelmesi sebebi ile sodyum bikarbonat ve lipid emülsiyon tedavisi uygulanmamış, destek tedavi ile metabolik asidemi tablosunun da gerilediği görülmüştür.

Sonuç olarak, propofenon intoksikasyonu, diğer sınıf 1C antiaritmikler gibi, yaşamı tehdit eden, nadiren bildirilen ve klinik kararları zorlaştıran bir toksititedir. Bu nedenle mortal seyredebileceği bilinmeli, antidotu olmasa da yakın izlem destek tedavi ile tam iyileşme sağlanabileceği unutulmamalıdır.

Anahtar Kelimeler: Propafenon, Artimi, Antiaritmik Ajan, İntoksikasyon

Resim 1

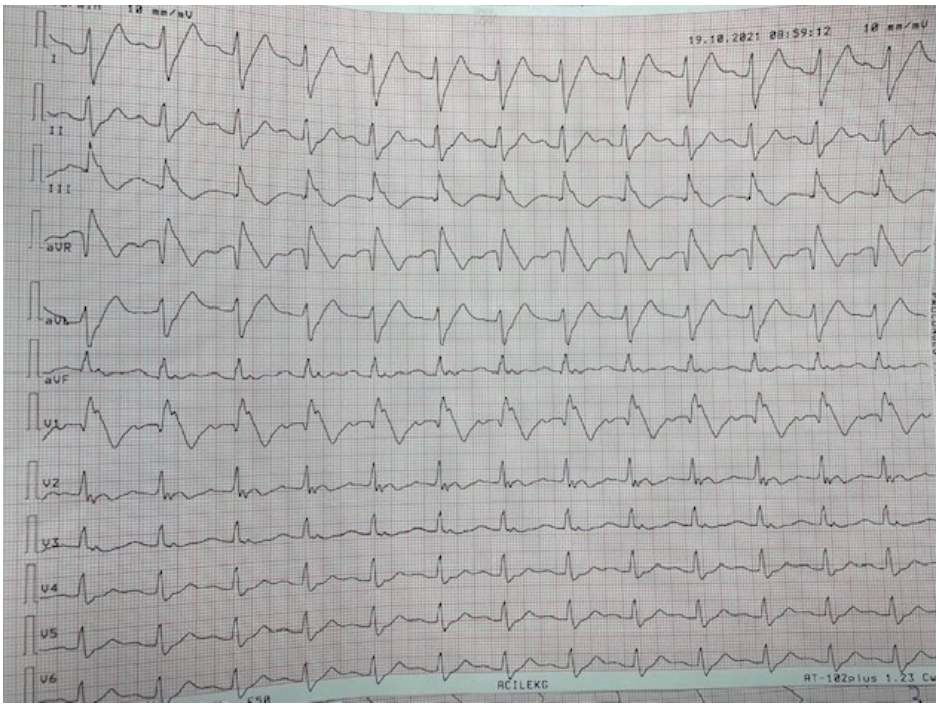

Hastanın başvuru anındaki EKG' sinde 240 ms'ye kadar PR uzaması, QRS genişliği 160 ms, QTc 498 ms olduğu sinüs ritmi görülmekte.

Resim 2

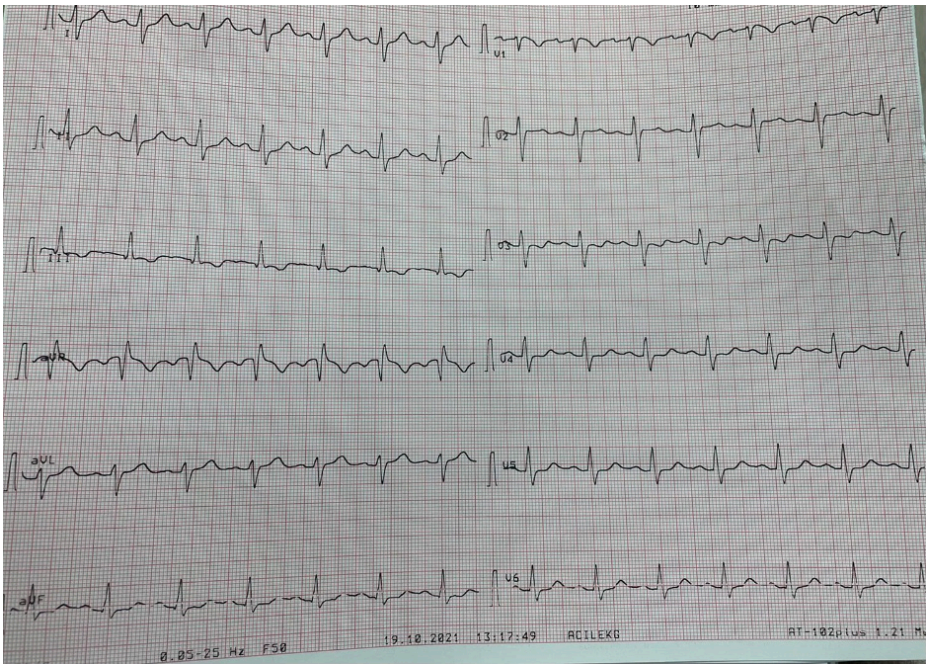

Hastanın başvurudan 30dakika sonrasında görülen normal sinüs ritminde EKG görülmekte.

P-15

BİLİNÇ DEĞİŞİKLİĞİNİN NADİR BİR NEDENİ: TÜBERKÜLOZ MENENJİT

Seniha KELKİTLİ[1], Fatih ÇALIŞKAN[1], Aydın DEVECİ[2], Mustafa Arda ONAR[3], Kerim ASLAN[3]
[1]Ondokuz Mayıs Üniversitesi,Acil Tıp Ana Bilim Dalı,Samsun
[2]Ondokuz Mayıs Üniversitesi,Enfeksiyon Hastalıkları Ana Bilim Dalı,Samsun
[3]Ondokuz Mayıs Üniversitesi,Radyoloji Ana Bilim Dalı,Samsun

GİRİŞ: Tüberküloz menenjit (TBM),meninksleri etkileyen ciddi bir tüberküloz (TB) şeklidir. Nörotüberküloz, sistemik tüberkülozun yaklaşık yüzde altısını oluşturur ve ciddi nörolojik komplikasyonlara veya ölüme yol açması yanında genç popülasyonu daha sık etkilemektedir.Mevcut tedavi rejimlerinde bile yüksek mortalite ile ilişkili olan tüberküloz menenjiti, intravenöz (IV) izoniazid, etambutol ve yüksek doz rifampisin kombinasyonunu içeren yeni tedavi stratejilerine ihtiyaç duymaktadır.

TBM, beynin bazal sisternlerinde ve subaraknoid boşluklarında,spinal kanala uzanan kalın, jelatinimsi bir inflamatuar eksuda ile karakterize olup en ciddi komplikasyonlarından biri de beynin tabanından çıkan ana serebral damarların bu eksuda ile kaplanması ve ardından eksudanın beyin omurilik sıvısı (BOS) nın dolaşımını bloke edip,lokal kraniyal sinirleri sıkıştırarak kraniyal sinir paralizlerine neden olmasıdır.

Bu olgumuzda acil servisimize bilinç değişikliği ile başvuran genç bir kadın hastayı sunduk.Bilinç bulanıklığı ile başvuran hastalarda yaygın etyolojiler haricinde ender bir tanı olarak karşımıza çıkan tüberküloz menenjitinin de görülebildiğine dikkat çekmeyi amaçladık.

OLGU: Sağlıklı 34 yaş kadın hasta bilinç bulanıklığı şikayeti ile acil servisimize başvurdu. Ailesinden alınan öyküye göre hastamız 10 gün önce Etiyopya'dan Türkiye'ye dönmüş ve yaklaşık 5-6 aydır sağ taraflı baş ağrısı varmış. Başvurudan 4-5 gün önce başlayan bulantı ve kusma şikayetleri olmuş.Bunların dışında herhangi bir hastalığı ve düzenli ilaç kullanım öyküsü yokmuş.

Başvuru sabahı bilinç kaybı olmuş ve çevresiyle iletişim kuramamaya başlamış. Ailesinde benzer öyküye sahip kuzeni olduğu hasta yakınlarından öğrenildi.

Hastanın vücut sıcaklığı: 36,6 °C kan basıncı 120/80 mm/hg, Nabız sayısı: 98/ dk Solunum sayısı: 20 /dk olup ve oda havasında oksijen satürasyonu: % 100 olarak ölçüldü.

Fizik muayenesinde genel durumu kötü, bilinç uykuya eğilimliydi. Glaskow Koma Skalası (GKS) 11 olarak hesaplandı. Ense sertliği yoktu. Akciğerler dinlemekle doğaldı. Ekstremitelerde döküntü yoktu.Diğer sistem muayeneleri doğaldı.

Hastanın alınan kan tahlillerinde beyaz küre sayımı (WBC): 6340 bin/ul, nötrofil sayısı: 4,74 bin/ul,Trombosit sayısı (PLT): 281bin/ul, C-Reaktif Protein(CRP): 10 mg/L, Hemoglobin (Hb):13,8 gr/dl olarak saptandı. Çekilen beyin bilgisayarlı tomografisinde (BBT) normal sınırlarda raporlandı.Difüzyon manyetik rezonans (MRG) görünütlemelerinde kısıtlılık izlenmedi. Hasta enfeksiyon hastalıkları ve nöroloji bölümleri ile konsülte edildi.Santral sinir sistemi enfeksiyonunu dışlamak üzere acil serviste yapılan lomber ponksiyonunda (LP) WBC:100 mm3; %90 polimorfonükleer lökosit (PMNL),BOS proteini:96,6 mg/dl, BOS glukoz 22 mg/dl (eş zamanlı stick kan şekeri 116 mg/dl) olarak ölçüldü. Hastadan alınan BOS PCR örneklerinde menenjit panel negatif geldi.Kontrastlı beyin MRG'DE sol serebellar hemisferde ve sol frontalde periferik kontrastlanan lezyonlar ve bilateral singulat gyrusta sağda daha belirgin olmak üzere leptomeningeal kontrastlanmalar, enfektif tutulum ile uyumlu

bulgular izlendi.Santral sinir sistemi enfeksiyonu öntanısı ile hastaya ampirik antibiyotik tedavi (2*2 seftriakson + 4*500 mg metronidazol) ve steroid (1*60 mg prednol) tedavisi başlandı. Hastanın bu tedavileri sonrası GKS 13'e kadar yükseldi.Hastaya TB menenjit ön tanısıyla enfeksiyon hastalıkları tarafından yatış önerildi.Hastanın servis takibinde BOS kültüründe tüberküloz (TB) etkeni gösterilmiştir.

SONUÇ: Bilinç değişikliği,ilaç alımı, metabolik bozukluklar,intrakranyal yer kaplayıcı oluşumlar, kanamalar, beyin damar hastalığı veya santral sinir sistemi enfeksiyonu nedenli gelişebilir. Türkiye'nin globalleşen dünyada hem göç alan hem de transporter ülke olarak rol oynaması nedeniyle; nadir görülen hastalıkların insidansında son yıllarda artış görülmektedir.Özellikle tüberküloz insidansı yüksek bir ülkeden seyahat öyküsü varlığı olan bilinç değişikliği ile başvuran hastalarda tüberküloz menenjit ayırıcı tanıda mutlaka akılda tutulmalıdır.

Anahtar Kelimeler: bilinç bulanıklığı,menenjit,tüberküloz

Figür 1

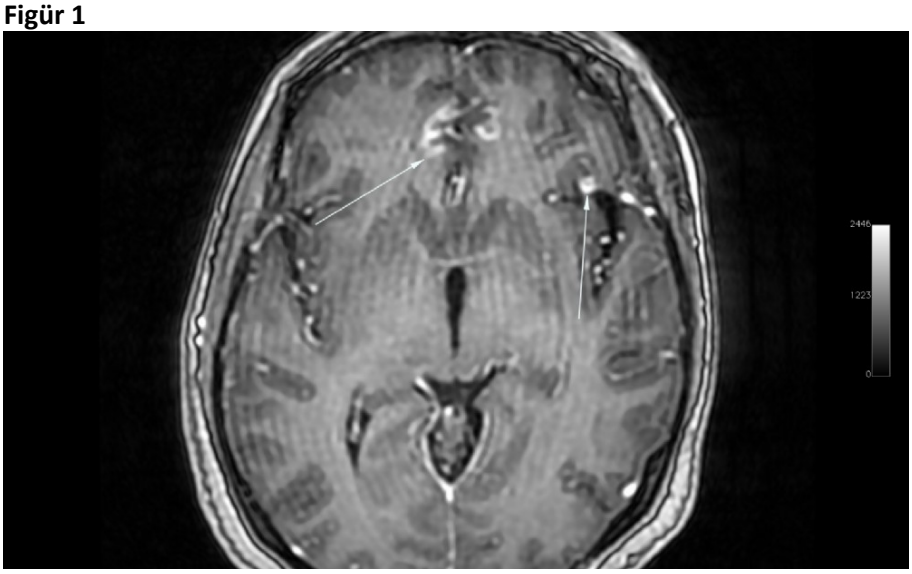

Frontalde Leptomeningeal Tarzda Kontrastlanmalar

Figür 2

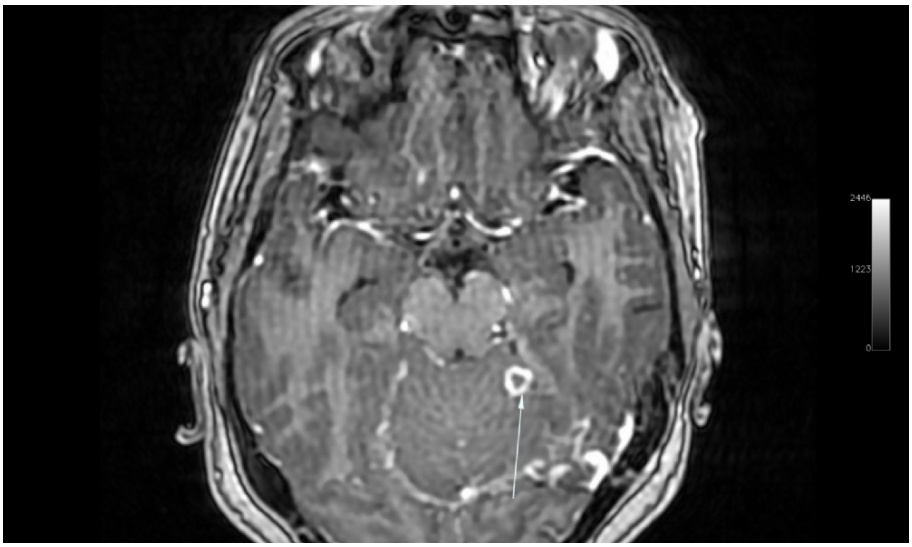

Solda Periferi Kontrastlanan Halkasal Lezyon

P-16

FLANK AĞRISININ NADİR NEDENİ: ABDOMİNAL AORT ANEVRİZMASI RÜPTÜRÜ OLGUSU

İlknur ÖZTÜRK, Serkan Emre EROĞLU, Serdar ÖZDEMİR, Gökhan AKSEL
Sağlık Bilimleri Üniversitesi Ümraniye Eğitim ve Araştırma Hastanesi, Acil Tıp Kliniği, İstanbul

GİRİŞ: Abdominal aort anevrizması (AAA) arter çapının normal çapından en az %50 (klinik olarak genel kabulle 3 santimetreden geniş, arterin normal çapının 2 cm olduğu kabulüyle) dilatasyonu şeklinde tanımlanır. Hastalığın tanısı sıklıkla rastlantısal koyulmakta olsa da rüptürle prezentasyonu da görülmektedir. Rüptür sonrası mortalite riski %85'e varan hayatı tehdit eden ciddi bir durumdur. Biz bu olgu sunumunda 4 saatlik sağ renal kolik ağrısı ve diyare şikayetiyle başvuran ve abdominal aort anevrizması rüptürü(AAAR) tanısı alan 71 yaşındaki vakayı sunmayı amaçladık.

OLGU: Yetmiş bir yaş erkek hasta kliniğimize 4 saat önce başlayan sağ yan bölgede sancı şeklinde kolik karın ağrısı ve diyare şikayetiyle başvurdu. Hastanın kronik kalp yetmezliği, hipertansiyon, kronik böbrek yetmezliği, koroner arter hastalığı, atriyal fibrilasyon ve benign prostat hiperplazisi dışında kronik hastalık öyküsü bulunmamaktaydı. Edoksaban, digoksin, metoprolol, spironolakton, perindopril ve furosemid kullanımı mevcuttu. Hastanın yapılan ilk muayenesinde batını rahat değerlendirildi. Klinik takibi esnasında hasta ağrısının sağ kalçasına indiğini beyan ederek iliak kemik kanatlarında ağrı tariflemeye başladı. Başvuru sırasında vital parametrelerinden arteriyal tansiyon:147/75 mm/hg, oda havasında pulse satürasyonu:%98 nabız:65 atım/dakika görüldü. Tetkiklerinde hemoglobin:8,8 g/dL CRP:58,52 mg/L kreatinin:1,3 mg/dL üre:61,9 mg/dL görülürken diğer hematolojik ve biyokimyasal parametreler normal sınırlardaydı. Takiplerinde hipotansifleşerek diaforetik olan arteriyal tansiyonu 86/62, dakika nabız sayısı 115 görülen durumu kötüleşen hastanın yapılan tomografilerinde arkus aorta düzeyinde 42 mmlik fokal sakkülofuziform anevrizmatik genişleme, abdominal aorta infrarenal düzeyde yaklaşık 13 santimetreye ulaşan fuziform anevrizmatik genişleme izlendi. Arteriyal duvarda bütünlük kaybı ve çevreleyen geniş intraabdominal hematom ve hemorajik serbest sıvı dansiteleri izlendi. Hastanın sevk edildiği üst merkezde preoperatif hazırlıkları yapılırken vefat ettiği öğrenildi.

SONUÇ: Abdominal aort anevrizması en sık görülen gerçek arteriyal anevrizmadır. Gerçek anevrizma segmental, damarı tam kat tutan normal damar çapından yüzde 50 dilatasyonla seyreden anevrizmadır. AAAR genellikle aort duvar stresinin duvar miyositlerinin tensil dayanıklılık gücünü aştığı durumlarda görülmektedir.Risk faktörü olarak stres hesaplamasında Laplace Kuralı'na uygun olarak hesaplama yapılabileceği düşünülse de duvar stresinin fiziksel kurallarla öngörülmek için ziyadesiyle kompleks olduğu deneysel çalışmalarda gözlenmiştir. AAA rüptürünün ortalama yıllık insidansı 100.000 hastada 13,9 şeklinde görülmektedir. Klinik olarak çoğu hasta asemptomatik şekilde başvursa da kimi hastalar pulsatil abdominal kitle, sırt/karın ya da yan ağrısı, ekstremitede iskemik bulgularla başvurabilmektedir. Tanı genellikle abdominal ultrasonla koyulmakta olup unstabil seyreden hastalarda acil girişim endikasyonu bulunmaktadır.

AAAR genellikle üriner obstrükriyon, spinal hastalıklar ve divertikülit olarak yanlış tanı almaktadır. AAA çoğunlukla asemptomatik seyretse de özellikle yaşlı hastalarda atipik yan/sırt ve karın ağrılarında mutlaka ayırıcı tanılarda AAAR akılda bulunmalıdır.

Anahtar Kelimeler: anevrizma, aort, füziform, sakküler

Resim 1

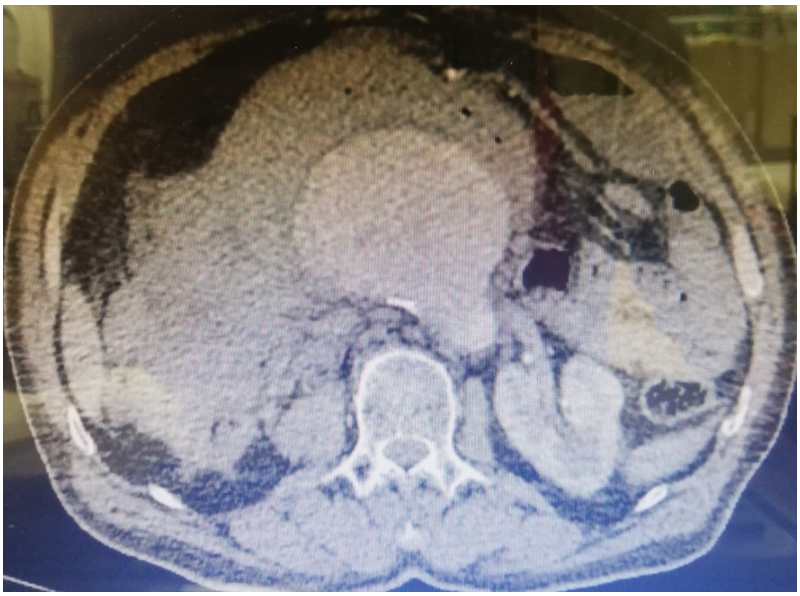

Renal seviyede anevrizma rüptürüne sekonder batına yayılan serbest hematom

Resim 2

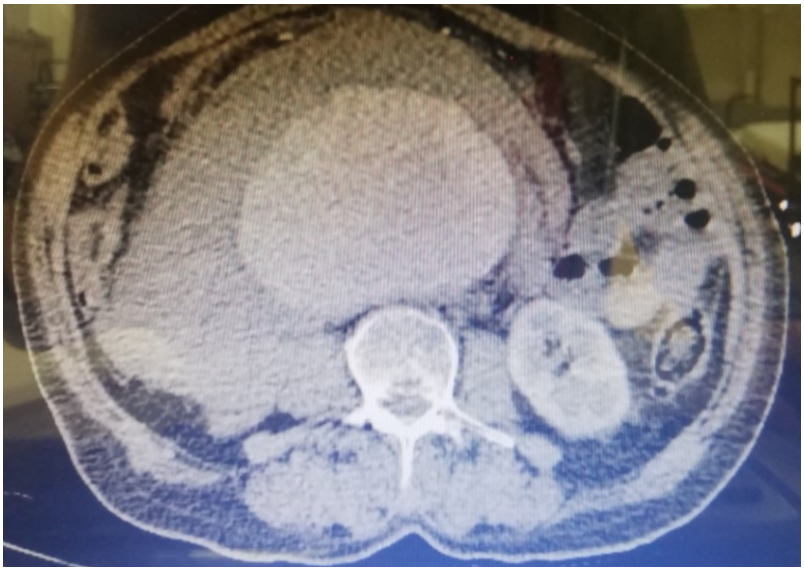

İnferior renal bt kesitinde hematom tarafından sınırlanmış hemoraji mevcut

P-17

YAVAŞ VENTRİKÜL YANITLI ATRİAL FİBRİLASYONDA DÜŞÜNÜLMESİ GEREKEN BİR TANI; DİGOKSİN İNTOKSİKASYONU

Mesut TOMAKİN[1], İshak ÖZKAY[1], Atakan SAVRUN[1], Mehmet FİLİZ[2], Mustafa YENERÇAĞ[2]
[1]Ordu Üniversitesi Acil Tıp Ana Bilim Dalı
[2]Ordu Üniversitesi Kardiyoloji Ana Bilim Dalı

GİRİŞ: Kalp yetmezliği; yeterli kardiyak outputun sağlanamamasından dolayı, perifer dokuların yetersiz kanlanması sonucunda oluşur. Digoksin; kalp yetmezliği tedavisinde kullanılan dijital glikozididir[1]. Digoksin ventrikül hızını ayarlamak için atrial fibrilasyonda(AF) da kullanılabilir. Son yıllarda serum konsantrasyon değerinin 0,5 – 0,9 nanogram/ml arasında tutulması önerilmektedir, düzensiz veya fazla alımlarda intoksikasyon yapabilmektedir. Digoksin intoksikasyonunda klinik olarak uyuşukluk, sersemlik hissi, konfüzyon gibi nörolojik bulgular; bulantı, kusma, ishal gibi gastrointestinal bulgular; aritmiler gibi kardiyak bulgular saptanabilir[2]. Digoksin intoksikasyonu; sinüs bradikardisi, yavaş ventrikül yanıtlı AF, QT uzaması, ST depresyonu, T negatifliği, ventriküler taşikardi gibi ritim bozuklukları ve elektrokardiyografi (EKG) bulgularına yol açabilir[3].
Bu olgumuzda amacımız; hastaların özgeçmişlerini iyi sorgulamanın önemini vurgulamaktır.

OLGU: Seksen yedi yaşında kadın hasta presenkop, bilinç bulanıklığı ve bulantı şikayet ile acil servise başvurdu. Bilinen kalp yetmezliği, atrial fibrilasyonu, tip 2 diyabetes mellitusu, hipertansiyonu, kronik obstruktif akciğer hastalığı olduğu ve Isosorbid Mononitrat,Rivaroksaban, İrbesartan, Amlodipin Hidroklorotiyazid, Diltiazem Furosemid Digoxin, Benipidin, Budesonid, İpratropium, Gliklazid,Metformin, Insulin Lispro kullandığı öğrenildi. Vital değerlerinde kan basıncı 110/65mmHg, nabız 40/dk vücut ısısı 36,6C°, solunum sayısı 20/dk, oksijen saturasyonu oda havasında %92 olarak tespit edildi. Yapılan fizik muayenesinde; genel durum iyi bilinç açık, oryante koopere GKS 15, nörolojik muayenesi doğal, kalp sesleri doğal, akciğer bazallerde ral olarak değerlendirildi. Laboratuar tahlillerinde; WBC: 11900 mm3, Hbg: 9,7 g/dl, PLT: 435000 mm3, Glukoz: 291 mg/dl, Kreatinin: 1,3 mg/dl, CRP: 35 mg/dl, kan pH: 7,43 mmHg, pCO2: 41 mmHg, HCO3: 26 mmol/l, laktat: 1,2 mmol/l olarak tespit edildi. Hastanın EKG'sinde yavaş ventrikül yanıtlı AF, anterior derivasyonlarda ST depresyonu ve T negatifliği saptandı(Figür 1). Bunun üzerine digoksin intoksikasyonu düşünülüp kanda digoksin seviyesi istendi. Digoksin seviyesi 3,35 mikrogram/L olarak tespit edilmesi ve tanımızı desteklemesi üzerine hasta digoksin intoksikasyonu kabul edildi. Hasta koroner yoğun bakıma yatırıldı. Hız kırıcı ajanlar stoplandı.. Monitörize takibi yapıldı. Takiplerinde kalp hızı 60/dk civarına yükselen ve kardiyak açıdan stabil olan hasta kan digoksin seviyesinin 2 mikrogram/L altına düşmesi üzerine ilaçları düzenlenerek taburcu edildi.

SONUÇ: Digoksin yüksük otu bitkisinde üretilen, inotropik etkisi sayesinde kalp yetmezliğinde ve atrioventriküler nodal bloke edici etkisiyle de atrial taşikardilerde de kullanılan kardiyak glikozittir. Tedavisinde digoksin yer alan kalp yetmezliklerinin yaklaşık %1'inde digoksine bağlı toksisite gelişmektedir. Digoksin intoksikasyonu; gastrointestinal, kardiyak, nörolojik, vizüel bulgularla karşımıza gelmektedir. EKG'de ST depresyonları patognomonik olarak görülmektedir. Digoksin intoksikasyonunda ilk tedavi aşaması ilacın kesilmesidir. Bazı hayati durumlarda ise digoksine özgü antijen antikor bağlama fragmanları tedavinin ana bileşenidir[4]Bizim olgumuzda bilinç bulanıklığı ve bulantı şikayeti ile başvuran hastanın özgeçmişinde komorbiditesinin fazla olduğu tespit edildi. Vitalleri değerlendirildiğinde bradikardisi saptanması üzerine EKG'si çekildi. EKG'sinde yavaş ventrikül yanıtlı AF ve digoksin intoksikasyonunda saptanan ST depresyonları ve T negatiflikleri saptandı. Bunun üzerine hastadan kan digoksin seviyesi istendi ve yüksek olarak tespit edildi. Hastanın ilk aşama olarak hız kırıcı ilaçları stoplandı. Hemodinamisi stabl olan hasta koroner yoğun bakım ünitesinde digoksinin yarı ömrü

süresince takip edildi. Kardiyak açıdan stabl olan, kliniği normale dönen ve digoksin düzeyi de terapötik aralığa gerileyen hasta taburcu edildi.

Sonuç olarak; komorbiditesi fazla olan hastaların özgeçmişleri ve kullandığı ilaçlar sorgulanmalıdır. Bulantı, kusma, sersemlik hissi, konfüzyon deliryum, bulanık görme, senkop çarpıntı gibi şikayetlerle başvuran kalp yetmezliği veya AF'si olan hastalarda digoksin kullanımı sorgulanmalıdır.

Anahtar Kelimeler: Bilinç Bulanıklığı,Digoksin İntoksikasyonu, Kalp Yetmezliği,

Figür 1

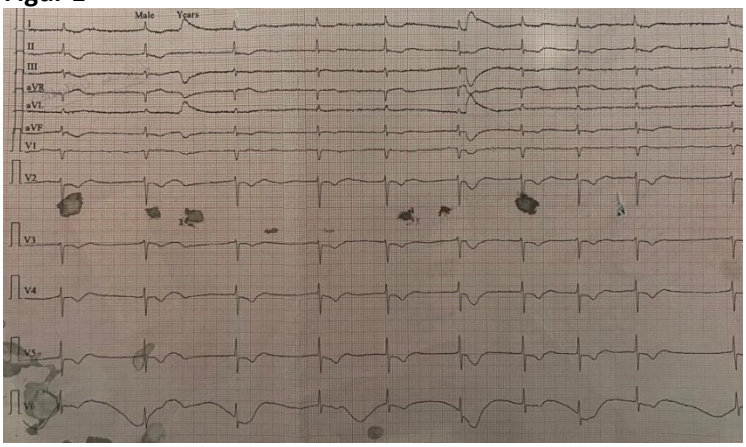

Digoksin İntoksikasyonunun Tipik Ekg Buguları

P-18

NÖROLOJİK ACİL Mİ? ACTOVEGİN YAN ETKİSİ Mİ?

Hakan SEVİNÇ, Merve YAZLA, Mehmet Ali ASLANER, Gültekin KADI, Ahmet DEMİRCAN
Gazi Üniversitesi Tıp Fakültesi Hastanesi, Acil Tıp Anabilim Dalı

GİRİŞ: Actovegin, 200'den fazla biyolojik maddeden oluşan bir buzağı kanından elde edilen deproteinize hemoderivattır. İlaç, periferik ve serebral kan dolaşımı bozuklukları, yanıklar, bozulmuş yara iyileşmesi, radyasyona bağlı hasar ve diyabetik polinöropati dahil olmak üzere geniş bir hastalık yelpazesi için kullanılır. Klinik öncesi veriler, actoveginin insan vücudunda nootropik ve uyarıcı bir etkisini ve iskemi koşulları altında glikoz alımını artırarak ve oksijen alımını iyileştirerek metabolik dengeyi iyileştirdiğini ortaya koymuştur. Actovegin ayrıca gama ışınımının etkilerine direnir ve yara iyileşmesini uyarır. Daha yakın tarihli klinik öncesi çalışmalarda actoveginin nöroprotektif etkisinin anti oksidatif ve anti-apoptotik özelliğinden kaynaklandığını göstermektedir. Ayrıca bu ilaç kaslarda oksijen kullanımı arttırdığından bazı sporcular tarafından doping amaçlı da kullanımı söz konusudur. Çok sık olmamakla birlikte kullanım sırası veya sonrasında kas eklem ağrıları, bulantı kusma, ateş, üşüme titreme, kırgınlık, bel-kalça ağrıları, paresteziler, anjioödem ve iskemik inme(görülen en ciddi advers olay) gibi yan etkileri bulunabilmektedir.

OLGU: 19 yaşında erkek hasta, tarafımıza eklem yerlerinde ağrı ve başvuru sabahı başlayan alt ekstremiteleri hareket ettirememe şikayeti ile başvurdu. Bu şikayetlerin 5 gündür olduğu ve öncesinde yurt dışından getirdiği bemiks+redoks+actovegin karışımını ıv yol ile aldığı, üşüme titreme ateş ve kusması olması üzerine karışımı tamamlamadan kestiği öğrenildi.

Bilinen ek hastalığı olmayan kişinin güreş sporu ile ilgilendiği ve bu karışımı daha önceden de 15 günde bir uyguladığı öğrenildi. Daha önce benzer herhangi bir semptomu olmamış.

Geliş vitalleri stabildi,ekg normal sinüs ritmiydi. Hastanın yapılan fizik muayenesinde solunum sesleri doğal,kalp sesleri doğal üfürüm yok,motor muayenede üst ekstremiteler 5/5 pasif ve aktif hareketle ağrılı;alt ekstremiteler 2/5 pasif hareketle ağrılı kalça eklemi ve gluteus maksimus kası palpasyonla ağrılı, eklemlerde ısı artışı saptanmadı.

Hastanın kan tetkiklerinde patoloji saptanmadı. Beyin ve pelvis bilgisayarlı tomografi görüntülemesi yapıldı akut patoloji görülmedi. Hastanın Nöroloji ve NRŞ konsültasyonu yapıldı, tüm spinal MR görüntülemesi yapıldı patoloji saptanmadı.

Görüntülemelerinde patoloji olmayan hasta Nöroloji ve NRŞ tarafından taburculıuğu uygun görüldü. Fakat takiplerinde sedim crp ve ck yüksekliği görülen gün içerisinde birkaç defa subfebril-febril ateşleri çıkan hasta Enfeksiyon hastalıkları ile konsülte edildi. Sülbaktam-ampisilin 4*2 gr ampirik önerildi. Hasta takiplerinde ağrısının azaldığını belirtti ve bununla birlikte mobilize olabildi. Hasta acil serviste 3 gün boyunca takip edilip sonrasında, nedeni bilinmeyen ateş? etyolojisi araştırmak için Enfeksiyon hastalıkları servise devredildi.

SONUÇ: Hastamızın enfeksiyon hastalıkları servis takibinde şikayetlerinin gerilediği ve sefiksim 1*400 mg p.o. bir haftalık tedavi ve polklinik kontrolü ile taburcu olduğu öğrenildi. Anti-oksidatif ve anti-apoptotik olan doku oksijen kullanımı artıran ve yeni tedavi alternatifleri için çalışmalar yapılan actoveginin nadir de olsa kullanıldığında meydana gelebilecek yan etkilerinden bahsetmek istedik. Acil servise başvuran hastaların kullandığı reçetesiz ilaç sorgulanmasının da önemini unutmamalıyız.

Anahtar Kelimeler: acil servis, actovegin, ateş

P-19

ANİZOKORİNİN NADİR PREZENTASYONU: TALASEMİ MİNÖR OLGUSUNDA İSKEMİK OPTİK NÖRİT

Melike KORKUT, Merve OSOYDAN SATICI, Serdar ÖZDEMİR, Gökhan AKSEL, Serkan Emre EROĞLU
Sağlık Bilimleri Üniversitesi, Ümraniye Eğitim ve Araştırma Hastanesi, Acil Tıp Kliniği, İstanbul, Türkiye

GİRİŞ: Anizokori, etiyolojisinde fizyolojik sebeplerden, hayatı tehdit eden patolojilere kadar geniş ayırıcı tanı bulunduran klinik bir bozukluktur ve bu sebeple acil serviste erken farkedilmesi önemlidir. Serebrovasküler travma, optik sinir patolojileri, okülomotor sinir felci, Horner sendromu, Adie tonik pupil, multipl skleroz, topikal/sistemik ilaca veya bitki toksinlerine maruz kalma tek taraflı midriyazise neden olabilir.

Talasemi dünyada ve ülkemizde en sık görülen kalıtsal hematolojik hastalıktır, semptomatolojisi şiddetine bağlıdır. Majör ve orta düzey beta-talasemiler sıklıkla multisistemik tutulum gösterir ve oküler manifestasyonlar genellikle tromboz ve iskemiye sekonderdir. Ancak minör (taşıyıcı) formu genellikle asemptomatik olup oküler komplikasyonları literatürde çok nadir olarak bildirilmektedir. Yazımızda, acil serviste anizokori tespit edilen ve beta talasemi minöre bağlı unilateral iskemik optik nörit tanısı alan nadir bir olguyu tartışmayı amaçladık.

OLGU: Yirmi beş yaşında kadın hasta, son 1 haftadır sağ gözünde bulanık görme şikâyeti ile acil servise başvurdu. Bilinen beta talasemi taşıyıcılığı dışında hastalık öyküsü ve devamlı kullanılan ilaç mevcut değildi. Baş ağrısı, göz ağrısı, görme kaybı veya nörolojik semptomlar olmayan hastanın yakın zamanda geçirilmiş travma öyküsü yoktu. Bitkisel ilaç veya gıda takviyesi, aktardan alınmış herhangi madde tüketimi mevcut değildi. Bilinç açık, oryante ve koopere olan hastanın vital bulguları kan basıncı:124/75 mmHg, spO2: %99, nabız:80/dakika, solunum sayısı:20, ateş:36,3°C şeklinde idi. Elektrokardiyografisi normal sinüs ritmi olarak değerlendirildi. Fizik muayenede pupiller anizokorik; sağ pupil midriyatik (Şekil 1) ışık refleksi solda doğal sağda zayıf olarak gözlendi. Diplopisi mevcut olan hastanın motor ve duyu muayenesi normal olup herhangi patolojik reflekse rastlanmadı. Laboratuvar bulguları Tablo 1' de verildiği gibiydi. Hastanın, servikal ve intrakranial arter diseksiyonkları, anevrizmal-tümoral sinir paralizisi ve pituiter apopleksi gibi santral patolojilerin ekartasyonu açısından yapılan Kraniyoservikal Bilgisayarlı Tomografi (BT)-BT anjiografi ve Difüzyon ağırlıklı manyetik rezonans görüntüleme (MRG) ve Beyin MRG 'de herhangi patoloji saptanmadı. Tanısal amaçlı internasyonu sağlanan hastanın merkezi sinir sistemi enfeksiyonları açısından yapılan lomber ponksiyon sonucunda beyin omurilik sıvı basıncı, biyokimyası ve hücre sayımı normaldi ve üreme görülmedi. Göz muayenesinde görme sağ göz 0,7 sol göz 1,0, her iki gözde ışık refleksleri doğal, sağ fundusta iskemik optik nöropati ile uyumlu olacak şekilde papilödem, sağ göz renkli görmede hafif etkilenme mevcuttu. Yapılan görsel uyandırılmış potansiyeller incelemesinde bilateral latans ve amplitüd değerleri normal sınırlarda sonuçlanması nedeniyle hastada ön planda santral optik nöropati tanısından uzaklaşıldı. Vaskülit ve romatolojik hastalık taraması yapıldı, tüm spesifik antikor testleri (ANA, Anti-SSA- Anti-Sm- Anti-SSB- Anti histon antikor- Anti ribozomal P protein- Anti-Scl 70- Anti-Jo 1- Lupus antikoagülan) negatif olarak görüldü. Ekokardiyografi bulgularında normal sol ventrikül sistolik fonksiyonu (ejeksiyon fraksiyonu:%65) ve normal sağ boşluklar görüldü. Hastada talasemi taşıyıcılığı bulunması nedeniyle iskemik optik nöropati düşünüldü. Yatışının birinci haftasında hasta, asetilsalisilik asit 100mg/gün tedavisi ile taburcu edildi.

SONUÇ: Sonuç olarak talasemi minör çoğunlukla asemptomatik bir hastalık olsa da, az sayıda vakada retinal perfüzyonun bozulmasına sebep olabilir. İskemik retina komplikasyonları sonucunda körlük riski olduğundan acil tedavi gerektirir. Acil servise anizokori gibi oküler semptomlar ile başvuran hastalarda, nadir de olsa hemokonsantrasyon ve koagülasyon bozukluklarına bağlı optik nörit ayırıcı tanıda göz önünde bulundurulmalıdır.

Anahtar Kelimeler: anizokori,optik nöropati,talasemi

Şekil 1. Fizik muayenede sağ pupil midriyatik olarak gözlenmekte

Tablo 1. Labarotuar parametreleri

Testin adı	Test sonucu	Birimi	Beklenen değer
Lökosit	6,49	10 3/uL	4.00-10.00
Nötrofil%	49	%	40.00-80.00
Hemoglobin	10,9	g/dL	12.00-16.00
Hematokrit	34,5	%	40.00-54.00
Trombosit	260	10 3/uL	100.00-400.00
C-Reaktif Protein(CRP)	1,76	mg/dL	0-5
Kreatinin	0,57	mg/dL	0.5-0.9
Kan üre azotu(BUN)	25	mg/dL	16.6-48.5
Aspartat aminotransferaz(AST)	21	IU/L	0-32
Alanin aminotransferaz(ALT)	13	IU/L	0-33
HBsAg	0.432	S/CO	0-1 negatif
Anti-HAV IgG	0.01 pozitif	S/CO	> 1.0 negatif
Anti-HCV	0.04 negatif	S/CO	0-0.90: negatif
Anti-HIV	0.18	S/CO	0-0.99: negatif
Demir(serum)	58	Mikrogram/dL	33-193
Vitamin B12	293	ng/L	197-771
Folat	16.5	Mikrogram/dL	4.8-37.3
Homosistein	6.8	umol/L	0-12
TSH	1.56	mlU/L	0.5-5.1

HbA1C	5.5	%	4-6
Sedimantasyon	11	mm/saat	1-20
Anti beta-2 glikoprotein 1 IgG	4.68		<20
Anti beta-2 glikoprotein 1 IgM	10.38		<20
Anti ds DNA	<10	IU/ml	<100
Anti kardiyolipin IgG	<2	PL-IgG-U/ml	<12
Anti kardiyolipin IgM	2.23	PL-IgM-U/ml	<12
Anti trombin-3 aktivitesi	91	%	80-120
Protein C	86	%	70-130
Protein S	57	%	60-132

P-20

METAMİZOLE SEKONDER GELİŞEN KOUNİS SENDROMU: OLGU SUNUMU

Cemrenur UYGUN, Serdar ÖZDEMİR, Serkan Emre EROĞLU
Sağlık Bilimleri Üniversitesi, Ümraniye Eğitim ve Araştırma Hastanesi Acil Tıp Kliniği, İstanbul

GİRİŞ: Kounis sendromu (KS), ilk olarak 1991 yılında "alerjik anjina sendromu" olarak adlandırılmıştır. KS, mast hücre ve trombosit aktivasyonuyla ilişkili olarak akut koroner sendromun (AKS) hipersensitive, alerjik, anafilaktik veya anafilaktoid reaksiyon ile birlikte olması durumudur; koroner hipersensitivite bozukluğu olarakda adlandırılır. KS nadir görülmemekle birlikte gözden kaçan-teşhis edilemeyen vakaların varlığı ve kesin insidansını belirleyen çalışmaların azlığı sebebiyle literatürde nadiren bildirilmektedir.

Bu olgu sunumunda; baş ağrısı nedenli metamizol kullanımı sonrası kounis sendromu gelişen bir vaka sunulmaktadır.

OLGU: Altmış bir yaşında erkek hasta, baş ağrısı nedeniyle metamizol 500 mg peroral (PO) alımını takiben göğüs ağrısı ve nefes darlığı gelişmesi üzerine başvurdu. Özgeçmişinde bilinen kronik hastalık öyküsü, alerji öyküsü olmadığı öğrenildi. Hastanın arteriyel tansiyonu 70/50 mmHg, nabzı dakikada 80 atım, oda havasında oksijen satürasyonu %87 olarak ölçüldü. Fizik muayenesinde glasgow koma skalası skoru 15 olan hastanın hava yolu açık, solunum sesleri eşit ve doğal olarak not edildi. Uvula ödemi yoktu. Batını rahat hassasiyet, defans ve reboundu yoktu. Nörolojik muayenesinde patoloji saptanmadı. Hastanın gelişinde çekilen elektrokardiyografisi (EKG) sinüs ritminde olup kalp hızı 78 idi ve ST-T değişiklik yoktu (Şekil 1). Yapılan tetkiklerinde lökosit sayısı 13,02 103 /uL, C-reaktif protein 1,3 mg/L, hemoglobin düzeyi 15,9 g/dl, trombosit sayısı 404 103 /uL, olarak tespit edildi. Karaciğer ve böbrek fonksiyon testleri normal sınırlarda bulundu. Hastanın ilk troponin-I 0,034 ng/mL (normal < 0,0262 ng/mL); ikinci saat troponin-I 0,144 ng/mL tespit edilerek yükselme gösterdi. Hastanın çekilen kontrol EKG'si sinüs ritmi, DII-DIII-aVF'de 1 milimetre ST elevasyonu, aVL-V4-V5-V6 'da T negatifliği saptandı (Şekil 2). Hastaya gelişinde oksijen başlandı; alerjik reaksiyon için adrenalin 0.5 mg intramusküler (IM), prednol 120 mg intravenöz (IV), pantoprozol 40 mg IV verildi. Hasta normal salin ile hidrate edildi. Hastaya akut koroner sendromun tedavisi için asetilsalisilik asit 300 mg PO ve enoksaparin sodyum 6000 anti-Xa IU/0.6 ml subkutan yapıldı. Kardiyolojiye konsülte edilen hasta koroner anjiyografiye alındı. Hastanın anjiyografisinde sirkumfleks arter proksimalinde %80-90 plaklı darlık saptanması üzerine stent uygulandı. Hasta 5 günlük takibi sonrasında ikili antiagregan tedavi başlanarak taburcu edildi.

SONUÇ: Kounis sendromu, koroner arterlerin durumuna göre 3 alt tipe ayrılır. Tip I varyantı, normal veya yüksek kardiyak enzimlerle AKS'yi indükleyen akut miyokard enfarktüsüne ilerleyebilen normal arterlerdeki koroner spazm ile karakterizedir; en yaygın görülen tiptir. Tip II varyantta, inflamatuar mediatörlerin salınımı, AKS olarak ortaya çıkan plak erozyonu veya rüptürüyle birlikte koroner arter spazmını indükler. Tip III ise alerjik reaksiyon sonucu koroner arter stent trombozu olan hastaları içerir. Bizim vakamızda hastanın anjiyografisinde plak saptandığı için Tip II varyanta dahil olmaktadır. Metamizol ile ilişkili KS ile ilgili yayınlanmış çok az vaka raporu bulunmaktadır. KS tedavisi için özel bir kılavuz yoktur ve kanıtların çoğu vaka raporlarına dayanmaktadır. KS, miyokardın revaskülarizasyonuyla birlikte eşlik eden alerjik reaksiyonu hızlı bir şekilde tedavi etmeyi amaçlar. Tedavi yönetimi AKS ve anafilaksiye özgüdür; alerji tedavisindeki ilaçlar kardiyak fonksiyonları bozabildiği gibi AKS tedavisindeki ilaçlarda anafilaksiyi kötüleştirebileceğinden ilaçlar arasında bazı kontrendikasyonlar vardır.

Sonuç olarak KS nadir olmayıp, acil servislerde sıklıkla gelmektedir ancak yetersiz teşhis edilmektedir.

Acil servis hekimlerinin KS hakkında klinik bilgilerini arttırmaları gerekmektedir. Bu onların bu sendromu en başından daha iyi tanımalarını ve uygun bir tedaviye başlamalarını, hatta ölümcül komplikasyonlardan kaçınmalarını sağlayacaktır.

Anahtar Kelimeler: Kounis Sendromu, Anafilaktik Reaksiyon, Miyokard İnfarktüsü, Metamizol

Şekil 1.

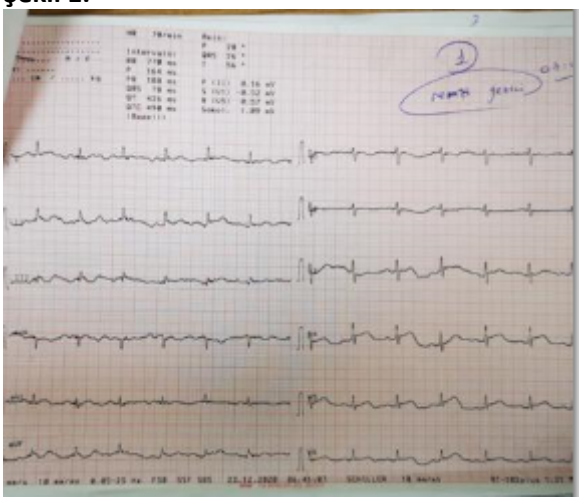

Hastanın gelişinde çekilen ilk EKG'si

Şekil 2.

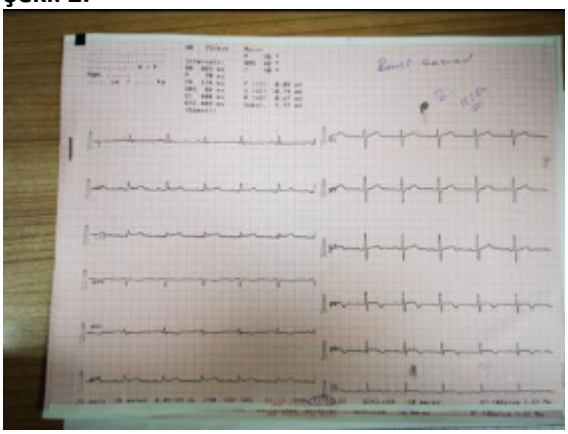

Hastanın takibinde çekilen kontrol EKG'si

P-21

MLF LEZYONUNA BAĞLI İNTERNÜKLEER OFTALMOPLEJİ: OLGU SUNUMU

Serdar ÖZDEMİR, Mertcan KÜPCÜK
Ümraniye Eğitim Araştırma Hastanesi

GİRİŞ: İnsanoğlu görme duyusuna diğer duyulardan daha çok bağımlıdır ve bu durum evrim süreci içinde mükemmel bir oküler motor sistemin gelişimine yol açmıştır. Göz hareketleri, görsel uyarıları foveaya getirir ve burada fiksasyonu sağlar.Göz hareketleri, göz kasları, oküler motor sinirler ve çekirdekler, serebral korteks, serebellum ve vestibüler yapılar aracılığıyla gerçekleştirilir. Oküler motor sistem; infranükleer, nükleer, internükleer ve supranükleer olmak üzere anatomik bölümlere ayrılarak irdelenir. İnternükleer yapılar; okülomotor, trohlear, abdusens ve vestibüler nükleuslar arasındaki anatomik bağlantılardan oluşur ve medial longitudinal fasikülüs (MLF) adını alır.Lezyonlarında horizontal bakışta ipsilateral gözde adduksiyon kısıtlılığı,karşı gözde nistagmus oluşan medial longitudinal fasiculus beyin sapında orta hattın iki tarafında mezensefalondan kaudal medullaya ve oradan ventral spinal korda uzanır.Bu olgu sunumunda kadın hastanın görme bozukluğu,çift görme,göz hareketlerinde kısıtlılık ve sonucunda acil servise başvurması ve internükleer oftalmopleji (INO) öntanısıyla hastaneye yatış süreci anlatılmıştır.

OLGU: Ellidört yaşında kadın hasta; 90 dakika önce başlayan baş dönmesi,çift görme şikayetleriyle ayaktan acil servise başvurdu.Hastanın bilinen kronik hastalığı mevcut değildi.Hastanın başvuru anında Tansiyon:174/99mmHg, nabız:95/dk,o2 saturasyonu %98 olarak saptandı.Yapılan sistemik muayenesinde bilinç durumu açık koopere oryante,sol gözün dışa deviye olduğu içe bakış kısıtlılığı olduğu görüldü,ek olarak sağ gözde nistagmus saptandı.Belirgin motor duyu defisit saptanmadı,diğer sistem muayeneleri olağan olarak değerlendirildi.Yapılan BT anjiografi ve difüzyon MR'da akut iskemik değişiklik saptanmadı.Hasta MLF lezyonuna bağlı internükleer oftalmopleji düşünüldü;300mg asetilsalisilik asit günde 1 kez, 40mg pantoprozol günde bir kez,0,6ml enoksoparin sc tedavileri başlanarak nöroloji sersivine interne edildi.Hasta, etyolojik değerlendirmesi devam ederken tedavi olmak istemediğini beyan ederek hastaneden ayrıldı.

SONUÇ: İnternükleer oftalmopleji; ponstaki abdusens çekirdeğinden çıkan ve MLF içinde seyrederek karşı taraftaki okülomotor sinire giden internükleer nöronların lezyonu ile oluşur. Klinik olarak, lezyon tarafndaki gözde addüksiyon kısıtlılığı ve karşı gözde de abdüksiyon nistagmusu görülür.Bilateral INO genellikle vertikal bakış deviasyon nistagmusu ile birliktedir. Bazı hastalarda vertikal ya da horizontal diplopi ve osilopsi görülebilir.İnternükleer oftalmoplejinin en sık görülen nedenleri arasında multiple skleroz,beyin sapı vasküler olayları,beyin sapı ve 4.ventrikül tümörleri, arnold chiari malformasyonu, beyin sapı ensefaliti,hepatik ve wernicke ensefalopatisi,ilaç intoksikasyonları(fenotiyazin,trisiklik antidepresan,lityum...), kafa travması, psödo-internükleer oftalmopleji (Myastenia gravis ve Fisher sendromu) yer alır.Bilateral olması Multiple Skleroz varlığını düşündürürken, unilateral İNO genellikle MLF'in vasküler olaylara bağlı hasarlanmasına işaret eder.Karotis ve vertebral arterin diseksiyonu özellikle genç hastalarda inmenin sıklıkla gözden kaçırılan bir nedenidir. Beyin sapı bulgularının olduğu, öyküsü derinleştirildiğinde travma öyküsünün olduğu olgularda ayırıcı tanıda vertebral arter disseksiyonu akla gelmelidir.Sonuç olarak bizim hastamızda INO etyoloji-tedavi süreci tamamlanmadan hastaneden ayrılmıştır ancak benzer şikayetlerle başvuran hastalarda INO etyolojisi araştırılırken en sık MS ve iskemik inmenin görüldüğü akılda tutulmalı, nadir sebepler de göz önünde bulundurulmalıdır.

Anahtar Kelimeler: internükleer oftalmopleji, medial longitudinal fasciculus, nistagmus, bakış kısıtlılığı

İçe Bakış Kısıtlılığı

İçe Bakış Kısıtlılığı

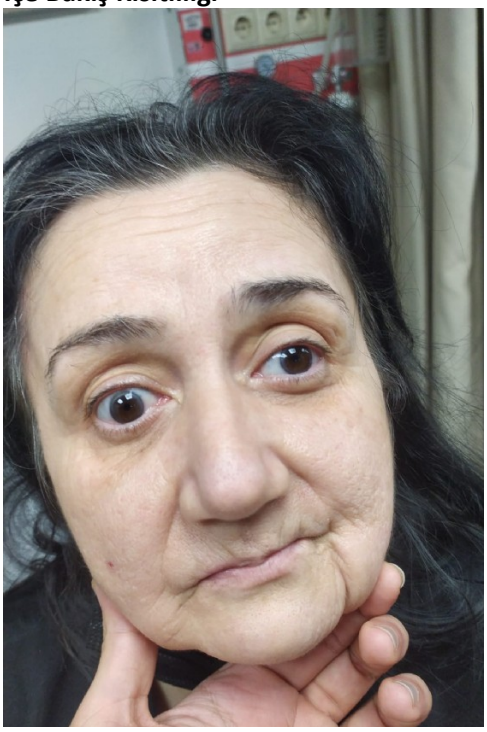

P-23

COVID-19 İLİŞKİLİ BİLATERAL PNÖMOTORAKS OLGU SUNUMU

Melike DELİPOYRAZ, Enis ADEMOĞLU, Serdar ÖZDEMİR, Serkan Emre EROĞLU
Sağlık Bilimleri Üniversitesi Ümraniye Eğitim ve Araştırma Hastanesi, Acil Tıp Anabilim Dalı, İstanbul

GİRİŞ: Aralık 2019'da Çin'in Wuhan Eyaleti'nde SARS-CoV-2 virüsünün neden olduğu Covid-19 tanımlandı. Covid-19 tipik olarak pnömoni gibi akciğer parankim patolojileri yapsa da pnömomediastinum, pnömotoraks gibi esktraparankimal akciğer patolojilerine de neden olabilmektedir. Literatürde pnömotoraks, pnömomediastinum gibi ekstraparankimal patolojiler sıklıkla şiddetli hastalık veya mekanik ventilasyonla ilişkilendirilmiştir. Hafif seyirli covid-19 hastalarında, spontan pnömotoraks nadir olarak bildirilmiştir.

Bu olgu sunumunda anabolik steroid kullanan ve bilateral spontan pnömotoraks tespit edilen bir Covid-19 olgusu sunulması amaçlanmıştır.

OLGU: Otuz iki yaş erkek hasta acil servise 5 gündür olan ateş, halsizlik, öksürük ve nefes darlığı şikâyeti ile başvurdu. Hastanın öyküsünde kronik hastalığı olmayıp vücut geliştirme için 5 yıldır düzenli olarak üçlü kombi nasyonlar halinde anabolik steroid kullandığı (Boldenone, Testosterone enanthate, Oxymetholone, Nandrolone decanoate, Recombinant Human Growth Hormone) öğrenildi. Yapılan fizik muayenede glasgow koma skalası 15, arteriyel kan basıncı 105/65 mmHg, parmak ucu oksijen satürasyonu %92, nabız 85 atım/dakika olup, solunum muayenesinde her iki hemitoraksta yaygın ral duyuldu. Hastanın laboratuvar tetkiklerinde beyaz küre sayısı 4.13 10^3/uL (4.00-10.00 10^3/uL), nötrofil sayısı 2.73 10^3/uL (2.00-7.00 10^3/uL), lenfosit sayısı 1.27 10^3/uL (0.80-4.00 10^3/uL), hemoglobin 18.3 g/dL (12.00-16.00 g/dL), trombosit sayısı 186 10^3/uL (100.00-400.00 10^3/uL), C-reaktif protein 67 mg/L (0-5 mg/L) iken böbrek fonksiyon testleri ve karaciğer fonksiyon testleri normal sınırlardaydı. Toraks bilgisayarlı tomografisinde her iki akciğerde yaygın buzlu cam tarzında konsolidasyon ve her iki akciğerde minimal pnömotoraks görüldü (Şekil 1). Hastada göğüs cerrahi ile konsültasyon sonrası konservatif tedavi kararlaştırıldı. Covid-19 için yapılan rt-Polimeraz zincir reaksiyonu testi pozitif sonuçlanan hasta, servise yatırıldı. Takibinde hastaya 6 litre/dakika oksijen, 2*1600 mg oral yükleme sonrası 2*200 mg oral favipiravir, 4*4.5 gr piperasilin-tazobaktam intravenöz, 2*600 mg linezolid intravenöz, enoksaparin sodyum 6000 IU/0,6 ml 1*1 subkutan tedavileri verildi. Servis takibinin 7. gününde bilateral pnömotoraksı rezorbe olan, oksijen ihtiyacı kalmayan hasta taburcu edildi.

SONUÇ: Pnömotoraks Covid-19'un az görülen komplikasyonlarındandır. Spontan pnömotoraks gelişimi için klasik risk faktörleri erkek cinsiyet, uzun boy, ince vücut yapısı ve 10-30 yaş grubu, enfeksiyonlar, sigara, kronik obstrüktif akciğer hastalığı, büllöz akciğerdir. Covid-19 hastalığında görülen pnömotoraks genel olarak akut solunum sıkıntısı sendromu gelişmiş veya şiddetli Covid-19 vakalarında mekanik ventilasyonla ilişkilendirilmiştir. Mekanik ventilasyon uygulanan hastalarda barotravma ve volüm travmasına sekonder olarak pnömotoraks görülmektedir. Bizim olgumuz hafif seyirli Covid-19 hastalığı olup, mekanik ventilasyon ihtiyacı hiç gelişmedi. Covid-19 enfeksiyonunda görülen pnömotoraksın patofizyolojisinin, akciğer parankiminin bozulması, hava yolunun inflamasyonu, bronş duvar yapısının bozulması gibi nedenlere bağlı olduğu düşünülmektedir. Covid-19 hastalığında görülen artmış inflamatuvar yanıtın ve sitokin fırtınasının ve akciğer parankiminde görülen tromboz ve mikroanjiyopatinin de hastalığın oluşturduğu akciğer parankim hasarının patofizyolojisinde rol aldığı düşünülmektedir. Covid-19 hastalarında sık görülen semptom olan öksürük de pnömotoraks gelişimi için bir risk faktörü olarak ön görülmektedir. Covid-19 hastalarında tedavide uzun süreli steroid kullanımının da pnömotoraks gelişmesi için bir risk faktörü olduğu düşünlmektedir. Uzun süreli steroid kullanan hastalarda görülen solunum kaslarının miyopatisi ve bağ dokunun zayıflamasına bağlı literatürde pnömotoraks, pnömomediatinum, vakaları bildirilmiştir. Bizim olgumuzun da 5 yıldır

anabolik steroid kullanmasının pnömotoraks gelişmesiyle ilişkili olduğu düşünülebilir. Literatürde Covid-19 ilişkili pnömotoraks az görülen komplikasyonlardan olmasına rağmen bildirilen vakalar sıklıkla şiddetli hastalık veya mekanik ventilasyon ile ilişkilidir. Bizim olgumuzda hafif seyirli bir Covid-19 vakasında spontan bilateral pnömotoraks olması dikkati çekicidir.

Anahtar Kelimeler: Anabolik ajanlar, Covid-19, Komplikasyon, Pnömotoraks, SARS-CoV-2,

Şekil 1

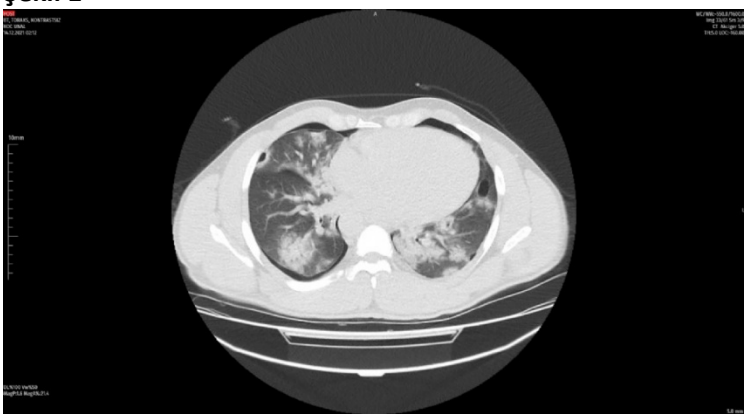

Toraks bilgisayarlı tomografi aksiyel kesitinde bilateral infiltasyonlar ve pnömotorax görünmektedir.

Şekil 1

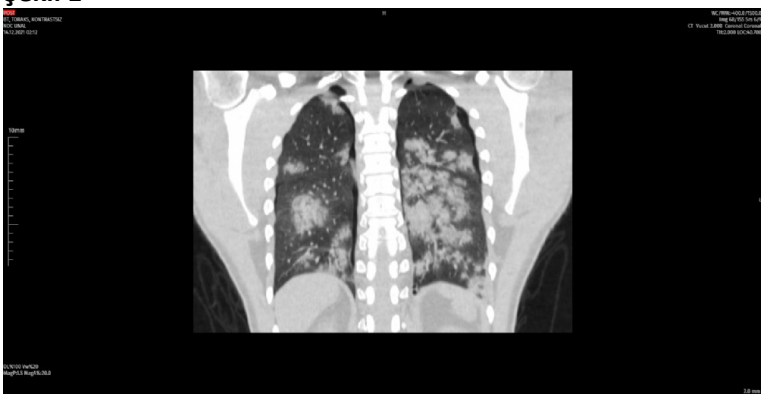

Toraks bilgisayarlı tomografi koronal kesitinde bilateral infiltasyonlar ve pnömotorax görünmektedir.

P-24

ABERRAN İLETİLİ SİNUS TAŞİKARDİSİ

Mustafa Emin ÇANAKÇI[1], Ömer Erdem ŞEVİK[1], Kadir Uğur MERT[2], Muhammet DURAL[2]
[1]Eskişehir Osmangazi Üniversitesi, Acil Tıp Anabilim Dalı, Eskişehir
[2]Eskişehir Osmangazi Üniversitesi, Kardiyoloji Anabilim Dalı, Eskişehir

GİRİŞ: Geniş QRS kompleksli taşikardilerin ayırıcı tanısı Elektrokardiyografi (EKG) yorumlamasında önemli zorluklardan birini oluşturmaktadır. Uzun süredir supraventriküler taşikardilerin aberran iletisi ile ventriküler taşikardi ayırımı için çalışmalar yapılmaktadır. Özellikle stabil hastaların tedavisinin kararlaştırılmasında bu ayrım değer taşımaktadır. Ayrıca unstabil hastalarda da seçilecek elektriksel kardiyoversiyon enerjisi değişmektedir. Bu konuyla ilgili farklı algoritmalar kullanılmaktadır. Ancak yine de kesin tanı elektrofizyoloji laboratuarında konulabilmektedir.

Acil servisimize geniş QRS kompleksli taşikardi ile başvuran bir hastada ilk değerlendirmede belirlenemeyen aberran iletili sinus taşikardisini ve tedavide kullanılan adenozin sonrası gelişen atrioventirküler nodal reentran taşikardi (AVNRT) olgusunu sunmayı amaçladık.

OLGU: 32 yaşında erkek hasta acil servise 1 saattir süren çarpıntı ve göğüs ağrısı şikayeti ile başvurdu. Göğüs ağrısı batıcı vasıfta olan hastanın vital parametreleri; Arteriyel Kan Basıncı: 133/79 mmHg, nabız: 150 atım/dakika ve oksijen saturasyonu: 100% idi. İskemik göğüs ağrısı, hipotansiyonu ve şok bulguları olmayan hasta stabil olarak değerlendirildi ve 12 derivasyonlu EKG çekildi (Resim 1). İlk olarak genç yaşta, iskemik bulguları olmayan bir hasta olarak değerlendirilen hastada ön planda aberran iletili supraventriküler taşikardi düşünüldü. Kılavuz önerisine göre adenozin 6 mg, 12 mg ve 18 mg puşe dozları sırasıyla yapıldı. Tekrar çekilen EKG'sinde kalp hızının arttığı gözlendi (Resim 2). Hastanın hipotansif olması ve perfüzyon bozukluğu bulgularının gözlenmesi üzerine 50 joule ile elektriksel kardiyoversiyon yapıldı ve kalp hızı normal sınırlara indi (Resim 3). İlk EKG'si tekrar değerlendirilen hastanın özellikle V2-3 derivasyonlarında anterograd p dalgalarıınn olduğu ve sinus taşikardisi olarak yorumlanması gerektiği belirlendi. Kardiyoloji servisine yatırılan hastanın yine benzer yakınmaları olması üzerine elektrofizyolojik çalışma yapıldı ve sinus taşikardisinde de aberran iletinin başladığı gösterildi. Ablasyon işlemi sonrası komplikasyonu olmadan taburcu edildi.

SONUÇ: Hastanın çekilen ilk EKG'si yanlış olarak supraventriküler taşikardi olarak değerlendirilmiş ve adenozin sonrası AVNRT gelişmiştir. Adenozinin proaritmik etkisi olduğu bilinse de AVNRT ilişkisi daha önce nadiren gösterilmiştir. Birçok durumda geniş QRS kompleksli taşikardi görüldüğünde ilk akla gelen ventriküler taşikardi ile aberran iletili SVT olmaktadır. Ancak olgumuzda da görüldüğü üzere sinüs taşikardisi de ayırıcı tanıda düşünülmeli ve atriyal aktivite ve atriyoventriküler disosiasyon tüm derivasyonlarda dikkatle aranmalıdır.

Anahtar Kelimeler: Aberran ileti, Adenozin, AVNRT, EKG

Resim 1

Resim 2

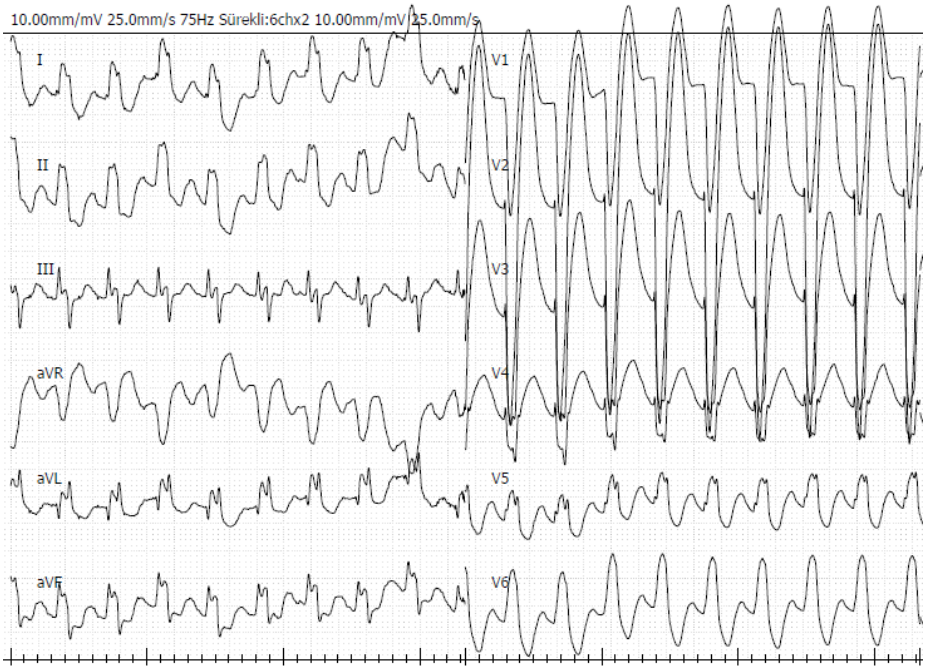

Resim 3

10.00mm/mV 25.0mm/s 75Hz Sürekli:6chx2 10.00mm/mV 25.0mm/s
I
II
III
aVR
aVL
aVF
V1
V2
V3
V4
V5
V6

P-25

MUSKAT İNTOKSİKASYONU

Meryem Eda KÖKSAL, Yağmur AY, Mustafa Emin ÇANAKÇI, Nurdan ACAR
Eskişehir Osmangazi Üniversitesi, Acil Tıp Anabilim Dalı, Eskişehir

GİRİŞ: Muskat, alkil benzen türevleri (miristisin, elemisin, safrol vb.), terpenler ve miristik asitten oluşan uçucu yağlar içeren bir baharattır (1). Bir çorba kaşığından daha azının (7 gr) oral yoldan alınması, antikolinerjik toksisite benzeri semptomlara yol açabilir. Yaygın başvuru şikayetleri çarpıntı, halüsinasyon, ajitasyon ve ölüm korkusudur (2). Biz bu olguyla muskat bitkisinin fazla alımıyla birlikte halüsinojen ve antikolinerjik etkiler gösteren bir hastayı sunmayı amaçladık.

OLGU: 42 yaş erkek hasta rahatlatıcı sakinleştirici etkisi olduğunu öğrendiği için 2 tam muskat (9-10 gr) oral aldıktan yaklaşık 5 saat sonra ölüm korkusu, ajitasyon, çarpıntı, bulantı yakınmaları ile acil servise başvurdu. Başka bir ajan veya alkol alımı yoktu. Geliş vitallerinde kan basıncı: 125/97 mm Hg, nabız: 110 atım/dk, ateş: 37,7 °C ve SpO2: %98'di. Fizik muayanesinde taşikadi mevcuttu, Glasgow Koma Skoru 15 idi. Işık refleksleri bilateral pozitif pupilleri normaldi. Ağız mukozası ve cilt kuru görünümdeydi. Laktat 3 mmol/L idi. EKG' de sinüs taşikardisi mevcuttu ve düzeltilmiş QTc mesafesi 407 msn (Bazett formülü) olarak hesaplandı. Destek tedavi verildi. Hastanın takibinde ajite davranışları arttı ve görsel halüsinasyonları başladı. Beyin tomografisinde patoloji olmayan hastaya tedavi olarak diazepam 10 mg IV olarak verildi. Hasta 30 dakika sonra oryantasyon ve kooperasyonu tam idi ve halusinasyonlar ortadan kalktı. İdrarda toksik madde panelinde ilaç-madde saptanmadı. Hastanın acil serviste 12 saatlik takibi sonucunda aktif yakınması olmadı.

SONUÇ: Muskat, miristisin, terpenler ve miristik asitten oluşan uçucu yağlar içeren bir baharattır (1). Miristisin zayıf bir monoamin oksidaz inhibitör etkisine sahiptir ve halüsinojenik etkileri olan amfetamin benzeri bir bileşiğe metabolize edilebilir. Miristisinin diğer bileşenleri (linalool, safrol) kardiyovasküler yanıtı açıklayabilen serotonin agonistlerine yapısal olarak benzerdir. Ölüm korkusunda karşılaşılan anksiyojenik etki, içeriğindeki trimiristinde bulunan serotonerjik ve GABAerjik aktivite ile bağlantılıdır (3).

Kardiyovasküler semptomlar hipertansiyon, taşikardiden oluşur ve ciddi vakalarda hipotansiyon ve şoku da içerebilir. Tanımlanan merkezi sinir sistemi semptomları, ajitasyon, uyuşukluk/uyuşukluk, yaklaşan kıyamet duygusu, anksiyete, halüsinasyonlar, bulanık görme, simetrik pupil genişlemesidir (4). Muskat zehirlenmesini takiben idrar retansiyonu, ağız kuruluğu, titreme ve nöbetler gibi antikolinerjik etkiler bildirilmiştir. Klinik genellikle iyi huyludur ve kendi kendini sınırlar. Şiddetli vakalarda, intravenöz sıvıların ve antiemetiklerin uygulanması gerekli olabilir. Benzodiazepinler, ajitasyon ve anksiyete ile başvuran hastaların tedavisinde tercih edilebilir (5). Bizim olgumuzda da destek tedavi ve benzodiazepin sonrasında semptomların rahatladığı görülmüştür.

Antikolinerjik semptomlar ile başvuran hastalarda intoksikasyona yol açacak maddeler dikkatle sorgulanmalıdır. Günlük yaşamda kullanılabilecek baharatlardan muskatın da intoksikasyona yol açabileceği unutulmamalıdır.

Anahtar Kelimeler: Acil servis, antikolinerjik, muskat

P-26

NADİR GÖRÜLEN BİR SENKOP SEBEBİ: YUTMA SENKOPU

Zeynep AKI, Engin ÖZAKIN, Mustafa Emin ÇANAKÇI, Muhammed Evvah KARAKILIÇ, Filiz BALOĞLU KAYA, Nurdan ACAR
Osmangazi Üniversitesi Acil Tıp Anabilim dalı, Eskişehir

GİRİŞ: Nöral aracılı refleks senkopun nadir bir nedenidir ve oral alım ile tetiklenebilir. Yutma sırasında kardiyak iletim sisteminin inhibisyonuna neden olan vagal refleks nedeniyle oluşur (1). Hastalarda altta yatan özefagus veya yapısal kalp hastalığı bulunabilir (2). Teşhis acil serviste sıklıkla atlanır ve tedavide gecikmeye neden olur. Acil servise senkop ile başvuran hastaların ayırıcı tanısında nöral aracılı senkopun da göz önünde bulundurulması gerektiğini vurgulamak amaçlanmıştır.

OLGU:76 yaşında erkek hasta senkop nedenli acil servise başvurdu. Hastanın öyküsünde hipertansiyon ve 1 ay önce alt çene molar diş implantasyonu mevcuttu. Son 1 haftadır implante diş bölgesinde ağrısının olduğunu belirten hastanın oral alım ile ağrısı artmakta ve sonrasında senkop gelişmekte imiş. Hastanın vital bulguları stabildi, fizik muayenede sol alt çene 2. molar diş düzeyinde gingival hiperemi haricinde bulgu saptanmadı. Hastanın ilk çekilen elektrokardiyogramı sinüs ritminde sağ dal bloğu ve sol anterior fasiküler blok ile uyumluydu (Şekil 1). Yapılan ekokardiyografide sol ventrikül hipertrofisi, hafif mitral yetmezlik izlendi, ejeksiyon fraksiyonu %65 olarak saptandı. Görüntülemesinde beyin, boyun ve torakalde yer kaplayıcı lezyon görülmedi. Takibinde hastanın su içerken fenalaştığı yaklaşık 10-15 saniye kadar süren senkop atağı geçirdiği görüldü. Monitörize takip altındayken doktor eşliğinde hastaya su içirildi ve monitörde sinüs bradikardisi ardından sinus arresti izlendi, müdahale olmadan normal sinüs ritmine dönen hasta, ileri tanı ve tedavi planıyla nöroloji bölümü tarafından hospitalize edildi. Serviste yapılan holter kaydında; toplam kayıt süresi 21 saat, ortalama kalp atış hızı 72 atım/dk, asgari kalp atış hızı 29 atım/dk ve azami kalp atış hızı 45 atım/dk, 24 durdurma > 2.0 saniye, toplam 3804 ventriküler ekstrasistol izlendi. Semptomları spontan düzelen ve diş enfeksiyonu için antibiyoterapi alan hasta orali kapatılarak analjezik tedavi ile takibe alındı, geçici pacemaker implantasyonu planlanmadı.

SONUÇ: Oral alımla tetiklenen veya yutma senkopu olarak adlandırılan klinik tablo daha çok erkeklerde ve ileri yaşta gözlenen nadir bir durumdur (2). Yutma sırasında aşırı vagal stimulasyon ve takibinde kardiyak inhibisyon ve bradiaritmi nedeni ile klinik prezantasyon gerçekleşir (1,2). En sık rastlanan ritim bozuklukları sinüs bradikardisi, sinüs aresti ve AV tam bloktur. Aritmi olmadan hipotansiyon da ortaya çıkabilir. Vakaların çoğunda altta yatan gastrointestinal (özefagus ve mide) ve kalp rahatsızlıkları mevcuttur ancak hipertansiyon ve diabetes mellitus hastalıkları ile de ilişkilidir (1,3). Altta yatan primer hastalığın spesifik tedavisi önemlidir, eğer hastalarda senkopa neden olacak aritmiler mevcut ise kalıcı pacemaker implamantasyonu gerekebilir (3).

Anahtar Kelimeler: Senkop, Yutma senkopu, Acil servis, AV blok

Şekil 1

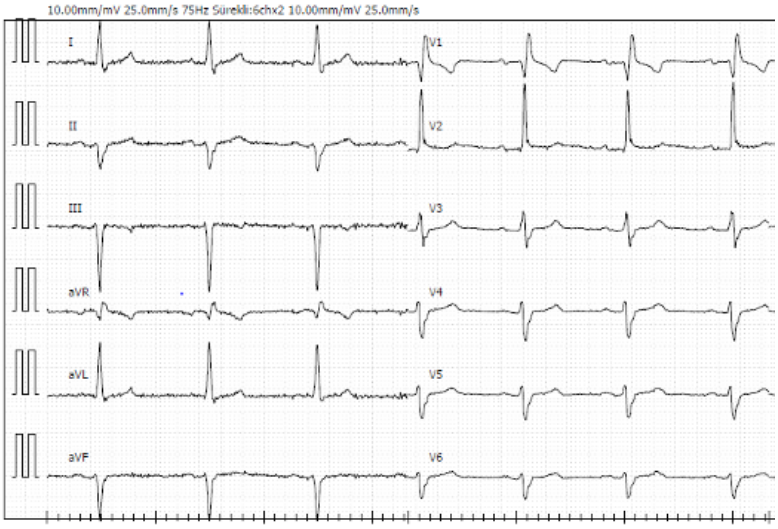

Hastanın acil servise geliş EKG'si: sinüs ritmi, sağ dal bloğu, sol anterior fasiküler blok

P-27

NADİR BİR OLGU: SPONTAN RETROPERİTONEAL HEMORAJİ

Burak ASLAN, Hakan SEVİNÇ, Merve YAZLA, İsa KILIÇASLAN, Mehmet Ali ASLANER
Gazi Üniversitesi Tıp Fakültesi Hastanesi, Acil Tıp Anabilim Dalı

GİRİŞ: Retroperitoneal hemorajiler genellikle travma, intraabdominal vasküler yapıların hasarı, malignite kanamaları, hematolojik bozukluklar, duedonum ve kolonun ülseratif kanamaları, pankreatit ve antikoagülan-antiagregan kullanımı gibi nedenlere bağlı olarak ortaya çıkan acil tanı ve tedavi gerektiren ve hayatı tehdit eden acil bir durumdur. Ancak bazen hastalarda yapılan tüm araştırmalara rağmen altta herhangi bir neden saptanamaz ve spontan retroperitoneal hemorajiden bahsedilir. Hastalar karın ağrısı bulantı kusma gibi non-spesifik semptomlarla başvurabileceği gibi asemptomatik de olabilirler. Bizim olgumuz karın ağrısı bulantı kusma şikayeti ile başvuran abdomen bilgisayarlı tomografisinde retroperitoneal hemoraji izlenmiş ancak detaylı araştırmalara rağmen altta yatan bir neden bulunamayan ve buna bağlı olarak da spontan retroperitoneal hemoraji olarak kabul edilen bir olgudur.

OLGU: 49 yaş kadın hasta, başvurudan 1 gün önce başlayan ve giderek artan yaygın karın ağrısı ve eşlik eden bulantı kusma şikayetleri ile tarafımıza başvurdu. Haricinde öyküsünde anlamlı bir özellik yoktu. Özgeçmişinde apendektomi öyküsü ve diabetus mellitus mevcut olup oral antidiyabetik dışında kullandığı bir ilacı yok. Geliş vitalleri stabil olup EKG normal sinüs ritmindeydi. Yapılan fizik muayenesinde batın genelinde yaygın hassasiyet olup defans rebaund negatifdi. Ayrıca sağ flank bölgesinde yaklaşık 10x10cm lik ortası açık renkli ekimotik bir lezyonu mevcut idi. (Grey turner belirtisi?). Hastanın kan tetkiklerinde herhangi bir patoloji saptanmadı. Ancak hastamınızın takiplerinde hemoglobin düşüşleri olması ve ağrısının devam etmesi üzerine oral+iv opaklı abdomen bilgisayarlı tomografi görüntülemesi yapıldı. Bilatetal perianal bölgedenn pelvik düzeye kadar uzanan retroperitoneal hemoraji ve aynı zamanda sol böbrek üst polde 2.5x2cm boyutunda anjiomyolipom saptandı, haricinde ek bir patoloji saptanmadı. Hastamız genel cerrahi ve üroloji ile konsülte edildi. İki bölümde tarafından da acil cerrahi girişim düşünülmedi ve takip önerildi. Hastamız monitörize bir şekilde, hemoglobin kontrolleri ile takip edildi, ağrı palyasyonu sağlandı. Acil serviste 3 gün takip edilen hastanın hemoglobin düşüşü olmaması, vitallerinin stabil olması ve ağrısının geçmesi üzerine bölümler tarafından taburculuk önerildi. Hastaya acil durumlar anlatılarak, poliklinik kontrolü önerilerek taburcu edildi.

SONUÇ: Retroperitoneal hemorajiler genellikle travma, antikoagülan-antiagregan ilaç kullanımı gibi nedenlere bağlı olarak ortaya çıksa da bizim olgumuzda olduğu gibi nadir de olsa spontan olarak karşımıza çıkabilir. Hastalar non-spesifik nedenlerle başvurabilirler. İlk olarak yapılması gereken hastalardan detaylı bir tıbbi öykü alınması, sonrasında özgeçmiş, ilaç kullanımı, geçirilmiş cerrahi, travma gibi durumlar detaylıca sorgulanmalıdır. Laboratuvar tetkiklerindeki patolojiler, klinik ön tanılarımız yada aydınlatamadığımız bir durum olduğunda mutlaka başta bilgisayarlı tomografi olmak üzere kontraendikasyon yok ise odaklı abdominal bilgisayarlı tomografi görüntülemesi yapılmalıdır. Görüntülemede retroperitoneal hemoraji saptandığında hasta başta genel cerrahi olmak üzere görüntülemedeki ek patolojiler ve klinik ön tanı ve şüphelerimize göre diğer ilgili bölümlere hızlıca konsülte edilmelidir. Hastalar monitörize şekilde yakın takibe alınmalı, sıkı hemoglobin kontrolü yapılmalıdır. Sonrasında hastanın kliniği laboratuvar tetkik sonuçları ilgili bölüm önerileri göz önüne alınarak takip veya cerrahi girişim açısından yatış için yada taburculuk için konsültan bölümler ve primer hekim hastayı değerlendirmelidir. Semtomatik tedavi ile geçmeyen ağrılarda, non-spesfik semptomlarda özellikle yaşlı ve antikoagülan kullanan hastalarda görüntüleme açısından daha dikkatli olunmalıdır.

Anahtar Kelimeler: acil servis, karın ağrısı, spontan retroperitoneal hemoraji

Hastadaki Ekimotik Alan Görüntüsü

Hastanın Karın Görüntüsü

P-28

METOKLOPRAMİD EKSTRAPRAMİDAL YAN ETKİSİ

Serkan AYDIN, Ömer Faruk KORKAK, Hakan SEVİNÇ, Ali Sami YARDIMCI, Merve YAZLA, Ahmet DEMİRCAN, Mehmet Ali ASLANER
Gazi Üniversitesi Tıp Fakültesi Hastanesi, Acil Tıp Anabilim Dalı

GİRİŞ: Bir santral ve periferik dopamin reseptör antagonisti olan metoklopramid, antiemetik olarak sık kullanılan bir ilaçtır. En önemli yan etkileri, acil tedavi gerektiren tardif diskinezi, parkinsonizm, akatizi, malign nöroleptik sendrom ve akut distonik reaksiyon gibi ekstrapiramidal semptomların varlığıdır. Metoklopramid sindirim sistemi motilite bozukluklarına bağlı dispeptik şikayetlerde, gastroözofageal reflüde midenin boşalmasını ve gıdaların bağırsaktan geçişini hızlandırmak amacıyla prokinetik bir ajan olarak kullanılır. En önemli yan etkilerinden biri de ekstrapiramidal sisteme ait bir hareket bozukluğu olan akut distonik reaksiyondur. Bu reaksiyon metoklopramidin dopamin reseptör antogonizmasına bağlı olarak gelişir. Bu reaksiyonun görüldüğü hastalar, hipokalsemi, nöbet ve tetanoz şeklinde yanlış tanı alabilmektedir.

OLGU: Bilinen serebral palsili hasta tarafımıza vücudunu hareket ettirememe, kolları kendine çekili vaziyette kasılma ve çenede kasılma ile acil servisimize başvurdu. Bilinç durumunda değişiklik olmamış. İdrar gayta inkontinansı olmamış. Çırpınmavari hareketleri gözlemlenmemiş. Hasta bir gün önce bilateral alt ekstremite için kas gevşetme operasyonu uygulanmış ve takibinde bulantı kusması olması üzerine ıv tedavi verilmiş. Akşam saatlerinde buna benzer şikayetleri yenilemiş ancak takiplerinde düzelmesi olması üzerine taburcu edilmiş. Özgeçmişinde serebral palsi hastalığı mevcut olup 2.5 yıl önce halüsinasyonlar nedeniyle psikiyatri tarafından olanzapin 5 mg tedavisi almakta. Hastanın acil servise ilk gelişinde vitalleri stabildi. EKG'sinde normal sinüs ritmi görüldü.

Fizik muayenesinde çene kapalı durumda masseter kası kasılı,yüzde istemsiz hareket görülmedi, muayenede üst ekstremiteler de dirsekte fleksiyon,el bileğinde ulnar deviasyon ve fleksiyon, parmaklarda fleksiyon postürü mevcut. Lateralizan defisiti yok.

Hastanın kan tetkiklerinde patoloji saptanmadı. Kranial tomografisi çekilen hastada akut patoloji saptanmadı. Hasta Nöroloji ile konsülte edildi. Nöroloji santral patolojiler ekartasyonu açısından kranial MR ve epilepsi ekartasyonu açısından takip ve EEG isteminde bulundu. Kranial MR görüntülemesinde akut patoloji saptanmayan ve EEG'de nöbet aktivitesi görülmeyen hasta takiplerinde şikayetleri geriledi. Hastanın konuşabildiği ve üst ekstremitesini de eskisi gibi kullanabildiği gözlendi. Ameliyat rapor ve hastane yatışındaki epikrizlerine ulaşılan hastanın metoklopramid tedavisi aldığı görüldü. Hastanın şikayetlerinin geçmesi üzerine metoklopramide bağlı ekstrapramidal yan etki düşünülüp Nöroloji önerisiyle ve hasta yakınlarının bilgilendirilmesi ile taburcu edildi.

SONUÇ: Acil servise gelen hastaların geriye dönük sorgulamalarında kullandığı ilaçlar yakın zamanlı aldığı medikal veya paramedikal tedaviler önemli bir yer arz etmektedir. Özellikle kronik hastalıkları nedeniyle öykü veremeyen hastalarda daha da önemli hale gelmektedir. Bu vakamızda ekstrapiramidal yan etkileri görülebilecek ve bu yan etkisinin gerek nöbet gerekse tetanoz vs gibi hastalıklar gibi de yorumlanabilecek olan metoklopramidden bahsetmek istedik.

Anahtar Kelimeler: acil servis, ekstrapramidal yan etki, metoklopramid

P-30

BNT162b2 (BioNTech/Pfizer®) AŞISI SONRASI AGRAFİ VE VERTİGO

Fatih ÇATAL[1], Murat ÖZSARAÇ[1], Türkan ACAR[2], Onur KARAKAYALI[1], Veli Emre TÜRKMEN[1]
[1]Sakarya Eğitim ve Araştırma Hastanesi, Acil Tıp Ana Bilim Dalı, Sakarya
[2]Sakarya Eğitim ve Araştırma Hastanesi, Nöroloji Ana Bilim Dalı, Sakarya

GİRİŞ: COVID-19 pandemisinin yönetiminde en önemli gelişmelerden biri; SARS-CoV-2'ye karşı aşıların geliştirilmesi ve uygulanmasıdır (1). Aşılar ile ilgili enjeksiyon yerinde ağrı, kas ağrısı, yorgunluk ve ateş gibi hafif semptomlardan anafilaktik şok gibi daha kritik olanlara kadar çok sayıda yan etki bildirilmiştir (2).COVID-19'a karşı geliştirilen aşılarla ilişkili önemli nörolojik yan etkilerin çoğu sadece anekdot olarak bildirilmektedir. Bu tip komplikasyonların gerçek insidansı henüz bilinmemektedir. Aşı ile ortaya çıkan yan etkiler arasındaki ilişki mutlak nedensellik anlamına gelmese de COVID-19 aşılarının potansiyel etkileri hakkında aydınlatılması gereken pek çok nokta vardır (3).

OLGU: 34 yaş kadın hasta baş dönmesi, sağ kol ve bacakta uyuşma, yazı yazamama ve konuşma bozukluğu şikayetleri ile acil servise başvurdu. Ek hastalığı ve düzenli ilaç kullanımı olmayan hastanın bir hafta önce 3. doz BioNTech® aşısını yaptırdığı öğrenildi. Geçirilmiş COVID-19 öyküsü bulunmuyordu. Özgeçmişinde ve soygeçmişinde hipertansiyon, diyabet, epilepsi, atrial fibrilasyon ve pıhtılaşma bozukluğu bulunmuyordu. Alkol ve madde kullanımı olmadığını, sigarayı 3 ay önce bıraktığını belirtti. Vital bulguları, nabız 110 atım/dakika olması dışında normalde. Parmak burun testinde hafif dismetri, yürütüldüğünde hafif ataksi görülmesi dışında tüm sistem muayeneleri doğaldı. Elektrokardiyografisi normal atriyoventriküler iletimli sinüs taşikardisi ritminde idi. Rutin kan tetkikleri, kan üre nitrojeni, serum elektrolitleri, karaciğer fonksiyon testleri, kardiyak troponin ve tam kan sayımı normal sınırlardaydı. Kontrastsız beyin tomografisi normaldi. Beyin difüzyon manyetik rezonansta sağ serebellar alanda nodüler akut difüzyon kısıtlılığı görünüyordu (Şekil 1). Hastaya standart antiplatelet tedavi başlandı ve ileri tetkik ve tedavi amacıyla nöroloji kliniğine yatışı sağlandı. Hastanın yatırıldıktan sonra çekilen servikal bilgisayarlı tomografi anjiyografi, doppler ultrasound, ekokardiografi, protein C ve protein S düzeyleri, antifosfolipid antikor değerlendirmeleri normaldi.

SONUÇ: AstraZeneca® aşısının ardından, yakın zamanda bir aşı kaynaklı immün trombotik trombositopeni sendromu ve ardından tromboz ve iskemik inme vakaları bildirilmiştir (4-7). Johnson&Johnson® dahil olmak üzere diğer adenoviral COVID-19 aşıları içinde benzer olgular (8) ve tekrarlayan emboli durumları rapor edilmiştir (9). Ayrıntılı takip analizlerinde, trombositopeni ve tromboembolik olayların, mRNA aşıları ile ilişkili olduğuna dair bir kanıt bulunmadığı ve izlemin devam ettiği belirtilmektedir (10).

Son zamanlarda, COVID-19 aşısı ve özellikle AstraZeneca® aşısı ile ilişkili immün aracılı koagülopatinin iskemik inmeye yol açabileceğine dair raporlar yayınlanmıştır. Aşılamayı takiben trombotik atakları tanımlamak için yüksek bir klinik şüphe indeksi gereklidir (5).

Sunulan vakada iskemik inmeye dair risk faktörlerinin olmaması, inme gelişimine dair yapılan ileri tetkiklerin normal olması, inmenin COVID-19 aşılaması ile ilişkili olabileceğini düşündürmektedir. Aşılanmayı takiben, yazıda sunulan ve bildirilen diğer olgular aşı önerme konusundaki tutumu değiştirmeyecektir. Avrupa İlaç Ajansı tarafından belirtildiği gibi, COVID-19'u kontrol etmek için uygulanan aşılamanın faydaları, hala kan pıhtılaşması ve diğer risklerden daha ağır basmaktadır (11). Acil servis profesyonelleri, COVID-19 aşılarının sadece yaygın görülen yan etkilerinin değil, aynı zamanda nadir görülen yan etkilerinin de farkında olmalıdır. BioNTech® aşısı da dahil olmak üzere tüm COVID-19 aşılamaları sonrası yakın izlem devam etmeli, yan etki olabilecek tüm klinik bulgular

tartışılmalıdır. Bu aşıların kullanımı ile nörolojik yan etkilerin sayısında bir artış olup olmadığını değerlendirmek için popülasyon temelli çalışmalara ihtiyaç vardır.

Anahtar Kelimeler: BioNTech vaccine, COVID-19 pandemic, ischemic stroke

Resim 1

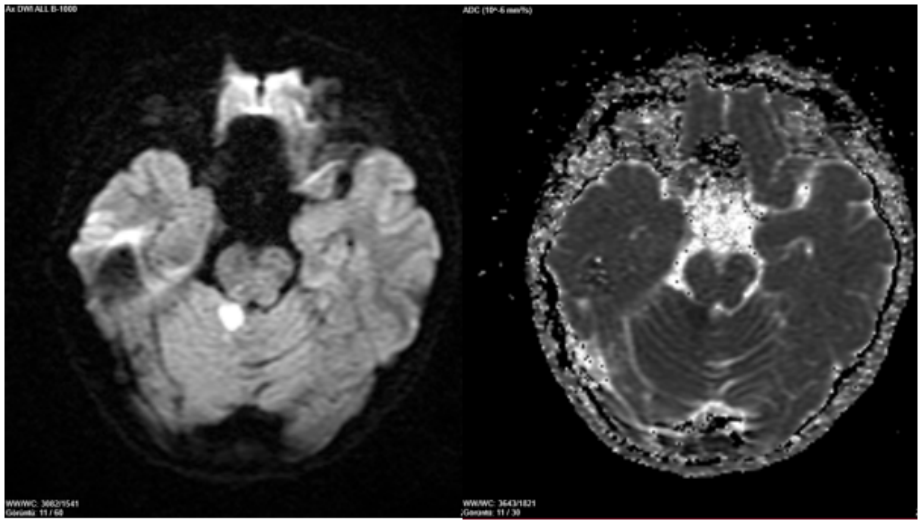

Sağ serebellar alanda nodüler akut difüzyon kısıtlılığı

P-32

PEKTORALİS MAJOR ABSESİ

Hakan SEVİNÇ, Merve YAZLA, Uğur ÇAKIROĞLU, Fikret BİLDİK, Mehmet Ali ASLANER
Gazi Üniversitesi Tıp Fakültesi Hastanesi, Acil Tıp Anabilim Dalı

GİRİŞ: Piyomiyozit, özellikle predispozan faktörler olmadığında nadir görülen bir hastalıktır. İlk defa 1885 yılında Japonya'da tanımlanmıştır. Genellikle alt ekstremite kaslarını, ağırlıklı olarak quadriseps ve iliopsoas ve gluteal kasları etkiler. Pektoral kaslar dahil göğüs duvarı kaslarının piyomiyoziti oldukça nadirdir. Patofizyolojisi net değildir, ancak büyük olasılıkla hematojen bakteri yayılımına bağlıdır; bununla birlikte travma, immün yetmezlik, kronik hastalık, yetersiz beslenme, viral ve paraziter enfeksiyonlar, bakteriyemi ve diğer faktörlerin predispozan faktörler olduğu bildirilmiştir. Klinik olarak hastalar ateş, ağrı, eritem ve etkilenen kısımda sertleşme ile başvurabilir. Enfeksiyonların çoğu Staphylococcus aureus'a bağlıdır. Hastalığın geç bir döneminde septik şok oluşabilir. Ayırıcı tanıda ultrasound, bilgisayarlı tomografi taraması ve manyetik rezonans görüntüleme kullanılabilir. Tedavi antibiyotik tedavisine ve cerrahi drenaja dayanır. Hastalığın üç evresi vardır. 1. evre invaziv aşama olarak kabul edilir ve düşük dereceli ateş, ağrı, lokal miyalji ve lokal ödem ile kendini gösterir, ancak irin toplanması yoktur. Pürülan evre olan 2.evrede, ateş, şiddetli kas ağrısı ve hassasiyet, orta derecede ödem ve apse görülür. 3. evrede, S. aureus bakteriyemisine sekonder sepsis gelişmiştir.

OLGU:76 yaşında erkek hasta acil servisimize sağ omuz ve göğüs duvarında ağrı şikayeti ile başvurdu. Ağrısının bugün arttığı ve kızarıklık oluştuğu öğrenildi. Travma öyküsü yoktu. Hastanın bilinen hipertansiyon, diabetus mellitus, koroner by-pass ve bening prostat hiperplazisi nedeniyle operasyon öyküsü mevcuttu. Kullandığı ilaçlar oral anti-diyabetik, anti-hipertansif, asetilsalisilik asit ve insülin. Hastanın geliş vitalleri stabildi. Fizik muayenesinde sağ omuz-pektoralis major ön yüzünde kızarıklık ve ısı artışı mevcuttu. Harici muayenesi doğaldı. IV opaklı Bilgisayarlı Tomografi görüntülemesinde sağ pektoralis major, subskapularis ve deltoid kaslar içerisinde milimetrik hava dansiteleri içeren abse ile uyumlu koleksiyon alanları saptandı. En büyük koleksiyon alanı pektoralis major kası içerisinde 5.5x4.5 cm boyutlarında ölçüldü. Hasta debridman, cerrahi ve antibiyoterapi açısından konsültasyonları planlanarak tedavisi başlandı.

SONUÇ: Polimiyozit, iskelet kasının akut bir enfeksiyonudur. Hastamızın kronik diabetes mellitusa bağlı olarak bağışıklığı baskılanmış; bu nedenle, sağlıklı bireylere göre piyomiyozite daha yatkın olarak değerlendirildi. Diabetes mellitus, sonunda enfarktüs, miyozit ve piyomiyozit riskini artırabilen iskelet kası hasarına yol açabilir. Ek olarak, diyabetli hastalar vasküler yetmezliğe, kas enfarktüsüne ve mikro-anjiyopatiye daha duyarlıdır. Ayrıca, diyabetli hastalarda S. aureus tarafından cilt kolonizasyonu riski daha yüksektir. Bu nedenlerle septik şoka kadar ilerleyebilen piyomiyozit hastalarında erken tanı hayatidir. Acil servis hastalarında özellikle immunsuprese durumlarda atlanmamalı ve ayırıcı tanıda düşünülmelidir.

Anahtar Kelimeler: acil servis, pectorals major absesi, polimiyozit

Hasta Görüntüsü

P-33

ACİL SERVİSTE ARTER OKLÜZYONU SAPTANAN HASTALARIN GERİYE DÖNÜK DEĞERLENDİRMESİ

Meryem Eda KÖKSAL, Mustafa Emin ÇANAKÇI, Filiz BALOĞLU KAYA, Engin ÖZAKIN, Muhammed Evvah KARAKILIÇ, Nurdan ACAR
Eskişehir Osmangazi Üniversitesi, Acil Tıp Ana Bilim Dalı, Eskişehir

AMAÇ: Akut ekstremite iskemisi, ekstremite canlılığı için potansiyel bir tehdit oluşturan ekstremite perfüzyonunda ani azalmadır (1). Hastaneye başvuru sebepleri sıklıkla ekstremitede yeni başlayan ağrı, soğukluk, uyuşukluk hissi ve güçsüzlüktür. Acil serviste ilk değerlendirme iskemik hasarın derecelendirilmesine, uzuv kurtarma potansiyeline ve hasta sağkalımına göre yapılmalıdır (2). Ekstremite iskemisi olan hastalarda saatler içinde geri dönüşü olmayan sinir ve kas hasarı oluşabileceğinden erken tanı ve tedavi önemlidir. Acil serviste arter iskemisi tanısı alan ve revaskülarizasyon girişimleri yapılan hastalar trombüs yeri, akut/kronik trombüs durumları, hastane içi mortalite ve ampütasyon gereksinimi açısından değerlendirilmiştir.

GEREÇ ve YÖNTEM:1 ocak 2017-1 ocak 2022 arasında acil servise başvuran ve arteriyal oklüzyon tanısı alan 135 hastanın verileri retrospektif olarak değerlendirildi.

BULGULAR: Toplam 135 hastanın 112'si femoral, 23'ü brakial arter embolisi idi. Hastaların %63.7'si (n=86) erkekti. Başvuru şikayetlerinden en sık ekstremite ağrısı (%68,9), soğukluk (%35,6) ve uyuşma (%17,8) görüldü. Hastaların %33,3'ünde hipertansiyon, %32,1'inde ise diabetes mellitus, %24.4'ünde ise periferik arter hastalığı tanıları vardı. Operasyon sırasında değerlendirilen trombüse göre 68 (%50.4) hastanın trombüsü akut/subakut idi, 30 (%22,2) hastanın revaskülarizasyonu sağlanamadı. Hastane içi mortalite 16 (%11,9) hastada görüldü ve 19 (%13,3) hastanın ekstremite amputasyonu gerekti. Mortalite, kronik trombüs, revaskülarizasyon sağlanamaması ve amputasyon gereksinimi için şikayet süresi daha uzun olarak belirlendi (sırasıyla p=0.016, p=0.029, p=0.014 ve p=0.036). Akut trombüslerin %27,9'u kadın iken kronik trombüslerin %44,8'i kadındı (p=0.042). Akut ve kronik trombüs karşılaştırmasında şikayet, komorbit durumlar ve mortalite açısından istatistiksel anlamlı fark saptanmadı. Akut trombüslerin %92,6'sı revaskülarize olurken kronik trombüslerde bu oran %62,7 idi (p<0.001). Akut trombüslerde %4,4 amputasyon yapılırken kronik trombüslerde %22,4 amputasyon yapıldı (p=0.002).

SONUÇ: Acil servise sık başvuru nedenlerinden olan ekstremite ağrısı yakınmasında eşlik eden soğukluk uyuşma gibi diğer şikayetler ile komorbit durumlar ayrıntılı sorgulanmalıdır. Akut trombüs döneminde revaskülarizasyon uygulanan hastalarda ampütasyon ve mortalite oranları kronik dönemde uygulanan revaskülarizasyona göre daha azdır (1,3,4)Çalışmamızda da benzer olarak akut dönemde müdahale edilen hastalarda operasyon başarısı artmakta, amputasyon riski ise azalmaktadır. Şikayet sürelerinin sorgulanması, erken dönemde tedavinin başlanması ve risk faktörü olan hastaların bilgilendirilmesi ile geri dönüşsüz hasarlar azaltılabilir.

Anahtar Kelimeler: Acil Servis, Amputasyon, Arteriyal Oklüzyon, Revaskülarizasyon

P-34

İLGİNÇ BİR ALERJEN: KENE ISIRIĞI

Hamza Enes GÜÇLÜ, Esma BULUT, Mustafa Said ACAR, İbrahim ÇALTEKİN, Emre GÖKÇEN, Levent ALBAYRAK, Sevilay VURAL
Yozgat Bozok Üniversitesi, Acil Tıp Anabilim Dalı, Yozgat

GİRİŞ: Kene ısırığına bağlı alerjik reaksiyonlar nadir görülür. Keneler yaşam döngüleri sırasında farklı formlara sahiptir. Bu formların herhangi birinde iken kene ısırığı alerjik reaksiyonları görülebilir. Alerjik reaksiyon semptomları hafif kaşıntıdan anaflaktik şoka kadar ilerleyebilmektedir. Sunulan bu vakayı acil servis hekimlerinin bu duruma karşı farkındalığı sağlamak için paylaşmayı amaçladık.

OLGU: 72 yaşında erkek hasta yüz, saçlı deri ve ense kısmında kızarıklık ve kaşıntı şikâyeti olduğunu beyan ederek acil servise başvurdu. Alınan anamnezde bir gün önce akşam saatlerinde sol dizinin arkasında kene görmesi üzerine kendisinin çıkarmaya çalıştığı, keneyi çıkarmasını takip eden gece saatlerinde başvuru şikâyetlerinin başladığı öğrenildi. Tıbbi öyküsünde bilinen diyabetes mellitus, hipertansiyon ve geçirilmiş by-pass cerrahisi mevcuttu. Hastanın vital parametreleri; ateş: 36.5°C, arterial kan basıncı: 120/70 mmHg, nabız: 82 atım/dk, O2 satürasyonu: %98 şeklindeydi. Fizik muayenede inspeksiyonda hastanın bilateral periorbital ödem, saçlı deride frontal ve oksipital bölgelerde hiperemi ve ödemli alanlar; sol popliteal bölge orta hatta yaklaşık 2x2 cm'lik ortası nekroze görünümlü eritem ve şişlik görüldü (Şekil 1). Kene ısırmasına bağlı oluşan lezyon içerisinde kene veya kene kalıntısına rastlanmadı. Orofarinks muayenesinde uvula ödemi görülmedi. Bilateral akciğer oskültasyonunda patoloji saptanmadı. Yapılan laboratuvar çalışmaları beyaz küresi: 8,66/ mm3 (%80 nötrofil hâkimiyetinde), C- reaktif protein: 20,32 mg/dL, trombosit: 272/mm3 ve INR: 1,12 olarak tespit edildi. Hastaya intravenöz antihistaminik ve steroid (feniramin ve deksametazon) tedavi uygulanarak enfeksiyon hastalıkları bölümüne konsülte edildi. Altı saat izlem sonrası semptomları gerileyen hasta dermatoloji poliklinik önerisi ile taburcu edildi.

SONUÇ: Özellikle kene vakalarının sık görüldüğü bölgelerde acil hekimlerinin kene ısırması sonrası gelişebilecek hematolojik problemlere ek olarak erken ve geç alerjik reaksiyonlar açısından dikkatli olmalıdır. Ayrıca taburculuk sırasında anafilaktik reaksiyonlar hakkında bilgi verilmelidir.

Anahtar Kelimeler: acil servis, alerjik reaksiyon, kene ısırığı

Şekil 1.

Hastanın inspeksiyon bulguları (A ve B) ve kene ısırmasına bağlı lezyonu (C).

P-35

İNAKTİF COVID-19 AŞISININ (CORONAVAC®) TETİKLEDİĞİ BÜLLÖZ PEMFİGOİD

Ayşen EKER MARANGOZ, Abuzer ÖZKAN, Serdar ÖZDEMİR
Sağlık Bilimleri Üniversitesi; Ümraniye Eğitim Araştırma Hastanesi, Acil Tıp Anabilim Dalı; İstanbul

GİRİŞ: Aralık 2019 da Wuhan'da çıkan COVİD-19 hastalığı bütün dünyaya yayılarak dünya sağlığını etkiledi. Koronavirüs ailesi insanlarda solunum yolu hastalıklarına, gastrointestinal ve nörolojik hastalıklara sebep olmaktadır. Bu salgından kurtulmanın tek yolu geliştirilen aşıların tüm dünyada yaygın kullanılması olacaktır. Her ne kadar aşı tek çıkış kapısı olarak görülse de 2021'de uygulanmaya başlayan aşıların çok hızlı geliştirilmiş olması bu aşıların yan etkilerinin hepsini görebilmek için yeterince zaman tanımamaktadır. Aşıların yan etkilerinden birisi olan büllöz pemfigoid hastalığı daha önce çok defa inaktif virüs aşılarının uygulanması sonrası bildirilmiştir. Büllöz pemfigoid, otoimmün bir büllöz hastalıktır. Klasik olarak ürtiker plakları üzerinde gergin kabarcıklar olarak kendini gösteri ve yoğun kaşıntı eşlik eder. Biyopsi yapılarak immun floresan altında tanısı konmaktadır. Tedavi hastanın klinik durumuna ve hastalığın seyrine göre değişmektedir. Topikal veya sistemik olarak uygulanan kortikosteroidler tedavinin temel taşlarıdır.

OLGU: 80 yaşında erke hasta inaktif covid-19 aşısı(COVID-19 Vaccine (Vero Cell), Inactivated - CoronaVac® No.39, SHANGDI West Road. Haidian District, Beijing, P.R.China) olduktan 7 gün sonra sol ön kolda iki adet büllöz lezyon başlaması zaman geçtikçe çoğalma ve 2. Doz covid-19 aşısı sonrası şiddetlenerek tüm vücuda yayılma şikayeti ile acil servise başvurdu. Geçirilmiş iskemik inme hastalığı, koroner arter hastalığı ve hipertansiyon hastalığı vardı. Düzenli kullandığı ilaçlar; metoprolol 50 mg, ipratropium bromür inhaler, flutikazon propiyonat inhaler ve pantoprazol. Vital bulguları; ateş 37.5 °C oksijen satürasyon %95 nabız 94/dk tansiyon 180/95 mmHg idi. Yapılan fizik muayenede; batın rahattı. Akciğer seslerindebazallerde minimal ralleri vardı. Tüm vücudu saran özellikle üst ekstremitede yoğun olmak üzere büllöz ve ekskoriye olmuş geniş lezyonlar vardı. Yer yer siyahlanmış nekroze olmuş bazı yerlerde boşalmış büller dikkati çekiyordu. Laboratuvar sonuçları: beyaz hücre sayısı 10.3 × 103 / µL, C-reaktif protein seviyesi 59 mg / dL, kan şekeri seviyesi 120 mg / dL ve elektrolit dengesizliği yoktu. Hastanın lezyonlarından biyopsi alındı. yapılan biyopside tanı büllöz pemfigoid olarak doğrulandı. Hasta dermatoloji tarafından takip edilmektedir.

SONUÇ: SARS-CoV-2 aşılarının istenmeyen etkilerine dair birçok makale yayınlanmıştır. COVID-19 için şu anda mevcut olan aşıların birçoğunun yan etkileri benzerdir. En yaygın reaksiyonlar enjeksiyon bölgesinde ağrı ve ısı artışıdır. Enjeksiyon bölgesinden fazlasını etkileyen sistemik reaksiyonlar şunları içerir; yorgunluk, ishal, kas güçsüzlüğüdür. Dünyada uygulanan inaktif virüs aşılarından sonra otoimmün hastalıklar görülebilmektedir. Büllöz pemfigoid deri ve mukoz membranlarda büller ve erezyonlarla seyreden yaşamı tehdit edebilen otoimmün bir hastalıktır. İnaktif virüs aşılarının sebep olduğu büllöz pemfioid özellikle çocukluk dönemlerinde karşılaşıldığı yayınlanan makalelerden anlaşılmaktadır. Büllöz pemfigoid'in etiyopatogenezi büyük ölçüde bilinmemektedir, ancak bazı durumlarda, ilaçlar, fiziksel faktörler, aşılar, enfeksiyonlar, transplantasyonlar ve diğerleri gibi belirli bir "tetikleyici faktör" ile ilişkili olarak hastalığın ortaya çıkması veya alevlenmesi bildirilmiştir. Büllöz pemfigoid; influenza, domuz gribi, tetanoz toksoid ve herpes zoster virüsü gibi aşıların uygulanmasıyla ilişkilendirilmiştir. Büllöz pemfigoidde topikal veya sistemik olarak uygulanan kortikosteroidler tedavide kullanılır. Aşılar geçmişten günümüze birçok salgın hastalığın çözümünde ve eradike edilmesinde her zaman en yararlı ve en çok kullanılan tedavilerin başında gelmektedir. inaktif COVİD-19 sonrası da birçok yan etki raporlanmıştır. Literatür taramamızda covid 19 inaktif virüs aşısı sonrası gelişen büllöz pemfigoid vakasına rastlamadık. Bizim vakamız bu aşı sebepli oluşan yan etkiler arasında nadir bir vakadır.

Anahtar Kelimeler: coronavac, yan etki, bulluos pemphigoid

P-36

SPONTAN ÖKSÜRÜKLE ÇIKAN TRAKEABRONŞİAL YABANCI CİSİM

Hasan Burak KAYA, Hamza Enes GÜÇLÜ, Oğulcan ÖZDİLEK, Mustafa Said ACAR, Emre GÖKÇEN, Levent ALBAYRAK, İbrahim ÇALTEKİN, Sevilay VURAL
Yozgat Bozok Üniversitesi, Acil Tıp Anabilim Dalı, Yozgat

GİRİŞ: Yabancı cisim aspirasyonu (YCA) vakalarının büyük çoğunluğu çocuklarda görülse de yetişkin hastalar için de yaşamı tehdit edici komplikasyon riski doğurmaktadır. 75 yaş üstünde olmak, nörolojik bozukluklar, bilinç kaybı, alkol ya da sedatif kullanımı yetişkinlerde risk faktörleri arasında yer alır. Öksürük en sık görülen semptomdur ve nefes darlığı, hemoptizi, göğüs ağrısı, hırıltı gibi belirtiler eşlik edebilir. Bronkoskopi yabancı cisim aspirasyonu olan ya da şüphesi olan hastalarda hem tanı hem tedavi aşamasında temel olarak uygulanan bir girişim türüdür. Trakeabronşial sistemdeki yabancı cisimler genellikle bronkoskopi ile çıkarılsa da spontan öksürük ve heimlich manevrası bazen etkili olabilmektedir. Bu yazımızda sağ ana bronşuna elma parçası kaçan bronkoskopi planlanan ancak spontan öksürükle ileri girişim gerektirmeden çıkan bir hava yolu yabancı cisim aspirasyon vakasını sunduk.

OLGU: 73 yaşında erkek hasta evde elma yerken boğazına elma kaçması şikayeti ile acil servisimize başvurdu. Bilinci açık, oryante, koopere olan hastanın yapılan fizik muayenesinde ağız içi belirgin yabancı cisim görülmedi ve solunum sesleri dinlemek sağda bir miktar kabalaşma mevcuttu. Yapılan diğer sistem muayeneleri normal olan hastanın bilinen ek kronik hastalığı ve sürekli kullandığı bir ilaç öyküsü olmadığı öğrenildi. Hastanın hafif nefes darlığı, öksürük şikayeti mevcuttu. Vital parametreleri normal sınırlarda olan saturasyon düşüklüğü olmayan hastaya bilgisayarlı tomografi çekildi. Çekilen tomografisinde sağ ana bronşta yabancı cismi düşündüren bulgu izlendi. Bronkoskopi ihtiyacı açısından ilgili branşla görüşüldü. Hasta için bronkoskopi hazırlığı yapılırken hastanın spontan kuvvetli bir öksürükle yabancı cismi çıkardığı gözlendi. Kontrol tomografisinde yabancı cisme rastlanmadı. Hasta müşahede altına alındı vitalleri stabil seyretti. Reçete ve önerilerle taburcu edildi.

SONUÇ: Yabancı cisim aspirasyonlarına kuruyemiş, tohum, meyve ve sebze parçaları, çivi, iğne gibi çok çeşitli organik ve inorganik nesneler örnek verilebilir. Yabancı cismin tipine göre hava yolu yaralanması, inflamasyon, granulasyon dokusu oluşumu ya da hava yolu darlığı meydana gelebilir. Yetişkinlerdeki risk faktörleri arasında travma, uyuşturucu, alkol zehirlenmesi veya anesteziden kaynaklanan bilinç kaybı yer alsa da yaşlı erişkinlerdeki ek risk faktörleri arasında yutma mekanizmasında yaşa bağlı yavaşlama, ilaç kullanımı (öksürük ve yutmayı bozan), serebrovasküler hastalıklara bağlı disfaji ve nörodejeneratif hastalık yer almaktadır. Erişkinlerde en yaygın aspirasyon yeri sağ bronş olup bunun sebebi olarak da sağ bronşun daha vertikal açıda olması ve bazen sağ ana bronşun sola göre biraz daha büyük çaplı olması nedeniyledir. Hava yollarındaki yabancı cisimlerin potansiyel olarak yaşamı tehdit ettiği düşünüldüğünde hızlı bir müdahale gerektiği aşikardır. Nefes alma, kapalı ses tellerine karşı kuvvetli bir nefes verme ve ses tellerinin açılmasını takiben şiddetli bir hava tahliyesi olarak tanımlayabileceğimiz öksürük, akciğerdeki mukus ve yabancı cisimlerin atılmasını sağlayan önemli bir savunma mekanizmasıdır. Her ne kadar hastaların spontan öksürük ya da heimlich manevralarıyla trakeabronşial yoldaki yabancı cisimleri çıkarabildiği görülse de bu hastaların bronkoskopi gibi ileri bir girişime ihtiyaç duyacağı akılda tutulmalı zaman kaybetmeden bronkoskopi yapacak merkez ile iletişime geçilmesi gerektiği unutulmamalıdır.

Anahtar Kelimeler: Acil servis, Aspirasyon, Trakeabronşial Yabancı Cisim

Şekil 1.

Trakeabronşial Yabancı Cisim BT görünümü

P-37

MONTEGGIA KIRIK VARYANTI İLE DİSTAL RADIUS KIRIĞININ BİRLİKTE GÖRÜLDÜĞÜ NADİR BİR OLGU SUNUMU

Burak ACEM, Merve OSOYDAN SATICI, Serdar ÖZDEMİR, Serkan Emre EROĞLU
Acil Tıp Kliniği, Sağlık Bilimleri Üniversitesi, Ümraniye Eğitim ve Araştırma Hastanesi, İstanbul, Türkiye

GİRİŞ: Pediatrik ortopedik yaralanmalar, acil serviste sık karşılaşılan başvurulardandır. Üst ekstremite kırıkları, çocukluk çağı kemik yaralanmalarının yarısından fazlasını oluşturur. Monteggia kırıklı çıkığı orijinal tanım olarak ulna diyafiz kırığı ile radiohumeral eklem çıkığı olsa da zamanla eşdeğer varyantlar tanımlanmıştır. Üst ekstremite kırıklarının yaklaşık %1'ini oluşturan nadir bir yaralanmadır. Çocuklarda erişkinlerden daha sık olmakla birlikte, her yaş grubunda görülebilir. Geç tanı konulması ekstremite disfonksiyonu başta olmak üzere komplikasyonlara neden olmakta ve operasyon ihtiyacı gerektirmektedir.

Yazımızda, düşme sonrası meydana gelen ve nadir görülen Monteggia tip I kırığı varyantı ile Salter-Harris tip I distal radial kırığı tespit edilen pediatrik bir olguyu sunmayı amaçladık.

OLGU: Yüksekten düşme sonrası 3 yaşındaki erkek hasta sol dirseğinde ağrı, şişlik ve hareket kısıtlılığı yakınmalarıyla acil kliniğimize başvurdu. Daha önce herhangi bir yaralanması veya özellikli bir tıbbi öyküsü olmayan hastanın anamnezinde, aynı seviyeden sol kolu üzerine düştüğü öğrenildi. Bilinç açık, oryante ve koopere olan hastanın vital bulguları kan basıncı:124/75 mmHg, spO2: %99, nabız:100/dakika, solunum sayısı: 22, ateş:36,3°C şeklinde idi. Fizik muayenede dirsek orta derecede ödemli olup, palpasyonla ağrılıydı. Ön kolun rotasyonu ve dirsek fleksiyon-ekstansiyonu ağrılı ve kısıtlıydı. Medyan, radyal ve ulnar sinirlerin ve ilişkili kasların motor ve duyu gücü sağlamdı. Ek travma, semptom ve bulgusu olmayan hastanın diğer sistem muayenesi olağandı. Radyografide sol dirsekte Tip 1 Monteggia fraktür eşdeğeri olarak adlandırılan proximal ulna kırığı ile birlikte, radius boyun kırığı (radius başı çıkığı olmaksızın) ve eşlik eden distal radius kırığı (Salter-Harris tip I) görüldü (Şekil 1). Hastaya kapalı redüksiyon uygulandı ve ön kolu supinasyon pozisyonunda tutan uzun kol sirküler alçı uygulandı. Dolaşım takibi yapıldıktan sonra taburcu edilen hastada yaklaşık 5 haftada kırık iyileşmesi görüldü. Alçı çıkarılarak eklem hareketlerine başlandı ve hasta cerrahi gereksinimi olmadan sekelsiz bir şekilde iyileşti.

SONUÇ: Monteggia tarafından ilk kez 1814'te tanımlanmış olan Monteggia kırıklı-çıkığı, daha sonra Bado tarafından dört ana tip ve iki eşdeğer lezyon olarak sınıflandırılmıştır (Tablo 1). Bu eşdeğer lezyonlar zamanla genişletilmiş ve literatürde genellikle Monteggia yaralanmaları veya Monteggia varyantları olarak anılan birçok değişik kırık varyasyonları belirtilmiştir.Monteggia yaralanmaları ve radius boyun kırıkları çocuklarda en sık görülen kırıklar arasında değildir, tüm ön kol kırıklarının %0,4'ünü oluştur ve bu sebeple sıklıkla gözden kaçan yaralanmalardır.

Akut Monteggia kırık-çıkıkları ve varyant olgularında tipik olarak kapalı redüksiyon, alçılama ve yakın takip ile tam iyileşme sağlanabildiği bilinmektedir. Ancak özellikle çocuklarda uygun klinik muayenenin yapılmaması nedeniyle kolaylıkla gözden kaçabilir. Tanısı geciken Monteggia lezyonları, ekstremite deformitesi ve ön kol rotasyonunu kısıtlaması ile ilişkilidir ve düzeltmek için osteotomi ile açık redüksiyon gerektirebilir. Literatürde çocuklarda Monteggia varyant lezyonuyla birlikte meydana gelen ipsilateral distal radius kırığı son derece nadirdir ve şimdiye kadar bu kombine yaralanmaya sahip sadece birkaç vaka tanımlanmıştır (9,10). Olgu sunumuz ile bu olası yaralanma kombinasyonunun farkındalığının, gizlenebilecek ikinci bir lezyonu kaçırmamak açısından önemli olduğunu vurgulamak istedik.

Çocuklarda Monteggia kırıklı-çıkıkları değişik şekillerde oluşabilir ve alışılmadık kırık varyasyonları ile karşılaşılabilir. Özellikle radius boyun kırıklarının genellikle dirsek çevresindeki diğer yaralanmalarla ilişkili olduğunun hatırlanması, bu varyantların erken tanı alması açısından önemlidir.

Anahtar Kelimeler: pediatrik travma, radius, Monteggia fraktürü

Şekil-1

P-38

PNÖMONİ ve PNÖMOTORAKS BİRLİKTELİĞİ, NADİR BİR OLGU

Esma BULUT, Deniz TANRIVERDİ, Hamza Enes GÜÇLÜ, Mikail KUŞDOĞAN, Levent ALBAYRAK, İbrahim ÇALTEKİN, Emre GÖKÇEN, Sevilay VURAL
Yozgat Bozok Üniversitesi, Acil Tıp Anabilim Dalı, Yozgat

GİRİŞ: Pnömoni ve spontan pnömotoraks birlikteliği nadir görülen bir durum olarak karşımıza çıkmaktadır. Organize pnömonili hastalarda pnömotoraks oluşumunun makul bir nedeninin check-valf mekanizması olduğu bildirilmiş olmasına rağmen, hava hapsi ile meydana gelen patolojik değişikliklerin detayları aydınlatılamamıştır. İki hastalık semptomları arasında da ani başlayan göğüs ağrısı ve nefes darlığı başlıca bulunmaktadır. Bu olgumuzda bakteriyal pnömoni zemininde gelişen spontan pnömotoraks vakası paylaşacağız.

OLGU: 36 yaşında erkek hasta 7 gündür devam eden nefes darlığı, öksürük, iştahsızlık şikayetleri ile acil servise başvurdu. Hastanın tıbbi geçmiş kayıtlarında alt tipi belirlenemeyen miyopati rahatsızlığı tespit edildiği görüldü. Hastanın vital parametreleri; Ateş: 37.5°C Arterial Kan Basıncı:100/70 mm/Hg, Nabız:105 atım/dakika, O2 Saturasyonu: %85 olarak ölçüldü. Fizik muayenede inspeksiyonda taşikardik, takipneik ve kaşektik olarak görüldü. Orofarinks muayenesinde uvula ödemi görülmedi. Akciğer oskültasyonunda sol hemitoraksta bazalde ral mevcut iken solunum sesleri azalmıştı. Yapılan laboratuvar çalışmaları Beyaz kan hücresi: 10/ mm3 C- Reaktif Protein: 48 mg/L olarak sonuçlandı. Çekilen bilgisayarlı tomografisinde sol hemitoraksta alt zonda daha belirgin olmak üzere pnömotoraks ve peribronşial yamasal geniş konsolüde alan izlendi. Hastanın alınan covid pcr testi negatif geldi. Hasta göğüs hastalıkları ve göğüs cerrahi hekimleri ile konsülte edildi. Göğüs cerrahi tarafından cerrahi girişim ve tüp torokostomi ihtiyacı görülmedi. Göğüs hastalıkları tarafından takip ve tedavi amaçlı servise yatışı yapıldı.

SONUÇ: Bizim vakamızdan yola çıkarak bu iki hastalığın birbirini etkileyerek mi yoksa pnomotoraksın kendiliğinden mi ortaya çıktığı tartışılabilir. Akciğerlere ait iki patoloji aynı anda meydana gelebilir.

Tanıya yönelik istenen incelemelerde öncelikle sistematik bir değerlendirme ve sonrasında ön tanıya yönelik değerlendirme yapmak, eşlik eden bir başka patolojinin gözden kaçırılmamasını sağlayacaktır.

Anahtar Kelimeler: Acil servis, Pnömotoraks, Pnömoni

Şekil 1.

Sol hemitoraksta pnömoni ve pnömotoraks birlikteliği

P-39

VÜCUT TAŞIYICISI: BU HASTA KAÇ PAKET YUTMUŞ NASIL BİLEBİLİRİM?

Gizem ŞİMŞEK[1], Tansu Gökçe ÖZTÜRK[1], Nezahat Rana DİŞEL[1], Ömer TAŞKIN[2], Mustafa Oğuz TUĞCAN[3]
[1]Çukurova Üniversitesi Tıp Fakültesi Acil Tıp Anabilim Dalı
[2]Yüreğir Devlet Hastanesi Acil Tıp Servisi
[3]Adana Şehir Hastanesi Acil Tıp Servisi

GİRİŞ: Dünyada uyuşturucu ve yasa dışı ilaç trafiği gün geçtikce yoğunlaşmakta olup tüm ülkeler için tehdit oluşturmaktadır. 1973 yılında ilk kez insan vücudu uyuşturu madde taşınmasında kullanılmıştır. Vücut taşıyıcılığı dünya genelinde son elli yıldır belirgin şekilde artmıştır. En sık olarak ağızdan anüse kadar gastrointestinal sistem, vajen ve kulaklar kullanılmıştır.. Bu yolla kokain, eroin, esrar, amfetaminler başta olmak üzere çok sayıda yasa dışı madde taşınmıştır. Paket malzemesi olarak genellikle lateks eldivenler, kondom, alüminyum folyo kullanılmaktadır. Vücut taşıyıcısı olgularının çoğu asemptomatiktirler ve fizik bakı bulguları genellikle normaldir. Bu yazıda, asemptomatik bir "vücut taşıyıcısı" olgusu radyolojik bulguları ile birlikte sunulmuştur.

OLGU: 58 yaşında yabancı uyruklu bir erkek vücut taşıyıcısı olma şüphesiyle polis tarafından acil servisine getirildi. Çevirmen aracılığı ile değerlendirilen hastanın bilinci açık, GKS:15, oryantasyon ve kooperasyonu cevap vermeyi reddettiği için değerlendirilemeyip vitallerinde vücut sıcaklığı 37 °C, nabzı 84/dk, solunum sayısı 18/dk, kan basıncı 140/85 mmHg olarak ölçüldü.

Sistemik fizik bakısında özellik saptanmayan hastanın rektal tuşesinde anal kanal çıkışında yaklaşık 1,5x1,5 cm^2 boyutunda tıkaç olduğu düşünülen cisim mevcuttu. Çıkarılan yabancı cismin daha proksimalinde 1 adet benzer 6-7 cm boylu ikinci bir yabancı cisim çıkarıldı.(Şekil 1). Yapılan kan ve idrar tetkileri normal sınırlarda ve direkt karın grafisinde başka yabancı cisim ayırtedilemedi(Şekil 2). Hastanın kontrastsız batın tomografisinde kesite giren mide, tüm ince ve kalın barsak anslarında sayısı belirtilemeyen tübüler şekilde hipodens yabancı cisim dansiteleri izlendi. Hastaya endoskopi yapılarak 12 adet yabancı cisim çıkartıldı. Ardından polietilen glikol ve laktülöz ile tüm barsak irrigasyonu başlandı. Acil serviste gözleme alınan hasta kaç adet paket yuttuğunu söylemediği ve tomografisinde sayılamadığı için günlük tomografi ile takip edildi. Hastadan toplam 4 gün içerisinde 1 adet rektal tuşe ile, 12 adet endoskopik olarak ve gerisi defekasyonla olmak üzere toplam 50 adet 6x1,5cm boyutunda uyuşturucu madde paketi zarar görmeden çıkarıldı ve polise teslim edildi. Yatışının 3. gününde amilaz yüksekliği(3336 U/L) görüldü. Kontrastlı BTde pankreas normal ancak barsak ansları dilate olarak değerlendirildi. Uzun süreli laksatif kullanımına ve diareye bağlı pankreatit olduğu düşünülen hasta nazogastrik sonda, sıvı ve semptomatik tedavi ile takip edildi. İlgili kliniklerin üstlenmemesi nedeni ile acil serviste acil çalışanları sorumluluğunda takip edilerek semptomları ve amilaz değerleri gerileyen hasta yatışının 5. gününde sağlıklı olarak polis gözetiminde acilden taburcu edildi.

SONUÇ: Vücut taşıyıcıları hastanelere ilaç etkilenimi, intestinal obstruksiyon ve perforasyon bulgularıyla başvurabilirler. Daha çok polis tarafından vücut paket şüphesiyle hastaneye getirilirler. Vücut taşıyıcıları uydurma öykü verebilir veya ilaç etkisiyle bizimle koopere olmayabilirler. Bu durumda radyolojik tetkikler tanıya ulaşmayı kolaylaştırmaktadır. Direkt karın grafisi vücut taşıyıcılığı değerlendirilmesinde iyi bir seçenektir. Kontrastsız abdomen BT tanıda en iyi tetkiktir. Hastamızın karın grafisinde yabancı maddeler gözlemlenmedi. Kontrastsız abdominal BT'nde gastrointestinal kanalı boyunca çok sayıda uyuşturucu madde ile uyumlu yabancı cisim tespit edildi. Paketlerin vücut içinde açılmadan çıkması toksik komplikasyonu engelledi ancak barsak irrigasyonuna sekonder subileus ve pankreatit gelişti. Vücut taşıyıcıları komplikasyon veya klinik kötüleşme olasılığı nedeniyle yoğun bakım ünitesinde izlenmelidir. Bu olgularda komplikasyonların dışında adli yükümlülük de mevcuttur. Uzun sürede çıkarılan paketler acil servis gibi kalabalık ortamlarda gözden kaçıp kaybolabilir. Kapalı bir yoğun

bakım ünitesinde tüm paketler çıkarılana kadar takip edilmesi gereklidir. Böyle hastalarda ileus ve pankreatit gelişimi açısından takip önermekteyiz

Anahtar Kelimeler: vücut taşıyıcısı, acil servis, batın tomografisi

Resim 1

Rektal Tuşede Çıkarılan Yabancı Cisim

Resim 2

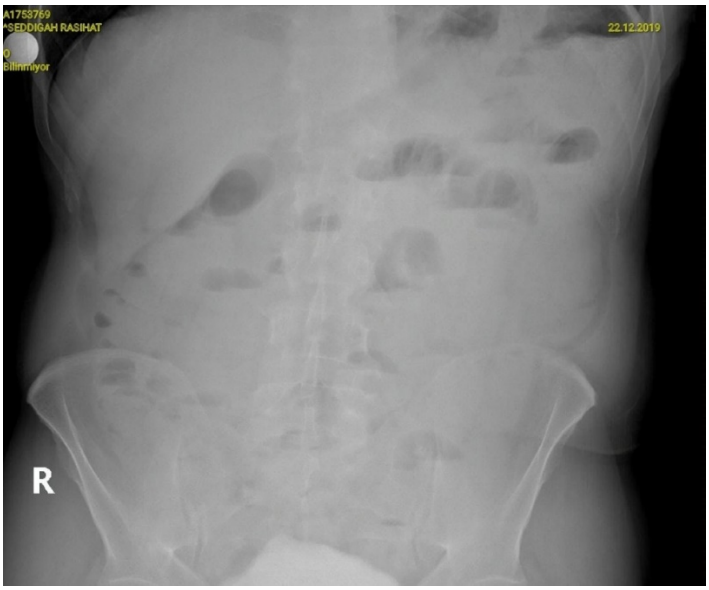

Ayakta Direkt Batın Grafisi

Resim 3

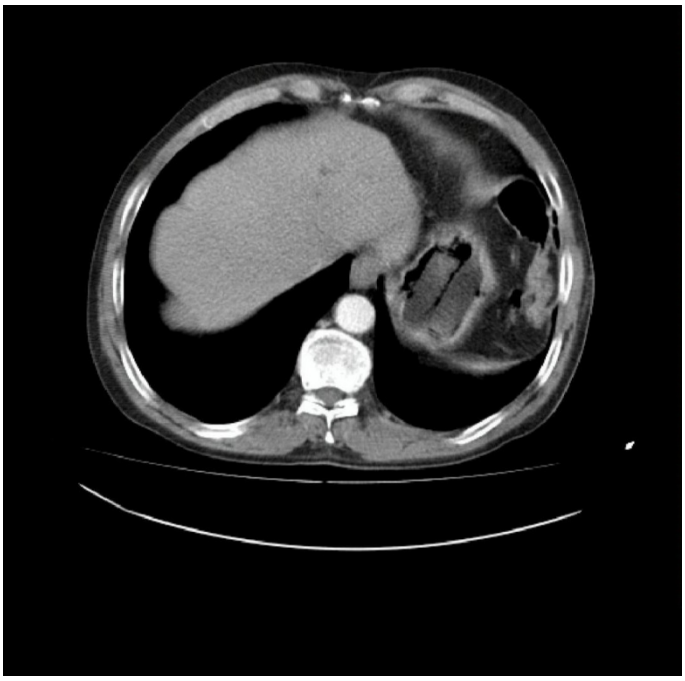

Kontrastsız Batın BT

Resim 4

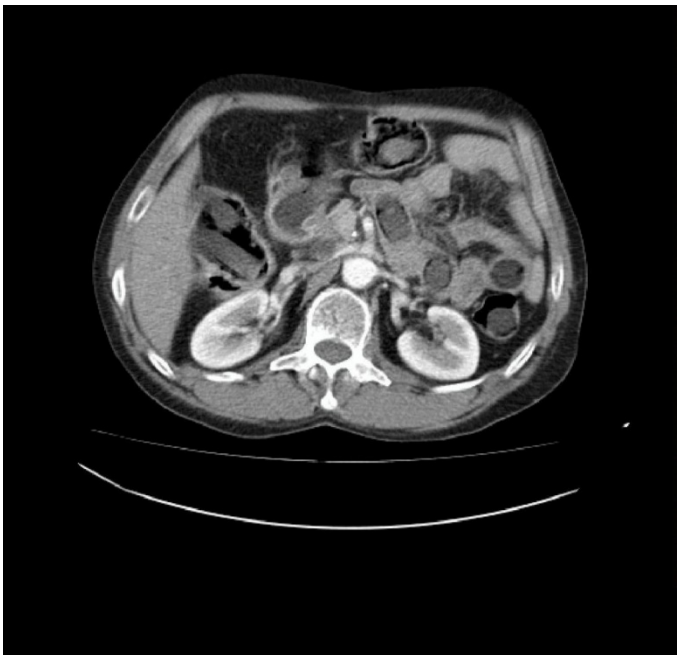

Kontrastsız batın BT ince barsak ansları

P-40

CERRAHİYE GİDEN İNATÇI HIÇKIRIK

Mustafa ÇİÇEK, Abdullah ÇELİK, Burak DAVRAN, Özgen GÖNENÇ ÇEKİÇ, Şenol ARDIÇ
S.B.Ü. Trabzon Kanuni Eğitim Araştırma Hastanesi Acil Tıp Kliniği

GİRİŞ: Hıçkırık, hemen hemen herkesi yaşamı boyunca sıkça karşılaştığı geçici bir durumdur. Hıçkırık, diyafragma ve interkostal kasların istem dışı aralıklı spazmodik kasılmalarıdır. Burada bilinen hidrosefalisi olan hastada inatçı hıçkırık olgusunu sunmayı amaçladık.

OLGU: 58 yaş erkek hasta 3 gündür olan hiç geçmeyen hıçkırık şikayetiyle başvurdu. Hastanın geliş vitallerinde nabız 70 atım/dk, arteriyel tansiyon 130/80 mm/Hg saturasyon %98 idi. Hasta hıçkırığa ek semptom tarilemedi. Muayenesinde anlamlı bulgu yoktu. Hastaya uvulayı posteriora deviasyon manevrası uygulandı. Poşetin içine solutuldu. Metokloropamid verildi. Semptomları geçen hastaya çekilen Beyin BT de hidrosefali tespit edildi. Hasta Beyin cerrahi ile konsülte edildi. Acil nöroşirurjikal girişim düşünülmedi. Ventrikülüperitoneal şant planlandı. Hasta semptomatik tedavi reçetesi düzenlenip polikliniğe yönlendirildi.

SONUÇ: Hıçkırık genelde 4-60 dakikada bir sıklıkla gelişir. Latince "singult" kelimesinden köken alır. Kas kasılmaları sonucu ile ani inspirasyon başlayarak glottisin kapanmasıyla karakteristik "hık" sesi gelişir. Hıçkırık başlangıç zamanına göre üçe ayrılır. Hıçkırık nöbeti son 48 saatte başlarken, persistant hıçkırık 48 saat ile bir ay arasında başlayan durumdur. İnatçı hıçkırık ise son bir aydan uzun süren hıçkırığı tanımlar. Etyolojisinde santral sinir sistemi hastalıkları, solunum sistemi hastalıkları, gastrointestinal hastalıklar, kardiyovasküler hastalıklar, n.phrenicus ve n.vagus irritasyonu, toksik ve metabolik durumlar, postoperatif dönem, ilaç kullanımı ve fizyolojik durumlar vardır. Acil servise inatçı hıçkırık ile başvuran hastalarda kafa içi basınç artışına sebep olan durumlar ayırcı tanıda düşünülmelidir.

Anahtar Kelimeler: inatçı hıçkırık,hidrosefali,şant

Resim-1

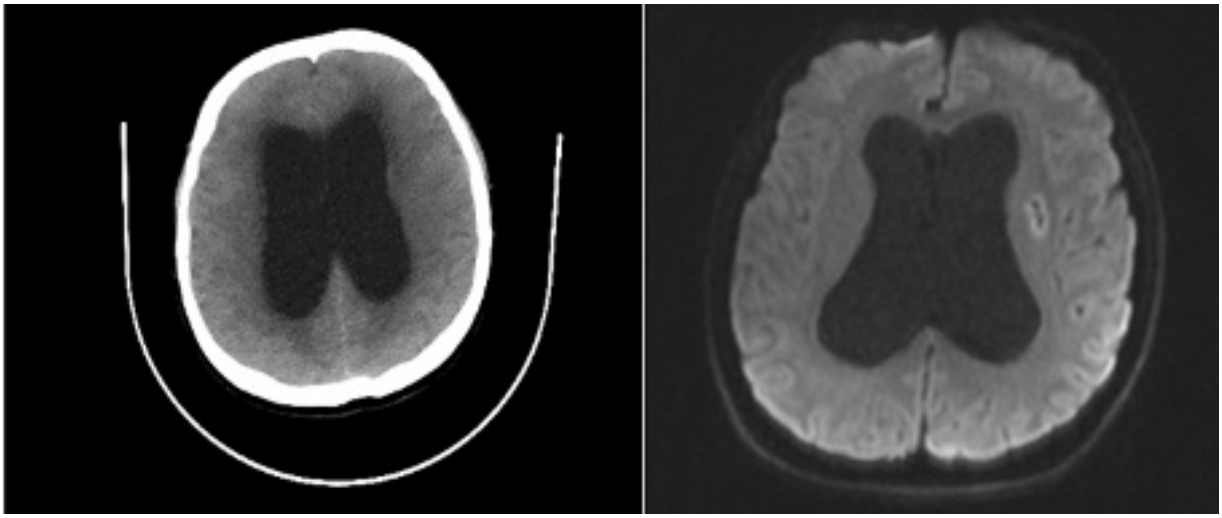

Beyin BT ve Diffüzyon MR

P-41

MORTALİTESİ YÜKSEK GEBELİK KOMPLİKASYONU

Mustafa ÇİÇEK, Burak DAVRAN, Osman TECİR, Özgen GÖNENÇ ÇEKİÇ, Şenol ARDIÇ
S.B.Ü. Trabzon Kanuni Eğitim Araştırma Hastanesi Acil Tıp Kliniği

GİRİŞ: Gebeliğin, özellikle de eski sezeryan olanlarda en korkulan ve mortalitesi yüksek olan acil müdahele gerektiren komplikasyonlarından biri uterin rüptürlerdir. Bu klinik tablolarda haftaya bağımlı olarak Fetus genellikle kaybedilirken, maternal yaşam ise yüksek tehdit altındadır. Bu olguda amacımız karın ağrısı ile acil servise başvuran gebe hastada bir komplikasyon olan uterin rüptür tanısında farkındalık oluşturmaktır.

OLGU: 30 Yaş Kadın 22 haftalık ikiz gebe hasta sabaha karşı aniden başlayan yaygın karında ağrısı şikayetiyle dış merkeze başvurmuş. Orada yapılan muayene ve tetkiklerinde batında serbest mayi görülmesi üzerine ileri tetkik ve tedavi için 112 ekipleriyle tarafımıza yönlendirilmiş. Hastanın geliş şikayeti yaygın karın ağrısıydı. Eşlik eden vajinal kanama, bulantı, kusma, ishal, kabızlık veya idrarda yanma gibi semptom tariflemiyordu. Öyküde 3 yıl önce geçirilmiş sezaryan öyküsü mevcut. Geliş vitallerinde nabzı 90 atım/dk, oksijen satürasyonu %99, TA 115/76 mm/Hg, ateş 36 C idi. Batın muayenesinde yaygın hassasiyet sağ üst kadranda reboundu mevcuttu. Laboratuvarında Hb 10.5 g/dl takibinde anlamlı hemoglobin düşüşü olmadı. Enfektif parametreleri normaldi. Hastaya yapılan Abdomen US de Batında serbest mayi belirlendi. Dış merkezde çekilen batın MR değerlendirildi. Serbest mayinin hemorajik vasıfla uygun olabileceği söylendi. Hasta Kadın doğum ile konsülte edildi. FKA (+) ikiz gebeliği olan hastada kanama odağı tespit edilemeyince Genel cerrahi ile ve kadın hastalıkları ile ortak tanısal laparotomi planlandı. Kadın doğum ve Genel cerrahi tarafından birlikte operasyona alınan vaka intraoperatif uterin rüptür tespit edildi. Gebelik sonlandırıldı. Kanama kontrolü yapılamayan hastaya histerektomi uygulandı.

SONUÇ: Uterin rüptürler çok nadiren spontan oluşabilse de, sıklıkla önceki sezaryen seksiyo (%30-40) sonrası, önceki uterin cerrahiyi takiben (myomektomi vs.) başlayan aktif travay ile eylemin ikinci evresinin uzadığı ve obstrükte olduğu durumlarda ortaya çıkmaktadır. Rüptürler, ligamentum latum intakt ise 93 imkomplet olarak tanımlanır, aksi durumda komplet rüptürden söz edilir. İnkomplet rüptür her an komplet olabilir. Yine seksiyo skarının "ayrılması" söz konusudur. Bu durumda klinik seyir daha hafif olabilmektedir, fetal membranlar intakttır ve fetus peritoneal kaviteye atılmaz. Tanı her zaman kolay olmayabilir. Eğer uterin rüptürden şüphelenilirse, cerrahi girişim ve kan ürünlerinin replasmanı gerekmektedir. Uterusun korunması tercih edilmekle birlikte, karar rüptürün lokalizasyonuna ve büyüklüğüne bağlıdır. Sezaryen histerektomi özellikle ciddi kanamalarda endikedir. Acil hekimleri karın ağrısı ile gelen gebe hastalarda vital bulguları stabil dahi olsa mortalitesi yüksek olan uterin rüptür tanısını akılda tutmalıdır.

Anahtar Kelimeler: uterin rüptür, gebelik,akut batın

Resim-1

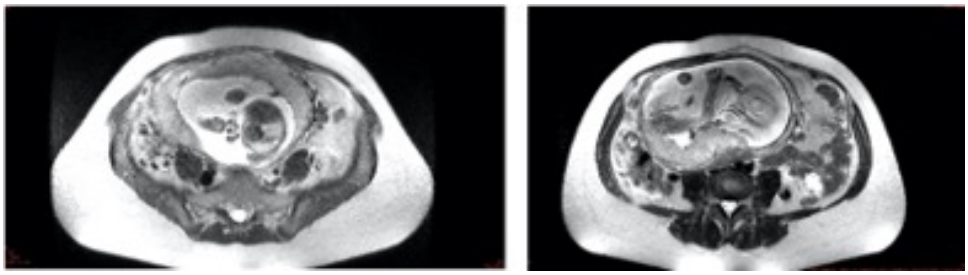

Batın MR görüntsünde yaygın batın içi hemorajik mayii

P-42

KARACİĞER SİROZUNUN NADİR BİR MORTAL KOMPLİKASYONU: SPONTAN HEMOPERİTONYUM

Samet BAYRAM, Serdar ÖZDEMİR, Serkan Emre EROĞLU
Ümraniye Eğitim Araştırma Hastanesi, Acil Tıp Kliniği, İstanbul

GİRİŞ: Spontan Hemoperitonyum peritoneal kavitede travma olmadan kanama bulunmasıdır. Genellikle tanı anına kadar düşünülmeyen ve çoğunlukla radyolog tarafından tanınan akut hayati tehdit edici bir durumdur. Etyolojisinde hepatik, splenik, obstretik, jinekolojik, vasküler patolojiler, girişimsel işlemler ve koagülasyon bozuklukları yer alır. Sıklıkla karın ağrısı, distansiyon, hemoglobin-hematokrit düşmesi, hipotansiyon taşikardi gibi hipovolemik şok bulguları yapabilir.

Karaciğer sirozlu olgularda sıklıkla hepatosellüler karsinom rüptürüne, ektopik varislere, post prosederül işlemlere, portal hipertansiyona bağlı gelişen anevrizma rüptürlerine bağlıdır. Hemoperitonyum sirozlu hastalarda oldukça yıkıcı ve mortal bir durumdur.

OLGU: Bir gün önce başlayan karın ağrısı, bulantı, kusma sebebiyle 92 yaş kadın hasta acil servise başvurdu. Özgeçmişinde hipertansiyon, diyabet ve diyaliz ihtiyacı olmayan kronik böbrek hastalığı mevcuttu. Hastanın kullandığı ilaçlar; benidipin hidroklorür, amlodipin, furosemid, linagliptin, insülin aspart ve glarjindi. Hastanın özgeçmişinde karaciğer hastalığı ve travma öyküsü yoktu. Hastanın başvuru anında nabzı 88/dk tansiyonu 109/48 mmHg spo2:99'du. Yapılan fizik muayanesinde sağ üst kadran hassasiyeti mevcuttu. Hastanın bilinci açık koopere-oryante nörolojik muayenesi doğaldı. Yapılan ilk tetkiklerinde hemoglobin 6,9 g/dl, trombosit sayısı 209 103/uL, beyaz hücre sayısı 15,62 103/uL, glukoz 243 mg/dl, ALT 15 U/L, AST 26 U/L, kreatinin 2,32 mg/dl, kan üre azotu 170 mg/dl, INR 2, pH 7,24, pCO2 33,8, HCO3 14,3, laktat 6,2 mmol/l, diğer biyokimyasal incelemesi normal sınırlardaydı. Hastanın kontrastsız abdomen bilgisayarlı tomografisinde ''Mezenterik yağlı planlarda hematom uyumlu hipodens serbest mayi, karaciğer düzensiz heterojen yapıda, safra kesesinde taş imajları ve kese duvarı yaklaşık 4mm, sol pelvis girişinde 47mm çapında myoma uteriyle uyumlu hipodens yapılanmalar, perisplenik alanda hafif effüzyon izlendi. Hasta mezenter iskemi açısından yüksek riskli kabul edildi. Bilgisayarlı tomografi anjiografisinde mezenter iskemi bulgusu saptanmadı ancak hematomunun arttığı gözlendi. Hasta acil ameliyata alındı. Laparatomide batındaki yaklaşık 2000cc hemorajik mayi ve hematom drene edildi. Sol overde 3-4 cm kist mevcuttu, hemoraji saptanmadı, karaciğerin makronoduler yapıda sirotik görünümde olduğu, hemorajinin noduler lezyonlara bağlı olduğu saptandı. Postoperatif yoğun bakım takibinin 48. saatinde hasta çoklu organ yetmezliğine bağlı olarak vefat etti.

SONUÇ: Spontan hemoperitonyum akut karın ağrısının yaygın olmayan sebeplerinden birisidir, spontan veya nontravmatik durum veya girişimlere bağlı gelişebilir. Görüntülüme tanı konulmasında ve etyolojinin belirlenmesinde önemlidir. Kadınlarda görülme sıklığı daha fazladır. Sirozlu olgularda en sık sebebi rüptüre hepatosellüler karsinomdur ve bu olgularda görülme sıklığı %2-15 buna bağlı mortalite oranı %30'lara çıkabilir. Yüzeyel veya dışarıya doğru yerleşimli, 10 cm'den büyük tümörlerin hemoraji ihtimali yüksektir.

Karaciğer sirozlu olgularda portal sistemdeki yüksek basınca bağlı ektopik varisler gelişebilmektedir. Ektopik varisler özefagus varisleriyle kıyaslandığında daha geniş çapta ve yüksek duvar basıncına sahiptir. Bu yüzden ektopik varis kanamalarında mortalite %100 e varabilmektedir. Karaciğer sirozlu olgular sıklıkla trombositopenik ve bozulmuş koagülasyon parametrelerine sahiptir. Sirozlu hastaların çeşitli nedenlerle parasentez yapılma endikasyonu vardır. Parasentez sonrasında hemoperitonyum sıklığı %0.2 dir. Karaciğer biyopsisi de iyatrojenik sebeplerin arasındadır.

Splenik arter anevrizması genel popülasyonda %0.7-1 sıklıkta görülerken sirozlu kişilerde bu oran %10'lara çıkmaktadır.
Spontan hemoperitonyum nadir saptanan akut hayati tehdit edici bir durumdur. Etyolojisinde çok farklı nedenler yer alabilirken karaciğer sirozlu kişilerde görülme sıklığı fazladır. Karın ağrısı ile başvuran sirozlu olgularda kısa sürede mortaliteyle sonlanabilmesi nedeniyle unutulmamalıdır.

Anahtar Kelimeler: hemoperitonyum, karın ağrısı, siroz

Resim 1

Resim 2

Resim 3

P-43

LEWY CİSİMCİKLİ DEMANS

Hakan SEVİNÇ, Merve YAZLA, Ayfer KELEŞ, Mehmet Ali ASLANER
Gazi Üniversitesi Tıp Fakültesi Hastanesi, Acil Tıp Anabilim Dalı

GİRİŞ: Demans; düşünmeyi, planlamayı ve iletişim kurmayı güçleştiren belirtilerin ortak adıdır. Lewy cisimcikli demans, nispeten yeni bir hastalık tanısıdır ve genellikle 65 yaş üstü kişilerde görülür. Hastalık adını, tipik özelliği olan beyindeki küçük protein birikintilerinden almıştır. Alzheimer hastalığından sonra ikinci en sık görülen dejeneratif demans tipidir. Alzheimer ve Parkinson hastalıklarının patolojik spektrumunu paylaşan, kortikal nöronlarda Lewy cisimciklerinin yaygın olarak görüldüğü, motor ve psikiyatrik belirtilerle ilerleyen bir hastalıktır. Lewy cisimcikli demans, halüsinasyonlar görülmesine yol açar, kişinin mesafe muhakemesi bozulur ve bu durum oryantasyon ve pratik ugraşlarda güçlükler doğurur. Ayrıca, kaslarda katılaşma ve ağır hareketler şeklinde hastalık seyrinin erken evrelerinde ortaya çıkan ve en çok Parkinson hastalığını çağrıştıran fiziki belirtiler kişinin günlük yaşamını güçleştirir. Tanı primer klinik bulgular ile konur, tedavi semptomatiktir. OLGU: 70 yaşında erkek hasta tarafımıza ekstremitelerindeki istemsiz hareketler nedeniyle başvurdu. Şikayetlerinin 3 ay önce başladığı ve giderek arttığı öğrenildi. Bilinen Diabetus Mellitus, Hipertansiyon, Koroner Arter Hastalığı mevcut. Kullandığı ilaçlar: Asetilsalisilik asit, Klopidogrel, Metoprolol, Gliklazid, Olmesartan, Medoksomil + Hidroklorotiyazid, Metformin. Hastanın şikayetleri ilk başladığında özellikle sağ kolda yukarı doğru kaldırma ve sağ bacağında atım hareketi oluyormuş. O sırada sorulara cevap veriyor ve yaklaşık 1-2 dk sürüp 2 saatte bir tekrar ediyormuş. 3 ay önceki bu şikayetleri için başvurusunda dış merkezde Valproik asit 2x750 mg po, Parahidroksibenzoat 2x5 damla po başlanmış. İlaçlarla beraber şikayetleri gerileyen hastanın 15 gün önce bilateral üst ve alt ekstremite koreeform hareketleri olmaya başlamış. Yaklaşık 10-15 dakika sürüp geçiyormuş. İdrar-gaiata inkontinansı yok. Bilinç kaybı olmayıp sorulara cevap verebiliyormuş. Hasta kol ve bacağında hareketlerin olduğunu hatırlıyor. Fizik muayenesinde bilinç açık, oryante-koopere, konuşma doğal, anlama-adlandırma-tekrarlama doğal, 4 ekstremite kas gücü tam, bilateral üst ekstremitede dişli çark rijiiditesi, bilateral alt ekstremite +2 rijidite, bilateral üst ekstremitede simetrik bradikinezi, bilateral kinetik postural tremor var olup disdiadokinezi-dismetri yok, diğer sistem muayeneleri doğal. Hastanın kan tetkiklerinde patoloji görülmedi. Kranial tomografi görüntülemesinde kronik iskemik değişiklikler izlendi. Kranial MR görüntülemesinde akut patoloji izlenmedi. Hasta Lewy cisimcikli demans ön tanısı ile Nöroloji servisine devredildi. Takibinde Kranial PET-CT çalışmasında tanımlanan bulgular öncelikle Lewy Cisimcikli Demans hastalığı tanısını destekler nitelikte olduğu görüldü. (Resim 1) Hastanın önerilerle takip planı çizilerek taburcu edildiği öğrenildi.

SONUÇ: Lewy cisimcikli demans dejeneratif demansın en sık ikinci nedenidir fakat buna rağmen acil servis tanılarında akla gelmeyebilir. Dalgalanan bilişsel bozulma; görsel ve işitsel varsanılar ve paranoid sanrılar da içeren; depresif semptomlar, düşmeler ve açıklanmayan bilinç kayıplarının tümünde Lewy cisimcikli demans ayırıcı tanılar içerisinde yer almalıdır. Çünkü bu hastaların erken tanısı ve tanı sonrası desteğe büyük oranda ihtiyaçları vardır. Yaşama yıllar, yıllara yaşam katmak biz hekimlerin asli görevidir.Anahtar Kelimeler: acil servis, lewy cisimcikli demans, parkinson

Anahtar Kelimeler: acil servis, lewy cisimcikli demans, Parkinson

Resim 1

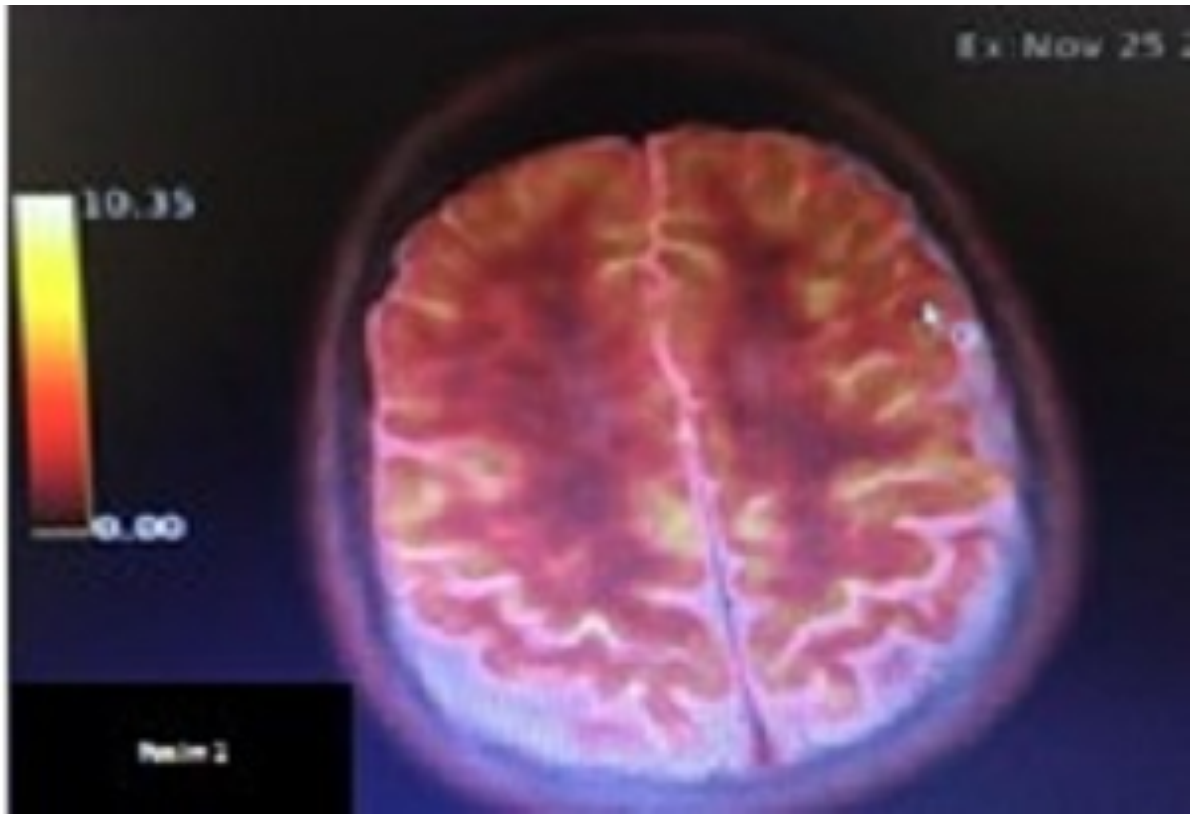

Kranial PET-CT incelemede pariyetal loblarda belirgin olmak üzere hasta da yaygın hipometabolizma gözlenmektedir.

P-45
MİLLER-FISHER SENDROMU

Muammer Oğuz KANDABAŞ, Melike ÖNER, Hakan SEVİNÇ, Merve YAZLA, Gültekin KADI, Mehmet Ali ASLANER
Gazi Üniversitesi Tıp Fakültesi Hastanesi, Acil Tıp Anabilim Dalı

GİRİŞ: Miller-Fisher sendromu (MFS), GBS'nin daha nadir görülen bir çeşididir ve genellikle ataksi, arefleksi ve oftalmopleji semptomlarından iki tanesini içerir. Miller Fisher sendromu alt kraniyal ve fasiyal sinirlerin tutulumu içerir ve genellikle ekstremitelerin motor güçsüzlüğü ile ilişkisi yoktur. MFS'nin genellikle daha önce geçirilmiş bir enfeksiyona (campylobacter jejuni, CMV, EBV) karşı oluşan anormal akut otoimmün yanıttan kaynaklandığı düşünülmektedir. Vakaların yaklaşık %50'sinde çoğu geçirilmiş bir üst solunum yolu enfeksiyonu ya da ishal öyküsü mevcuttur. Hastalığın patofizyolojisi net olarak bilinmemekle birlikte en olası mekanizmanın periferik sinirler ve mikrobiyal/viral antijenler arasındaki moleküler benzerlik ve buna bağlı edinilmiş immun sistem aktivasyonu olduğu kabul edilmektedir.

OLGU: 75 yaş kadın hasta 2. doz Covid-19 mRNA aşısı sonrası öğleden sonra uyuyup uyandığında çift görmesinin olması üzerine ayaktan tarafımıza başvurdu. Ek yakınması yoktu. Özgeçmişinde hipertansiyon vardı ve lisinopril + hidroklorotiyazid kullanmaktaydı. Başvuru vitalleri doğaldı. Hastanın yapılan fizik muayenesinde pupiller anizokorik(sol>sağ), sol gözde direkt ve indirekt ışık refleksi yok, sol gözde aşağı bakış kısıtlı; sağ göz hareketleri doğal, sağ göz ışık refleksi alınmakta, nistagmus yok, motor ve duyu defisiti yok, serebellar testleri becerikli olup hastanın diğer sistem muayeneleri olağan değerlendirildi. Kan tetkiklerinde patoloji saptanmayan hastanın akut intrakranial patolojiler açısından gerekli görüntülemesi yapıldı. Kranial BT ve diffüzyon MR'da akut patoloji saptanmadı, kronik iskemik değişiklikler gözlendi. Hasta hospitalize edildi. Nöroloji önerisiyle hastaya 100 mg ASA tedavisi başlandı. Göz hastalıklarına konsülte edilen hastada orbital-retinal patoloji düşünülmedi. Hastanın takiplerinde ileri değerlendirmede BT anjiografi ve EMG görüntülemesi yapıldı ve patoloji saptanmadı. Hasta Miller-Fisher ön tanısıyla Nöroloji servise devredildi.

SONUÇ: Gullian Barre sendromunun daha nadir bir çeşidi olan yıllık insidansı yaklaşık 1/1.000.000 olan Miller Fisher sendromundan bahsettik. Acil servise görme kaybı, diplopi ve benzeri şikayetlerle gelen hastalarda ayırıcı tanılarımız arasında, göz patolojileri ve serebrovasküler olayların yanında daha nadir görülen demyelizan polinöropatileri de aklımızda olması gerekir. Anahtar Kelimeler: acil servis, gullian barre sendromu, miller fisher sendromu

Anahtar Kelimeler: acil servis, gullian barre sendromu, miller fisher sendromu

Resim 1

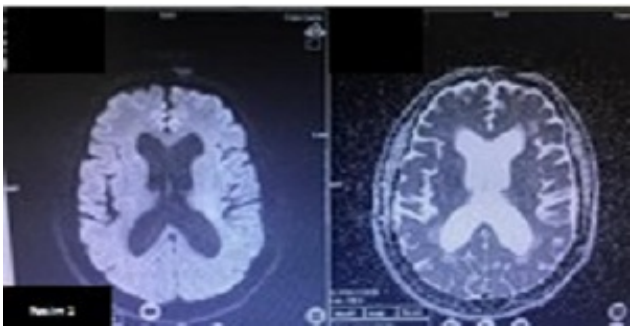

Kranial MR incelemede kronik iskemik değişiklikler ve ventriküllerde minimal dilatasyon mevcut olup akut patoloji görülmemiştir.

P-46
ŞİRİN BABA: ASETAMİPTİD

Tansu Gökçe ÖZTÜRK[1], Gizem ŞİMŞEK[1], Nezahat Rana DİŞEL[1], Tuncay ERTAN[1], Ömer TAŞKIN[2]
[1]Çukurova Üniversitesi Tıp Fakültesi Acil Tıp Anabilim Dalı
[2]Yüreğir Devlet Hastanesi Acil Tıp Servisi

GİRİŞ: Tarım ilaçları ülkemizde hala kolay ulaşılan, ciddi morbidite ve mortaliteye yol açan, özellikle özkıyım amaçlı sıkça kullanılan zehirlerdir. Yeni kuşak insektisitlerden olan neonikotinoidler; asetamiprid, klotianidin, dinotefuran, imidacloprid, nitenpiram, tiakloprid ve tiametoksam olmak üzere 7 tanedir. Böceklerde α2β4 subunite üzerinden nikotinik asetilkolin reseptörlerinde agonistik etki ile nöromüsküler paralizi yaparlar. Memelilerde bu reseptörün azlığına bağlı toksik etkinin ve mortalitesinin düşük olduğu bildirilmiştir. Kliniğimize sulandırılmış toz acetamiprid içme şikayeti ile başvuran ve solunum kas güçsüzlüğü ile entübe olarak 1 gün acil serviste 6 gün reanimasyon yoğun bakımında takip edilen ve 7. gününde eksitus olan bir olguyu sunacağız.

OLGU: 87 yaşındaki erkek hasta özgeçmişinde hipertansiyon, koroner arter hastalığı, Alzheimer, benign prostat hipertrofisi mevcut. %20 asetamiprid içeren (MOSTAR 20SP®) toz insektisitin bilinmeyen miktarda macun kıvamına getirerek tüketmesi sonucu yakınları tarafından yerde bilinci kapalı bir şekilde bulunduktan sonra acil servise 112 tarafından getirildi. Ciddi nefes darlığı olan hastanın genel durumu kötü, bilinci kapalı, başlangıç vital bulguları; TA:76/41 mm/Hg, Nb:82/dk, SS:30/dk, t:36,3oC ve O2 sat:%98 şeklinde, GKS 8 idi. Fizik bakıda yüz, el, ayaklarında turkuaz renkte insektisit bulaşı mevcuttu; pupiller izokorik,DIR-/-,IDIR-/- sekresyon artışı ya da fasikülasyonu olmayan hastanın bilateral akciğer orta zonlara dek krepitan ralleri, ödemi mevcuttu, rektal tuşesi safralı gaita bulaşıydı. Elektrokardiyogramında sinüs ritminde EKO EF:%50, perikardiyal efüzyon izlenmedi. VCI:16mm. Solunum eforu artıp O2 saturasyonu %90-92 seyretti. GKS düşük, aspirasyon riski olup endotrakeal entübasyon sonrası SIMV modunda mekanik ventilatörde 12 saat takip edildi. Sıvı tedavisine rağmen anürik olup derin asidozu gelişen hasta 4. saatinde acil hemodiyalize alındı. Hastaya 112 ambulasında 1 mg atropin tedavisi yapılmış. Yanıt alınamamış.Psödokolinesterazı (PcHE) normal pralidoksim almadı. Hasta mekanik ventilatöre bağlı şekilde reanimasyon yoğun bakımına devredildi. Takibinde multiorgan yetmezliği gelişti ve 7. gününde eksitus oldu.

SONUÇ: Asetamiprid neonicotinoid grubu yeni kuşak insektisitlerden biridir. Önceleri memelilere toksik etkisi olmadığı bildirilmiş olsa da, biri ülkemizden olmak üzere literatürde bulabildiğimiz altı yayında toplam sekiz zehirlenme olgusu bulunmaktadır. Bilinç değişikliği, nefes darlığı, halsizlik, karın ağrısı, susama, bulantı, kusma şikayetlerinden bir veya bir kaçı ile başvuran hastalarda, klinik zehirlenme bulguları olarak hipotansiyon, hipertansiyon, taşikardi, konvülziyon, hipotermi, elektrokardiyografik değişiklikler, hipoksi, hiperglisemi, solunum kas güçsüzlüğü, parezi ve multiorgan yetmezliği tespit edilmiştir. Hastaların hiçbirinde organofosfat zehirlenmelerinde sıkça görülen miyozis ya da sekresyon artışı gibi muskarinik bulgular görülmezken özellikle kas güçsüzlüğü şeklinde görülen nikotinik etkilenme söz konusudur. Tüm hastalar 2-22 gün arasında destek tedavi ile sekelsiz taburcu edilmiştir. Hastanemizde takip ettiğimiz bu olgu ise 7. gününde eksitus olmuştur. Bizim hastamızda gelişte hipotansiyon, organofosfatların yaptığı intermediate sendromu andıran solunum kas güçsüzlüğüne bağlı nefes darlığı, rabdomyoliz ve böbrek yetmezliği en belirgin klinik bulgulardı. Asetamiprid, kas güçsüzlüğü yaparak belirgin şekilde solunum güçlüğüne neden olabilir. Hastamız geç başvuru ve ek hastalıklarından ötürü mortal seyreden klinik tablo ile takip edilmiştir. Literatürde bildirilmiş 9. hasta olan olgumuzun diğer olgulardan ayıran özellik ileri derecede solunum yetmezliği,rabdomiyoliz ile birlikte böbrek yetmezliği gelişmesi ve mortal seyretmesidir. Literatüre katkısı da, tarım ilacı içen, ilaç adı belirtmeyen, solunum depresyonu olan normal psödokolinesterazlı

benzer hastaların daha önceki olgularda bildirilmemiş olan ‘‘turkuaz mavi’’ renkli yüz, el bölgesinde bulaş ile akla gelmelidir.

Anahtar Kelimeler: asetamiprit, rabdomiyoliz, turkuaz

Resim 1

İlacın ticari adı

Resim 2

T.C.
Tarım ve Orman Bakanlığı
Gıda ve Kontrol Genel Müdürlüğü
Bitki Koruma Ürünleri Daire Başkanlığı

Bkü Veri Tabanı | Ana Sayfa | Tavsiye Alternatif | Tavsiye Arama | Arama Motoru | Ruhsat | Doküman | İletişim

Ruhsat Detay
MOSTAR 20 SP (İMAL)

Formulasyonu	SP (Suda Çözünen Toz)
Aktif Madde	%20 Asetamiprid
Ruhsat Numarası	3873
Ruhsat Tarihi	19.12.2000
Ruhsat Grubu	İnsektisit
Raf Ömrü Süre	3 YIL
Geçerlilik Süresi	19.12.2025
Ruhsat Sahibi Firma	KORUMA KLOR ALKALİ SAN. ve TİC. A.Ş.
Adresi	Deniz Mahallesi Petrol Ofisi Caddesi No:43 Derince KOCAELİ
İthalatçı Firma / Üretici Firma	KORUMA KLOR ALKALİ SAN. VE TİC.A.Ş.)
Adresi	Deniz Mah. Petrol Ofisi Cad. No: 43 Derince KOCAELİ

Mrl Ürün, Bitki veya Zararlı | Bul

11 kayıttan 1 - 11 arası | Sayfada kayıt

Bitki Adı	Zararlı Organizma	Dozu	Son İlaçlama ile Hasat Arası Süre	Tavsiye Tarihi	Uyarı Mevcut ?
NAR	NAR BEYAZ BİNEĞİ (Siphoninus phillyreae)	20 g/100 l su larva	14 gün	24.06.2014	
PATATES	Patates böceği (Leptinotarsa decemlineata)	6 g/da larva, ergin	7 gün		
PAMUK	YAPRAK PİRESİ (Empoasca spp)	10 g/da nimf, ergin			
ANTEPFISTIĞI	Antepfıstığı psillidi (Agonoscena pistaciae)	20 g/100 l su ergin, nimf	7 gün		
PAMUK	Pamuk yaprakbiti (Aphis gossypii)	10 g/da nimf ergin			
DOMATES (Sera)	Tütün beyazsineği (Bemisia tabaci)	30 g / 100 l su larva, ergin	3 gün		
PAMUK	Tütün beyazsineği (Bemisia tabaci)	40 g/da larva, ergin			
ELMA	Elma yeşil yaprakbiti (Aphis Pomi)	20 g/ 100 l su nimf, ergin	14 gün		
DOMATES (tarla)	Tütün beyazsineği (Bemisia tabaci)	30 g/da larva, ergin	3 gün		
KARPUZ	Şeftali yaprakbiti (Myzus persicae)	25 g/da ergin, nimf	7 gün		
BİBER (Sera)	Şeftali yaprakbiti (Myzus persicae)	25 g/ 100 l su ergin, nimf	3 gün		

İlacın ruhsat bilgisi

Resim 3

İlacın rengi

Tablo 1

	başvuru	4. saat	12. saat
pH	7,10	6,9	7,21
pCO2 (35-45 mmHg)	35	41	70
pO2 (80-199 mmHg)	71	80	85
BE	-17	-19	-3
HCO3 (21-29 mmol/L)	10	8	14
Glukoz (70-100 mg/dL)	202		136
Sodyum (136-144 mmol/L)	140		144
Potasyum (3,6-5,1 mmol/L	4,76		3,8
BUN (8-20 mg/dL)	23,4		32,7
Cr(0,7-1,2 mg/dL)	1.58	2,7	
CK (49-397 U/L)	128		11458
PcHF (4,62-11,5 KU/L)	7,46		

Hastanın labaratuar değerleri