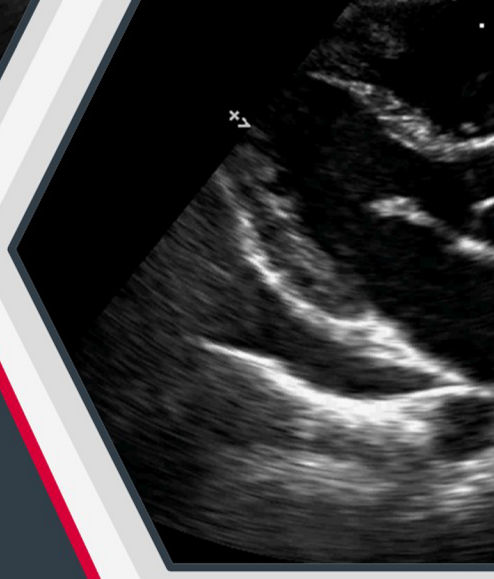

TATD
Emergency Medicine Association of Turkey
TÜRKİYE ACİL TIP DERNEĞİ

TATDUS
ULTRASONOGRAFİ ÇALIŞMA GRUBU

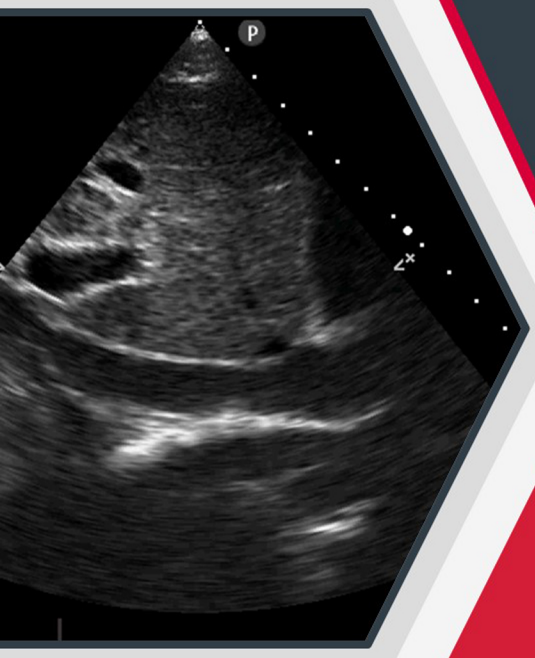

PROGRAM ve BİLDİRİ ÖZET KİTABI

Acil ve Kritik Hastada Ultrasonografi Sempozyumu

22-24 Şubat 2019

Sherwood Breezes Resort, Antalya

İÇİNDEKİLER

TATD Yönetim Kurulu	3
Sempozyum Düzenleme Kurulu	3
Sempozyum Bildiri Değerlendirme Kurulu	4
Sempozyum Bilimsel Kurulu	4
Sponsorlarımız	5
Bilimsel Program	6
Konuşma Özetleri	12
Bildiri Özetleri	67
Bildiri Ödülleri	101

TATD TÜRKİYE ACİL TIP DERNEĞİ
Emergency Medicine Association of Turkey

TATDUS ULTRASONOGRAFİ ÇALIŞMA GRUBU

TATD YÖNETİM KURULU

BAŞKAN
Ersin Aksay

BAŞKAN YARDIMCISI
Hakan TOPAÇOĞLU

GENEL SEKRETER
Bülent ERBİL

SAYMAN
Serkan YILMAZ

ÜYELER

Başak BAYRAM
Özgür ÇEVRİM
Orhan ÇINAR
Özlem DİKME
Recep DURSUN
Serkan E. EROĞLU
Süleyman TÜREDİ

SEMPOZYUM DÜZENLEME KURULU

SEMPOZYUM ONURSAL BAŞKANI
Ersin AKSAY

SEMPOZYUM BAŞKANI
Funda K. AKARCA

SEMPOZYUM SEKRETERLERİ
Volkan ASLAN
Murat YEŞİLARAS

SEMPOZYUM DÜZENLEME KURULU

Adnan YAMANOĞLU
Agit AKGÜL
Ali BATUR
Alten OSKAY
Ekrem MUSALAR
Emre ÖZLÜER
Mehmet A. ASLANER
Özlem DİKME
Özgür DİKME
Ramazan SİVİL
Selin BULUT
Süleyman İBZE

SEMPOZYUM BİLDİRİ DEĞERLENDİRME KURULU

Nurdan E. Acar
Funda K. Akarca
Burcu Azapoğlu
Başak Bayram
Cem Ertan
Zeynep Kekeç
Turgay Y. Kılıç
Tanzer Korkmaz
Emre Özlüer
Sercan Yalçınlı

SEMPOZYUM BİLİMSEL KURULU

Nurdan Acar
Başak Bayram
Arif A. Çevik
Vermi Değerli
Bülent Erbil
Cem Ertan
Betül Gülalp
Melek S. Güryay
Sevilay Karaduman
Zeynep Kekeç
Tanzer Korkmaz
Aslıhan Y. Ünal

SPONSORLARIMIZ

PENTA Elektronik Medikal Sistemler A.Ş.

GE Healthcare

Türk Philips Ticaret A.Ş.

PHILIPS Healthcare

Mindray Medikal Teknoloji İstanbul Ltd. Şti.

mindray healthcare within reach

KONGRE KİTABEVİ

STERİLİZASYON MEDİKAL

TÜRKİYE ACİL TIP DERNEĞİ

TATDUS ULTRASONOGRAFİ ÇALIŞMA GRUBU

Acil ve Kritik Hastada Ultrasonografi Sempozyumu

BİLİMSEL PROGRAM

22.02.2019 - Cuma

10:00 - 12:00	**Sempozyum Oryantasyon Kursu**

Ultrason Fiziği ve Artifaktlar
Dr. Özlem Dikme

Temel Ekokardiyografi
Dr. Özgür Dikme

Genel Batın Ultrasonografisi
Dr. Tanzer Korkmaz

Toraks Ultrasonografisi
Dr. İlhan Uz

12:00 - 13:00	**PRATİK (Tüm Eğitmenler)**
13:00 - 14:00	**ÖĞLE YEMEĞİ**

TATD TÜRKİYE ACİL TIP DERNEĞİ Emergency Medicine Association of Turkey

TATDUS ULTRASONOGRAFİ ÇALIŞMA GRUBU

22.02.2019 - Cuma

14:00 - 14:30	**AÇILIŞ - TATDUS'un dün bugünü yarını** *Dr. Funda K. Akarca*
14:30 - 15:30	**Abdominal Ultrasonografi Oturumu** *Moderatör: Dr. Aslıhan Y. Ünal*
	Abdominal vasküler aciller *Dr. Bülent Erbil*
	Sağ alt kadran ağrılı hastada ultrasonografi *Dr. Vermi Değerli*
	İleus ve perforasyonda ultrasonografi *Dr. Volkan Arslan*
15:50 - 16:50	**Girişimsel ve Vasküler Ultrasonografi Oturumu** *Moderatör: Dr. Melek Güryay*
	Ultrasonografi eşliğinde perikardiyosentez *Dr. Onur Karakayalı*
	Periferik vasküler acillerde ultrasonografi *Dr. Alten Oskay*
	Ultrasonografi eşliğinde arter ven kateterizasyonu *Dr. Burak Oğuz*
17:00 - 18:00	**PRATİK (Tüm Eğitmenler)**
18:30 - 19:00	**Oral sunumlar** *Moderatörler: Dr. Nurdan E. Acar, Dr. Emre Özlüer*
20:00 - 21:00	**"Riziko" Bilgi Yarışması** *Moderatörler: Dr. Özgür Dikme, Dr. Özlem Dikme*

TATD TÜRKİYE ACİL TIP DERNEĞİ Emergency Medicine Association of Turkey

TATDUS ULTRASONOGRAFİ ÇALIŞMA GRUBU

23.02.2019 - Cumartesi

08:00 - 08:30	**Oral sunumlar** *Moderatörler: Dr. Tanzer Korkmaz, Dr. Sercan Yalçınlı*
08:30 - 09:30	**Ekokardiyografi Oturumu** *Moderatör: Dr. Funda K. Akarca*
	Kritik hastada EF değerlendirme: Hangi yöntem? *Dr. Özgür Çevrim*
	Pulmoner embolide ekokardiyografi *Dr. Ali Batur*
	Acil kalp kapak patolojileri *Dr. Adnan Yamanoğlu*
09:50 - 10:50	**Toraks Ultrasonografisi Oturumu** *Moderatör: Dr. Zeynep Kekeç*
	Pnömoni tanısıda ultrasonografi *Dr. Funda K. Akarca*
	Akut solunum yetmezliği tanısında ultrasonografi: KOAH-KKY-ARDS *Dr. Nurdan E. Acar*
	Diyafragma ve plevral patolojilerde ultrasonografi *Dr. Burcu Azapoğlu*
11:10 - 12:10	**Ultrasonografi Eşliğinde Volüm Durum Değerlendirme Oturumu** *Moderatör: Dr. Betül Gülalp*
	İnferior vena kava ve juguler ven ultrasonografi *Dr. Turgay Y. Kılıç*
	Karotis ultrasonografisi ve pasif bacak kaldırma testi *Dr. Murat Yeşilaras*
	Mekanik ventilatördeki hastada USG eşliğinde volüm değerlendirme *Dr. Melda Türkoğlu*
12:10 - 13:10	**PRATİK**
13:10 - 14:00	**ÖĞLE YEMEĞİ**

TATD TÜRKİYE ACİL TIP DERNEĞİ Emergency Medicine Association of Turkey

TATDUS ULTRASONOGRAFİ ÇALIŞMA GRUBU

23.02.2019 - Cumartesi

14:10 - 15:00	**Ultrasonografide Yenilikler Oturumu** *Moderatör: Dr. Yıldıray Çete*
	Tranaskraniyal Doppler ultrasonografi *Dr. Ali Ünal*
	Ultrasonografide güncel uygulamalar *Dr. Emre Özlüer*
15:20 - 16:00	**Kadın Genital Sistem ve Gebelikte Ultrasonografi** *Moderatör: Dr. Özlem Dikme*
	Kadın pelvik sistem: Acil patolojiler *Dr. Ülkü T. Eritmen*
	Gebelikte acil ultrasonografi *Dr. Ekrem Musalar*
16:20 - 17:00	**Renal-Skrotal Ultrasonografi Oturumu** *Moderatör: Dr. Özgür Dikme*
	Renal ultrasonografi *Dr. Aslıhan Y. Ünal*
	Skrotal ultrasonografi *Dr. Sevilay Karaduman*
17:00 - 18:00	**PRATİK**
18:30 - 19:00	**Oral sunumlar** *Moderatörler: Dr. Cem Ertan, Dr. Burcu Azapoğlu*

24.02.2019 - Pazar

08:00 - 08:30	**Oral sunumlar** *Moderatörler: Dr. Zeynep Kekeç, Dr. Turgay Y. Kılıç*
08:30 - 09:30	**Pediatrik Ultrasonografi Oturumu** *Moderatör: Dr. Tanzer Korkmaz*
	Pediyatrik hastada ultrasonografi: sık patolojiler *Dr. Hayri L. Yılmaz*
	Pediyatrik travmada ultrasonografi *Dr. Cem Ertan*
09:50 - 10:50	**Kritik Hasta Resusitasyonu Oturumu** *Moderatör: Dr. Bülent Erbil*
	Kardiyopulmoner resusitasyonda ultrasonografi *Dr. Başak Bayram*
	Travma hastasında ultrasonografi *Dr. Sercan Yalçınlı*
11:10 - 12:10	**Klinik Ultrasonografi Literatür ve Araştırma Planlama** *Moderatör: Dr. Murat Yeşilaras*
	Ultrasonografi araştırmalarının planlanması *Dr. Nurettin Ö. Doğan*
	Literatürde yeni başlıklar *Dr. Mehmet A. Aslaner*
12:10 - 12:30	**KAPANIŞ**

TÜRKİYE ACİL TIP DERNEĞİ

TATDUS ULTRASONOGRAFİ ÇALIŞMA GRUBU

Acil ve Kritik Hastada Ultrasonografi Sempozyumu

KONUŞMA ÖZETLERİ

ULTRASON FİZİĞİ İNCELEME TEKNİĞİ VE ARTİFAKTLAR

Dr. Özlem DİKME, Koç Üniversitesi Tıp Fakültesi Acil Tıp Anabilim Dalı, İstanbul

Hedefe yönelik acil USG yatak başı kullanılan tanı, tedavi ve hastalık süreç yönetimini sağlayan bir yöntemdir. Acil tıp hekiminin modern steteskopu olarak adlandırılan yatak başı USG, kolay ulaşılabilir ve uygulanabilir, ucuz, iyonizan radyasyon riski olmayan ancak kullanıcıya bağımlıdır. İnsan kulağının duyduğu ses 20-20,000Hz frekans aralığında iken 20Hz altındakiler infrases ve 20,000Hz üzerindekiler ultrases olarak adlandırılır. Ultrases görüntülemede kullanılan dalgadır. Frekans saniyedeki dalga sayısıdır. Ses ne kadar yüksek frekanslı ise dalga boyu o kadar dar, ne kadar düşük frekanslı ise dalga boyu o kadar geniştir. Ses dokular ile karşılaştığında ortamın yoğunluğu ve içeriğine göre soğrulma, yansıma, kırılma ve saçılma yanıtı verir. Cihazlar prob, ana ünite, monitör ve kayıt ünitelerinden oluşur. Kritik hasta yönetimi için kullanılacak bir cihazda başlıca üç prob -kavisli, sektör ve düz- bulunması yeterlidir. Kavisli prob düşük frekanslıdır, geniş dalga boyuna sahiptir, derin dokuyu gösterir ve çözünürlüğü diğer problara göre nispeten kötüdür. Düz prob yüksek frekanslıdır, dar dalga boyuna sahiptir, yüzeyel dokuda kalır ve çözünürlüğü iyidir. Görüntünün oluşumu pulse-eko teoremine dayanır. Prob ile gönderilen ses dalgası, dokular ile iletişime girer, bir kısmı soğrulur, bir kısmı yoluna devam eder ve bir kısmı geri yansıyarak prob tarafından tekrar algılanır ve cihazda grinin tonları şeklinde temsil edilen bir görüntü oluşturur. Görüntünün anlaşılabilmesi için hasta, prob, çentik ve monitör oryantasyonuna sahip olunmalı ve inceleme planlarını (sagital, koronal ve aksiyal) bilinmelidir. Cihazlar farklı inceleme modlarına sahiptir. B mod, parlaklık üzerine kurulu gri skala modudur. Gerçek zamanlı, 2-3 boyutlu görüntülemeye olanak sağlar. Görüntülenen yapılar renk skalasına göre (anekoik, hipoekoik, izoekoik, hiperekoik) adlandırılır. M mod, hareketli yapı değerlendirmede (kardiyak değerlendirme EF ölçümü, toraks plevra hareketi pnömotoraks tayini, diyafram hareket değerlendirmesi) kullanılır. Doppler modu, devamlı dalga, aralıklı dalga, spektral (duplex, triplex), renkli ve power doppler modlarından oluşur. Artifaktlar dokular arası akustik empedans farklarından kaynaklanır. Reverberasyon artifaktında yansıtıcı yüzeyin arkasında eko birikimi görülür. Akustik gölgelenme sesin tümünün geriye yansıtılması sonucu arkasında oluşan anekoik banttır. Akustik güçlenme sıvı ile dolu oluşumlarda arkasında oluşan hiperekojen güçlenmedir. Kırılma artifaktı ses demetinin farklı ortamlarda farklı hızda yayılması sonucu oluşur. Ayna artifaktı ise ses demetinin, düzgün ve güçlü bir yansıtıcı yüzeyle karşılaşması sonucunda meydana gelir. Kuyruklu yıldız artifaktı ses demetinin, reflektif bir yüzey ile karşılaşması ile proba ardı ardına dönen ekoların arkasında kuyruk görünümü oluşturmasıdır.

TEMEL EKOKARDİYOGRAFİ

Dr. Özgür DİKME, SBÜ İstanbul Eğitim ve Araştırma Hastanesi, Acil Tıp Kliniği, İstanbul

Kardiyak ultrasonografi, acil serviste kritik patolojileri tanımlama ve hasta yönetimine yardımcı olmada paha biçilmez bir araç olduğunu geçtiğimiz yıllar içerisinde ispatlamıştır. Yatak başı hızlı bir değerlendirme ile kardiyak aktivite, global kardiyak fonksiyon, sıvı mevcudiyeti ve volüm durumu hakkında fikir sahibi olunabilir. Aynı zamanda travma, kardiyak arrest ve nedeni belli olmayan hipotansiyon durumlarında da hasta yönetiminin önemli bir parçası olmuştur. Kardiyak ultrasonografi acil hekimlerinin son zamanlarda oldukça ilgi duyduğu ancak bir o kadar da zorlu olabilecek bir alandır. İyi bir kardiyak sonografik değerlendirme yapabilmek için kalbin üç boyutlu kalp anatomisinin ve kardiyak pencerelerin iyi kavranması gerekir. Acil hekimi belirli bir pratik uygulamadan sonra temel kardiyak ultrasonografi konusunda yetkin hale gelebilir. Bu sunum temel kardiyak anatomi ve ekokardiyografide temel pencerelerin tanımlanmasını içerecektir.

Parasternal pencereler: Uzun Aks: Sağ ve sol ventrikül büyüklükleri ve kontraktilitesini (septum ve arka duvar) görmek, aort ve mitral kapaklarının morfoloji ve fonksiyonlarını değerlendirmek için kullanılışlıdır. Renkli doppler ile aortik ya da mitral kapak yetmezlikleri ve mekanizmaları değerlendirilebilir.

Kısa Aks: Temel olarak üç ana başlıkta beş sevive değerlendirilir. Kalp apeksi, papiller kas, mitral kapak, aorta ve pulmoner arter seviyeleri

Apikal pencere: Dört boşluk: Bu pencerede kalbin dört boşluğu görüntülenir (sol ventrikül ve atrium, sağ ventrikül ve atrium). Simpson ejeksiyon fraksiyonu hesaplanması, sol ventrikül apeksinin görüntülenmesi ve mitral girişinin (diyastolik fonksiyon ve mitral stenoz) değerlendirilmesi için en iyi penceredir.

Beş boşluk: Apikal beş boşluk görünüm dört boşluktan görüntünün merkezinde yer alan aortik kapak ile farklılaşır. Bu görünüm, doppler kürsörünün aortik çıkış yolu ile en iyi şekilde hizalanacağı, aort stenozunu saptamak ve derecelendirmek, kardiyak debiyi hesaplamak için kullanılacak görünümdür.

Subkostal (subksifoid) Pencere: Entübe ya da ventile edilen hastalarda bazen çıkarılabilen tek penceredir. Sol, sağ ventrikül fonksiyonları ve kapak kaçaklarıları değerlendirilebilir.

Suprasternal Pencere: Arkus aortanın değerlendirilmesi için kullanılacak penceredir.

GENEL BATIN ULTRASOGRAFİSİ

Dr. Tanzer KORKMAZ, Çiğli Bölge Eğitim Hastanesi, İzmir

Anatomik planlar: Görüntü oryantasyonunda anatomik planlar temeli oluşturur. Diafragmatik düzey ile pelvis tabanı arası batın bölgesini oluşturur.

Aksiyal (transvers) plan: Vücudu enine üst ve alt olarak iki parçaya ayırır. Kesitler yorumlarken hastaya ayak tabanından bakar gibi algılanır.

Sagital (longitudinal) plan: Vücudu uzunlamasına sağ ve sol olarak iki parçaya ayırır. Kesitleri hastaya yandan bakar gibi yorumlanır.

Koronal plan: Vücudu ön ve arka olarak iki parçaya böler. Bu planda kesitler hastaya önden ya da sırttan bakar gibi yorumlanır.

Hasta nefes alıp vermesi, abdominal gaz distansiyonu ve uygun pozisyon vermek için hareket ettirme sınırlılığından dolayı acil tanılar için daha az ve hasta için daha rahat görüntüleme planları tercih edilir. Hasta sırtüstü yatar pozisyondadır

Hasta sırtüstü yatar pozisyondadır ve batın USG olarak taranır.

1. Koronal oblik planlar ile: Sağ interkostal alandan karaciğeri akustik pencere olarak kullanarak ön ve orta aksiller hatlardan koronal değerlendirmede diyafragma, subfrenik ve suprafrenik alanlar, karaciğer, safra kesesi, safra yolları, koledok kanalı, portal ve hepatik venler, aorta, vena kava inferior, sağ böbrek, gerato fasyası, pararenal alanlar görüntülenir. Sol interkostal alandan dalak akustik pencere olarak kullanarak orta ve arka aksiller hatlardan koronal değerlendirmede diafragma, subfrenik ve suprafrenik alanlar, dalak, splenik hilus, aorta, vena kava inferior, sol böbrek, sol pararenal alan ve görüntülenir.

2. Aksiyel planlar ile: Subksifoidal alanda proksimalden kaudale doğru; Kalp tabanı, karaciğer sol lobu görüntülenir.

3. Aksiyel ve sagital planlar ile: Orta hat; Ana vasküler yapılar ve dalları görüntülenir.

4. Aksiyel ve sagital plan ile: Suprapubik bölge; Genital organlar, mesane, douglas boşluğu görüntülenir.

Aort: Göğüs ağrısı, sırt ağrısı, bilinç değişikliği,50 yaş üzerinde karın, yan ağrısı veya pulsatil abdominal kitle, açıklanamayan hipotansiyon baş dönmesi, Senkop ve Kardiak arrest olarak başvuran tüm Risk grubundaki hastalarda bakılmalıdır.

Batın ksifoidden umblikusa doğru inilerek aksiyel ve sagital olarak taranır. Diyafragma altında (T12) seviyesinde hemen ksifoidin altında yaklaşık ilk 3cm ilk seviyede tüm ana dallarını verir. Aksiyel planda: Akustik pencere olarak Vertebra korpusunun anterior korteksi alınır ve hiperekoik olarak görülür. Hemen üstünde sağda İnferior vena cava, hafif solda aorta görüntülenir. İlk dalı hepatica communis ve a. Splenica dallarına ayrılan trunkus coeliacus, ikinci dal superior mesenterik arter ve üst kısmında splenik ven, üçüncü dal her zaman görünmemekle birlikte sağ ve sol renal arter ve 4. dal çoğu zaman görünmeyen inferior mesenteric arter görüntülenebilir. Saggital planda: karaciğer akustik pencere alınarak aorta paralel uzanan superior mesenterik arter ve hemen proksimalinde trunkus coeliacus görüntülenir.

Heopatobiliyer sistem /safra kesesi: KC'in altında sağ ve quadrat KC lobları arasında içi boş bir organdır. Fundus, gövde ve boyundan oluşur. Uzun aks 5-7 cm, kısa aks 2-3 cm ve boyun sistik kanalla devam eder. Sırtüstü veya sol yan yatar pozisyonda aksiyle ve sagital planlarda kot kavsi altından medialden laterale doğru hafif sefale açılandırılarak taranır ve derin nefes alıp tutma ile (solunum ile safra kesesi aşağı doğru hareket eder) daha iyi görüntülenir. Safra kesesi bitiminde lober fissür takip edilerek "mickey Mouse" görüntüsü ile portal triad görüntülenir. Porta hepatisin transvers görüntüsünde ana portal ven anteriorunda solda hepatik arter, sağda ise koledok bulunur.

TORAKS ULTRASONOGRAFİSİ

Dr. İlhan UZ, Ege Üniversitesi Tıp Fakültesi Acil Tıp Anabilim Dalı, İzmir

Günümüzde, acil tıp hekimlerinin, toraks ultrasonografisi ile ilgili bilgi düzeyi ve deneyimleri yatakbaşı uygulama kolaylığı nedeniyle giderek artmaktadır. Bu sunumda, günlük pratikte fizik muayenenin bir parçası haline gelen toraks ultrasonografisi ile ilgili prob seçimi, bakılan odaklar, ultrasonografi pencereleri, kullanılan artefaktlar ile ilgili fizyoloji, normal ve patolojik akciğer örnekleri ile anlatılmaya çalışılacaktır.

Akciğerler vücudumuzun en geniş organları olmasına rağmen, kafes gibi etrafını saran kemikler sayesinde probtan görüntü almak zor olabilir. Bu zorluklar, uygun prob ve pencere seçimiyle aşılabilir. Toraks ultrasonografisi mümkünse, hastanın hem yatarak hem de oturur pozisyonda birden çok odakta yapılarak gerçekleştirilir. Toraks ultrasonografisinin temelinde gaz, sıvı ve plevra hareketinin oluşturduğu çeşitli bulgular ve artifaktlar vardır.

Normal plevra, ultrasonografi incelemesinde pariyetal ve visseral olarak seçilebilir. Bu iki zar, nefes alıp vermekle birlikte hareket ederek, akciğer kayma hareketini oluşturur. Kayma hareketi, inspirasyon ve ekpirasyon sırasında ekran boyunca horizontal olarak görülür. Akciğerde kayma hareketi yani plevral hareket yoksa, pnömotoraks olabilir.

Plevral hattan kaynaklanan, horizontal, tekrarlayacı, paralel, eşit uzaklıkta olan reverberasyon artefaktlarına A çizgileri denmektedir. Bu çizgiler, normal akciğerde olabileceği gibi, KOAH, astım, pulmoner emboli ve pnömotoraks gibi sıvı yükünün artmadığı gaz yükü yüksek patolojilerde görülmektedir. Ayrıca, plevral çizgiden başlayan, akciğer kayması ile birlikte hareket eden, ekranı boydan boya kat eden, A-çizgilerini silen, lazer gibi kolay tanınan hiperekoik çizgiler vardır. Bunlara da B çizgileri denmektedir. Ne kadar fazla ise akciğerin o kadar sıvı yükü vardır anlamına gelir. Özellikle aynı pencerede üç ve üçten fazla görülmesi yani roket akciğer bulgusu, en sık akciğer ödemi tablosuyla gelen kalp yetmezliği hastalarında görülmektedir.

ABDOMİNAL VASKÜLER ACİLLER

Dr. Bülent ERBİL, Hacettepe Üniversitesi, Acil Tıp Anabilim Dalı, Ankara

Abdominal vasküler aciller görece olarak nadir ve ölümcül süreçlerdir. Uzun süreli morbidite ve mortaliteyi önlemek için hızlı tanınmalı ve kesin tedavinin başlatılması şarttır. Bu nedenle abdominal vasküler aciller katastrofik durumlar oluşturur. Listesi oldukça geniştir; abdomeni oluşturan vasküler yapıların tümünde anevrizma, diseksiyon, oklüzyon, rüptür, olma olasılığı vardır ve mevcut patoloji akut-kronik, travmatik- nontravmatik olabilir. Bu nedenle abdominal vasküler yapılar değerlendirilirken anatomik yapı iyi bilinmelidir. Abdominal anavasküler yapıların (aort ve ana dalları, vena kava inferior ve ana dalları) görüntülenmesi kısmen daha kolaydır.

Abdominal vasküler yapıların değerlendirmesinde en çok bakılan patoloji abdominal aort anevrizması (AAA) dır. AAA 50 yaş üzerinde %2-5 olasılıkta, vasküler hastalık riski olan 65 yaş üzeri erkeklerde %10 oranında görülür. Erkeklerde yaklaşık dört kat daha yaygındır. Rüptüre AAA'nın mortalitesi yaklaşık %80-90'dır ve yaklaşık %30-60 'si başlangıçta yanlış tanı almaktadır. Bakım odaklı ultrasonografi yaklaşımı (point of care ultrasonugraphy-POCUS) acil servis hekiminin yaklaşımını değiştirmiştir. MI şüphesinde EKG çekilmesi nasıl elzemse, AAA şüphesi durumunda her hastanın ultrasonografi ile abdominal aortu değerlendirilmelidir. AAA için acil servis doktorları tarafından yapılan yatakbaşı ultrasonografinin hassasiyet %99 (%96-100), özgüllük %98 (% 97-99) olarak bir çok çalışmada gösterilmiştir. POCUS ile AAA'nın tespit edilmesi ve dışlanmasında yaklaşık %100 doğruluğa sahip olduğu kabul görmüştür. Acil tıp eğitim programlarında aourtun değerlendirilmesi POCUS'sun standart bir parçası olarak verilmektedir. 2012'de yayınlanan AAA taraması için yedi ulusal veya uluslararası kılavuzun sistematik bir incelemesi, AAA için yalnızca 65 yaşın üzerindeki erkeklerin taranması, > 5.5 cm olan AAA'lar cerrahi onarım için gönderme konusunda fikir birliği sağlamıştır.

Aortun değerlendirmesi çölyak trunkustan başlayıp iliyak bifurkasyona kadar ana aort dalları, venöz yapılar ve diğer organlari içerecek şekilde yapılmalıdır. Aorta'nın 3 transverse görünümü proksimal aort (Çölyak düzey), mid aort (süperior mezenterik arter (SMA) Düzeyi) ve distal aort & bifürkasyon değerlendirilip her düzeyde en az bir duvar ölçümü yapılmalıdır. Sonrasında çölyaktan bifurkasyona kadar longitüdinal değerlendirme yapılmalı ve en geniş yerlerinde ölçümler alınmalıdır. En naz bir görünüm maksimum aort çapını göstermelidir. Mümkünse ana iliaklarda görüntülenmelidir. Aortun 3cm'den büyük olması anevrizma olarak değerlendirilir. Vena kava inferior patolojisi düşünülüyorsa aort gibi transfer ve longitüdinal planda değerlendirilmelidir. Şüphe duyulduğu taktirde aorttan ayrılan ana dalllar çölyak trunkus (hepatik arter, splenik arter ve sol gastrik arter), süperior mezenterik arter

ve renal arterler aortan çıkım noktasından itibaren takip edilerek görüntülenebilin uç noktalarına kadar değerlendirilir. Dolum ve akımın değerlendirilmesi için gerektiğinde doppler görüntülemede tercih edilmelidir. Abdominal vasküler yapılar arasında diğer önemli yapıda portal vendir. Transabdominal olarak çölyak trunkus düzeyinde karaciğere doğru uzanan venöz yapı olarak görülür. En iyi subkostal oblik görüntüde görülür, ayrıca interkostal plandada görüntüler elde edilebilir. Portal ven hepatik arterle kesiştiği noktada ölçüm yapılır, normalde 13-16 mm'den küçük olması beklenir. Portal ven oklüzyon tanısını koymak için acilde kullanılabilecek en pratik yöntem doppler ultrason ile portal vendeki akımın görüntülemesidir.

Abdominal vasküler aciller düşünülen durumlarda hedefe yönelik ana vasküler sonografik değerlendirme hayat kurtarır. Abdominal vasküler acil durum düşünülen her hastada bakım odaklı ultrasonografik değerlendirme yapılmalıdır.

SAĞ ALT KADRAN AĞRILI HASTADA ULTRASONOGRAFİ

Dr. Vermi DEĞERLİ, İzmir Bozyaka Eğitim ve Araştırma Hastanesi Acil Tıp Kliniği, İzmir

Akut Apandisit: Appendiks lümeninin tıkanmasına (fekalit, apendikolit, lenfoid hiperplazi, yabancı cisimler, tümörler, barsak parazitleri, inflamatuar barsak hastalıkları, vs) bağlı gelişen enflamasyondur. Mukozadan başlar ve tüm duvara yayılır. Genellikle hastalar sağ alt kadran ağrısı, bulantı, kusma ve iştah kaybı ile başvurur. Tedavi edilmezse önce gangren, sonra perforasyon gelişir. Görüntüleme yöntemlerin gelişmesine rağmen, tanısı hala klinik olarak konur. En sık akut karın sebebidir. Çekumun posteromedial duvarından, ileoçekal valvin 2-3 cm altında, taena colinin olduğu yerde ortalama uzunluk 8-10 cm (2-20 cm), tranvers çapı 6-10 mm olan kör bir divertikulum olarak bulunur.

ABD'de yılda yaklaşık 250.000 apendektomi olgusu bildirilmektedir. En sık 10-20 yaşlarında görülür. Yaşam boyu risk kadınlarda %6.9, erkeklerde %8.6 'dır. Perforasyon 5-29 yaş gruplarında %20-30, >60 yaş ve <5 yaş %60-70, mortalite %1'dir (perfore olursa %3, yaşlılarda %15). Negatif laparotomi oranları %15-25 civarındadır. Hastaların %50-70'inde tipik semptomlar görülür, retroçekal apandisit yan ağrısı, pelvik apandisitte suprapubik ağrı, retroileal apandisitte testiküler ağrı görülebilir. Geç gebelik apandisit olgularının %55'i sağ üst kadran ağrısı ile başvurur. Bulantı, kusma, iştahsızlık, lökositoz hem gebelik hem akut apandisitte görülür. Rüptüre apandisit gebelikte daha sıktır. Çocuklarda yanlış tanı sıktır (üriner enfeksiyonu, solunum yolu enfeksiyonu, gastroenterit, sepsis, vs). Yaşlılar da atipik, geç başvuruyla gelirler. Ultrasonografi (US) akut apandisitte ilk görüntüleme tercihidir ve duyarlılık %83 - %88, özgüllük %78 -%84 civarındadır. Batın bilgisayarlı tomografi'de (BT) duyarlılık %92 - %97, özgüllük %93 -%96'dır. Gebe, çocuklarda MR görüntüleme tercih edilir. Gadolinium gebe hastalarda ilk trimestır da kullanılmaz.

Ultrason görüntüleme tekniği olarak dereceli kompresyon tekniği kullanılır. Hasta supin pozisyonda iken 5-7,5 MHz yüzeyel prob ile nazik, dereceli basınç uygulanarak sağ iliyak fossa taranır. Böylece apendiksin üstünü örten abdominal yapılar (iliopsoas ve ön karın kasları birbirine yaklaşır), barsak ansları, barsak gazları ve yağ dokusunun yer değiştirmesi sağlanarak apendiksin daha iyi görüntülenmesi sağlanır. Hasta tarafından ağrının en yoğun hissedildiği yerde apendiks görüntülenmesi daha mümkündür. Ancak perforasyon geliştiğinde ağrı yaygın veya şiddetli olabileceğinden hasta tarafından lokalizasyon tam sağlanamayabilir.

Normal apendiks US bulguları; apendiks tubuler, elonge ve lameller yapıdadır. Transvers çapı < 6 mm'dir (Bir çalışmada asemptomatik erişkinlerin %42'sinde çap 6mm'den büyük bulunmuş, BT bazlı

çalışmalarda 10 mm'ye kadar apendiks çapı ölçülmüştür). Kısa aks kompresyonla oval şekil alır. Çevre yağ dokusu ekojenitesinde değişiklik olmaz.

Akut apandisit US bulguları ise; transvers çap >6 mm, komprese edilemez, duvar kalınlığı >3 mm, aperistaltiktir, çevre yağ dokusunda ekojenite artışı, apendikolit, perforasyon görülür (sıvı, lümen dışında fekalit, duvar düzensizliği, appendixin kolay görülememesi). Renkli Doppler'de vaskülarizasyonda artış görülür, ancak gangrenöz apandisitte vaskülarizasyon görülmez.

Ayırıcı tanılarda gastrointestinal patolojiler (mezenterik lenfadenit, epiploic appendagitis, enfeksiyoz enterokolit, omental enfarktüs, iskemik enterokolit, enflamatuar enterokolit, iskemik enterokolit, sağ yan divertikülit), genitoüriner patolojiler (pelvik enflamatuar hastalık, tuboovaryan abse, hemorajik over kisti, over torsiyonu, ektopik gebelik, ürolityazis) ve muskuloskeletal patolojiler (rektus kılıf hematomu, karın duvarında abse, metastatik hastalıklar) yer alır.

İLEUS VE PERFORASYONDA ULTRASONOGRAFİ

Dr. Volkan ARSLAN, Hacettepe Üniversitesi Tıp Fakültesi Acil Tıp Anabilim Dalı, Ankara

Ultrasonografik barsak muayenesi konveks probla veya lineer probla yapılabilir. Normal barsak ultrasonografik muayenede kolay komprese olan, peristaltizmi görülen, kolonda duvar kalınlığı <4mm, ince barsakta duvar kalınlığı <3mm olan, barsak çapı <30 mm olan bir yapı olarak seçilir. İncelemede her zaman tam olarak ayırt edilemese de 4 katmanlı yapı dikkati çekmektedir.

Gastrointestinal perforasyon hızla tanınması gereken ciddi bir durumdur. Septik şok veya hipovolemik şoka kadar ilerleyen ciddi sonuçları olabilir. Bu nedenle bu hastalarda cerrahi kararını hızla verebilmek hayati öneme sahiptir. Direk grafi gastroduodenal perforasyonda %80-90, ileal-jejunal perforasyonlarda %20-30, kolon perforasyonlarında %30-50 oranında pnömoperitoneum gösterir. Perforasyonda altın standart tanı yöntemi bilgisayarlı tomografidir fakat bazı hastaların tomografi ünitelerine götürülemeyecek kadar kötü durumda olmaları veya zaman kazanmak adına tomografiden daha hızlı sonuç veren bir yöntemin kullanılma ihtiyacının olması perforasyon tanısında ultrasonografi kullanımını ön plana çıkarmaktadır.

Perforasyon durumunda batın içinde olan serbest hava ultrasonografide karaciğerin ön yüzünde, posteriorunda reverberasyon artefaktı veren görünümler olarak seçilir. Serbest havaya ek olarak değişik ekojenitelerde seviyelenme gösteren serbest sıvı varlığı perforasyonu destekler. Bu serbest hava görünümü bazen barsak gazı veya akciğerdeki hava ile karıştırılabilir.

Gastrointestinal obstrüksiyon da hızla tanınması gereken bir diğer abdominal acildir. Direk grafide hava sıvı seviyesi görülmesi tanı koymada yardımcı olsa da obstrüksiyonun sebebini veya strangülasyon olup olmadığını söyleyemez. Tanı da altın standart yine bilgisayarlı tomografi olsa da bu hastalarda oral opak içilmesi gerekliliği de hesaba katılınca tetkik içine gereken süre oldukça uzun olmaktadır. Ultrasonografik muayenede obtrüksiyon proksimalde dilate (>3cm) ve distalde kollabe olan barsak anslarının yanında azalmış olan peristaltik hareketler ve Kerckring kıvrımlarının belirginleşmesi ile tanınır. Genişlemiş barsak anslarının USG'deki klasik görüntüsü klavye bulgusu veya merdiven bulgusu olarak adlandırılır. Ultrasonografi tıkanıklığının tanınmasının yanı sıra; tıkanıklığın seviyesi, nedeni ve şiddetini belirlemede yardımcı olmakta; obstrüksiyon strangülasyon ayırımı yapmakta ve diğer sorunların da taranmasına olanak sağlamaktadır. Özellikle çekal karsinom, intussepsiyon, herni, inflamatuvar barsak hastalığı, barsak tümörleri ve safra taşı ileusununda ultrasonografi kullanımı tanı için yeterli olmaktadır.

USG muayenesinde tıkanıklık seviyesinin tam olarak seçilmesi, sıvı birikiminin gözlenmesi, distalde kollabe proksimalde geniş barsak anslarının olması ve geçiş zonunun tam olarak tanımlanabşilmesi mekanik obstrüksiyonu desteklerken geçiş zonunun olmaması ve yaygın gaz birikiminin olması tüm barsağı etkilemiş olan bir ileus tablosunu desteklemektedir.

Yine USG muayenesinde dilate barsak segmentinin görülmesi, proksimalde kollabe segmentin seçilmesi, peristaltizmin olmaması ve barsak içerisinin sıvı dolu olarak görülmesi obstrüksiyonu desteklerken; akinetik dilate barsak segmentinin olması, prokssşimalde peristaltik hareketin görülmesi, intraperitoneal sıvı birikiminin olması, simetrik duvar kalınlaşmasının görülmesi (>3 mm) ve doppler incelemede azalmış kan akımının tespit edilmesi strangülasyon lehine yorumlanır.

ULTRASONOGRAFİ EŞLİĞİNDE PERİKARDİYOSENTEZ

Dr. Onur KARAKAYALI, Kocaeli Derince Eğitim ve Araştırma Hastanesi, Acil Tıp Kliniği, Kocaeli

Kardiyak tamponad varlığında acil koşullarında hayat kurtarıcı işlem olarak uygulanan perikardiyosentez, kalbi çevreleyen perikardiyal boşluktan sıvının aspire edilme işlemidir. Ekokardiyografi rehberliğinde yapılan perikardiyosentez, uygulama kolaylığı ve oldukça düşük komplikasyon oranları nedeniyle perikardiyal efüzyonunun tanı ve tedavisinde önemli kolaylıklar sağlamıştır. Kardiyak tamponad perikardiyal boşlukta sıvı toplanması nedeni ile ventriküler dolumun azalmasına ve hemodinaminin bozulmasına, gerekli girişimler yapılmazsa şok ve ölüme neden olabilen bir hastalıktır Hastalığın klinik görünümü sıvının toplanma hızına, mortalite ise tedavinin hızına bağlıdır. Perikardiyal sıvının ilk toplanmaya başladığı dönemde her iki ventrükülün doluş basıncı artar ancak henüz her iki ventrükülde de, ventrikül içi basınç perikardiyal basınçtan yüksektir. Perikardiyal sıvı birikimi arttıkça perikardiyal basınç da artacak ve ventrüküler dolum basıncının üzerine çıkarak kardiyak outpu azalacaktır. Perikardiyal basıncın daha da artarak ventrükül içi basınçla eşitlendiği zaman kardiyak output düşecek; obstrüktif tipte şoka ve ölüme neden olacabilecektir. Travmatik olmayan perikardiyal effüzyon çoğunlukla nonspesifik semptomlara neden olduğu için tanınması oldukça zordur. Bu hastaların çoğu stabildir, nefes darlığı, öksürük, göğüs ağrısı ve bitkinlik gibi nonspesifik semptomlar ile karşımıza çıkar. Perikardiyal effüzyonun hızlı geliştiği olgularda 150 mL sıvı bile tamponada neden olabilir. Kronik perikardiyal effüzyonlarda 1000 mL sıvı birikiminde bile tamponad oluşmayabilir. Tamponad gelişiminde perikardiyal esneklik önemli rol oynar. Perikardiyal aralıkta biriken sıvı hacmi arttıkça basınç artışı hızlanır ve tamponad gelişir. Buna "son damla" fenomeni denir. Hipotansiyon gelişmiş olan tamponad olguları hızla NEA'ye ilerler ve tedavi edilmezse ölüm kaçınılmaz olur. Kardiyak tamponad tanısı klinik, fizik muayene ve ekokardiyografik bulgularla konulur.

Ekokardiyografik tamponad bulguları;

1. Perikardiyal effüzyonun tespiti: Anekoik bandın çapı genellikle 1 cm'den büyüktür. Parasternal pencere perikardiyal effüzyonun incelenmesi için en ideal alandır.

2. Sağ yapılarda kollaps: ventrikül sistolü sırasında sağ atriumda (bazen sağ ventrikülde de) serbest duvarın atriumun içine doğru çöktüğü görülür (diastolik kollaps). Apikal, subksifoid ve parasternal pencere kullanılabilir.

3. İnferior vena kavada inspiratuar kollapsın görülmemesi sağ atrial basıncın yükseldiğini gösterir. Subksifoid uzun aks planından değerlendirilir.

Perikardiyosentez için 3 temel yaklaşım vardır: Subksifoid, apikal ve parasternal. En sık subksifoid yaklaşım kullanılır ancak yine de ponksiyon yerini ultrasonografi ile sıvının en çok biriktiği yere göre belirlemek daha doğru olacaktır. Subksifoid yaklaşımda hasta öncelikle güvenlik çemberine alındıktan sonra sterilizasyon sağlanır ve hasta, üst gövdesi 30-45 derece kalkık olacak şekilde sırtüstü yatırılır. Anatomik kılavuz noktaları olan ksifoid çıkıntı, sol kosta yayı ve sol kostoksifoid açı belirlenir. Subksifoid bölge, antiseptik solüsyonla temizlenir ve steril örtü ile örtülür. Kostoksifoid açının 1 cm solu ve kosta yayının 1 cm altı ponksiyon yeri olarak belirlenir ve lokal anestezi uygulanır. Ekokardiyografi kılavuzluğunda geniş lümenli ponksiyon iğnesinin (perikardiyosentez seti) arkasına 3'lü musluk ve 10 ml'lik enjektör bağlanır ve enjektöre 2-3 ml serum fizyolojik çekilir. İğne; arka ucuna bağlanan timsah ağızlı maşa ile EKG'nin V1 derivasyonuna bağlanır ve belirlenen noktadan karın duvarıyla 30-45 derecelik açı yapacak şekilde ve ucu sol omuzu görecek şekilde batırılır. İğne aspire edilerek sol omuza doğru yavaş yavaş ilerletilir. Ekokardiografi eşliğinde yapılan girişimde hekimin ponksiyon için daha fazla seçeneği vardır. En sık kullanılan apikal yaklaşımdır. Sol tarafa 5 veya 6. interkostal aralığın orta-klaviküler hatla kesiştiği nokta (apeks) giriş yeri olarak belirlenir ve iğne kalbin uzun aksı boyunca iğnenin ucu sağ omuzu gösterecek şekilde ilerletilir. Damar ve sinirlere zarar vermemek için kostanın üst kenarından ve sol internal meme arterine zarar vermemek için sternumun solunda 4-5 cm'lik mesafenin dışından ponksiyon yapılmalıdır. İğnenin perikardiyal boşlukta olduğu ilk etapta verilecek 2-3 ml lik serum fizyolojik ile oluşan hava kabarcıklarının görülmesi ile doğrulanır ve sıvı aspire edilir. İğnenin perikardiyal boşlukta olduğunun doğrulanmasında hiçbir şey USG kılavuzluğu kadar değerli değildir ancak yine de ponksiyon sırasında, enjektöre gelen sıvı hemorajikse hemorajik perikart sıvısı fibrin içermedi- ğinden pıhtılaşmaz ve hemoglobin/hematokrit değeri her zaman kandan daha düşüktür. Eğer kardiyak tamponadın nedeni aşırı miktarlardaki perikardiyal efüzyonlar ise kalıcı kateter takılması düşünülebilir. Bunun için çeşitli endüstriyel ürünler bulun- maktadır ve kateterin yerleştirilmesinden önce kullanılacak kitlerin incelenmesi önerilir. 5-10 ml sıvı aspirasyonu bile kardiyat outputu önemli ölçüde arttırmaktadır.

PERİFERİK VASKÜLER ACİLLERDE ULTRASONOGRAFİ

Dr. Alten OSKAY, Süleyman Demirel Üniversitesi Acil Tıp Anabilim Dalı, Isparta

Periferik vasküler yapılar genellikle 6cm.den daha yüzeysel yerleşimlidirler. Bunları değerlendirmek için daha yüksek frekanslı, yüzeysel dokuları gösterebilen, çözünürlüğü daha yüksek problar kullanıyoruz. Genellikle bu probların frekansları 5-12MHz aralığındadır. Cilt altı derinliği daha fazla olan hastalarda batın probu (konveks prob) gibi daha derin dokuları gösterebilen düşük frekanslı problar kullanılabilir.

Acil servisin kritik, hareket ettirmekte zorlandığımız hastalarında alt ekstremite vasküler yapılarını değerlendirirken, hastayı 20-30° oturur pozisyona getirmek, hasta yatağını ters trendelenburg pozisyona getirmek, hastanın alt eksremitelerini kalçadan eksternal rotasyona dizlerini 20-30° fleksiyona getirerek popliteal bölge ve baldırdaki yapıları da değerlendirebiliriz. Hareket etmesinde sakınca olmayan hastalarda hastayı lateral dekübit pozisyona alıp dizleri hafifi fleksiyona getirerek, hastayı pron pozisyona getirerek, dizlerini sedyeden aşağıya sallandırarak, hastayı ayağa kaldırıp inceleme yapılacak ekstremiteye ağırlık vermeden bu ekstremiteyi dizden hafif fleksiyona getirerek, incelenecek venöz yapının proksimaline elle ya da turnike aracılığıyla bası yaparak veya hastaya iv sıvı verilerek de bu yapılar mümkün olduğunca belirgin hale getirilmeye çalışılır.

Arter ve venler incelenirken öncelikle olmaları beklenen anatomik yerler tübüler yapı imajı açısından değerlendirilir. Eşlik eden yapılarla kıyaslanarak, renkli doppler kullanarak tanımlanmaya çalışılır. Arterlerin daire şekilli, kalın duvarlı, genellikle pulsatil, bazen kalsifiye; venlerin ise ince duvarlı, oval şekilli ya da çevre yapılardan etkilenen şekilde, eşlik ettikleri arterin yaklaşık 1,5 kartı büyüklükte olmaları beklenir. Arterler övolemik hastalarda orta şiddetli bir basıdan etkilenmez ancak venlerin bu bası ile kollabe olmaları, öpüşme bulgusuna neden olmaları beklenir. Arterlerin yerlerine göre kendilerine özgü akım şekli, çoğunlukla trifazik, bulunur, venler monofazik ve solunumdan etkilenen özelliktedir. Venlerin içinde venöz valfleri görmeyi bekleriz.

Soluk, soğuk, nabızsız ekstremite, cilt altı kitle veya pulsatil kitle varlığında arteryel incelemeler yapılır. Amaç B mod ve renkli doppler ile tanımlayıp, spektral doppler ile akım formunu ve hızını belirlemek. Stenotik bölgede plak görülebilir, türbülans akımı izlenebilir, normal arteryel dalga formunun bulunmaması, poststenotik akımın azalması veya yokluğu izlenebilir. Türbülans akım renkli dopplerde "yin yang bulgusu" oluşturur. Bu bulgu stenotik alanlar, anevrizma, psödoanevrizma, vasküler yapının yönünün aniden değiştirdiği yerlerde, dallanma bölgelerinde görülebilir.

Alt ekstremite anevrizmaları en sık popliteal alanda bulunur (%70). Femoral arter anevrizmaları %85, popliteal arter anevrizmaları ise %62 oranında abdominal aort anevrizması ile birliktelik gösterirler. Femoral ve popliteal anevrizması olan hastalara, abdominal aort ve kontrlateral femoral ve popliteal artere yönelik ultrasonografi (veya CT veya MRI) görüntülemesi önerilir.*(Sınıf IB)* Popliteal alanda kitle palpe edilmesi halinde ultrasonografi önerilir.*(Sınıf IB)* Popliteal alanda 2cm femoralde 2,5cm.lik asemptomatik anevrizmalar tedavi endikasyonudur.

Derin ven trombozunun insidansı %0.1'dir. Pulmoner tromboembolinin (PE) %90-95'i alt ekstremite proksimal venleri kaynaklıdır. DVT'lerin %10-50'si PE'ye ilerliyor. Tedavisiz kalan PE'nin mortalitesi %20-40'tır. Ancak antikoagülasyonun kendisinin de yıllık major kanama riski %1-2'dir.

Semptomatik hastalarda femoro-popliteal sistemin komplet taraması %95 sensitivite ve %98 spesifiteye sahiptir. İncelemede 3-Nokta-Kompresyon Ultrasonunu (ana femoral ven - büyük safen ven kavşağı, femoral ven - derin femoral ven kavşağı ve popliteal ven) önerilir.

Klinik şüphe, atipik göğüs ağrısı, kardiyak arrest, sebebi bilinmeyen şok halinde DVT açısından tarama yapılır. Wells skorlaması ve D-dimerden yararlanılarak çeşitli akış şemaları çerçevesinde DVT araştırılır. Önce B mod, gerekirse bası uygulama ile DVT ayırt edilmeye çalışılır. DVT'de renkli dopplerde vende akımın olmaması, spektral dopplerde vasküler yapıda akım alınmaması, vende augmentasyona yanıtın bulunmaması tanıda yardımcı olur.

Baldır damarları incelemesi zor bölgelerdendir. Kritik hastalarda tibia-fibula arasında sindezmozdan önden bakıda 3 tane arter ve onlara eşlik eden toplam 6 ven ayırt etmeye çalışırız. Ayırt edemediğimiz zaman 6mm.lik komprese olmayan tübüler bir yapının venöz tromboz olduğunu düşünebiliriz. Ancak bunun hala kesin kanıtlanmaya ihtiyacı vardır. Baldır düzeyinde bir DVT %20 oranda diz üzerine de yayılır. Dolayısıyla hastayı 24-48 saatlik takiplere çağırabiliriz.

Limitasyonlar arasında iliak ve baldır venlerini her zaman net değerlendiremeyeceğimiz, eski trombozun çevre yapılarla izoekoik hale geleceği, venöz tümörlerin intravasküler kitle olduklarında yanlış pozitif sonuç verebilecekleri, çift femoral ven gibi varyasyonlarda yanlış negatiflik oluşabileceğini bilmemiz gerekir.

ULTRASONOGRAFİ EŞLİĞİNDE ARTER VEN KATETERİZASYONU

Dr. Ahmet Burak OĞUZ, Ankara Üniversitesi Tıp Fakültesi Acil Tıp Anabilim Dalı, Ankara

Acil durumlarda vasküler erişim kritik öneme sahiptir. Ancak hastada volüm açığı, şok, konjenital deformite ve kardiyak arrest gibi durumların varlığı veya hastanın vücut yapısı nedeniyle vasküler erişim zor olabilir. Bu gibi durumlarda odaklanmış ultrasonografi kullanımı vasküler erişimi daha kolay ve başarılı bir hale getirebilir. Sağlık Araştırma ve Kalite Ajansı (AHRQ) ve Ulusal Klinik Mükemmellik Enstitüsü (NICE) komplikasyonların azaltılması ve başarı oranın arttırılması için santral venöz kateter uygulamalarının ultrasonografi eşliğinde yapılmasını önermektedir.

Ultrasonografi eşliğinde vasküler erişim için endikasyonlar; girişim yapılan yapının damar olduğunun doğrulanması, eşzamanlı görüntüleme yaparak kateterizasyonun sağlanması, girişim deneme sayısının azaltılması, istenmeyen arter/ven ponksiyonunun önlenmesi ve periferik vasküler girişim yapılamayan hastalarda santral venöz kateter yerine alternatif periferik vasküler girişimin sağlanmasıdır.

Ultrasonografi eşliğinde arter ve ven kateterizasyonu uygulanırken statik ve dinamik olmak üzere temelde iki yaklaşım kullanılabilir. Statik yaklaşımda ultrasonografi kullanılarak girişim yapılacak damar görüntülenir ve yeri belirlenir. Sonrasında prob kaldırılarak girişim yapılır. Tek kullanıcı ile uygulanabilmesi ve sterilizasyon gerektirmemesi statik yöntemin avantajıdır. Dinamik yöntemde ise prob ve uygulama yapılacak bölge steril hale getirilir. Ultrasonografi kullanılarak girişim yapılacak damar ve iğnenin damar içine girişi görüntülenir. Statik yaklaşıma göre başarı oranı yüksek bir yöntemdir ancak daha fazla deneyim gerektirir.

Kateterizasyon uygulanacak arter veya ven transvers ve/veya longitudinal planda görüntülenebilir. Girişim yapılacak damar ve komşuluklarının değerlendirilmesi transvers planda görüntüleme yapmanın üstünlüğüdür. İğnenin ve damarın posterior duvarının daha iyi görüntülenmesi ve işlem sırasında iğnenin posterior duvardan damar dışına çıkmasının engellenmesi ise longitudinal planda görüntüleme yapmanın avantajlarıdır. Ultrasonografi eşliğinde arter ve ven kateterizasyonu yapmaya yeni başlayanlar için transvers planda işlem yapmaları önerilmektedir.

Girişim yapılacak damarın arter – ven ayrımının yapılması diğer bir önemli noktadır. Venler arterlere kıyasla daha kolay komprese olurlar ve daha ince duvar yapısına sahiptirler. Ayrıca venler arteryel pulsasyon göstermezler. Doppler özelliği kullanarak da arter – ven ayrımı yapmak mümkündür.

Ultrasonografi eşliğinde arter ve ven kateterizasyonu sırasında lineer prob kullanarak 4P (Pre-scan, Preparation, Poke, Path) tekniğinin uygulanması önerilmektedir. Pre-scan döneminde hedef damar ve

komşulukları görüntülenir ve oryantasyon sağlanır. Preparation döneminde girişim uygulanacak bölge ve prob steril hale getirilir. Poke evresinde ise iğne ile cilt geçilmeden hafif bası uygulanır ve böylece iğneyi yerleştirdiğimiz bölge ile damar oryantasyonu sağlanır. Path döneminde ise iğnenin ilerletilerek damar içine girişi görüntülenir.

İğnenin yerini tam olarak tanımlayamamak, arter – ven ayrımını yapamamak ve statik yaklaşımda damarın yerini belirledikten sonra hastanın pozisyonunu değiştirmesi ultrasonografi eşliğinde arter ve ven kateterizasyonu sırasındaki tuzakları oluşturur.

PULMONER EMBOLİDE EKOKARDOGRAFİ

Dr. Ali BATUR, Hacettepe Üniversitesi Tıp Fakültesi Acil Tıp Anabilim Dalı, Ankara

Günümüz güncel acil tıp ayırıcı tanılarından belki de en önde geleni pulmoner tromboembolidir. Epidemiyolojik açıdan değerlendirdiğimizde PTE'nin en sık sebebi venöz trombüslerdir. Tıpkı VTE gibi PTE için de immobilizasyon, cerrahi ve travma hikayesi, obezite, sigara- OKS kullanımı ve aktif kanser varlığı gibi risk faktörleri bulunur. Son dönemlerde D dimer, yatak başı USG ve BT anjiografi gibi değerlendirme metodlarının artışı ile PTE insidansının 2 katına çıktığını gösteren çalışmalar vardır.

Aslında PTE de ekokardiyografik değerlendirmeyi anlayabilmek patofizyolojiyi bilmekten geçer. Vasküler obstrüksiyon ve hipoksik vazokonstriksiyona bağlı artmış pulmoner vasküler direnç sağ ventrikülün önünde çıkış engeli oluşturur. Bu duruma bağlı sağ ventrikül basıncı artar ve her sistolde artmış basınca bağlı interventriküler septumda düzleşme ortaya çıkar. Artmış basıncın etkisiyle sağ ventrikülde genişleme olur. Sol ventrikül ön yük azalır ve sonuç olarak kardiyak outputta azalma ortaya çıkar.

Patofizyoloji göz önünde bulundurulduğunda sağ boşlukları ve intraventriküler septumu değerlendirebileceğimiz 3 pencere mevcuttur. Bunlardan biri probun sol meme altına yerleştirildiği ve imlecin sola baktığında ortaya çıkarılan apikal dört boşluk adlı penceredir. Diğerleri ise sternum solunda 3.-4. interkostal aralıktan imlecin hastanın sağ omzunu gösterdiği parasternal uzun aks ve sol omzunu gösterdiği parasternal kısa aks pencereleridir.

Pulmoner emboli tanısında bize yardımcı olan en önemli görüntüleme yöntemlerinden biri transtorasik ekokardiyografidir. Yatak başı EKO ile sağ boşluklar değerlendirildiğinde pulmoner tromboemboliye özgü bulgular tespit edilebilir. Bunların ilki ve en iyi değerlendirilebilineni sağ ventrikül dilatasyonudur. Sağ ventrikül diyastol sonu alanının (DSA) sol ventrikül DSAna oranının 1 (bir) den büyük olması pozitif bulgu olarak değerlendirilir. Bunun yanında parasternal kısa aks penceresinde sağ ventrikül basıncının artışı sebebiyle sol ventriküle bası oluşur. Böylece oluşan D shaped septum bulgusu önemli bir patolojik bulgudur. Normal sağ ventrikül apikal kontraksiyonuna rağmen sağ ventrikül serbest duvarının hipokinezisi Mc Connell bulgusu olarak adlandırılır. Sağ boşluklarda ortaya çıkan basınç artışı neticesinde triküspit kapakta yetmezlik ortaya çıkar. Apikal dört boşluk penceresinden triküspit kapak görüntülenir. Prob hafif mediale yer değiştirilip açı verilerek modifiye apikal pencere elde edilir. Ultrasonografi cihazının Renkli Doopler özelliği açılır. İmleç triküspit kapaktaki geriye kaçışın en güçlü olduğu alana getirilir. Pulse Wave Doppler özelliği kullanılarak triküspit yetmezlik akım hızı ölçülür. Cihaz otomatik olarak basınç ölçümü yapar. Ölçülen bu değere sağ atrium basıncı eklenerek pulmoner

arter basıncı tespit edilir. Sağ atrium basıncı inferior vena kavanın solunumsal kollabsına göre tahmini olarak değerlendirilebilir. Pulmoner arter basıncının yüksekliği pulmoner emboli tanısını destekler bir bulgudur.

Tüm bu bulguların yanında akut pulmoner emboli tanısında 60/60 bulgusu adı verilen değerli bir bulgu da mevcuttur. Daha önce anlatılan pulmoner arter basıncının ölçülmesi ile bu değerin 60 mmHg nın üzerinde olması veya parasternal kısa aks penceresi aortik kapak düzeyinde görüntülenebilen pulmoner kapak akımının akselerasyon zamanının 60 milisaniyenin altında olması akut pulmoner emboliyi destekler.

Sonuç olarak yatak başı transtorasik ekokardiyografi masif pulmoner emboli tanısında ve kritik hastada trombolitik kararında çok önemli bir tetkiktir.

ACİL KALP KAPAK PATOLOJİLERİ

Dr. Adnan YAMANOĞLU, İzmir Atatürk Eğitim ve Araştırma Hastanesi Acil Tıp Kliniği, İzmir

Kapak patolojileri normal kardiyak fizyolojiyi bozarak, bulundukları taraf kalp yetmezliklerini taklit edebilen ve zeminde var olan kalp yetmezliği semptomlarını agreve edebilen patolojilerdir. Bu patolojilerin acil servis hastalarında tanınması, altta yatan akut gelişmiş aort diseksiyonu, endokardit gibi acil patolojilerin erken tanınmasını sağlayabilir. Ayrıca tesbit edilen aort stenozu gibi bir tablo hastanın göğüs ağrısı veya senkop nedenini ortaya çıkarabilir. Özellikle sol taraf kapak patolojileri, uzun süre devam ettiğinde kalp fonksiyonlarını düşürerek kalp yetmezliği tablosuna neden olabilir. Bu nedenle kapak patolojilerinin ciddi sol kalp disfonksiyonu yapmadan saptanması ve onarılması bu hastalar için hayat kurtarıcı olabilir.

Kapak Patolojilerinin Ekokardiyografik Olarak Ölçülmesi ve Derecelendirilmesi

Mitral stenoz; Etiyolojide %85 romatizmal kapak hastalıkları, %13 stenotik anuler kalsifikasyonlar başı çeker. Mitral darlığı, ekokardiografik olarak gri skalada Planimetrik yönyemle, Dubleks doppler ölçüm yöntemleriyle de Maksimum-ortalama basınç gradienti ölçümleri ve Basınç yarılanma zamanı (PHT) ile değerlendirilebilir.

Mitral yetmezlik; Etiyolojisinde mitral kapak prolapsusu, romatizmal kalp hastalıkları, dejeneratif hastalıklar, endokardit, ilaçlar gibi nedenler yer alır. Mitral yetmezliği ekokardiyografik olarak Proksimal izovolemik yüzey alanı ölçümü, Vena kontrakta (kaçak boynu) ölçümü, jet alanı ve jet boyu ölçümü ile yapılabileceği gibi yaygın olarak da görsel olarak yapılmaktadır.

Aort stenozu; Etiyolojisinde başata Kalsifik- dejeneratif hastalıklar olmak üzere, Konjenital-malformatif bozukluklar ve Romatizmal kalp hastalıkları yer almaktadır. Ekokardiyografik olarak Planimetrik metodla, Basınç gradienti ölçümü ile veya Hız (Velocity) ölçümü ile aort stenozunu değerlendirmek mümkündür.

Aort yetmezliği; Etiyolojisinde Dejeneratif hastalıklar, Konjenital kapak hastalıkları, Romatizmal kapak hastalıkları, Endokardit ve aort diseksiyonuna sekonder Aortik dilatasyon yer alır. Aort yetmezliği ekokardiyografik olarak Proksimal izovolemik yüzey alanı ölçümü, Vena kontrakta (kaçak boynu) ölçümü, jet alanı ve jet boyu ölçümü ile yapılabileceği gibi yaygın olarak da görsel olarak yapılmaktadır.

PNÖMONİ TANISINDA ULTRASONOGRAFİ

Dr. Funda Karbek AKARCA, Ege Üniversitesi Acil Tıp Anabilim Dalı, İzmir

Ultrasonun acil tıpta tanı koymadaki yeri giderek artmaktadır. Bunlardan biri de son yıllarda alveolar konsolidasyonun tanısında ultrason kullanımına yönelik birçok çalışma bulunmaktadır. Ancak alveolar sendrom denildiğinde tek tanı pnömoni değildir. Pnömoninin yanı sıra pulmoner kontüzyon, pulmoner enfaktüs ve atelektazinin ayrımının yapılması gerekmektedir. Bu ayrımda klinik öykü ve fizik muayenenin katkısı aşikardır. Buna karşın bu çalışmalar değerlendirildiğinde ultrason eşlikli pnömoni tanısı koymak için öne çıkan beş sonografik bulgu mevcuttur.

Bu bulgular; doku benzeri sendrom, (hepatizasyon), hava bronkogramları, sıvı bronkogramları, plevral efüzyon ve plevral hatta düzensizlikler olarak sıralanmaktadır. Doku benzeri sendrom iki ana başlıkta incelenmektedir. Birincisi karaciğer dokusuna benzer görüntü verdiği için hepatizasyon olarakta adlandırılan tüm lobun konsolide olduğu durumdur. Diğer, ise tüm dokunun kapsanmadığı yani parsiyel tutulumla seyreden shred (paçavra) bulgusudur.

Pnömoni Atelektazi ayrımında da temel rol oynayan hava bronkogramları diğer bir bulgudur. Bu bronkogramlar statik ve dinamik olmak üzere ikiye ayrılır. Temel fark solunumla bronkogramlar içinde hareketin gözlemlenmesidir. Eğer dinamik bronkogram saptanıyorsa ön planda pnömoni lehine karar verilebilir. Lichtenstein'in 2009'da Chest'te yayınladığı makalesinde dinamik bronkogram 1mm üzerinde hareketli, hiperekojen görünümde olan artefaktlar olarak tanımlanmıştır. Bu görüntü havayollarının açık olduğunu göstermektedir.

Sıvı bronkogramları parankim dokusu içinde ortaya çıkan bronkogram görüntülerinin içinde anekoik yapı olmasıdır. Çoğu çalışmada primer değerlendirme kapsamında olmada da özellikle pediatrik gruptaki çalışmalarda öne çıkmaktadır.

Diğer bulgular pnömoniye özgü olmamakla beraber katkıları belirgindir. Plevral efüzyon un ultrasonografik tanımlaması 1967'lere dayanmaktadır. Diyafragma hattı üzerinde saptanan anekoik yapı lineer problar görüntülenmesi oldukça kolaydır. Ancak pnömoni tanısı özelinde değerlendirildiğinde sıvının miktarı tanısal amaçlı değerinden bahsedilmektedir. Eğer konsolide alanın etrafındaki sıvı miktarı fazlaysa burada ön planda atelektatik efüzyon düşünülmelidir. Ancak efüzyon miktarı konsolide alandan azsa parapnömonik efüzyon olarak değerlendirmek gerekmektedir. Son olarak sıvı miktarı konsolide alanla eşitse ek bulgulardan ve klinik parametreleri kullanmak uygun

olacaktır. Dinamik hava veya sıvı bronkogram varlığı ya da plankton bulgusu denen anekoik sıvının içinde hipoekoik yapıların ayırt edildiği bulguların saptanması tanı aşamasında önemlidir.

2015'te Jordan ve ark. Critical Care Medicine dergisinde yayınladıkları 274 hastalık çalışmada 144 konsolidasyon hastasının 54'ünde (%20) efüzyon saptanmıştır. Bu çalışmada dört bulgu pnömoni tanısında istatistiksel olarak anlamlı bulunmuştur. Bilateral efüzyon (p=0,02), kompleks plevral efüzyon (p=0,04), shred (paçavra) bulgusu (p=0,02) ve konsolidasyon-plevral efüzyon oranı>1 (p=0,003) dir. Bu veriler yaş, cinsiyet ve ağırlığa göre regresyon analizi yapıldığında kompleks plevral efüzyon OR 28,37 (%95; 1,15-697,14), konsolidasyon-plevral efüzyon oranı>1 OR 23,2 (%95; 3,22-164,76) öne çıkmaktadır.

Son yıllarda yapılan birçok çalışmada ultrasonun düz grafiye üstünlüğü gösterilmiş durumdadır. Yine 2014'te yapılan bir meta-analiz ultrasonun tanı koymadaki etkinliğini kanıtlar niteliktedir. 2726 makale taranmış ve analiz için 10 çalışma uygun bulunmuş ve görülmüş ki; Ultrasona harcanan süre en fazla 13 dakika, sensitivite %94, spesivite % 96 olarak saptanmıştır. Sonuç olarak ultrason pnömoni tanısında etkin bir şekilde kullanılabilmektedir.

AKUT SOLUNUM YETERSİZLİĞİ TANISINDA ULTRASONOGRAFİ: KOAH-KKY-ARDS

Dr. Nurdan ACAR, Eskişehir Osmangazi Üniversitesi Acil Tıp Anabilim Dalı, Eskişehir

Özellikle yaşlılarda dispnenin çok faktörlü (sık komorbidite) olması, yaşlılardaki kognitif ve fizik eksiklikler, tanısının karmaşık olması, ayrıca, çoklu organa yönelik (plevra-pulmoner, kardiyak, kaval ve ilio-femoral) nedenlerle detaylı inceleme gerektirmesi nedeniyle dikkatli davranmak gerekir. Acil ultrason kullanımı ile dispne tanısı koymak "uygun"dur

Dispnenin ayırıcı tanısı:

- Solunumsal (trakeal, bronşiyal, pulmoner, plevral),
- Kas-iskelet (travma, nöromüsküler hast, obesite, sarkopeni),
- Dış basılar (plevral efüzyon, toraks içi kitleler, hiatal herni),
- Kardiyak,
- Hematolojik (anemi, torakal kitleler),
- Metabolik (asidoz),
- Psikojeniktir.

Dispnenin değerlendirmesinde akciğer ultrasonunun özellikleri:

- İnvaziv değil- iyatrojenik riski yok
- Yatakbaşı (point-of-care), her yerde yapılabilir.
- Tanı koymada (ör: plevral efüzyon),
- Girişim yapmada (ör: torasentez),
- Plevra yakınındaki lezyonları tanımlamada (tiplendirme hariç),
- Göğüs duvarı, kalp, venöz sistem değerlendirmesi ile tanı koymada/dışlamada üstün.

Akciğer ultrasonunun özellikle yararlı olduğu durumlar plevra ve plevranın hemen altındaki akciğer değişiklikleri (plevral effüzyon), konsolidasyonlar (pnömoni, pulmoner enfarktüs, benign ya da malign neoplazmlar, atelektazi), intersitisyel akciğer hastalıkları, akciğer ödemi ve pnömotorakstır.

Akciğer ultrasonu yaparken gerekli ekipman mikrokonveks ya da konveks almaç (3.5-5 MHz)- plevra ve subplevral boşluk için, 7-15 cm derinlik ve gain %55 olması önerilir. Harmonik ayarın yararı yoktur.

Artefaktların silinmemesi önemlidir. Ultrasonla plevral-pulmoner yüzeyin %70'i görülebilir. Toraks duvarı için lineer almaç (8MHz üstü), B-mod, M-mod kullanılır. Tüm incelemeler longitudunal olarak yapılır.

Göğüs kafesinde incelenecek, görüntü alınacak penceler BLUE protokolde tanımlanan şeklide kolayca belirlenebilir.

ARDS'yi kardiyojenik pulmoner ödemden ayıran bulgular:

- Plevral kayma hareketi azalması ya da olmaması,
- Anterior subplevral konsolidasyonlar,
- Aralarda normal parankimin seçilebilmesi "spared area"
- Kalınlaşmış fragmante plevra
- B çizgileri homojen dağılmaması ve
- Klinik özelliklerdir.

Zanobetti ve ark. nın yaptığı (Point-of-Care Ultrasonography for Evaluation of Acute Dyspnea in the ED. ileriye dönük, kör, gözlemsel çalışmada 1 yıl boyunca 18 yaş üzeri, travmatik olmayan ve hastaneye yatırılan dispneli 2683 hasta analiz edilmiş. Ultrason yapan hekimler 80 saatlik ders almış, 150 eko, 150 akciğer ultrasonu uygulamasını tamamlamış, en az 2 yıllık deneyimi kazanmışlar (ACEP yeterlik kriterleri). Tüm hastaların vital bulgularına bakılmış, öykü, fizik muayene, 12 derivasyon EKG'si yapılmış. Kontrol grubuna geleneksel tedavi uygulanmış (Akciğer grafisi, toraks BT, kardiyolog-eko, lab, AKG). Klinik endikasyona göre, ort tanı koyma süresi 186+-72 dk olarak ölçülmüş. Çalışma grubuna ise PoCUS yapılmış (kalp yetmezliği, akut koroner sendrom, pnömoni, plevral efüzyon, perikardiyal efüzyon, KOAH/astma, pulmoner sembolizm, pnömotoraks, ARDS/ALI, diğer). Bu gruba endikasyona göre akciğer, ekokardiyografi,inferior vena kava ultrasonu eklenmiş. Çalışma grubunda ultrason ortalama yapılma süresi 7+-2 dk ve ortalama tanı koyma 24+-10 dk bulunmuş. Gold standart tanı olarak taburculuk tanısını almışlar.

Konkordans değerleri optimal: 0.8< k < 1, iyi: 0.6< k < 0.8, orta: 0.4< k <0.6, kötü: 0< k < 0.4 olarak değerlendirildiğinde çalışmanın genel konkordansı "iyi" k= 0.71 olarak bulunmuş.

Sonuç olarak,

- Kalp yetmezliği için ultrasonla tanı koyma rutin acil servis tanısına göre
- belirgin sensitif (%88, %77, p< .001)

- daha spesifik (%96, %98, p< .001)
- Akut koroner sendrom, pnömoni, plevral efüzyon, perikardiyal efüzyon, pnömotoraks tanılarını koymada her iki yöntemin sensitivite ve spesifisite farkı yok
- KOAH/astma ve pulmoner emboli tanısı koymada sensitivite ve spesifisite ultrason grubu için "inferior" özelliktedir.

Özet

- İyi bir öykü ve iyi bir fizik muayenenin en önemli yardımcısı yatakbaşı ultrasondur.
- Yaygın B çizgileri akciğer ödemini destekler (BLUE B).
- Düzensiz yaygın B çizgileri, arada korunmuş alanlar, konsolidasyonlar, kalınlaşmış plevra daha çok ARDS'de görülür (BLUE AB).
- Ultrason mini-BT, hatta daha iyisidir (Lichtenstein).
- Ultrason lüks değil, gerekliliktir.

DİYAFRAM VE PLEVRAL PATOLOJİLERDE ULTRASONOGRAFİ

Dr. Burcu AZAPOĞLU, Fatih Sultan Mehmet Eğitim ve Araştırma Hastanesi, Acil Tıp Kliniği, İstanbul

Diyafram, toraks boşluğunu abdominal kaviteden ayıran, kas ve fasyadan oluşan, kubbe şeklinde bir yapıdır. Diyaframın torakal yüzünü parietal plevra, abdominal yüzünü periton örter. İki bışluğu ayıran diyafram önemli inspiratuar kaslardan biridir. İnspirasyon sırasında kasılarak düzleşir ve bu sayede toraks boşluğunun hacmini arttırır ve plevral basıncı düşürerek alveollere hava dolmasını sağlar. Ekspiryumda ise diyaframın gevşemesi ile intratorasik basınç artar. Diyafram, istirahat solunum esnasında 1-2 cm, derin inspiryumda ise 5-10 cm kadar vertikal yönde hareket eder.

Ses dalgaları için iyi bir yansıtıcı olan diyafram ultrasonografide ekojen bir bant halinde görülür. Diyafram disfonksiyonu müsküler distrofi, santral sinir sistemi ve frenik sinir yaralanmalarında gelişebilir. İnceleme için 3-5 Mhz, phase array ve 7-12 Mhz lineer prob kullanılır. Diyafram fonksiyonunun değerlendirilmesinde 2 yöntem tanımlanmıştır.

1. Solunum sırasında diyafram kasılma ve gevşeme periyodlarının B-modda izlenmesi, M modda diyafram hareketinin (**dome excursion**) ölçülmesi:

- Sağda subkostal yaklaşımda prob midklavikuler çizgi ile ön aksiller çizgi arasına, Solda prob ön ve orta aksiller hat arasında subkostal bölgeye ya da alt interkostal aralığa yerleştirilir.
- Diyafram görüldükten sonra tidal volüm, derin inspiryum ve hastaya sniffing manevrası yaptırıldıktan sonra B ve M modda hareketler incelenir ve ölçüm yapılır Diyafram paralizisinde solunum sırasında diyaframın hareketsiz olduğu veya paradoksal hareket olduğu saptanabilir. İstirahat solunum sırasında sağ diyafram: 1.8 ±0.3 cm, sol diyafram 1.8 ± 0.4 cm vertikal hareket eder. Derin solunumda Sağ diyafram 6.6 ±1.3 cm Sol diyafram 7.3 ±1 cm vertikal hareket eder.

2. **Apposition Zone'da** (alt kotun batınla birleştiği nokta**) diyafram kalınlık** ölçümü

- İnceleme supin pozisyonda lineer probun orta midklavikular hat ile ön aksiller hat arasında 8. interkostal aralıktan, göğüs duvarına dik şekilde yerleştirilmesiyle yapılır.
- B modda, diyafram interkostal kasların altında iki hiperekojen plevra yaprağın arasında (plevral ve peritoneal) hipoekojen kas dokusu şeklinde görülür. Sağ diyafram Erkekte FRC: 3.8+–1.5mm, kadında FRC : 2.7+–1mm
- Diyaframın ultrasonografik incelemesindebir takım kısıtlılıklar söz konusudur. Diyafram kalınlığı farklı interkostal aralıklarda farklı değerlerde ölçülür. Diyafram kalınlığı FRC ve TLC arasında

farklılık gösterir Geçirilmiş batın ya da torasik cerrahi diyafram hareketini etkileyebilir. Kalıcı MV diyafram hareket ve kalınlığını etkiler, Hemi- diyafram hareketi iki taraf arasında fark gösterebilir.

TRANSKRANİYAL DOPPLER ULTRASONOGRAFİ

Dr. Ali ÜNAL, Akdeniz Üniversitesi Nöroloji Anabilim Dalı, Antalya

Transkraniyal Doppler (İngilizcesi'nin akronimi TCD) 1982 yılında Rune Aaslid tarafından geliştirilen ve düşük frekansta (genellikle 2 mHz) "pulsed-wave" problar kullanılarak beynin bazal arterlerinin değerlendirilmesi yöntemidir. Geliştirildiği dönemde Doppler ile elde edilen bilgilerin akım spektrumuna dönüştürülmesi sonrasında kan akım hızı ve spektrumu değerlendirilirken, sonradan parlak ya da gri mod (İngilizcesi bright mode: B-Mode) ile parankim incelemesi ve renk kodlanması (İngilizcesi color coded: CC) eklenmesi ile cihazlar ve kullanım alanları genişlemiştir. Kullanılan ultrasound probuna göre cihazlar dupleks ve dupleks olmayan cihazlar şeklinde ikiye ayrılabilir. Sadece Doppler inceleme yapılan dupleks olmayan cihazlar; klasik TCD ve Power-M mode TCD' dir. B-Mode inceleme, renk kodlaması ve Doppler incelemeyi birlikte yapan dupleks cihazlar ise transkraniyal renk kodlu dupleks (İngilizcesi; transcranial color-coded duplex - TCCD) şeklinde isimlendirilmektedir.

Klasik TCD de Doppler bilgileri işlenir ve sadece spektrum elde edilip değerlendirilir. Bu inceleme yönteminde beynin bazal arterleri, prob yönü, akım yönü, inceleme derinliği, kompresyon testleri ile ayırt edilmeye çalışılır. Bu nedenlerle iyi anatomi bilgisi, üç boyutlu hayal edebilme ve ileri uzmanlık isteyen bir incelemedir. Bu cihazlara sonradan eklenen Power-M mod inceleme ile 6 cm' lik alandaki tüm akım sinyalleri değerlendirilerek arter ayırt etmede kolaylık sağlanmıştır. TCCD incelemede ise B-mod değerlendirme ile beyin parankimi, özellikle de orta hat yapılar izlenebildiği, üzerine renk kodlandığında beynin bazal arterleri görülebildiği için arter tanımlamada kolaylık getirmektedir. Doppler örneklem alanı istenilen arter üzerine direkt olarak yerleştirebilmektedir. TCCD' nin TCD' ye bu şekilde avantajları olmasına rağmen diğer incelemelere ayrılan kısım nedeniyle Doppler gücü klasik TCD' ye oranla düşük kalmaktadır. Diğer bir önemli fark ise TCCD yapan birçok cihazın uzun süreli monitörizasyon, emboli saptanması, emboli ayırılması gibi yeteneklerden yoksun olmasıdır. Ayrıca klasik TCD cihazlarında birden fazla Doppler örneklem alanı açılıp, aynı anda farklı arterler ya da aynı arterin farklı derinlikleri incelenebilirken TCCD cihazları bu yetenekten mahrumdur. Tüm bunlardan anlaşılacağı üzere rutin poliklinik şartlarında pratik uygulama açısından TCCD daha kullanılır bir seçenekken, akademik çalışma açısından TCD uygun bir seçenek olabilir.

TCD ve TCCD kafatasının ses dalgalarının geçmesine izin verdiği sonik pencere denilen bölgelerden yapılır. Sonik pencereler Transtemporal, transorbital ve transforaminal pencerelerdir

Transtemporal pencereden terminal internal karotis arter (İngilizcesi'nin akronimi ICA) , orta serebral arter (İngilizcesi'nin akronimi MCA), anterior serebral arter (İngilizcesi'nin akronimi ACA), anterior kominikan arter (İngilizcesi'nin akronimi ACoA), posterior serebral arter (İngilizcesi'nin akronimi: PCA) p1 ve p2 segmentleri, posterior kominikan arter (İngilizcesi'nin akronimi PCoA) değerlendirilebilir. Transorbital pencereden oftalmik arter (OA), ICA sifon kısmı ve PCoA incelenir. Suboksipital pencereden ise vertebral arterlerin (VA) son kısımları ve baziller arterin (BA) proksimal 2/3 kısmı değerlendirilir.

TCD ve TCCD intrakranial veya ekstrakraniyal arter darlık veya tıkanıklık değerlendirilmesinde, trombolitik tedavi sırasında rekanalizasyon takibinde, anevrizmal subaraknoid kanama (SAK) hastalarında vazospazm değerlendirilmesi ve takibinde, beyin ölümü tanısının desteklenmesinde, patent foramen ovale (PFO) ve sağ-sol şant saptanmasında, emboli saptanması ve sayılmasında, vazomotor reaktivite değerlendirilmesinde, koroner veya karotis cerrahi sırasında monitörizasyon amacıyla, orak hücre anemi hastalarının semptom çıkarma olasılığının saptanmasında öngörücü ve tedavi planında kullanılmaktadır. Bunun dışında transkraniyal B-mod ultrason, Parkinson hastalığı gibi spesifik durumlarda parankim görüntülemede substansia nigra ekojenitesi değerlendirilmesi kullanılmaktadır.

ULTRASONOGRAFİDE GÜNCEL UYGULAMALAR

Dr. Yunus Emre ÖZLÜER, Adnan Menderes Üniversitesi Tıp Fakültesi Acil Tıp AD, Manisa

Teknolojik gelişmeler sonucunda ultrasonografi cihazlarının giderek küçülmesiyle hekimlerin acil servis içindeki manevra kabiliyetleri, doğru tanı koyma ya da dışlama oranları artmıştır. Cihaz boyutlarındaki küçülme ayrıca ultrasonografinin hastane öncesi evreye indirilmesine sebep olmuştur. Henüz ülkemizde olmasa da Amerika Birleşik Devletleri gibi ülkelerde ultrasonografi paramedikler tarafından yaygın bir şekilde kullanılmaya başlanmıştır. Bu sayede, hastalar hastane öncesi evrede daha doğru tanılar alarak, kendileri için uygun olan sağlık bakımını alabilecekleri donanımlı merkezlere taşınmaktadır. Böylece önemli bir zaman tasarrufu yapılarak mortalite ve morbiditenin azaltılmasına katkı sağlamak amaçlanmaktadır.

Son yıllarda, yapılan ultrasonografik incelemeler gerçek zamanlı şekilde uzaktaki bir kullanıcıyla paylaşılabilir hale gelmiştir. Bu sayede, hastane öncesi evrede, transport esnasında elde edilen ultrasonografik görüntü ve videolar hastanın gitmekte olduğu hastanedeki hekimi ile paylaşılarak hekimin hastayı çok daha erken şekilde değerlendirebilmesine ve hastanın acil müdahalesi için gereken hazırlıkların hasta acil servise ulaştığında bitmiş olmasına imkân tanımıştır.

İntraosseöz iğneler hayat kurtarıcı olabilen, hastalarda hızlı bir şekilde vasküler erişimi sağlayan aletlerdir. Bununla birlikte obezite ya da anatomik bozuklukları olan hastalarda iğnenin yerinin doğrulanması gerekebilir. Ultrasonografi ile yerleştirdiğiniz intraosseöz iğnenin yerini, yerleştirilen iğneden yapılacak salin ile hızlı bolus sırasında ultrasonografide beyaz renkte görülen kemik korteksinin altında Doppler dalgalarının saptanmasıyla iğnenin doğru yerde olduğu anlaşılabilir. Bu inceleme transvers ya da longitüdinal düzlemde yapılabilir.

İnternal juguler ya da subklavyen venden yerleştirilen santral venöz kateterlerin yerinin doğrulanmasında da yukarıdaki doğrulama yöntemine benzer bir teknik kullanılabilir. Bu teknikte, santral venöz kateter yerleştirildikten sonra, kateter lümeninden hızlı bir şekilde gönderilen 10 ml salinin subksifoid dört boşluk penceresinde ilk önce sağ atriyumda sonra da sağ ventrikülde girdap bulgusunu oluşturması izlenmektedir. Hızlı atriyal girdap bulgusu adı verilen bu bulgu, santral venöz kateterin ucunun yerinin doğrulanmasındaki sensitivitesi %100, spesifitesi %94 dolaylarındadır.

Son dönemde hayatımızda daha çok yer işgal eden Aortanın Resüsitatif Endovasküler Balon Oklüzyonu (REBOA) özellikle gövde gibi komprese edilemeyen bölgelerden kaynaklanan masif hemorajilerde veya abondan gastrointestinal sistem kanaması, plasenta akreta gibi hayatı tehdit eden

kanamaların yönetiminde torakotominin alternatifi olarak giderek artan sıklıkla gerçekleştirilmektedir. Bu teknikte, aorta 3 bölgeye (zone) ayrılarak, ucunda kompliyan bir balon bulunan özel bir kateter femoral arterden girilerek aorta içerisinde ilerletilip uygun endikasyonu olan bölgeye yerleştirildikten sonra kateterin ucunda yer alan balon şişirilerek aortadaki distale giden kan akımı durdurulabilmektedir. Ultrasonografi REBOA'da sadece vasküler erişim sağlanırken değil, kateter ucunun doğru bölgeye yerleştirildiğinden emin olmak amacıyla da kullanılmaktadır.

Özellikle AHA 2015 kılavuzunda kendine yer bulan Ekstrakorporeal CPR kavramı klinik pratiğimize girdikçe ultrasonografinin ECPR'un ayrılmaz bir parçası olduğu görülmüştür. Ekstrakorporeal Membran Oksijenizasyonu (ECMO) öncesi evrede hastanın ECMO adayı olup olmadığının değerlendirilmesinde (Örneğin, ARDS tanısında kullanılan Berlin Kriterleri içinde yer alan sol atriyum basıncı ölçümü) kullanılmaya başlanmaktadır. Bunun dışında ECMO kanüllerinin yerleştirilmesi, kanülllerle ilgili oluşabilecek komplikasyonların yönetimi, resirkülasyonun değerlendirilmesinde de ultrasonografi kullanılması neredeyse şarttır diyebiliriz. Özellikle veno-arteriyel ECMO'ya bağlı hastalarda ECMO pompasının dönüş hızı hastanın kardiyak output'una göre ayarlanmaktadır. Kardiyak output birçok yolla hesaplanabilirse de en güvenilir yöntem ekokardiyografik ölçümlere dayanmaktadır. Ekstrakorporeal desteğin kesilmesi ile ilgili ayrılma (weaning) kriterleri arasında ileri ekokardiyografik ölçümler bulunmaktadır. Hastaların ECMO'dan ayrıldıkları post-ECMO dönemde de kanülasyona bağlı oluşabilecek psödoanevrizma, derin ven trombozu ve arteriyovenöz fistül araştırılmasında da ultrasonografi majör rol oynamaktadır.

Pnömotoraksın yatak başı tanısında yıllardır B ve M modları kullanılmaktadır. Literatür tarandığında Doppler ve doku Doppler modlarının pnömotoraks tanısındaki yeri araştırılmaya başladığı görülmektedir. Bu kouyla ilgili kliniğimizde yapılan bir çalışmada, pnömotoraks tanısı koymada Doku Doppler ultrasonografinin spesifitesinin M-modda izlenen barkod bulgusu ile aynı olduğu (%93) olduğu ortaya konmuştur. Yakın dönemde yayımlanan Kardiyak Arrest Resüsitasyonunda Transözofageal Ekokardiyografi (TEE) Kılavuzu ile resüsitasyonda TEE'nin transtorasik ekokardiyografiye (TTE) göre üstünlükleri ortaya konmuştur. Bu üstünlüklerden bahsetmek gerekirse; kardiyak kompresyon esnasında TTE'de yaşanan görüntü elde etme ile ilgili zorluklar (obezite vb.) TEE'de yaşanmamaktadır. Resüsitasyon başlangıcında TEE probunun özofagusa yerleştirilmesi ile bir anlamda iki boyutlu görsel bir kalp monitörizasyonu sağlanmaktadır. Böylece yapılan kardiyak kompresyonların sol ventrikül üzerindeki etkinliğinin izlenebilmesi kardiyak kompresyon, dolayısıyla da CPR kalitesini artırmaktadır. Ayrıca, resüsitasyonun nabız kontrolü aşamasında nabız palpasyonu için zaman harcanması da önlenebilmektedir. Ritim hakkında kararsız kalınan durumlarda (Asistoli? Nabızsız elektriksel aktivite? Ventriküler fibrilasyon?) da TEE öenmli bilgiler sağlayabilmektedir.

VOLÜM DURUMUNU DEĞERLENDİRMEDE İNFERİOR VENA KAVA VE İNTERNAL JUGULER VEN ULTRASONOGRAFİSİ

Dr. Turgay Yılmaz KILIÇ, Tepecik Eğitim ve Araştırma Hastanesi Acil Tıp Kliniği, İzmir

Acil servis hastalarında tanı ve tedavi eş zamanlı yapılır. Bu hastalarda volüm durum tahmini önemlidir. Optimum sıvı dengesi bozulduğunda hipovolemi (hipotansiyon, şok, hipoperfüzyon) veya hipervolemiye (ödem, konjesyon, bozuk oksijenizasyon) ait bulgular ortaya çıkabilir. Acil servise başvuran hastaların birçoğunda volüm durumunu tahmin etmede öykü, fizik muayene ve laboratuar bulguları yardımcı olmakla birlikte özellikle kısıtlı anamnez, çoklu ilaç kullanan, komorbid hastalıkları olan hastalar ile hipovolemi ve hipervolemi bulgularının eş zamanlı olduğu hastalarda yeterli olamamaktadır. Bu durumda eldeki statik verilerin dinamik veriler ile desteklemesi gereklidir. İnferior vena kava ultrasonografisi volüm durumu ve sıvıya yanıtın değerlendirilmesi ile sağ atriyal basıncın hızlı ve non-invazif şekilde belirlenmesi için kullanılan dinamik bir yöntemdir. Spontan solunumda ekspiryum sırasında genişlerken inspiryumda ise çapı küçülür.

İnferior vena kava kollapsibilite indeksi ([(IVKeks-IVKins)/IVKeks]) spontan solunumu olan ya da entübe ancak solunumun hasta tarafından tetiklendiği durumlarda sıvı yanıtlılığını değerlendirmek amaçlı kullanılabilir. İnferior vena kava tam kollabe veya %50'den fazla kollabe oluyorsa hastanın muhtemelen sıvı yanıtlı olduğu kabul edilir. Ancak sağ kalp yetmezliği bulguları olan hastalar ile akut astım krizinde ve tansiyon pnömotoraks hastalarında ek görüntülemelere ihtiyaç vardır.

Volüm durumunun non-invazif değerlendirilebildiği bir diğer dinamik yöntem ise internal juguler ven ultrasonografisidir. Genellikle inferior vena kava değerlendirilemediğinde tercih edilir. Kollapsibilite indeksi %50'den fazla olan hastaların muhtemelen sıvı yanıtlı olduğu kabul edilir. Bir diğer yöntemde ise yükseklik / genişlik oranının artmış olması durumunda yükseklikle orantılı olarak santral venöz basınçta da artış olacağı kabul edilmektedir. Düzeltilmiş longitudinal internal jugüler ven uzunluğu yönteminde ise sternal açıdan itibaren total kollabe olduğu yere kadar olan uzunluğun üzerine +5 cm eklenmesi ile edlde edilen değerin santral venöz basıncı gösterdiği belirtilmektedir. Özetle volüm durumu tayininde hiçbir parametre tek başına yeterli değildir ve statik yöntemler dinamik yöntemler ile desteklenmelidir.

KAROTİS ULTRASONOGRAFİSİ VE PASİF BACAK KALDIRMA TESTİ

Dr. Murat YEŞİLARAS, Tepecik Eğitim ve Araştırma Hastanesi Acil Tıp Kliniği, İzmir

Kritik hastalarda sıvı dengesinin uygun şekilde sağlanması hayati öneme sahiptir. Birçok hastada öykü, yaşamsal bulgular, klinik bulgular hastanın intravasküler hacminin eksik veya fazla olup olmadığı konusunda bilgi verir. Bunlara ek olarak ultrasonografi ile inferior vena kavanın solunumsal değişiminin gözlemlenmesi intravasküler volüm durumunun tahmininde klinisyenlere yarımcı olabilir.

Acil serviste kritik hastalarda akut gelişen ve sebebi belli olmayan hastalık, hastanın baseline yaşamsal bulguları ve volüm durumunun bilinemiyor oluşu, çoklu ilaç kullanımının mevcut olması, ek komorbid hastalıkları intravasklüre sıvı durumunun tespitini zorlaştırmaktadır. Bu hastalarda hipovolemi ve hipervolemi bulguları çoğunlukla birlikte olmakta bu klinisyenin sıvı dengesini sağlamaya yönelik girişimlerinin hatalı olabilmesine neden olabilmektedir. Ek olarak efektif intravasküler hacmi az olan bir hastada sıvı uygulamak her zaman hemodinamik dengede iyileşmeye neden olmayabilir. Tüm bu etkenler nedeniyle hastaların intravasküler sıvı durumunun ve sıvı yanıtını değerlendirmek için yeni dinamik ölçümlere ihtiyaç duyulmuştur.

Sıvı yanıt testi bu amaçla sıkça kullanılan bir yöntemdir. Hastalara ortalama 500 mL sıvının hızlı bir şekilde uygulanması sonrası kardiyak outputun artması hastanın sıvı yanıtının olduğunu gösteren önemli bir belirteçtir. Pasif bacak kaldırma testi de sıvı yanıt testi kadar güvenilirdir. Ek olarak gerçekte hipervolemik olan bir hastaya sıvı uygulanma riskinden kaçınılmış olunur. Kardiyak output artışı biyoempedans ölçümlerine dayanan özel cihazlar ile yapılabildiği gibi yatakbaşı ultrasonografi ile de ölçülebilmektedir. Yakın zamanda yapılan araştırmalarda ana karotid arter kan akış debisi kardiyak output ile iyi derecede koreledir. Ek olarak kritik hastalarda ana karotid ölçümleri daha kolaydır.

Bu ölçümlerden biri solunum siklusu ile ana karotid arter tepe akım hızındaki değişimdir. Bu ölçüm herhangi bir sıvı uygulaması veya pasif bacak kaldırma testi yapılmaksızın inspirasyon ve eksipirasyon sırasında kalbe gelen kan miktarının farklı oluşuna dayanmaktadır. Ana karotid tepe akım hızında yaklaşık %12'lik artış hastanın sıvı uygulamasına olumlu yanıt vereceği şeklinde öngörü oluşturmaktadır.

Diğer yöntemler ise ana karotid düzeltilmiş akış hızı ve ana karotid arter debisidir. Bu iki ölçüm de sıvı uygulaması veya pasif bacak kaldırma testi öncesi ve sonrası uygulanır. Önceki ve sonraki ölçümler arasındaki farka göre sıvı yanıtı değerlendirilir. Karotid debide %20'den fazla artış, düzeltilmiş karotid akış hızında 20 ms'lik kısalma sıvı yanıtının olacağına dair ön görü oluşturabilir.

KADIN PELVİK SİSTEM ACİL PATOLOJİLER

Dr. Ülkü Turpçu ERİTMEN, Özel Ereğli Anadolu Hastanesi Radyoloji Birimi, Zonguldak

Kadınlarda akut pelvik ağrıya, jinekolojik nedenler dışında üriner ya da gastrointestinal sisteme ait organların hastalıkları da neden olabilir. Gebe olmayan kadınlarda en sık pelvik ağrı nedenleri pelvik inflamatuar hastalık (PİH), fonksiyonel over kistleri, over endometriomaları ve adneks torsiyonudur. Akut pelvik ağrı ile başvuran hastaların görüntülenmesinde ultrasonografi (US) ilk tercih edilen görüntüleme yöntemi olmalıdır. Transvajinal ve transabdominal US incelemesinde uterus, tuba uterinalar ve overlerin gri skala bulgularının yanında, Doppler US ile bu yapıların vaskülaritesi değerlendirilir.

Akut Pelvik Ağrının Jinekolojik Nedenleri

Over Kistleri

Over kistleri en sık akut pelvik ağrı nedenidir. Overde yer alan kistler, follikül kistleri, korpus luteum kisti, hemorajik kist ve endometrioma olarak sınıflandırılır. Follikül ve korpus luteum kistleri fonksiyonel kistler olarak adlandırılır. Fonksiyonel kistler içlerine kanadıklarında ya da rüptüre olduklarında akut pelvik ağrıya neden olurlar. Hemorajik kistler US'de ekojen içeriğe sahiptirler. US'de komplike görünüm pıhtı oluşumu, lizis ve retraksiyona sekonder "balık ağı" veya "dantel" işareti şeklinde olabileceği gibi debris – sıvı seviyesi ya da homojen yaygın düşük ekolar görülebilir. Hemorajik kistlerin kistik natürde olduğunun en önemli bulgularından biri gri skala US'de ekojen olsalar da posteriorda akustik güçlenmelerinin olmasıdır. Renkli Doppler US'de hemorajik kistin ekojen komponentlerinde vaskülarite izlenmez, ancak duvarında vaskülarite izlenebilir. Pelviste kompleks görünümde serbest sıvı ile birlikte overde sınırları çentikli kistik yapının görülmesi over kist rüptürünü düşündürür. Rüptüre hemorajik kistler Douglas boşluğunda ekojen sıvı görünümüne neden olabilir. Endometriomalar ise US' de ekojen ya da hipoekoik içerikleri ile hemorajik kistleri taklit ederler. Diğer isimleri 'çikolata kisti'dir. Genellikle US'de uniloküler ya da multiloküler, düşük eko içerikli, internal vaskülaritesi olmayan posteriorda akustik güçlenmesi olan lezyonlar olarak izlenirler. Endometriomaların US' de yaygın düşük ekolu içerikli görünümlerine "buzlu cam görünümü" adı verilir

Over Torsiyonu

Over torsiyonuna yol açan patolojiler; polikistik over, dermoid kistler, over kistleri, gebeliğin korpus luteum kistleri olarak sınıflandırılabilir. Postmenopozal dönemde torsiyon, over neoplazmı ile birliktedir. Adneks torsiyonunda, overlerin vasküler beslenmesi bozulduğu için hemorajik enfarkt ve

nekroz gelişir. US'de adneks torsiyonu görüntüleme bulguları torsiyonun süresi, derecesi ve tubanın torsiyone olup olmamasına göre değişir. Over boyutları genellikle ileri derecede artmış olup over, uterusun superiorunda ya da posteriorunda izlenir. Adneks lokalizasyonunda tamamen solid, kompleks ya da kistik kitle izlenebilir.

Ektopik Gebelik

Ektopik gebelik gestasyonel kesenin endometrial kavite dışında gelişmesi ile karakterizedir. Akut pelvik ağrısı olan ve gebelik testi pozitif olan her kadında ektopik gebelikten şüphelenilmelidir. Ektopik gebelik en sık tuba uterinada görülmekle birlikte serviks, over ya da peritoneal kavitede de görülebilir. Ektopik gebelikte primer tanı yöntemi transvajinal US' dir. US'de ektopik gebelik kistik ya da solid görünümde izlenebilir. Kistik yapı içinde yolk kesesi ve fetal kalp atımı izlenebilir. Ektopik gebelik tanısında önemli bir bulgu "tubal halka" bulgusudur. Bu bulgu tubada yerleşmiş overden ayrı kalın duvarlı ekojen çevresi olan kistik lezyonu ifade eder.

Pelvik İnflamatuar Hastalık

Pelvik inflamatuar hastalık doğurgan çağdaki kadınlarda akut pelvik ağrının en sık nedenidir. Enfeksiyon, asendan yolla yayılmakta olup sırasıyla serviks, uterus, tuba, overler ve periton enfekte olur. Pelvik inflamatuar hastalığın erken US bulguları uterus boyutlarında artış, uterus serozal yüzey konturlarında belirsizlik ve pelvik yağ dokusunda ödeme sekonder ekojenite artışıdır. Pelviste az miktarda serbest sıvı bulunabilir. Pelviste izlenen sıvının ekojenitesi fazla ise, püy varlığını gösterir. Uterusun PİH' da tutulumu en sık endometrit şeklinde olur. Endometrit postpartum ateşin en sık nedenidir. Endometriumda heterojen kalınlaşma, endometrial kavitede gazı temsil eden internal ekojeniteler içeren sıvının görülmesi endometrit tanısını güçlendirir. Pelvik inflamatuar hastalıkta tuba uterinalar tutulduğunda akut salpenjit gelişir. Genellikle bilateral tutulum söz konusudur. Bu durumda tuba uterina duvarları ödemli hale gelir. Salpenjitte kalınlaşmış mukozal katlantıları olan tuba uterinaların US'de sirküler görünümü "dişli çark" görünümü olarak adlandırılır. İnflamasyon daha da ilerlediğinde tubaların distal ucu tıkanır ve lümende püy birikimine bağlı pyosalpinks gelişir. US'de bu safhada uterus posteriorunda kompleks sıvı ile dolu dilate tubüler yapılar izlenir. Her iki tuba uterinanın inflame olup oklüde olduğu durumda her iki tuboovaryan kompleks Douglas boşluğunu doldurup birleşerek "U" şeklinde izlenir. Tuba uterina ve overler enfekte olduğunda birbirlerine yapışır, bu görünüme "tuboovaryan kompleks" denir. Bu safhada sonografik olarak tüp ve overin ayırt edilmesi güç olabilir ancak overin bütünlüğü bozulmamış olup görüntülemede tubadan ayırt edilebilir. İnflamasyon devam ettiğinde tüp ve overin yapısı tamamen bozulur ki bu durum "tuboovaryan abse" olarak adlandırılır.

GEBELİKTE ACİL ULTRASONOGRAFİ

Dr. Ekrem MUSALAR, Medicalpark Hastanesi Acil Servisi, İzmir

Son 30 yılda gebelikte ultrasonografi konusunda edinilen bilgiler ışığında ultrasonografi gebelikte ilk görüntüleme yöntemi olarak tercih edilmektedir. Gebelik esnasında acil hayatı tehlike edici durumların tespitinde hikaye, fizik muayene ile POCUS ayırıcı tanı yelpazesini daraltabilmektedir. Ve de ileri tetkik ihtiyacını azaltmaktadır. Gebelikte veya gebelik çağı hastalar acil servise akut pelvik ağrı, anormal vajinal kanama, doğum eylemi, travma, non obstetrik karın ağrısı ile başvurdukları durumlarda ultrasonografik olarak değerlendirilme endikasyonları vardır. Gebelik ultrasonografik değerlendirmesinde konveks (düşük frekans aralığı) ve endovaginal (yüksek frekans aralığı) kullanılır. Birinci trimestrda ultrasonografi değerlendirilmesinde sağlıklı intrauterin gebelik, ektopik gebelik ve rüptürü, abortus tehdidi, İntrauterin ex aranmaktadır. POCUS ve hasta kliniği ile detaylı pelvik değerlendirme zamanlaması kararı verilir. Sağlıklı intrauterin gebelik tespiti ektopik gebeliği hemen hemen dışlamaktadır. Transabdominal ultrasonografi ile tespit edilen ultrasonografik bulgular endovaginal ultrasonografiye göre 7-10 gün geç olduğundan 3-5 haftalık gebeliğe dikkat edilmelidir. Gestasyonel Sac intraulerin gebeliğe spesifik olmayıp, cift desudal işaret ve dopler incemesindeki peritrobalstik akış intrauterin gebelik olasığını artırmaktadır. Yolk sac gebeliğin ilk kesin kanıtıdır. Gebeliğin 5.-6. haftasında endovajinal ultrasonografi ile tespit edilirken transabdoninal ultrsonografi ile gebeliğin 6. haftasından sonra tespit edilir. Yolk sac tespiti ile psödogestasyonel sac, desidual kist ve anembriyonik gebelik dışlanır. Ektopik gebeliknin insidansı son 20 yılda 4 kat artış fakat tanı ve tedavideki gelişmeler ile ölüm oranları azalmıştır. 10 klinik çalışmayı derleyen metaanalize göre acil hekimlerinin ultrasonografik muayenesinin sensivitesi %99,3, NPD %99,96 tespit edilmiştir. Ektopik gebeliklerin %15-20'sinde endovajinal US ile ektrauterin gestasyonel kese içerisinde yolk kesesi veya FKH tespit edilebilmektedir. Pelvik sıvı, komplex pelvik kitle, tubal halka ve batın içi serbest sıvı diğer ektopik gebelik indirekt ultrasonografik bulgularıdır. İkinci ve üçüncü trimestrda bakı noktasında ultrasonografi kullanımının yararı birinci trimestır kadar ne değildir. Tıp camiası ikinci ve üçüncü trimestr gebelikte POCUS için cevaplaması gerektiği sorular vardır. İkinci ve üçüncü trimestr da hangi endikasyonla POCUS yapacağı, POCUS ile ne arayacağız ve amacımızın ne olduğu, POCUS'un acil patolojiler için güvenli olup olmadığı cevaplanması gereken başlıca sorulardır. İkinci ve üçüncü trimestrda POCUS'un başlıca güvenilir olduğu alanların başında travma ile birlikte hemoperitonum, bilier hastalıkların değerlendirmesi, hidronefroz değerlendirilmesi, fetal kalp hareketi

görselleştirilmesi, biparyatal çap (BPD) ve femur Boyu ile intrauterin yaş belirlenmesi, plasantal ablasyon ve plasenta previa değerlendirilmesi ve de fetal pozisyon gelmektedir.

RENAL ULTRASONOGRAFİ

Dr. Aslıhan Yürüktümen ÜNAL, Akdeniz Üniversitesi, Acil Tıp Anabilim Dalı, Antalya

Acil serviste temel kullanım alanları; yan ağrısı, kitle, hematuri, üriner retansiyon, akut böbrek yetmezliği, piyelonefrit ve pek tabi, travma olarak tanımlanan renal ultrasonografi değerlendirmesi için öncelikle anatomiyi tekrar hatırlamak yerinde olacaktır.

Anatomi: Torakal 12 ve Lomber 3. vertebra hizasında retroperitoneal olarak yer alan, kendine has bir renal fasia ile çevrili (anterior renal fasia Gerota Fasia'sı olarak da bilinir) böbreklere anterior pararenal alanda duodenum, pankreas, inen ve çıkan kolonun bir kısmı, posterior alanda psoas ve kuadrotus lumborum kasları komşu olarak yer alır. Anterior ve posteror perirenal alan da ise sürrenal bezler ve yağ doku bulunmaktadır. Börek yapısını ise renal korteks, renal parankim; kortekse göre ekojenitesi biraz daha az renal piramidler, piramidlerden idrarın süzüldüğü papillalar ve renal pelvisi kabaca anatomik yapılar olarak sıralayabiliriz.

Renal arterler superior mezenter arterden hemen sonra çıkar ve sağ renal arter v. cava inferiorun posteriorunda uzanır. Renal arter dalları, segmental, interlober, interlobuler ve arkuat arterleri oluşturur.

Teknik: Değerlendirme tercihen 2-5 MHz prob ile sıklıkla supin anacak ihtiyaç durumunda lateral dekübit, pron veya oblik pozisyonda, longitudinal ve transvers akstan yapılmalıdır. Lüzum halinde interkostal veya subkostal yaklaşım kullanmak veya derin inspirasyon görüntülemeyi kolaylaştırabilir.

Olağan bir görüntülemede;

- Her iki böbrek arasında 1 cm'den fazla boyut farkı beklenmez.
- Korteks ve medulla ayrımı rahat yapılır.
- Karaciğerle aynı veya daha düşük ekojenitededir.
- Korteks en az karaciğer kadar hipoekoiktir.
- Piramidler kortekse oranla biraz daha hipoekoiktir.
- Ortalama uzunluk yaklaşık 10-12 cm, anteroposterior çap 2.5 cm, transvers çap 4-5 cm'dir. Ancak yaşla birlikte boyutun azalacağı, dolayısı ile 70 yaşında bir hastada 9 cm uzunluğa sahip bir böbrek normal karşılanabilirken 20 yaş için bu değer anormaldir.
- Korteks kalınlığı ≥1 cm'dir.

Anatomik Varyasyonlar: Görülmesi olası patolojik olmayan bazı varyasyonlar şunlardır;

Fetal lobulasyon; çıkıntılı bir renal kontur ve intermeduller boşluğa indente olmuş piramidler sözkonusudur.

Junktional parankimal defekt; sıklıkla anterosuperior yüzeyde üçgen şeklinde bir girintidir.

Duplike toplayıcı sistem; bazen komplet (iki üreterli) bazen inkomplet iki pelvikaliksiyal sistemin gözlendiği bir varyasyondur. Komplet olgularda alt pole giden üreter daha superiordan giriş yapar ve kısa üreter nedeni ile reflü daha sık görülürken, üst pole giden daha lateralden giriş yaptığından ektopik üreterosel gelişebilmektedir.

Pelvik böbrek; sıklıkla solda ve genellikle benign bir durumdur. Beslenmesi iliak arterlerdendir ve nefrolitiazise eğilim söz konusudur.

At nalı böbrek; alt pollerinden iki böbreğin füzyonu sonucu ortaya çıkar. Aort ve v. kava İnferior anteriorun istmus gözlenebilir. Taş enfeksiyon ve bazen tümör yatkınlığı söz konusudur.

Başlıca Patolojik Durumlar:

Parankimal hastalıklar: Gerek böbreğin intrinsik bir hastalığı gerekse de sistemik bir hastalığın renal tutulumuna bağlı olsun en yaygın bulgu diffüz ekojenite artışıdır. Bazı durumlarda, örneğin analjezik nefropatilerde piramidlerde kalsifikasyon görülmesi gibi bulgular saptanabilse de sıklıkla görüntüleme özgül değildir, klinik ile birlikte anlamlıdır. Bu noktada kronik böbrek hastalıklarında artmış fibröz dokuya bağlı daha ekojen bir parankim ve daha küçük bir böbrek bekleyeceğimizi, ancak akut interstisyel nefrit ya da glomerulonefrit, akut tubuler nekrozda da ekojenite arışı bulunduğunu altını çizmek gereklidir. Böbrek boyutu burada önemli bir ipucudur.

Enfeksiyonlar: Acil serviste en sık kullanım alanlarından biri olan pyelonefrit vakalarının sadece %24'ünde USG bulgusu vardır;

- Artmış böbrek boyutu
- Böbrek ekojenite değişiklikleri
- Kortikomeduller ayrımın silinmesi
- Renal sinüs kompresyonu
- Doppler USG'de hipoperfüze alanlar
- Apse

Nefrolithiazis: Şu bulgular gözlenebilmektedir;

- Hidronefroz ve/veya hidroüreter
- Renal üreteropelvik bileşke, proksimal üreter veya mesanede taş

- Perinefritik sıvı
- Üreteral jet akım kaybı
- Özellikle <3 mm taşlar için bir tür reverberasyon artifaktı olan "twinkle artefakt" söz konusu olabilir.

Kistik hastalıklar: Basit bir kortikal abse, anekoik, arkasında akustik güçlenmeinin olduğu, düzgün cidarlı, santralinde akım kodlaması olmayan yapılardır. Septalı, içinde ekojen yapılar bulunan, cidarı düzensiz veya santral akım kodlanan kistler komplikasyon ve alternatif tanılar için dikkatli değerlendirilmelidir. Solid kitleler her ne kadar ekojen düzgün sınırlı ve vaskularize yapılar olarak görüntülenseler de erken evrede bu kadar net ayırt edilemeyebilirler.

Travma: Tomografik olarak 4 evrede sınıflandırılan renal travmada US, altın standart bilgisayarlı tomografi kadar başarılı olmasa da kullanışlı bir yöntemdir. Başlıca gözlenebilecek patolojiler;

- Renal kontüzyon: Hiperekoik alanlar olarak gözlenir.
- Subkapsuler-perirenal hematom
- Kortikal laserasyon
- Enfarkt
- Renal fraktür
- Renal pedikül avulsiyonu

Değerlendirmelerde gerek B mod gerekse de lüzum durumunda renkli ve power Doppler kullanılmalıdır.

Vasküler Hastalıklar: Renal Doppler değerlendirmesi en ehil ellerde dahi %20 başarısız olduğu bildirilmekle birlikte değerlendirilen parametrelerden bazıları şunlardır:

Rezistif indeks (RI); aslında ilk olarak periferal arterlerde tanımlanan ve okluzyonu işaret eden bir yöntemdir. RI = (Sistolik velosite - Diastolik Velosite)/ Sistolik Velosite ile formülize edilir. Beklenen değer böbrekler için 0.6-0.7'dir Yanı sıra arteriel Doppler'de saptanan pik sistolik velosite (normal değeri <180) ve akselerasyon zamanı (normali<70 msn) renal vaskuler USG'de kullanılan diğer değerlendirme noktalarıdır. Özellikle nakil böbrek takibinde ultrasonografik takip hayati bilgiler sağlar.

Çok erken dönemde acil serviste bir yatak başı USG kullanım alanı olarak hayatımıza giren renal USG zaman içinde acil hekimlerinin artan yetisi ve artan ihtiyaç ile travma ve nefrolithiazis görüntülemenin ötesine taşınmış olup, kullanışlı bir tanısal araç olarak kliniklerimizde yerini bulmuştur.

SKROTAL ULTRASONOGRAFİ

Dr. Sevilay KARADUMAN, Kent Hastanesi Acil Servisi, İzmir

Her iki testis, spermatik kort seviyesinde skrotum içerisinde asılı durur. Tunika vajinalisin visserel yaprağı, testisi örterken, pariyetal yaprak skrotum duvarını oluşturur. İki yaprak arasında normalde 2-3 mlt sıvı bulunur. Tunika vajinalisin altında bulunan tunika albügenea, mediastinum testis olarak testis içine uzanır ve spermetogenezin gerçekleştiği seminifer tubuller bulunan lobülleri oluşturur. Seminifer tübüller mediastinum testisle birleşerek rete testisleri oluştururlar. Epididim başı testisin üst lateralinde yarım ay şeklinde olup ve 1cm den küçük çaptadır. Epididimin uzunluğu 6-7 cm kadardır. En geniş yeri baş kısmıdır. Baş, gövde ve kuyruk olarak testis lateralinde yer alır. Epididim kuyruğu, duktus deferens olarak devam eder ve testiküler arter, kremasterik arter, deferansiyel arter, panpiniform pleksus ile spermatik kordu oluşturarak skrotumu terk eder.

Skrotum ultrasonu 5-10 MHz lik lineer prob ile şikâyetin olmadığı normal hemiskrotumdan başlanır ve cihazın ayarları normal testise göre yapılır. Her iki testisi ve epididimi büyüklük, ekojenite, homojenite ve vaskülarizasyon açısından kıyaslamak lazım. Doppler ile vaskülarizasyonu değerlendirirken yanlış negatif sonuçlardan sakınmak için frekansı azaltmak ve çok yüksek renkli kazançlardan kaçınmak gerekir. Sonografik olarak normal testis hafif ekojen ve homojen içyapıdadır. Epididim başı testis ile aynı ekojeniteye sahiptir. Fakat epididim gövdesi ve kuyruğu, başa göre daha hipoekoikdir. Epididimi görüntüleme, testis kadar rahat olmayabilir ve deneyim ile kolaylaşır. Sonografide Tunika albuginea, intraskrotal sıvı varken hafif hiperekoik görülür. Gene de skrotum ultrasonun da her zaman en hiperekoik yapı mediastinumdur.

Ağrılı ya da ağrısız tüm ödematöz skrotumlara akut skrotum denir. Biz acil serviste çoğu zaman ödemli ve ağrılı skrotum değerlendiririz. Testikülit, torsiyon, travma ve tümörler en sık akut skrotum sebebidir.

Skrotal enflamatuar durumlar genelde ilk epididimi, sonra testisi, en son skrotal duvarı tutar. Epididimit, genç erişkinlerde akut skrotumun en sık sebebidir. Epididim tutulumu düffüz olabilmekle beraber genellikle fokaldir. Bundan dolayı epididimit düşündüğümüz olgularda tüm segmentleri taramak önemlidir. Sırasıyla epididimit de kuyruk, gövde ve baş bölümü etkilenir. Sonografide etkilenen epididimde büyüme, ekojenitede azalma, heterojen bir yapı ve Doppler sinyalinde vaskülarizasyonda artma bekleriz. Etkilenen tarafta reaktif hidrosel ve skrotal duvarda kalınlaşma olabilir. Hatta bazen etrafında hiperemi ile anekoik, avasküler yapıda apse bile görebiliriz. Olguların % 20 sinde epididimite, orşit de eklenir ve epididimo-orşit tanısı ile izlenir. Dopplerde hem epididim ve hem testis vaskülaritesi artmıştır. İzole orşit çok nadir olup sıklıkla kabakulak, HIV gibi viral enfeksiyon sekelidir. Orşit de,

epididimit olgularının aksine tutulum diffüzdür. Fokal orşit çok nadir olup sonografik olarak testis tümöründen ayırmak zor olabilir.

Bir diğer önemli enflamatuar olay yüksek mortalite ve morbitide ile seyreden ve çok hızlı ilerleyen Fournier Gangrenidir. Sonografik olarak skrotal duvar kalındır, yoğun gazdan dolayı kirli gölgelenmeler vardır. Sıvı ve apse de görebiliriz. En önemli bulgu olan hiperekoik yansımalar ile reverberasyon artefaktı cilt altı dokuda sıkışan gazın tipik göstergesidir.

Acil serviste gördüğümüz en önemli akut skrotum tanılarından biri testis torsiyonudur. Spermatik kordun kendi etrafında dönmesi ile ilk önce venöz sonra arteryer dolaşım bozulur ve nihayetinde testis dolaşımı sonlanır. Torsiyonda sonografik incelemenin temelini spermatik kordun görüntülenmesi oluşturmaktadır. Spermatik kordda 'girdap işareti' olarak tarif edilen dönme hareketinin gri skalada gösterilmesi tanı koydurucudur. Testis normalde tutunması gereken tunika vajinalise tutunmadığı için (yalnızca spermatik korda tutunmuştur) serbest hareket eden 'çan tokmağı' deformitesi de görülebilir. Kesin tanı Doppler incelemede asemptomatik tarafta kanlanma varken semptomatik tarafta kanlanmanın olmaması (avaskülarizasyon) ile konur. Etkilenen testis çoğu zaman büyümüştür. Nonspesifik bulgular ise ödem, azalmış ekojenite, reaktif hidroseldir. Hemen her zaman gri skalada normal eko paterni canlılığını koruyan, hetorojen eko paterni ise iskemik ve nekrotizan testisi düşündürür. Uzamış olgularda inflamasyona seconder skrotal duvarda hiperemi gözlenebilir. Spermatik kordun 360 dereceden az olan torsiyonun da (parsiyel torsiyon) Doppler incelemede semptomatik testiste az da olsa kanlanma görülebilir ve yanlış negatif sonuç verebilir. Ven akımı olmaksızın arter akımının olması (erken torsiyon), torsiyon/detorsiyon sendromu da diğer yanlış negatif sonuç verebilecek durumlardır. Bu yüzden görüntüyü diğer testisle karşılaştırmak ve yüksek şüphe durumunda ultrasonu tekrarlamak önemlidir.

Skrotal travma olgularında; testiküler fraktür, scrotal rüptür, hematosel, hidrosel ararız. Her skrotal travma da tunika albuginea bütünlüğü takip edilmelidir. Sağlamsa cerrahi girişim genelde gerekli değildir. Rüptür varsa genelde testis canlılığını devam ettirebilmek için 72 saatte cerrahi girişim gerekmektedir. T Albugineanın yırtılması ile oluşan bütünlük kaybı, kontur düzensizliği, hetorojen eko yapısı ve hematosel varlığı testiküler rüptür bulgularıdır. Bütünlüğü bozulmuş T. Albuginea'nın gösterilmesi duyarlılığı %100, özgüllüğü %93.5 olarak gösterilmiştir. Testiküler fraktürde, intraskrotal hematom ya da hematosel, hetorojen eko görülür. Fraktürü gösteren testiste lineer hiperekoik yapı ancak olguların %17 sinde görülür. Testis boyutlarında bozulma vardır. Travmaya seconden en sık görülen skrotal yaralanma ise tunika vajinalisin iki yaprağı arasında sıvı/kan birikimi ile oluşan hidrosel/hematoseldir. Avasküler ve anekoik yapılardır. Septalar içeren, kompleks kolleksiyonlar

şeklindeyse daha çok hematosel lehine yorumlanır. Penetran travmalar da ise skrotum duvarında hava, skrotal hematom, hematosel ve testis ekosunda bozulma izlenir. Tüm yumuşak doku yabancı cisimlerinde olduğu gibi posterior akustik gölgelenmesi ile yabancı cisim direk görülür.

Acil serviste sonografik olarak görebileceğimiz ve polikliniğe yönlendirme yapmamız gereken diğer durumlar ise skrotal kitlelerdir. Fizik muayenede fark edilen skrotal bir kitlede öncelik bu kitlenin intratestiküler mi, ekstratestiküler mi olup olmadığını anlamaktır. Ektratestiküler kitlelerin (hidrosel, varikosel, spermatosel) büyük çoğunluğu benign iken, intratestiküler solid kitlelerin çoğu ise aksi ispat edilene kadar malign kabul edilir. Ultrasonografinin primer amacı kitlenin yerleşimini (testis iç/dış) ve natürünü (kistik/solid) tespit etmektir.

ÇOCUKLARDA DAHA SIK SAPTANAN HASTALIKLARDA ULTRASONOGRAFİ

Dr. Hayri Levent YILMAZ, Çukurova Ün. Tıp Fak. Çocuk Acil Bilim Dalı, Adana

Gastrointestinal cerrahi hastalıklardan erişkinlere oranla çocuklarda daha sık saptanan volvulus, invajinasyon ve hipertrofik pilor stenozu konuları tartışılacaktır.

İnvajinasyon: 6 - 36 ay arasında daha sık görülür. 2 yaşından küçüklerde saptanan en sık GİS acilidir. Barsağın proksimal segmentinin mezenter ile birlikte distal segmentin içine teleskobik girişi şeklinde olan invajinasyon en çok ileokolik yerleşimli olur. Bulgu ve belirtileriletarji, sepsis benzeri klinik bulgular, **"a**ralıklı, kıvrandırıcı, ilerleyici ve kramp" tarzında şiddetli **karın ağrısı** gerçekleşir. Bu esnada bebeğin bacaklarını karnına doğru çekmesi tipiktir. Fizik muayenede b**atında "sosis" şeklinde kitle ele gelebilir. "Çilek jölesi" gaita görülmesi tanıyı kolaylaştırır.** Ultrasonografide hedef görüntüsü, yalancı böbrek ve donut görüntüsü tanı koydurucudur.

Malrotasyon-Volvulus: Malrotasyon sıklığı 500 canlı doğumda 1'dir. Semptomatik malrotasyonu olan hastaların %25-40'ı yaşamın ilk haftasında, %10'u (toplam %50'si) ilk ayında, %75-90'ı 1 yaşından önce ve geriye kalan kısmı da 1 yaşından sonra görülmektedir. Bir yaşından sonra malrotasyon saptanması çocukluk çağı boyunca eşit orandadır, erişkin dönemde ise tesadüfen saptanır. Yenidoğan döneminde görülen olgularda 2:1 erkek baskınlığı vardır. Ölüm oranı ise %4-8 arasındadır. Genellikle yaşamın ilk ayında beslenme intoleransı, safralı kusma, ani başlangıçlı ve kısa süreli karın ağrısı (ağlayan bebek) ile ortaya çıkmaktadır. Safralı kusma olguların %77-100'ünde ilk bulgudur. Yapılan fizik muayenede, hastaların %50-60'sının karın muayeneleri normal olarak saptanabilir. Ultrasonografide saat yönünde ve ardından aksi yönde dönen spiral görüntü "girdap bulgusu" olarak adlandırılır, renkli doppler kullanılarak bu görüntü daha belirgin hale getirilebilir.

Hipertrofik Pilor Stenozu: Her 1000 canlı doğumda 2-3,5 oranında görülür. Erkeklerde 4 – 6 kat daha sıktır. Pretermlerde daha görülme olasılığı yüksektir. Belirtilerin görülme yaşı 3 – 5. haftadır, 12. haftalıktan sonra çok nadirdir. Klasik bulguları beslenme sonrası safrasız, fışkırır tarzda kusma, dehidratasyon, sağ üst kadranda zeytin şeklinde kitle palpe edilmesi (olive), hipokloremik-hiponatremik-hipoklamik metabolik alkaloz, hiperbilirubinemidir. Ultrasonografide batın sağ üst kadrandan epigastriuma doğru taranır. Ultrasonografinin beslendikten sonra yapılması görüntülemeyi kolaylaştırır. Pilorik kanal genişliği 14 mm üzeri, kas kalınlığı 3 mm ve üzeri ve pilor genişliği 7-10 mm üzerindedir.

PEDİATRİK TRAVMADA ULTRASONOGRAFİ

Dr. Cem ERTAN, İzmir Özel Medicalpark Hastanesi Acil Servisi, İzmir

Travma günümüzde çocukların en sık mortalite ve morbidite nedenlerinden biri olmaya devam etmektedir. Künt travma daha sık görülürken, travmaların %20-30'u abdomen yaralanması ile sonuçlanır. Çoklu travmalı çocuklarda hikaye ve fizik muayene ile sınırlandırılmış ilk değerlendirme %60 oranında yanıltıcı olabilir. Çocuk hastalarda, erişkinlerdekine ek olarak radyasyona maruziyetin azalması daha da önemlidir. Travma için odaklanmış abdominal sonografi (FAST) ile değerlendirilen çocuklarda BT ihtiyacının azaldığı gösterilmiş.

Klinik

FAST hemoperitoneum, hemoperikardiyum ve hemotoraks için non-invaziv değerlendirme olanağı sunar. Hemoperitoneum varlığında FAST'in sensitivitesi ~%80 iken, serbest sıvı yokluğunda bu oran %66'ya düşer. Diğer yandan pediatrik abdominal travmaların 1/3'de hemoperitoneum olmayabilir. Sonuç olarak pozitif FAST yüksek oranda anlamlı iken, negatifliği yeterince dışlayıcı bulunmamaktadır.

E-FAST (extanded FAST), travma hastasının USG değerlendirilmesine toraks incelemesini de katar. Pnömotoraks değerlendirmesinde USG %98 sensitiviteye sahiptir. Değerlendirmenin yatak başı yapılması, çok kısa (2-3 dk) sürmesi ve kolayca tekrarlanabilmesi önemli avantajlardır. E-FAST ciddi abdominal/torasik travma, açıklanamayan hipotansiyon, bilinç değişikliği durumlarında uygulanmalıdır. Bu hasta gruplarında ikincil bakıda mutlaka E-FAST yapılmalıdır, belirgin peritoneal sıvı saptanan hemodinamisi bozuk hastalar sıvı bolusuna rağmen hipotansif kalırsa hızlı cerrahi kararı verilebilir. Stabil hastalarda ise gereksiz BT çekimini engelleyebilir ve tetkik önceliklerinin belirlenmesini sağlar. Ancak negatif E-FAST'e rağmen akut batın bulguları varsa BT çekilmelidir. E-FAST penetran travmalı hastalarda, yaralanan vücut boşluğunun saptanmasına da yardımcı olur

Teknik

E-FAST değerlendirmesinde sağ ve sol üst kadranlar, subksifoid ve pelvik alanlara ek olarak her iki taraf akciğer ile diyafram incelenir. Bu yaş grubu için 2-6 Mhz'lik düşük frekanslı problar kullanılmalıdır, phased array veya mikrokonveks problar interkostal değerlendirme avantajına sahiptir

Sağ üst kadran değerlendirmesinde, probu ön aksiller hatta 10-11 interkostal aralığa yerleştirip, renal değerlendirme için dorsale yönlendirmek gereklidir. Prob saat yönünün tersine döndürülerek interkostal aralıkla hizalandığında hafif yön vererek torasik alan değerlendirilebilir. Karaciğer ve böbreğin inferior polleri sıvı varlığı açısından mutlaka değerlendirilmelidir.

Sol üst kadran değerlendirilirken dalak çevresi, alt polü ve diyafram ile arasındaki potansiyel boşluk serbest sıvı açısından incelenir. İşaret başa doğru iken posterior aksiller hatta 9-11 interkostal aralıktan bakılır, prob saat yönünün tersine döndürülerek interkostal aralıkla hizalandığında hafif yön vererek torasik alan değerlendirilebilir. Sol böbreğin alt polüne kadar değerlendirilmelidir.

Pelvik alanda mesane nirengi noktası olarak kullanılır ve sagital ve transvers bakı ile serbest sıvı varlığı araştırılır. Prob simfisis pubisin hemen önünde karın bölgesine yerleştirilir, işaret transvers bakıda hastanın sağını, sagital bakıda başını göstermelidir. Mesanedeki anekoik idrar bir akustik pencere sağlar, dolayısıyla USG foley sonra takılmadan önce yapılmalıdır. Mesanenin arkasında erkeklerde prostat ve kızlarda uterus görülür. Orta hatta sagital bakı ile anatomi değerlendirilir. Bu görüntüde mesanenin arka duvarı intraperitoneal alanı pelvik alandan ayırır. Batın içi yaralanmalarda sıvı sadece baş tarafında (ekranın solunda) birikecektir.

Penetran yaralanma varlığında FAST değerlendirmesi kardiyak yaralanmanın dışlanması ile başlamalıdır. Prob koronal planda subksifoid alana yataya yakın bir açıyla yerleştirilip sol omuza yönlendirilir. Karaciğerin akustik penceresinden yararlanılarak kalbin 4 odacık görüntüsü ve onu çevreleyen hiperekoik perikard görüntülenir. Gerekirse parasternal uzun aks görüntüsü ile değerlendirilir.

Akciğer değerlendirmesi için tercihen lineer prob kullanılır. Kostalar nirengi noktası alınır ve iki kosta arasında kalan plevral bölge değerlendirilir. Plevra ince ekojenik bir hat olarak görüntülenir. Plevral kayma titreşimli, iki yönlü bir hareket olarak izlenir. Hareketi değerlendirmek için M-mod ve Doppler inceleme seçenekleri de vardır. M-mod ile değerlendirmede seashore işareti görülür. Çocuklarda kostaların henüz tam kalsifiye olmadığı ve anekoik gölgelerin erişkinlerdeki kadar net olmayabileceği hatırlanmalıdır.

E-FAST'te Patolojik Bulgular

Hemoperitoneum; Az miktarda sıvı karaciğer alt polünde birikirken, miktar arttıkça Morison poşu belirginleşir. Sol tarafta ise sıvı splenorenal alandansa dalak etrafında ve diyafram altında birikir. Pelvik alanda sıvı mesane arkasında ve baş yönünde, kızlarda uterus etrafında olacak şekilde izlenir.

Hemoperikardiyum; Perikard boşluğundaki pıhtılaşmamış kan iki ekojenik perikard yaprağı arasında bir anekoik hat olarak izlenir. Pıhtılaşmış kan daha organize olduğundan ekojenitesi de yüksektir. Küçük miktarlarda kan perikardın herhangi bir alanında yer alabilir, özellikle penetran yaralanmalı hastalarda detaylı inceleme gerekir

Hemotoraks/Pnömotoraks; Toraksta kan diyafram üstünde anekoik bir hat olarak görünür. Solda büyük hemotoraks varlığında kalp arkasında kan izlenebilir. Plevral kaymanın yokluğu, akciğer noktası izlenmesi ve M-mod'da stratosfer bulgusu pnömotoraksta gözlenebilen bulgulardır. Akciğer noktası (lung point) normal akciğerle pnömotoraks olan alan arasındaki geçiş noktasıdır ve tanı için oldukça spesifiktir. Buna ek olarak Doppler renklenmesinin izlenememesi ve M-mod'da laminer çizgilenme (stratosfer bulgusu) tanıyı destekler.

Kafa travması

Pediatrik kafa travmasında ultrason için fontaneller veya ince temporal kemik üzerinden görüntü alınabilir. Fontanelden görüntü alınacaksa 1.75- 5 MHz'lik prob yeterli olurken, temporal kemik üzerinden alınacak görüntülerde 7-10 MHz'lik lineer prob tercih edilmelidir. Ön fontanelden yüksek frekanslı lineer prob kullanılarak intrakraniyal kanama (İKK) açısından oldukça yararlı görüntüler elde edilebilir.

Tuzaklar

Hasta için başka bir öncelik yoksa E-FAST yapılmasının bir kontrendkasyonu olamaz. Subkutan amfizem, batında gaz-serbest hava veya morbid obezite değerlendirmeyi olumsuz etkileyebilir. E-FAST tekrarlanması gereken bir değerlendirmedir. Tüm yaralanmalar tanınamayabilir, spesifik bilgi için BT gerekebilir. Az miktarda kanama olması sıvıyı gözden kaçırmaya neden olabilir. Morison poşu incelenmeli, sol üst kadranda dalak kapsülü altında kan açısından detaylı değerlendirme yapılmalı. Pelvik değerlendirme hataya en açık olan alandır. Mesanenin boş olması değerlendirmeyi zorlaştırabilir, pelvik vasküler yapılar serbest sıvıyla karıştırılabilir. Çoklu travmalı, ajite çocukta subksifoid kardiyak değerlendirme zor olabilir, alternatif pencereler denenmelidir.

KARDİYOPULMONER RESÜSİTASYONDA ULTRASONOGRAFİ

Dr. Başak Bayram, Dokuz Eylül Üniversitesi Tıp Fakültesi, Acil Tıp Anabilim Dalı, İzmir

Geçtiğimiz yıllar içerisinde kardiyak arrest hastalarının sağ kalımını artırmaya yönelik çalışmalarda kardiyak arrestin erken saptanması, erken ve etkili kalp kompresyonları ve erken defibrilasyondan daha etkili bir yöntem gösterilememiştir. Özellikle cihazların resüsitasyonda kullanımına dair hastane içi ve hastane dışı kardiyak arrest sonlanımı konusunda farklılıklar olduğu dikkat çekmektedir.

Kardiyak arrest yönetiminde ultrasonografi kullanımına dair çalışmaların sayısında son yıllarda artış olsa da rutin kullanımı konusunda yeterli kanıt bulunmamaktadır. 2015 AHA klavuzunda 'Faydası netleşmemiş olsa da kardiyak veya nonkardiyak ultrasonografinin kardiyak arrest yönetiminde kullanımı düşünülebilir' önerisi yapılmıştır. Bu sunumda kardiyak arrest yönetiminde ultrasonografinin güncel kullanım alanları, yakın zamanda yapılmış çalışmaların sonuçları ve gelecekte bu konuda beklenen gelişmeler tartışılmıştır.

Günümüze kadar resüsitasyonda USG kullanımına dair çok sayıda protokol çalışılmıştır. FEER, SESAME, CORE, C.A.U.S.E bu protokollerden bazılarıdır. Farklı protokollerde benzer görüntülere ve amaçlara odaklanılmıştır. Resüsitasyonda ultrasonografinin kullanım amaçları şöyle özetlenebilir:

1. **Prognozun belirlenmesi:** Kardiyak kontraktilitenin resüsitasyon sırasında değerlendirilmesinin özellikle nabızsız elektriksel aktivitesi olan hastalarda prognozun tayininde kullanılabilir. Bugüne kadar yapılan çok sayıda çalışmada USG'de kardiyak kontraktilite olmaması (kardiyak standstill) kötü prognozun göstergesidir. Bu konuda yapılan çalışmalarda kontraktilite tanımının farklı şekillerde tanımlandığı ve standardının olmadığı dikkat çekmektedir. Kardiyak hareket saptanması durumunda (organize hareket varlığında) inotrop verilmesinin etkili olabileceğini test eden REASON çalışmasında hastaların hastaneden taburculuğuna ek fayda sağladığı gösterilememiştir. Buna karşılık mevcut çalışmalar ışığında kötü prognozun diğer bulguları ile birlikte USG'de kardiyak aktivitenin görülmemesi CPR'ın sonlandırılma kriterlerinden biri olarak kullanılabilir.
2. **Etiyolojinin saptanması:** Kardiyopulmoner arrestin nedeni olabilecek (geri döndürülebilir nedenler) masif pulmoner emboli, kardiyak tamponad, tansiyon pnömotoraks ve travmaya bağlı hemoraji USG ile saptanabilir ve bu hastanın yönetimine

yön verebilir. Yine hastada ROSC sağlanmasından sonra nedenin saptanması ve tedavinin yönlendirilmesinde USG yol göstericidir.

3. **CPR etkinliğinin değerlendirilmesi:** Bu konuda kısıtlı sayıda çalışma bulunmaktadır. Olgu sunumlarında USG'nin kalp kompresyonunun doğru yerden yapılması konusunda yol gösterici olabileceğine dair bulgular bildirilmektedir. Ancak bu konuda kanıtlar sınırlıdır. Transözofagial EKO kullanımı bu konuda daha verimli olabilir.

CPR sırasında USG kullanımın en önemli kısıtlayıcısı USG yapılması için kalp kompresyonlarına ara verilmek durumunda kalınmasıdır. Resüsitasyonda USG yapılmasının kompresyonlara 8.4s (95% CI, 6.7-10.0) ara verilmesine neden olduğu bildirilmiştir. Duraklamayı azaltmak için standardize edilmiş bir protokolün etkili olabileceği bildirilmiştir. Bunun için her bir pencere incelenmesi nabız kontrolü sırasında yapılmalıdır. Yine de bu duraklamaları azaltmak ve daha iyi kalp monitörizasyonu için Transözofagial EKO kullanımının gelecekte artması gerektiğine dair yayınların sayısı her geçen gün artmaktadır.

Resüsitasyonda USG'yi değerlendiren çalışmalarda organize hareketin değerlendirilmesi, USG'nin değerlendirildiği pencere (apikal, subksifoid, parasternal veya çoklu görüntü) ve resüsitasyonun hangi aşamasında yapılması gerektiğine dair belirsizlikler dikkati çekmektedir. Sonraki çalışmalarda bu konulara odaklanmak daha iyi olacaktır.

CPR esnasında Transözofageal EKO; daha yüksek çözünürlüklü görüntüsü, kompresyonlara ara vermenin gerekmemesi, defibrilatör vs kullanımına engel olmaması ve kompresyonların lokasyonu ve etkinliğini real-time görüntüleyebilmesi nedeniyle ön plana çıkmaktadır. ACEP kılavuzunda acil hekimlerinin en az 2-4 saatlik eğitim, en az 10 uygulama (hasta ve simülasyon modellerinde) ve TEE eğitimli bir eğitimcinin değerlendirmesiyle kullanılabileceği bildirilmiştir. TEE ile kompresyonlara ara verilmesinin belirgin olarak azaldığı yakın zamandaki çalışmalarda gösterilmiştir.

IFEM tarafından CPR'da USG kullanımı için **Sonography in hypotension and cardiac arrest (SHoC)** protokolü önerilmiştir ve hatırlatıcı olarak oldukça kullanışlı gözükmektedir:

TRAVMA HASTASINDA ULTRASONOGRAFİ

Dr. Sercan YALÇINLI, Ege Üniversitesi Tıp Fakültesi Acil Tıp AD., İzmir

Travma hastasında ultrasonografi kavramının temeli 1970' li yıllara dayanmaktadır. Avrupa kaynaklı bu uygulama 1990' lı yıllarda ABD' de kabul görmüş ve yaygın bir uygulama alanı bularak ATLS rehberlerine girmiştir. Başlarda travma hastalarında intraabdominal, perikardiyal ve plevral serbest sıvı varlığını araştıran FAST uygulamasına 2000 li yıllarda toraks ultrasonografisi eklenerek pnömotoraks tanısı da sorgulanır hale gelmiş ve uygulama E-FAST olarak tanımlanmıştır.

Güncel literatür verilerinde travma ultrasonografisinin en fazla tartışılan durumu gerçek hastaları saptamakta ki yetersizliği olmakla birlikte, torakoabdominal yaralanmalı hastalarda ultrasonografik değerlendirmenin duyarlılığı erişkin hastalarda 0.78, çocuklarda 0.63, izole abdominal yaralanmalarda 0.68, izole toraks yaralanmalarında 0.96 olarak bildirilmektedir.

Özellikle hemodinamik unstabil hastalarda FAST pozitifliğinin laparotomi kararını aldırmada travma cerrahları tarafından da kabul gördüğü bilinmektedir. Ancak FAST negatifliği özellikle intrabdominal yaralanmaları dışlamada yetersiz kalmaktadır. Sınırlı sensitivite ve FAST pozitif durumda özellikle stabil hastalarda ileri inceleme gereksinimi varlığı klinisyeni ultrasonografi uygulamaktan alıkoymamalıdır. Çünkü + FAST muayene bulgusu tek başına fizik muayene, laboratuvar değerlendirmeleri ve travma skorlama sistemlerine göre kritik cerrahi müdahale gereksinimini daha iyi öngörmektedir. Bu nedenle FAST + hastalar acil serviste tekrar triyajlandırılmalı, erken ileri görüntüleme çabasına girilmeli, yakın monitorizasyona tabi tutulmalıdır.

Travmalı hastalarda solid organ yaralanmalarının %30'unda serbest sıvı görülememesi ya da sıvının görünür hale gelebilmesi için yaklaşık 400 cc hacme ulaşması gerekliliği gibi faktörler FAST muayenesini etkilemektedir. Bu nedenle travma enerjisinin yüksek olduğu kafa travmalı hastalarda, çoklu alt kot kırıklarında, pelvik kırıklarda, alt spinal vertebra kırıklarında, renal yaralanma şüphesi varlığında FAST (–) liğine şüphe ile yaklaşılmalıdır. Çünkü bu hastalar; solid organ yaralanmaları, viskus perforasyonları, diafragma yaralanmaları, retroperitoneal yaralanmalar açısından risk altındadır.

Literatürde FAST duyarlılığını artırmak için en çok vurgulanan faktörler; eğitim, tekrarlanan FAST uygulamaları, Trendelenburg pozisyonunda muayene, özellikle karaciğer kaudal köşesinin ve splenodiafragmatik alanın görüntülenmesi gerekliliği, gecikmiş vakalarda hiperekojen koagulum varlığının akılda tutulması gibi kavramlara vurgu yapılmaktadır. Aynı zamanda mide-barsak sıvılarının,

perinefrik, perikardiyal, anterior abdominal duvar yağ yastıkçığı bulgularının, aşırı resusitasyona bağlı assit oluşumu gibi faktörlerin yanlış pozitif muayene bulgusu oluşturabileceği bildirilmektedir.

Travma hastasında ultrasonografinin diğer kullanım alanları; kas- iskelet yaralanmalarında kırık ve dislokasyon tanısının koyulması, kırık ve dislokasyon redüksiyon başarısının değerlendirilmesi, aşil tendon yaralanması gibi bağ yaralanmalarının tanınması, travma resüsitasyonunda vasküler yol elde edilmesi, periferik sinir bloklarının daha kolay ve güvenilir yapılması, intraoküler ve ekstraoküler yaralanmalarda oküler ultrasonografik yaklaşımla yaralanmaların değerlendirilmesi olarak sıralanabilir.

ULTRASONOGRAFİ ÇALIŞMALARININ PLANLANMASI

Dr. Nurettin Özgür DOĞAN, Kocaeli Üniversitesi Tıp Fakültesi Acil Tıp AD

Ultrasonografi, tıbbın modern çağının en önemli buluşlarından biridir. Bu nedenle tıp literatüründe ultrasonografiyi ele alan çalışmaların sayıları da 2000'li yılların başından itibaren logaritmik bir trendle artmaktadır. Her klinik araştırmanın tasarımında olduğu gibi, ultrasonografi çalışmaları da ortaya atılacak makul bir klinik sorunun hipoteze dönüştürülme çabasıyla hayat bulur.

Ultrasonografi; öncelikle tanısal bir metod olduğu için tanısal olarak klinisyenin işini kolaylaştırması (tanı süresini kısaltması, daha fazla doğru tanı koyabilmesi, ekarte ettirme gücünün yüksek olması) gereklidir. Bununla birlikte geçmişte ultrasonografiyle ilgili olarak, uyum çalışmalarının sıklığı dikkati çekmektedir. Gelecek çalışma dizaynları ise ultrasonografi rehberliğinde geliştirilecek tedavi protokolleri ve bu protokollerin hasta sağ kalımı ve morbiditesi üzerine yoğunlaşacaktır.

Her araştırma dizaynında olduğu gibi ultrasonografi çalışmalarında da operatör uyumu ve yetkinliği, cihaz özelliklerinin tanınması, etik standartlara uyum, ultrasonografinin sınırlı yararlı olduğu durumlarda yapılabileceklerin tespiti (obezite, ciltte skar dokusu, gaz artefaktları vb), işlem esnasında hasta pozisyonunun standardizasyonu gibi temel noktalara dikkat edilmesi gereklidir. Ultrasonografi araştırmaları; oldukça düşük maliyetle yapılabilen, klinik gidişe etki edebilen ve getirdiği yeniliklerle ufuk açıcı nitelikte yapılandırılabilen çalışmalardır.

LİTERATÜRDE YENİ BAŞLIKLAR

Dr. Mehmet Ali ASLANER, Nevşehir Devlet Hastanesi Acil Servisi

Bakım odaklı ultrasonda (POCUS) en çok alıntı yapılan yayınlar: Araştırma eğilimlerinin gelişimi

- En çok atıf alan POCUS yayınları (toplamda 148 yayın);

o 19 ülkeden, 14 dergi kategorisinde, Çoğunluğu kritik bakım ve acil tıp dergilerinde, Ortanca yıllık atıf sayıları, totalde, son 5 ve 3 yılda; sırasıyla 8,73, 10,10 ve 11,33.

- Uygulama alanlarına göre en çok atıfta bulunulan POCUS yayınlarının yıllık atıf sayısı

o 2010 yılı öncesi travma alanında yoğunlukta iken, 2010 sonrasında toraks alanında hızlı bir artış görülmektedir.

Acil Tıpta Telesonografi

- Daha çok obstetri ve kardiak alanda kullanılmaktadır.
- Şimdi ise; tıbbi koşulların sınırlı/yetersiz olduğu durumlarda, hastane öncesinde, acil serviste (erişkin/pediatrik), yoğun bakımlarda, deniz koşullarında kullanımı yaygınlaşmaktadır.
- USG → Mobil cihazlar, Remote/Robot, Giyilebilir USG cihazları

Telesonografi acil tıpta kullanım için uygun fakat acil durumlarda kullanılması tavsiye edilmeden önce daha kesin çalışmalara gereksinim vardır.

Yatakbaşı Ultrasonun Yoğun Bakım Ünitesine Entegrasyonu

Kontrast ECHO: Görüntü kalitesini arttırır, kitle ayrımında, kan akımı ve yönü konusunda bilgi verir.

Diafragma sonografisi: Diafragma hareketi, amplitüd, gücü ve kontraksiyon hızı hakkında bilgi verir.

Preoperatif taramada ve zor hava yolu tahmini; Entübasyon öncesi mide içeriğinin değerlendirilmesi, Obez, kalın boyun ve bozulmuş anatomi/kitle varlığında trakeanın saptanması, Larengeal ödem varlığı (insidansı %3-30 ve %17 mortalite artışı).

Travma, cerrahi ve kritik hastalık sonrası kas kitlesinde değişimin ölçümü.

Çocuk Acil Tıpta POCUS kullanımı

Batın sonografisi; İnce bağırsak obstrüksiyonu, perforasyon, kabızlık.

Kranial sonografi; Hidrosefali, Konjenital malformasyonlar, diğer patolojiler.

Baş ve boyun kitleleri; Lenf nodları, diğer kitleler (apse, hemanjiom).

Kardiak; Kardiak aktivite, Endokardit, kardiyomyopatiler, Konjenital kalp hastalıkları.

Tiroid Nodülleri Ultrasonografisi

Birinci basamak ve iç hastalıklarında sık. Birçok nodül benign, %3-7 ise malignndir. Ultrason sınıflaması; U1 → U5

TÜRKİYE ACİL TIP DERNEĞİ

TATDUS ULTRASONOGRAFİ ÇALIŞMA GRUBU

Acil ve Kritik Hastada Ultrasonografi Sempozyumu

BİLDİRİ ÖZETLERİ

S-001 VENTRİKÜL DESTEK CİHAZI OLAN HASTALARDA ULTRASONOGRAFİ VE MANUEL SFİNGOMANOMETRE İLE KAN BASINCI ÖLÇÜMÜ

İlhan UZ

Acil Tıp Anabilim Dalı, Ege Üniversitesi Tıp Fakültesi, İzmir

Ventrikül destek cihazı (VAD) implantasyonu, ileri evre kalp yetmezliği hastalarında uygulanan bir tedavi şeklidir. Özellikle sol ventriküle implante edilen (LVAD) hasta sayısı giderek artmakta, pompa teknolojisinde, hasta seçiminde ve klinik yönetimde olan ilerlemeler sonucu hastalar daha uzun yıllar yaşayabilmektedir. Yeni nesil sürekli akış yapan cihazlar, eski pulsatil cihazların yerini almıştır ve acil servise başvuran VAD'lı hastaların kan basıncı ölçümü palpe edilen bir nabız göstermedikleri için yapılamamaktadır. Bu hasta grubunda, en önemli vital bulgu olan kan basıncı arter kanulü takılarak invaziv metodla veya non invaziv metodlarla ölçülebilir. VAD imlante edilmiş bir hastanın acil serviste yönetimi ile ilgili yazılan çalışmalarda kan basıncının doppler ve sfingomanometre ile mutlaka ölçülmesi gerektiği önerilmektedir. Bu yönetemle ortalama arter basıncı (OAP) ölçülebilen hastalarda 90 mmHg'den büyük değerler, inme, aort yetmezliği, pompa trombozu gibi ciddi problemler için önemli bir risk faktörüdür. Ateş, senkop veya dehidratasyon gibi şikayetlerle gelen ve OAP 60 mmHg' dan düşük olan hastalarda hasta yönetiminde kan basıncı ölçümünün ne kadar önemli olduğunu tartışmaya gerek yoktur. Birçok acil serviste doppler cihazı olmayabilir, ancak doppler özelliği olan ultrasonografi ve manuel tansiyon aleti bulunmaktadır. Bu bildiride acil servimize başvuran VAD'lı hastalarda kan basıncının noninvaziv olarak ölçülme tekniği görsellerle anlatılacaktır.

Anahtar kelimeler: Ventrikül destek cihazı, kan basıncı ölçümü, acil servis

S-002 MORRİSONDA TUZAKLAR

Nalan Gökçe Çelebi YAMANOĞLU

Acil Tıp Kliniği, Sağlık Bilimleri Üniversitesi İzmir Bozyaka Eğitim ve Araştırma Hastanesi, İzmir

Giriş: Travma hastasının acil değerlendirilmesinde odaklanmış travma ultrasonu (FAST) acil tıp travma yaklaşımının önemli parametrelerindendir. FAST uygulaması, morrison poşunda (hepatorenal alan), splenorenal alanda ve pelvik alanda sıvı arama işlemidir. FAST'in ilk uygulaması olan morrison poşu, bu alanlar arasında sıvının en çok biriktiği alandır ve teknik olarak taranması en kolay olan alandır. Ancak bu alanın değerlendirilmesindeki önemli tuzaklardan biri, sıvının öncelikle hepatorenal mesafeden ziyada perihepatik alanda birikebilmesidir. Bu nedenle özellikle ilk değerlendirmelerde morrisonda sıvı saptanmayıp FAST'in negatif olarak yorumlanabilmektedir. İkinci önemli başarısızlık alanı ise özellikle delici kesici alet yaralanmalarında serbest hava varlığının tesbitindeki zorluktur. Bu sunumda ilk bakıda hepatoranal mesafede patolojik bulgu saptanmayan ancak takiplerinde her ikisinde de travmatik patoloji saptanan iki olgu sunulmuştur.

Olgu 1: 32 yaşında erkek hasta araç içi trafik kazası sonrası acil servise getirildi. Geliş vitalleri normal olan hastanın ilk yatakbaşı ultrasonunda morisonda ve diğer FAST alanlarında serbest sıvı saptanmadı. Hastanın klinik olarak taşikardisinin oluşması üzerine hasta pozisyonu değiştiririlerek tekrar yatakbaşı ultrason yapıldığında, yine hepatorenal mesafede sıvı saptanmamış ancak perihepatik alanda karaciğer sağ lob segment 6-7 civarında serbest sıvı saptanmıştır ve hasta cerrahi ekibe devredilmiştir.

Olgu 2: 27 yaşında erkek hasta delici kesici alet yaralanması sonrası acil servise başvurdu. Gelişte vitalleri normal olan hastanın kesi izi batın üst orta hatta ve derin olmasına rağmen kas içinde paralel olarak izlenmekteydi. Yatakbaşı uygulanan acil ultrasonongrafisinde ve radyoloji tarafından yapılan kontrol ultrosongrafisinde de batında serbest sıvı saptanmamıştı. Ancak yatakbaşı acil ultrasonografisinde morisonda net tanımlanamayan hiper-hipoekojen yapıda serbest hava şüphesi oluşturan kirli artefakt saptandı. Bunun üzerine çekilen batın BT'de şüpheli alana uyan morisonda serbest hava imajı doğrulandı ve hasta cerrahi ekibe devredildi. Sonuç FAST ultrasonongrafide morisson değerlendirilirken, taramayı tüm karaciğer çevresini görücek şekilde yapmak, uygulamayı hasta pozisyonunu değiştirerek yapmak ve bu bölgede sıvı dışında havanın da birikebileceğini göz önünde bulundurmak FAST uygulamasının başarısını artırabilir.

Anahtar kelimeler: travma ultrasonu, FAST, serbest hava

S-003 ATİPİK PERİKARDİYAL EFÜZYON

Adnan YAMANOĞLU

Acil Tıp Kliniği, İzmir Katip Çelebi Üniversitesi Atatürk Eğitim ve Araştırma Hastanesi, İzmir

Giriş: Perikardiyal efuzyonlar iki perikard yaprağı arasında sıvı birimiyle karakterize olup, biriken sıvı miktarı ve birikme hızına bağlı olarak kardiak tamponada ilerleyebilen çeşitli kliniklerle prezente olurlar. Tipik perikardiyal efuzyonlar kalbin hemodinamisiyle ilişkili olarak sıklıkla düşük basınçla çalışan sağ kalp çevresinde daha fazla miktarda olur. Bu tipik özelliğin değişerek, öncelikle veya daha fazla miktarda sol kalp çevresinde sıvı birikiyor olması, klasik perikardiyal efuzyon nedenlerinden ziyade aort diseksiyonu, serbest duvar rüptürü gibi atipik patolojileri akla getirmelidir. Bu çalışmada acil servise başvuruda klinik olarak anstabil olan ve yapılan yatakbaşı ultrasonda öcelikle sol kalp çevresinde perikardiyal mayi saptanan ve detaylı tetkiklerinde aort diseksiyonu ve serbest duvar rüptürü saptanan iki olgu sunulmuştur.

Olgu 1: 58 yaş erkek hasta acil servise senkop şikâyetiyle getirildi. Bilinen hipertansiyon dışında hastalığı olmayan hastanın hikâyesinden 5-6 dakika süren uzamış senkop geçirdiği anlaşılıyor. Yapılan fizik muayenede bilateral bazallerde ral ve dinlemekle aortik odakda diyastoik üfürüm mevcuttu. Hipotansif ve taşikardik olan hastanın yapılan yatak başı ultrasonda sol kalp çevresinde daha belirgin olan perikardiyal sıvı saptandı. Göreceli olarak az miktarda olan bu perikardiyal sıvı tamponad etkisi oluşturmayıp hastanın dolaşım bozukluğunu açıklamamaktaydı. Yatakbaşı ultrsonu aort bakısında aort diseksiyonu saptanan hasta kalp damar cerrahisi tarafından operasyona alındı.

Olgu 2: 64 yaş erkek hasta acil servise 4 gündür olan göğüs ağrısına nefes darlığı eşlik etmesi üzerine başvurdu. Hipertansiyon ve diabet dışında hastalık öyküsü yok. Gelişten çok kısa süre sonra bilinci bulanan ve entübe olan hasta hipotansif ve 55/dk bradikardikti. EKG de anterior derivasyonlarda yaygın Q dalgaları mevcut olan hastanın yapılan yatakbaşı ultrasonunda kardiyak şok sol ventrikül çevresinde daha yoğun olacak şekilde atipik perikardiyal sıvı saptandı. Serbest duvar rüptürü tansıyla hasta acil olarak operasyonuna alındı. Sonuç Sol ventrikül çevresinde atipik yerleşimli perikardiyal mayii varlığında aort diseksiyonu, serbest duvar rüptürü gibi erken müdahale gerektiren acil tanılar akla getirilmelidir.

Anahtar kelimeler: perikardiyal efüzyon, aort diseksiyonu, serbest duvar rüptürü

S-004 ORDU ÜNİVERSİTESİ EĞİTİM ARAŞTIRMA HASTANESİ SKROTAL DOPPLER ULTRASONOGRAFİLERİNİN RETROSPEKTİF ANALİZİ

Atakan SAVRUN[1], Hilal ALTAŞ[2]

[1] *Acil Tıp Anabilim Dalı, Ordu Üniversitesi Tıp Fakültesi, Ordu*

[2] *Radyoloji Anabilim Dalı, Ordu Üniversitesi Tıp Fakültesi, Ordu*

Giriş: Skrotal renkli doppler ultrasonografi uygulaması; testis hastalıklarının tanısını koymak amacı ile yapılan bir radyolojik tetkiktir. Özellikle testis torsiyonu, skrotal kitle, orşit, inmemiş testis, varikosel başta olmak üzere birçok skrotal hastalıkların ayırıcı tanısında kullanılır.

Gereç ve Yöntem: Ordu Üniversitesi Eğitim Araştırma Hastanesinde 01.07.2018-31.01.2019 tarihleri arasında farklı kliniklerce istenen skrotal dopler ultrasonografi raporları retrospektif olarak incelendi. Olguların yaş aralığı, istem yapan kliniklerin oranları, olguların ön tanıları, son tanıları ve ön tanıların son tanı ile doğruluk oranları incelenmiştir.

Bulgular: Altı aylık süre içerisinde en küçüğü 1 yaşında, en büyüğü 90 yaşında, %50.6'sı (n=112) 18 yaş altında ve %19.4'ü (n=99) 18 yaş üstünde olmak üzere toplam 211 skrotal doppler ultasonografi tetkiği incelenmiştir. İstemlerin hangi kliniklerce yapıldığı araştırıldığında; üroloji %54.5 (n=115), çocuk cerrahisi %32,5(n=72), acil%5.8(n=13), pediatri %3.6(n=8), diğer %5.8(13) olarak saptanmıştır. Tetkiklerin ön tanıları incelendiğinde inmemiş testis %23.6 (n=50), ağrı %19.9(n=42), hidrosel%9(n=19), orşit %9 (n=19),kitle %7(n=17), varikosel %4 (n=10), Torsiyon %3 (n=7), diğer tanılar ise %24.5(n=48) olarak saptanmıştır. Yapılan tetkik sonucundaki tanılara bakıldığında; normal olanların %27.9 (n=59), hidrosel %13.7(29), kist %13.7(29), inmemiş testis %12.8 (n=27), varikosel %8 (n=17), epididimit %6.1 (13), çoklu tanı %16.5(35) olarak saptanmıştır. Ayrıca olguların%31.7(n=67) olgunun ön tanıları ile son tanıları uyuşmakta iken kalan %68.3'ünün (n=144) ön tanıları ile sonuçları uymamaktadır. Acil servisten istenen tanıların ise %18.1'inin ön tanı ile son tanıları uygun olarak saptanmıştır.

Sonuç: Radyolojik yöntemler doğru anamnez alınamayan yada farklı hastalığı olup benzer semptomları olan hastalarda hastalığın varlığını ve/veya ayırıcı tanısını koymak için ucuz, hızlı ve güvenilir bir yöntemdir. Bizim çalışmamızda; skrotal dopler ultrasonografinin testis hastalıkları tanısı koymada önemli bir tetkik olduğu göstermiştir.

Anahtar kelimeler: Skrotum, doppler ultrasonografi, ayırıcı tanı

S-005 ACİL SERVİS HEMŞİRELERİ TARAFINDAN YAPILAN OPTİK SİNİR KILIF ÇAPININ SONOGRAFİK ÖLÇÜMÜNÜN UYGULAYICILAR ARASI GÜVENİLİRLİĞİ

Turgay Yılmaz KILIÇ, Yeşim EYLER, Murat YESİLARAS

Acil Tıp Kliniği, Sağlık Bilimleri Üniversitesi Tepecik Eğitim ve Araştırma Hastanesi, İzmir

Giriş: Bu çalışma ile acil serviste çalışan hemşireler tarafından gerçekleştirilen optik sinir kılıf çapının (ONSD) ultrasonografik ölçümlerinin kişiler arası tutarlılığını araştırdık.

Metod: Oküler US ile ONSD ölçümleri acil tıp kliniğinde çalışan 4 hemşire tarafından B-mode'da 10 MHz lineer prob ile yapıldı. Uygulayıcıların çalışma öncesi ultrasonografi kullanımı konusunda herhangi bir deneyimleri yoktu. Her hastaya sadece iki uygulayıcı tarafından inceleme yapıldı. Her bir uygulayıcı diğer uygulayıcı ile 25 'er toplamda ise 75 hastada 150 ONSD ölçümü yaptı. Sonuçta dört uygulayıcı tarafından 150 hastada toplam 600 ONSD ölçümü yapıldı. Uygulayıcılar her göz için 3 uygulama yaptı ve hesaplamalar için ONSD'nin ortalama değeri kullanıldı.

Bulgular: Tüm uygulamalar için median ONSD 3.6 mm (IQR:0.6) idi. Erkek ve kadınların median ONSD'leri sırasıyla 3.7 mm (IQR: 0.6) ve 3.5 mm (IQR:0.6) olarak tespit edildi. Tüm uygulamalar için ICC 0.89 (0.86-0.91; %95 CI) idi. Sağ ve sol göz için ONSD ölçümlerinin ICC değerleri sırası ile 0.89 (0.85-0.92 %95 CI) ve 0.88 (0.83-0.91; %95 CI) olarak saptandı.

Sonuç: Ultrasonografi konusunda tecrübesi olmayan acil hemşirelerinin point-of-care US ile optik sinir kılıf çapı ölçümlerinin uygulayıcılar arası tutarlılığının iyi düzeyde olduğunu saptadık.

Anahtar kelimeler: hemşire, acil servis, ultrasonografi, optik sinir kılıf çapı

S-006 TRUNKUS ÇÖLYAKUS EMBOLİSİ TANISINA GİDEN ZORLU YOLDA YATAK BAŞI ULTRASON

Pınar Yeşim AKYOL, Adnan YAMANOĞLU

Acil Tıp Kliniği, İzmir Katip Çelebi Üniversitesi Atatürk Eğitim ve Araştırma Hastanesi, İzmir

Akut çölyak arter tıkanıklığı nadir akut karın ağrısı nedenlerindendir. Trunkus çölyakus distal ösofagustan duodenumun 2. kıtasına kadar olan kısmın kanlanmasını sağlar. Tanı ve tadavisi geciktiğinde yüksek mortalite ve morbiditeye sahiptir. Atriyal fibrilasyon gibi kardiyak hastalıkların yanısıra akut pankreatit, GİS cerrahisi öyküsü, antifosfolipid sendromu, trombofili gibi kan hastalıkları ve median arkuat ligament kompresyonu gibi yapısal hastalıklar ve oral kontraseptif kullanımı çölyak arter tıkanıklığına neden olabilir. Akut çölyak arter tıkanıklığı visseral ve endorgan iskemisine neden olabilir. Splenik enfarkt az sıklıkta gastrik ve hepatik iskemi gelişebilir. Klinik olarak sürekli karın ağrısı, bulantı ve kusma gibi belirsiz semptomlara neden olabilir. 46 yaş kadın hasta, şiddetli karın ağrısı şikayetiyle acil servise başvuruyor. Özgeçmişinde inme ve 3 kez düşük öyküsü mevcut. Fizik muayenesinde vital stabil, batında yaygın hassasiyet mevcut, defans-rebount saptanmadı. Yatak başı ultrasonunda aortada trunkus çölyakus çıkımına yakın trombüs tesbit edildi. Çölyak trunkusda kan akım mevcut olmadığı görüldü. Kontratlı Batın bilgisayarlı tomografisinde abdominal aorta da trunkus çölyakus a uzanan trombüs tesbit edilen girişimsel radyolojik müdahale düşünülmeyen hasta genel cerrahi servisine yatışı yapıldı. Görüntüleme tanıda önemli rol oynar. Anjiyografi gold standart olmakla birlikte mezenterik bt anjiografi akut çölyak arter oklüzyonu ve komplikasyonlarını göstermede doğru yöntem olarak karşımıza çıkar. Abdomenin değerlendirilmesinde ultrasonografi kullanabilir. Abdomen değerlendirilirken curvilineer prop ile abdominal aorta da her iki planda değerlendirilmelidir. Çölyak arter longitudinal planda daha iyi görüntülenebilir. Ultrasonografi hızlı, kolay ulaşılabilir ve yatakbaşı uygulanabilir olması ve tanıya erken ulaşılması açısından acil serviste ön plana çıkmaktadır.

Anahtar kelimeler: trunkus çölyakus, emboli, acil servis, karın ağrısı

S-007 NARGİLE İÇİMİNE BAĞLI TRANSKRANİAL DOPPLER ULTRASON İLE SEREBRAL KAN AKIMI DEĞİŞİKLİKLERİNİN TANIMLANMASI, PROSPEKTİF GÖZLEMSEL ÇALIŞMA

Onur KARAKAYALI[1], Uygar UTKU[2], Serkan YILMAZ[3]

[1] *Acil Tıp Kliniği, Sağlık Bilimleri Üniversitesi Kocaeli Derince Eğitim Araştırma Hastanesi, Kocaeli*

[2]*Nöroloji Kliniği, İstinye Üniversitesi, Kocaeli*

[3]*Acil Tıp Anabilim Dalı, Kocaeli Üniversitesi Tıp Fakültesi, Kocaeli*

Giriş: Nargile, büyük bir halk sağlığı sorunudur. Büyük bir halk sağlığı sorunu olmasına rağmen, akut ve kronik etkiler ve toksin maruziyet derecesine ilişkin veriler sınırlıdır. Nargile kaynaklı malignite, pulmoner, enfeksiyöz, kardiyak etkiler, kısırlık ve biyolojik etkiler birçok meta-analizde tanımlanmış olsa da, literatürde nörolojik etkileri ile ilgili çalışma yoktur.

Amaç: Çalışmamızda transkraniyal doppler ultrasonografi ve serum s100b protein düzeyi ölçümleri ile nargile içimine bağlı akut nörolojik etkiler ve beyin kan akımı değişiklikleri değerlendirmek amaçlanmıştır.

Çalışma Tasarımı: Bu prospektif gözlemsel çalışma, 18 yaşın üzerindeki nargile bir kafede sağlıklı gönüllülerle gerçekleştirildi.

Yöntemler: Vital bulgular ve bazal COHb ve S100b düzeyleri, Transkranial Doppler Ultrason ile yapılan serebral kan akımı değişiklikleri nargile içmeden önce değerlendirildi ve kaydedildi. Başlangıç ölçümlerinden sonra gönüllüler açık bir alana alındı ve 45 dakikalık nargile içilmesinden sonra tekrar değerlendirildi.

Bulgular: 31 gönüllünün yaş ortalaması 30,61 (5,67) yıldı ve 24'ü (% 77, 42) erkekti. Tüm vital bulgular parametrelerinde istatistiksel olarak anlamlı bir fark saptandı (sırasıyla, p <0,001, p = 0,035, p = 0,009, p = 0,021). Ortalama COHb düzeyi nargile içilmesinden sonra % 2,68 (1,68), nargile içilmesinden sonra % 14,97 (4,83) idi (p <0,001). S100b protein seviyesi başlangıçta 25.05 µ / ml (8,34), nargile içilmesinden sonra 40,71 µ / ml (14,06) idi (p <0,001). PiK sistolik ve ortalama MCA, ACA ve PCA kan akış hızlarında istatistiksel anlamlı bir artış saptanmış ve transkranial Doppler ultrason yoluyla nargile içimi sonrasında PI, RI değerlerinde bir düşüş belirlenmiştir.

Sonuçlar: Serebral kan akış hızındaki artış ve PI, RI değerindeki düşüş ve COHb, S100b seviyesindeki artış nedeniyle serebral vazodilatasyon gelişmektedir ve nargile içiminin akut dönemde nöron hasarına neden olduğunu ve mevcut serebral kan akımı değişikliklerinin Alzheimer gibi dejeneratif hastalıklar ile ilişkili olabileceği gözlenmiştir.

Anahtar kelimeler Nargile, transkranial doppler ultrason, nöronal hasar

S-008 KRİTİK HASTA ÇOCUKLARDA ULTRASONOGRAFİNİN YENİ BİR KULLANIM ALANI

Ayla AKCA ÇAĞLAR, Nilden TUYGUN

Çocuk Acil Kliniği, SBÜ Ankara Dr. Sami Ulus Kadın Doğum, Çocuk Sağlığı ve Hastalıkları Eğitim ve Araştırma Hastanesi, Ankara

Giriş: Çocuklarda şok ve arrest durumlarında damar yolu açılması zor bir işlemdir. Bu durumlarda zaman kaybedilmeden intraosseöz yolun açılarak acil sıvı ve ilaç tedavilerinin başlanması hayati öneme sahiptir. Yatak başı ultrasonografi cihazı teknik özellikleri ve iyonize radyasyon içermemesi nedeni ile çocuk hastalarda erişkinlere göre daha kolay ve etkin bir şekilde kullanılmaktadır. Çocuk hastalardaki girişim işlemleri sırasında sıklıkla rehber olarak ultrasonografi cihazına ihtiyaç duyulmaktadır. Bilgimiz dâhilinde intraosseöz girişimlerde ultrasonografinin uygulanabilirliği konusunda literatürde yeterli veri mevcut değildir. Sunduğumuz bu çocuk olgumuzda intraosseöz girişimde yatak başı ultrasonografinin uygulanabilir olduğunu gözlemledik.

Olgu: Opere meningomyelosel, laringomalazi, yutma disfonksiyonu, büyüme gelişme geriliği tanıları ile izlenen ventriküloperitoneal şantı olan, trakeostomi kanülünden serbest oksijen alan 2 yaş 7 aylık kız hasta, öksürük şikâyeti olması ve sonrasında evde trakeostomi kanülünün çıkması nedeniyle çocuk acil kliniğimize ailesi tarafından ulaştırıldı. Başvuru sırasında kardiyopulmoner arrest olarak değerlendirilen hastaya çocuk acil ekibi tarafından resüsitasyon işlemi başlandı. Gerekli tüm acil müdahaleler yapılırken ilk denemede açılan intraosseoz girişim yerinden verilen mayinin cilt altına sızdığı ve şiştiği fark edildi. Bunun üzerine diğer ekstremiteden ikinci bir introsseoz açılırken yatak başı ultrasonografi cihazı ile iğne yeri görüntülendi. Doppler ultrasonografi ile iğnenin doğru yerde olduğu ve hastaya etkin bir şekilde sıvı ve ilaç tedavileri uygulanabildiği gözlendi.

Tartışma ve Sonuç: Acil durumlarda açılan intraosseöz girişim iğnesinin ultrasonografik olarak doğru yerde olduğunun ve etkin bir şekilde kullanılabilir olduğunun görüntülenmesi çok değerlidir. Bu sayede intraosseöz iğnenin yanlış yere yerleştirilmiş olduğunun fark edilmesi için geçen zaman kaybının da önüne geçilmiş olacaktır. Sunulan bu olgu ile kritik bir işlem olan intraosseöz girişim sırasında ultrasonografi kullanımının rutin uygulamaya girmesinin faydalı olacağı düşünülmektedir. Ancak bu yeni kullanım alanının uygulanabilir olduğunu destekleyen ileri çalışmalara ihtiyaç vardır.

Anahtar kelimeler: çocuk, intraosseöz, ultrasonografi

S-009 ACİL SERVİSTE ULTRASONOGRAFİ İLE YABANCI CİSİM DEĞERLENDİRİLMESİ

P. Gözde GÖK, Kübra P. BAĞÇECİ, Engin ÖZAKIN, Ali Deniz ERBİL

Acil Tıp Anabilim Dalı, Eskişehir Osmangazi Üniversitesi Tıp Fakültesi, Eskişehir

Giriş: Yumuşak dokudaki yabancı cisimler acil servis başvurularının küçük bir dilimini oluşturur. Yatak başı ultrasonografi (YBUSG) uygulamaları hızlı, güvenilir olması ve radyasyon içermemesi nedeniyle acil servisler için yabancı cisim tespiti açısından cazip hale gelmektedir. Yabancı cisimler radyoopak (cam, metal) ve radyolusent (tahta, diken) olarak değerlendirilmekte olup radyoopak olanlar radyografilerde görülürken radyolusent olanlar radyografilerde görülememektedir. Bu nedenle radyolusent cisimlerin tanımlanmasında ve hastaların radyasyondan korunmasında ultrasonografi öne çıkmaktadır. Bu çalışmada amacımız interaktif eğitim sonrası acil servis hekimlerinin ultrason ile yumuşak dokuda yabancı cisim görüntüleme becerilerinin ve kolaylık derecesinin değerlendirilmesidir.

Gereç ve Yöntem: Çalışma 25 acil tıp asistanı ile yapıldı. Uygulama öncesi doktorlara 1 saatlik teorik ve pratik interaktif eğitim verildi. Ultrason becerisi 15x10 cm boyutlarında tavuk göğüs eti içerisine yerleştirilmiş 3x1cm boyutunda tahta, 3x2x1 cm boyutunda cam ve 3x1 cm boyutunda metal ile değerlendirildi. Çalışmanın verileri araştırmacılar tarafından hazırlanan her üç girişimde başarılı ultrason görüntülemenin süresi, ultrasonla yabancı cisim görüntülemesinin kolaylık derecesi (1-çok zor; 10-çok kolay) gibi bilgileri içeren anket formu ile toplandı. BULGULAR Yaş ortalamaları 29,16 (min:25, maks: 35), 17'si (%68) erkek, 25 hasta çalışmaya dahil edildi. Acil tıp hekimlerinin ultrason ile yabancı cisim görme başarısı: tahtada 24 (%96), camda 21 (%84), metalde 21 (%84) idi. Yabancı cisimlerin tespit edilme süresi sırası ile ortalama tahtada 5.29 (min:1-maks:34, SD:±6,63) saniye, camda 14 (min:2-maks:60, SD:±15,3) saniye , metalde 8,6 (min:2-maks:33, SD:±8,4) saniye saptandı.

Sonuç: Acil tıp asistanları interaktif eğitim sonrasında kısa sürede yumuşak dokudaki yabancı cisimlerin saptamasında başarılı olmaktadırlar.

Anahtar kelimeler: yabancı cisim, acil servis, ultrasonografi

S-010 ACİL SERVİSTE OSTEOMİYELİT TANISINDA ULTRASONOGRAFİ KULLANIMI: OLGU SUNUMU

Meltem Songür KODİK, Cemile ÜSTÜN

Acil Tıp Anabilim Dalı, Ege Üniversitesi Tıp Fakültesi Hastanesi, İzmir

Giriş: Osteomyelit; kemikte değişimlere ve yıkıma neden olan bakteri ya da mantarlarla kemiğin enfeksiyonudur. Enfeksiyonun komşu yapılardan ya da kan yoluyla bulaşması ile meydana gelir. Osteonekroz ya da septik artrite progrese olabilir. Etkilenen bölgede ağrı genellikle evrensel bulgudur, buna eritem ve ödem eşlik edebilir. Stafilococcus aureus genellikle en yaygın etkenidir. Tanıda düz radyogramlar erken dönemde normal olabilir. Magnetik rezonans görüntülemenin ise duyarlılığı %95 olmakla birlikte, kesin tanı kemik biyopsisi ile konulur. Osteomiyelitin tanısında ultrasonografi (USG) hızlı uygulanabildiği gibi, erken tanıda acil hekimlerine kolaylık sağlamaktadır.

Olgu: 63 yaşında erkek ateş yüksekliği, bulantı, kusma şikâyetleri ile acil servise başvurdu. Bilinen diabetes mellitus ve depresyon hastalıkları var. 8 yıl önce sol ayak topuk greft operasyon öyküsü ve 3 yıl önce de sağ ayak 5. parmak ampute edilmiş. Operasyonu takiben sol ayak topukta 7-8 yıldır olan açık yarası ve buradan da akıntısı oluyormuş. 1 ay önce sağ ayak 2 parmak altına çivi batması sonrasında giderek artan kızarıklık, şişlik, ısı artışı şikâyetlerini takiben antibiyoterapi başlanmış. 2 gündür ateş yüksekliği ile tarafımıza başvurdu. Fizik muayenesinde sol ayak topuk bölgesinde diyabetik yara sağ ayak 1. parmak aralığında ve plantar bölgede mevcut olan diyabetik enfekte görünümlü yara saptanması üzerine hastaya yatak başı USG yapıldı. USG' de kemiğe bitişik anaekoik sıvı koleksiyonu bizim vakamızda görülmese de kemik korteks duvarında düzensizlik saptandı. Çekilen sağ ayak X-ray görüntülerinde 1.parmak proximal falanks posteriorunda korteks duvar düzensizliği olan hasta akut osteomyelit olarak değerlendirildi. Intravenoz antibiyotik tedavisi düzenlenen hasta, diyabetik ayak konseyine refere edildi.

Sonuç: Özellikle akut osteomyelit tanısında erken dönmede radyografiden önce ultrason ile hasta başında kolaylıkla primer patolojinin indirekt bulgularının saptanabileceği unutulmamalıdır. Erken dönemde tanı konulması ve sistemik antibiyotiğin uygulanmasıyla hastaların morbiditesine katkı sağlanabilir.

Anahtar kelimeler: osteomiyelit, ultrasonografi, diyabetik ayak

S-011 ACİL SERVİS HEMŞİRELERİNİN ACİL ULTRASON KULLANİMİ VE EĞİTİMİN DEĞERLENDİRİLMESİ

Gülbin KONAKÇI[1], Funda KARBEK AKARCA[2]

[1] *İç Hastalıkları Hemşireliği Anabilim Dalı, İzmir Demokrasi Üniversitesi, İzmir*

[2] *Acil Tıp Anabilim Dalı, Ege Üniversitesi Tıp Fakültesi Hastanesi, İzmir*

Günümüzde hemşireler artık gözleme dayanan geleneksel bakım yöntemlerinin yanısıra hastalarını yeni teknolojiler kullanarak izlemekte ve bu durum hemşirelik uygulamalarını giderek artan biçimde yeniden şekillendirerek hemşirelik bakımını profesyonel hale getirmektedir.Teknoloji, günümüzde sağlık bakımı alanında çalışan tüm profesyonellerin rutinlerine girmiştir.Acil ultrason (USG), USG teknolojisinin acil tıbbi durumlar ve tanıların değerlendirilmesinde, akut ve kritik hastalık ya da hasarın resüsitasyonunda,yüksek riskli ya da zor işlemlere rehberlikte, kullanılarak fizik muayenenin tamamlayıcısı ancak acil hastanın bakımıyla ilgili anatomik, fonksiyonel ve fizyolojik bilgi sağlayan ayrı bir antite olarak düşünülmektedir. Yatak başı USG cihazı dışında ek donanım ve maliyet gerektirmeyen, bu konuda eğitim alan hemşireler tarafından başarılı şekilde uygulandığı yapılan çalışmalarla gösterilen bu tekniğin ülkemizde de uygulamaya geçirilebilmesi için mevcut durumu saptamak, hemşirelerin bu konuya ilişkin görüş ve önerilerini belirlemek amacıyla planlanan bu çalışma, İzmir Bornova bölgesindeki II. ve III. basamak acil serviste çalışan ve onam veren toplam 65 acil hemşiresi ile yapılmıştır. Çalışma verileri; hemşirelerin sosyo-demografik özellikleri,USG kullanımına ilişkin durumları,USG kullanımına ilişkin görüşlerinin yer aldığı 3 bölüm ve 29 sorudan oluşan anket formuyla elde edilmiştir. Çalışmaya katılan hemşirelerin %70,8'inin kadın,%55,4'ünün bekar,%73,8'inin lisans mezunu, %87,7'sinin gece-gündüz vardiyalı çalışma sisteminde,%67,7'sinin üniversite hastanesinde çalıştığı görülmüştür. Yaş ortalamaları X=29,81 ± 6,45, acil hemşiresi olarak çalışma yıl ortalamaları X=56,87±57,21 ay olarak saptanmıştır. Hemşirelerin %93,8'i acil servislerinde USG kullanıldığını ve %61,5'i acil hemşirelerin USG kullandığını belirtmiştir. USG kullandığı belirtilen hemşirelerin %53,8'nin USG'yi damar yolu girişimi için kullandığını ifade etmişlerdir. Acil serviste hemşirelik bakım ve takiplerinde USG'nin olmasını istedikleri kullanım alanları için,%16,9'u triyaj,%18,5'i ödem bakımı,%21,5'i yara değerlendirmesi olarak ifade etmişlerdir. Hemşirelerin %78,5'i hizmetiçi eğitimde pratik ve zaman kazandırıcı olduğu için,%73,8'i lisans eğitiminde çalışma yaşamına hazırlık olarak USG eğitimi verilmesi gerektiğini belirtmişlerdir. Teknolojinin doğru ve etkin kullanılması, sağlık bakımı sunulan hizmetlerin etkili ve verimli olmasına katkıda bulunacaktır.Hemşirelerin,hasta gereksinimleri doğrultusunda hasta ile teknoloji arasında bir köprü oluşturarak,güvenli hemşirelik bakımı vermek sorumluluğu bulunmaktadır.Hasta bakım sonuçlarında iyiye doğru fark yaratmak için bakımın kalitesinin gözden geçirilmesi,kliniksel etkili kanıtların hasta bakımında kullanılması gereklidir.Daha avantajlı,daha pratik uygulama yöntemlerini belirlemek temel olarak uygulamalarda yeniliği/farklılığın yanısıra hasta bakım kalitesinin artışını da beraberinde getireceği düşünülmektedir.Acil servis hemşireleri,hemşirelik uygulamalarında USG kullanımına ilişkin sadece farkındalık sahibi değil aynı zamanda gerekliliği de öngörmektedirler.

Anahtar kelimeler: ultrasonografi, acil servis, hemşirelik

S-012 KARDİYAK VEJETASYON VE SEPTİK EMBOLİ OLGUSU

Cemile ÜSTÜN, Meltem SONGÜR, Funda Karbek AKARCA

Acil Tıp Anabilim Dalı, Ege Üniversitesi Tıp Fakültesi Hastanesi, İzmir

Giriş: Enfektif endokardit (EE) nonspesifik prezentasyonla acil servise başvurulabilen ve nadir görülen bir durumdur. Nedeni bilinmeyen ateş, açıklanamayan stroke veya sistemik emboli bulgularıyla vakalar başvurabilir. Her ne kadar modern görüntüleme tekniklerimiz, gelişmiş kültür yöntemlerimiz ya da geliştirilmiş tanı kriterleri olsa da Enfektif Endokardit tanısını koyabilmek zorluğunu sürdürmektedir. Acil serviste yatakbaşı ultrasonografi (USG) kullanımı pek çok tanıda olduğu gibi enfektif endokardit tanısında da yadımcı olabilir. EE tanısında ilk aşamada uygulanması gereken görüntüleme yöntemi transtorasik ekokardiyografidir (TTE). TTE'nin EE tanısında sensitivitesi %46-60, spesifitesi %94 saptanmıştır. Bu bildirimizde acil servise ateş, halsizlik, üşüme, titreme gibi nonspesifik şikayetlerle başvuran genç ve intravenöz katater öyküsü olan bir olguda yatakbaşı USG'de sağ atriyumda saptadığımız vejetasyon sonrasında bizi tanıya nasıl ulaştırdığını sunmayı amaçladık.

Olgu: 26 yaş erkek hasta, üşüme, titreme ve halsizlik şikayetleriyle acil servise başvurdu. Kronik Böbrek Yetmezliği (KBY) nedeniyle rutin hemodiyaliz uygulanıyor. 2 hafta önce kalıcı katateri çekilmiş; fistülden hemodiyalize giriyor. 1 aydır öksürük şikayeti oluyormuş, balgam yok, idrar şikayeti yok. 2 haftadır sürekli ateş yüksekliği üşüme titremesi oluyormuş. Fizik muayenede, kostovertebral açı hassasiyeti yok, kardiyak oskültasyonda üfürümü mevcut, katater yara yeri temiz. Hastanın biyokimyasal parametrelerinde C Reaktif Protein 21 mg/dL, lökosit 27570 u/L ve nötrofil hakimiyetinde, hemoglobin 6,5 g/dL, saptanmış. Akciğer grafisinde sağ bazalde sağ parakardiyakta nonhomejen dansite artışı mevcut olup, yatakbaşı ekokardiyografisinde sağ atriyum üst lateral ve posterior duvara uyan kisimda farkli kesitlerden maximum 33 x20mm'lik içerisinde filamentoz ekojeniteler barındıran heterojen görünümlü trombüs ve vejetasyona ait olabilecek görünüm izlendi. Hastanın çekilen toraks tomografisinde; her iki akciğerde alt loblarda daha çok sayıda çoğunluğu kaviter nodüller, septik emboli ile uyumlu görünüm saptandı. Hasta kardiyoloji kliniğine yatırıldı.

Sonuç: Özellikle nedeni belirlenemeyen ateş durumlarında risk grubundaki hastalarda enfektif endokardit ön tanısı akla geldiğinde yatakbaşı USG kolaylıkla ve hızlıca uygulanabilir. Kapak vejetasyonları veya atriyum ya da ventrikül ilişkili vejetasyonlar saptanabilir. Klinik şüphe devam ettiğinde TTE vejetasyon saptanamadığında Transözafagial ekokardiyografiye ihtiyaç duyulur. Her halükarda USG'nin EE tanısındaki yeri ve önemi tartışılmazdır.

Anahtar kelimeler: Enfektif Endokardit, Ekokardiyografi, Kardiyak Vejetasyon

S-013 KAS YARALANMALARINDA ULTRASONOGRAFİK BULGULAR

Mehmet Ali ASLANER

Acil Kliniği, Nevşehir Devlet Hastanesi, Nevşehir

Amaç: Kas yaralanmaları direk ve indirek olarak iki farklı mekanizmaya ayrılmaktadır. Direk yaralanmalar künt ve penetran yaralanmalar sebebiyle oluşurken, indirek yaralanmalar zorlama nedeniyle oluşmaktadır. Literatürde konu ile ilgili acil servis çalışması oldukça azdır. Bu çalışma ile ikinci basamak bir acil serviste, ultrasonografik kas yaralanmalarının araştırılması amaçlanmıştır.

Yöntem: Çalışma, Kasım ve Aralık 2018 ayları içerisinde Nevşehir Devlet Hastanesi Acil Servis'ine kas yaralanması şüphesi ile başvuran hastalar üzerinden yapılmıştır. Kas yaralanması şüphesi acil servis hekiminin klinik kararı ile verilmiş ve sonrasında yine aynı hekim tarafından (kas iskelet sistemi ultrasonografisi üzerine 3 yıldan fazla deneyim) ultrasonografik görüntüleme yapılmıştır. Veri seti olarak; hastanın yaşı, cinsiyeti, travma lokalizasyonu, ultrasonografik bulguları ve 7 gün içerisindeki tekrar hastane başvuruları not edildi. Çalışma için etik kurul onamı alındı.

Bulgular: Çalışma periyodu boyunca 24 hasta saptandı. Ortanca yaş 21 (IQR 13-49) ve erkek cinsiyet oranı %66 idi. Başvuruların %66,7'si künt travma, %33,3'ü zorlama nedeniyle gerçekleşti. Acil servise başvuru süresi ortanca 16 saatti (IQR 4-24). Şikayetin olduğu anatomik bölge %58,3 oranında üst extremite, %16,7 oranında gövde ve %25 oranında alt extremiteydi. Hastaların %58,3'ünde herhangi bir sonografik kas patolojisi saptanmadı; bu hastaların 1/3'ünde cilt altı dokuda kalınma mevcuttu. %33,3 hastada kas içerisinde hiperekojen kas alanları ve kas dokusunda kalınlaşma izlendi. Geriye kalan %8,3 hastada ise kas içi hematom ve parsiyel rüptür saptandı. Tüm hastaların 1 hafta içerisinde aynı hastaneye tekrar başvurmadıkları gözlendi.

Sonuç: Kas travması düşünülen hastaların yarısında herhangi bir sonografik patoloji izlenmemektedir. En sık başvuru nedeni künt travma nedeniyledir ve en sık bulgu kas ekojenitesinde ve kalınlığında artıştır. Bir hafta içerisinde tekrar başvuru ise bulguların hafif olması nedeniyle hiçbir hastada izlenmemiştir.

Anahtar kelimeler: kas yaralanması, ultrasonografi, acil servis

S-014 ACİL SERVİSTE DOPPLER ULTRASON İLE AKUT ARTER TIKANIKLIĞI TANISI

Serkan BİLGİN

Acil Kliniği, Batman Bölge Devlet Hastanesi, Batman

Akut arter embolileri, kol veya bacaklarda gelişen iskemi nedenlerinin birincil sıklığını teşkil eder. Embolinin anlamı, emboliye yol açan nedenin arter çapına uygun bir yerde kan akım yolunu ani olarak tıkaması sonucu oluşan durumdur. En sık nedeni tromboemboliler olan akut arter embolisinin nedenleri olarak; tromboemboliler, hava, yağ, tümör, yabancı cisimler (kateter parçası örneği), amniotik sıvı, kist hidatik, aterom plağı sayılabilinir. Tromboemboli 1. sıklıkta olup %95 oranında bir kalp hastalığına sekonderdir. Tromboembolilerin gelişim nedenleri ise sıklıkla kardiyak ve vaskuler patolojiler şeklindedir. Klinik seyir; oklüzyonun lokalizasyonu ve ilgili bölgenin genişliğine, lümen tıkanıklığı derecesine, sekonder trombozun uzunluğuna, kollateral dolaşımın spontan restorasyonuna, genel dolaşım durumuna (kalp yetmezliği, şok gibi) göre değişebilir. Acil servisimize 55 yaş erkek hasta sağ bacakta 2-3 günüdür devam eden ağrı şikayetiyle geldi. Geliş anında vitalleri tansiyon: 148/76, nb: 88, ss: 21, sato2: %94 olarak tespit edildi. Çekilen EKG' sinde atrial fibrilasyonunun olduğu görüldü. Yapılan fizik muayenesinde sağ bacakta minimal şişlik tespit edildi. Bacaklar arası belirgin ısı farklı bulunmayan hastanın periferik nabızları çok zayıf idi. DVT- arter tıkanıklığı ayrımı için yapılan dooopler usg de yer yer organize olmuş eski trombotik alanlar da içeren subakut trombüs izlendi. Kalp damar cerrahisi kliniği ile konsülte edilen hasta takip ve tedavi amaçlı servise yatırıldı.

Anahtar kelimeler: ultrason, akut arter embolisi, acil servis

S-015 ORDU ÜNİVERSİTESİ EĞİTİM ARAŞTIRMA HASTANESİ ARTERİAL DOPPLER ULTRASONOGRAFİ RAPORLARININ RETROSPEKTİF ANALİZİ

Şeyda Tuba SAVRUN, Atakan SAVRUN, Hilal ALTAŞ

[1] *Acil Servis, Ordu Üniversitesi Eğitim ve Araştirma Hastanesi, Ordu*

[2] *Acil Tıp Anabilim Dalı, Ordu Üniversitesi Tıp Fakültesi, Ordu*

[3] *Radyoloji Anabilim Dalı, Ordu Üniversitesi Tip Fakültesi, Ordu*

Giriş: Arter Doppler ultrasonografi (USG) alt ekstremite arterlerinin görüntülenmesinde kullanılan, kolay ulaşılabilir ve noninvaziv bir yöntemidir. Bu çalışmada alt ekstremite arterial doppler ultrasonografi sonuçlarının retrospektif olarak incelenmiştir.

Gereç ve Yöntem: Ordu Üniversitesi Eğitim Araştırma Hastanesinde 01.07.2018-31.01.2019 tarihleri arasında farklı kliniklerce istenen alt ekstremite arterial doppler ultrasonografi raporları retrospektif olarak incelendi. Olguların yaşı, istem yapan kliniklerin oranları, ön tanıları, son tanıları ve ön tanıların son tanı ile doğruluk oranları incelenmiştir.

Bulgular: Çalışmamızda 24 kadın (%47) ve 27 erkek (%53) olmak üzere toplam 51 olgu incelenmiştir. İncelenen olgular en az 44, en fazla 90 yaşında olup yaş ortalaması 65.74/yıl olarak saptanmıştır. Arteryal doppler usg isteyen branşlar incelendiğinde ortopedi %33.3(n= 17), kardiyoloji %23.5(n=12), kalp damar cerrahisi %17.6(n=9), acil servis %7(n=4), diğer branşlar 17.6(n=9) olarak toplam 51 adet olgu olduğu saptanmıştır. Doktorların istem yaparken istem kâğıtlarına yazdıkları ön tanılar ve görüntüleme sonrası son tanıları incelenmiştir. Ön tanıların %45'inin (n=23) periferik arter hastalığı, %13.7'si (n=7) göğüs ağrısı, %13.7'si (n=7) bel ağrısı, %5.8'i (n=3) venöz yetmezlik tanısı alırken kalan %21.8'i (n=11) diğer tanılar olarak saptanmıştır. İnceleme sonucunda ön tanılarının %43.1'i(n=22) arter dopler ultrasonografi isteme ile uyumsuz tanılardan(eklem ağrısı, venöz yetmezlik, göğüs ağrısı gibi tanılar) oluşurken, %56.9'u nun ön tanıları istem ile uyumlu olarak saptanmıştır. Olguların ön tanı ve son tanıları arasındaki uyum ilişkisi incelendiğinde %13.7'sinin (n=7) ön tanısı ile son tanısı uyumlu çıkarken, kalan % 86.3'ünün n=44) ön tanı ve son tanısı uyumsuz çıkmıştır.

Sonuç: Arter Doppler ultrasonografi tanı koymak için ucuz, hızlı ve güvenilir bir yöntemdir. Ancak hekimlerin iş yoğunluğu, çoğu poliklinikte sekreter olmaması ve doktorları bilgi işlem sistemine hakim olmaması gibi farklı sebepler neticesinde istem formlarına yazılan bilgi notlarının eksik yada yanlış olduğu saptanmıştır.

Kısıtlılıklar: Hastanemizin bilgi işlem sistemi değiştiği için 6 ay öncesi verilere ulaşılamamaktadır, bu sebeple olgu sayısı düşük olmuştur.

Anahtar kelimeler: Alt ekstremite, arter doppler ultrasonografi, ayırıcı tanı

P-001 RÜPTÜRE ABDOMİNAL AORTA; FİZİK MUAYENEYLE EŞ ZAMANLI ULTRASONOGRAFİ

Agit AKGÜL, Adnan YAMANOĞLU, Süleyman KARDAŞ

Acil Tıp Kliniği, İzmir Katip Çelebi Üniversitesi Atatürk Eğitim Araştırma Hastanesi, İzmir

Giriş: Yatak başı ultrasonografinin önemi gün geçtikçe artmaktadır. Özellikle Acil Servislerde kritik hasta yönetiminde yatak başı ultrasonografi vazgeçilmez bir tanı aracı haline gelmeye başlamıştır. Gerek kritik hastaların erken tanılanması gerekse tedavi yönetiminde Hekime yol göstermektedir. Rüptüre Aort anevrizması acil müdahale gereken durumların başında gelektedir. Rüptüre aort anevrizması Vakalarının çoğu sahada kaybedilmekte, hastaneye ulaşabilenler ise zamanla yarışmaktadır. Müdahale süresini geciktiren diğer görüntüleme yöntemlerine nazaran yatak başı Ultrasonografi muayeneyle eş zamanlı görüntüleme sağlaması yönüyle hayat kurtarıcıdır. Bu vakamızda Rüptüre abdominal aort anevrizması mevcut hastanın zamanla yarışında ultrasonografinin hayat kurtarıcı rolüne şahit olduk.

Olgu: 67 yaşında Erkek Hasta gün içinde başlayan karın ağrısının geçmemesi üzerine ayaktan acil servise başvurdu. Vital değerleri; TA:150/90 mmHg, Nb:90/dk Bilinç açık GKS:15 olan hastanın yapılan batın muayenesinde hafif palpasyonla pulsatil atım hissedildi. Bunun üzerine Hastanın muayenesine Ultrasonografiyle devam edildi. Yatak başı ultrasonografide en geniş yerinde çapı 75 mm tromboze abdominal aort anevrizması tespit edildi. Batın içi sıvı varlığını tespit etmek amaçlı morrison poşuna yönelik yapılan Ultrasonografide sıvı tespit edilmesi üzerine rüptüre ihtimali güçlenen hastanın acil operasyon kanları istenip acil Kalp damar cerrahisi konsültasyonu istendi. Kalp damar cerrahi bakısı sonrası Operasyon şekline yön verme amaçlı tomografi çekildi. İşlem sonrası bilincinde bozulma hipotansiyon gerçekleşen hastanın entübasyonu gerçekleştirildi. Entübe halde acil operasyona alındı.

Sonuç: Abdominal aort anevrizması erken tanı ve müdahale gerektiren mortal durumların başında gelmektedir. Bu hastalarda; hastanın transferini gerektirecek diğer konvansiyonel tetkiklerden ziyade yatak başı ultrasonografi hastanın yaşam şansını arttırabilir. Görüntülemeye gönderilemeyen hastalarda anlık ve fonksiyonel değerlendirme imkanı sunan yatak başı ultrasonografi çoğu zaman hayat kurtarıcı role sahip. Erken tanı ve müdahale ihtiyacı var oldukça Acil servislerde Ultrasonografi var olmaya devam edecek.

Anahtar kelimeler: Acil servis, Ultrasonografi, Anevrizma

P-002. DORSAL TRAVMA İLE OLUŞAN DALAK RÜPTÜRÜ

Serkan BİLGİN[1], Zeynep KARAKAYA[2]

[1] *Acil Kliniği, Batman Bölge Devlet Hastanesi, Batman*

[2] *Acil Tıp Kliniği, İzmir Atatürk Eğitim ve Araştırma Hastanesi Katip Çelebi Üniversitesi, İzmir*

Abdominal yaralanmalar travmalar içerisinde ölüme sebep olan yaralanmalardandır. En sık künt batın yaralanmalarına sebep olan olaylar, trafik kazaları, yüksekten düşme ve darp sonucu gelişen yaralanmalardır. Künt batın yaralanmalarında en sık yaralanan organlar, dalak, karaciğer ve böbreklerdir. FAST, özellikle künt travmadan sonra kanamaya yönelik batının değerlendirilmesi için kanıtlanmış ve faydalı bir prosedürdür. Uygulamanın intraperitoneal serbest sıvının tanımlanmasında sensitif ve spesifik olduğu gösterilmiştir. 36 yaş bayan hasta yaya haldeyken arkadan motor çapması şikayetiyle getirildi. Yapılan ilk fizik muayenesinde genel durumu orta, tansiyon 132/74 nb:101 ss 23 sat o2: %92 idi. Sakral alan, lomber bölge ve kalçayı içeren geniş kesi alanları mevcuttu. Batında minimal distansiyon şüpheli defans rebaund bulguları mevcuttu. Asıl travmayı dorsal bölgeden aldığını düşündürmesine rağmen yapılan yatak başı FAST uygulamasında morrisonda serbest sıvı ve dalakta şüpheli hiperekojen alanlar görüldü. Takibinde çekilen kontrastlı batın BT ile hastada dalak laserasyonu tanısı konfirme edildi. Genel cerrahi ile konsülte edilen hasta acil laparatomiye alınarak splenektomi uygulandı.

Anahtar kelimeler: FAST, dalak rüptürü, ultrason

P-003 RASTLANTISAL OLARAK TANI KONULAN SOL VENTRİKÜL TROMBÜSÜ

Mehmet Göktuğ EFGAN, Adnan YAMANOĞLU, Umut PAYZA

Acil Tıp Kliniği, İzmir Katip Çelebi Üniversitesi Atatürk Eğitim Araştırma Hastanesi, İzmir

Giriş: USG acil servis hekimleri tarafından birçok klinik durumda kullanılan önemli bir tanı aracıdır. Acil hekimlerinin yatak başı ekokardiyografi kullanımına ilişkin ilk rapor 1988'de yayınlanmış; günümüze kadar gelen yoğun bir araştırma, beceri geliştirme sürecini başlatmıştır. Bazı kardiyak patolojilerde hastaların kliniğinden şüphe duyulabilir iken bazı hastalar rastlantısal tanı alırlar. Kardiyak kitleler kardiyak tümör, trombüs, vegetasyon, iyatrojenik materyal, normal varyant veya ekstrakardiyak yapı olarak sınıflandırılabilir. Bu kitleler genellikle büyüklükleri, şekilleri, konumları, hareket kabiliyetleri ve bağlanma bölgelerinin yanı sıra klinik görünümleriyle de ayırt edilebilirler. Doğru tanı çok önemlidir, çünkü yanlış yorumlama, gereksiz bir cerrahi işlem de dahil olmak üzere yanlış bir tanıya sebep olabilir. Tanı konduktan sonra antikoagülanlar kullanılarak trombüs eradikasyonu sağlanana kadar ekokardiyografik takip gereklidir. Bu yazıda karın ağrısı şikayetiyle başvurmuş, nonspesifik karın ağrısı tanısı almış, ancak çekilen BT'de sol ventrikül içi kitle varlığından şüphenelen, çekilen EKO'da trombüsle uyumlu kitle saptanan hasta sunulmuştur

Vaka: 59 yaş erkek hasta karın ağrısı şikayetiyle acil servise başvurdu. Bilinen hastalığı, ilaç kullanımı yoktu. Muayenede karında hassasiyet mevcut; defans, rebound, batında palpable kitle yoktu. Solunum sesleri olağandı. Göğüs ağrısı yoktu. Labarotuardahgb:15.8 wbc:13.95 crp:0,55 troponin:0,066 CK-mb normaldi. Hastanın opaklı batın tomografisi sonucunda akut batına ait patoloji saptanmadı. Diseksiyon-ekstravazasyon, total oklüzyon saptanmadı. BT'de görüntüye giren imajlarda sol ventrikül geniş ve içinde şüpheli trombus imajı saptandı. HastanınyatakbaşıEKO'sundasol ventrikül içinde inferior duvar apekse yakın tutunan ve ventrikül içinde sallanan şüpheli trombus imajı mevcuttu, kardiyolojiye konsulte edildi ve hasta yatırıldı.

Tartışma ve Sonuç: Sol ventrikül trombüsleri PTE, SVO gibi hayatı tehdit eden ciddi patolojilere sebep olabilmektedirler. Erken tanı ve tedavi hasta mortalitesi ve morbiditesini azaltmaktadır. Hastaların bir kısmı trombüs- emboli düşündürecek klinik ve özgeçmiş ile başvurmakta iken bir kısmı atipik semptomlarla gelip tesadüfi tanı almaktadır. Acil servisteki ciddi patoloji düşünülen tüm hastalara yatak başı EKO yapılması erken tanı ve tedavi şansını arttırabilecektir.

Anahtar kelimeler: Trombüs, Sol Ventrikül, Ekokardiyografi

P-004 ACİLDE YATAKBAŞI EKOKARDİYOGRAFİ İLE TANI ALAN DİLATE KARDİYOMYOPATİ

Adnan YAMANOĞLU, Mehmet Göktuğ EFGAN, Umut PAYZA

Acil Tıp Kliniği, İzmir Katip Çelebi Üniversitesi Atatürk Eğitim Araştırma Hastanesi, İzmir

Giriş: Dilate kardiyomyopati (KMP) çoğunlukla idiyopatiktir, ancak ailesel veya spesifik kardiyak veya sistemik hastalıklara da eşlik edebilir. İdiyopatik formu tüm KKY hastalarının yaklaşık %25'dir. Sistolik ve diyastolik disfonksiyonla seyreden, en sık görülen KMP'dir. Bozulmuş sol ventrikül (LV) ve çoğunlukla sağ ventrikül (RV) kasılma gücü, düşük kardiyak output ve artmış end-sistolik, end-diyastolik ventriküler hacimlere neden olur. Normal LV duvar kalınlığıyla birlikte, LV ve çoğunlukla RV dilatasyonu dilate KMP'nin karakteristik özelliğidir. Sistolik pompa yetmezliği sonucunda hastalar kky semptom ve bulgularıyla başvurular. Egzersizle dispne, bibaziler raller, pretibial ödem, EKG'de AF ve ventriküler ektopiler en sık görülen ritim anormallikleridir. Semptomatik bir hastada ekokardiyografi ile azalmış ejeksiyon fraksiyonu (EF) artmış sistolik ve diyastolik hacimlerle atriyal ve ventriküler genişleme bulguları saptanabilir. Bizim hastamızda da bilinen konjestif kalp yetmezliği (KKY) ve atrial fibrilasyon tanıları mevcuttur. Semptomatik KKY bulgularıyla başvurup acil serviste tarafımızca yapılan yatakbaşı ekokardiyografi ile almıştır.

Vaka: 66 yaş erkek hasta acil servisimize 1 haftadır olan halsizlik nefes darlığında artma şikayetleri ile başvurdu. Bilinen KKY, AF tanıları mevcut. Yapılan muayenede AC'de dinlemekle bazallerde ral pretibial ödem ++/++ göğüs ağrısı yok batin muayenesi olağandı. Laboratuvarında hgb:11.9 CRP:3.21 lökositozu yok troponin-ckmb negatifti TSH değeri olağandı. Hastanın yapılan yataktaki EKO'sunda EF:%25 aort kökü 38mm ileri derecede azalmış sol ventrikül sistolik fonksiyonu mevcuttu. Görüntü dilate KMP ile uyumluydu. Hasta diüretik tedavisi sonrası rahatladı. Klinik olarak rahatlayan hasta erken dönem kardiyoloji poliklinik kontrolü önerisiyle taburcu edildi.

Tartışma ve Sonuç: Dilate KMP kronik tedavisi diüretikler ve digoksini içerebilir. Ancak bu ilaçların sağ kalım üzerine etkisi yoktur. Ace inhibitörleri ve beta blokerler dilate KMP'de sağ kalımı arttırır. Bazı hastalar kardiyak resenkronizasyon tedavisinen fayda görürler. Ani kardiyak ölüm açısından riskli olan kompleks ventriküler ektopili hastalarda amiadoron veya kardiyoverter defibrilatör implantasyonu düşünülebilir. Dilate KMP'si mevcut olan bazı hastalar tanı almamış olarak acil servise başvurabilirler. Bu hastalara acil serviste yapılacak yatakbaşı eko ile dilate KMP tanısı konarak sağ kalımı arttırıcı tedavilere daha erken ulaşmaları sağlanabilecektir.

Anahtar kelimeler: Ekokardiyografi, Dilate Kardiyomyopati, Acil Servis

P-005 SAĞ ATRİYUMDA YAPISAL ANATOMİK VARYASYONLAR VE SAĞ ATRİYAL TROMBÜS: OLGU SUNUMU

Hüseyin ACAR, Adnan YAMANOĞLU, Pınar Yeşim AKYOL

Acil Tıp Kliniği, İzmir Katip Çelebi Üniversitesi Atatürk Eğitim Araştırma Hastanesi, İzmir

İntrakardiyak trombüs ve kitleler, ekokardiyografinin artan kullanımı nedeniyle daha sık karşılaşılan bir hastalık grubudur. Bu hastalık grubunun doğru tanısı uygun zamanda doğru tedavinin uygulanabilmesi için önemlidir. Ancak Prominent Eustachian valve, Chiari network, Crista terminalis gibi fizyolojik olarak sağ atriumda bulunan anatomik yapılar, sağ atrium trombüs veya kitleleri ile karışabilirler Burada Prominent Eustachian valve ve Chiari network ile karışabilecek bir sağ atrial trombüs olgusu sunulmaktadır.

Olgu Sunumu: 65 yaşında bir erkek hasta acil servise nefes darlığı şikayeti ile başvurdu. Hikayede göğüs ağrısı ve senkop şikayetleri yok. Kan basıncı 115/72 mmHg, nabız 86/dk solunum sayısı 21/dk ve sO2 90% olarak ölçüldü. Gks:15 olan hastanın akciğerlerinde dinlemekle bilateral bazallerde krepitan ral mevcuttu. EKG'de atriyal fibrilasyon mevcuttu. Hastanın intravasküler volüm durumunu değerlendirmek için IVC ultrasonu yapılırken insidental olarak sağ atriumda trombüs oluşumu görüldü. Akciğer BT anjiografi ile pulmoner emboli dışlandıktan sonra hasta trombüs tedavisi için koroner yoğun bakım ünitesine yatırıldı.

Sonuç: Atriyal kitleler günümüzde klinikte sık görülen olgular olup kardiyak tümörler ve trombüs en sık görülen tipleridir. Atriyal trombüs daha çok sol atriyumda görülmektedir. Sağ atriyal trombüs olguları nadir görülmekte birlikte sağ ventrikül disfonksiyonu, antifosfolipid sendromu, cerrahi atrial septal defekt onarım öyküsü ve santral venöz kateter ve kalp pili telinin varlığında sağ atriyal trombüs gelişme riski artmaktadır. Sunulan olguda nefes darlığı şikayeti ile gelen hastanın intravasküler volüm durumunu değerlendirmek için yatak başı IVC ultrasonu uygulanırken tesadüfi olarak sağ atriyumdaki kitle görüntüsü fark edilmiştir. Yorumlanan görüntü prominent eustachian valve ve chiari network görüntüsüne de benzemekle birlikte ön planda atriyal trombüs olarak değerlendirildi. Ekokardiyografiyi yapan hekimin dikkati ve tecrübesi bu gibi olgularda doğru tanıya ulaşmak adına önemlidir. Bu olgu sunumu ile hekimlerde farkındalık yaratılması amaçlanmıştır.

Anahtar kelimeler: sağ atriyal kitleler, ekokardiyografi, atriyal trombüs

P-006 SPONTAN GÖZ İÇİ LENS SUBLUKSASYONU TANISINDA ULTRASONOGRAFİ: OLGU SUNUMU

Çağlar KUAS, M.Evvah KARAKILIÇ, Nurdan ACAR, Engin ÖZAKIN

Acil Tıp Anabilim Dalı, Eskişehir Osmangazi Üniversitesi Tıp Fakültesi, Eskişehir

Giriş: Katarakt operasyonu sonrası, göz içi lens (GİL) dislokasyonları veya subluksasyonları nadir görülmektedir. Altta yatan en sık neden travma olmakla birlikte spontan lens subluksasyonları daha nadir olarak karşımıza çıkmaktadır. Acil serviste GİL subluksasyon ve dislokasyonlarını saptamada ultrasonografi (USG) pratik ve duyarlı bir görüntüleme yöntemi olarak kullanılabilmektedir. Bu çalışmada daha önce katarakt operasyonu geçiren ve gözde ani gelişen ağrı ve görme bozukluğu yakınmaları ile başvuran bir hastada USG ile tespit edilen GİL subluksasyonu olgusunu sunmayı amaçladık.

Olgu: 64 yaş erkek hasta, bir gün önce ani olarak başlayan sol gözde ağrı ve görme bozukluğu yakınmaları ile acil servise başvurdu. 2 yıl önce katarakt operasyonu geçirdiği öğrenildi. Travma öyküsü olmayan hastanın özgeçmişinde ek özellik saptanmadı. Fizik muayenesinde; her iki göz haricen doğal, pupiller izokorik, direkt ve indirekt ışık refleksi pozitif, sol gözde görme keskinliğinde azalma tespit edildi. USG ile yatak başı yapılan incelemede sol gözde GİL'nin laterale sublukse olduğu ve vitröz hemoraji tespit edildi. Hasta göz hastalıkları ile konsülte edildi. Hastaya GİL subluksasyonu nedeni ile operasyon planlandı.

Sonuç: GİL subluksasyonu spontan olarak nadir görülen bir durumdur. Acil servise ani başlangıçlı göz ağrısı ve görme bozukluğu yakınmaları ile başvuran, katarakt cerrahisi geçiren hastalarda, akılda bulundurulması gereken ön tanılardan birisidir. GİL subluksasyonu acil serviste tespit etmek için USG yararlı bir görüntüleme yöntemidir.

Anahtar kelimeler: Ultrasonografi, Lens, Subluksasyon

P-007 GÖĞÜS AĞRISININ EKOKARDİYOGRAFİK TANISI: TAKOTSUBO KARDİYOMİYOPATİSİ

Büşra SAPMAZ, Funda Karbek AKARCA

Acil Tıp Anabilim Dalı, Ege Üniversitesi Tıp Fakültesi, İzmir

Giriş: Acil servise göğüs ağrısı ile başvuran hastaların değerlendirilmesinde ekokardiyografi önemli bir yer tutmaktadır. Geçici apikal balonlaşma sendromu veya kırık kalp sendromu olarak da bilinen Takotsubo kardiyomiyopatisi, göğüs ağrısı, EKG'de ST yükselmesi ve kardiyak enzimlerin yükselmesi ile tanınmakla birlikte, koroner arter lezyonu görülmeksizin miyokard infarktüsü ve sol ventrikül disfonksiyonu ile seyreder. Ekokardiyografi ve ventrikülografi ile tanı alır, bulgular genellikle 2-8 haftada geriler. Bu vakada, acil servise ani başlayan dispne ve göğüs ağrısı ile başvuran, takotsubo kardiyomiyopatisi tanısı konulan 65 yaşındaki kadın olgu sunulmuştur.

Olgu: 65 yaş kadın hasta, başvuru günü başlayan nefes darlığı ve göğüs ağrısı ile başvurdu. Fizik muayenesi olağan saptanan hastanın vitallerinde TA: 131/89 mmHg, nabız: 107/dk, ateş: 36oC solunum sayısı: 18/dk saptandı. Geliş EKG'si normal sinüs ritminde izlenen hastanın izlemde lateral derivasyonlarda T negatifliği gelişti. Yatak başı yapılan ekokardiyografide LVEF %30, RVEF normal, apikal balonlaşma, inferior ve lateral septum hipokinetik izlendi. VCI kollabe olan hastada perikardiyal efüzyon gözlenmedi. Troponin T takibi 111-223 ng/L olan hasta akut koroner sendrom ve Takotsubo kardiyomiyopatisi ön tanılarıyla Kardiyoloji'ye interne edildi. Medikal kayıtlarından koroner anjiografisinde anlamlı darlık saptanmadığı görülen hastanın, izlemi sonrası kontrol ekokardiyografisinde LVEF %55 saptandığı ve medikal tedavisi düzenlenerek taburcu edildiği görüldü.

Sonuç: Genellikle emosyonel ve fiziksel stresi takiben ortaya çıkan Takotsubo kardiyomiyopatisine neden olan patofizyolojik mekanizma net değildir. Katekolamin seviyesi yüksekliği ve miyokardiyal mikrovasküler değişikliklerin neden olabileceği düşünülmektedir. Troponin seviyesi artışı gibi kesin miyokard iskemi bulguları vardır. Aynı zamanda özellikle septal ve anterolateral derivasyonlarda EKG değişiklikleri belirgindir. Akut koroner sendrom semptomlarına rağmen koroner anjiyografide anlamlı lezyon görülmese de sol ventrikül disfonksiyonuna bağlı, ventriküler aritmi, nadiren de olsa sol ventrikül rüptürü, kardiyojenik şoka bağlı ölüm gözlenebileceği için acil servis hekimleri tarafından erken ekokardiyografik değerlendirme, tanı aşamasında önemli katkıda bulunacaktır.

Anahtar kelimeler: Takotsubo, ekokardiyografi, kardiyomiyopati

P-008 SMA DİSEKSİYONU TANISINDA ODAKLANMIŞ ULTRASONOGRAFİ

Funda K. AKARCA, Öykü BAKALIM

Acil Tıp Anabilim Dalı, Ege Üniversitesi Tıp Fakültesi, İzmir

Giriş: Superior mezenterik arterin (SMA) izole diseksiyonu nadir görülen bir durumdur. Karın ağrısı nedeniyle kliniğimize başvuran 41 yaşında bir erkek vakasını sunuyoruz.

Olgu: Kırk bir yaşında erkek hasta karın ağrısı şikayeti ile başvurdu. Semptomları hastaneye yatmadan 2 gün önce başladı ve hastanın periumbilikal bölgede sürekli bir ağrısı vardı. Hastanın daha önce tıbbi öyküsü yok ve halen sigara içiyordu. Palpasyonla ağrı saptanmadı, ancak hasta rahatsızlık hissetti. Batın ultrasonografisinde superior mezenterik arterde intimal flep saptandı. Hasta kontrastlı abdominal BT taramasına alındı. BT taramasında intimal flep nedeniyle superior mezenterik arterin % 50 lümen darlığı ve proksimal superior mezenterik arterin trombotik tıkanması nedeniyle SMA'nın % 70 darlığı saptandı. BT taraması distal akım mevcuttu, iskemik bulgu yoktu. Kardiyovasküler cerrahi ve girişimsel radyoloji klinikleri ile konsülte edilen hasta için tıbbi tedavinin uygun olduğu ve antiplatelet ve antikoagülan tedavisi başlanarak taburcu edildi.

Sonuç: Bu olgu başucu ultrasonografisinin önemini göstermektedir. SMA diseksiyonu ve tıkanması, yüksek çözünürlüklü çok kesitli bilgisayarlı tomografik (BT) anjiyografi kullanılarak teşhis edilebilsede, SMA diseksiyonu ve oklüzyonun spesifik olmayan klinik sunumu nedeniyle ileri inceleme kararında yatak başında ultrasonografi çok önemlidir. Bu tanı ile başvuran hastaların çoğu kısa süreli antiplatelet veya antikoagülan tedavisi ile nonoperatif olarak tedavi edilebilir.

Anahtar kelimeler: SMA disseksiyonu, odaklanmış ultrason

P-009 DİRSEK TRAVMASINDA ODAKLANMIŞ ULTRASONUN KULLANIMI

Funda K. AKARCA, A. Enes ÇELİK

Acil Tıp Anabilim Dalı, Ege Üniversitesi Tıp Fakültesi, İzmir

Giriş: Dirsek travmaları çok sık görülen yaralanmalardır. Yetişkinlerde kırıkların yüzde sekizi dirsek ve önkolda görülür. Bu olgu, dirsek travmalarında yatakbaşı ultrasonun görüntüleme yöntemi olarak kullanılabilirliğini sunmaktadır.

Olgu: 42 yaşında erkek hasta, bisikletten düşme ve sol dirsekte ağrı şikayeti ile başvurdu. Fizik muayenede dirsek ekleminin lateral yüzünde ödem mevcuttu. Dirsek ekleminin hareketleri normal ancak ağrılıydı. Hastanın çekilen dirsek grafisinde arka yağ yastığı işareti görüldü. Anterior yağ yastığında ise açılanma artışı gözlendi. Bununla birlikte eklemlerin ağrılı hareketi nedeniyle hastaya dirsek ultrasonu yapıldı. Ultrasonda sol fossa olecrani'de ödem ve fossada serbest kemik fragmanı görüntülendi (şekil 3). Ayrıca sol fossa olecrani de lipohemartroz bulgusu saptandı. Hastanın sağ dirsek eklemi ultrason görüntüleri karşılaştırmalı olarak yorumlandı. Sağ dirseğinde patolojik bulgu yoktu. Hastanın tanısını doğrulamak ve ortopedik takip sağlamak için dirsek eklem BT çekildi. Dirsek eklemi yakınında milimetrik osteofit ve fossa olekrani düzeyinde milimetrik serbest kemik parçaları gözlendi. İntraartiküler ve periartiküler mesafede minimum artışla bir efüzyon saptandı. Hasta tedavi için ortopedi kliniğine yatışı verildi.

Sonuç: Bu olgu, tarama aracı olarak dirsek kırığı için odaklanmış ultrason kullanımını göstermektedir. Acil serviste ultrasonun kullanımındaki artış bunu pratik bir uygulama haline getirmektedir. Dirseğe hızlı şekilde uygulanan ultrasonun bize patolojinin daha hızlı teşhisini ve gereksiz ileri tetkik planlanmamasını sağlar. Zamanla, direkt radyografinin rutin kullanımından kaçınmamıza bile izin verebilir. Daha önceki çalışmalar, acil serviste yapılan dirsek ultrasonun da posterior yağ yastıkçığını ve lipohemartoz bulgusunun intraartiküler dirsek kırıklarının oldukça hassas bir belirleyicisi olduğunu göstermiştir. Dirsek travmasında ultrason kullanımı % 97 duyarlılığa ve% 88 özgüllüğe sahiptir. Bu olgunun sonucu olarak, dirsek travmalarında ultrason görüntülemesini yararlı ve güvenilir bir tarama aracıdır denmektedir.

Anahtar kelimeler: Dirsek travması, odaklanmış ultrason

P-010 WARFARİN KULLANIMINA BAĞLI PSOAS KASI İÇİ HEMATOM

Metin YADİGAROĞLU[1], Mustafa ÇİÇEK[1], Cansu KIZILTAŞ[2], Kutluhan Furkan GÜL[2]

[1] *Acil Kliniği, Trabzon Fatih Devlet Hastanesi, Trabzon*

[2] *Acil Tıp Anabilim Dalı, KTÜ Farabi Hastanesi, Trabzon*

Giriş: Warfarin kardiyovasküler hastalıklarda embolik olayların önüne geçebilmesi için yaygın şekilde eve reçete edilen bir ilaçtır. Ancak törapotik dozunun ayarlanmasındaki güçlükler bazen hastalarda kanama ya da emboli gelişmine sebep olabilmektedir (1). Warfarin yüksek dozu nontravmatik retroperitoneal kanamalara sebep olabilmektedir. İliopsoas kası içi kanaması bu duruma bir örnektir (2). Hastalar genellikle alt abdominal bölge ve sırt ağrısı şikayetleri ile başvurmakta, kanamanın şiddetine de bağlı olarak klinik ciddiyet artabilmektedir. Klinik şüphe durumunda tanı amaçlı yapılacak görüntüleme yöntemleri içerisinde bilgisayarlı tomografi en sık tercih edilen yöntem olsa da günümüzde artık yatakbaşı hızlı şekilde değerlendirme imkanı sunan ultrasonografi ile de tanı konulabilmektedir. Bu vakada warfarin over dozuna bağlı spontan iliopsoas kası içi kanamasının ultrasonografi ile tanınması anlatılmıştır.

Olgu: 74 yaşında kadın hasta, acil servise 2 gündür olan sol taraf karın ağrısı şikayeti ile başvurdu. Ağrısının oturup kalkmakla daha da şiddetlendiğini, o nedenle hareketsiz yatmayı tercih ettiğini beyan eden hastanın özgeçmişinde kronik atriyal fibrilasyon, hipertansiyon ve geçirilmiş iskemik serebrovasküler olay olduğu öğrenildi. Kulladığı ilaçlar içerisinde coumadin (warfarin) bulunan hastanın genel durumu orta-iyi, bilinci açık vital bulguları stabildi. Batın muayenesinde sol alt kadranda palpasyonla olan hassasiyeti mevcuttu. İstemli defansı olan ancak reboundu yoktu. Hastanın kan tetkikleri çalışıldı ve yatakbaşı ultrasonografi ile batını değerlendirildi. Ultrasonografisinde batın içerisinde serbest sıvısı olmayan hastanın sol psoas kası içerisinde heterojen ekojenite gösteren hematom alanı görüldü. Kan tetkiklerinde INR değeri 6,5 olarak tespit edilen hasta hospitalize edildi ve tedavisine başlandı.

Sonuç: Spontan iliopsoas kası içi kanaması nadir görülen bir klinik durum olmakla birlikte kronik antikoagülan kullanımında meydana gelebilmektedir. Şiddetli kanamalarda hayati tehlike arzeden bu durum için hızlı şekilde tanı konulmalı ve tedavi başlanmalıdır. Bu gibi durumlarda ultrasonografi acil servislerde belki de en pratik ve ilk görüntüleme yöntemi olmalıdır.

Anahtar kelimeler: ultrasonografi, psoas, warfarin

P-011 PNÖMONİ TANISI İÇİN ULTRASON YETER!!!

Metin YADİGAROĞLU[1], Mustafa ÇİÇEK[1], Ahmet UZUNDURUKAN[2] , Sema BAYRAK[2]

[1] *Acil Kliniği, Trabzon Fatih Devlet Hastanesi, Trabzon*

[2] *Acil Tıp Anabilim Dalı, KTÜ Farabi Hastanesi, Trabzon*

Giriş: Radyologlar tarafından radyoloji departmanı dışında ultasonografi kullanımı başlangıçta endişe ile karşılanmakta idi. Ancak ilerleyen zaman içinde Dr Roy Filly ultrasonografinin hekimler için artık yeni bir steteskop olabileceği görüşünü öne atmıştır (1). Günümüzde acil servis başta olmak üzere birçok departmanda ultrasonografinin kullanımı bu görüşün haklı çıktığını göstermiştir. İnsan vücudundaki pek çok bölge ultrasonografi ile incelenebilmektedir. Akciğer ultrasongrafisi de bunlardan biridir (2). Bu olguda yapılan akciğer ultrasonografisi ile pnömoni tanısı alan bir hasta anlatılmıştır.

Olgu: 18 yaşında bilenen bir hastalık öyküsü olmayan erkek hasta acil servise 3-4 gündür olan, giderek artan öksürük ve yeni gelişen ateş şikayetleri ile başvurdu. Genel durumu orta-iyi olan hastanın vital bulgularında ateşi 39.5 C, solunum sayısı 18/dak, saturasyonu ve tansiyonu normal sınırlarda idi. Oskültasyonda sağ akciğer orta ve alt zonlarında solunum seslerinin kabalaştığı görüldü. Diğer sistem muayenelerinde doğal olan hastaya tanı için görüntüleme olarak akciğer ultrasonografisi kullanıldı. Yapılan akciğer ultrasonografisinde sağ akciğerde artmış B çizgileri ve plevra altında hava bronkogramları görüldü. Toplum kökenli pnömoni tanısı konulan hastaya antibiyotik tedavisi başlandı.

Sonuç: Hasta profilinin yaşlı veya immobil olması nedeniyle akciğer X-ray görüntüsünün standardına uygun çekilememesi, pediatrik yaş grubu için ise hem hasta uyumsuzluğu hem de yüksek doz iyonize radyasyon içermesi nedeniyle akciğer tomografisinin uygun olmaması akciğer ultrasonografisini daha da cazip hale getirmiştir. Yapılan bir metaanaliz çalışması akciğer ultrasonografisinin Xray ve Tomografiye göre %88 sensitiv ve %86 spesifiteye sahip olduğunu göstermiştir (3). Uygun şekilde yapılan akciğer ultrasonografisi ile artık hem acil servislerde hem de yoğun bakım ünitelerinde hızlı ve pratik şekilde olası akciğer patolojilerinin tanısı netleştirilebilmektedir.

Anahtar kelimeler: ultrasonografi, pnömoni, steteskop

P-012 SAĞ ALT KADRAN AĞRİSİ İLE ACİL SERVİSE BAŞVURAN HASTADA ULTRASONOGRAFİ: BİLOBULE KİSTİK OLUŞUM

Ece YILMAZ, Alper BOZDOĞAN, İlhan UZ

Acil Tıp Anabilim Dalı, Ege Üniversitesi Tıp Fakültesi, İzmir

Giriş: Hidrosalpinks fallopian tüpünün sıvı ile dolması sonucu ortaya çıkan bir durumdur. Abdominal ve pelvik ağrı, anormal vajinal deşarj ve infertilite ile kendini gösterebilir. Tanıda sonohisterosalpingografi, histerosalpingogram, ultrasonografi, laparokopi kullanılabilir. Risk faktörleri arasında cinsel yolla bulaşan hastalıklar, endometriozis, PID, rüptüre apandisit; abdominal cerrahi öyküsü mevcuttur.

Bulgular: 39 yaşında kadın hasta acil servisimize sağ alt kadran ağrısı ile başvurdu. Hastanın özgeçmişinde brid ileus (bridektomi), histerektomi, sezaryan öyküsü mevcuttu. Fizik muayenesinde sağ alt kadranda hassasiyet + defans + rebound +.Kan biyokimyasında crp:1.55 lökositoz mevcut değildi. Hastanın ön tanıları olarak apandisit, kist rüptürü, PID düşünülerek yapılan yatak başı ultrasonografisinde sağda bilobule kistik oluşum mevcuttu. Waist işareti görülen bu oluşum hidrosalpinks ile uyumlu düşünüldü. Çekilen batın tomografisinde sağda bilobule kistik yapı mevcut olup sağ over volümatöz görünümde izlendi. Kadın doğum hekimi ile konsulte edilen hasta 1 hafta sonra polikliniğe yönlendirilerek taburcu edildi.

Sonuç: Hidrosalpinks şiddetli karın ağrısı ve rebound ile prezente olabilen, akut batın nedenleri arasında nadir görülen bir durumdur. Tanı ultrasonografide görülen tipik bulgular ile konulabildiği için acil tıp hekimleri yatak başı ultrasonografiyi yaparken bu bulgulara dikkat etmelidirler.

Anahtar kelimeler: Hidrosalpinks, Akut Batın, Ultrasonografi

P-013 ULTRASONOGRAFİDE FEMORAL VENÖZ TROMBÜS

Metin YADİGAROĞLU[1], Mustafa ÇİÇEK[1], Ahmet UZUNDURUKAN[2] , Sema BAYRAK[2]

[1] *Acil Kliniği, Trabzon Fatih Devlet Hastanesi, Trabzon*

[2] *Acil Tıp Anabilim Dalı, KTÜ Farabi Hastanesi, Trabzon*

Giriş: Derin ven trombozu (DVT), venöz bir yapının trombüs ile kısmen ya da tamamen tıkanması anlamına gelir. DVT şayet tedavisiz kalırsa ölümcül olabilecek pulmoner emboli komplikasyonuna sebep olabilmektedir. Bu amaçla erken tanı DVT için çok önemlidir. Önceleri altın standart görüntüleme yöntemi olarak venografi kullanılmakta idi ancak günümüzde renkli doppler ultrasonografi (RDUS) DVT tespiti için non invaziv ve kullanışlı bir yöntem olarak venografinin yerini almıştır. Bu vakada femoral venöz trombozu olan bir hasta anlatılmıştır.

Olgu: 65 yaşında kadın hasta, acil servise sol bacağında şişlik ve ağrı şikayeti ile başvurdu. Özgeçmişinde hipertansiyon ve tip 2 diyabet hastalığı olan, antiplatelet ya da antikoagülan ilaç kullanımı olmayan hastanın genel durumu iyi, vital bulguları stabildi. Fizik muayenesinde sağ bacağında sola göre minimal çap artımı olan hastanın diğer sistem muayeneleri doğaldı. Hastaya yatak başı sol bacağına yönelik RDUS yapıldı. Görüntülemesinde sol ana femoral ven içerisinde de akıma engel olan trombüs izlendi ve ultrason probu ile kollabe edilememekteydi. DVT tanısı alan hastaya düşük molekül ağırlıklı heparin tedavisi başlandı.

Sonuç: Pulmoner emboli etiyolojisinde önemli bir yeri olan alt ekstremite DVT durumlarını erken dönemde acil servis pratiğine de uygun olarak tespit etmek ve olası kötü sonuçların önüne geçmek günümüzde artık RDUS ile kolaylıkla birkaç dakika içerisinde mümkündür.

Anahtar kelimeler: ultrasonografi, RDUS, tromboz

P-014 ACİL SERVİSTE YATAK BAŞI EKOKARDİYOGRAFİ KULLANIMININ PULMONER EMBOLİLİ HASTADA ÖNEMİ

Serhat ÖRÜN, Hüseyin ŞAHİN, M. Numan ERDEM, Sercan BIÇAKCI, Elif YENİAY

Acil Tıp Anabilim Dalı, Namık Kemal Üniversitesi Tıp Fakültesi, Tekirdağ

Giriş: Pulmoner emboli (PE) acil servislerde karşılaşılabilinen ve mortalitesi yüksek bir hastalıktır. Altın standart olarak kabul edilen bilgisayarlı tomografi anjiyografinin (BTA) çekilmesinde yaşanılan güçlükler nedeniyle PE tanısını koymak her zaman kolay olmayabilir. Özellikle mortalitesi yüksek olan unstabil hastalarda; yatak başı ekokardiyografi kullanımı, trombolitik tedavi endikasyonları ve kontrendikasyonları bütün acil hekimlerince hızlı tanı ve tedavi işlemleri için hakim olunması gereken konulardandır. Bu vakada acil servis resüsitasyon odasında arrest olan ve trombolitik tedavi sonrası geri döndürülebilen bir PE hastası sunulmuştur.

Olgu: 67 yaşında kadın hasta nefes darlığı ve bilinç bulanıklığı nedeniyle acil servise başvurdu. Hastanın genel durumunun kötü olması nedeniyle kritik hasta olarak kabul edildi ve resüsitasyon odasına alındı. Tansiyon arteriyel: 90/60 mmHg, nabız: 130 atım/dakika, saturasyon O2: %80, solunum sayısı: 30/dakikada, ateş: 37,1 ˚C idi. Hastanın yakınlarından alınan anamnezinde 1 hafta önce sağ dizinden operasyon geçirdiği öğrenildi. Monitörize edilen hastanın vital değerleri ölçülürken saturasyon değerinin düşmeye devam etmesi nedeniyle entübasyon kararı alındı bu sırada hastada kardiyak arrest de gelişti. İleri kardiyak yaşam desteği(İKYD) başlanan hasta entübe edildi. Yatak başı ekokardiyografi işlemi uygulanan hastanın sağ ventrikül hacminin artmış olduğu ancak sağ ventrikül duvar kalınlığının 0,5 cm den küçük olduğu tespit edildi. Hastaya pulmoner emboli ön tanısı konularak CPR ile birlikte eş zamanlı trombolitik tedavi başlandı. 50 mg alteplaz iv puşe 50 mg da 1 saatte gidecek şekilde infüzyonla verildi. 45 dakika CPR uygulanan hastada spontan kardiyak atım oluştu. Tedavisine devam edilmek üzere yoğun bakıma yatırılan hastanın 8. saatte bilincinin açıldığı koopere ve oryante olduğu öğrenildi.

Anahtar kelimeler: Acil servis, ekokardiyografi, pulmoner emboli

P-015 AKUT APANDİSİT VE AMYAND HERNİSİ

Mustafa ÇİÇEK, Metin YADİGAROĞLU, Köksal GÜNEY

Acil Kliniği, Trabzon Fatih Devlet Hastanesi, Trabzon

Amyand hernisi terimi, inguinal herni kesesi içinde apendiks varlığıdır (Figür-1). İnguinal herni kesesi içinde normal bir apandiks olma insidansı yaklaşık % 1 iken, herni kesesi içinde apandisit bulunma insidansı sadece % 0,1'dir. Yirmisekiz yaşında erkek hasta acil servise sağ alt kadran ağrısı, bulantı ve 2 kez olan kusma şikâyeti ile başvurdu. Fizik muayenede ateş 37,7 °C, nabız 90/dk, arteryel kan basıncı 120/80 mmhg idi. Batın muayenesinde Mc Burney'de palpasyonda hassasiyet, defans ve rebaund mevcut. Sağ alt kadranda özellikle canalis inguinalis hattı boyunca palpasyonda şiddetli hassasiyet mevcuttu. Hastaya yapılan ultrasonografide sağ tarafta inguinal herni ve herni kesesinde iltihaplı bir apandiks vermiformis tespit edildi (Figür-2). Hastaya batın bilgisayarlı tomografi görüntüleme istendi. Batın tomografi'de sağ inguinal kanala herniye appendiks görüldü. Apendiks çapı 9.5 mm ölçüldü, apendiks duvarı ödemli görünümde ve periapendisyel yağ dokuda kirlenme izlendi (Figür-3). Hasta genel cerrahi ile konsülte edildi ve operasyon planlandı. Genel anestezi altında Mc Burney inzisyonu ile batına girildi. Apendiks radiksten itibaren 2/3'lük distal kısmı canalis inguinalis içerisinde ve peritona yapışık olarak görüldü. Canalis inguinalis içeriisndeki apendiks bölümü hemostaz altında yapışıklıklar ayrılarak serbestleştirilip çıkarıldı. Apendiks flegmenöz ve apeksinde 1 cm çapında nekrotik alan mevcuttu (Figür-4). Apendektomi işlemi gerçekleştirildi, herni tamiri yapıldı ve hemostaz takibi ile katlar primer kapatıldı. Amyand fıtığı düşük insidansı, belirgin klinik sunumu ve BT gibi görüntülemelerde belirsiz görünümü nedeniyle tanısal bir zorluk oluşturmaktadır. Ameliyat, bu nedenle terapötik olduğu kadar sıklıkla tanısaldır. Appendiks eki, inguinal herni kesesi içinde bulunduğunda iltihaplanmadığından, çıkarılması her zaman gerekli değildir; Bu şu anda esas olarak cerrahın tercihi tarafından dikte edilen bir karardır. Amyand fıtığının nadir olması ve prezentasyonundaki geniş farklılık nedeniyle, her bir vaka ayrı olarak incelenmeli, tanı ve tedavi şekli klinik duruma göre kara verilmelidir. Acil servis hekimleri bu klinik durumu inguinal herniden ayırmalı ve erken cerrahi konsültasyon istemelidir.

Anahtar kelimeler: Amyand, Apandisit, Herni

P-016 EKOKARDİYOGRAFİ İLE PULMONER TROMBOEMBOLİ TARAMASI

Emine ORUÇ, Gülen CAVLAK

Acil Tıp Kliniği, İzmir Katip Çelebi Üniversitesi Atatürk Eğitim Araştırma Hastanesi, İzmir

Giriş: Acil servise gelen kritik hasta değerlendirilmesinde RUSH protokolü hastaların etyolojilerinin erken belirlenmesini ve tedaviye erken başlamayı sağlayarak hayat kurtarıcı olabilmektedir. Bu yazıda hipotansif ve hipoperfüze olarak başvuran ve çözümünde RUSH prototokolünün etkin rol oynağı pulmoner emboli vakası sunulmuştur.

Vaka: 88 yaşında huzurevinde yaşayan bayan hasta bakıcılar tarafından genel durum bozukluğu, dispne şikayetiyle acil servise getirilmiştir. Özgeçmişinde koroner arter hastalığı ve alzeimer öyküsü mevcut. Genel durum kötü, bilinç konfüze, oryantasyonu ve kooperasyonu kısıtlı olan hastanın TA 80/50, nabız 102, solunum muayenesinde solda yer değiştiren sekresyon ralleri mevcuttu ve ronküs duyulmadı. Hastanın muayenede sol bacakta sağa göre belirgin çap artışı mevcuttu. Karın, nörolojik sistem ve diğer sistem muayenelerinde herhangi bir muayene bulgusuna rastlanmadı. Yapılan yatak başı ultrasonunda sol alt ekstemitede ana femoral ven ana safen ven ayrımından başlayıp, femoral ven boyunca uzanıp, popliteal vende de varlığını sürdüren trombusle uyumlu ekojenite saptandı. Hastada hesaplanan Wells Skoru 9 yüksek risk idi. Hastaya yapılan yatak başı ultrasonunda sağ ventrikül ve atriumda dilatasyon görüldü. Hastanın çekilen toraks anjio bt'de pulmoner emboli ile uyumlu lezyon görüldü. Hastaya trombolitik tedavi amaçlı YB ünitesine alındı.

Tartışma ve Sonuç: Yüksek riskli şoktaki hastaların yatak başı değerlendirilmesinde kullanılan RUSH protokolü, kardiyak olarak tamponad, pulmoner emboli, IVC, aorta ve batında serbest sıvının değerlendirilmesini içerir. Pulmoner emboli açısından riskli olan hastalarda vasküler ultrasonun bu protokole eklenmesi yaygın öneridir. Pulmoner emboli şüpheli olgular yatak başı ekokardiyografide, sağ yapılarda dilatasyon, IVC da çap artışı ve distansiyon ve daha düşük oranda da sağ yapılar içerisinde direk trombüs saptanabilir. Kritik hastalarda yatak başı olarak pulmoner emboli kriterlerini saptanması erken litik tedavi vermek için bir endikasyondur . Özellikle bilgisayarlı tomografi için stabil olmayan veya böbrek patolojileri nedeniyle kontrastlı tomografi çekiminde kısıtlamaları olan hastaların yatak başı değerlendirilerek tanımlanması ve litik tedavi uygulaması hayat kurtarıcı olabilir.

Anahtar kelimeler: Ekokardiyografi, Pulmoner Emboli, Trombolitik

P-017 FEMORAL ARTER PSÖDOANEVRİZMASI

Elif YENİAY, Serhat ÖRÜN, Mustafa Numan ERDEM, Hüseyin ŞAHİN, Sercan BIÇAKÇI, Batuhan İlbey BAŞOL

Acil Tıp Anabilim Dalı, Namık Kemal Üniversitesi Tıp Fakültesi, Tekirdağ

Giriş: Femoral arter, otuz yıldan uzun süredir koroner arter kateterizasyonları için birincil perkütan bazlı arteriyel erişim bölgesi olmuştur. Femoral artere girişimlerin artışıyla birlikte komplikasyon görülme oranı da artmıştır. Acil serviste ultrason kullanımı girişim bölgesinde oluşabilecek komplikasyonların tanı ve tedavisinde zaman kazandırmaktadır. Bu vakada koroner anjiografi için girişim yapılan hastada girişim sonrası işlem yerinde psödoanevrizma tespit edilmiş bir hasta sunulmuştur.

Olgu: 73 yaşında erkek hasta acil servise koroner anjiyogafi işlemi uygulanan sağ kasık bölgesinde ağrı ve şişlik şikâyetiyle başvurdu. Hastanın anamnezinde koroner arter hastalığı nedeniyle 8 gün önce perkütan koroner anjiografi işlemi uygulandığı, şikâyetlerinin 5 gündür giderek arttığı öğrenildi. Vital bulgularında tansiyon arteriyel: 156/69 mmHg, nabız: 90 atım/dakika, solunum sayısı: 15/ dakikada, satürasyon O2: %99, ateş: 36,1°C tespit edildi. Hastanın genel durumu iyi, bilinci açık, koopere, oryanteydi. Fizik muayenesinde alt extremite nabızları palpe edilebilen hastanın girişim yapılan sağ kasık bölgesinde hematom alanı ve dinlemekle üfürüm tespit edildi. Yapılan yatak başı ultrasonografisinde sağ femoral arterde 37-43mm boyutlarında psödoanevrizma tespit edildi. Kalp damar cerrahi(KVC) bölümüne konsülte edilen hasta cerrahi işlem planlanarak ileri tetkik ve tedavi amacıyla KVC servisine yatırıldı.

Sonuç: Psödoanevrizma en sık ana femoral arterin alt bölümünde yapılan arteryel kateterizayondan sonra hemostaz problemi olan ya da işlem sonrası yetersiz bası uygulanmış hastalarda meydana gelmektedir. Tanı ve tedavide gecikmeler femoral arterde rüptür görülme sıklığını artırmaktadır. Acil servislerde kritik hastada ultrasonografi kullanımı hekimin tanı koyma yetkinliğini artırmaktadır. Hastalarda hızlı tanı ve tedavinin mortalite ve morbiditeye olumlu etki sağladığını düşünmekteyiz.

Anahtar kelimeler: Femoral Arter, Psödoanevrizma, Usg

P-018 FİBULA FRAKTÜRÜ TANISINDA USG

Serhat ÖRÜN, Elif YENİAY, Mustafa Numan ERDEM, Hüseyin ŞAHİN, Sercan BIÇAKÇI, Batuhan İlbey BAŞOL

Acil Tıp Anabilim Dalı, Namık Kemal Üniversitesi Tıp Fakültesi, Tekirdağ

Giriş: Düz radyografiye kıyasla ultrasonografinin üst ve alt ekstremite uzun kemik kırıklarının tanısında yüksek bir kesinliğe sahip olduğu çeşitli çalışmalarda gösterilmiştir. Bu vakada ultrasonografi ile dolaşım problemi olup olmadığı araştırılan bir hastada sağ fibula distal uç fraktürü tespit edilerek edinilen tecrübe paylaşılmıştır.

Olgu: 37 yaşında erkek hasta sağ ayak bileğinde ağrı, şişlik ve kızarıklık ile acil servise başvurdu. Anamnezinde 1 hafta önce Uludağ'da üstüne kar yığınının düştüğü, o günkü muayenesinde sağ femoral çıkığı tespit edildiği ve 3 gün ağırlıkla traksiyone kalarak redükte edildiği öğrenildi. Fizik muayenesinde sağ ayak, ayak bileği ve tibia yarısından itibaren alt tarafta şişlik ve ekimotik alanlar mevcuttu. Ultrasonografik görüntülemede fibula distal uçta nondeplase fraktür hattı görüldü, doppler ultrasonda ise kan akımları normal tespit edildi. Fibuladaki fraktür hattı direk grafide de aynı şekilde tespit edildi.

Sonuç: Ekstremite travmalarında ultrasonla mevcut fraktürlerin tanısı konabilirken eş zamanlı olarak kan akımları da değerlendirebilmektedir. Acil servislerde özellikle gebe hastalarda travma değerlendirilmesi yapılırken ultrasonografi kullanımının hekimin güvenilir tanı ve görüntüleme tetkiklerinden biri olduğunu düşünmekteyiz.

Anahtar Kelimeler: Fibula, Fraktür, USG

Acil ve Kritik Hastada Ultrasonografi Sempozyumu Bildiri Ödülleri

Sözel Bildiri Ödülleri

BİRİNCİLİK
S-014 Acil Serviste Doppler Ultrason ile Akut Arter Tıkanıklığı Tanısı
Serkan BİLGİN

İKİNCİLİK
S-003 Atipik Perikardiyal Efüzyon
Adnan YAMANOĞLU

ÜÇÜNCÜLÜK
S-013 Kas Yaralanmalarında Ultrasonografik Bulgular
Mehmet Ali ASLANER

e-Poster Bildiri Ödülleri

BİRİNCİLİK
P-006 Spontan Göz İçi Lens Subluksasyonu Tanısında Ultrasonografi: Olgu Sunumu
Çağlar KUAS, M.Evvah KARAKILIÇ, Nurdan ACAR, Engin ÖZAKIN

İKİNCİLİK
P-007 Göğüs Ağrısının Ekokardiyografik Tanısı: Takotsubo Kardiyomiyopatisi
Büşra SAPMAZ, Funda Karbek AKARCA

ÜÇÜNCÜLÜK
P-015 Akut Apandisit ve Amyand Hernisi
Mustafa ÇİÇEK, Metin YADİGAROĞLU, Köksal GÜNEY