Türkiye Acil Tıp Derneği 1995

TÜRKİYE ACİL TIP DERNEĞİ
4. YAZ SEMPOZYUMU

06-08 Mayıs 2016, Sherwood Breezes Resort Otel, Antalya

ACİL KARDİYOVASKÜLER BAKIM

SEMPOZYUM ONURSAL BAŞKANI
PROF. DR. YILDIRAY ÇETE

SEMPOZYUM BAŞKANI
DOÇ. DR. CEM OKTAY

BİLDİRİ ÖZET KİTABI

DÜZENLEME KURULU
PROF. DR. ERSİN AKSAY • DOÇ. DR. ÖZLEM KÖKSAL • UZM. DR. MURAT ÇETİN

opteamist key to synergy
tourism & organization

E-mail: bilgi@tatd.org.tr • Facebook: /tatdyazsempozyumu

EKOKARDİYOGRAFİ KURSU

"EKG VE OSCE-VIVA (4 İSTASYONLU) YARIŞMASI "

TÜRKİYE ACİL TIP DERNEĞİ

4. YAZ SEMPOZYUMU

06 – 08 Mayıs 2016,
Sherwood Breezes Resort Otel
Antalya

BİLDİRİ ÖZET KİTABI

TATD YÖNETİM KURULU

Başkan
Yıldıray ÇETE

Başkan Yardımcısı
Arzu DENİZBAŞI

Genel Sekreter
Bülent ERBİL

Sayman
Cem OKTAY

Üyeler
Ersin AKSAY
Özlem KÖKSAL
Hakan TOPAÇOĞLU
Müge GÜNALP
Özcan YAVAŞİ
Özgür ÇEVRİM
Murat ÇETİN

BİLİMSEL PROGRAM

06 Mayıs 2016

13:00 - 13:30 Açılış

Panel 1: Kardiyopulmoner Resusitasyon
Oturum Başkanı: Prof. Dr. Ersin Aksay

13:30 – 15:00 2015 KPR & AKB Kılavuzu Yenilikleri: Günlük Hayatımızda Neler Değişti?
Doç. Dr. Murat Ersel

Ani Kardiyak Ölüm – Sağkalımı Artırmanın Yolları
Doç. Dr. Serkan Yılmaz

Kanıta Dayalı Kardiyak Arrest Sonrası Bakım
- Kimi Soğutalım?
- Kimi, Ne Zaman Anjiyoya Gönderelim?
Doç. Dr. İbrahim Türkçüer

15:00 – 15:30 Kahve Molası

Panel 2: AKS – 1
Oturum Başkanı: *Doç. Dr. Hakan Topaçoğlu*

15:30 – 16:30 AKS'de Kardiyak Biyo-belirteçler
Prof. Dr. Ahmet Baydın

STEMI'de Reperfüzyon Stratejileri
Doç. Dr. Murat Orak

Panel 3: AKS – 2
Oturum Başkanı: *Doç. Dr. Bülent Erbil*

17:00 - 18:30 Akut Koroner Sendromlarda Antikoagülan Tedavi
Uzm. Dr. Gül Pamukçu

Akut Koroner Sendromlarda Antitrombositer Tedavi
Uzm.Dr. Faruk Güngör

Akılcı İlaç Kullanımı
Prof. Dr. Arzu Denizbaşı

07 Mayıs 2016

Panel 4: EKG ve Literatür
Oturum Başkanı: ***Prof. Dr. Yıldıray Çete***

09:30 – 11:00 Literatür Derlemesi – Son 3 Yılda Uygulamaları Değiştiren 5 Çalışma
Yrd. Doç. Dr. Yusuf Ali Altuncu

Hangisi ST Yükseklikli Miyokard İnfarktüsü?
Doç. Dr. Mehmet Ali Karaca

EKG'de Tuzaklar
Doç. Dr. Cem Ertan

11:00 – 11:30 Kahve Molası

Panel 5: İnme
Oturum Başkanı: ***Doç. Dr. Müge Günalp Eneyli***

11:30 - 12:30 Acil Serviste İnme Yönetimi: BT mi? MRG mi?
Doç. Dr. Özlem Yiğit

İnmede Fibrinolitik Tedavi
Doç. Dr. Engin Özakın

12:30 – 14:00 Öğle Yemeği

Panel 6: Hipertansiyon – Disritmiler
Oturum Başkanı: ***Doç. Dr. İbrahim Türkçüer***

14:00 – 15:00 Kan Basıncı Yüksekliği - Hipertansif Acele (Urgency) Durumda Ne Yapalım? (Kanıta Dayalı Yaklaşım)
Doç. Dr. Ayşegül Bayır

Acil Serviste Atriyal Fibrilasyon Yönetimi
Doç. Dr. Serkan Emre Eroğlu

15:00 – 15:30 Kahve Molası

Panel 7: Pulmoner Ayırıcı Tanı
Oturum Başkanı: ***Prof. Dr. Ahmet Baydın***

15:30 - 16:30 Pulmoner Embolide Risk Belirleme
Uzm. Dr. Barış Murat Ayvacı

Nefes Darlığında Biyo-belirteçler
Prof. Dr. Cüneyt Ayrık

Yarışma 1: Yeterlik
Koordinatör: ***Doç. Dr. Cem OKTAY***

17:00 - 18:00 NÖKS (OSCE) & SÖZLÜ (VIVA) – Kardiyovasküler Aciller
Doç. Dr. Cem Oktay
Prof. Dr. Arzu Denizbaşı
Prof. Dr. Oktay Eray
Doç. Dr. Özlem Yiğit
Uzm. Dr. Faruk Güngör

Yarışma 2: EKG
Koordinatör: ***Doç. Dr. Özlem Köksal***

17:00 - 18:00 EKG Yarışması
Doç. Dr. Özlem Köksal
Uzm. Dr. Derya Abuşka

08 Mayıs 2016

Panel 8: Görüntüleme – Risk Belirleme
Oturum Başkanı: ***Doç. Dr. Aslıhan Yürüktümen Ünal***

09:30 – 10:30 Ekokardiyografinin Acil Serviste Kullanımı
Uzm. Dr. Özlem Dikme

AKS'de Risk Skorlamaları – Kim gider – Kim yatar?
Doç. Dr. Süleyman Türedi

10:30 – 11:00 Kahve Molası

Panel 9: Senkop – Kalp Yetmezliği
Oturum Başkanı: ***Doç. Dr. Cem Oktay***

11:00 - 12:00 Senkop – Kim Riskli Grupta?
Yrd. Doç. Dr. Özcan Yavaşi

Kalp Yetmezliği Yönetiminde İpuçları
Doç. Dr. Özlem Güneysel

12:00 Kapanış

EKOKARDİYOGRAFİ KURSU

07 Mayıs 2016

Kurs Koordinatörü: ***Doç. Dr. Aslıhan Yürüktümen Ünal***

14:00 - 17:00 - Temel uygulama pencereleri, sono anatomi
Teorik ve pratik uygulama
Doç. Dr. Aslıhan Yürüktümen Ünal

(EF değerlendirme yöntemleri, patolojik örnekler)
Teorik ve pratik uygulama
Uzm. Dr. Özlem Dikme

- Odaklanmış Ekokardiyografi (FOCUS)- Algoritmler (Kardiyak arrestte, nefes darlığında, göğüs ağrısında)
Teorik ve pratik uygulama
Uzm. Dr. Özgür Çevrim

SOSYAL PROGRAM

06 Mayıs 2016

21:00 - 22:00 Gösteri – DİZİ –ER
Doç.Dr. Cem Oktay

21:00 - 22:00 Sessiz Sinema – “Olders” vs “Youngers”
Uzm. Dr. Murat Çetin

07 Mayıs 2016

08:15 -09:00 Sağlıklı Yaşam - Pilates & Kardiyo
Melek Koçak (Yönetici Antrenör - Quality Life Gym)

POSTER BİLDİRİLER

P 01 Radial Kan Gazı Alımı Sonrası Gelişen Radial Arter Obliterasyonu: Olgu Sunumu

Özgür Dikme[1] , Özlem Dikme[2] , Hakan Topaçoğlu[1]

[1] *İstanbul Eğitim ve Araştırma Hastanesi, İstanbul*
[2] *Koç Üniversitesi, İstanbul*

Giriş: Radial arter, kan gazı örneği almak için sık kullanılan bir bölgedir. Arteriyel kan gazı (AKG) alınması ponksiyon yerinde ağrı, hematom, emboli, tromboz, iskemi gibi komplikasyon riskleri taşımaktadır.

Olgu Sunumu: 64 yaşında kadın hasta nefes darlığı şikayetiyle acil servise getirildi. Öyküsünde şikayetinin hemodiyalizin ikinci saatinde aniden başladığı öğrenildi. Genel durumu iyi, koopere ve oryante idi. TA: 111/70 mmHg, Nbz:103/dk , solunum sayısı: 22/dk, SpO2: %90 ve ateş: 37,9C olarak saptandı. Soygeçmişinde özellik saptanmadı. Özgeçmişinde HT, KBY ve KOAH öyküsü mevcuttu. Fizik muayenesinde bilateral tek tük ronküs saptandı. Sağ el radial arterden kan gazı için örnek alımından 45 dakika sonra sağ önkol volar yüzde el bilek mesafesinde hemorajik bül ile beraber ekimotik ödem, el palmar yüz ve el dorsalinde ödem, parmaklarda pençeleşme ve parmak eklem hareketlerinde (özellikle ekstansiyonda) ağrı saptandı. Kapiller geri dolum zayıflamıştı, ödem nedeni ile radial ve ulnar arter net olarak palpe edilemedi. Duyu muayenesi normal olarak değerlendirildi. Olası kompartman sendromu açısından çekilen doppler USG'de radial arter net takip edilemedi, düşük amplitüdlü kaba paternde trifazik akım paterni izlendi (radial arter obliterasyonu). Ortopedi ve kalp damar cerrahisi ile konsülte edilen hasta ortopedi kliniğine devredildi. Fasyotomi planlanan hasta ödemin ilerlememesi ve el dolaşımının düzelmeye başlaması nedeniyle konservatif olarak izlenmiş. İzleminin 3. gününde ön kol ve el dolaşımı normalize olan hasta şifa ile taburcu edilmiş.

Sonuç: Tanı, tedavi ve tedaviye yanıt sürecini değerlendirmede acil hekimine birçok değerli bilgi veren arteriyel kan gazı analizi için kan alınırken, olası uzuv kaybına yol açabilecek komplikasyonlar akılda tutulmalı ve hasta bu açıdan takip edilmelidir.

GAZİOSMANPAŞADA ÖZEL BİR DİYALİZ MERKEZİNDE DİYALİZE GİRMEKTE İKEN NEFES DARLIĞI GELİŞMESİ ÜZERİNE TARAFIMIZA GETİRİLEN HASTA
BİLİNEN DM KBY HT KOAH ÖYKÜSÜ MEVCUT.
HASTA GELDİĞİNDE SAĞ EL SIRTINDA 112 EKİPLERİ TARAFINDAN AÇILAN MAVİ DAMARYOLU MEVCUTTU.
DAMAR YOLU ETRAFI EKİMOTİKTİ.
Genel Durumu: İyi.
Bilinci: Açık, koopere, oryante.
Vital bulgular normal
TA:111/70mmHg. Nb:103 /dk SS:22/dk sO2:%89 Ateş:37,9
02:05 HASTANIN SAĞ ELİNDE ÖDEM VE HASSASİYET GÖZLENDİ.ŞİŞLİK NEDENİYLE PERİFERİK NABIZLAR NET DEĞERLENDİRİLEMEDİ. KOMPARTMAN SENDROMUNA GİDİŞ?? NEDENİYLE HIZLICA ORTOPEDİ İLE KONSULTE EDİLDİ.SAĞ EL ELEVE EDİLDİ. PARMAĞINDAKİ YÜZÜK İP YÖNTEMİYLE ÇIKARILDI. ORTOPEDİNİN ÖNERİSİ DOĞRULTUSUNDA SAĞ ÜST EKSTREMİTE ARTERİYOVENÖZ DOPPLER USG İSTENDİ.
HASTA İCAPÇI KALP DAMAR CERRAHİSİ UZMANI İLE KONSÜLTE EDİLDİ.

Ortopedi: Hasta görüldü. sağ önkol ve el bölgesinde ani gelişen ödem, ağrı ve parmak hareketlerinde kısıtlılık ile başvuran hasta. alınan anamnezde bugün diyalize girmiş sonrasında nefes darlığı şikayeti olması üzerine sağ el bileğinden kan gazı alınma hikayesi ve aynı bölgeye damar yolu açılma hikayesi mevcut. damar yolundan mayi veya ilaç uygulama anamnezi alınamadı. yapılan muayenede sağ önkol volar yüzde el bilek mesafesinde hemorajik bül ile beraber ekimotik ödem, el palmar yüz ve el dorsalinde şiddetli ödem, parmaklarda pençeleşme ve parmak eklem hareketlerinde (özellikle ekstansiyonda) ağrı mevcut. periferik kapiller dolum zayıflamış. ödem nedeni ile radial arter ve ulnar arter palpe edilemedi. duyu muayenesi suboptimal. olası kompartman sendromu açısından çok acil av dopler us sonrası rekonsültasyonu uygundur. preop tetkiklerinin tamamlanması rica olunur.

SAĞ ÜST EKSTREMITE VENÖZ SISTEM RDUS, TEK TARAFLI: ACİL ÜST EKSTREMİTE ARTER & VENÖZ RENKLİ DOPPLER USG

- Sağ üst ekstremitede izlenebilen arteriyel yapılarda trifazik akım paterni mevcuttur. Radilal oluk seviyesinde cilt altı yumuşak dokuda ödem ve yaygın inflamasyon mevcut olup radial arter net takip edilememektedir.Bu düzeyde düşük amplitütlü kaba paternde trifazik akım paterni izlenmektedir. Radial arter obliterasyonu lehine degerlendirilmiştir. Klinik gereklilik halinde anjiografi ile ileri tetkiki önerilir. Damar yaralanmasına ait sonopatoloji saptanmadı. Eşlik eden venöz sistem patenttir.

Ortopedi Servisi: HASTA DÜN AKŞAM 9 SULARINDA DİSPNE NEDENİYLE AMBULANS İLE ACİLE BAŞVURMUŞ. AMBULANSTA SAĞ DİSTAL RADİUSTAN DAMARYOLU AÇILARAK İV 100CC SF VE PAROL VERİLMİŞ. ACİL BAŞVURUSU SONRASI SAĞ RADİAL ARTERDEN AKG ALINMIŞ. SAAT 2 SULRINDA HASTA ÖNKOL DİSTALİ VE EL DORSAL VE VOLAR YÜZDE CİDDİ ÖDEM VE EKİMOTİK ALANLAR OLMASI ÜZERİNE TARAFIMIZA KONSÜLTE EDİLDİ. ÇEKİLEN DOPLER USDE RADİAL ARTER OBLİTERE+. KOMPARTMAN SENDROMU ÖNTANISIYLA MÜŞAHEDEYE ALINAN HASTA SABAH SERVİSE İNTERNE EDİLDİ.

SAĞ ÖNKOL VE EL VOLAR, DORSAL YÜZDE YAYGIN ÖDEM, ELDE PENÇELEŞME SAĞ DİSTAL NABIZLAR ÖDEME BAĞLI? NONPALPABL

Kalp Damar Cerrahisi: 64 yaşında bayan hasta

KBY+

Dün sağ radial arter kan gazı alınması sonrası, sağ el ve önkolda ödem gelişmiş.

FM: Sağ elde ve önkolda ödem+ Motor kayıp yok. Sağ brakial nabız elle mevcut. Sağ radial ve ulnar nabızlar elle alınamadı. (Ödeme seconder)

Arteriel doppler USG: Sağ radial arter oblitere+

Öneriler: Kompartman sendromu ile uyumlu tablo mevcut olduğundan fasiotomi uygundur.

EL BİLEĞİNDE NEKROZE BÜL MEVCUT.

2 gün sonraki kalp damar cerrahisi notu: Sağ radial arter kan gazı alınması sonrası, sağ el ve önkolda ödem gelişen hasta+

FM: Sağ elde ve önkolda ödem kaybolmuş+ Sağ ulnar arter nabzı elle alınıyor+ Sağ brakial nabız elle mevcut.Sağ elin dolaşımı iyi. Sağ radial arter bölgesinde büller+ Sağ önkolda ekimozlar+

Öneriler: Büllerin enjektör ile boşaltılması uygun olur.

Cipro 500 mg tbl 2x1

Hirudoit fort krem 3x1(Ekimotik bölgelere sürülecek)(3 kutu yazılabilir)

Sağ üst extremiteden girişim yapılmaması uygun olur.

15 gün sonra poliklinik kontrolü önerilir.

İzleminin 3 gününde taburcu.

P 02 Acil Serviste Tuzak Bir Karın Ağrısı Nedeni: Renal Enfarkt

Özgür Dikme[1] , Özlem Dikme[2] , Hakan Topaçoğlu[1]

[1] İstanbul Eğitim ve Araştırma Hastanesi, İstanbul
[2] Koç Üniversitesi, İstanbul

Giriş: Renal arter tromboembolisi erken tanınması ve tedavi edilmesi gereken ciddi bir klinik tablodur. Tanı çoğunlukla geri dönüşümsüz renal lezyonlar (renal infarkt) görüldükten sonra konur. Major renal arter embolileri atriyal fibrilasyon başta olmak üzere kardiyak hastalıklar ve ritm bozuklukları ile ilişkilidir.

Olgu Sunumu: 68 yaşında erkek hasta karın ve yan ağrısı şikayetiyle acil servise başvurdu. Öyküsünde karın ağrısının 2 gün önce epigastrik bölgeden başladığı ve bir gündür de sağ yanda sürekli vasıfta ağrının eklendiği öğrenildi. Başvuru vital parametreleri kan basıncı: 175/90 mmHg dışında olağan olarak değerlendirildi. Soygeçmişinde özellik saptanmadı. Özgeçmişinde diabetes mellitus, hipertansiyon, atrial fibrilasyon ve koroner arter hastalığı mevcuttu. Fizik muayenede epigastrik bölgede derin palpasyonla minimal hassasiyet saptandı. Tam kan sayımı, biyokimyasal parametreleri (Glukoz:161 mg/dl, kreatinin 1,36 mg/dl haricinde), koagülasyon parametreleri ve tam idrar tetkiki (Glukozüri haricinde) normal olarak değerlendirildi. eGFR: 53,09 mL/dk/1,73 olarak saptandı. Konvansiyonal grafileri normal olarak değerlendirilen hastanın geçmeyen karın ağrısı nedeniyle çekilen IV kontrastlı tüm batın tomografisinde sol renal arter total oklüzyonuna bağlı renal enfarkt saptandı (Resim 1). Girişimsel radyoloji birimince uygulanan trombektomi ve intraarteriyel tromboliz girişimleri başarısız oldu. Hastaya heparin 1000 IU/saat infüzyon başlandı ve üroloji kliniğine nefrektomi amacıyla yatırıldı. İzleminin 4. gününde troponin I yüksekliği ve dirençli göğüs ağrısı olan hasta koroner anjiografi yapılan bir merkeze sevk edildi.

Sonuç: Acil servise başvuran yaşlı ve koroner arter hastalığı olan hastalarda karın ve yan ağrısı ayırıcı tanısında renal enfarkt ayırıcı tanıda akılda tutulmalıdır.

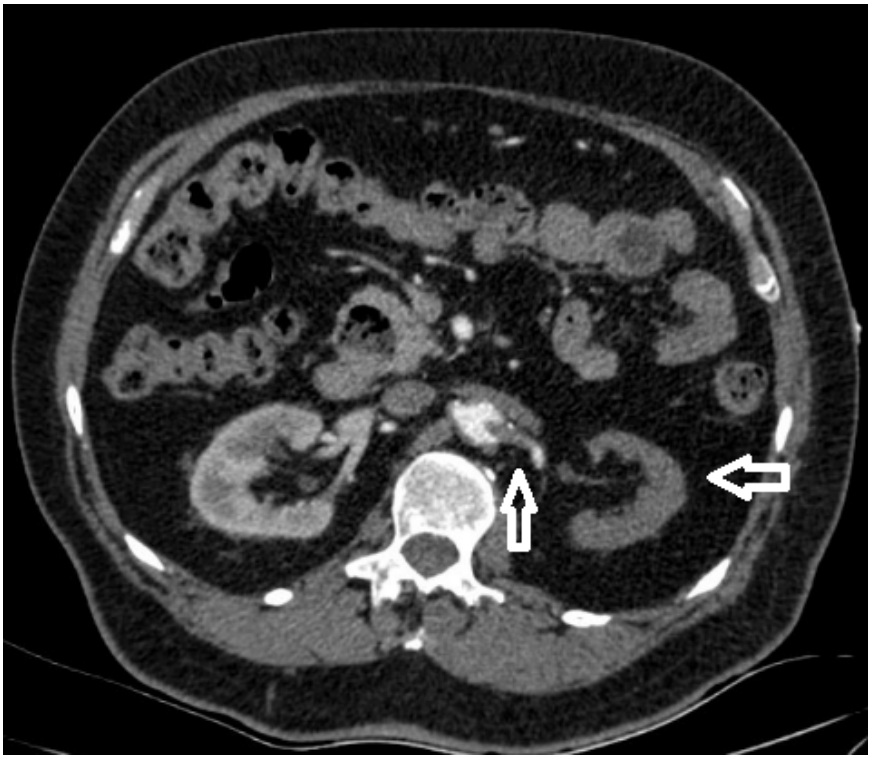

P 03 Deliryum ile Acil Servise Başvuran İnfektif Endokardit Vakası

Sinan Genç, Pınar Kır, Işıl Dığıroğlu, Serdar Gürler

Ankara Üniversitesi Tıp Fakültesi, İbn-i Sina Hastanesi, Acil Tıp Anabilim Dalı, Ankara

Giriş: İnfektif endokardit (İE), kalbin endokardiyal yüzeyini, kan akımına direkt maruz kalan kalp içi yabancı cisimleri (protez kapak, kalp pili veya implante edilebilen kardiyovasküler cihazlar) içeren kardiovasküler yapıların enfeksiyonudur. Organik kalp lezyonu olması, ateş, pozitif kan kültürü, ekokardiografide vejetasyon bulgusu, yeni ya da değişen kalp üfürümü ve sistemik emboli kanıtı teşhis kriterlerini oluşturur.

Olgu sunumu: 52 yaşında kadın hasta bel ağrısı, son 15 gündür yürüyememe, bilinçte dalgalanma, idrar ve gayta inkontinansı, halüsinasyon şikayetleri ile acil servise başvurdu. Hastanın öyküsünde hipertansiyon, diabetes mellitus, geçirilmiş serebrovasküler hastalık, mitral kapak replasmanı öyküsü vardı. Genel durumunun orta, bilincin açık, oryantasyon-kooperasyonun bozuk olduğu saptandı. Fizik muayenede ateş:37.3 C, nabız:99/dk, kan basıncı:115/80 mm/Hg, solunum sayısı:21/dk idi. Hastanın sol üst ve alt ekstremitede inme sekeli olarak hemiparezisi mevcuttu. Ense sertliği tespit edilmedi. Bilateral akciğer sesleri doğaldı, kalpte üfürüm saptanmadı. Lökosit:13600/mm3, PT INR:2.96, CRP:237 mg/l, Sedimentasyon hızı: 46 mm/h olarak ölçüldü. Hastanın çekilen bilgisayarlı beyin tomografisinde (BBT) serebral hemisferlerde yaygın hipodens alan, sağ bazal ganglionlarda infarkt alanı ve serebral atrofi saptandı. Transözefagiyal ekokardiyografide replase mitral kapak atriyal yüz üzerinde 3,5x1,8 cm ve sol atriyum içerisinde hareketli olarak görülen vejetasyon izlenen hastaya İE tanısı konuldu. Hastaya mitral kapak replasmanı ve triküspit annüloplasti operasyonu yapıldı.

Sonuç: İE'e bağlı nörolojik komplikasyonlar sık görülür ve birçok İE hastasında magnetik rezonans görüntüleme ile asemptomatik serebral emboliler saptanabilir. En sık görülen nörolojik komplikasyon septik embolilere bağlı inmedir. İE ile ilgili diğer nörolojik komplikasyonlar mikro ve makro abseler, enfeksiyöz anevrizmalar, nöbet ve sıklıkla septik- metabolik ensefalopatilerdir. Deliryum ve sistemik enfeksiyon tablosu ile acil servisimize başvuran hastanın BBT sinde bazal ganglionlarda enfarkt saptanmış olup ekokardiyografisinde vejetasyon izlenen hastanın nörolojik bulgularının İE'e bağlı septik serebral emboliler olduğu düşünüldü. Ateş, belirlenemeyen enfeksiyon odağı, bilinç değişikliği ve deliryumun ayırıcı tanısında İE düşünülmelidir. Geçici iskemik atağı veya küçük enfarktları olan hastalarda erken dönemde endokardite yönelik cerrahi tedavi düşünülebilinir.

P 04 İnfluenza B Pnömonisi Sonrasında Gelişen Miyoperikardit Olgusu

Selda Özkavak, Şeyda Kaptan, Volga Baştan

Akdeniz Üniversitesi Tıp Fakültesi, Acil Tıp Anabilim Dalı, Antalya

Acil servis kliniklerinde İnfluenza B pnomonileri sıklıkla karşımıza çıkabilmektedir. İnfluenza B pnömonisi sonrası kardiyak tutulum oldukça nadirdir, ancak İnfluenza B virüsüne sekonder miyoperikardit daha çok 15 yaş altı hastalarda görülmektedir. Kardiyak tutulumlu hastalar fulminan miyokardit ve fatal kardiyojenik şok ile hasta kaybedilebilir. Bu nedenle hayati önem arz eden acil bir tablodur.
Acil servise yaygın vücut ağrısı şikayetiyle başvuran 32 yaşında kadın hasta İnfluenza B viral pnömonisi tanısı ve hipotansif seyretmesi nedeniyle takip edilmiştir. Takip esnasında VT ritmi gelişen hasta kardiyoloji kliniği ile konsulte edilerek akut koroner sendromu (AKS) dışlanmasının ardından retrospektif olarak miyokardit tanısı koyulmuştur. Pnomoni olgularında atipik göğüs ağrıları sıklıkla şikayetler arasında söylenirken bunun tanılarda genellikle plörezi, miyalji ön planda düşünülmektedir. Hastaların bu şikayetleri dikkatle irdelenmeli ve olası kardiyak acil patolojiler gözden kaçırılmamalıdır. Hikayesinde daha öncesinde miyokardit geçiren hastada uzun yıllar sonrasında tekrar miyokardit tanısı aldığını gösteren makale mevcuttur bu nedenle özgeçmişte mutlaka sorgulanmalıdır. Bu olgu çalışmamızda amacımız sık karşılaşılabilen viral pnomoni olgularında, altta yatan önemli diğer patolojilerin akılda tutularak bu yönde de tanı ve tedavi planı geliştirebilmektir.

P 05 Parkinson Hastalarında Ölümcül Bir Komplikasyon: Akinetik Hipertermik Kriz

Yunus Emre Arık[1], Firdevs Tuğba Bozkurt[2], Çağdaş Yıldırım[1], Fatih Tanrıverdi[1], Fadime Güllü Ercan Haydar[1]

[1] *Yıldırım Beyazıt Üniversitesi Tıp Fakültesi, Acil Tıp Anabilim Dalı, Ankara*
[2] *Yıldırım Beyazıt Üniversitesi Tıp Fakültesi, Anesteziyoloji ve Reanimasyon Anabilim Dalı, Ankara*

Giriş: Akinetik hipertermik kriz parkinsonun nadir görülen komplikasyonlarından biridir. Ateş yüksekliği, bilinç değişikliği, kas rijiditesi, otonomik disfonksiyon ve yükselmiş serum kas enzimleri ile karakterizedir ve ölümcül seyredebilmektedir. Bu olguda akinetik hipertermik krize bağlı gelişen rabdomyolizli bir hasta sunuldu.

Olgu Sunumu: Yetmiş yedi yaşında erkek hasta acil servise ateş yüksekliği, yaygın kas ağrısı ve terleme şikâyetleri ile getirildi. Hasta evde saatlerce hareketsiz bir şekilde yerde kaldığını ifade etti. Hastanın öyküsünden 12 yıldır parkinson hastası ve son 4 yıldır levodopa kullandığı, yakın zamanda ilaç değişikliği olmadığı ve ilaçlarını düzenli olarak aldığı öğrenildi. Hastanın gelişinde uykuya meyilli olması dışında nörolojik muayenesi normaldi. Kas rijiditesi yoktu. Diğer sistem muayeneleri normaldi. Ateş 37,8 °C , kan basıncı 145/90 mmHg, solunum sayısı 22/dakika, nabız 110/dakika, oda havasında SpO_2 %97 idi. Hastanın geliş laboratuarında beyaz küresi 11,1 K/uL (4- 11), üre 42 mg/dL (10- 48), kreatinin 1,59 mg/dL (<1,2), LDH 6437 U/L (<225), CK (kreatin kinaz) 129636 U/L (39- 308) idi. Diğer kan tetkikleri normaldi. Beyin tomografisi ve PA akciğer grafisi normaldi. Hastanın takiplerinde CK düzeyi 200415 U/L'ye yükseldi, ateşe sebep olabilecek enfeksiyöz bir odak saptanmadı, takiplerinde ateş yüksekliği saptanmadı, kan kültürlerinde üreme olmadı, kreatinin düzeyinin 5,7 mg/dl olması ve anürik olması sebebiyle hasta hemodiyalize alındı. Hemodiyaliz ve intravenöz sıvı tedavisi dışında hastaya ek tedavi uygulanmadı. Hemodiyaliz sonrası genel durumu düzelen hasta servise transfer edildi.

Sonuç: Akinetik hipertermik kriz hastalarda ilaç kesilmesinden bağımsız olarak da ortaya çıkabilmektedir. Ayrıca, geçici olması, semptomlarının daha ılımlı seyretmesi ve nöroleptik malign sendrom tedavisinde kullanılan ilaçlara yanıt vermemesi sebebiyle nöroleptik malign sendromdan ayrılır. Kliniğinin ılımlı olmasına rağmen, rabdomyolize bağlı gelişebilecek akut böbrek yetmezliği sebebiyle ölümcül olabilmektedir. Klinik durumun erken tanınması, destek ve sıvı tedavisine erken başlanması hayati önem taşımaktadır. Bu hastalarda destek tedavi dışında ek medikasyona gerek duyulmamaktadır. Hastaların özgeçmişleri ve kullandığı ilaçları iyi sorgulanmalı ayrıcı tanılar dikkatli yapılmalıdır.

P 06 Acil Serviste Nefes Darlığının Atipik Bir Nedeni

Özcan Sağlam[1], Uğur Özkula[1], İsmail Erkan Aydın[1], Hasan Biçer[2], Tuğba Atmaca Temrel[1]

[1] *Yıldırım Beyazıt Üniversitesi Tıp Fakültesi, Acil Tıp Anabilim Dalı, Ankara*
[2] *Yıldırım Beyazıt Üniversitesi Tıp Fakültesi, Kardiyoloji Anabilim Dalı, Ankara*

Giriş: Perikardiyal effüzyon, küçük ve asemptomatik olabileceği gibi büyük ve hayatı tehdit edici boyutlara ulaşabilen bir klinik durumdur. Gelişmiş ülkelerde en sık sebebi idiopatik iken gelişmekte olan ülkelerde M. Tuberculosis'dir. Perikardiyal effüzyondan şüphelenilen hastalarda değerlendirme X-ray grafi, ekokardiyografi ve inflamatuar belirteçler ile yapılır.

Olgu Sunumu: Kırk yedi yaşında erkek hasta son 1 haftadır giderek artan nefes darlığı, bacaklarda ve karında şişlik şikayeti ile acil servise başvurdu. Eşlik eden başka semptomu bulunmamaktaydı.
Özgeçmişinde özellik yoktu. Aile öyküsünde, babasında koroner arter hastalığı vardı. Hastanın gelişinde kan basıncı 118/76 mmHg, nabız 100/dakika, oda havasında O_2 saturasyonu %98 idi.
Fizik muayenesinde minimal abdominal distansiyon ve pretibial ödem dışında özellik yoktu. Elektrokardiyografisinde (EKG) tüm derivasyonlarda düşük voltaj bulguları vardı. Telekardiyografisinde kardiyotorasik oranı artmıştı. Toraks tomografisinde en derin yerinde 3,8 cm ölçülen perikardiyal effüzyon ve 2,1 cm ölçülen plevral effüzyon vardı. Ayrıca üst ve ön mediastande perikarda uzanım gösteren, multilobüle, düzensiz sınırlı yumuşak doku lezyonları mevcuttu.
Laboratuar bulgularında beyaz küre 6,5 K/uL (normal aralık: 4-10), C-reaktif protein (CRP) 12,1 mg/L (0-5), troponin T hs 5,27 pg/mL (0-14), kreatin kinaz izoenzim MB (CK-MB) 1,97ng/mL (0-4,9) idi. Diğer laboratuar bulguları normaldi.
Ekokardiyografisinde sol ventrikül sistolik fonksiyonları normal, ejeksiyon fraksiyonu %65 idi, 4 cm perikardiyal effüzyon ve kitle lezyonu saptandı. Hasta tanısal amaçlı perikardiyosentez yapılmak üzere koroner yoğun bakım ünitesine yatırıldı.

Sonuç: Kardiyak tamponadlı hastalarda, bakteriyel ve neoplastik etyolojiden şüphelenilmeli ve bu hastalara perikardiyosentez veya kardiyak cerrahi yapılmalıdır. Diğer yandan inflamatuar belirteçlerin yüksekliğinde perikardite yönelik ampirik tedavi başlanılmalıdır. İnflamatuar belirteçlerin negatif olduğu durumlarda altta yatan sebebin tedavisi esastır. Ek olarak geniş (>20 mm) ve uzamış (>3 ay) perikardiyal effüzyonlu hastalarda, kardiyak tamponad gelişim riskinin yüksek olması nedeniyle perikardiyosentez düşünülmelidir.

P 07 Servikal C2 Fraktürü ve Yaklaşımındaki Zorluklar

Zuhal Kalyon[1], Merter Gümüşel[1], Serkan Emre Eroğlu[1], Arzu Denizbaşı[1], Özge Onur[1], Haldun Akoğlu[1]

[1]Marmara Üniversitesi Tıp Fakültesi Pendik Eğitim ve Araştırma Hastanesi, Acil Tıp Anabilim Dalı, İstanbul

Giriş: Tarih öncesi insanların semi-erektil postürleri ve gelişmiş posterior servikal kasları günlük travmaya karşı servikal omurgayı korumaktaydı, bu durum daha az spinal travma ağrısı çekmelerini sağlamıştır. Spinal kord hasarı modern toplumlarda epidemik hale gelmiştir. Şu anda birleşik devletlerde 260.000' in üzerinde spinal hasara uğramış kişi yaşamakta ve her yıl 12.000 yeni vaka bildirilmektedir. 818 kişilik Cervical Spine Nexus çalışmasına göre %24 C2 seviyesinde, %20 C6 seviyesinde %19 C7 seviyesinde fraktür görülmektedir. Vertebra fraktürü olan hastalarda palpasyonda orta spinal hatta ciddi hassasiyet görülür. Şişlik, ekimoz ve omurga hizzasında kayma, yüksek riskli bulgulardır. Spinal kord hasarı olan hastalarda nörolojik defisit yelpazesi geniştir. Uyuşukluk, lokal güç kaybı, paralizi, üriner ve fekal inkontinans spinal kord hasarını destekleyen bulgulardır.

Olgu Sunumu: 79 yaşında kadın hasta yaklaşık 1.5 metre yükseklikten düştükten sonra yakınları tarafından acil servise getirildi. GKS=15, vitaller stabildi. Boyunluk takıldı. Fizik muayenede sol üst ekstremite plejik, sol alt ekstremite kas kuvveti 4/5 idi. Anal tonus doğal, hipoestezi yoktu. Diğer sistem muayeneleri doğaldı. Hastanın çekilen tüm spinal BT' sinde C2 vertebra sol lateral arkus'ta ve dens aksiste multiple fraktür hattı saptandı. Nöroşirürji'ye konsülte edilen hasta servise yatırıldı. Takiplerinde hastanın kas kuvvetinde düzelme. Hasta yatışının 8. gününde solunum aresti oldu, entübe edildi. Yoğun Bakım Ünitesine yatışı yapıldı.

Tartışma Sonuç: Boyun ve bel ağrısı, kafa ve gözde travma bulgusu, fokal nörolojik defisit, konfüzyon olan ve mekanizması bilinmeyen tüm travma hastalarında spinal hasardan süphelenilmelidir. Omurilik yaralanmasının şiddetini, fonksiyonun geri kazanımındaki prognoz belirler. Spinal şoktaki hastalarda tam ve kısmi omurilik hasarının ayrımı yapmak mümkün olamaz. Yaralanan seviyesinin altındaki tüm refleksler ve aktiviteler kaybolur. Genellikle 24-48 saat, bazen haftalarca sürebilir. Servikal omurga yaralanması olan hastalarda ilk bakışta herhangi bir sorun olmasa da havayolu güvenliği mutlaka sağlanmalıdır. C5 ve üzerindeki bir yaralanmada havayolu güvenliğinin sağlanması için endotrakeal entübasyon gerekebilir. Vakamızın takiplerinde, nörolojik muayenede progresyon saptanmasına rağmen, 8. gününde solunum arresti gerçekleşmiştir.

P 08 Sol MCA Akut İnfarktı ve ST Elevasyonu

Halil İbrahim Atalay[1], Atanur İnce[1], Serkan Emre Eroğlu[1], Haldun Akoğlu[1], Arzu Denizbaşı[1], Musa Adanç[1] , Özge Onur

[1] Marmara Üniversitesi Tıp Fakültesi Pendik Eğitim ve Araştırma Hastanesi, Acil Tıp Anabilim Dalı, İstanbul

Giriş : Akut iskemik inme(Aİİ) vasküler bir sorun ya da akut bir tıkanıklık nedeniyle beyin dokusunun kanlanmasının bozulmasıyla ortaya çıkan durumdur. Aİİ kliniği ile gelen hasta yönetiminin en önemli kısmı medikal stabilizasyon sağlandıktan sonra trombolitik tedavi açısından değerlendirmektir. Aİİ ile gelen hastaların neredeyse %90'inda iskemik görünümlü EKG değişikleri ve QT uzaması görülmektedir. Bu oran eskiden kalp hastalığı olan kişileri dışarıda bıraktığımızda gerilemektedir. Aİİ kliniğinde olan hastalarda EKG'nin akut miyokard infarktüsüne tanı koymada spesifitesinde düşme olduğu gösterilmiştir. Bu vaka sunumunda EKG'sinde ST elevasyonu olan bir Aİİ hastası tartışıldı.

Olgu Sunumu: 76 yaş erkek hasta yarım saat önce gelişen bilinç bozukluğu ile getirildi. Geliş fizik muayenesinde GKS: 8, TA: 170/116, Nbz:72, Sat:94, Ateş: 37.0 solunum sesleri eşit ve kabalaşmış, batın rahat, defans ve rebound yoktu. Nörolojik muayenede sağ üst extremite kas gücü 4/5 diğer ekstremitelerde kas gücü normal, sağ NLS silikti. Ölçülen parmak ucu kan şekeri 104 saptandı. EKG sinde D1-AVL 1mm ST elevasyonu, V1-V6 yaygın 5 mm ST elevasyonu saptandı. Entübe edilen hastanın yapılan görüntülemelerinde Kranial BT akut patoloji saptanmazken, Beyin Diffüzyon MR'inda sol MCA superior dalında akut infarkt saptandı. NIHSS skorunun >24 saptanması sebebiyle TPA'ya uygun bulunmayan hastanın yapılan yatak başı Ekokardiyografisinde EF %40, anteroseptal duvarda akinezi ve anevrizmatik görünüm saptandı. Hastanın EKG bulguları anteroseptal duvarda anevrizmaya bağlandı. Hasta Yoğun bakım ünitesinde 9 gün takip edildikten sonra haliyle taburcu edildi.

Sonuç: Son 30 yıldır yapılan çalışmalar akut iskemik inmenin koroner iskemi olmadan myokardiyal hasarla alakalı olduğunu göstermektedir. Insular korteksteki Santral sinir sistemi lezyonlarının semptatik ve parasempatik tonus arasında ki dengeyi düzenlediğine dair kanıtlar mevcuttur. Katekolamin salınımının artışına bağlı miyokard hasarında artış oluşmaktadır ve kardiyak aritmi insidansı artmaktadır. Bu vakada dikkati çeken nokta bilinç bulanıklığı senkop gibi nedenlerle gelen hastaların EKG lerinde saptanan ST elevasyonlarının Myokard infarktusüne işaret edebildiği gibi intrakranial patolojilere de işaret edebilir.

P 09 Atipik Presentasyonlu Tip 3 Aort Diseksiyonu

Halil İbrahim Atalay[1], Atanur İnce[1], Serkan Emre Eroğlu[1], Haldun Akoğlu[1], Arzu Denizbaşı[1], Özge Onur[1]

[1] Marmara Üniversitesi Tıp Fakültesi Pendik Eğitim ve Araştırma Hastanesi, Acil Tıp Anabilim Dalı, İstanbul

Giriş: Akut Aort Diseksiyonu (AAD), keskin ve yırtılır tarzda göğüs sırt ve karın ağrısının eşlik ettiği gürültülü bir tabloyla başvurulan bir hastalıktır. Tedavi edilmeyen hastalarda 2 haftalık mortalite %75'e ulaşmaktadır. Bu vakada, atipik presente olan De-bakey sınıflamasına göre Tip 3 AAD aort diseksiyonu saptanılan olgu tartışılmaktadır.

Vaka Sunumu: Bilinen hipertansiyon dışında hastalığı bulunmayan hasta 6 saat önce ani başlayan epigastrik bölgede yanma ve sırt ağrısı şikayetinin olması üzerine acile başvurdu. Hastanın önceden peptik yakınmalarının olmadığı öğrenildi. Gelişinde GKS:15 Ateş 36,5 Nabız 82/dk Sağ kol TA 196/91 mm Hg, Sol kol TA 200/98 mm Hg saptandı. Fizik muayenesinde akciğer sesleri eşitti, ral ya da ronküs yoktu. Batında epigastrik hassasiyet mevcuttu ve defans, rebound yoktu. Kardiyak muayenede S1(+) ve S2(+) saptandı ek ses ve üfürüm saptanmadı. Hastanın periferik nabızlarında sağ dorsalis pedis ve tibialis posterior nabzında minimal azalma saptandı. Hastanın EKG'sinde ST-T değişikliği dahil akut patoloji yoktu. Hastada ön planda AAD düşünüldü. Hastanın kan basıncı regülasyonu için esmolol infüzyonu, ağrı palyasyonu ve sempatik yanıtı azaltmak için fentanil verildi. Hastaya çekilen Torako-abdominal Anjiyo BT'de tip 3 aort diseksiyonu saptandı. Yoğun bakıma alınan hastanın kan basıncı stabillendikten sonra endovasküler greft replasmanı (EVAR) yapılmak üzere ameliyathaneye alındı. Hastanın EVAR sonrası kliniğinin kötüleşmesi kan basıncının düşük seyretmesi üzerine hastaya yapılan görüntülemede AAD'nin tip 1 hale geldiği saptandı. Hasta Bentall operasyonu yapılmak üzere ameliyata tekrar alındı. Hastanın operasyonu başarılı geçmesine rağmen operasyon sonrası takiplerinde 4. Saatte kardiyak arrest gelişen hasta yapılan müdahalelere rağmen ex oldu.

Sonuç: Tanı göğüs veya sırt ağrısı olan hastalarda nabız defisiti, kardiyak üfürümü, senkop öyküsü olan hastalarda akla gelmelidir. Tanı aracı Torakoabdomial CT Anjiyogramdır. Komplike olmayan Tip 3 AAD tedavi medikaldir. Tedavi hedefleri hemodinaminin stabillenmesiyle diseksiyonun genişlemesini önlemek, intimal flap hareketinin kısıtlanması ve rüptür riskini azaltmaktır. Komplike olmuş end-organ malperfüzyonuna sebep olan AAD'lerde endovasküler girişim ya da cerrahi önerilmektedir.

P10 Spontan Rektus Kılıfı Hematomu Olgusu

Musa Adanç[1], Tuğba Mamak[1], Nilüfer Aydın[1] , Arzu Denizbaşı[1] , Serkan Emre Eroğlu[1], Haldun Akoğlu[1], Özge Ecmel Onur[1]

[1] Marmara Üniversitesi Tıp Fakültesi Pendik Eğitim ve Araştırma Hastanesi, Acil Tıp Anabilim Dalı, İstanbul

Giriş: Spontan rektus kılıf hematomu (SRKH) doğrudan alt veya üst epigastrik arterlerin rüptür veya hasar sonucu oluşmaktadır. Yıllık tahmini oranı % 1.2 -1.5% olan SRKH'nda konservatif tedavi ile gerileme olsa da, ölüm oranı % 4 kadar çıkabilir ve özellikle antikoagülan kullanımı varlığında mortalite % 25'e kadar çıkar. Bu vaka ile, karın ağrısı şikayeti ile acil servise başvuran hastalarda altta gizlenmiş bir patoloji olan SRKH 'u da düşünmemiz gerektiğini vurgulamak; erken tetkik ve tedavinin bu hastalarda hayat kurtarıcı olduğuna dikkat çekmek amaçlanmıştır.

Olgu Sunumu: 62 yaşında erkek hasta acil servise karın ağrısı şikayeti ile başvurdu. Hastanın ağrısının akşam saatlerinde öksürme sonrası ani başladığı ve beraberinde eşlik eden bir semptomu olmadığı öğrenildi. Herhangi bir travma hikayesi olmayan hastanın tansiyonu 78/44, nabız 93/dk, saturasyon %90, ateşi 36.1, solunum sayısı 12/dakika idi. Batın muayenesinde sağ alt ve üst kadranda hassasiyet ve defansı vardı, diğer sistemik muayeneleri normal, EKG'sinde iskemi bulgusu yoktu. Öyküsünde diyabet, hipertansiyon, geçirilmiş bypass operasyonu ve aort kapak replasmanı bulunan hastanın oral antikoagulan altında olduğu öğrenildi. Laboratuar değerlerinde WBC:17900 K/uL, Hb:11,4 gr/dl, Plt:294,000, AST:20 U/L, ALT: 17U/L, Üre:19 mg/dl, Cre:0.87 mg/dl idi. PT: 31.9, aPTT:39.6 ve INR: 3.29 'du. Çekilen kontrastlı batın tomografisinde sağda eksternal oblik ve internal oblik kas arasında 8.5X12 cm'lik hematom saptandı. Laboratuar değerlerinde WBC:17900 K/uL, Hb:11,4 gr/dl, Plt:294, AST:20 U/L, ALT: 17U/L, Üre:19 mg/dl, Cre:0.87 mg/dl idi. Hastanın PT: 31.9, aPTT: 39.6 ve INR:3.29 'du. Genel cerrahi konsültasyonu istenen hastaya girişim düşünülmedi, aktif kanaması olan hastaya Cofact® ve K vitamini uygulandı. Seri hematokrit takiplerinde düşüş olmayan hastanın hemodinamisi stabil seyrederken hematomunda artış olmadığından 24 saat operasyonsuz izlem sonrasında taburcu oldu.

Sonuç: Spontan batın içi kanama, spontan rektus kılıf hematomu antikoagulan alan hastalarda saptanabilecek önemli tanılardır. Yüksek mortalite oranına sahip olan SRKH'unu saptamak için dikkatli bir fizik muayene ve şüphe halinde batın tomografi görüntülemesi gerekmektedir.

P 11 Hipersensitivite Pnömonisi Acil Serviste Nasıl Yönetilir?

Halil İbrahim Atalay[1], Murat Doğanay[1], Mehmet Fatih Korçak[1], Özge Ecmel Onur[1], Serkan Emre Eroğlu[1], Haldun Akoğlu[1], Arzu Denizbaşı[1]

[1] Marmara Üniversitesi Tıp Fakültesi Pendik Eğitim ve Araştırma Hastanesi, Acil Tıp Anabilim Dalı, İstanbul

Giriş: Hipersensitivite pnömonisi olarak da bilinen ekstrinsik allerjik alveolit, genelde inhale edilen ajana karşı alveolde gelişen allerjik reaksiyondur. Sebep olan 300 e yakın etyoloji tanımlanmıştır. Bu vakada çamaşır suyu buharı inhalasyonuna bağlı gelişen hipersensitivite pnömonisi tartışılmaktadır.

Olgu Sunumu: Bilinen tanılı hastalığı olmayan 5 paket/yıl sigara öyküsü olan 60 yaşında erkek hasta havuz temizleme işinde çamaşır suyu kullanarak çalısırken ani gelişen solunum sıkıntısı olması üzerine acil servisimize başvurdu. Geliş gks 15 TA: 133/75 nbz 98 sat 88 ateş 37,0 saptandı. Hastanın fizik muayenesinde bilateral bronkospazm, kaba ral mevcut. Diğer muayenelerinde akut patoloji saptanmadı. Hastanın kan gazında pH 7.40 spO2 88 pO2 55 pCO2 45 saptandı. Hemogram ve biyokimya tetkiklerinde akut patoloji saptanmadı. Çekilen toraks bt'de bilateral yaygın buzlu cam görünümü mevcut olup, hastanın akciğerindeki bulguların; soluduğu çamaşır suyu buharına bağlı gelişen hipersensitivite pnömonisine bağlı olduğu düşünüldü. Yatırılarak IV prednol 1 mg/kg başlanan hastanın 6 aylık takibi esnasında tekrarlayan hipoksisi ya da nefes darlığı atakları olmadı. Yapılan solunum fonksiyon testinde normal aralığa döndüğü gözlendi.

Sonuç: Çiftçiler, havalandırma sistemlerine ve sularına maruz kalanlar, hayvan besleyenler ve kuş besleyenler, un işçileri, deri işçileri, plastik endüştrisinde çalışanlar ve tekstil çalışanları risk altındadırlar. Tarım tozlarına, aerosollara, hipersensitivite pnömonisine sebep olacak ajanların çevresel kontrolü tedavinin ve önlemenin önemli bir köşe taşını oluşturmaktadır. Kimyasal maddelere maruz kalma ihtimali olacak hastaların koruyucu ekipman kullanması gerekmektedir. Hastamız koruyucu maske kullanmadığı için çamaşır suyu buharına maruz kalmış ve nefes darlığı ortaya çıkmıştır. Tanı HRCT çekilmesi ve buzlu cam görünümünün saptanması ile koyulur. Tedavide 0,5 mg-1 mg (max 60 mg/gün) prednisolon tedavisi önerilmektedir. 2 hafta devam edilip 2-4 hafta arasında azaltılarak kesilmelidir. Genelde çoğu vakada normal akciğer fonksiyonları geri dönmektedir. Hastamızın semptomlarının ciddiye alınarak görüntüleme yapılması hipersensitivite pnömonisi tanısıyla hastaneye yatırılması ve IV steroid tedavisi alması akciğer fonksiyonlarının normal hale geri dönmesine büyük katkı sağlamıştır.

P 12 Saklanmış tanı: Kannabinoid Kullanımında Bilinç Bozukluğu Ayırıcı Tanısı

Ökkeş Yılmaz Çınar[1], Burak Özcan[1], Murat Doğanay[1], İsmail Kaftancı[1], Serkan Emre Eroğlu[1],Haldun Akoğlu[1],Arzu Denizbaşı[1]

[1] Marmara Üniversitesi Tıp Fakültesi Pendik Eğitim ve Araştırma Hastanesi, Acil Tıp Anabilim Dalı, İstanbul

Giriş: Kannabioidler sık kullanılan keyif verici maddelerdir. Son yılarda artan kronik kullanım, sokaklarda satılmasının kontrol edilememesi ve içerdiği maddelerin kontrolsüzlüğü nedeniyle yan etki profilleri gün geçtikçe artmaktadır. Vakayı sunuş amacımız bilinç bozukluğu ile gelen ve kannabioid kullanımı düşündüğümüz vakalarda iskemik serebrovasküler olay (SVO) şüphesinin aklımızda bulunması gerektiğini vurgulamaktır.

Olgu Sunumu: 31 yaşında erkek hasta hastanemiz acil servisine konuşma bozukluğu ve yüzünde kayma şikayetiyle başvurdu. Geliş vitalleri stabil ama GKS:14 olan hastanın fizik muayenesinde ışık refleksleri normal, pupiller izokorik, konuşması anlamsız kelimeler mevcuttu. Tam oryante ve koopere olmadığı gözlenen hastanın kas gücü tüm ekstremitelerde 4/5 idi. Duyu muayenesi değerlendirilemeyen hastanın DTR yanıtı fleksördü. Hastanın çekilen EKG normal sinüs ritmindeydi. Hastada intrakranyal bir olayı ekarte etmek için çekilen BT sinde solda parieto-oksipital alanda hipodens görünümü mevcuttu. Kanama lehine bulgusu olmayan hastanın difüzyon magnetik rezonans (MR) görüntülemesinde sol parietooksipital alanda akut enfarkt görünüm mevcuttu. Hastaya nöroloji konsultasyonu ıstenıp 100 mg ASA ve 40 mg pantoprozol başlandı.

Sonuç: Kannabioidler keyif verici olarak sigara şeklinde tüketilen sokakta bonzai, jamaica, baharat gibi farklı isimlerle satılan maddelerdir. Yan etkileri olarak taşikardi, kusma, ajitasyon, konfüzyon, halüsinasyon, diaforez ve daha ciddi yan etki olarak nöbet miyokard enfarktüsü ve iskemik serebrovasküler olay (SVO) sayılabilir. Kannabioidler serebral vazospasm, sistemik hipotansiyon mekanizmalarıyla myokard enfarktüsü, renal iskemi, transient iskemik semptomlar, serebrovasküler olay gibi iskemik durumlara yol açmaktadır. Kannabiod kullanımı gençlerde iskemik serebrovasküler olay ve transient iskemik olayları 2.3 kat artırmaktadır. Kannabioidlere bağlı iskemik SVO larına dağılımı; %56 anterior serebral arter, %5 posterior ve anterior serebral arter, %36 posterior serebral arter ve %3 belirlenemeyen yerlerden kaynaklanmaktadır. Serebellar enfarktüs de bildirilmiştir. Gençlerin keyif verici olması sebebi ile bu maddeleri kullananların başvuruları sırasında kısmen de olsa bazı zamanlarda acil servis işleyişi bozulabildiği için, ön yargı ile yaklaşılabilmekte ve altta yatan SVO gibi ciddi klinik tablolar atlanabilmektedir. Vakamızda olduğu gibi şuur bozukluğunun olduğu diğer tanılar da mutlak suretle ekarte edilmeye çalışılması doğru yaklaşım olacaktır.

P 13 Hiperkalemi ile Gelen AV Tam Blok Olgusu

Hande Candemir[1], Arzu Denizbaşı[1], Çiğdem Özpolat[1], Özge Onur[1], Serkan Emre Eroğlu[1], Haldun Akoğlu[1], Erkman Sanrı[1]

[1] Marmara Üniversitesi Tıp Fakültesi Pendik Eğitim ve Araştırma Hastanesi, Acil Tıp Anabilim Dalı, İstanbul

Giriş: AV tam blok; atriyumdan ventriküllere hiçbir stimulasyonun geçmemesi durumudur. Bunun yerine atriyum ve ventriküller bağımsız olarak çalışırlar. Hastada ventrikül kaçış ritminin durması sonucunda senkop ya da ani kardiyak ölüm görülebilir. AV blok sebepleri, iskemik kalp hastalıkları, çeşitli ilaçlar (dijital, kalsiyum kanal blokörleri), konnektiv doku hastalıkları, romatizmal ateştir. Bu bildiride amacımız hiperkaleminin çeşitli kardiyak iletim problemleriyle beraber AV tam blok da yapabileceğine dikkat çekmektir.

Olgu Sunumu: 82 yaşında erkek hasta dış merkeze bir gün önce başlayan karın ağrısı ve halsizlik sebebiyle başvuruyor. Orada bakılan EKG de bradikardi olması sebebiyle tarafımıza yönlendiriliyor. Hastanın bilinen hipertansiyon ve kronik böbrek yetmezliği mevcut. Hastanın acil servise başvurduğunda, GKS: 15, TA: 124/86 mmHg, nabzı 38, SO2: %98, ateşi 36,8 olarak ölçüldü. Fizik muayenesinde akciğer sesleri doğal; S1+, S2+, disritmik idi ve ek ses yoktu. Batında yaygın hassasiyet vardı, defans yoktu, rebound yoktu. Hastanın çekilen EKG'sinde AV tam blok mevcuttu. Laboratuvar tetkiklerinde Ph:7.30, cHCO3:23,8, BE: -2,4, Laktat: 2, BUN: 42, Kr:2,04, K: 6,2, Na:140, Trop I: <0,01 şeklindeydi. Hastanın tam bloğunun hiperpotasemiye bağlı olduğu düşünüldü ve hastaya anti-potasyum tedavisi verildi. Tedavi sonrası kontrol K:4,7 olarak geldi. Hastanın takiplerinde EKG'si normal sinus ritmine döndü ve şikayetleri gerileyen hasta taburcu edildi.

Tartışma: Hiperkalemi acil serviste en sık görülen hayatı tehdit edici metabolik problemlerden biridir. EKG bulgularına göre erken tanı koymak ve ampirik tedaviye başlamak doktorun klinik değerlendirmesine kalmaktadır. Hiperkalemi sivri T dalgaları, QRS kompleksinde genişleme, P dalgalarının kaybolması, sinus dalgası ve asistole kadar uzanan çok farklı EKG bulguları yapabilir. Sivri T dalgası en sık görülen ve en sık tanımlanan EKG bulgusudur. Bunları tanımak hiperkalemi tanısını hızlıca koymak ve tedaviye başlamayı sağlar. Hiperpotasemi tedavisinde, kalsiyum glukonat ya da kalsiyum klorid IV ile potasyumun etkilerine karşı miyokardiyumu stabilize etmek gerekir. Potasyumu hücre içine sokmak için de nötralize insülin, inhale albuterol tedavisi uygulanmalıdır.

P 14 Antidepresanların Neden Olduğu Nöroleptik Malign Sendrom, Şiddetli Kardiyovaskuler Bulguları İçerebilir

Tuba Mamak[1], Arzu Denizbaşı[1], Özge Onur[1], Serkan Emre Eroğlu[1], Erkman Sanrı[1], Çiğdem Özpolat[1], Lebibe Çelebi[1]

[1] Marmara Üniversitesi Tıp Fakültesi Pendik Eğitim ve Araştırma Hastanesi, Acil Tıp Anabilim Dalı, İstanbul

Giriş: Nöroleptik malign sendrom (NMS), antipsikotik tedavinin nadir fakat hayatı tehdit edici komplikasyonudur.Primer olarak antipsikotiklerle ilişkili olmasına rağmen nadiren antidepresanlar, antikonvulzanlar, antiemetikler ve antiparkinsonlar gibi diğer ilaçlarla da benzer şekilde klinik bulgular ortaya çıkabilir. Ölüm riski %10-30 arasında olup, en sık ölüm nedenlerini ritim bozuklukları, solunum yetersizliği, böbrek yetersizliği ve kardiyovasküler sistemin çökmesi oluşturmaktadır. Bu bildiride amacımız selektif seratonin reuptake inhibitörü (SSRI) kullanan hastalarda akut bilinç bulanıklığı, supraventriküler taşikardisi ve CPK yüksekliği ortaya çıkması durumunda NMS olabileceğine dikkat çekmektir.

Olgu Sunumu: 52 yaşında kadın hasta acil servise 1 haftadır süren vücutta kasılma, bilinç bulanıklığı, ateş ve idrar kaçırma şikayetleri ile başvurdu. Öyküsünden 15 gün önce antipsikotik (Sulprid) ve SSRI ilaç (Sertralin) tedavisi başlandığı, ancak antipsikotiği nedeni bilinmeyen bir şekilde 3 gün sonra kestiği öğrenilmiştir. 1 hafta önce yine psikiyatri polikliniğinden görülerek ilaçlarına trisiklik antidepresan olan Opipramol etken maddeli bir ilaç eklenerek taburcu edildiği öğrenilen hastanın gelişinde ateşi 38.5, nabız: 154/dk, TA: 154/125mmHg, SO2: %98, solunum sayısı 18 /dakika olarak saptandı. GKS 14 olan hastanın diğer sistem muayenelerinde özellik yoktu. Hastada enfektif bir odak tespit edilmemiş olup, yapılan beyin görüntülemelerinde anormallik de tespit edilmedi. EKG sinde supraventriküler taşikardisi saptanan hastanın laboratuar tetkiklerinde WBC: 18000, AST:129U/L, ALT:85U/L, Kreatin fosfokinaz (CPK): 6124, CRP:15.75 şeklindeydi. İlacı kesilip, antipiretik, benzodiyazepin ve sıvı replasmanı başlanan hasta yoğun bakım ünitesine yatırıldı.

Sonuç: Başlangıçta atipik antipsikotiklerin NMS açısından daha az risk taşıdığı düşünülürken, son yıllarda bu ilaçların yaygın olarak kullanımıyla birlikte, atipik antipsikotiklere bağlı gelişen NMS olgu sayısı da artmaktadır. SSRI'ne bağlı NMS olgu sunumları da bildirilmekte ve gelişen tablonun, serotoninin ekstrapiramidal dopamin aktivitesini inhibe etmesine bağlı olabileceği öne sürülmektedir. Tanıda Levenson Kriterleri olarak bilinen ve ateş, rigidite, CPK yüksekliği, taşikardi, kan basıncı değişiklikleri, takipne, bilinç değişikliği, lökositoz ve diaforez gibi bulguların puanlandığı kriterlere bakılan bu sendromun tedavisindeki ana amaç, vücut ısısının kontrolü, uygun hidrasyon, elektrolit problemlerin düzeltilmesidir.

P 15 Nöbet ile Presente Olan Genç Serebrovaskuler Olay Hastası

Tanju Taşyürek[1], Arzu Denizbaşı[1], Özge Onur[1], Serkan Emre Eroğlu[1], Haldun Akoğlu[1].

[1] Marmara Üniversitesi Tıp Fakültesi Pendik Eğitim ve Araştırma Hastanesi, Acil Tıp Anabilim Dalı, İstanbul

Giriş: Nöbet ile acil servise başvuran hastalarda önceden epilepsi tanısı var ise, genellikle tekrarlayan bir epilepsi atağı olarak kabul edilir. Bu vaka ile, geçirilmiş akut koroner sendrom sonrası gelişen iskemik serebrovaskuler olayın ortaya çıkardığı semptomlar tartışılmak istenmektedir.

Olgu Sunumu: Suriye uyruklu 34 yaşında kadın hasta, nöbet geçirme şikayetiyle 112 ambulansıyla acil servise getirildi. Dil engeli nedeniyle kısıtlı iletişim kurulabilen hasta yakınlarından, epilepsi hastalığı olduğu, bir gün önce de nöbet geçirdiği, hastanın beraberinde getirilen ilacından tegretol 200 mg tablet kullandığı öğrenilebildi.
Hastanın ilk muayenesinde GKS 4 (E1V2M1), TA:114/83, nabız:114, SpO2:98, kan şekeri 292 saptandı. Fizik muayenesinde patoloji saptanmadı. Nörolojik muayenesinde Babinski refleksleri lakayt idi. Hızlı seri entubasyon uygulanan hastanın EKG bulgusunda anteriyor derivasyonlarda geçirilmiş MI ile uyumlu ST elevasyonu saptandı. Yatak başı EKO' sunda EF %40, anteriyor ve anteroseptum mid ve apikal akinetik, apekste 3x3 cm büyüklüğünde trombüs saptandı. Anamnez derinleştirildiğinde iki gün önce göğüs ağrısı olduğu, bir ay önce bakılan tetkiklerinde Hgb değerinin 6,3 bulunduğu öğrenildi.
Laboratuvar incelemelerinde arteryel kan gazında pH:7.4, pCO2:26, HCO3:15.5, Baz açığı -8, Laktat 8.4, WBC:33.8, Hgb:6,3 Hct: 22.8, Plt:40.000, INR: 1,41 PT.16.6 aPTT:21.2, Glukoz:316, BUN:16, Kreatinin: 0.94 AST:144, Alt:46, K:4, Cl:98, Troponin I:20, Kütle CK-MB 45 olarak ölçüldü.
Yapılan beyin görüntüleme incelemelerinde BT ve MR difuzyonda multipl enfarkt alanları görüldü. Bu alanlar sol hemi-pons, sağ ve sol serebellum hemisferleri, sol PCA leptomeningeal dal milimetrik multiple, sağ mezensefalon, sol talamusda idi. Kardiyoloji görüş olarak hastayı klinik, EKG ve EKO bulguları, geçirilmiş MI olarak değerlendirmiş olup, üzerinde 24 saatten fazla süre geçtiği düşünüldüğünden acil perkutan girişim düşünmediğini bildirdi. Nöroloji tarafından 24 saat sonra kontrol BT çekilmesi ve yoğun bakım takibi önerildi. Başlangıç medikal tedavileri yapılan hasta yoğun bakıma nakledildi.

Sonuç: Nöbet ile başvuran hastalarda altta yatan bir serebrovaskuler olay olabilir. Söz konusu hastanın genç olduğu serebrovaskuler olay vakalarında ise, akut koroner sendrom ekarte edilmelidir.

P 16 Acil Serviste Nadir Görülen Yan Ağrısı Nedeni: Amfizematöz Pyelonefrit

Eren Usul, Uğur Kahveci, Kerim Abatay, Seda Özkan

Dışkapı Yıldırım Beyazıt Eğitim ve Araştırma Hastanesi, Acil Tıp Kliniği, Ankara

Giriş - Amaç: Amfizematöz pyelonefrit(AP) intrarenal veya perirenal bölgede gaz oluşumu ile karakterize, genellikle diabet hastalarında görülen, nekrotize edici ve mortalitesi yüksek süpüratif böbrek enfeksiyonudur. Bulguları, semptomları ve laboratuvar verileri non spesifik olup tanı bu nedenle tam olarak radyolojik olarak konulabilir. Acil serviste sık karşılaşılan renal koliğin ayırıcı tanısında düşünülmesi gerekmektedir. Vakamızda nadir görülen bir amfizematöz pyelonefriti sunduk.
Olgu: Yirmi dokuz yaşında erkek hasta acil servise bir haftadır devam eden sağ yan ağrısı şikayetleri ile acil servise başvurdu. Acil servise başvurusunda arteriyel kan basıncı 120/70 mmHg, nabız 80 vuru/dk, solunum sayısı 12/dk, vücut ısısı 37,2 0C idi. Fizik muayenede, hastanın bilinci açık, koopere ve oryante idi. Hasta muayene sağ KVAH(+) mevcuttu. Diğer sistem muayeneleri normal olarak değerlendirildi. Laboratuvar bulgularında; hemoglobin 15,2 g/dL, hematokrit %36,0, lökosit 11,500/mm³ (%86 PMNL, %14 lenfosit), trombosit 370,000/mm³, eritrosit sedimentasyon hızı (ESR) 6 TİT: eritrosit:195/hpf lölosit:8/hpf tespit edildi. Çekilen batın tomoğrafisinde böbrekler normal büyüklükte, kenarları düzgün, parankim kalınlığı normaldi. Sol böbrek toplayıcı sistemleri normal genişlikteydi. Sağ böbrek pelvikalisiyel yapıları ve üreter proksimali orta derecede dilateydi. Sağ böbrek alt polde 6x4 ve 3x2 mm boyutta taş dansiteleri vardı (Şekil 1). Hasta amfizematöz pyelonefrit tanısıyla enfeksiyon hastalıkları servisine yatırıldı.

Sonuç: Amfizematöz pyelonefrit acil tanı konulması ve süratle tedavi edilmesi gereken nadir görülen bir enfeksiyondur. Uzun süredir devam eden yan ağrısı şikayeti olan hastalardan amfizematöz pyelonefritten şüphelenilerek gerekli görüntüleme yöntemlerinin kullanılması erken tanı konulması ve mortalitenin azaltılmasında son derece önemlidir.

Şekil 1: BT görünümü

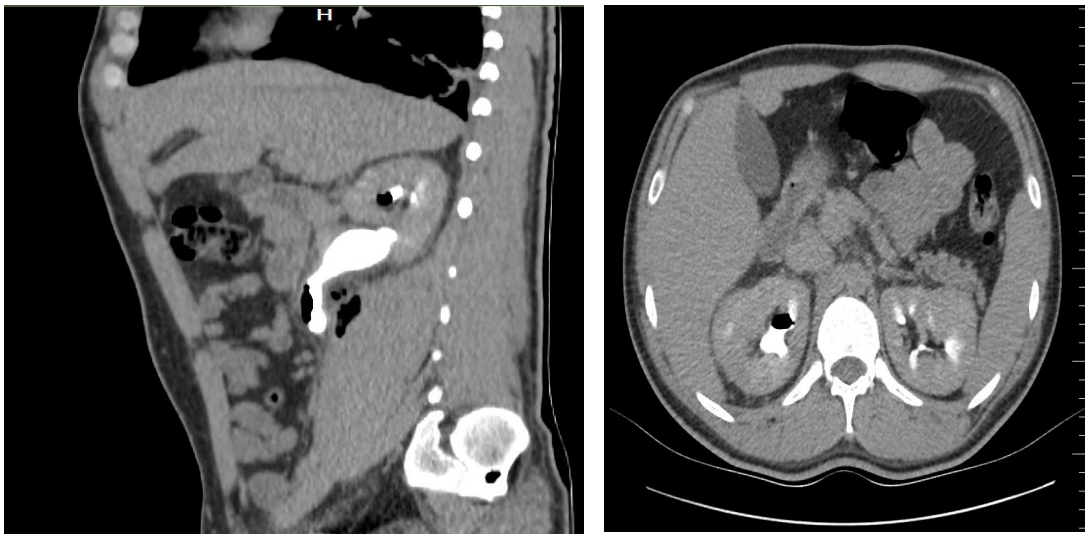

P 17 Acilde Unutulmaması Gereken Tanı: Tetanoz

Eren Usul, Kerim Abatay, Uğur Kahveci, Seda Özkan

Dışkapı Yıldırım Beyazıt Eğitim ve Araştırma Hastanesi, Acil Tıp Kliniği, Ankara

Amaç: Tetanoz akut gelişen, ölümcül, Clostridium Tetani'nin ürettiği ekzotoksinlere bağlı gelişen şiddetli solunum sıkıntısı ve persistan tonik spazmlarla karakterize bir santral sinir sistemi enfeksiyonudur. Yaygın immünizasyona rağmen gelişmekte olan ülkelerde mortalitesi hala yüksektir. Aşağıda acil servisimizde karşılaştığımız tetanoz olgusunu sunduk.

Olgu: Otuz altı yaşında bayan hasta yaygın kas ağrısı, ateş, boyunda ve sırtında ağrılı kasılmalar, yoğun terleme ve yürüme güçlüğü şikayetleri ile acil servise başvurdu. Beş gün önce, yaygın vücut ağrısı ve titreme şikayetleri ile iki gece faklı hastanelerin acil servislerine başvurduğu ve kas gevşetici iğneler yapılarak taburcu edildiği öğrenildi. Acil servise başvurusunda arteriyel kan basıncı 140/70 mmHg, nabız 110 vuru/dk, solunum sayısı 20/dk, vücut ısısı 38,2 ^{0}C idi. Fizik muayenede, hastanın bilinci açık, koopere ve oryante idi. Hasta muayene masasında sırt üstü pozisyonda hiç kıpırdamadan, başı hafif geride yatıyordu. Muayenesinde ense sertliği ve konuşmasında yavaşlama mevcuttu. Diğer sistem muayeneleri normal olarak değerlendirildi. Laboratuvar bulgularında; hemoglobin 12,2 g/dL, hematokrit %36,0, lökosit 15,500/mm³ (%86 PMNL, %14 lenfosit), trombosit 270,000/mm³, eritrosit sedimentasyon hızı (ESR) 6 mm/saat, C-reaktif protein (CRP) 62,6 mg/L (N: 0-8 mg/L) olarak saptandı. Serum aspartat aminotransferaz (AST) 55 U/L (N: 0-38), laktat Dehidrogenaz (LDH) 784 U/L (N: 240-480) ve kreatin fosfokinaz (CPK) 1403 U/L tespit edildi. Çekilen beyin tomografi ve difüzyon MR'ı normal olarak değerlendirildi. Öz geçmişinde evde 2 defa doğum öyküsü olduğu ve immünizasyonunun tam olmadığı öğrenilen hasta tetanoz ön tanısıyla enfeksiyon hastalıkları servisine yatırıldı. Takiplerinde solunum sıkıntısı gelişen hasta yoğun bakıma alındı. Tedavisinin 10. gününde hasta eks oldu.

Sonuç: Tetanoz, aktif ve pasif immünizasyona rağmen azalmakla birlikte ülkemizde görülmeye devam etmektedir. Her branştan hekimin yaygın kas ağrıları ve kasılmaları olan hastalarda ön tanılar içinde tetanozu mutlaka göz önünde bulundurması gerekmektedir. Tanı esas olarak kliniktir. Her türlü açık yaralanmalarda, sonradan tetanoz gelişme olasılığı akılda tutulmalıdır. Bu durumda immünizasyon durumunun detaylı bir şekilde sorgulanması ve immünoproflaksinin tam olarak yapılması hayati önem arz etmektedir.

P 18 Acil Serviste Farklı Bir Pnömotoraks Olgusu: ”Katamenial Pnömotoraks”

Özlem Karasu, Özlem Köksal

Uludağ Üniversitesi Tıp Fakültesi Acil Tıp Anabilim Dalı, Bursa

Giriş: Katamenial pnömotoraks, menstruasyonun 72 saat öncesi veya sonrasında gelişen spontan pnömotoraks olarak tanımlanır. İntratorasik endometriozisin en sık yerleştiği klinik manifestasyon olmasına rağmen; katamenial pnömotoraks olarak adlandırılan bu durum rekürrens ve siklik epizodlarla açıklanamamıştır. Dolayısıyla etyolojisi tam olarak bilinmemekle beraber çeşitli teoriler ortaya atılmıştır.

Olgu Sunumu: 31 yaşında kadın hasta Uludağ Üniversitesi Tıp Fakültesi Acil Servisine (AS) ani gelişen nefes darlığı ve sağ akciğerde nefes almakla batma yakınması ile geldi. Vital bulguları stabil olan olgunun, fizik bakısında sağ akciğerde dinlemekle solunum seslerinde azalma mevcuttu. Çekilen posterior anterior akciğer grafisinde; sağ akciğer apekste minimal pnömotoraks izlenmesi üzerine Göğüs Cerrahisine konsülte edildi. Hastanın hikayesinde 2 yıl önce benzer şikayetleri olduğu ve yakınmalarının menstruasyon sikluslarıyla ilişkili olduğu öğrenildi. Bu bulgularla hastada “Katamenial Pnömotoraks” olabileceği düşünülerek, Göğüs Cerrahisi tarafından izlem amaçlı yatırıldı. Tüp torokostomi uygulamasına gerek kalmadan klinik düzelme sağlanan hasta Göğüs Cerrahisi poliklinik takip önerileriyle taburcu edildi.

Sonuç: Katamenial pnömotoraks, 25 yaş üstü kadınlarda menstruasyonun 2-3. gününde görülür, patogenezi net değildir ve hastalarda genellikle pelvik endometrizis öyküsü vardır. Akciğer, plevra ve diyaframda endometrial lezyonlar saptanır. AS’e başvuran erişkin kadın hastalarda nadir de olsa, spontan pnömotoraks nedeni olarak ayırıcı tanıda düşünülmelidir.

Anahtar Kelimeler: Acil Servis, Pnömotoraks, Katamenial.

P 19 Acil Serviste Göğüs Ağrılı Bir Olgu Sunumu: ”Akut Perikardit”

Maruf Beğenen, Özlem Köksal, Pınar Uygun Yılmaz

Uludağ Üniversitesi Tıp Fakültesi Acil Tıp Anabilim Dalı, Bursa

Giriş: Acil servis (AS)’e tipik göğüs ağrısı ile başvuran hastalarda hayatı tehdit edici durumlar öncelikle düşünülmelidir. Günlük pratik uygulamamızda karşılaştığımız gibi, bunlar arasında akut koroner sendromlar (AKS) en sık görülen nedenlerdendir. Ancak gördüğümüz her ST segment elevasyonu bulunan elektrokardiyografi (EKG)’yi AKS olarak değerlendirmeden önce, ayırıcı tanıları gözden geçirmek faydalı olacaktır.

Olgu Sunumu: 22 yaşında erkek hasta AS’ e sabah saatlerinde başlayan, yaklaşık 6 saattir aralıklı olarak süren ve her tekrarladığında 30 dk kadar devam eden sıkıştırıcı özellikte göğüs ağrısı şikayeti ile başvurdu. Hastanın kardiyak açıdan günde 1/2 paket olan sigara kullanımı dışında risk faktörü bulunmuyordu, bilinen kronik bir hastalığı yoktu ve ilaç kullanımı bulunmamaktaydı. Aile anamnezinde özellik yoktu. Fizik muayenesinde patoloji saptanmadı ve vital bulguları normaldi. Hastanın çekilen EKG’ sinde; normal sinüs ritmi, 80 atım/dk ve D2, D3, AVF, V4-V6’ da yaygın ST segment elevasyonu izlendi, resiprokal değişiklikler yoktu. AS’ de yatak başı yapılan kardiak ultrasonografide perikardiyal sıvı, belirgin duvar hareket kusuru yada kalp kapak hareket kusuru saptanmadı. Hastanın hemogram ve biyokimyasal laboratuar değerleri olağan bulundu, CRP ve kardiyak paneli normal sınırlardaydı. Akut perikardit ön tanısıyla Kardiyoloji bölümüne konsülte edilen hastaya yapılan transtorasik ekokardiyografide; ejeksiyon fraksiyonu: %60, kapaklar normaldi, perikardiyal sıvı izlenmedi ve duvar hareket kusuru yoktu. Hastanın 6. saat kontrol kardiyak paneli normal saptandı; İbuprofen 600 mg po 2x1 başlandı ve 1 hafta sonra kardiyoloji poliklinik kontrolü önerilerek AS’ den taburcu edildi.

Sonuç: Perikardit, perikardiyumun etkilendiği enflamatuar bir hastalıktır. Göğüs ağrısı sık olmakla birlikte ılımlı olgular asemptomatik olabilir. Birçok hastada prodromal dönemde viral enfeksiyon bulguları mevcuttur. Değişiklikler özgün olmasa da sıklıkla EKG değişiklikleri görülür. Göğüs ağrısı şikayetiyle AS’ e başvuran ve EKG değişikliği bulunan hastalarda ayırıcı tanılar arasında düşünülmelidir.

Anahtar Kelimeler: Acil Servis, Göğüs ağrısı, Perikardit.

P 20 Acil Serviste Değişik Bir Yabancı Cisim Olgusu: ”Su Maymunu”

Habip Emrah Leylek, Özlem Köksal

Uludağ Üniversitesi Tıp Fakültesi Acil Tıp Anabilim Dalı, Bursa

Giriş: Genellikle çocukluk çağında görülen ancak yetişkinlerde de sıklıkla rastlanabilen yabancı cisim yutma sık olarak görülmesinin yanında çoğu zaman yutulan cismin dışkı ile atılması ile sonuçlanır. Belli olgularda nadiren cerrahi gereksinimi olabilmektedir. Biz de bu olgu sunumumuzda **“**Su Maymunu” olarak bilinen bir oyuncak yutan erkek hastadan bahsettik.

Olgu Sunumu: 45 yaşında erkek hasta, yanlışlıkla bir adet su maymunu içme sonrası acil servise başvurdu. Bu oyuncağın nano-teknoloji ile üretilmiş ve su ile temas ettiği ortamda iki gün içerisinde 400 katına kadar büyüme özelliğine sahip olduğu öğrenildi. Çocuğunun oyuncağı yanlışlıkla ilaç kutusunun içine atması sonucu fark etmeden suyla içtiğini belirtti. Herhangi bir şikayeti olmayan hastanın fizik bakısı normaldi. Çekilen Ayakta Batın Grafisinde ince barsak seviyesinde 5-6 adet küçük hava–sıvı seviyesi vardı. Gastroenteroloji ve Genel Cerrahi’ye konsülte edildi. Gastroenteroloji tarafından alımın üzerinden 3 saat kadar bir süre geçtiğinden endoskopi uygulanmadı. Genel Cerrahi tarafından hastaya acil cerrahi girişim düşünülmedi. Hastaya yabancı cismin dışkıyla atılabileceği belirtilerek takip etmesi ve şiddetli karın ağrısı, gaz-gayta çıkaramama, bulantı-kusma gibi şikayetleri olması durumunda acile başvurması gerektiği belirtilerek taburcu edildi. Takipte hasta alımının 4. gününde herhangi bir sıkıntı olmadan yabancı cismi dışkıladığını belirtti.

Sonuç: Yabancı cisim yutma; çocuklarda, psikiyatrik hastalarda, mental retarde kişilerde, yanlışlıkla alanlarda, hırsızlık-kaçakçılık amaçlı alımlarda olabilir ve genellikle cerrahiye gerek duyulmadan dışkıyla atılır. Endoskopi erken dönemde faydalı olabilir. İleus, perforasyon, akut batın, oral/ rektal/ batın içi kanama gibi durumlar cerrahi gerektiren durumlardır. Tedavide; endoskopi, izlem ve cerrahi seçenekler arasındadır. Yabancı cismin sayısı, şekli, yapısı, boyutu gibi unsurlar tedavi seçiminde göz önünde bulundurulmalıdır. Yutulan maddenin küçük olması, delici - kesici nitelikte olmaması, yutulmasının üzerinden uzun süre geçmesi, zararsız nitelikte olması durumunda izleme alınabilir. Olgumuzda, yutulan su maymunu adlı oyuncak için yeterli bir veri bulunmamasına rağmen hastanın asemptomatik olması, alımın üzerinden üç saat geçtiği için endoskopiye uygun olmaması nedenli konservatif izlem kararı alındı.

Anahtar Kelimeler: Yabancı cisim, Acil servis, Asemptomatik hasta.

P 21 Acil Serviste Suisid Amaçlı Bir Penetran Yaralanma Olgusu

Yavuz Çanakcı, Özlem Köksal, Çağlar Karpuz

Uludağ Üniversitesi Tıp Fakültesi Acil Tıp Anabilim Dalı, Bursa

Giriş: Literatürde batına ve toraksa nafiz, penetran delici kesici alet yaralanmalarını (DKAY) bildiren çok sayıda olgu sunumu örnekleri vardır. Bu tarz yaralanmalar sıklıkla hayatı tehdit edici acil patolojilere sebebiyet verebilmektedir.

Olgu Sunumu: 44 yaşında erkek hasta, olay yerinden 112 ambulansı ile sternum alt ucundan yaklaşık 7-8 cm boyunda bir bıçak saplı şekilde getirildi. Alınan bilgilere göre major depresyon tanılı hasta evde yalnız olduğu bir anda bir ekmek bıçağını suisid amaçlı göğsüne saplamış. Hasta geldiğinde GKS=15, şuuru açık, koopere ve vital bulguları stabildi. Fizik muayenede dinlemekle solunum sesleri bilateral eşit ve doğal, batın rahat defans rebound yok, kalp sesleri ritmik ve olağandı. Acil serviste yapılan yatak başı ultrasonunda perikartta ve batın içinde sıvı saptanmadı. Çekilen torako-abdominopelvik tomografide; sternum altından mide antrum düzeyine doğru uzanan yabancı cisim görünümü ve üst abdomen düzeyinde serbest hava imajları izlendi. Genel Cerrahi, Göğüs Cerrahi, Kalp Damar Cerrahisi ve Psikiyatri bölümlerine konsülte edilen hasta Genel Cerrahi tarafından operasyona alındı. Diğer cerrahi bölümler gereklilik halinde peroperatif dahil olabileceklerini söylediler. Operasyonda; büyük kurvaturda 5 cm'lik seroza yaralanması, transvers kolonda 1 cm'lik seroza yaralanması saptanan hasta sütüre edildi. Diğer batın içi organlarda yaralanma saptanmadı.

Sonuç: Delici kesici alet yaralanmalarının değerlendirilmesi, yaralanmanın vücudun hangi bölgesini etkilediğine göre değişiklik göstermektedir. Yaralanmanın tanısı, onarım yöntemleri ve zamanlaması hastanın kliniğine göre değişmektedir. Eğer hasta anstabilse veya fizik muayenesinde akut batın mevcut ise acil laparotomi endikasyonu vardır. Günümüzde artık AS'lerin çoğunda yatak başı ultrason yapılabilmektedir. Eğer hastanın durumu AS'den görüntülemeye gidecek kadar stabilse tomografi ile değerlendirilebilir. Bizim olgumuzda olduğu gibi hem toraksı hem de batını ilgilendirebilecek olgularda multisipliner bir yaklaşım içinde daha dikkatli hasta yönetimi sergilemek gerekmektedir.

Anahtar Kelimeler: Delici kesici alet yaralanması, Suisid, Acil Servis.

İNDEX

A
Abatay, K. 25,26
Abuşka, D. 6
Adanç, M. 17,19
Akoğlu, H. 1617,18,19, 20,21,22,24
Aksay, E. 4
Altuncu, Y. 5
Arık, Y. 14
Atalay, H. 17,18,20
Aydın, İ. 15
Aydın, N. 19
Ayrık, C. 5
Ayvacı, B. 5
B
Baştan, V. 13
Baydın, A. 4,5
Bayır, A. 5
Beğenen, M. 28
Biçer, H. 15
Bozkurt, T. 14
C-Ç
Candemir, H. 22
Çanakcı, Y. 30
Çelebi, L. 23
Çete, Y. 5
Çetin, M. 7
Çevrim, Ö 7
Çınar, Ö. 21
D
Denizbaşı, A. 4,6,16,17,18,19, 20,21,22,23,24
Dığıroğlu, I. 12
Dikme, Ö. 9,11,6,7
Dikme, Ö. 9,11
Doğanay, M. 20,21
E
Eneyli, M. 5
Eray, O. 6
Erbil, B. 4
Eroğlu, S. 5,16,17,18,19, 20,21,22,23,24
Ersel, M. 4
Ertan, C. 5
G
Genç, S. 12
Güllü, F. 14
Gümüşel, M. 16
Güneysel, Ö. 6
Güngör, F. 4,6
Gürler, S. 12
H -İ
Haydar, E. 14
İnce, A. 17,18
K-L
Kaftancı, İ. 21
Kahveci, U. 25,26
Kalyon, Z. 16
Kaptan, Ş. 13
Karaca, M. 5
Karasu, Ö. 27
Karpuz, Ç. 30
Kır, P. 12
Koçak, M. 7
Korçak, M. 20
Köksal, Ö. 6,27,28,29,30
Leylek, H. 29
M
Mamak, T. 19,23
O-Ö
Oktay, C. 6,7
Onur, Ö. 16,17,18,19, 20,22,23,24
Orak, M. 4
Özakın, E. 5
Özcan, B. 21
Özkan, S. 25,26
Özkavak, S. 13
Özkula, U. 15
Özpolat, Ç. 22,23
P
Pamukçu, G. 4
S
Sağlam, Ö. 15
Sanrı, E. 22,23
T
Tanrıverdi, F. 14
Taşyürek, T. 24
Temrel, T. 15
Topaçoğlu, H. 9,11,4
Türedi, S. 6
Türkçüer, İ. 4,5

U-Ü

Usul, E. 25,26

Ünal, A. 6,7

Y

Yavaşi, Ö. 6

Yıldırım, Ç. 14

Yılmaz, P. 28

Yılmaz, S. 4

Yiğit, Ö. 5,6

NOTLAR

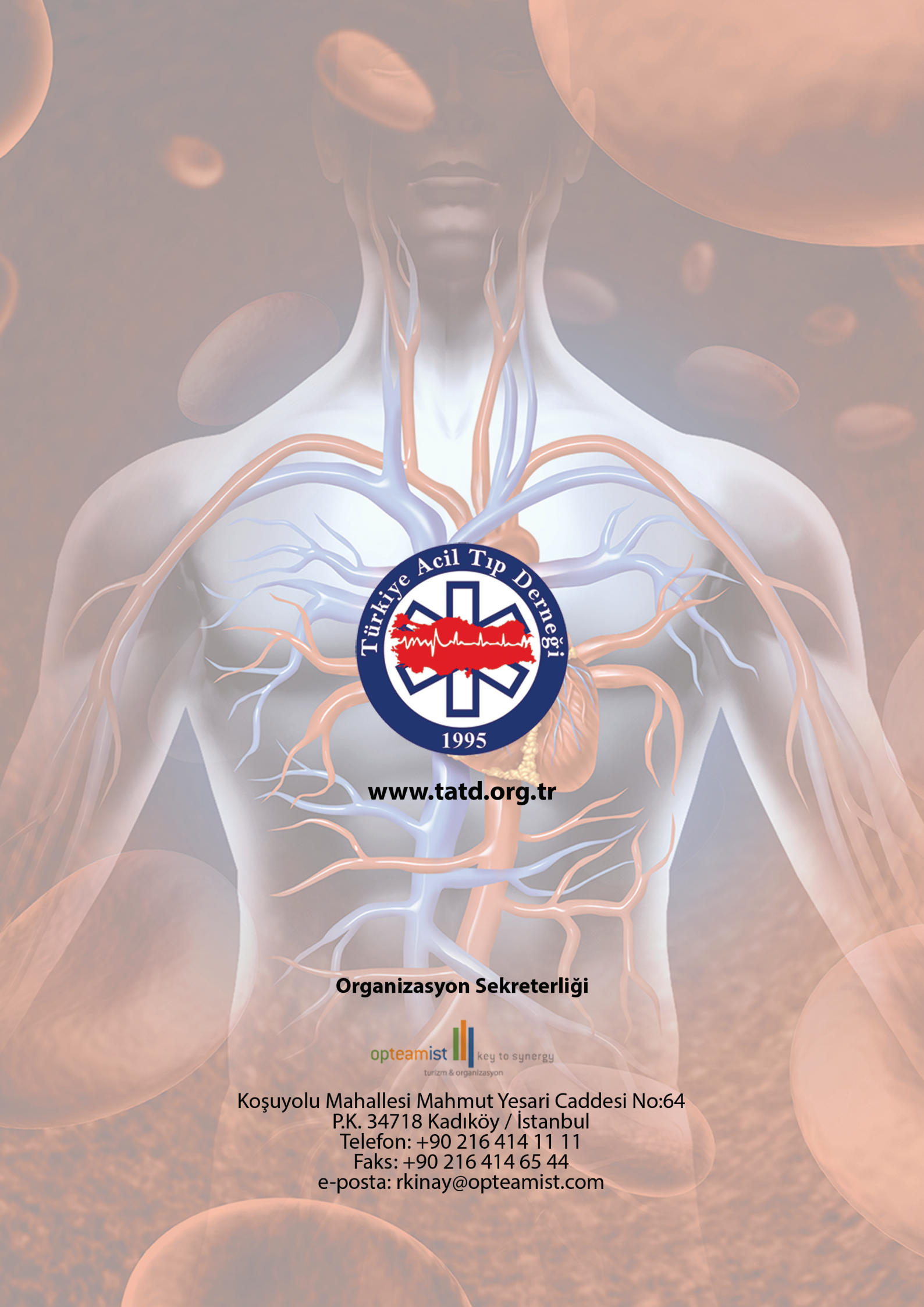

Türkiye Acil Tıp Derneği
1995

www.tatd.org.tr

Organizasyon Sekreterliği

opteamist key to synergy
turizm & organizasyon

Koşuyolu Mahallesi Mahmut Yesari Caddesi No:64
P.K. 34718 Kadıköy / İstanbul
Telefon: +90 216 414 11 11
Faks: +90 216 414 65 44
e-posta: rkinay@opteamist.com