TATD Emergency Medicine Association of Turkey | TÜRKİYE ACİL TIP DERNEĞİ

EACEM The eurasian congress on emergency medicine

EACEM 2018

6th EURASIAN CONGRESS ON EMERGENCY MEDICINE & 14th TURKISH EMERGENCY MEDICINE CONGRESS

NOVEMBER 8 - 11, 2018

REGNUM CARYA BELEK, ANTALYA / TURKEY

ABSTRACT BOOK

www.EACEM2018.ORG

KURULLAR

TATD YÖNETİM KURULU

BAŞKAN

Ersin AKSAY

BAŞKAN YARDIMCISI

Hakan TOPAÇOĞLU

GENEL SEKRETER

Bülent ERBİL

SAYMAN

Serkan YILMAZ

ÜYELER

Başak BAYRAM
Özgür ÇEVRİM
Orhan ÇINAR
Özlem DİKME
Recep DURSUN
Serkan Emre EROĞLU
Süleyman TÜREDİ

** Soyisime göre alfabetik sıralanmıştır.*

DÜZENLEME KURULU

KONGRE BAŞKANI

Ersin AKSAY

KONGRE GENEL SEKRETERLERİ

Başak BAYRAM
Murat ÇETİN
Terry MULLIGAN
Ayhan ÖZHASENEKLER
Hakan TOPAÇOĞLU

BİLDİRİ ÖDÜL JÜRİSİ

Arzu DENİZBAŞI
Başak BAYRAM
Bülent ERBİL
Cem ERTAN
Erkan GÖKSU
Gökhan AKSEL
Haldun AKOĞLU
Mehmet Ali KARACA
Mehmet Mahir KUNT
Murat ERSEL
Murat YEŞİLARAS
Müge GÜNALP ENEYLİ
Neşe ÇOLAK ORAY
Özgür KARCIOĞLU
Özlem KÖKSAL
Serkan ŞENER
Serkan Emre EROĞLU
Süleyman TÜREDİ
Şeref Kerem ÇORBACIOĞLU
Tanzer KORKMAZ
Zeynep KEKEÇ

KURULLAR

KONGRE BİLİMSEL KURULU

Yıldıray ÇETE (Turkey)
Süleyman TÜREDİ (Turkey)
Arzu DENİZBAŞI (Turkey)
Müge GÜNALP ENEYLİ (Turkey)
Cem ERTAN (Turkey)
Erkan GÖKSU (Turkey)
Zeynep KEKEÇ (Turkey)
Bülent ERBİL (Turkey)
Serkan Emre EROĞLU (Turkey)
Orhan ÇINAR (Turkey)
Murat ERSEL (Turkey)
Cüneyt AYRIK (Turkey)
Cemil KAVALCI (Turkey)
Levent AVŞAROĞULLARI (Turkey)
Okhan AKDUR (Turkey)
Mustafa Burak SAYHAN (Turkey)
Özgür KARCIOĞLU (Turkey)
Recep DURSUN (Turkey)
Cahfer GÜLOĞLU (Turkey)
Sezgin SARIKAYA (Turkey)
Murat PEKDEMİR (Turkey)
Serkan YILMAZ (Turkey)
Nurdan ACAR (Turkey)
Daniel LICHTENSTEIN (France)
Li Lee PENG (Singapore)
John FOOGLE (USA)
Zach JAORU (USA)
Simon CARLEY (UK)
Lisa Moreno WALTON (USA)
Edward C. JAUCH (USA)
Rachel LIU (USA)
Gregor PROSEN (Slovenia)
Karim BROHI (UK)
Lee WALLIS (South Africa)
Rob ROGERS (USA)
Peter AKPUNONU (USA)
Nick SOWERS (Canada)
Christopher MOORE (USA)
Selim SÜNER (USA)
Wikas SHAH (UK)
Tracy SANSON (USA)

KURULLAR

EACEM SONOGAMES 2018 HAKEM LİSTESİ

Yarışma Koordinatörleri; Funda K. AKARCA, Başak BAYRAM

Yurtdışı Temsilciler; Rachel LIU, Andrew LITEPLO

Etap Koordinatörleri;
Aslıhan ÜNAL
Murat YEŞİLARAS
Tanzer KORKMAZ
Sercan YALÇINLI
Yunus Emre ÖZLÜER
Volkan ARSLAN
Ali BATUR

Hakemler;
Nurdan ACAR
Agit AKGÜL
Burcu AZAPOĞLU
Selin BULUT
Özlem DİKME
Özgür ÇEVRİM
Ertuğ GÜNSOY
Süleyman İBZE
Onur KARAKAYALI
Zeynep KEKEÇ
Burak OĞUZ
Alten OSKAY
Mümin Murat YAZICI

EACEM 2018

SPONSORS ACKNOWLEDGMENT
SPONSORLARIMIZA TEŞEKKÜRLERİMİZLE...

Abbott

bilim İLAÇ

gsk GlaxoSmithKline

İbrahim Etem 1903 MENARINI group

SANOFI

ANGELINI

Boehringer Ingelheim

Daiichi-Sankyo

KURTBAŞ MEDİKAL ELEKTRONİK BİLGİSAYAR İNŞ. ve İNŞ. MAL TARIM VE HAYVANCILIK SAN. TİC. LTD. ŞTİ

RECORDATI

AstraZeneca

BECKMAN COULTER

centurion

GETINGE

neutec

ares medikal

COOK MEDICAL

FUJIFILM Value from Innovation

GENTEK MEDİKAL VE TEKNİK CİHAZLAR
35 YILDIR SAĞLIK PROFESYONELLERİNİN YANINDA

GE Healthcare

Pharmactive

RAUSMANN Hospital Equipment & Supplies

STORZ KARL STORZ—ENDOSKOPE

Sponsors are listed alphabetically and categorized by the contribution/
Sponsorlar kongreye olan desteklerine ve ilgili kategoride alfabetik olarak sıralanmıştır.

TATD Emergency Medicine Association of Turkey | TÜRKİYE ACİL TIP DERNEĞİ

EACEM The Eurasian Congress on Emergency Medicine

EACEM 2018

BİLİMSEL PROGRAM

BİLİMSEL PROGRAM

8 NOVEMBER / KASIM 2018 | **HALL / SALON 1** | **ENG**

16:30 - 17:30 Opening Ceremony

***Zach Jarou**, EMRA President*
***Lisa Moreno Walton**, AAEM President-Elect*
***Mahmoud Ghanaim**, ESEM Vice President*
***Yıldıray Çete**, ASEM President*
***Hakan Topaçoğlu**, Congress General Secretary*
***Ersin Aksay**, EMAT President*

17:30 - 18:30 Plenary Session

Moderator: ***Cem Oktay (Turkey)***
Twitter Moderator: ***Murat Çetin*** *(@drmuratcetin)*

ED Vision 2030: High Performance Operations and Design
Jon Huddy (USA)
Future Technologies in Emergency Medicine
Orhan Çınar (Turkey)
The Future of EM: Demographics-Technology-Politics
Simon Carley (UK)

BİLİMSEL PROGRAM

8 NOVEMBER / KASIM 2018

WORKSHOP HALL / KURS SALONU 1 — ENG

11:00 - 16:00 Workshop on POCUS *(Point-of-Care Ultrasound)*

Workshop Directors: ***Daniel Lichtenstein*** *(France)*
Betül Gülalp *(Turkey)*
Özlem Dikme *(Turkey)*
Aslıhan Yürüktümen Ünal *(Turkey)*

WORKSHOP HALL / KURS SALONU 2 — ENG

11:00 - 16:00 Workshop on A Practical Approach to Reducing Dislocation

Workshop Director: ***Neil Cunningham*** *(Australia)*

WORKSHOP HALL / KURS SALONU 3 — ENG

11:00 - 16:00 Workshop on Enhancing Competency in CT Head Interpretation in Strokes

Workshop Director: ***Li Lee Peng*** *(Singapore)*

16:00 - 16:30 Coffee Break / Kahve Molası

BİLİMSEL PROGRAM

8 NOVEMBER / KASIM 2018

WORKSHOP HALL / KURS SALONU 4 — TUR

11:00 - 16:00 Periferal Sinir Blokları Kursu

Kurs Direktörleri: *Özlem Yiğit*
Serkan Şener

WORKSHOP HALL / KURS SALONU 5 — TUR

11:00 - 16:00 ACLS Kursu

Kurs Direktörleri: *Cem Oktay*
Bülent Erbil
Gül Pamukçu
Ayhan Özhasenekler

WORKSHOP HALL / KURS SALONU 6 — TUR

11:00 - 16:00 Mekanik Ventilasyon Kursu

Kurs Direktörleri: *Başak Bayram*
Neşe Çolak Oray

16:00 - 16:30 Coffee Break / Kahve Molası

BİLİMSEL PROGRAM

9 NOVEMBER / KASIM 2018 | **HALL / SALON 1** | **ENG**

08:00 - 08:50 Oral Presentations / Sözlü Bildiriler 1 - *(S017 - S026)*

Moderator: *Serkan Şener*

09:00 - 10:00 Resuscitation

Moderator: *Hakan Topaçoğlu* *(Turkey)*
Twitter Moderator: *Öncü Sancak* *(@oncusnck)*

Modern Management of Acute Atrial Fibrillation in the ED
Ian G. Stiell *(Canada)*

New Technologies in Cardiopulmonary Resuscitation
Rahul Goswami *(Singapore)*

STEMI Guideline Updates
Cem Oktay *(Turkey)*

10:00 - 10:45 **Uydu Sempozyumu / Industry Sponsored Symposia**
Please see page 27 / Lütfen 27. sayfaya bakınız

10:45 - 11:15 **Coffee Break / Kahve Molası**

11:15 - 12:45 Airway

Moderator: *Orhan Çınar* *(Turkey)*
Twitter Moderator: *Melih İmamoğlu* *(@melihimam)*

10 Things We Should Do More of in EM Airway Management
Nick Sowers *(Canada)*

The Effects of New Technologies on Airway Management in ED
Erkan Göksu *(Turkey)*

The Best Predictors of Difficult Airway
Kamil Toker *(Turkey)*

12:45 - 14:00 **Lunch / Öğle Yemeği**

14:00 - 15:00 Neurology

Moderator: *Lisa Moreno Walton* *(USA)*
Twitter Moderator: *Elif Dilek Çakal* *(@DrEDCakal)*

Current Trends in the Management of Acute Ischemic Stroke
Edward C. Jauch *(USA)*

The Role of Emergency Physician in Management of Stroke
Jeong-Hun Lee *(South Korea)*

New Technologies in Neuroimaging
Erhan Akpınar *(Turkey)*

15:00 - 15:30 **Coffee Break / Kahve Molası**

BİLİMSEL PROGRAM

9 NOVEMBER / KASIM 2018 | **HALL / SALON 1** | **ENG**

15:30 - 17:00 Ultrasonography

Moderator: ***Aslıhan Yürüktümen Ünal*** *(Turkey)*
Twitter Moderator: ***Melis Efeoğlu*** *(@efeoglumelis)*

Cardiac Arrest and Whole Body Ultrasound (SESAME) Protocol
Daniel Lichtenstein *(France)*

Technological Developments in Ultrasound and US Education
Rachel Liu *(USA)*

Algorithms for Renal Colic Using Ultrasound
Christopher Moore *(USA)*

The Role of Echo in Evaluation of Chest Pain in the ED
Andrew Liteplo *(USA)*

17:00-18:15 Oral Presentations / Sözlü Bildiriler 10 *(S063 - S077)*

Moderator: ***Murat Ersel***

BİLİMSEL PROGRAM

9 NOVEMBER / KASIM 2018 — HALL / SALON 2 — TUR

08:00 - 08:50 Oral Presentations / Sözlü Bildiriler 2 *(S154 - S163)*

Moderatör: ***Başak Bayram***

09:00 - 10:00 Travma

Moderatör: ***Ersin Aksay***
Twitter Moderatörü: ***Özgür Çevrim*** *(@ozgurcevrim)*

ATLS 2018 Güncellemeler
Özge Duman Atilla

Kanama Kontrolünde Yeni Teknolojiler
Engin Deniz Arslan

Hemorajik Şokta Vazopressörler
Serkan Şener

10:00 - 10:45 **Uydu Sempozyumu / Industry Sponsored Symposia**
Please see page 27 / Lütfen 27. sayfaya bakınız

10:45 - 11:15 **Coffee Break / Kahve Molası**

11:15 - 12:45 EMTalk

Moderatör: ***Murat Çetin***
Twitter Moderatörü: ***Özgür Çevrim*** *(@ozgurcevrim)*

Hangi Göğüs Ağrısı Eve Gider?
Gülhan Kurtoğlu Çelik

Submasif Embolide Trombolitik Verelim mi?
İncifer Kanbur

MV'de Kötüleşen Hasta!
Ali Kaan Ataman

Acil Serviste Koroner BT Anjiografi
Elif Dilek Çakal

Acil Serviste Serebral Monitörizasyon
Öncü Sancak

PRES Sendromu
Erkman Sanrı

AS'de Methemoglobinemi Nasıl Atlanır?
Süveyda Yeşilaras

Hipertansif KY'nde Bolus Nitrogliserin
Ali Batur

Acil Serviste THAM ve Carbicarb
İbrahim Ulaş Özturan

BİLİMSEL PROGRAM

9 NOVEMBER / KASIM 2018 | **HALL / SALON 2** | **TUR**

12:45 - 14:00 **Lunch / Öğle Yemeği**

14:00 - 15:00 Pulmoner Aciller

Moderatör: ***Ayhan Özhasenekler***
Twitter Moderatörü: ***Suphi Bahadırlı*** *(@DrSuphiBA)*

KOAH/Astım Yönetimi, 2018 Güncelleme
Mutlu Kartal

Pnömoni Tanısında USG Kullanımı
Funda Karbek Akarca

Pnömotoraks'ta Tüp Torakostomi Uygulamak Zorunda mıyım?
Cüneyt Ayrık

15:00 - 15:30 **Coffee Break / Kahve Molası**

15:30 - 17:00 Acil Tıpta Yenilikler

Moderatör: ***Doğaç Niyazi Özüçelik***
Twitter Moderatörü: ***Barış Murat Ayvacı*** *(@emresuspack)*

Acil Tıp Pratiğine Giren Yeni İlaçlar
Levent Avşaroğulları

Acil Tıp Pratiğine Giren Yeni Cihazlar
Müge Günalp Eneyli

Acil Serviste Karar Destek Sistemleri
Okhan Akdur

Son 1 Yılın En İyi 5 Makalesi
Ebru Akoğlu

17:00-18:15 Oral Presentations / Sözlü Bildiriler 11 *(S190 - S204)*

Moderator: ***Şeref Kerem Çorbacıoğlu***

BİLİMSEL PROGRAM

9 NOVEMBER / KASIM 2018 | **HALL / SALON 3** | **ENG**

08:00 - 08:50	Oral Presentations / Sözlü Bildiriler 3 *(S027 - S036)*
	Moderator: ***Özgür Karcıoğlu***
09:00 - 10:45	Oral Presentations / Sözlü Bildiriler 6 *(S001 - S016)* *Award-winner Candidate Abstracts / Ödüle Aday Bildiriler*
	Moderators: ***Arif Alper Çevik, Haldun Akoğlu, Süleyman Türedi***
10:45 - 11:15	**Coffee Break / Kahve Molası**
11:15 - 12:45	International EM
	Moderator: ***Başak Yılmaz*** *(Turkey)* **Twitter Moderator:** ***Barış Murat Ayvacı*** *(@emresuspack)* Where Does International EM Go? ***Arif Alper Çevik*** *(UAE)*, ***Lisa Moreno Walton*** *(USA)*
12:45 - 14:00	**Lunch / Öğle Yemeği**
14:00 - 15:00	Meet the Expert
	Twitter Moderator: ***Melih İmamoğlu*** *(@melihimam)* Interpretation of CT Brain for the Busy Emergency Physicians ***Li Lee Peng*** *(Singapore)*
15:00 - 15:30	**Coffee Break / Kahve Molası**
15:30 - 17:00	Meet the Expert
	Twitter Moderator: ***Başak Bayram*** *(@basakdr)* A Practical Approach to Reducing Dislocation ***Neil Cunningham*** *(Australia)*
17:00 - 18:15	Oral Presentations / Sözlü Bildiriler 12 *(S078 - S092)*
	Moderator: ***Mehmet Mahir Kunt***

BİLİMSEL PROGRAM

9 NOVEMBER / KASIM 2018 — HALL / SALON 4 — TUR

08:00 - 08:50 Oral Presentations / Sözlü Bildiriler 4 *(S164 - S173)*

Moderatör: ***Neşe Çolak Oray***

09:00 - 10:45 Oral Presentations / Sözlü Bildiriler 7 (S174 - S189)

Moderatör: ***Özlem Köksal***

10:45 - 11:15 **Coffee Break / Kahve Molası**

11:15 - 12:45 Sadece Asistanlar İçin! Asistanlık Sorunları: Açık Oturum

Moderatör: ***Suphi Bahadırlı***
Twitter Moderatörü: ***Elif Öztürk*** *(@getupbaa)*

Zach Jarou (ABD), Abdul Wasey (ABD), Zafer Beşer, Murat Yazıcı, Çerel Efe Aracı

12:45 - 14:00 **Lunch / Öğle Yemeği**

14:00 - 15:00 Yuvarlak Masa

Twitter Moderatörü: ***Özgür Çevrim*** *(@ozgurcevrim)*

Acil Havayolu Yönetimine Küçük Dokunuşlar
Başak Bayram, Melis Efeoğlu

15:00 - 15:30 **Coffee Break / Kahve Molası**

15:30 - 17:00 Uzmanlara Danış

Twitter Moderatörü: ***Mustafa Emin Çanakcı*** *(@Canakcimustafa)*

Makalemi Nasıl Kabul Ettiririm?
Murat Pekdemir, Haldun Akoğlu

17:00 - 18:15 Oral Presentations / Sözlü Bildiriler 13 *(S205 - S219)*

Moderatör: ***Neşe Çolak Oray***

BİLİMSEL PROGRAM

9 NOVEMBER / KASIM 2018 — HALL / SALON 5 — ENG

08:00 - 08:50 Oral Presentations / Sözlü Bildiriler 5 *(S037 - S046)*

Moderator: ***Mehmet Ali Karaca***

09:00 - 10:45 Oral Presentations / Sözlü Bildiriler 8 *(S047 - S062)*

Moderator: ***Müge Günalp Eneyli***

10:45 - 11:15 **Coffee Break / Kahve Molası**

11:15 - 12:45 Meet the Experts

Twitter Moderator: ***Melis Efeoğlu*** *(@efeoglumelis)*

Critical Cases: Where We Missed Things and What We Learned from Them?
Andrew Liteplo *(USA)*, ***Rachel Liu*** *(USA)*

12:45 - 14:00 **Lunch / Öğle Yemeği**

14:00 - 15:00 Live Trauma Resuscitation

Moderator: ***Erkan Göksu*** *(Turkey)*
Twitter Moderator: ***İbrahim Ulaş Özturan*** *(@ozturanMD)*

The Complexities and Uncertainty in Torso Trauma Management
Karim Brohi *(UK)*, ***Simon Carley*** *(UK)*

15:00 - 15:30 **Coffee Break / Kahve Molası**

15:30 - 17:00 Meet the Expert

Moderator: ***Cem Oktay*** *(Turkey)*
Twitter Moderator: ***Erkman Sanrı*** *(@ErkmanSanriMD)*

Professor Larkin's Lessons for your Career and Life
Gregory Luke Larkin *(USA)*

17:00 - 18:15 Oral Presentations / Sözlü Bildiriler 14 *(S093 - S107)*

Moderatör: ***Serkan Emre Eroğlu***

BİLİMSEL PROGRAM

10 NOVEMBER / KASIM 2018 | **HALL / SALON 1** | **ENG**

08:00 - 08:50 Oral Presentations / Sözlü Bildiriler 15 *(S108 - S117)*

Moderator: *Süleyman Türedi*

09:15 - 10:15 Critical Care

Moderator: *Cem Oktay* *(Turkey)*
Twitter Moderator: *Başak Bayram* *(@basakdr)*

Echo-guided Resuscitation in ACLS
Rachel Liu *(USA)*

The Holistic Power of Lung Ultrasound: The Example of the BLUE Protocol
Daniel Lichtenstein *(France)*

10:15 - 11:00 **Uydu Sempozyumu / Industry Sponsored Symposia**
Please see page 27 / Lütfen 27. sayfaya bakınız

11:00 - 11:15 **Coffee Break / Kahve Molası**

11:15 - 12:45 Critical Diagnosis

Moderator: *Gregory Luke Larkin* *(USA)*
Twitter Moderator: *Özlem Dikme* *(@ozlemdikme)*

ED Sepsis - Concepts and Realities
Rahul Goswami *(Singapore)*

Current Debates in the Management of Sepsis in ED
Özgür Karcıoğlu *(Turkey)*

New Technologies in the Management of Sepsis in ED
Gregor Prosen *(Slovenia)*

12:45 - 14:00 **Lunch / Öğle Yemeği**

14:00 - 15:30 Trauma

Moderator: *Yıldıray Çete* *(Turkey)*
Twitter Moderator: *Elif Öztürk* *(@getupbaa)*

Current Management of Major Hemorrhage
Karim Brohi *(UK)*

3D-Augmented Ultrasound for Identification of Abdominal/Pelvic Traumatic Hemorrhagic Shock
Joshua Seth Broder *(USA)*

Red Flags in Trauma
Hakan Topaçoğlu *(Turkey)*

BİLİMSEL PROGRAM

10 NOVEMBER / KASIM 2018 | **HALL / SALON 1** | **ENG**

16:00 - 17:30 ED Education

Moderator: ***Cem Ertan*** *(Turkey)*
Twitter Moderator: ***Melis Efeoğlu*** *(@efeoglumelis)*

How to Maximise the Impact of Social Media in EM Education?
Simon Carley *(UK)*

FOAMED; Local Experiences with International Perspective
Haldun Akoğlu *(Turkey)*

Team Based Learning
Arif Alper Çevik *(UAE)*

Big Data, Machine Learning, and Clinical Decision Support
Zach Jarou *(USA)*

17:45 - 18:45 10 Kasım Atatürk'ü Anma Programı

Prof. Dr. Bingür Sönmez ile "Atatürk ve Cumhuriyet"

BİLİMSEL PROGRAM

10 NOVEMBER / KASIM 2018 — HALL / SALON 2 — TUR

08:00 - 08:50 Oral Presentations / Sözlü Bildiriler 16 *(S220 - S229)*

Moderatör: ***Şeref Kerem Çorbacıoğlu***

09:15 - 10:15 Uzman Atışması

Moderatör: ***Neşe Çolak Oray***
Twitter Moderatörü: ***Erkman Sanrı*** *(@ErkmanSanriMD)*

KEYPAD

HFNO vs NIMV
Gökhan Aksel / Sevilay Ünver

Kritik Hastalarda SF mi? Dengeli Solüsyonlar mı?
Önder Limon / Özgür Dikme

Prokalsitonin Acil Serviste Tedaviyi Yönlendirir mi?
Şeref Kerem Çorbacıoğlu / Barış Murat Ayvacı

10:15 - 11:00 **Uydu Sempozyumu / Industry Sponsored Symposia**
Please see page 27 / Lütfen 27. sayfaya bakınız

11:00 - 11:15 **Coffee Break / Kahve Molası**

11:15 - 12:45 EMTalk

Moderatör: ***Bülent Erbil***
Twitter Moderatörü: ***İbrahim Ulaş Özturan*** *(@ozturanMD)*

Kimlere El Bileği Grafisi Çekelim?
Mustafa Sever

Sağlık Çalışanına İğne Batarsa!
Mustafa Burak Sayhan

BT Kanser Yapar Mı?
Vermi Değerli

Uykuda İskemik İnmede Tromboliz
Elif Öztürk

Hipervolemik Hiponatremide Tolvaptan
Volkan Arslan

Boğaz Ağrısında Steroid Verelim mi?
Gültekin Kadı

Acilde Hangi Antiepileptik?
Melih İmamoğlu

Serebral Ven Trombozunu Nasıl Tanırız?
Mustafa Emin Çanakçı

BİLİMSEL PROGRAM

10 NOVEMBER / KASIM 2018 | **HALL / SALON 2** | **TUR**

12:45 - 14:00 **Lunch / Öğle Yemeği**

14:00 - 15:30 Dahili Aciller

Moderatör: ***Cahfer Güloğlu***
Twitter Moderatörü: ***Melis Efeoğlu*** *(@efeoglumelis)*

Herediter Anjio Ödemi Nasıl Tedavi Edelim?
Sezgin Sarıkaya

Porfiri Ataklarını Acilde Tanıyabiliyor muyuz?
Ayça Açıkalın Akpınar

Acil Serviste Mikroanjiopatik Hemolitik Anemiler
Cem Ertan

Acil Serviste Laktat Düzeyi Ne Söyler?
Tuğba Cimilli Öztürk

15:30 - 16:00 **Coffee Break / Kahve Molası**

16:00 - 17:30 Açık Oturum: Acil Servis Yönetiminde Düzenlemeler

Moderatör: ***Serkan Yılmaz***
Twitter Moderatörü: ***Başak Bayram*** *(@basakdr)*

KEYPAD

Şervan Gökhan, Ayhan Özhasenekler, Arzu Denizbaşı, İshak Şan, Semih Korkut

BİLİMSEL PROGRAM

10 NOVEMBER / KASIM 2018 | **HALL / SALON 3** | **ENG**

08:00 - 08:50 Oral Presentations / Sözlü Bildiriler 17 *(S118 - S127)*

Moderator: ***Orhan Çınar***

09:15 - 10:15 Meet the Expert

Twitter Moderator: ***Melih İmamoğlu*** *(@melihimam)*

Management of Hypertensive Emergencies in the ER - Update
Mahmoud Ghanaim *(UAE)*

10:20 - 11:00 Oral Presentations / Sözlü Bildiriler 20 *(S138 - S145)*

Moderator: ***Gökhan Aksel***

11:00 - 11:15 **Coffee Break / Kahve Molası**

11:15 - 12:45 Meet the Expert

Twitter Moderator: ***Elif Dilek Çakal*** *(@DrEDCakal)*

Sore Throats That Kill and Other Nightmare ENT Emergencies
Tracy Sanson *(USA)*

12:45 - 14:00 **Lunch / Öğle Yemeği**

14:00 - 15:30 Meet the Experts

Moderator: ***Murat Ersel*** *(Turkey)*
Twitter Moderator: ***Öncü Sancak*** *(@oncusnck)*

Geriatric Emergency Medicine: Every Emergency Physician is a Geriatric Emergency Physician
Don Melady *(Canada)*, ***Cem Oktay*** *(Turkey)*

15:30 - 16:00 **Coffee Break / Kahve Molası**

16:00 - 17:30 Meet the Expert

Twitter Moderator: ***Barış Murat Ayvacı*** *(@emresuspack)*

To Listen Again: A Practical Approach to Reducing Dislocation
Neil Cunningham *(Australia)*

BİLİMSEL PROGRAM

10 NOVEMBER / KASIM 2018 | **HALL / SALON 4** | **TUR**

08:00 - 08:50 Oral Presentations / Sözlü Bildiriler 18 *(S230 - S240)*

Moderatör: *Bülent Erbil*

09:15 - 10:15 Uzmanına Danış

Twitter Moderatörü: *Öncü Sancak* *(@oncusnck)*

Acil Servisin Yeni Rock Starı: Ketamin
Yusuf Ali Altuncı

11:00 - 11:15 **Coffee Break / Kahve Molası**

11:15 - 12:45 Uzmanına Danış

Moderatör: *Süleyman Türedi*

STEMI'de Fibrinoliz: Günlük Pratiğimiz Nasıl?
Ersin Aksay

12:45 - 14:00 **Lunch / Öğle Yemeği**

14:00 - 15:30 Yönetim Paneli: Bir Hastane Nasıl Yönetilir? Başhekimler Toplantısı

Moderatör: *Ahmet Demircan*
Twitter Moderatörü: *Ayhan Özhasenekler* *(@AOzhasenekler)*

İbrahim Türkçüer, Özcan Yavaşi, Mahmut Taş, Vefa Sayraç

15:30 - 16:00 **Coffee Break / Kahve Molası**

16:00 - 17:30 Acil Tıpta Sağlıklı Yaşam

Moderatör: *Özlem Köksal*
Twitter Moderatörü: *Elif Dilek Çakal* *(@DrEDCakal)*

Burnout
Özge Duman Atilla

Kariyer Planlama
Müge Günalp Eneyli

Stres Yönetimi
Yusuf Ali Altuncı

BİLİMSEL PROGRAM

10 NOVEMBER / KASIM 2018 | **HALL / SALON 5** | **ENG**

08:00 - 08:50 Oral Presentations / Sözlü Bildiriler 19 *(S128 - S137)*

Moderator: *Müge Günalp Eneyli*

09:15 - 10:15 Meet the Expert

Twitter Moderator: *Elif Dilek Çakal* *(@DrEDCakal)*

Diagnosis and Management of Pulmonary Embolism in the 21st Century Emergency Department
Christopher Moore *(USA)*

10:20 - 11:00 Oral Presentations / Sözlü Bildiriler 21 *(S146 - S153)*

Moderator: *Zeynep Kekeç*

11:00 - 11:15 **Coffee Break / Kahve Molası**

11:15 - 12:45 Imaging (with the support of Radiopaedia.org)

Moderator: *Mehmet Ali Karaca* *(Turkey)*
Twitter Moderator: *Barış Murat Ayvacı* *(@emresuspack)*

Imaging of Non-Traumatic Abdominal Pain
Vikas Shah *(UK)*

12:45 - 14:00 **Lunch / Öğle Yemeği**

14:00 - 15:30 ED Management

Moderator: *Haldun Akoğlu* *(Turkey)*
Twitter Moderator: *İbrahim Ulaş Özturan* *(@ozturanMD)*

Crisis Communications: In front of the Camera
Tracy Sanson *(USA)*

Fear and Loathing: Cases That Strike Fear in an Emergency Physician
John Foggle *(USA)*

15:30 - 16:00 **Coffee Break / Kahve Molası**

16:00 - 17:30 Pearls and Pitfalls

Moderator: *Mahmoud Ghanaim* *(UAE)*
Twitter Moderator: *Özgür Çevrim* *(@ozgurcevrim)*

Pearls and Pitfalls in Pediatric Head Trauma
Özlem Dikme *(Turkey)*

Pearls and Pitfalls of Imaging Algorithms in the Unstable and Stable of the Trauma Patient
Joshua Seth Broder *(USA)*

Pearls and Pitfalls in Airway Management of the Trauma Patient
Nick Sowers *(Canada)*

BİLİMSEL PROGRAM

11 NOVEMBER / KASIM 2018 | **HALL / SALON 1** | **ENG**

09:00 - 10:00 Technology and Emergency Medicine

Moderator: ***Murat Ersel*** *(Turkey)*
Twitter Moderator: ***Elif Öztürk*** *(@getupbaa)*

The Future of Emergency Care Training
Lee Wallis *(South Africa)*

New Tools in the ER: Which Ones Can Improve Health Outcomes?
John Foggle *(USA)*

Non-Invasive Monitoring Technologies
Selim Suner *(USA)*

Telemedicine in EMS
Kang Hyun Lee *(South Korea)*

10:00 - 10:30 Coffee Break / Kahve Molası

10:30 - 12:00 Toxicology

Moderator: ***Özgür Karcıoğlu*** *(Turkey)*
Twitter Moderator: ***Mustafa Emin Çanakcı*** *(@Canakcimustafa)*

Toxicology Screening in ED
Arzu Denizbaşı *(Turkey)*

Four of a Kind in Substance Abuse
Rıdvan Atilla *(Turkey)*

Toxicology Centers and EPs; US Perspective
Peter Akpunonu *(USA)*

12:00 - 12:30 Closing Ceremony

Ayhan Özhasenekler

BİLİMSEL PROGRAM

11 NOVEMBER / KASIM 2018 | **HALL / SALON 2** | **TUR**

09:00 - 10:00 Enfeksiyon Acilleri

Moderatör: ***Serkan Emre Eroğlu***
Twitter Moderatörü: ***Barış Murat Ayvacı*** *(@emresuspack)*

Dünyada Geri Dönen Enfeksiyonlar
Mehtap Bulut

Acil Serviste AIDS Hastası; Neden Gelir / Nasıl Yönetilir?
Nurdan Acar

İnfluenza 2018 Güncelleme
Meltem Akkaş

Akılcı İlaç Kullanımı Güncelleme
Arzu Denizbaşı

10:00 - 10:30 Coffee Break / Kahve Molası

10:30 - 12:00 Resusitasyon

Moderatör: ***İsmet Parlak***
Twitter Moderatörü: ***Ayhan Özhasenekler*** *(@AOzhasenekler)*

Kardiyak Arrest Prognozunu İyileştirenler ve İyileştirmeyenler
Cemil Kavalcı

Kritik Hasta Monitörizasyonu
Mehmet Ali Karaca

Acil Serviste Mekanik Ventilasyonun İncelikleri
Süleyman Türedi

Acil Serviste Palyatif Bakım Hastasının Resusitasyonu
Zeynep Kekeç

BİLİMSEL PROGRAM

11 NOVEMBER / KASIM 2018 | **HALL / SALON 3** | **ENG**

09:00 - 10:00	Meet the Expert
	Twitter Moderator: ***Murat Çetin*** *(@drmuratcetin)* The Rise of the Medupreneur ***Rob Rogers*** *(USA)*
10:00 - 10:30	**Coffee Break / Kahve Molası**
10:30 - 12:00	Workshop on MedUtopia Turkey
	Twitter Moderator: ***Elif Dilek Çakal*** *(@DrEDCakal)* MedUtopia Turkey ***Rob Rogers*** *(USA)*, ***Tracy Sanson*** *(USA)*

BİLİMSEL PROGRAM

11 NOVEMBER / KASIM 2018 | **HALL / SALON 4** | **TUR**

09:00 - 10:00 İnteraktif Panel

Moderatör: ***Halil Doğan***
Twitter Moderatörü: ***Mustafa Emin Çanakcı*** *(@Canakcimustafa)*

Savaş Alanında Resusitasyon
Erdem Çevik, Yahya Ayhan Acar

10:00 - 10:30 **Coffee Break / Kahve Molası**

10:30 - 12:00 Soru-Cevap - Sıradaki Afetlere Hazır mıyız?

Moderatör: ***Serkan Yılmaz***
Twitter Moderatörü: ***Zafer Beşer*** *(@zaferbeser1)*

Murat Ersel, Recep Dursun, Onur Karakayalı

BİLİMSEL PROGRAM

UYDU SEMPOZYUMLARI / INDUSTRY SPONSORED SYMPOSIUMS

9 KASIM, CUMA — **10.00 - 10.45 | SALON 1**

Laboratuar Tıbbı için Sepsis Tanı ve Tedavisindeki Zorluklar ve Fırsatlar /
Challenges and Opportunities for Laboratory Medicine in the Diagnosis and Management of Sepsis
Moderatör: *Ahmet Demircan*
Twitter Moderatör: *Murat Çetin (@drmuratcetin)*
Konuşmacı: *Jean-Sébastien Blanchet (Fransa)*

BECKMAN COULTER

9 KASIM, CUMA — **10.00 - 10.45 | SALON 2**

Güncel Bilgiler Işığında Astım Hastasının Acil Servis Yönetimi
Moderatör: *Orhan Çınar (@orhancinar)*
Twitter Moderatör: *Özgür Çevrim (@ozgurcevrim)*
Konuşmacı: *Serkan Emre Eroğlu*

gsk GlaxoSmithKline

10 KASIM, CUMARTESİ — **10.15 - 11.00 | SALON 1**

Acil Serviste ECMO / *ECMO in ED*
Moderatör: *Orhan Çınar (@orhancinar)*
Twitter Moderatör: *Başak Bayram*
Konuşmacı: *Simon Finney (İngiltere)*

GETINGE

10 KASIM, CUMARTESİ — **10.15 - 11.00 | SALON 2**

AKS'de Yenilikler
Moderatör: *Ersin Aksay*
Twitter Moderatör: *Barış Murat Ayvacı (@emresuspack)*
Konuşmacı: *Yıldıray Çete*

Daiichi-Sankyo

5 DAKİKA KONUŞALIM!

9 KASIM PROGRAMI

TATD Emergency Medicine Association of Turkey
TÜRKİYE ACİL TIP DERNEĞİ

10:45-10:55

Acil Serviste Bir Gece Nöbeti: Katarsis
Konuşmacı: Dr. Ebru Akoğlu @ebryunal
Koordinatör: Dr. Yusuf Ali Altuncı @draltunci

11:00-11:15

Doktor; hasta olursa...
Konuşmacı: Dr. Gül Pamukçu @gulpamukcu
Koordinatör: Dr. Yusuf Ali Altuncı @draltunci

12:45-12:55

Etkili İletişim Kurmanın Yolları ve Teknikleri
Konuşmacı: Dr. N. Rana Dişel @ranalpayRana
Koordinatör: Dr. Yusuf Ali Altuncı @draltunci

13:00-13:10

Bir de benden dinlemek ister misiniz?
Konuşmacı: Dr. Suphi Bahadırlı @DrSuphiBA
Koordinatör: Dr. Yusuf Ali Altuncı @draltunci

15:00-15:10

Başarılı bir kariyer mutluluk getirir mi?
Konuşmacı: Dr. Yıldıray Çete @ycete
Koordinatör: Dr. Özlem Köksal @ozlem_koksal

15:10-15:20

İkinci Mağdur Sendromu
Konuşmacı: Dr. Ayça Koca
Koordinatör: Dr. Özlem Köksal @ozlem_koksal

15:20-15:30

Nitelikli Kahve Molası:
3. Nesil Kahve Demlemenin İpuçları
Konuşmacı: Dr. Süleyman İbze @mgnfcntslymn
Koordinatör: Dr. Özlem Köksal @ozlem_koksal

5 DAKİKA KONUŞALIM!

10 KASIM PROGRAMI

TATD Emergency Medicine Association of Turkey | TÜRKİYE ACİL TIP DERNEĞİ

11:00-11:10

Sağlıklı Yaşamın Sırrı: 10 Adımda Wellness
Konuşmacı: Dr. Nurfer Z. Gören
Koordinatör: Dr. Müge Günalp @MugeGunalp

11:15-11:30

Kaf Dağı Efsanesi
Konuşmacı: Dr. M. Murat Yazıcı @mmurat_yazici
Koordinatör: Dr. Müge Günalp @MugeGunalp

12:45-13:00

Acil Tıpta Sanal Gerçeklik
Konuşmacı: Dr. Göksu Bozdereli Berikol
Koordinatör: Dr. Müge Günalp @MugeGunalp

13:00-13:15

Acil Serviste Takım Oyunu
Konuşmacı: Dr. Özgür Çevrim @ozgurcevrim
Koordinatör: Dr. Müge Günalp @MugeGunalp

15:30-15:40

Bakış Açınızı Değiştirin!
Konuşmacı: Dr. Gökhan Aksel @drgokhanaksel
Koordinatör: Dr. Ebru Akoğlu @ebryunal

15:40-15:50

Dr. Melike Erdem: Bir Hekim Neden İntihar eder?
Konuşmacı: Dr. Güneş Yılmaz @drgunesy
Koordinatör: Dr. Ebru Akoğlu @ebryunal

5 DAKİKA KONUŞALIM!

11 KASIM PROGRAMI

TATD Emergency Medicine Association of Turkey | TÜRKİYE ACİL TIP DERNEĞİ

10:00-10:10

Hakkari Günlükleri

Konuşmacı: Dr. Yunus Emre Özlüer @EmreOzluer

Koordinatör: Dr. Gültekin Kadı @gultekinkadi

10:15-10:25

Dikkat!...Tükenmişlik Sendromu Bulaşıcıdır

Konuşmacı: Dr. Metin Yadigaroğlu

Koordinatör: Dr. Gültekin Kadı @gultekinkadi

Gece Nöbeti – Katarsis
Dr. Ebru Akoğlu

"Katarsis" kelimesinin temeli eski Yunan'a dayanır. Arınma, temizlenme, stresten ve vücudun toksinlerden arınması, zihinsel ve ruhsal arınma anlamına gelir. Aristoteles ve Platon kitaplarında katarsis kelimesini kötü karakterlerin iyileştirilmesi amacı ile kullanmıştır. Karakter burada strese neden olan her durum olabilir.

Gece nöbeti ile katarsis arasındaki bağlantı ise;
Özellikle nöbet usulü çalışanlarda sirkadyen ritim bozulmakta ve bu durum bir desenkronizasyona neden olmaktadır. Bu durum kişinin sağlık ve iyilik durumunu kötü yönde etkilemektedir.

Nöbet usulü çalışmanın hiç mi avantajı yok ?
Sınırlı saat dilimlerinde çalışmak rutin günlük zamanda kazanım sağlarken; kişinin kendine boş vakit ayırmasına avantaj sağlar. Tabii ki istenmeyen özellikleri de yok değil. Erken yıpranma, mesleki memnuniyette azalma, iş başarısının olumsuz etkilenmesi bunların başında sayılabilir. Yorgunluk, uyku düzensizlikleri, depresyon eşiğinde düşüklük, sinirlilik diğer istenmeyen durumlar arasında sayılabilir.

Peki ne yapalım ?
Yorgunluk/uykusuzluk durumunu düzene sokalım; nöbet sonrası normal sirkadyen ritmi yakalamak için gece uykusundan bağımsız belli bir süre uykunun (yaklaşık 6 saat) gerekliliğinden bahsedilmekte.
Nöbette sağlıklı atıştırmalıkların tercih edilmesi; enerji ihtiyacının en hızlı şekilde karşılanması için karbonhidrattan zengin menüleri tercih etmemiz daha sonrasındaki insülin salınımı ile birlikte yorgunluk ve tükenmişlik hissi birlikte getirmektedir. (özellikle karbonhidrattan fakir, protein ağırlıklı beslenme önerilmekte)
Wellness aktiviteleri; hafif bir müzik eşliğinde yapılacak nefes egzersizleri, yoga, pilates gibi konsantrasyonu geliştirecek, vücudun ve ruhun dengesini tamamlayacak aktiviteler tercih edilmelidir.
Belli bir ölçüde yapılan egzersiz beden ve ruhun günlük enerji ihtiyacını sağlayacak serotonin deşarjı için faydalı olacaktır.
Yine gece nöbeti öncesindeki kısa süreli bir kestirme (uyku) de bedenin ve beynin gece boyunca karşılaşacağı strese hazırlanması ve daha dirençli olması adına fayda sağlayacaktır.

Unutmayalım ki biz acilciler gece nöbetleri boyunca tüm dünyayı karşısına almış kahramanlarız !!!
Çok yaşa Acil Tıp ☺

Doktor Hasta Olursa;
Dr. Gül Pamukçu

Tıp fakültesine başladığımızda hastalarla aramıza görünmez bir sınır çizilir. Sonuçta onlar hastadır biz de artık bu kutsal mesleğin parçasıyızdır. 'Onlar' hastalancak biz de 'onları' iyileştireceğizdir.

Tıp fakültesinde yemek yemeden, su içmeden, dinlenmeden çalışmayı öğreniriz. Kendi ihtiyaçlarımızı her zaman başkalarının ihtiyaçlarının gerisine koyarız. Sonunda mezun olup o büyülü beyaz önlüğümüzü giydiğimizde ise önlüğümüzün bizi koruyacağına ve hastalanmayacağımıza inanırız. Belki de bu nedenle bazen hastaların davranışlarını, beklentilerini ya da şikayetlerini yersiz bulur, hatta onlara içten içe kızarız. Sonuçta bu kadar fedakarlıktan sonra biz bunları haketmiyoruzdur. Bu bakış açısı aslında biz hekimler için iki açıdan zararlıdır. Birincisi kendimizi hastalarımızın yerine koyamazsak onların beklentilerine cevap veremeyiz ve sistemin içinde bir takım gibi değil birbirine karşı güçler gibi hareket ederiz. İkincisi ise kendimizin de her insan gibi hastalanabileceğimizi kabul etmezsek hastalandığımızda dinlenmeyi bile kendimize çok görürüz, kendi sağlığımızı korumak için gerektiğinde erken yardım isteyemeyiz, tükeniriz.

Ne zamanki önlüğümüzü çıkarıp kendimizi doktorun muayene odasının önünde hasta olarak buluruz o zaman bakış açımız da değişir. Bu deneyim hele ki hastalığımız ciddi ise çok dönüştürücüdür. O zaman doktorun bize gülmesinin, hatırımızı sormasının, bizi sıradaki bir iş gibi değil bir kişi gibi görmesinin, bize hastalığımızla ilgili bilgi vermesinin, verdiğimiz kararı beğenmese de kararımıza saygı göstermesinin bizim için en az tıbbi bilgisi ve deneyimi kadar önemli olduğunu farkederiz. Kapısında beklerken doktorumuza saygı gösterdiğimizi, hatta ondan biraz korktuğumuzu, ona çiçek, hediye alarak onu mutlu etmek istediğimizi farkederiz. Sistemdeki sorunların sadece hastalarımızı değil, bizi de derinden etkilediğini, hepimizin daha sağlıklı olması için hekim olarak hastalarımızla birlikte çaba göstermemiz gerektiğini anlarız. Aslında hekimlerin de insan üstü varlıklar değil sadece iyi, çalışkan ve fedakar insanlar olduğunu, hasta da olabileceğini hem biz hem de hastalarımız gördüğünde değişmeye başlar herşey, sorunlar hepimizin olur, çözümleri de elbet birlikte buluruz.

Sağlık Hizmetlerinde Tıbbi Uygulama Hataları: İkinci Mağdur Sendromu
Dr. Ayça Koca Tanrıverdi

Hasta güvenliği olayları veya tıbbi hatalar, yanlış ilaç dozu, yanlış tanı, yanlış tıbbi tedavi, bir prosedür sırasında kazara zarar verme gibi durumları içerir. Bu tip vakalar uygulayıcılarda kalıcı duygusal izler bırakabilir. Herhangi bir hasta güvenliği olayında veya tıbbi hata sonrası, ilk mağdur hastadır. İkinci mağdur ise, olaydan sonra travmatize olan sağlık personelidir (asistan, uzman, hemşire, paramedik vb.).
İkinci mağdurlar kaygı, depresyon, suçluluk, uyku bozuklukları, uygulamalarında güven kaybı ve iş tatmininde azalma gibi önemli duygusal sıkıntılar yaşayabilirler.
Bu duygusal etkiler, vakanın yapısına ve hastanın yaralanmasına bağlı olarak haftalar veya yıllar sürebilir.Tıp alanında izolasyon, depresyon ve intihar eğilimi, ikinci mağdur olayları ile ilişkilendirilmiştir. Buna ek olarak, ikinci mağdur olarak tespit edilenlerin daha sonra kendilerini benzer bir durum içinde tekrar bulma riskleri yüksektir, ikinci mağdurlar bu sıkıntılı süreçte karar verme üzerine odaklanmada zorlanmaktadırlar.
İkinci mağdurlara normal hayat dönebilmeleri için ve destek olmak için kurumların çalışanlarını suçlama yerine bir destek kültürü sağlamaları beklenir.
Mentorluk içeren grup tartışmaları sağlamak üzere kriz müdahalesine hakim, eğitilmiş risk yöneticilerinden kurulmuş ekipler kılavuzunda destek toplantıları oluşturmaya amaçlanmıştır. Duygusal ilk yardım sağlamak için eğitilen destek ekipleri inanılmaz derecede faydalıdır. Tıp fakültesi, uzmanlık ve gelecekteki klinik uygulamalarında güçlü bir destek ağı oluşturmak, ikinci Mağdur Sendromunun etkilerini azaltmaya yardımcı olabilir. Bunun dışında, destek aşamasında, en etkili yardım ikinci mağdurların, kendi uzmanlık alanlarındaki güvendiği bir meslektaşının desteğini görmek.
Bir empatik dinleyici olarak, yargılama ve suçlamadan kurtulmak ve kendi hatalarımızın kişisel bir deneyimini paylaşarak, hepimiz tıbbi kariyer ve toplumumuzda birbirimize hizmet edebiliriz. Yalnız olmadığımızı ve bu hataların bizi tanımlamadığını hatırlamak önemlidir. Sonuçta doğru ikinci mağdur desteği ile kendimiz ve hastalarımız için daha güvenli bir alan yaratabiliriz.

Dr. Melike Erdem: Bir Hekim Neden İntihar eder ?
Dr. Güneş Yılmaz

2012 yılının Kasım Ayının son günleri olmalı .Bir Cuma günü İstanbul Samatya E.a.h Acil Tıp Kliniği olarak eğitim salonumuzdaydık. Eğitim öğleden sonraya sarktığı için öğle arası vermiş ardından tekrar kaldığımız yerden devam ediyorduk. Ne olduysa bu sırada oldu .Birden bir haber geldi ve önce hocamız ve ardından uzmanlar ve sonrasında biz ne olduğunu anlamadan kendimizi dışarıda bulduk. İlk olarak sanırım bizden birini darp ettiler herhalde diye düşündüğümü hatırlıyorum. Akla ilk gelen şeyin bu olması da ayrı bir trajik durum ama neyse. Ardından kendimizi bir anda acil kırmızı alanda bulduk. Sonra hayatım boyunca en çok üzüldüğüm olaylardan birine tanık oldum. Melike öğle arasında 5.kat Dahiliye servisine çıkmış ve oradan kendini atmış. Kırmızı alana almışlar. Hocamız, uzmanlar ve diğer bölümlerden gelen doktorlar hemen müdahale etti . Ne yazık ki kurtulamadı. Olayın acısı ve etkisi hala kalbimizde saklıdır. Olayın şoku geçtikten sonra neden intihar etti sorusu herkesin aklını kurcalayan bir soruydu. Ardından olayın olduğu sabah Sabim'den gelen bir şikâyetle ilgili savunma yazdığını öğrendik. Suçu!! sonda takılması için gelen hastayı ürolojiye yönlendirmekmiş. Bunun için devamlı savunma yazdığını öğrendik. Bu arada belirtmeden geçemeyeceğim. Melike benim gördüğüm en iyi insanlardan biriydi. Çalışkan, iyi niyetliydi ve hastaları için elinden geleni yapardı. Acilin yoğun temposu ve onun hastalara devamlı yetişmeye çalışan hassas yapısı elbette ki onu yoruyordu. Ama içindeki insanlara yardımcı olmalıyım hissi onu devamlı çalışmaya iterdi. Ümraniye E.A.H 'de hiç layık olmadığı muamelelere maruz kalmıştı. Ne yazık ki Sabim şikayeti bardağı taşıran son damla oldu onun için. Bizler acil servis hekimleri olarak zaten zor ve stresli bir bölümde çalışmaktayız. Koşullar bir hekim için yeterince zorlu iken bir de o hekimin kendisine mobbing yapanlarla, hakkındaki lüzumsuz davalarla uğraşması sonucunda neler olabileceğini , onun ruhunda nasıl yaralar açabileceğini çok acı bir şekilde gördük. Umarım bir daha meslektaşlarımızla ilgili böylesi üzücü bir olaya şahit olmayız. Umarım bizlerin de insan olduğu ve psikolojik faktörlerle de mücadele ettiğimiz gerçeği hem politika uygulayıcılar tarafından hem de meslektaşlarımız tarafından yeterince değerlendirilir.

Kaf Dağı Efsanesi
Dr. Murat Yazıcı

"5 dakika konuşalım!" etkinliğinin ikinci gününde "Kaf Dağı Efsanesi" konu başlığı ile 5 dakika konuşmak için sahneye çıkmıştım.
10 Kasım günü bir efsaneden bahsedilecekse eğer; üç tarafı denizlerle, dört tarafı düşmanlarla kaplı güzel ülkemizi bize bırakan, Türkiye Cumhuriyeti kurucusu Gazi Mustafa Kemal Atatürk'ü saygı, özlem ve rahmetle anmadan geçmek olmazdı.
"Kaf Dağı Efsanesi" konu başlığını "Acil Tıo" veya "Acil Servis'e" nasıl bağlarımın provası için konuşmaya başladım.
Kaf dağı; hikaye ve masallarda geçen, dünyayı çevrelediğine inanılan, içerisinde cinlerin, perilerin olduğu, ulaşılması güç, zirvesinde ise zamanın hükümdarlarına bilgelik yapan, akıl veren "Zümrüdü Anka" kuşunun yaşadığı efsane dağ.
Ve bu mistik dağın ve Anka kuşu efsanevi hikayesi.
Acil servisler "kaf dağı efsanesi" midir?

Evet !

Neden mi?

Acil servisler kaf dağı gibidir, ama ulaşılması güç değil aksine çok kolaydır..
Bu ulaşım kolaylığı ile kaf dağının içinde olduğuna inanılan cinler ve periler gibi acil servisin içinde de kaos ve kargaşa hiç eksik olmaz.
Gecenin ikisinde kırk yıllık diz ağrısının nerden kaynaklandığını sorabilmek için gidebilirsin mesela, saçının dökülmesine krem isteyenle muhattap da olabilirsin, serum isteyenden ise hiç bahsetmeyeceğim bile..
Doksan milyon nüfuslu ülkemizde yıllık yüz yirmi milyon acil servis muayenesi oluyorsa eğer Türkiye'de acil servis gerçeği efsane olur, "kaf dağı efsanesi" efsanede kalır.. ;)

Dikkat! Tükenmişlik Sendromu Bulaşıcıdır…
Dr. Metin Yadigaroğlu

Tükenmişlik sendromu duygusal, fiziksel ve zihinsel açıdan bitkinlik, hevessizlik ve belki de çaresizlik durumudur. Hiçbir DSM kılavuzunda tanımlanmamış olmasının yanında ilk tanımlanma süreci yetmişli yıllara kadar uzanmış ancak bizim hayatımızda (Türk toplumunda) 2013 yılına kadar latent kalmış, bizi konak olarak kullanmış, gelişimini tamamlamış ve o dönemde ekranlarda sıkça izlenen bir dizinin oyuncusunu indeks vaka olarak gün yüzüne çıkarmıştır. Toplumumuza ve meslek hayatımıza da magazin haberlerinden bulaş sağlanmıştır. Bulaş açısından risk faktörü durumların başında ise kuşkusuz sağlıkçı olmak yatar.

Hepimiz doktoruz ve bu aşamaya gelene kadar – 'hadi şu işi de halledeyim önüm açık, hadi şu sınavı da vereyim sonrası kolay' diye diye – birçok zorlu yollar kat ettik. Ama gördük ki çöldeki bir seraba kanmak gibi hep öteledik kendi rahatımızı. Hem de mükemmeliyetçi ruhumuzla yaptık bunu. Kendimiz için değil başka herkes için çalıştık. Rica ederim!!! Asla pişman olmadık ancak her yaptığımız şeyi 'aman iyi yapmalıyım, aman şurası eksik kalmasın, aman sonra ne derler!' cümlelerini kafamızda yoğurarak kutsallaştırdık. Aynı anda birçok işi yapabilme kapasitesi olan biz ACİLCİ'ler kotamızı her seferinde doldurduk. Doldurdukça taştık, doldurdukça tükendik.

Tükenmişlik sendromunun bulaşıcılığını acil servislerde yaşayarak öğrendik. SÖZDE beklemekten tükenmiş bir hasta yakını ortamın uğultusundan bir kulağını parmağınla tıkayıp diğer kulağınla 112' nin danıştığı hastayı dinlediğin anda kendi tükenmişliğini telefonun ve kulağın arasına sarf ettiği sözleri bırakarak sana bulaştırır. Çünkü görmüştür; her şeyi yapabilen bu kişi bunu da halleder diye düşünmüştür. HAYIR diyemediğini fark edip yolunu bulmuştur kendince.

Eve gidip dinlenerek de tükenmişliğinden kurtulamayacaksın. Bir sonraki nöbetinin düşüncesi, durmadan çalan telefonun sesi kemirecek beynini. Tükenmişliğin artık evine de bulaşmıştır çünkü. Aktif olarak dinlenmeli ve kendine hobiler edinmelisin.

Seni neyin tükettiğini belirleyip önce ondan kurtulmalısın. Kendi kafanda bir triyaj yaparak gerçekten en önemli olan işlerine odaklanmalısın. Sınırlarını belirleyerek, kendini karantina altına alarak bu bulaşıcı hastalıktan korunmuş, sana bulaşmış olsa bile kurtulmanı da kolaylaştırmış olursun.

TATD TÜRKİYE ACİL TIP DERNEĞİ

EACEM

EACEM 2018

BİLDİRİ ÖZETLERİ

Aramak istediğiniz isimi, kurumu, kelimeyi yazarak ilgili bölüme gidebilirsiniz.

[P-001]

An Alternative Method in the Management of Patients with Anterior Abdomen Penetrating Injury: Computed Tomography Tractography

Şeref Kerem Çorbacıoğlu, Seda Dağar, Emine Emektar, Hüseyin Uzunosmanoğlu, Yavuz Katırcı, Yunsur Çevik

Department of Emergency Medicine, Kecioren Training and Research Hospital, Ankara, Turkey

Introduction: Management of a penetrating abdominal injury depends on the early diagnosis of life-threating visceral injury and decreasing the incidence of unnecessary laparotomies. Detection of peritoneal violation is also an important keypoint. For this aim, a computed tomography (CT) tractography is a promising technique; it is a CT performed after an entire stab wound tract with a water-soluble contrast agent in patients with abdominal stab wounds. In this case report, we will present a patient with anterior abdomen penetrating injury who managed CT tractography.

Case: A 28 year women presented to emergency department with penetrating injury on anterior abdomen with knife. Her vital signs on admission were normal and the minimal abdominal tenderness was revealed in abdominal examining. To detect peritoneal violation, we decided to perform CT tractography. Therefore, a small Foley catheter (size 10–12F) was inserted into the deepest place of the stab wound and a balloon was slowly inflated while the patient was lying in the supine position. Then, 50–100 ml of water-soluble contrast agent was injected into a tract of the wound using the Foley catheter. After clamping the Foley catheter and waiting for 15 min, a contrast-enhanced abdominal CT was performed. Finally, CT tractography revealed that the contrast spread to intra-peritoneal space and among small bowel (Figure-1). She was admitted to general surgery and performed diagnostic laparotomy. However, significant organ injury was not detected in laparotomy (non-theraphtic laparotomy). After two days, patient was discharged.

Conclusion: CT tractography combined with an abdominal CT scan seems to alternative method in management of patients with anterior abdomen penetrating injury to detect peritoneal violations.

Keywords: Abdomen penetrating injury, computed tomography tractography

[P-003]

Role of Using Metronome For Improving the Quality of Cardiopulmonary Resuscitation

Dikmen Çalışkan, Fikret Bildik, Ayfer Keleş, İsa Kılıçaslan, Ahmet Demircan
Department of Emergency Medicine, School of medicine, Gazi University, Ankara

Introduction: Cardiopulmonary resuscitation (CPR) guidelines emphasize the importance of quality of CPR to improving outcomes. Metronom is a device that produces a regular beat sound at a desired speed like a clock to help musicians keep the correct rhythm. In this study, we were aimed to investigate the effect of metronome device on CPR quality.

Methods: This study was designed as a prospective, simulation-based, single-blind clinical trial. The residents working emergency department and intensive care units at University Medical Faculty Hospital were enrolled to the study between June and August 2017. CPR performances were conducted in two sessions, firstly classical type and secondly with metronome device. An adult type manikin (Prestan®) was used in this study. CPR was applied for two minutes and performances were recorded with TrueCPR Coaching Device®. Compression quality, decompression quality and mean chest compression rate were recorded at both sessions. In addition, participants were asked about the effect of the metronome device on CPR and whether they want to use it or not.

Results: 102 residents were enrolled in the study (32,8% female, average age 28,02±2,6 years and average BMI 24,52±2,92 kg/m2). The compression quality, decompression quality and mean chest compression rate were statistically significant improved in CPR with metronome device (p=0.001) (Table 1). 66,7% of the respondents said they would definitely prefer to the metronome device during CPR.

Conclusion: Using a metronome device during CPR increases the quality of compression and decompression. Also, the rate of chest compressions during CPR can be optimized by the use of a metronome device. For this reason, we believe that put together a metronome and defibrillator devices may be reasonable.

Keywords: CPR, Metronome

Table 1

Table 1: With and without metronome device KPR application comparison

Characteristics	Mean ± SD n:102	Median (min-max) n:102	p*
Compression Quality (%)			
Without metronome	69,25±31,22	78 (0-100)	0,001
With metronome	80,68±16,78	84 (0-100)	
Decompression Quality (%)			
Without metronome	42,68±33,64	39 (0-100)	0,001
With metronome	70,1±23,58	77 (0-100)	
Mean Chest Compression Rate (min)			
Without metronome	117,39±15,28	120 (80-150)	0,001
With metronome	110,85±3,20	110 (105-120)	

*Wilcoxon Test

[P-005]

A Rare Diagnose: Spontaneous Adrenal Gland Hemorrhage

Yiğit Eşref Bayazıtlı, Serhad Ömercikoğlu, Sinan Karacabey, Erkman Sanrı, Erhan Altunbaş, Çiğdem Özpolat, Haldun Akoğlu, Özge Onur, Arzu Denizbaşı
Marmara University School of Medicine Emergency Medicine Department

Introduction: Adrenal gland hemorrhage is a rare condition that is caused by trauma, stress, septicemia, adrenal tumors, anticoagulation, haemorrhagic disorders and pregnancy. Acute adrenal bleeding can result in acute adrenal insufficiency and fluid - electrolyte imbalance, emergency diagnosis and treatment is life-saving. The most common presentation is abdominal pain, fever, nausea, and hypotension and the diagnosis must be established early and acted on promptly with corticosteroid treatment to prevent fatality from acute adrenal insufficiency and shock. We herein describe a case of spontaneous adrenal haemorrhage.

Case: A 54-year-old male patient without any chronic illness was admitted to the emergency department with a complaint of abdominal pain. He had no complaints except abdominal pain. On arrival GCS:15 TA: 77/52 Pls: 122 Fever: 36.6 SpO2: 99 was detected. On examination, the patient was tender upon deep palpation in right upper quadrant. Other system examinations were normal. Laboratory data showed; pH: 7.19 pCO2: 66 pO2: 33 sO2: 54 HCO3: 24.1 Base Inset: -5 Lactate: 3.7; WBC: 17.900 Hgb: 13.0 PLT: 257.000 INR: 1.2 BUN: 17 Cre: 0.83 Na: 140 K: 4.2 Cl: 106. Hematoma and active haemorrhage were detected in the right surrenal gland in IV contrast-enhanced tomography. The patient was admitted to surgery service.

Discussion – Conclusion: Spontaneous or idiopathic adrenal hemorrhage (AH) is extremely rare in adults. The diagnosis of SAH may be overlooked, because it is an obscure condition and its clinical associations may be unrecognized. Presentation is often non-specific, as a result of hypocortisolism and haemorrhage, including abdominal pain, nausea, vomiting, confusion and hypotension. Rapid corticosteroid replacement is important if adrenal insufficiency is suspected. Although its rare, adrenal haemorrhage; must be considered as a differential for back pain in the setting of an acute illness due to its potentially fatal consequences.

Keywords: Adrenal gland; hemorrhage

[P-006]

Drug-induced Acute Pancreatitis Related to Amoxicillin/Clavulanic Acid: Case Report

Emir Ünal, Su İzel Sesigür, Sinan Karacabey, Erkman Sanrı, Haldun Akoğlu, Özge Onur, Arzu Denizbaşı
Marmara University School of Medicine Emergency Medicine Department

Introduction: Acute pancreatitis(AP) is the acute inflammation of the pancreatic gland which require hospitalization, attributed to a wide range of etiological factors. Other causes include iatrogenic injury, metabolic and autoimmune disorders, inherited disorders, neoplasia, infections, ischaemia, trauma and drugs. Several drugs are casually related to pancreatitis particularly corticosteroids, thiazide diuretics, estrogens, azathioprine, and furosemide. Here we present the case of amoxicillin/clavulanic acid-induced pancreatitis in a previously healthy female after excluding all other causes of pancreatitis.

Case presentation: A 26-year-old woman presented with a complaint of stomachache, vomiting, and stabbing in the epigastric region that started after she took 7 amoxicillin/clavulanic acid 1000mg tablets for suicide. Pain was non-radiating and worsening with movement. Patient had no constitutional symptoms. Laboratory studies revealed mild leukocytosis, increased levels of serum lipase, amylase, and C-reactive protein (CRP). Abdominal computed tomography (CT) was notable for acute pancreatitis with no pseudocyst formation. Hence, patient was diagnosed with mild acute pancreatitis that was treated with aggressive intravenous (IV) hydration and pain management with bowel rest of 2 days duration and significant improvement being noticed within 72 h. All other causes of pancreatitis were ruled out in this patient who is non-alcoholic, non-smoker, and never had gallstones. Amylase and lipase values decreased. Gastroenterology physicians were discharged to conduct MRCP at a later date.

Conclusion: Acute pancreatitis is an important health problem that sometimes causes fatal outcomes and predominantly alcoholism and biliary pathology in its etiology. Drug-associated acute pancreatitis was first reported with cortisone (1955) and thiazides (1959), and subsequent case reports were accumulated and were seen as an important etiologic factor in the literature. This case describes a patient with DIP after the intake of amoxicillin/clavulanic acid which has a few documented cases in literatüre. We wanted to highlight the importance of drug induced pancreatitis among physicians and clinicians.

Keywords: Amoxicillin/clavulanic acid, Pancreatitis, Drug-induced pancreatitis

[P-008]

Non-occlusive Mesenteric Ishemia in a Patient Presenting with Gastrointestinal Hemorrhagia

Faruk Danış, Aslı Bilge İpek, Emre Kudu, Ahmet Aksan, Meltem Akkaş, Nalan Metin Aksu
University of Hacettepe, School of Medicine, Department of Emergency Medicine

Introduction: Ischemia as a result of non-occlusive mesenteric arterial thromboemboli is defined as non-occlusive mesenteric ishemia(NOMI). NOMI is seen in 20% of mesenteric ishemia and is mostly a result of vasoconstriction of the superior mesenteric artery(SMA) associated with low splanchnic blood perfusion. Hypovolemia and use of vasoconstrictive agents may lead to NOMI. The gold standard diagnostic test is mesenteric angiography.

Case: A 64-year-old male patient presents to the emergency department with the complaint of four days of diarrhea about seven times a day and vomiting which appeared brown on the day of presentation. The patients vitals were BP:76/49, HR:110/min, 34.4C, SO2:94%. The patient had a past medical history of hypertenstion, chronic obstructive pulmonary disease, heart failure and atrial fibrillation. On physical examination, the patient was severely dehydrated, he had tenderness in all four abdominal quadrants. Hemogolbin level was low, 9.4, g/dl, creatinine was high, 1.65mg/dL, and D-dimer was high, 41mg/L. lactate level was normal and no acidosis was found. Fluid resusciation and intravenous proton pump inhibitor treatments were initiated. İn addition, because septic shock could not be excluded; wide spectrum antibiotics was given. An endoscopy was carried out by the internal medicine department. Because ishemia and malignancy was suspected, a computed tomography angiography(CTA) was taken. The result of the CTA was: vasculatures were patent however, ishemia was present in the distal ileal loops.He was diagnosed as NOMI. The general surgery department was consulted however, urgent surgery was not found to be needed.

Discussion: Unexplained abdominal distention and gastrointestinal bleeding may be the only signs of NOMI. Although rarely seen, due to its high mortality rate, early diagnosis and treatment in the emergency department is important.. Rapid fluid resuscitation and correction of electrolyte abnormalities are important to ensure adequate mesenteric flow.

Keywords: Mesenteric ishemia, emergency department, gastrointestinal hemorrhagia

[P-009]

Rectus Sheath Hematoma Due to Antiplatelet Agent

Seda Dağar, Sedat Akkan, Şeref Kerem Çorbacıoğlu, Emine Emektar, Hüseyin Uzunosmanoğlu, Yunsur Çevik

Department of Emergency Medicine, Kecioren Training and Research Hospital, Ankara, Turkey

Introduction: Rectus sheath hematoma is an accumulation of blood in the sheath of the rectus abdominis, secondary to rupture of an epigastric vessel or muscle tear. Rectus sheath hematoma may occur spontaneously or after trauma.
Here, we reported a case of spontaneous rectus sheath hematoma in a patient taking antiplatelet agent.

Case: A 58-year-old male presented to emergency department with abdominal pain for two days. He had no comorbide disease. He had been using acetyl salisilic asid and prasugrel for one week, after percutaneous coronary intervention. Vital signs were all normal. In physical examination, there was a 10X10 cm sized ecchymotic area extending to right flank from periumblical region. There was also tenderness with palpation on the lower right side of abdomen, but rebound tenderness were negative. Boweld sounds were normal. Other system examinations were all normal. The initial laboratory parameters were in normal ranges except leukocytosis. On CT scanning, there was diffuse increase in density on the right side of the abdominal wall suggestive of rectus sheath hematoma. At the anterior abdominal wall, there was increase of thickness. After general surgery consultation, the patient hospitalized to the general surgery ward for follow-up.

Discussion: Rectus sheath hematoma (RSH) is a rarely seen but important disease-causing abdominal pain. There are several causes that lead to hematoma, they are previous surgery, hypertension, intraabdominal injections,and anticoagulation therapy. Although rectus sheet hematoma usually has a benign course and heal with conservative therapy, sometimes it may be rapidly progressive and cause of death.
Conservative treatment is the mainstay of management in hemodynamically stable patients. In cases with failure of conservative treatment, surgical approach can be chosen but the mortality rates of surgery for rectus sheath hematoma is high.
Emergency physicians should remember intraabdominal hematomas in the differential diagnosis in patients taking anticoagulant medications.

Keywords: Rectus sheath haematoma, antiplatelet drug

[P-010]

A Rare Cause of Abdominal Pain: Leriche Syndrome

Ahmet Sefa Yeter, Yaşar Çatal, Ayça Koca Tanrıverdi, Ahmet Burak Oğuz, Sinan Genç, Müge Günalp Eneyli, Onur Polat

Department of Emergency Medicine, School of Medicine, Ankara University, Ankara, Turkey

Introduction: Abdominal pain is one of the most causes of emergency department admittance. The spectrum of differential diagnosis varies from non-specific abdominal pain to lethal causes like mesenteric ischemia. Leriche Syndrome or aortoiliac occlusion disease is a vascular thrombotic disease. As symptoms, impotency and lower extremity pain is wide. Bilateral pulselessness in lower extremity is the major findings in physical examination. Here we present a Leriche Syndrome case admitted with abdominal pain, especially left upper quadrant pain.

Case: A 61-year-old male patient with heart failure was admitted to the emergency department with diffuse abdominal pain, which lasted approximately 15 days. Patient didn't complain about nausea, vomiting or diarrhea. Patient's vital signs were; body temperature:36,1 C heart rate: 100/min,respiratory rate:22/min and blood pressure:130/90 mmHg. The physical examination revealed rebound tenderness on the left upper quadrant. Direct abdominal X-ray was normal on admission. Laboratory results were; Creatinine: 2,19 mg/dL, total bilirubin:2,65 mg/dL, direct bilirubin:1,37 mg/dL, WBC: 13,350 /µL, Crp: 50 mg/L and lactate 1.8 mmol/L. Contrast-enhanced abdominopelvic computed tomography (APCT) revealed occlusion of abdominal aorta to the both main iliac arteries, Leriche syndrome. The patient died at the fifth day of admission.

Conclusion: Abdominal pain is a complicated symptom for emergency physician considering wide spectrum of diagnosis. Vascular pathologies like Leriche syndrome with abdominal pain can be lethal. Physicians should consider vascular pathologies in patients with abdominal pain.

Keywords: Abdominal pain, aorta, leriche syndrome

[P-011]

Intestinal Obstruction Due to Bezoar of Hair

Görkem Karalar, Hatice Gökçe Bicek, Yunus Emre Dündar, Faruk Danış, Mahir Kunt, Nalan Metin Aksu
University of Hacettepe, School of Medicine, Department of Emergency Medicine

Introduction: Mesenteric ischemic obstructions accounts for 20% of the acute abdomen cases in the emergency departments and is a challenging topic as timing and type of surgery which affect morbidity and mortality greatly. Intestinal obstructions, defined as a pathological hindrance of intestinal movement, can be caused by factors related to intestinal wall and lumen, or by external compression to the intestines. Intestinal obstructions often occur due to adhesions caused by previous abdominal surgeries; but can also be seen due to invagination, polypoid tumors, gallstones, bezoars, foreign objects, intestinal parasites, trauma, tumors, excessive inflammation, herniation, volvulus, strictures in inflammatory intestinal disease, and submucosal hematomas in anticoagulated patients.

Case Presentation: 19-year-old female patient with a history of operated meningomyelocele, hydrocephalus with ventriculoperitoneal shunt, chronic renal disease secondary to neurogenic bladder and trichophagia presented to our hospital after three days of constipation. Her vital signs were within normal limits. Physical examination revealed hyperactive bowel sounds and abdominal tenderness. Ampulla was empty on rectal examination. Lateral decubitus X-rays showed multiple air-fluid levels. A Abdomen Computerized Tomography with oral and IV contrast was performed and reported as non-mechanical obstruction in intestine. Defecation occurred during the observation. Macroscopic examination of stool revealed bezoar of hair.

Discussion: Bezoars, a rare cause of intestinal obstruction, should be considered in intestinal obstruction cases and a detailed medical history should be obtained. Since recurrence of intestinal obstruction is possible with predisposing conditions such as trichophagia, psychiatric consultation may be helpful.

Keywords: Intestinal obstruction, tricophagia, bezoar

---

stool revealed bezoar of hair

[P-012]

Rare Causes of Abdominal Pain in the Emergency Department: Amphisematous Systitis and Sterkoral Column

Şervan Gökhan[1], Fatıh Tanrıverdı[1], Selda Kıdak Özkaya[1], Gültekın Kadı[2], Gül Pamukçu Günaydın[2]

[1]Ankara Yıldırım Beyazıt University, Faculty of Medicine, Emergency Medicine Department, Ankara
[2]Ankara Atatürk Training and Research Hospital, Emergency Service, Ankara

Introduction: Emphysematous cystitis is a rare form of complicated urinary tract infection. It usually occurs with microorganisms that form gases. The incidence has increased in diabetic women, patients with bladder instrumentation, and immunosuppression.
Sterkoral colitis is a rare, life-threatening complication of constipation. It is usually seen in elderly and bedridden patients. Other risk factors include long-term opiad or tricyclic antidepressant use, diabetic enteropathy and hypothyroidism.

Case: An 85-year-old male patient was brought to the emergency department with complaints of fever, impaired consciousness and decrease in oral intake. He had been diagnosed with Parkinson's disease, diabetes mellitus and hypertension previously. He had been hospitalized with diagnosis of cholangiocepsis and urosepsis, in our hospital, 2 months ago. He had been inserted a probe, 6 months ago. Blood pressure was 90/60mmHg, pulse was 150/min, body temperature was 37.7 C. GKS was 7. Biochemical tests were as follows: urea72 mg/dL, creatinine1.2 mg/dL, AST 62U/L, ALT86U/L, alkaline phosphatase 321U/L,GGT 1113U/L, total bilirübin7.2 mg/dL, direct bilirubin 6.3mg/dL, amylase 893U/L,lipase 3742U/L. İn the complete blood cell count leucocyte was 24000K/µL and hemoglobin was13.3g/dL. In the complete urine analysis 222 HPF leukocytes, +3 eukocyte esterase were detected Abdomen CT included air in and on the bladder wall. The rectum was dilated and the wall was edematous, it was seen to be fecaloid. There were stones in the gallbladder, but the wall thickness of the pouch was normal. Intrahepatic bile ducts were enlarged, and air values were present in the lumen. The patient was admitted to the intensive care unit with the diagnosis of emphysematous cystitis, sepsis, sterkoral colitis, and stony pancreatitis.

Conclusion: Emphysematous cystitis and sterkoral colitis are rare and mortal diseases. In the diagnosis of these diseases, which may be presentwith nonspecific complaints and suspicious findings, ultrasonography and computed tomography examinations are required. In both cases, early diagnosis and treatment can reduce mortality and affect prognosis positively.

Keywords: Amphisematous systitis, sterkoral column, emergency department

---

Amphisematous Systitis and Sterkoral Column

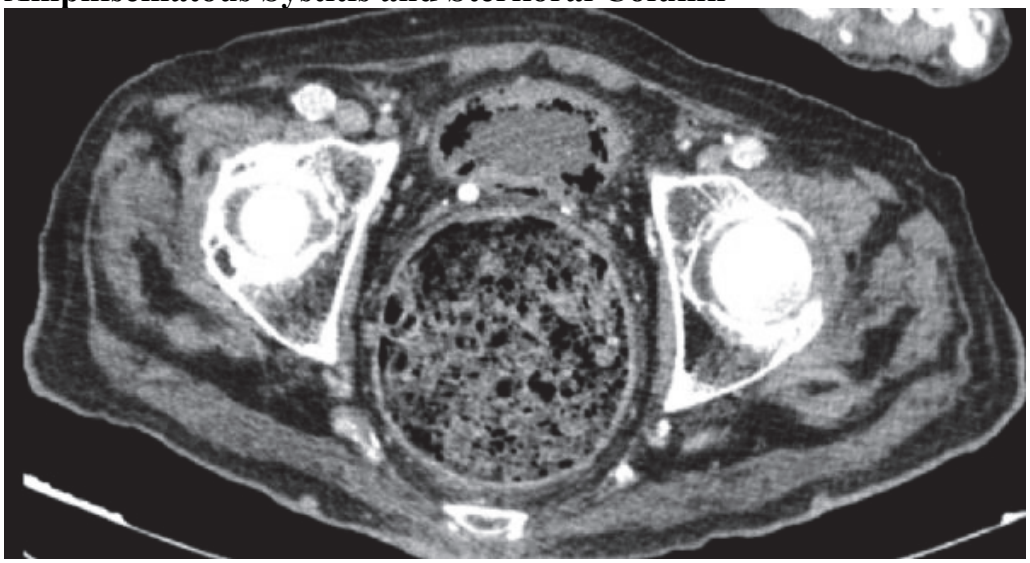

[P-013]

Rupture of Aortic Aneurysm Presenting As Syncope

Gül Pamukçu Günaydın[1], Fatıh Tanrıverdı[2], Adıl Emre Gezer[2], Nazlı Görmeli Kurt[1], Alp Şener[1]

[1]Ankara Atatürk Training and Research Hospital, Emergency Service, Ankara, Turkey
[2]Ankara Yıldırım Beyazıt University, Faculty of Medicine, Emergency Medicine Department, Ankara, Turkey

Introduction; Surgery of ruptured abdominal aortic aneurysm causes still high mortality and morbidity rates nowadays, even though quite significant developments were made in anesthesia and intensive care conditions. Factors such as symptom outset and hypovolemic shock period, existence of coronary artery disease, being unconscious, being elderly and necessity of cardiac resuscitation cause significant negative effects upon patients' survival rates and surgical success. A 53 years old patient who presented with syncope and who was diagnosed aortic rupture had been reported with this case.

Case: 53-year-old male patient was brought to the emergency service since pre-syncope occurred this morning.He doesn't have known additional disease.In the physical examination at arrival, his abdomen was at ease, there were no defense, rebound, respiratory sounds were listened easily bilaterally, there were no rale, ronchus, vital Findings: blood pressure:100/70,pulse:98,temperature:36,7,electrocardiography had normal sinus rhythm.Computed tomography of the head was taken in order to examine syncope etiology.It was evaluated as normal. Rectal examination was made,there was no abnormal pathology. Biochemistry and hemogram parameters were requested. The patient had no abnormal pathology, Patient's d-dimer value was high, contrast-enhanced thoracoabdominal tomography was taken due to pre-diagnosis of pulmonary thromboembolism aortic dissection and aortic aneurysm rupture was found.The patients was taken in the resuscitation room.He was consulted by cardiovascular surgery clinic and emergent operation was planned.
RESULT;Classic symptomsof abdominal aortic aneurysm rupture are sudden onset of severe abdominal/side pain,pulsatile abdominal mass and hypovolemic shock status.But only1/3 of the patients show all of these symptoms.Symptom period may differ from a couple of minutes to a few days according to the severity of hypotension.It was found thatD-dimer-which is used to exclude pulmonary embolism at limit values of 500ng/mL- is sensitive in acute aortic rupture in the ratio o97%.Since our patient had highd-dimer value,it has been helpful inmaking diagnosis.

Keywords: Rupture Of Aortıc Aneurysm, Syncope, D-Dimer

Rupture Of Aortic Aneurysm

[P-014]

Radiological and Clinical Management of Acute Perforated Emphysematous Cholecystitis in Emergency Department

Betül Tiryaki Baştuğ[1], Buğra Kaan Aşılıoğlu[1], Gizem Coşkun[2], Engin Özakın[2], Nurdan Acar[2]
[1]Eskişehir Osmangazi University medical faculty Radiology Department
[2]Eskişehir Osmangazi University medical faculty Emergency Medicine Department

Introduction: The emphysematous cholecystitis is a rare pathological entity which has to be recognized early in order to quickly administer the most suitable treatment and to avoid septic shock then death.We report the case of perforated acute emphysematous cholecystitis diagnosed by computed tomography.

Case report: Sixty-three-year-old male patient, who had been treated for diabetes mellitus was admitted to emergency department for right upper quadrant pain, nausea, vomiting for lasting three days. In the physical examination, the right upper quadrant was sensitive. In the biochemical tests of the patient; white spheres, alkaline phosphatase, lactic dehydrogenase, glucose, liver function tests levels were found significantly high. The bilirubin level was found to be slightly elevated. In the US; the gall bladder is hydropath gall bladder walls could not evaluate due to air. In CT examination; aerial collections in the gallbladder walls and air– fluid level in gallbladder were detected, widespread inflammation and adhesions were determined. And free air was detected in the outside lumen of gallbladder which was thought as perforation.

Discussion: Emphysematous cholecystitis is a rare condition in which gas habits occur as a result of anaerobic infection in the gallbladder lumen, wall, pericholecystic area and sometimes in the bile ducts. The disease begins with a sudden and rapidly progressing right upper quadrant pain. The patient is slightly more toxic than usual in acute cholecystitis. On abdominal radiographs, the tissue surrounding the gallbladder is seen in emphysema and in some cases the air-fluid level in the lumen is seen. CT scans can illuminate the situation if changes in direct abdominal radiographs are ambiguous. The patient should be treated with high doses of antibiotics effective to clostridia and other species mentioned above. The first rescue measures should be followed by emergency surgical treatment. Complication types are similar to other forms of acute cholecystitis, but the disease is more severe, and the mortality rate is higher.

Keywords: Emphysematous cholecystitis, emergency, imaging

Figure 1

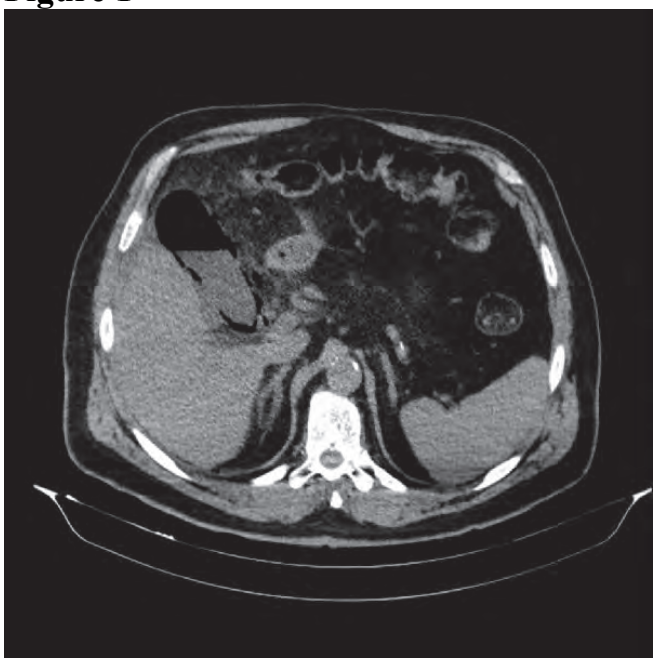

[P-015]

Two Rare Causes of Abdominal Pain Together: Epiploic Appendagitis and Lead Poisoning

Bengü Şero Falcıoğlu, Merve Yazla, Kerem Serdar Karaşahin, Merve Saydam, Ayfer Keleş
Gazi University Faculty of Medicine, Emergency Department, Ankara

Introduction: Epiploic appendagitis is a rare cause of acute abdomen that often manifests with acute onset of pain in the left or right lower quadrant. Lead poisoning is known as a major public health risk which affects major organ systems in the body including hematopoietic, gastrointestinal, respiratory, renal, nervous and cardiovascular systems. Abdominal pain is one of the complaints of lead poisoning. Both of these situations can mimic common abdominal emergencies. We present a case with lead poisoning who also presented to emergency department (ED) with epiploic appendagitis.

Case: A 38 year old female patient presented to ED with complaints of nausea and sharp abdominal pain. According to the patients report the pain started four days ago. Abdominal examination revealed localized tenderness, rigidity and rebound tenderness in the left lower quadrant. The other system examinations were normal. Laboratory findings included normal liver and renal functions with a serum WBC of 8960. Abdominal CT has been performed before presenting to our ED without contrast and then transfered to our ED with a suspicion of epiploic appendagitis. A second abdominal CT with IV and oral contrast also showed epiploic appendagitis. Intravenous ceftrixone and ornidazole was given besides general surgery consultation. The following day she reported that she was working in an accumulator factory and blood lead levels used to be controlled every six months period. Her last lead level was 75µg/dl (high) and admission to hospital was recommended. Her complaints continued despite antibiotics and analgesics. As surgery wasn't planned and abdominal pain continued she was transmitted to occupational diseases hospital for treatment by chelators.

Conclusion: Rare causes of abdominal pain like epiploic appendagitis and lead poisoning should be suggested for emergency patients. Also emergency physicians attention should be drawn to necessity of carefully taken medical history of the patients.

Keywords: abdominal pain, epiploic appendagitis, lead poisoning

[P-016]

Rectus Sheath Hematoma After Coughing Attack

Ahmet Çağlar, Ekrem Taha Sert, Hüseyin Mutlu

Department of Emergency Medicine, Aksaray University Aksaray Education and Research Hospital, Aksaray, Turkey

Introduction: Rectus sheath hematoma is a non-common cause of acute abdominal pains. It occurs spontaneously or after a trauma. Rectus sheath is a large, aponeurosis-like sheath surrounding rectus abdominis and pyramidal muscles. Possible risk factors are trauma, fast and sudden position changes, conditions resulting in intra-abdominal pressure increase, anticoagulant treatment, recent intra-abdominal surgical operations, chronic obstructive pulmonary disease exacerbations, coughing attacks, injections and pregnancies.

Case: 51-year-old female patient applied to our emergency department with abdominal pain. The patient's medical history does not have a known disease. He has a persistent cough for the past week. During the coughing episode, the pain in the left side of the abdomen suddenly started. Vital findings of the patient were stable. On physical examination, on the left side of the abdomen, a rigid, non-fixed, approximately 15 cm palpation was made on the underside of the umbilicus. Other system examinations were normal. Superficial tissue ultrasound was requested from the patient. Ultrasonography showed a heterogeneous, hypoechoic hematoma area of 15x4 cm. A rectus muscle hematoma was considered due to pressure increase due to persistent cough. He was consulted with general surgery. He was followed up for 8 hours in the emergency room. The patient was discharged with no recommendations.
Conclusion: Rectus sheath hematomas could be responsible for acutely starting stomach aches. Considering the findings of the studies that two-thirds of them are women and two-thirds of them are anti-coagulant-using patients. Rectus sheath hematoma should be kept in mind in patients coming to emergency departments with abdominal complaints. Inaccurate diagnoses might lead to morbidity and mortality along with unnecessary laparotomies. Appropriate clinical evaluation in emergency department is crucial and prevents unnecessary laparoctomies.

Keywords: Abdominal pain, rectus sheath hematoma

[P-019]

Appendicitis Developed After Abdominal Blunt Trauma

Yusuf Turan, Emir Ünal, Sinan Karacabey, Erkman Sanrı, Serhad Ömercikoğlu, Çiğdem Özpolat, Arzu Denizbaşı
Marmara University School of Medicine Emergency Medicine Department

Trauma and appendicitis are the commonest emergency conditions requiring surgery, especially in young adults. The complaints of the patients are typically as non-traumatic appendicitis; nausea, anorexia, fever, and right lower quadrant abdominal tenderness.
We report a case of appendicitis after an abdominal trauma, which is much less common. Our patient developed acute appendicitis being punched in the abdomen.
A previously healthy 8-year-old boy was brought to the emergency department (ED) after being punched in the abdomen by his friend, twelve hours ago. At the time of presentation, there was no trauma finding(ecchymosis, redness etc.) in the area where he complained. he was have mild right side abdominal tenderness without rebound or guarding. He was able to walk around the ED normally.He was hemodynamically stable his temperature was 37°C, pulse rate was 80 beats/min, respiratory rate of 20 breaths/min and blood pressure was 100/80 mmHg. Laboratory investigations showed that the hemoglobin and the white blood cell count were normal. The patient was performed for computerized tomography(CT) in order to diagnos either solid or hollow intraabdominal organ injury and support the presumed diagnosis.IV contrast-enhanced computed tomography (CT) of the abdomen and pelvis demonstrated a inflamed appendix measuring 17mm, thick-walled which had contrast enhancement. Additional free air was noted around appendix. There was no evidence of bowel obstruction. Surgery was consulted and admitted the patient.
Acute appendicitis is one of the most common surgical emergencies encountered. It is an acute inflammation of the appendix which is the most common reason is obstruction of the appendiceal lumen. Clinical suspicion and signs help us to diagnose appendicitis. Diagnosis may be difficult in cases of traumatic appendicitis and requires a high suspicion. It is important when a patient who has right lower quadrant pain and tenderness that clinican should exclude appendicitis after blunt trauma.

Keywords: Appendicitis, blunt trauma

[P-020]

The Unusual Journey of The Bullet Core in The Human Body

Pınar Yeşim Akyol, İbrahim Korkmaz

Izmir Katip Çelebi University Atatürk Research and Training Hospital, Emergency Department, Izmir, Turkey

Introduction: Ingestion of foreign bodies can be a common problem, especially among children, alcoholics, and psychiatric and senile patients. It is a common clinical situation that is primarily diagnosed by emergency clinicians. Approximately 80% to 90% of small foreign bodies reaching the stomach will spontaneously pass through the alimentary canal. It is currently thought that less than 1% of ingested foreign bodies will perforate the bowel; large, sharp or pointed objects carry the greatest risk. Adhesions due to previous abdominal surgery are the most common cause of small bowel obstruction in adults.

Case: A 64-year-old male was admitted to the emergency department of our hospital with a two-day history of diffuse abdominal pain, nausea and vomiting. He had a history of mental retardation due to serebro-vasculer disease, diabetes mellitus, hipertension, congestive heart failure. On physical examination, abdominal tenderness, defence and rebound were present on palpation.laboratuary values signed blood urea nitrogen 42 mg/dl, creatine 2.48 mg/dl, amylase 249 U/L, C- Reactive Protein 41.2 mg/dl, wbc:3.56 K/uL. No electrolyte imbalance was observed. A plain X-ray of the abdomen revealed multiple foreign bodies on both left and right quadrants and pelvic area (Figure 1). Abdominal tomography revealed free air and confirmed the foreign bodies which couldn't be identified. After consulting with the general surgery department he underwent an exploratory laparotomy. As a result of the surgery foreing bodys were defined as bullets, marble, magnetic stress ball.

Conclusion: Although intestinal obstruction and perforation occur rarely after foreign body ingestion, this situation should always be considered in the differential diagnosis, and early therapeutic precautions should be taken especially in selected patients.

Keywords: Bullet, digestion

Figure 1

[P-021]

The Neutrophil-to-lymphocyte Ratio or Platelet-to-lymphocyte Ratio Cannot Predict the Perioperative Mortality of Acute Mesenteric Ischemia

Özgür Dikme[1], Ali Emre Naycı[2], Özlem Dikme[3]

[1]University of Health Sciences, Istanbul Training and Research Hospital, Emergency Department
[2]University of Health Sciences, Istanbul Training and Research Hospital, Department of General Surgery
[3]Koc University, Emergency Department

Introduction: The neutrophil-to-lymphocyte ratio (NLR) and platelet-to-lymphocyte ratio (PLR) have been shown to be valuable prognostic markers for a variety of pathological conditions, because they reflect inflammatory status. However, the prognostic values of the NLR, PLR and RDW for perioperative mortality in patients with acute mesenteric ischemia (AMI) have not been elucidated. The aim of this study was to determine the predictive value of the NLR, and PLR for perioperative mortality in patients with AMI.

Methods: The hospital records of 29 patients (13 men, 16 women), median age 76 years (IQR 65-82), who underwent surgery because of AMI between January 2013 and July 2017, were reviewed retrospectively. Clinical features, laboratory findings were recorded and defined parameters, including NLR and PLR were assessed as possible risk factors for perioperative mortality.

Results: Of 29 patients, 16 (55%) died during in-hospital period as a direct result of AMI. Significant univariate predictors of perioperative mortality were age (P = 0.029), creatinine (p=0.08), potassium (p=0.07), pH (p=0.001), base excess (p=0.043), and bicarbonate (p=0.014); NLR (p=0.265) and PLR (p=0.062) were not statistically associated with perioperative mortality.

Conclusion: Age and acidosis significantly increase the risk of perioperative mortality due to AMI. Nor NLR neither PLR couldn't be used as a prognostic marker in predicting perioperative mortality of AMI.

Keywords: Acute mesenteric ischemia, perioperative mortality, risk factor

[P-023]

Localized Vasculitis of the Gastrointestinal Tract

Ayşegül İşlek Yüksel, Adeviyye Karaca, Gizem Gönüllü, Gülsüm Çalışkan, Mustafa Keşaplı
Antalya Research and Training Hospital, Emergency Medicine Clinic, Antalya

Introduction: Localized gastrointestinal vasculitis is a rare condition. It may present as unexplained abdominal pain or may be observed as an incidental unexpected pathologic finding at the time of biopsy of an abdominal mass or. In this report we describe a case of localized vasculitis involving the gastrointestinal tract.

Case: A 39-year-old woman with a history of smoking and hepatic hemangioma was admitted to the emergency service with abdominal pain and diarrhea. One month before admission, she developed colicy abdominal pain, predominantly in the suprapubic area, and weight loss. Physical examination showed abdominal tenderness without rebound. The rectal vault was empty. The C-reactive protein was 3 mg/L (normal value: 0-5). Blood cell count showed 4,6x10^6/mm3 erythrocytes (normal value: 3,83-5,09 x10^6/mm3); hemoglobin, 12,9 g/dL (normal value: 11,7-15,5 g/dL); 10,4 x10^3/mm3 leukocytes (normal value: 4,5-11x10^3/mm3) with 64,7% neutrophils; and platelet count of 267x10^3/mm3 (normal value: 159-388x10^3/mm3). D-dimer was 166 ng/mL (normal value: 0-242 ng/mL) and coagulation parameters were normal. Routine blood biochemistry profile including renal and hepatic function tests were normal. Hepatitis B and C serology was negative. Urinalysis showed no microscopic hematuria or proteinuria and chest radiography was normal. Abdominal computed tomography revealed that suspected flap view in terms of dissection in the superior mesenteric artery (Figure). The intravenous contrast-enhanced abdomen computed tomography angiography revealed a vasculitis-compatible appearance in the superior mesenteric artery. The patient with a diagnosis of localized vasculitis of the gastrointestinal tract consulted to the Department of Rheumatology. Hospitalization was planned for the patient for vascular biopsy.

Discussion: In patients with abdominal pain a diagnosis of intestinal vasculitis should be considered. In cases of localized gastrointestinal vasculitis a complete evaluation of the patient to exclude the presence of a systemic vasculitis is required.

Keywords: Abdominal pain, vasculitis, differential diagnosis

Figure

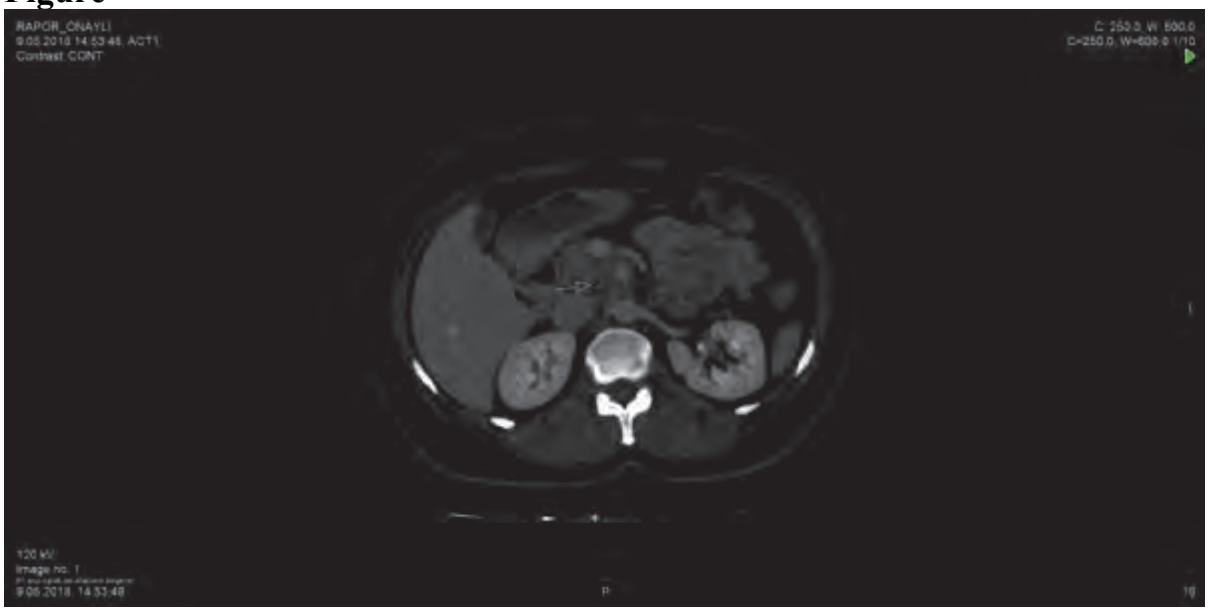

[P-026]

Effect of Waiting Time Estimates on Patients Satisfaction in the Emergency Department

Khaled Alrajhi, Nawfal Aljerian, Lama Areier, Lujain Alqahtani, Rand Alazaz, Shaden Almushawwah

King Abdulaziz University for Health Sciences and King Abdullah International Medical Research Center

Objectives: The aim of this study was to investigate the effect of providing ED waiting time estimates on patients' satisfaction. It also examined patients' preferences for the presence of a waiting time displays, and the impact demographic and illness factors could have on their satisfaction with waiting times.

Materials and Methods: The study was conducted at a tertiary care teaching hospital with annual ED visits of about 220,000. Included patients were adults assigned to the acute care area of the ED with a Canadian Triage and Acuity Scale of 3 or 4. Patients were consecutively assigned to one of two groups. The intervention group was provided an estimate of their ED waiting time. Both groups filled up two validated questionnaires before and after being seen by a doctor. The first investigated demographics, perceptions of disease severity, and preferences for waiting time devices, and the second asked about their satisfaction. Sample size calculations determined that 70 patients were needed to detect a 10% difference in satisfaction scores.

Results: Ninety-nine patients were included. Females comprised 67% participants, and the average age was 38 years. Groups had similar demographics and disease severity perceptions. Most participants (70%) preferred having a waiting time estimate. Actual waiting times were not significantly different between the intervention (M 68.46 min, SD 34.04) and control (M 72.54 min, SD 48.25) groups. Waiting time satisfaction scores were not significantly different between groups; intervention (M 5.92/10, SD 3.13), control (M 5.45/10, SD 3.38), 2-tailed t-test sig. = 0.476. Satisfaction scores were not significantly different between subgroups based on age, gender, level of education and perception of illness severity.

Conclusion
The majority of patients prefer having waiting time estimates. However, providing waiting time estimates does not appear to have a significant impact on patients' satisfaction.

Keywords: Waiting, satisfaction, administration

[P-027]

Unusual Foreign Bodies Insertion in Schizophrenic Patient

Engin Özakın, Ezgi Akçacı Baran, Evvah Karakılıç, Filiz Baloğlu Kaya
Eskisehir Osmangazi University Medical Center, Department of Emergency Medicine

Insertion of foreign body in to the muscle is frequent in medical literature but multiple insertion is a rare. Here we report a case multiple foreign bodies in pelvic region.

Case: 49- year-old male with previous schizophrenia history about 30 years was admitted to our emergency department with inability to sit and pain in gluteal area. Physical examination revealed tenderness, hyperemia and abrasion in rectal area. Occasionally, after abdomen and pelvic X-ray incidental foreign bodies are identified (Figure 1,2). Pelvic CT reveal foreign bodies adjacent to the right anus entrance, left and right pre-rectal area and adjacent posterior rectal wall.

Discussion: Self-inflicted multiple penetrating injuries in body in patients with psychiatric condition are an infrequent phenomenon. High risk patient populations for intentional inserted foreign body include pediatric patients, the mentally retarded, and those with psychiatric conditions, especially schizophrenia. In patients with paranoid schizophrenia, reasons for self-inflicted injuries are either to kill the inner voice, obedience to auditory hallucinations, or suicide attempts.

Keywords: Foreign body, schizophrenia

Foreign body

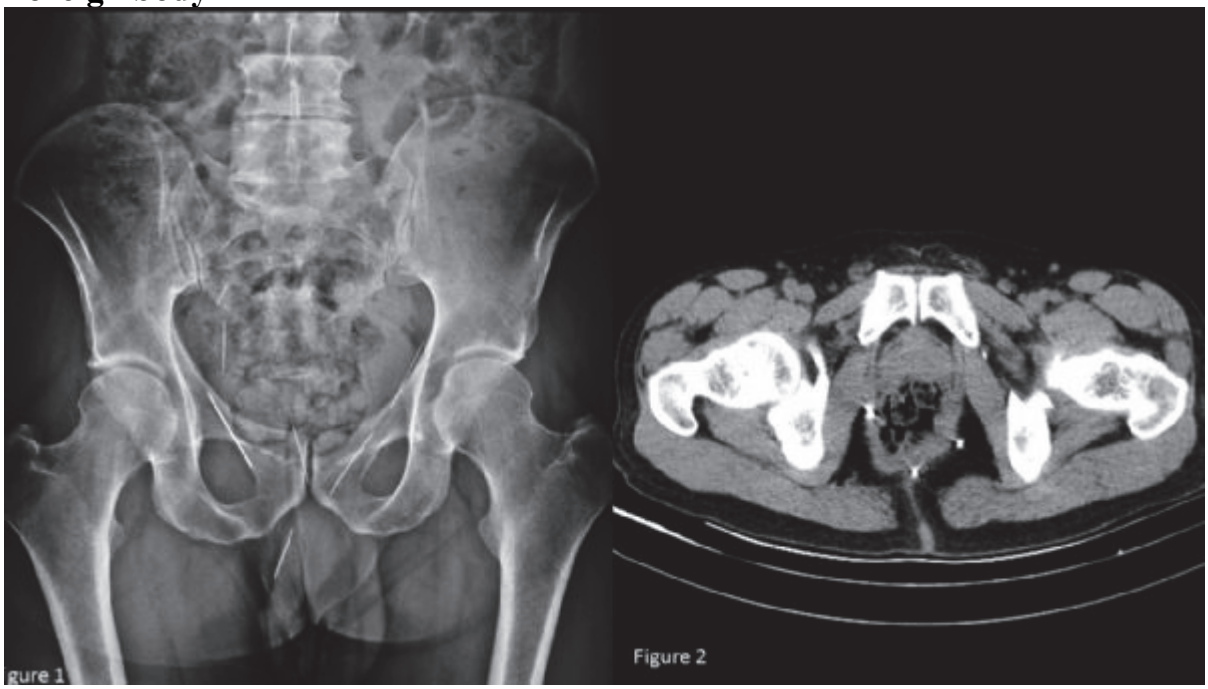

[P-028]

Posterior Reversible Encephalopathy Syndrome in the Emergency Department: Clinico Radiological Findings

Rasime Pelin Kavak[1], Meltem Özdemir[1], Nezih Kavak[2]

[1]University of Health Sciences Ankara Diskapi Yildirim Beyazit Education and Research Hospital Department of Radiology, Ankara,Turkey
[2]University of Health Sciences Ankara Diskapi Yildirim Beyazit Education and Research Hospital Department of Emergency, Ankara,Turkey

Case report: A 35-year-old woman with end-stage renal disease was brought to our emergency department with complaints of headache, nausea, vomiting, loss of conscience, and tonic-clonic seizures involving her arms and legs. On admission, her blood pressure was 200/160 mmHg, which decreased gradually to 160/110 mmHg with antihypertensive medication. On her brain MRI abnormal increased T2 and T2 FLAIR signal intensity throughout the cortical and subcortical gray matter of the bilateral parietal, temporal, occipital with scattered areas of restricted diffusion within the posterior cortex of the bilateral parietal regions. (Figure 1).

Discussion: Reversible Posterior Leukoencephalopathy Syndrome (PRES) is characterized by a constellation of symptoms including visual changes, headache, altered mental status, and seizures. On conventional MRI, areas of high signal intensity on T2- weighted and FLAIR images in the posterior parietal-temporal-occipital regions are seen in patients with PRES. These areas show isointense signal intensity on diffusion-weighted imaging (DWI) and are hyperintense on calculated apparent diffusion coefficient (ADC) maps suggesting the possibility of vasogenic edema. Patients with PRES typically have resolution of symptoms within days of the initiation of treatment of the underlying cause, although MRI findings can take weeks to fully resolve.

Conclusion: PRES is likely much more common than previously thought and is a diagnosis that should be considered in a wide variety of emergency department patient presentations. As MRI becomes a more frequently utilized imaging modality in the Emergency Department, PRES will become an entity that the Emergency Physician must be aware of and be able to diagnose.

Keywords: Posterior reversible encephalopathy syndrome, MRI

Figure 1

T2 FLAIR signal intensity throughout the cortical and subcortical gray matter of the bilateral parietal, temporal, occipital with scattered areas of restricted diffusion within the posterior cortex of the bilateral parietal regions.

[P-029]

Aortic Dissection with Acute Ischemic Stroke in Cocaine Abuse

Ezgi Akçacı Baran, Engin Özakın, Pakize Gözde Gök, Nurdan Acar, Filiz Baloğlu Kaya
Eskisehir Osmangazi University Medical Center, Department of Emergency Medicine

Cocaine use can result in a variety of cardiovascular complications. It has been suggested that cocaine associated aortic dissection occurs in predominantly male patients. Here we report a case aortic dissection case with stroke in cocaine abuse

Case: 25 year-old male was found right motor deficits in wake-up. In his story, he had complaints of numbness in his right arm as well as chest pain 1 day before. He was known as cocaine abuser. On physical examination at admission, his blood pressure was 160/70 mmHg and pulse 108 beats per minute. Right hemiplegia was found (the muscle strength in the upper and the lower extremities was 1/5). Lab results were all within normal limits. Electrocardiogram showed sinus tachycardia but no acute ischemic changes. Echocardiogram revealed dilation of the ascendant aorta. The CTA revealed an aortic dissection extending from the aortic root to the proximal arcus aorta (Figure 1,2).

Discussion: Aortic dissection is a rare, potentially catastrophic vascular emergency. Cocaine serves as both a predisposing factor to aortic dissection due to its effect on aortic connective tissue and as a precipitating factor due to its propensity to produce abrupt and severe hypertension.

Keywords: Cocaine, aortic dissection, stroke

Aortic disseciton

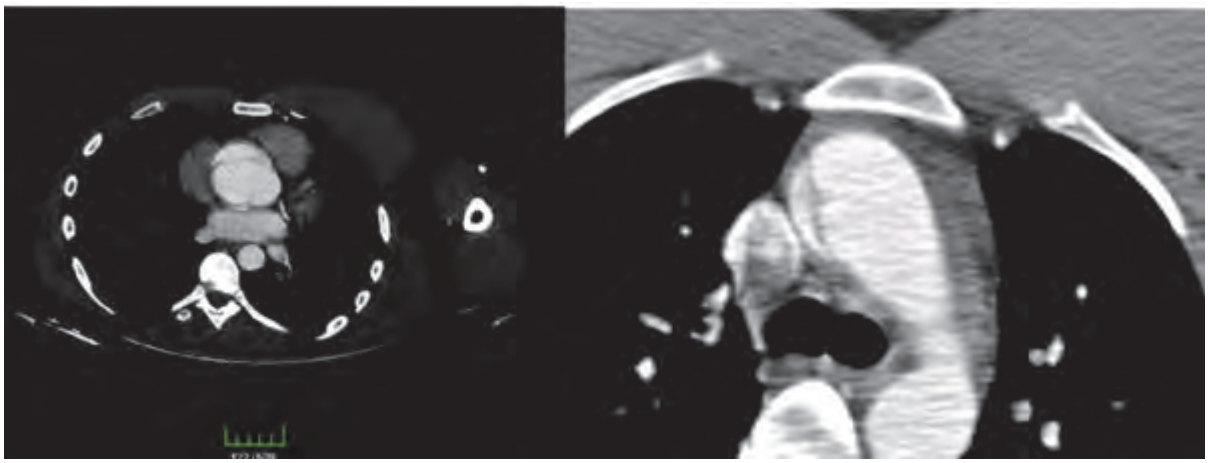

[P-031]
Two Images of Cervical Stenosis in Emergency Department

Elif Öztürk[1], Davut Aydın[1], Muhammet Enes Gürses[1], Sema Avcı[2]

[1]Kars Harakani Devlet Hastanesi, Acil Tıp, Kars, Turkey
[2]Amasya Üniversitesi Sabuncuoğlu Şerefeddin Eğitim ve Araştırma Hastanesi, Acil Tıp, Amasya, Turkey

Introduction: Spinal column diseaseas are the most common syndromes in increasing age by extensive degeneration processes especially of the intervertebral disks and vertebral bodies. The diskopathy and spondylosis can lead to constriction of the spinal canal commonly in the lumbar and cervical spine.We aim to present two images of cervical stenosis no sensory deficits with motor disturbance.

Case 1: A 85-year-old man with sudden onset of progressive bilateral upper and lower extremity weakness admitted to emergency department. Cervical spine MRI revealed narrowed C3-C4 intervertebral space, diffuse overflow on the disk and pressure to dura mater (Figure 1). The patient died due to aspiration pneumonia on postoperative twentieth day.

Case 2: A 67-year-old man admitted to emergency department with upper and lower extremity weakness. Cervical spine MRI revaled narrowed C3-C4, C4-C5 intervertebral space and diffuse overflow on the disc (Figure 2). The patient was discharged without sequelae on the seventh postoperative day.

Keywords: Cervical stenosis, emergency medicine, spinal column

---

figure

[P-032]

Diagnostic Yield of Neuroimaging in Syncope Patients without High-Risk Symptoms Indicating Neurological Syncope

Hasan Idil, Turgay Yılmaz Kılıç, Tarık Doğan, Yeşim Eyler, Özge Duman Atilla, Murat Yesilaras
Department of Emergency Medicine, Tepecik Training and Research Hospital, Izmir, Turkey.

Objectives: Diagnostic tests are widely used for patients with syncope in the emergency department (ED). This study aimed to determine the diagnostic yield of neuroimaging in patients with syncope without high-risk symptoms.

Methods: Adult patients who presented to the ED of a training and research hospital with syncope in 2016 were screened retrospectively. Patients who suffered from mild head trauma due to syncope were also included. Patients with neurological examination findings (confusion, amnesia, focal neurological deficit, severe headache, dizziness, nausea and vomiting), patients with signs of serious head injury, patients on anticoagulants and patients with known intracranial malignancies were excluded from the study (Table 1). In addition, whose loss of consciousness was attributed to reasons other than syncope were also excluded.

Results: A total of 1114 patients were included in the study. The median age was 48 years (IQR=34-66 years) and 576 (51.7%) of the patients were male. The neuroimaging tests performed were cranial computerized tomography (CT) in 694 (62.3%) cases and magnetic resonance imaging (MRI) in 114 (10.2%) cases. Mild head trauma due to syncope was observed in 116 (10.4%) patients. None of the neuroimaging studies revealed any clinically significant findings.

Conclusion: Neuroimaging is not beneficial in patients whose medical history and physical examination do not indicate neurogenic syncope, even if the patient has mild head trauma.

Keywords: Emergency department; syncope; neuroimaging

Clinical features of patients with probable neurological syncope

Confusion	Nausea and vomiting
Amnesia	Signs of serious head injury
Focal neurological deficit	Intracranial malignancies
Dizziness	Use of anticoagulant drugs
Severe headache	

[P-033]

Brain Abscess: Due to Acute Otitis Media

Zeynep Karakaya, Fatih Esad Topal, Osman Sezer Çınarcık, Umut Payza, Pınar Yeşim Akyol
İzmir Katip Çelebi University Atatürk Training and Resarch Hospital

Introduction: Otitis media and its intracranial and intratemporal complications may be caused morbidity and mortality. Autogenic cerebral abscesses remain a dangerous disease, although the incidence of antibiotics has decreased since they were first used. We aimed to emphasize the importance of early diagnosis and treatment by presenting a case of otitis media diagnosis and presenting with the event brought about by the eventual loss of consciousness.

Case: A 38-year-old male patient came to emergency department presented with complaints of high fever and general malaise. On his examination, we learned that the right external ear path was filled with bad smelling secretion and he received treatment for it. The Kernig and Brudzenski findings of the patient with neck stiffness on the neurological examination were negative. In the CT, in the right temporoparietal region a size of 56 x 32 mm lesion was observed, and hemodynamically compatible hypodense areas with edema and contrast enhancement were observed (Figure 1).
By brain surgery clinic under general anesthesia, first of all with Burr hole and then with craniotomy at the time of early encapsulation and the abseum material was discharged from the brain. Patient who had no problem postoperatively was followed up with neurosurgery clinic.

Discussion: Among autogenous intracranial complications, cerebral abscess is the most common complication after menengitidis. Autogenous cerebral abscess may occur as acute or chronic otitis media complication. It is expressed that 80% of the cases appeared as chronic otitis media and 20% of them as a complication of acute otitis media.
The most valuable diagnostic tool after anamnesis and physical examination in the diagnosis of the disease is CT. Contrast-enhanced CT can reveal localized edema in the abscess and its surroundings, as well as temporal bone erosion.
Combined use of medical and surgical treatment is required.

Keywords: Acute otitis media, brain abscess

---

brain abscess due to acute otitis media

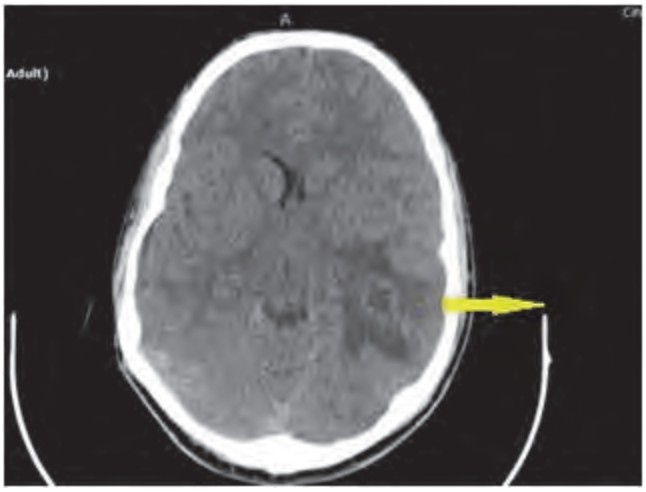

[P-034]
A Rare Cause of Back Pain: Spontaneous Subclavian Artery Dissection

Ömer Yusuf Erdurmuş, Ahmet Sefa Yeter, Ziya Aygün, Sinan Genç, Ahmet Burak Oğuz, Ayça Koca Tanrıverdi, Müge Günalp Eneyli, Onur Polat

Department of Emergency Medicine, School of Medicine, Ankara University, Ankara, Turkey

Introduction: Isolated subclavian artery dissection is a rare entity in the absence of trauma, aortic anomalies or vascular intervention. The clinical presentation of subclavian artery dissection includes back pain, chest pain and arm parasthesias or other neurological symptoms mimicking stroke.

Case: A 70-year-old man with a history of rectum cancer was admitted to the emergency medicine with back pain and numbness on the left arm with pain. The patient had no history of recent trauma or vascular interventional procedure. He complained of a sharp pain on his back that started suddenly. His vital signs were; Oxygen saturation in room air 95%, heart rate 70 /bpm, body temperature 36,8 C°, blood pressure; right arm 146/81 mmHg, left arm 145/83 mmHg. On physical examination crackles on basillar lung areas were detected bilaterally. There was neither absence nor difference between right to the left arm distal pulses. Electrocardiography revealed normal sinus rhythm without ischaemic findings. Biochemical parameters were troponin I 5,8 pg/mL, D-dimer 102 ng/mL. Computed tomography angiography of thorax revealed an approximately 1,5 cm dissection of left subclavian artery. The patient was treated with conservative management.

Conclusion: Spontaneous subclavian artery dissection is rare entity and subclavian artery dissection is generally associated with accidental subclavian artery catheterisation and anomalies of the aortic arch. The clinical presentation of subclavian artery dissection includes back pain, chest pain, neck pain and arm parasthesias suggesting that acute coronary syndrome, dissection of aorta and stroke. The prognosis of subclavian artery dissection is good. Treatment of subclavian artery dissection involves endovascular repair if ischaemic symptoms are present. However, in majority of patients close follow-up and conservative management results in good outcomes. Clinical suspicion in patients with unexplained back or neck pain is important to establish the diagnosis.

Keywords: Back pain, dissection, subclavian artery

[P-035]

A Rapid Diagnostic Method for Enterocutaneous Fistula

Ahmet Sefa Yeter, Sinan Genç, Ahmet Burak Oğuz, Ayça Koca Tanrıverdi, Onur Polat, Müge Günalp Eneyli
Department of Emergency Medicine, School of Medicine, Ankara University, Ankara, Turkey

Introduction: An enterocutaneous fistula (ECF), as the name indicates, is an abnormal communication between the small or large bowel and the skin. ECF can occur as a complication especially after gastrointestinal system surgeries. Computed tomography (CT) is useful for demonstrating intra-abdominal abscess cavities and ECFs. Here we present an ECF case that is diagnosed before CT imaging.

Case: A 73 year-old woman with colon adenocarcinom admitted emergency department with diffuse abdominal pain and fever. In her medical history, there was a right hemicolectomy surgery 20 days before. On admission, the vital signs were; body temperature: 38,2 ° C, heart rate: 86/min, blood pressure: 110/70 mmHg. In physical examination, there was a dressing with dark green exudate by inspection and diffuse tenderness in abdomen by palpation. We planned intravenous and oral contrast enhanced abdominopelvic CT with preliminary diagnosis intraabdominal abscess and anastomosis leak. During given oral contrast agent to patient, we noticed that the dressing color was turned into light green. When we opened the dressing, we noticed a clear fluid coming from the surgical incision site that same fluid the patient take orally the contrast agent. We put a sterile sponge onto the fluid. Then we took a X-ray image from the sponge with fluid and a sponge without fluid. X-ray image revealed contrast enhancement from the sponge with fluid. The abdominopelvic CT imaging revealed intraabdominal abscess and ECF. We diagnosed the ECF before abdominopelvic CT.

Conclusion: Intravenous and oral contrast enhancement abdominopelvic CT and fistulography can be used for diagnosis and the locations of fistula tracts. The physicians can use " the X-ray method" with oral contrast agent as in our case as a quick confirmatory method. Furthermore, physicians should consider coloring method also with Indian ink especially in high-output ECFs.

Keywords: Enterocutaneous fistula, radiography

[P-037]

Unilateral Infected Aortic Graft with Late Presentation: A Case Report

Gülben Erkuş, Murat Yeşilaras
Tepecik Training and Research Hospital, Department of Emergency Medicine, Izmir, Turkey

Introduction: The infection of a vascular graft is a rare (%0.5-2.5) complication in bypass procedures. infections may manifest with subtle and nonspecific signs and symptoms.

Presentation: A 50 years old male patient presented to emergency department with abdominal pain. His vital signs are stable. His past surgical history included aortofemoral bypass graft surgery 13 years ago. He reported intermittent fever and abdominal pain for one month. He denied nausea, vomiting, diarrhea, urinary symptoms. An abnormal examination revealed a tender to palpation on lower right abdomen and no defences and no rebound. So the computed tomography (CT) showed that grade 3 hydronephrosis in the right kidney with ureteric dilatation, around the graft fat stranding and perigraft gas collection, suggesting graft infection. (Figure)

Discussion: Early diagnosis requires a low index of suspicion. The incidence rate of aortic graft infection is thought to be underestimated because of the large variation between the interval of the primary surgery and the recognition of infection. In this case report, the patient described had a late onset graft infection caused by candida. The graft infection was discovered about 156 months after surgery. Unilateral graft infection caused by years after surgery is very unusual. The possibility of a late presenting fungal vascular graft infection should not be disregarded in symptomatic patients with negative blood cultures. Occasionally, diagnosis of vascular graft infection can be difficult. Different diagnostic methods can be used to confirm the presence of infection. CT is a clinically valuable technique to detect infectious complications. CT sensitivity reaches 94% and specificity 85%. CT has the potential to become an important imaging tool in the management of suspected aortic graft infections.

Conclusion: Aortobifemoral graft infection is an unusual occurrence. If an infectious appearance is detected in patients undergoing vascular surgery, graft infection should be suspected.

Keywords: Candida albicans, graft infection, late

Figure

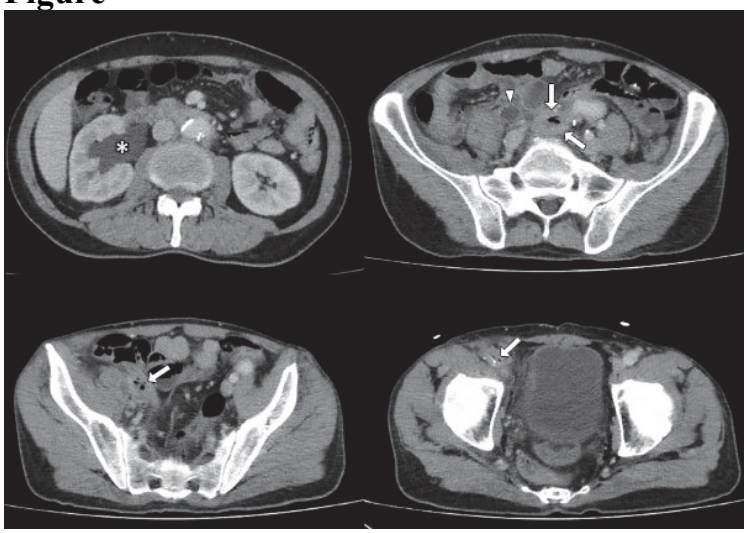

CT shows that grade 3 hydronephrosis in the right kidney with ureteric dilatation, around the graft fat stranding and perigraft gas collection.

[P-040]

A Side Effect of Bisphosphonates: Osteonecrosis Of Maxilla

Elçin Ömercikoğlu[1], Serhad Ömercikoğlu[2], Erhan Altunbaş[2], Özge Ecmel Onur[2]

[1]Fatih Sultan Mehmet Training And Research Hospital Emergency Medicine Department, Istanbul,Turkey
[2]Marmara University Pendik Training And Research Hospital Emergency Medicine Department, Istanbul,Turkey

Introduction: Bisphosphonates (BPs) are widely used in management of metastatic disease of bone and in the treatment of osteoporosis. BPs are most commonly used medications for osteoporosis. Osteoporosis is caused by the cumulative effect of bone resorption in excess of bone formation. BPs inhibit bone resorption with relatively few side effects. Osteonecrosis is a rare complication of BPs therapy for the treatment of osteoporosis. Risk factors for developing osteonecrosis include anticancer therapy, invasive dental procedures, glucocorticoids, smoking, diabetes, and preexisting dental disease. When it occurs, BPs should be discontinued. We herein describe a case of maxillary osteonecrosis due to BPs use for osteoporosis.

Case: A 83-year-old female patient was admitted to the emergency department with a complaint of jaw and maxillary region pain and swelling. She had a dental operation few weeks ago and only known disease as osteoporosis and using BPs as ibandronic acid (Bonviva). On arrival GCS:15 TA:118/62 Pls:72 Fever:37.6 SpO2:95 was detected. On examination, the patient had tenderness, pain and swelling on maxillary region. Other system examinations were normal. Laboratory data showed; WBC: 17.900u/L Hgb: 13.0 g/dL PLT: 257.000 INR: 1.2 BUN: 24mg/dL, Cre: 0.75mg/dL, Na: 141mg/dL, K: 4.2mg/dL, Cl: 107mg/dL, P:9mg/dL, Ca:9,2mg/dL. Osteonecrosis, multiple lytic regions are seen in right maxillary bone in paranasal sinus computed-tomography. The patient was admitted to ear-nose-throat service.

Discussion – Conclusion: BPs have been widely used in medical practice as anti-resorptive agents owing to their anti-osteoclatic action. Patients treated with BPs may subsequently develop osteonecrosis of the jaw or maxillary bone after minor local trauma including dental work. In patients under BPs therapy despite assertions indicating that oral hygiene training will provide benefit in the reduction of risk of osteonecrosis, the possibility of development of mandibular and/or maxillary osteonecrosis related to BPs use should be kept in mind.

Keywords: Bisphosphonates, maxilla, osteonecrosis

[P-041]

What does Perform to Need in this Condition?

Cuma Yıldırım, Esad Karaduman, Şevki Hakan Eren, Suat Zengin, Cuma Kılıçoğlu, Ali Güzel
Gaziantep University Medical School Emergency Department, Gaziantep, Turkey

A 57-year-old female patient was admitted to emergency department with complaints of poor speech and general deterioration. At the first examination and evaluation in emergency department; her general condition was medium, conscious level was normal, sleepy battered; orientation and cooperation level were low. Blood pressure: 110/70 mmHg, pulse: 115 beats/min, respiration: 20/min, pulse oximeter: 97%.
Contrast material was used in the cranial imaging of the patient. Contrast-enhanced cranial CT of the patient has a hyperdense area in the left occipito-parietal area and contrast-hemorrhage cannot be clearly distinguished.
Patient was consulted by brain surgery and neurology department and hospitalized by neurology critical care unit.
Cranial CT scan was repeated approximately 24 hours later without contrast material. It was evaluated as normal.
The uncorrected brain CT scan taken approximately 24 hours after the cat is normal and the patient is still being monitored by the neurology service.
Clinical practice can sometimes lead to escalation problems. The problem with this patient was that we did not pull CT by giving contrast. Obviously, we were forced to do bleeding because of the contrast agent. We have reason to stay longer than patients in the emergency room. It is about 90% of the contrast substance is released from the kidneys in 12 hours. During this time it may be difficult to distinguish bleeding.
In this case, it would probably be more appropriate to first take an unenhanced CT and then CT again, giving contrast material.
As an emergency physician, we have to do good time management. We must use time and facilities economically. Effective patient management is a must in order to make timely and correct decisions in the increasingly crowded emergency departments.

Keywords: Contrast material, CT, clinical management

[P-042]

Acute Intestinal Pseudo-Obstruction (Ogilvie's Syndrome)

Engin Özakın[1], Pakize Gözde Gök[1], Mehmet Baş[1], Betül Tiryaki Baştuğ[2], Nurdan Acar[1]

[1]Eskisehir Osmangazi University Medical Center, Department of Emergency Medicine
[2]Eskisehir Osmangazi University Medical Center, Department of Radiology

Ogilvie's syndrome also known as colonic pseudo-obstruction is a rare clinic entity characterized by pathologic dilatation of the colon without mechanical obstruction. Here we present a case of an abdominal distension with a X-ray showed massively dilated bowel loops.

Case: A 69-year old male with previous stroke history was admitted to our emergency department for abdominal distension and vomiting. He had mild chronic constipation for several years. Physical examination at admission revealed minimal abdominal tenderness and massive distension with normal abdominal sounds. There was no vital pathology or laboratory abnormality. Abdominal radiography shows a flat and massively dilated colon (Fig. 1) Subsequent abdominal computed tomography reveal the presence of dilatation of the large bowel without evidence of an abrupt transition point or mechanically obstructing lesion (Fig. 2,3). A diagnosis of acute colonic pseudo-obstruction, or Ogilvie's syndrome, was made. He was discharged after treated with intravenous fluid and the use of nasogastric and rectal tubes.

Discussion: Ogilvie's syndrome is a functional abnormality due to imbalance in autonomic nervous activity leading to obstruction in the distal colon and dilated upper colon. Usually presents as a postsurgical complication, mainly due to the lack and/or restriction of movement coupled with a possible electrolyte imbalance. If left untreated, it may lead to bowel perforation or ischemia. Therefore, early recognition and multidisciplinary management are critical for minimizing morbidity and mortality.

Keywords: İntestinal pseudo-obstruction, Ogilvie's syndrome

Ogilvie'S

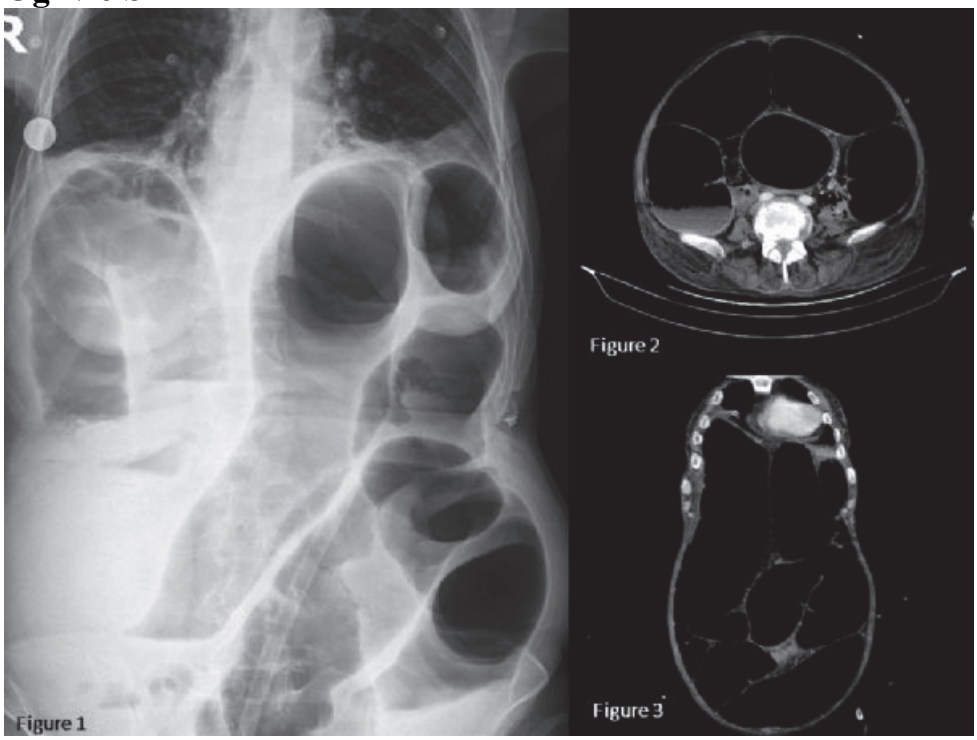

[P-044]

Pneumothorax: Before Expand to Tension

Neşe Nur User[1], Ahmet Dumanlı[2]

[1]Emergency Medicine, Faculty of Medicine, Afyonkarahisar Health Sciences University, Afyonkarahisar, Türkiye
[2]Thoracic Surgery, Faculty of Medicine, Afyonkarahisar Health Sciences University, Afyonkarahisar, Türkiye

Introduction: Tension pneumothorax is an uncommon condition with a high mortality rate and it's incidence estimated up to 1% to 3%.

Case: A 52 years old male patient with lung cancer presented to ED with chest pain and dyspnea. He was being followed clinically for squamous cell lung cancer for 2,5 years and he received his last chemotherapy before 15 days. His chest pain and dyspnea lasted for a month and he admitted to an ED and an Internal Medicine clinic during this time. He also complained of anorexia for 15 days. Vital signs were: BP:180/110 mmHg, PR:110/min, RR:26/min BT:36,0 C, SpO2:83. On physical examination; he was conscious, cooperated and oriented. He had bilaterally coarse rhonchi and wheezing. Trachea was midline, there were no jugular venous distention or subcutaneous emphysema.
In ED, he was monitorised and received oxygene 1L/min with nasal canula and nebuisated albuterol. 50mg pethidine was infused by intravenously for pain managemet. Chest xray planned but he was suddenly deteriorated in ED before chest xray performed. He was unconscious, BP:100/80 mmHg, PR:135/min, RR:0/min, SpO2:63. Endotracheal entubation performed immediately. His lung sounds were decreased in left side, trachea was in midline. Thorax CT was performed. Right sided tension pneumothorax with mediastinal shift and impression of the heart were seen. After right chest tube was inserted, his vital signs were stable,the lung was expanded, and he was addmitted in Anesthesology ICU. He dead in ICU after three weeks.
When rewieved his past chest xrays, it was revealed he had simple pneumothorax for 27 days. No medical record was found for this condition.

Conclusion: For patient safety and effective medical care, it is important to carefully evaluation of lab tests and xrays. Simple pneumothorax may occurre in patients with lung cancer. Prognosis with early diagnosis and treatment may be good.

Keywords: Patient safety, tension pneumothorax

---

25 days before

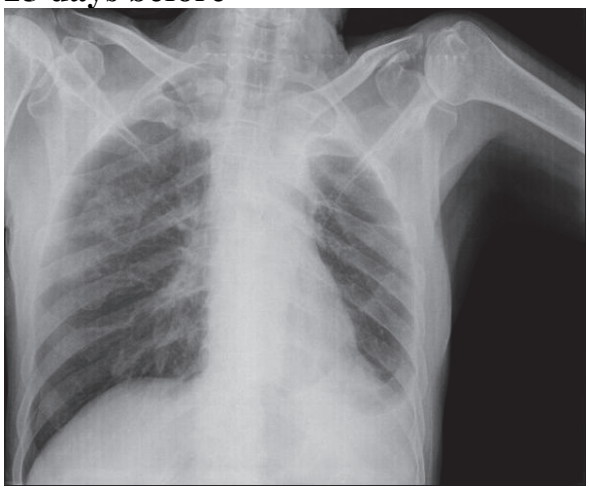

[P-045]

Can We Trust Change of Potassium Levels Measured by Blood Gases Analyzer in Patients Who Presented to Emergency Department with Hyperkalemia?

Osman Lütfi Demirci, Şeref Kerem Çorbacıoğlu, Seda Dağar, Yunsur Çevik
Department of Emergency Medicine, Kecioren Training and Research Hospital, Ankara, Turkey

Aim: In this study, we aimed to determine whether the amounts of changein potassium levels (ΔK+) from pre- and post-treatmentdiffer in hyperkalemia patients depending in whether the measurements were made usingblood gases analyzer (BGA) and laboratory auto analyzer (LAA).

Material-Methods: This prospective-observational study was conducted with hyperkalemia patients between May 2016 and December 2016 after the local ethics committee approved the study. During the study period, change of potassium levels in venous blood gases and routine laboratory results before and after hyperkalemia treatment in patients with hyperkalemia was observed. For amounts of change potassium levels (ΔK+), correlations and agreements between ΔK+ of BGA and LAA were evaluated Spearmen Correlation test and Bland-Altman test respectively.

Results: Finally, 99 patients' laboratory results were evaluated for statistically analysis. When evaluated correlation between ΔK+ levels by measured BGA and LAA, we found moderate correlation ($p<0.001$, $r=0.67$). However, when assessed agreements between ΔK+ levels by measured BGA and LAA, the mean difference was found as (mean±SD) – 0.22±0.7mmol/L and agreement limits were calculated as -1.63 – 1.19mmol/L.

Conclusion
: As a conclusion, though most physicians prefer to use BGA test results to manage hyperkalemia patients in the early stages, the present study found that BGA results are not a reliable basis for decision-making when managing hyperkalemia patients, particularly regarding whether post-treatment K+ levels have decreasedsufficiently.

Keywords: Blood gases analysis, venous blood gases, hyperkalemia

[P-049]

A Rare Emergency Case; Scimitar Syndrome

Gülten Kara, İlhan Uz, Funda Karbek Akarca
department of emergency medicine ege university

Introduction:Scimitar syndrome is a rare congenital anomaly that is characterized by partial or complete anomalous pulmonary venous drainage of the right lung into the inferior vena cava or the right atrium.We would like to present a case with scimitar syndrome in which anomalous pulmonary venous return was confirmed by thorax computed tomography and chest x-ray.

Case: A 4-year-old girl admitted to the emergency room with shoulder pain.There was a history of falling 2 days ago. She had a family history of sudden death; her brother died 12 years old without a diagnose. She externally transferred from another center because of a suspicion from contusion on chest radiograph to our emergency room. Oxygen saturation were between %86-88 without oxygen support. On physical examination bilateral lung sounds were oscultated equally. She denies shortness of breath and normal heart sounds oscultated from the right of the sternum. There were no sensitivity on the palpation of thorax. Chest x-rays showed dextrocardi. Decreased pulmonary vascularity and perfusion was present in the right lung.The left lung has normal pulmonary vascularity. There were no rib fracture or hemopneumothorax on x-ray. Contussion was not detected but a vascular shadow behind the right heart border which looks like a scimitar detected on the x-ray.

Discussion: Scimitar Syndrome is a rare congenital cardiac pathology. There are two forms of Scimitar Syndrome; infantile and childhood/adult. The syndrome is commonly associated with hypoplasia of the right lung and pulmonary artery,dextrocardi, right pulmonary vein anomaly. The adult form of this syndrome usually show no symptoms. Many patients was undiagnosed. This form has lower mortality. Diagnostic tools of the syndrome are chest x-ray, computed tomography angiography, and magnetic resonance imaging(MRI). MRI is the gold standard diagnostic test. For treatment, an operation is indicated in symptomatic patients.

Keywords: Scimitar syndrome

[P-052]

Pre-hospital Planning Before Military Operation; A Field Hospital Experience

Erdem Çevik, Abdullah Ilhan, Hande Asan, Ahmet Senel, Tugba Gode, Elif Kececi

Department of Emergency Medicine, Sultan Abdulhamid Han Research and Training Hospital, Istanbul/Turkey

Field hospitals and mobile army surgery hospitals are using during big military hospitals and disaster. The field hospitals are units consisting of containers, tents, and inflatable or containerized modules, having at least ten beds, one operating room, one basic laboratory and mobile X-ray equipment. Field hospitals classified as; Type-1 provides outpatient emergency care, Type-2 delivers inpatient surgical emergency care, and the highest level, Type-3, adds inpatient referral care. We want to share a type-1 field hospital planning experience.
Olive branch operation started at January 2018. Many personnel were commissioned by the Ministry of Health and Turkish Army Force prior to the operation. One of the hospitals where the wounded patient was treated during the operation was the Kilis state hospital. But the hospital was 25 km away from the operation area. Therefore, there was a need for field hospitals close to the operation area. The village of Kocabeyli was 3 km from the border and on the main road. Soon there were the gendarmerie station and 112 station buildings. In front of the 112-station building there was space for safe and there was suitable for logistical needs for the tent. A type-1 field hospital tent, personnel shelter tent, one day shelter container, five ambulance and one national medical rescue team (UMKE), one decontamination truck was deployed in front of the building. During operation this field hospital made triage, life-saving interventions and definitive treatment for minor traumas and other disease. Major trauma patients transport to state hospital with ambulance or helicopter after life-saving interventions.
Field hospitals are important to keep major trauma patients alive. These hospitals should be planned before the operation and supplies and personnel should be provided as required

Keywords: Field hospital, Disaster medicine, Planning

[P-053]

Pneumocystis Jirovecii Pneumonia in A Refugee

Aysel İrem Akkaya, Erkman Sanrı, Sinan Karacabey, Serhad Ömercikoğlu, Melis Efeoğlu Saçak, Hasan Demir, Erhan Altunbaş, Çiğdem Özpolat

Marmara University School of Medicine Emergency Medicine Department

Introduction: PJP(Pneumocystis jirovecii pneumonia) is a life-threatening illness. It was first noted in malnourished children during World War II, and subsequently rose to prominence during the AIDS epidemic of the 1980s. Pneumocystis pneumonia is an opportunistic fungal infection that is usually seen in immunocompromised patients, especially those with HIV, malignancies, organ transplants and on drug therapies like chemotherapy and steroids. Here we present a case of PCP went undiagnosed firstly, partially due to the patient being unaware of his HIV positive status and diagnosed in ED.

Case: A 36-year-old non-smoker woman with an unremarkable medical history, presented to the emergency department with non-productive-cough, night sweats and dyspnea which began 30 days before. She is a refugee and was living in Turkey for 6 months and use antibiotics for 15 days for URTI. On admission, the temperature was 40 °C, with an oxygen saturation of 88% and a blood pressure of 100/62 mmHg. Auscultation of her lungs revealed rhonchus in both lungs and chest radiography confirmed a diffuse alveolar infiltrate. The complete blood cell count showed a white blood cell count of 7900/mm 3 (neutrophils 6000)with normal hemoglobin and platelet levels.CT showed ground-glass opacities and consolidations areas on both lung lobes typical for PCP. HIV serology has seen as positive.

Discussion: PCP symptoms in Acquired Immunodeficiency Syndrome (AIDS) patients includes subacute onset of dyspnea, nonproductive cough and fever. The rapid diagnosis of PCP is crucial as early treatment initiation has been associated with significantly reduced mortality. CT apperance is typical and serology must be searched if ground-glass opacities are seen.

Keywords: Pneumonia, Acquired Immunodeficiency Syndrome

[P-054]

Purple Urine Bag Syndrome

Hasan Demir, İpek Çelik, Erhan Altunbaş, Çiğdem Özpolat, Serhad Ömercikoğlu, Sinan Karacabey, Özge Onur
Marmara University School of Medicine Emergency Medicine Department

Introduction: Purple urine bag syndrome (PUBS) is a rare and disturbing situtation for patient's relative and the care team. It's mainly observed in long term bedridden with an indwelling urinary catheter use patients. PUBS is usually harmless and asymptomatic, but it may lead to severe conditions with a considerable morbidity and mortality. The urinary catheter drainage system changes colour from red or blue to violet or purple, sometimes with differently coloured tube and bag. We hereby present a concise review of this rare phenomenon with a case report.

Case: A 85-year-old woman was admitted to the ED with fever, chills, and sweating associated to a recent purple discoloration of the indwelling urine bag. The patient was bedridden due to cerebrovascular accident and has chronic renal failure. Temperature was at 38,7° C. Hemodynamic state were stable. The patient got a antibiotherapy after bacteriological sampling of urine. Dipstick test showed alkaline urine (pH of 8.5) and leukocyturia and hematuria.

Discussion: The PUBS is rare, asymptomatic and benign syndrome, secondary to the degradation of urinary derivate of tryptophan (indoxyl sulfat) in colored metabolites (indigo and indirubin) by various bacterial species, especially digestive (e.g., Klebsiella pneumoniae, Escherichia coli, Proteus mirabilis…), present in the urine. Then, these urinary pigments react with the constituents of urine bag (polyvinyl chloride) and give this purple coloration. It's important to mention that the urine itself isn't discolored. Urine bacteriological sampling is usually dark brown and turpid. The purple aspect concern urine contained in the catheter and its collecting bag. PUBS itself is not a severity sign, but it reflects bacteriuria. Despite this fact, it is distressing for family, friends, and healthcare workers who are unaware of this phenomenon and tend to become unusually alarmed because of the sudden inexplicable discoloration of the urine and sometimes the urine bag.

Keywords: eschrecia coli, urinary tract infection

[P-055]

How Frequent Do We Hurry-up to Diagnose and Act in 'Urgent' Conditions?: Diagnosis Change from Mushroom Poisoning to Crimean-congo Hemorrhagic Fever

Nezihat Rana Dişel, Özge Bakışkan, Merve Türker, Ayça Açıkalın Akpınar, Ahmet Sebe
Çukurova University, Faculty of Medicine, Department of Emergency Medicine, Adana/Türkiye

Poisoning symptomatology may mimic many diseases. Misdiagnosing a serious medical condition may happen. Here we present a case who was first hospitalized for diagnosis of mushroom poisoning (MP) for 3 days and then diagnosed with Crimean-Congo hemorrhagic fever (CCHF). A-68-year-old male patient with the complaints of nausea and fever was hospitalized in a public hospital for diagnosis with MP due to wild mushroom consuming 3 days ago. His hepatic enzymes were mildly elevated. He was referred to our clinic on the 3rd day with suspicion of severe MP because his complaints did not resolve. His physical examination revelaed nothing abnormal except vitals: BP:120/80 mmHg; HR:98/min; RR:32/min; SpO2:95% and t:39.4oC. His blood samples for biochemical analyses and cultures were obtained. His laboratory results are listed in the table. He had thrombocytopenia verified by blood smear, but no atypical cells were seen. He had microscobic hematuria (31 RBCs). Clinical microbiology and infectious diseases consulation was obtained. Serologic tests for brucellosis, hanta virus infection, ricketsiosis, leptopspirosis and CCHF were also ordered. By means of a second examination and anamnesis, we have found out that he was a shepherd and was bitten by a tick a week ago. He was isolated and started doxycycline and ceftriaxone in the clinic for infectious diseases. Serologically proven CCHF was diagnosed and he was discharged healthy after proper antibiotherapy and clinical follow up for 14 days.

Incorrect diagnoses of serious conditions may result in fatalities. Depending on the circumstances we do work, our daily practice, decisions and diagnoses may be influenced. If you take care of many poisoning cases, you may recognize rare poisonings, or you may misdiagnose any other medical condition with a poisoning or 'hurry-up' to act before checking all possible alternative diagnoses. Medical history taking and repetitive assessment will decrease fatal errors in diagnosis.

Keywords: Misdiagnose, mushroom poisoning, crimean-congo hemorrhagic fever

---

Laboratory findings on admission.

Parameters (Normal Range)	Result
WBC (4.8-10.8 10e3/uL)	4.38
Hb/Htc (12-16 g/dL /36-46%)	13.4/39.9
PLT (130-400 10e3 u/L)	66
Glu (70-100 mg/dL)	128
AST/ALT (0-31/7-35 U/L)	90/37
BUN/Cr (8-20/ 0.4-1 mg/dL)	16.8/1.19
PT/INR (11-15 sec/ 0.85-1.2)	11.4/0.99
Urinary Analyses	Blood (+++), 31 RBC, 2 WBC

**See microscobic hematuria and thrombocytopenia*

[P-056]

Fungal pneumonia without X-ray finding in a neutropenic patient

Ahmet Sefa Yeter, Ahmet Burak Oğuz, Ayça Koca Tanrıverdi, Sinan Genç, Onur Polat, Müge Günalp Eneyli
Department of Emergency Medicine, School of Medicine, Ankara University, Ankara, Turkey

Introduction: Pneumonia is the leading infectious cause of death in developed countries. Among the wide variety of respiratory pathogens, fungi account for only a small portion of community-acquired and nosocomial pneumonias. However, fungal respiratory infections mostly occur in immunosuppressed patients. In patient with fungal pneumonia, chest X-Ray reveals patchy infiltrate, nodules, consolidation, cavitation, or pleural effusion. Here we present a pneumonia case caused by both bacteria and fungi with misleading finding in X-ray with consolidation for bacterial component but no finding for fungal component.

Case: A 47 year-old man with acute myeloid leucemia (AML) admitted to emergency department with fever and productive cough. In his medical history, there was chemotherapy usage one week ago for AML. On admission, the vital signs were; body temperature: 38,4°C, heart rate: 100/min, blood pressure: 130/75 mmHg, SaO2: 93%. In physical examination, there were no rales or rhonchi. In laboratory findings, neutrophils were 0,02 x 109/L, CRP level was 309 mg/L (0-5) and procalcitonin level was 1,1 ng/mL. Chest X-Ray revealed minimal infiltration in left lower lobe. The patient was diagnosed as neutropenic fever and pneumonia. But the clinical findings did not clarify the diagnosis accurately. Ccomputed tomography of thorax (CTT) revealed peripheral fungal subsolid nodules in right upper and median lobe. Thereafter amphotericin-b was ordered as infectious disease consulted. The patient was hospitalized for further evaluation and treatment. After 7 day follow up, the patient discharged with voriconazole prescription.

Conclusion: In immuncompromized patient especially that receive chemotherapy, neutropenic fever is an emergent situation. Eventhough the source of infection may not be found, physicians should consider further radiologic imaging like CTT for differential diagnosis cause immuncompromised patients may not reveal any signs and symptoms. After differential diagnosis, treatment procedure will change dramatically.

Keywords: Fungal pneumonia, neutropenia

[P-057]

Rhabdomyolysis due to tetanus

Bilge Kağan Sektioğlu, Rohat Ak
Şehit Prof. Dr. İlhan Varank Sancaktepe Education and Research Hospital

Introduction: Rhabdomyolysis is the breakdown of striated muscle. There are many causes that all ultimately progress to myocyte necrosis and release of intracellular contents into the circulation. Tetanus is a disease caused by tetanospasmin, a potent toxin elaborated at the site of injury by C. tetani, ananaerobic, spore-forming, gram-negative rod. immigrants, the elderly, diabetics, and intravenous (IV) drug abusers are typical groups at high risk of developing tetanus due to inadequate immunization or repeated exposure to tetanus-prone wounds. We describe a severe case of tetanus complicated with rhabdomyolysis.

Case: A 26-year-old Afghan man presented to our emergency department complaining of fever and muscle spasm over the past one week. Temperature at admission was 38.5 Celsius, blood pressure was 128/75 and heart rate was 88. He denied a history of trauma or drug abuse. On examination: He looked anxious, sweaty and back stiffness. Blackish discoloration under the lef foot was noticed. Upon questioning the patient about it, he remembered a minor trauma to his lef foot by a nail 2-week before. Vaccination history was not clear. Blood analysis revealed the following Findings: AST level 524 IU/L; ALT level 187 IU/L, CPK level 21,027, creatinine 1.14. The patient was given tetanus toxoid 0.5 ml intramuscular, 5 mg diazepam and metronidazole 500 mg started intravenously. The patient was transferred to the intensive care unit, where her spasms worsened, and respiratory difficulties arose, leading to intubation and ventilation. Six weeks after admission the patient was discharged. He did not suffer major sequelae.

Discussion: Rhabdomyolysis can produce life-threatening complications including hyperkalaemia and acute kidney injury. Tetanus should be considered in every case of unexplained acute fever, rigidity with no appropriate vaccination history. Tetanus has a high fatality rate and should be considered in the differential diagnosis of rhabdomyolysis.

Keywords: Rhabdomyolysis, tetanus

[P-058]

Herpes Zoster Ophthalmicus After Blunt Trauma

Seda Dağar, Şeref Kerem Çorbacıoğlu, Emine Emektar, Hikmet Şencanlar Çetiner, Hüseyin Uzunosmanoğlu, Yunsur Çevik
Department of Emergency Medicine, Kecioren Training and Research Hospital, Ankara, Turkey

Introduction: Herpes zoster infection usually presents as a painful rash in thoracic or cranial dermatoms. Herpes zoster ophtalmicus (HZO) is a rare form, reported in 15–25% of cases. Here, we present a patient with herpes zoster ophtalmicus after blunt trauma.

Case: A 67-year-old male was presented to emergency department with painful skin lesions in the left forehead and periorbital area for two days. A ball had hit the left side of his face four days ago and the pain had started just after then, but the lesions had occurred two days after the trauma. On physical examination, there were vesicular eruptions with surrounding extensive erythema on the left side of his forehead and periorbital area. His upper eyelid was also swollen and tender, but he did not have any blurred visison. Laboratory tests were within the normal ranges. Dermatology, infection disease and ophtalmology consultations were obtained. No ophthalmoplegia was detected, but antibiotherapy and antiviral therapy were started for both periorbital cellulitis and herpes zoster ophtalmicus. After pain control, the patient was discharged and referred to polyclinic for control on the third day of the medical treatment.

Discussion: Herpes zoster reactivation can occur for a number of different reasons including trauma, ageing, or immune deficiency. HZO, presents with a rash in the distribution of the trigeminal nerve dermatomes; mainly ophthalmic and maxillary divisions. HZO can be associated with a variety of complications, including episcleritis, keratitis, glaucoma, and cataracts. In the ED, treatment consists of local wound care, pain control, initiation of antiviral medication, and antibiotics if needed.
Emergency physicians should be aware of HZO that is the potentially serious reactivation of varicella zoster virus in the distribution of the ophthalmic division of the trigeminal nerve. All patients with the possible diagnosis of HZO require ophthalmologic evaluation.

Keywords: Herpes zoster ophthalmicus, emergency department, blunt trauma

[P-060]

An Urologic Emergency: Acute Penile Fracture

Ömer Damar, Yenal Karakoç, Ömer Kaçmaz, Öner Avınca, Mahmut Yaman, Abdullah Şen, Mahmut Taş

S.B.Ü. Diyarbakır Gazi Yasargil Training and Research Hospital, Emergency Medicine Clinic, Diyarbakır

Penile fracture, the rupture of corpora cavernosa occurs as a result of blunt trauma to the erect penis. The causes of penile fracture include though coitus, detumescense of penis by bending, masturbation, falls, penile venous surgeries. While it is most common at the right side, it might be seen bilaterally at rate of 2 to 10%. The penis is usually curved to the contralateral side of the tear because of the hematoma. The patient might present with hearing a sound of shattering, pain, discoloration of penis, disformation, local swelling, erectile disfunction, hematuria and urinary retention. If there is accompanying uretheral injury, a butterfly shaped hematoma might be observed at the perineum. The method of approach is early surgical repair of tunica albuginea. Using this method, duration of stay at hospital and return of normal erectile function are reduced. In addition to this, administration of analgesics, cold compression, anti-inflammatory and fibrinolytic use are other conservative treatment methods.

Case: A 28-year-old male patient admitted to the emergency department with complaint of swelling, pain and discoloration of penis following a turn in bed over erected penis. Physical examination revealed blood pressure of 132/86 mmHg, fever of 36,8, heart rate of 88/minute. Penis was deviated to right side with discoloration and swelling. There was no blood at external urethral orifice. The patient was consulted to urology clinic and operated later.
Conclusion: Penile fracture is an urological emergency which have an increasing incidence of admittence to the emergency department. Since the clinical condition and history of the patient are characteristic they are diagnosed fast and easily. When diagnosed, immediate operation is essential for early return of erectile function following urology consultation.

Keywords: disformation, injury, urologic trauma

---

penil fraktür

[P-061]

A Rare Diagnosis and Dramatic Illustration in Emergency Department: Leriche Syndrome

Türker Demirtakan
Department of Emergency Medicine, Cerrahpasa Faculty of Medicine, Istanbul, Turkey

Leriche syndrome, also referred to as aortoiliac occlusive disease, was first described by a French surgeon, Rene Leriche, in 1940. Patients with this syndrome typically have chronic onset triad symptoms such as intermittent claudication of buttocks and thighs, decreased bilateral femoral pulses, and impotence in men. Computed tomography (CT) angiography assist the clinician in confirming the diagnosis. Traditional surgical treatments for aortoiliac occlusive disease are aortoiliac endarterectomy and aortobifemoral bypass. For higher-risk patients, there are alternative ways to avoid abdominal surgery such as axillofemoral bypass and percutaneous transluminal angioplasty and stenting.
In this case; A 61 years-old male brought to the emergency department by paramedics for a rapid onset weakness of his legs and inability to move lower extremities three hours prior to arrival. The patient had a medical history of essential hypertension, type-2 diabetes mellitus, hypertriglyceridemia, coronary artery disease, 25 pack/year history of smoking and coronary artery by-pass greft 1-year ago. His medications included acetylsalicylic acid, metoprolol, atorvastatin and antidiabetic therapy.
The physical exam showed that blood pressure 170/95mmHg from left arm, 167/97 mmHg from right arm, no significant results for other vital parametres. He was alert, anxious, cooperative and in distress, primarily complaining of pain and weakness in his legs. Lower extremities were pale, cool and had reduced muscle strength. Bilateral femoral pulses were palpable however weak and difficult to sense. Popliteal and pedal pulses were non palpable. The examination of other systems, electrocardiogram and labarotry datas were unremarkable.
The patient had sent to Thorax-Abdomen-Pelvis CT angiography. In CT scan; contrast filling defect compatible with trombus was detected in abdominal aorta from 52.4mm superior of bifurcation to bilateral common iliac arteries. According to CT angiography findings, 5000IU unfractionated heparin had been administered intravenously to patient and cardiovascular surgery and interventional radiology were consulted.

Keywords: Leriche syndrome, aortoiliac occlusive disease, emergency department

---

Leriche Syndrome CT angiography illustration

In CT scan; contrast filling defect compatible with trombus was detected in abdominal aorta from 52.4mm superior of bifurcation to bilateral common iliac arteries.

[P-063]

Spontaneous Rupture of a Suprasellar Dermoid Cyst

Yeşim Eyler, Özge Dağtekin, Hasan İdil, Turgay Yılmaz Kılıç
Department of Emergency, Tepecik Training and Research Hospital, Izmir, Turkey.

Introduction: Intracranial dermoid cysts (DC) are benign lesions originated from ectodermal plate, which accounts for less than %1 of all intracranial lesions1. These cysts are mostly asymptomatic unless they are ruptured and may not be noticed until adulthood. DC may cause aseptic chemical meningitis, epilepsy or hydrocephalus when they are ruptured into subarachnoid space or ventricle2. In this case, clinical findings may present in a wide spectrum from headache to coma2.

Case: A 50 year old male patient presented into emergency room with a worsening headache, lasting for two weeks which is refractory to analgesics. His vital signs were normal. His Glasgow Coma Scale score was 15/15. Upon neurologic examination; his central nervous system findings were normal and signs of meningeal irritation were absent. Systemic examination was unremarkable. His laboratory findings were in normal ranges. Cranial computed tomography examination revealed a lobule-edged mass lesion of 3.5 cm diameter in the parasellar region and was considered compatible with a dermoid cyst (Figure 1A). In sulcus and cistern, fat densities compatible with dermoid cyst rupture were noticed (Figure 1B-1C). The patient was consulted to neurosurgery clinic and hospitalized for operation. On the third postoperative day, he was discharged from the hospital with no complaints. After two months he presented again with change in mental status and imbalance. He was admitted to the neurosurgery clinic with possible diagnosis of aseptic meningitidis and hydrocephalus. After exclusion of central nervous system infection, a shunt operation was performed for progressed hydrocephalus, and he was discharged within one week with good general condition.

Conclusion: Patients who are diagnosed with not yet ruptured DC should be directed to early surgery in the asymptomatic period before any complications occur. As in our case, a ruptured DC may cause many complications in long term.

Keywords: Intracranial dermoid cyst

Figure 1.

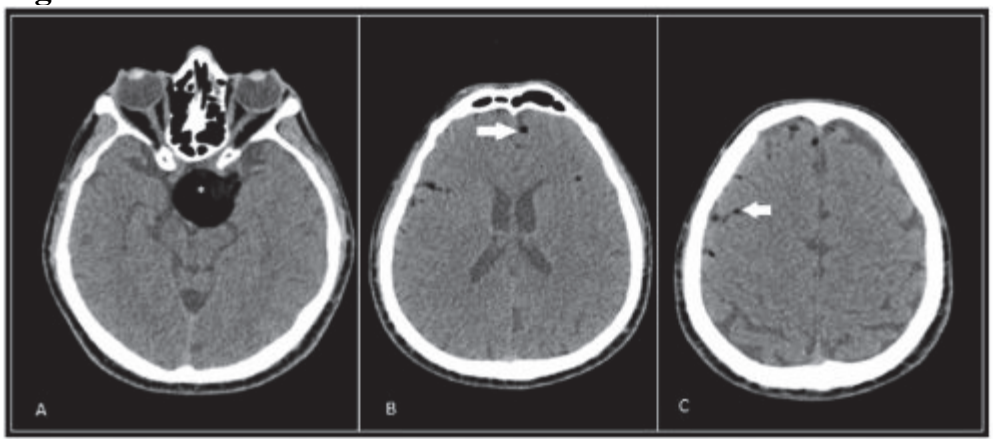

Spontaneous rupture of a suprasellar dermoid cyst

[P-064]

Spontaneous Rupture of Splenic Artery Aneurysm: Case presentation

Osman Tas[1], Ozge Duman Atilla[2]

[1]University of Health Sciences, Van Training and Research Hospital, Department of Emergency Medicine
[2]University of Health Sciences, Tepecik Training and Research Hospital, Department of Emergency Medicine

Introduction: Although splenic artery aneurysm (SAA) is a rare condition, it is of clinical importance because of its asymptomatic course and the possibility of rupture. The risk of rupture is around 10% and mortality rate is about 10-25%.

Case Presentation: A 61-year-old male patient presented with complaints of chest and back pain. On his physical examination, his vital signs had no significance except a slightly low blood pressure. Physical examination findings were normal. ECG and transthoracic echocardiography were normal. CT angiography showed hematoma around the splenic artery aneurysm. The patient was managed by operative ligation of the aneurysm with splenectomy.

Conclusion: Early diagnosis of SAA is important because of life threatening hemorrhage due to the risk of sudden rupture. Among the steps differential diagnosis of chest and abdominal pain, SAA should be remembered.

Keywords: Splenic artery aneurysm, Rupture, Spontaneous

Figure

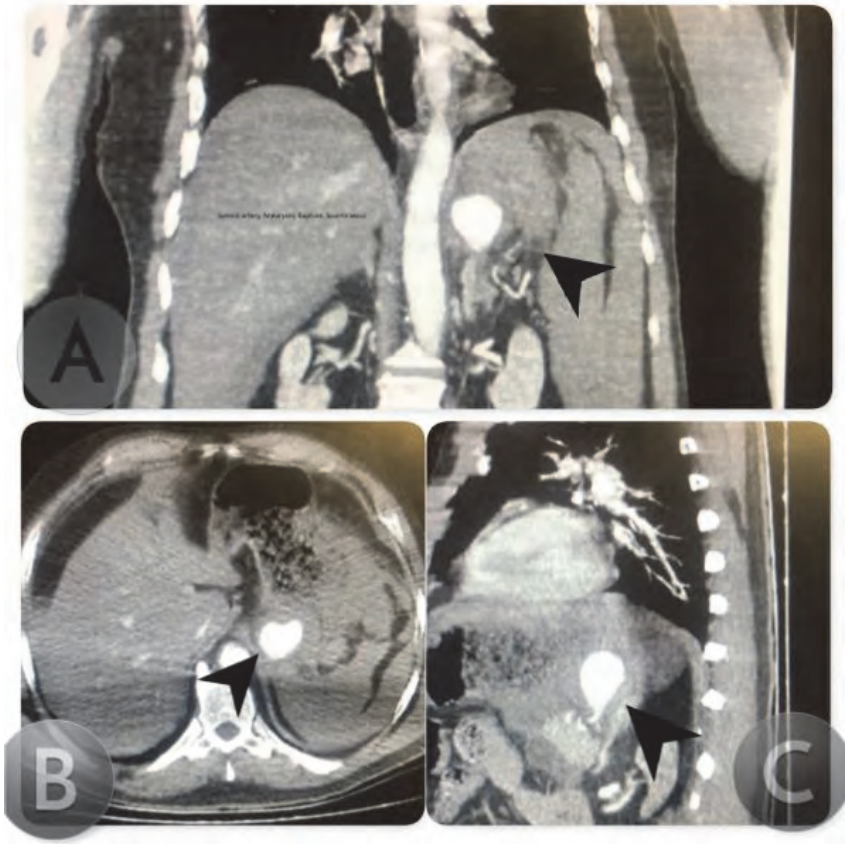

30x31 mm aneurysmatic dilatation in the splenic artery and 83x58 mm hematoma in the left upper quadrant.

[P-065]

Rupture of Isolated Internal Iliac Artery Aneurysm: A Case Report

Abdus Samet Saglam, Ozge Duman Atilla, Emirhan Erdem, Ozlem Susur

University of Health Sciences, Tepecik Training and Research Hospital, Department of Emergency Medicine

Introduction: Aneurysms of the iliac arteries are frequently observed with abdominal aortic aneurysms. Isolated internal iliac artery aneurysms (IIAA) are extremely rare, comprising less than %2 of all aneurysmal disease. The causes of IIAA are atherosclerosis, infection, trauma, pregnancy and delivery, connective tissue disorders and diseases of the arterial Wall. The IIAA is usually asymptomatic until it is ruptured because it is deeply located in the pelvis. Its rupture has a high mortality rate. In this report, we present a case of a spontaneous rupture of internal iliac artery aneurysm.

Case Presentation: A 55-year-old male patient presented to the emergency department with complaints of near syncope after a sudden onset of abdominal pain while working in the workplace. His medical history included gout and colchicine use. On his physical examination, blood pressure of 110/70 mmHg, heart rate of 108 beats/min, temperature of 36,6 0C, peripheric O2 saturation of 95%. Cardiac and pulmonary auscultation was normal. Electrocardiography showed sinusal tachycardia. Abdominal examination was revealed tenderness in the lower left quadrant and suprapubic region and did not defenses and rebound. Rectal examination and the other system examinations were normal. The arterial blood gas result was methabolic asidosis. On his blood tests were normal except for WBC 14.900 ıu/L, urea 61 mg/dl, calcium 7.9 mg/dl, troponin I 0.08 ng/ml (slightly increased). First, an abdominal ultrasonography was ordered and normal except for three anechoic cortical cysts at right kidney, followed by a contrast enhanced CT that revealed rupture of IIAA. The patient was admitted to surgical intensive care unit and operated.

Conclusion: IIAA is very important because of the risk for rupture and mortality. Vascular pathologies should be kept in mind in patients with abdominal pain. Although rare, iliac artery rupture should be suspected between differential diagnoses.

Keywords: Internal iliac artery, Aneurysm, Rupture

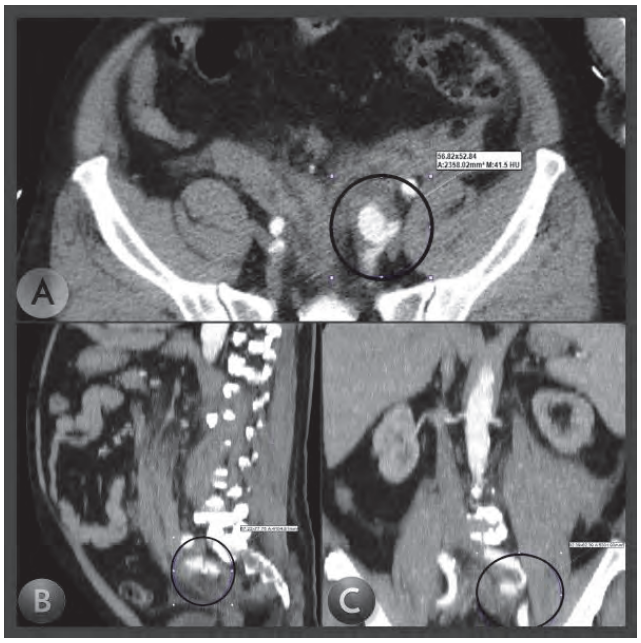

Axial (A), sagittal (B) and coronal (C) reconstructions of CT angiography. Internal iliac artery aneurysm with surrounding hematoma is seen.

[P-066]

A Rare Cause of Acute Abdomen in Emergency Department: Stump Appendicitis

Derya Yalçın Yılmaz, Alten Oskay, Kıvanç Karaman
Department of Emergency Medicine, School of Medicine, Suleyman Demirel University, Isparta, Turkey

Introduction: Stump appendicitis (SA) is inflammation of the residual appendix in patients who are undergone an appendectomy before. A stump of >5mm may lead to this rare late complication. Its incidence is reported to be 1 in 50,000 appendectomies. Patients present with symptoms similar to an initial presentation of appendicitis.

Case: 44-year-old woman was admitted to the emergency department with complaints of pain, nausea and loss of appetite for 2 days. The pain had began in the umbilicus and migrated to the right lower quadrant. The patient's medical history included an appendectomy 12 years, and a laparoscopic cholecystectomy 2 months prior to her presentation. Vital signs were as follows; blood pressure: 130/80mmHg; heart rate: 80bpm; respiratory rate: 20/min; body temperature: 36.4°C; and oxygen saturation: 96%. Physical examination revealed defense and rebound on the incision scar on McBurney region. Blood sample tests showed increased leukocyte count: 14,300/µL (5,200-12,400/µL); and C-reactive peptide: 31.9mg/L (0-6mg/L). Urine analysis and biochemical tests were in normal ranges and ß-hCG was negative. Abdominal computed tomography (CT) showed an edematous appearance around the cecum in the right lower quadrant. The quadrangular extension of the cecum was evaluated in terms of SA with coexisting appendectomy (Figure 1). The patient was hospitalized by General Surgery Clinic for follow-up.

Discussion: A history of appendectomy may reduce clinician's suspicion in patients with acute abdominal pain. So, this may also delay treatment and increase morbidity. Ultrasonography may not be sufficient, and CT may offer a more accurate diagnostic value. Patients who are clinically able to recover only by parenteral therapy often require surgical treatment. Emergency physicians should keep in mind the possibility of SA in patients even if they have prior appendectomy.

Keywords: Appendectomy, emergency department, stump appendicitis

---

Figure 1

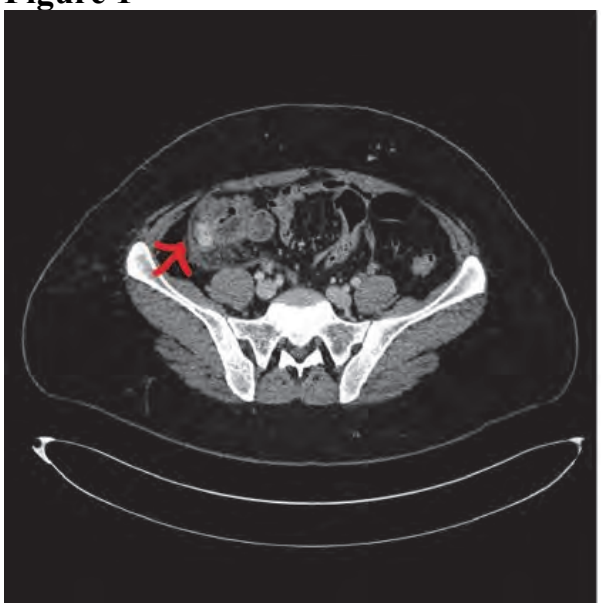

The quadrangular extension of the cecum in CT scan.

[P-067]

Spontaneous Temporomandibular Joint Dislocation in Alzheimer Patient

Serhad Ömercikoğlu, Oğuzhan Demir, Erhan Altunbaş, Eren Onur Karavin
Marmara University School of Medicine Emergency Medicine Department

Introduction: Temporomandibular joint (TMJ) commonly follows extreme opening of the mouth (eg, during eating, yawning, trauma or dental treatment) TMJ dislocation is uncommon and presents mostly acute and can be solved with conservative therapies. It can affect all ages, ranging from the very young to the elderly. Chronic TMJ dislocation usually requires surgery and medications and specific syndromes can cause recurrent dislocations in patients. Here a patient is presented who had alzheimer and spontaneous TMJ dislocation was seen.

Case: A 55-year-old female patient presented our hospital by her relatives with nonsense screaming for a day. Her relatives told that she had alzheimer and bedridden for years and her mouth was usually open and sometimes screams loudly until diagnosed. But that time her screaming was nonstop and like suffering. Her vital signs were normal and in examination there is no infective finding. Her mouth was open, and she was unable to close it. There was depression in right preauricular area and the jaw was deviated to other side. Mandibular computed tomography (CT) was performed and right sided dislocation observed. TMJ reducted with traditional method and control radiograph performed; no avulsion fracture detected. Patient discharged without any complication.

Discussion: TMJ dislocation commonly follows extreme opening of the mouth and is less often caused by trauma. It occurs when the condyle travels anteriorly along the articular eminence and becomes locked in the anterior superior aspect of the eminence. The diagnosis is made based upon clinical findings. Patients should undergo jaw radiographs or mandibular CT to exclude a mandibular fracture. The methods of TMJ dislocation reduction are; syringe method, traditional intraoral method, wrist pivot, supine position and extraoral technique.

Keywords: Temperomandibular joint, dislocation, alzheimer

[P-068]

An improper method for hemorrhoıd Treatment:a case repost

Ferhat Yıldız, Ebru Ünal Akoğlu, Güven Yılmaz, İzzet Ustaalioğlu, Fatih Cırıl, Hüseyin Özer, Tuba Cimili Öztürk, Uğur Turan, Mustafa Akarca, Cansu Arslan Turan, Özge Ecmel Onur, Elçin Ömercikoğlu

S.B.U. F.S.M. Education And Research Hospital,Istanbul,Turkey

Introduction: Colorectal foreign bodies (FBs) are not uncommon finding in outpatient departments and mostly require surgical intervention. The cases are commonly seen in men ranging from 20 to 90 years of age. A variety of objects have been described in the literature. Most of the time, the FBs can be removed at bedside with the use of some devices and/or endoscopy.

Case: In this case, we reported a 49 years-old man presenting with abdominal pain after impaction of a FB in his anal canal. While the patient was being treated for hemorrhoids conservatively, he had an unpleasant pain around his anal area. He palpated distended hemorrhoids and tried to push them inside by a plastic FB. His vitals were normal. He had no history of disease. Abdominal examination revealed a distended, tender and firm abdomen. On digital rectal examination the FB could be palpated. Computed tomography (CT) scan was performed and showed the FB, perforation in the wall of the rectum and free air around the liver. Laparotomy was performed, the FB was removed and the perforated bowel wall was repaired.

Discussion: Rectal injuries are most often reported after accidental falls on pointed objects, sexual abuse or blunt trauma and rarely may result from iatrogenic causes such as rectal thermometers or enemas. Ingestion or insertion of a FB is not uncommon, but in rare cases may cause rupture of the gastrointestinal tract. Rectal bleeding and abdominal pain are the most common complaints of the presentation. Radiologic evaluation should be performed to confirm the shape, position and the size of the FB. CT also is important to determine the damage to the surrounding tissues and secondary complications. Because of the potential risk of damage, a blind procedure should not be performed for FB removal.

Keywords: hemorrohoid, treatment, kolorectal foreing body

[P-069]

Not An Innocent Epistaxis; Diagnose Was Nasopharyngeal Cancer

Elçin Ömercikoğlu[1], Hüseyin Özer[1], Mehmet Koçak[1], Özge Ecmel Onur[2]

[1]Fatih Sultan Mehmet Training And Research Hospital Emergency Medicine Department, Istanbul, Turkey
[2]Marmara University Pendik Training And Research Hospital Emergency Medicine Department, Istanbul, Turkey

Introduction: Epistaxis is one of the most common ear, nose and throat (ENT) emergencies that occurs in 60% of the population at some time during their lives. Epistaxis can be divided into local, systemic, environmental and medical etiologies. Intranasal tumors are one of the causes of recurrent nose bleeds. The most common tumors associated with epistaxis are squamous cell carcinoma, adenoid cystic carcinoma, melanoma, and inverted papilloma. Here in, we report the case of a patient who presented with recurrent epistaxis and finally diagnosed with nasopharyngeal carcinoma (NPC).

Case: A 83-year-old man with a history of hypertension and cerebrovascular disease, presented with bilateral persistent epistaxis to our emergency department. There was no history of recent trauma. The patient was on anticoagulation therapy. The patient complained about lack of appetite for one year. His vitals were normal and no abnormal signs were detected on physical examination. His nose bleed was treated with packing. His laboratory results were in normal limits. The patient was consulted with ENT and a soft tissue mass was detected on the nasopharyngeal region. The patient was admitted to ENT ward for further evaluation.

Discussion: NPC is a rare cause of epistaxis. Most NPC patients present with advanced stage disease as the clinical presentation is often subtle. The symptoms and signs of NPC is usually related to the mass in the nasopharynx (epistaxis, nasal obstruction), Eustachian tube dysfunction (hearing loss, tinnitus), erosion of skull base and associated cranial nerve palsy (headache, diplopia, facial numbness) and neck masses. Further evaluation is necessary especially in persistent/recurrent epistaxis cases. Early diagnose and radiotherapy can have good outcomes.

Keywords: Epistaxis, nazopharyngeal cancer

[P-072]

Ileus secondary to internal hernia

Fatih Tanrıverdi[1], Şervan Gökhan[1], Melih Çamcı[1], Selda Kıdak Özkaya[1], Neslihan Özkok Koz[2]

[1]Ankara Yıldırım Beyazıt University, Faculty of Medicine, Emergency Medicine Department, Ankara, Turkey
[2]Ankara Atatürk Training and Research Hospital, Emergency Service, Ankara, Turkey

Introduction: Internal hernia is a rare cause of small bowel obstruction and characterized by protrusion of small bowel segments into anatomical or non-anatomical compartments in the peritoneum.It is often not considered in the differential diagnosis as a cause of acute abdominal pain, because it constitutes a rare group of hernia. Even very small hernias are dangerous and can result in death, due to the risk of strangulation.

Case: A 56-year-old male patient admitted to the emergency department with complaints of abdominal pain, nausea, vomiting, inability to flatulate and constipation. The patient had no additional history of a disease or surgery, used no medication. Physical examination revealed widespread distension and guarding and rebound tenderness in the abdomen.The bowel sounds were un heard. The leukocyte count was 10000 / mm3. Widespread air fluid levels were seen in direct abdominal x-ray. In abdominal ultrasonography examination, dilatation, aperistaltism and back and forth movement of the luminal content in the intestinal loops and free fluid values of 5 cm in the deepest level between the intestinal loops were observed. In contrast-enhanced abdomen computed tomography,dilatation of distal jejunal segments, consistent with ileus, were observed (35mm diameter in largest part).Diffuse free fluid values between the intestinal segments in the abdomen were observed.The transition zone is located in the right perivezical area of the abdomen.The findings were consistent with internal hernia.The patient who was evaluated as acute abdomen, was consulted with general surgery and hospitalized for operation.The patient was discharged on the7th postoperative day.

Discussion and Conclusion: Symptoms including nausea,vomiting, abdominal distention and abdominal pain with cramps depend on complete or partial obstruction.Complaints may be exacerbated if incarceration and strangulation develops. If internal hernia is not considered in the diagnosis, perforation may develop and the patient is operated with the diagnosis of acute abdomen.

Keywords: Internal hernia, paraduodenal hernia, acute abdomen

[P-073]

Stump Appendicitis: Treated With Intravenous Antibiotics

Göker Coşkun, Alten Oskay, Ahmet Yunus Hatip, Furkan Çağrı Oğuzlar, Hamit Hakan Armağan
Department of Emergency Medicine, Faculty of Medicine, Suleyman Demirel University, Isparta, Turkey

Introduction: Acute appendicitis is a common cause of acute abdomen that requires surgical intervention. On the other hand, stump appendicitis, defined as the acute inflammation of the residual appendix after an appendectomy, is a rare and late complication. The condition is hard to diagnose due to the history of previous appendectomy. A small number of stump appendicitis cases have also been reported after open surgery.

Case: A 59-year-old man with a history of open appendectomy presented to the emergency department with a periumbilical pain that had migrated and localised to the right lower quadrant for one day. Physical examination revealed tenderness on the right lower quadrant with evidence of guarding and rebound. Laboratory investigations showed leukocytosis (15.3×109/L). A contrast-enhanced abdominal CT scan showed a 1–2cm long remnant appendicular segment with a maximum cross diameter of about 8mm located on mesenteric fatty tissue (Figure1). There were also local inflammatory changes and strands of periappendiceal fat in this region. The patient was hospitalized by General Surgery department and was treated with intravenous antibiotics to which the patient responded with decrease in general symptoms, white blood cell count and avoidance of peritonitis.

Conclusion: Appendectomy is one of the most commonly performed emergent surgical procedures. The base of the appendix can be misidentified intraoperatively if located in mesenteric tissue. Stump appendicitis is a rare but serious complication of appendectomy. Patients present with signs and symptoms of appendicitis regardless of a history of previous appendectomy. In fact, presence of an appendectomy scar does not rule out the possibility of stump appendicitis. Proper identification of the appendicular base intraoperatively and leaving the appendix stump shorter than 5mm decrease the risk of stump appendicitis. In this case, 1–2cm long inflamed appendiceal stump was treated with intravenous antibiotics and the patient was discharged with a complete recovery.

Keywords: emergency department, intravenous treatment, stump appendicitis

---

Figure 1

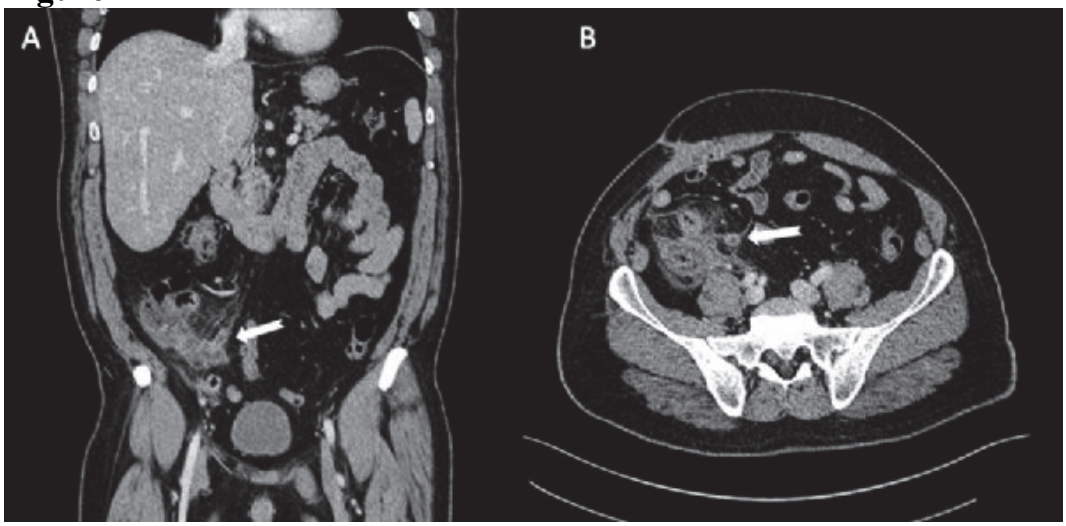

A contrast-enhanced abdominal CT scan; Arrows showing A) a 1–2cm. long remnant appendicular segment with B) a maximum cross diameter of about 8mm located on mesenteric fatty tissue (Figure1).

[P-074]

Diaphragmatic Rupture After CPR: Case Report

Yavuz Otal[1], F.güllü Ercan Haydar[1], İsmail Ufuk Yıldız[2]

[1]Ataturk Training And Research Hospital, Department of Emergency Medicine, Ankara, Turkey
[2]Yildirim Beyazit University, Emergency Department,Ankara, TURKEY

Introduction: There is a possibility of injury to the diaphragm after blunt or penetrating traumas. In this article, we present a case with pneumothorax and abdominal diaphragmatic rupture after cardiopulmonary resuscitation (CPR).

Case: A 74-year-old female patient was brought to the emergency department due to ambulance and impairment in consciousness. Overall the situation was pretty bad. TA: 90 / 64mmhg pulse: 143 / min. She had a history of Chronic Obstructive Pulmonary Disease and sequela of Stroke. The physical examination was the old sequel left side glue. The breathing sounds were rough and there was a surface breathing. During the initial evaluation, respiratory and cardiac arrest developed. CPR was applied. After a short period of time, widespread emphysema developed under the skin. After the patient was administered CPR for about 15 minutes, his heart rhythm returned to normal. Brain, thorax, abdomen computed tomography (CT) was performed. Tomography revealed free air and abdominal air free air (Figure 1). Left lung tube thoracostomy was performed and the patient was taken to the intensive care unit.

Conclusion: Many complications can occur during CPR. One of these complications is diaphragm rupture and pneumothorax. After CPR, physical examination should be repeated and complications that may be life-threatening should not be overlooked.

Keywords: Abdomen CT, diaphragmatic rupture

---

figure1.

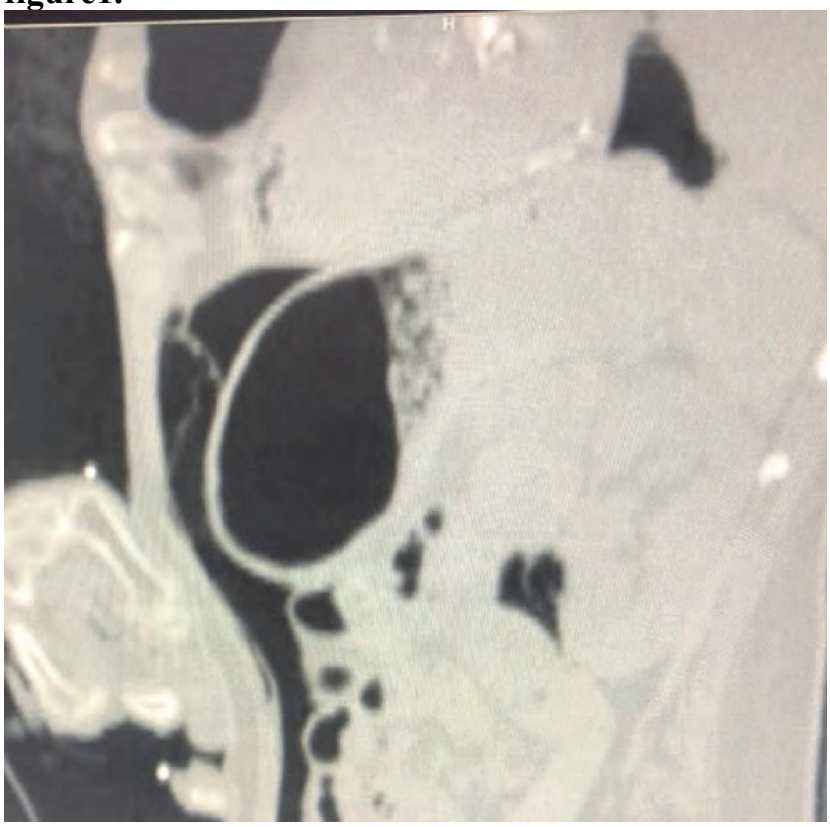

With pneumothorax, free air is visible in the abdomen and under the skin.

[P-075]

Palpable Mass in the Abdomen: Rectus Sheath Hematoma

Yeşim Eyler, Turgay Yılmaz Kılıç, Hasan İdil, Özge Dağtekin, Melis Özdemir
Department of Emergency, Tepecik Training and Research Hospital, Izmir, Turkey.

Introduction: Rectus sheath haematoma (RSH) is one of the rare causes of abdominal pain and seen mostly in women and adult patients(1). The most important risk factors are direct abdominal trauma, iatrogenic/surgery, pregnancy and anticoagulant therapy(2).

Case: A 75-year-old female patient was admitted to the emergency room with abdominal pain and palpable mass on the right upper quadrant for 10 days. The patient has a history of atrial fibrillation, for which she had been prescribed oral warfarin 5mg/day. Her blood pressure was 145/95 mm Hg, heart rate 94 bpm, respiration rate 16 breaths/min and body temperature 36.7°C. Physical examination revealed no abnormalities except right upper quadrant and epigastric tenderness and a palpable mass on the right upper quadrant. On the laboratuary findings she had a leukocyte count of 5,8 K/uL, hemoglobin level of 13.8 g/dL, platelet count of 171K/uL, and INR of 1.33. On the abdominal ultrasonography (US) examination, there was a heterogeneous hypodense lesion about 6x3.5 cm in the rectus sheath on the right upper quadrant. Further imaging studies revealed a hematoma on the abdominal wall in computerized tomography (CT) (Figure 1). She was admitted to the generel surgery ward for follow-up of the hemorrhage.

Discussion: RSH results from bleeding in between the sheath enclosing M.rectus abdominis and M.pyramidalis muscles, due to a rupture of epigastric artery or venules. US is the first imaging modality becasuse of it's high sensitivity, no radiation exposure, time and cost effectiveness(3). CT imaging is more sensitive in the evaluation of localization and size of the hematoma, and gives the opportunity for classification of the hematoma(3). This classification is guiding in the treatment approach (Table 1). In conclusion, RSH is a diagnosis that should be considered in emergency patients with abdominal pain, especially the elderly women who are on anticoagulants should be suspected.

Keywords: Abdominal pain, rectus sheath haematoma

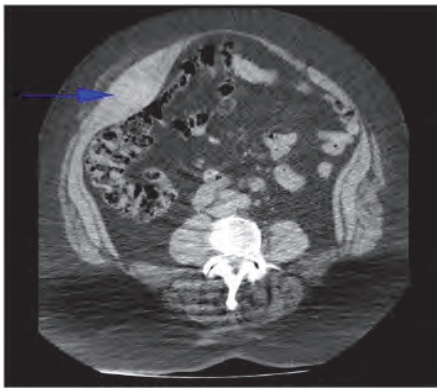

Figure 1.

CT view of rectus hematoma on the right upper abdomen

Table 1.

Type	Anatomic spread	Anatomic spread	Management
1	Intramuscular, one-sided, not dissecting fascial planes	No decrease in hemoglobin level	Serious decrease in the hemoglobin level and/or hemodynamic instability
2	Uni or bilateral, dissecting along the transversal fascial plane	Hemoglobin may decrease	Short term hospitalization, transfusion may not be needed
3	Bilateral, can dissect fascial planes, into the peritoneum and prevesical space	Serious decrease in the hemoglobin level and/or hemodynamic instability	Long term hospitalization, blood transfusion and surgical intervention may be needed

[P-076]

Aortic Dissection with Leg Pain

Yavuz Otal[1], Neslihan Özkök Koz[1], F.güllü Ercan Haydar[1], Murat Genç[2]

[1]Ataturk Training And Research Hospital, Department of Emergency Medicine, Ankara, Turkey
[2]Yildirim Beyazit University, Emergency Department,Ankara, TURKEY

Introduction: Aortic dissection usually presents with sudden onset, anterior or interscapular chest pain. Symptoms are due to obstruction-related obstruction or malperfusion syndrome due to flap. We present a case of aortic dissection with right leg pain and weakness.

Case: A 34-year-old male patient was admitted to the emergency department with a complaint of right leg pain and weakness for 2 hours. Her past medical history was absent. TA: 84/67 pulse: 143 / min. On physical examination, peripheral pulses could not be obtained from the right femoral region. His electrocardiography was also normal. Abdominal and thorax CT revealed dissection (Figure 1). She was referred to the intensive care unit after the end of the treatment.

Conclusion: Aortic dissection has serious mortality and early diagnosis and intervention is important. In emergency services, physical examination and imaging should be completed quickly in early diagnosis.

Keywords: Leg pain, dissection

Image1

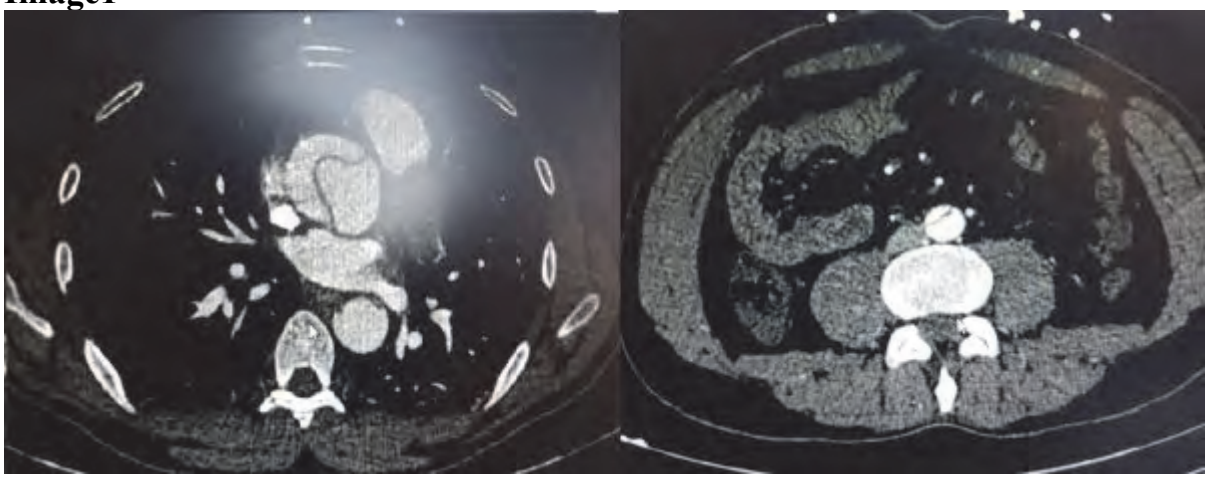

Dissection is In the left aorta and abdominal aorta

[P-077]

Foreign Body in Esophagus: Perforation?

Yavuz Otal, Neslihan Özkök Koz, F.güllü Ercan Haydar
Ataturk Training And Research Hospital, Department of Emergency Medicine, Ankara, Turkey

Introduction: Tearing and rupture in the esophagus may be due to some endoscopic procedures, traumas such as alcohol use. After the meal, we present a case where the foreign body ruptured esophagus.

Case: A 70-year-old woman was admitted to the emergency department with vomiting. Her history was unremarkable. TA: 118/73 pulse: 76 / min. On physical examination, there were no features except for throat and chest pain. The lung X-ray was normal. Blood tests were within normal limits. Endoscopy was planned as the symptoms began after the meal. At the endoscopy, the esophagus was observed the food in the lower part. Didn't remove foreign body. He was fraught. Her thorax CT and thorax CT were performed. Thorax CT showed esophagus dilated and air fluid levels (Figure 1). The patient was then taken to intensive care

Conclusion: Foreign bodies in the esophagus can lead to rupture. Endoscopy should be considered in the early period and treated with surgical intervention.

Keywords: Esophageal rupture, foreign body

---

figure1.

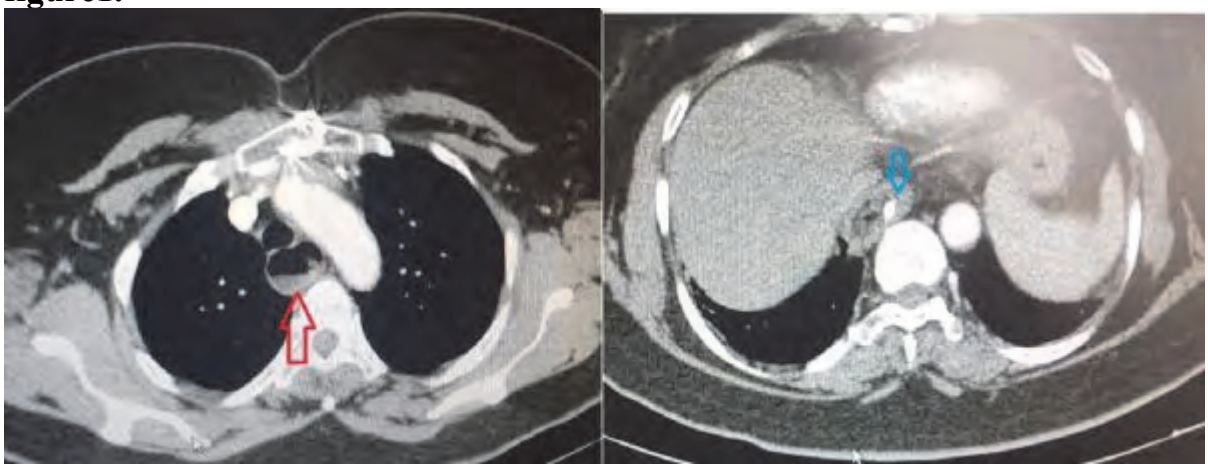

With the red arrow on the left, the air-fluid level in the esophagus and the blue arrow on the right with the foreign body are seen

[P-078]

SLE Patient And Abdomen Multiple Abscess

Fgüllü Ercan Haydar, Yavuz Otal, Neslihan Özkök Koz, Fatih Ahmet Kahraman
Ataturk Training And Research Hospital, Department of Emergency Medicine, Ankara, Turkey

Introduction: Immunupressive patients are susceptible to infections. Immunupressive patients should be examined for infections. In this report, we present a case of multiple abdominal abscesses with SLE who received immunosuppressive therapy.

Case: A 60-year-old woman was admitted to our emergency department with the diagnosis of renal failure due to chills, decreased urine and general condition. He had a history of SLE (systemic lupus erythematosus) and epilepsy. Prednisolone and hydroxychloroquine Sulfate (plaquenil) were using Levetiracetam (keppra) drugs. She had a urinary catheter for 4 years related to SLE. She had reported having frequent UTI and nephrolithiasis.
The general situation was clear. The physical examination revealed a widespread sensitivity in the left upper and middle quadrants. Left CVAH was positive. TA: 98/65 pulse: 98 / min. Respiration rate was 22 / min, fever: 37.4 C. WBC: 24100 K / d / L, Hb: 6.8 g / dl, BUN: 73 mg / dl (10-48) Creatinine: 1.8 (1.2 <) k: 4.2 mmol / L (3, 5-5,1), albumin: 2.0 gr / dl (3,5-5,2), There were signs of infection in the whole urine and mild metabolic acidosis was present and the other test results were normal.
Ultrasonography revealed a heterogeneous 19 cm diameter borderless borderless spleen. The abdominal CT scan was performed. In the left kidney hilus and the pararenal area, the large size of the transverse mesocolon, which has a size of 20 cm, is followed by a large size of 15 cm. Minimal free fluid is seen in the pelvis and between the bowel loops (Figure 1). Brain CT was normal. He was admitted to the follow-up service.

Conclusion: Immune suppressive patients are susceptible to infections. In these cases, intraabdominal abscesses should be remembered when investigating foci that may be a source of infection.

Keywords: Abscesses, systemic lupus erythematosus

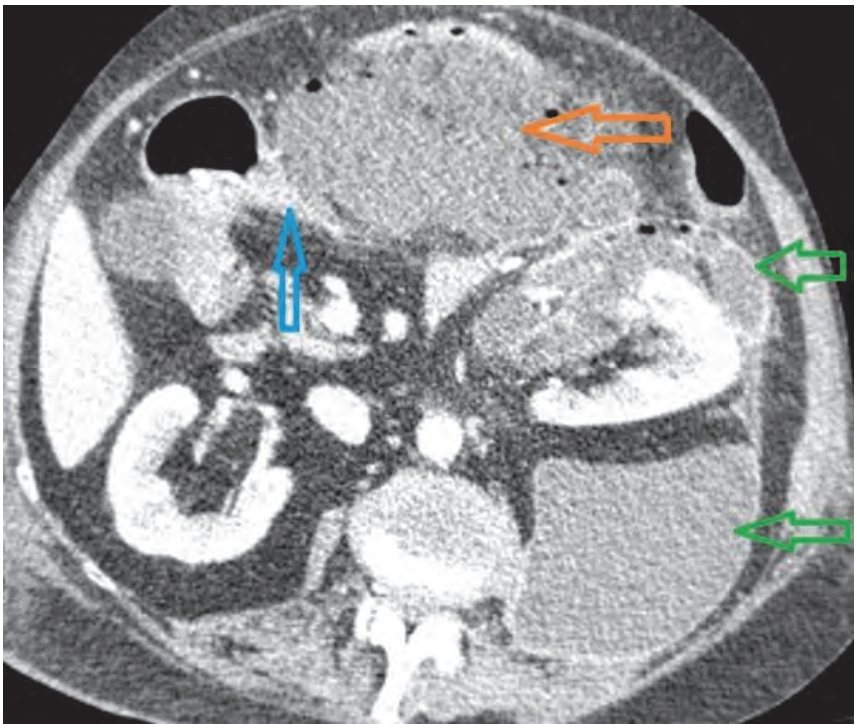

figure1.

The blue arrow shows the abscess, including the stomach, the orange arrow, the transverse mesocolon, and the green arrows, the left kidney hilus associated with the gerato facet.

[P-080]

Small Intestine Perforation Due to Blunt Abdominal Trauma Made By A Cow

Mehmet Zeki Buldanlı[1], Erdem Haytaç[2], İsmail Erkan Aydın[2]

[1]Department of General Surgery, Çankırı State Hospital, Çankırı, Turkey
[2]Emergency Department, Çankırı State Hospital, Çankırı, Turkey

Introduction A small intestine perforation due to blunt abdominal trauma (BAT) is rare, and the exact mechanism is unknown. Various pathophysiological mechanisms (deceleration, crushing, and rupture phenomena) are responsible for small bowel perforations following BAT. Patients with such injuries need to be followed closely with repeated physical examinations to detect any signs of peritonitis, and if necessary with abdominal computed tomography scan.

Case Presentation A 65-year-old male patient presented with blunt abdominal trauma made by a cow to our emergency department. He has no history of chronic diseases or drug use. His vital signs were heart rate: 80/min, blood pressure: 160/90 mmHg, respiratory rate: 12/min, O2 saturation: 93 %. On the patient's physical examination, there was pain and tenderness on the all quadrant of abdomen. There was no guarding and rebound tenderness. There was also bilateral inguinal hernia on abdominal examination. In his laboratory findings, white blood cell (WBC): 6,06 k/uL, first hemoglobin: 9,6 g/dL, control (1 hour later) hemoglobin: 9,4 g/dL. The other laboratory findings were normal. Intra-abdominal free fluid was detected on his abdominal ultrasonography. Intra-abdominal free fluid and perforation of small intestine were detected on contrast-enhanced abdominal computed tomography scan. The patient undergoes surgery by a general surgeon. The patient was admitted to intensive care unit after urgent surgical intervention. His vital signs were normal after the surgery and he was transferred to general surgery department on the first day of intensive care follow-up. No complication and hemorrhage was detected on his follow-up. The patient was pain free during the 5-day observation period and was discharged home.

Conclusion Small bowel injury is a potentially life-threatening complication of BAT and can cause severe hemorrhage and/or sepsis. Early diagnosis and treatment of small bowel perforation in the emergency department is very important for mortality and morbidity.

Keywords: Small intestine perforation, blunt abdominal trauma

[P-081]

An Uncommon Rectal Foreign Body: Nail File

Şeref Kerem Çorbacıoğlu, Emine Emektar, Seda Dağar, Mehmet Veysel Çorbacıoğlu, Hüseyin Uzunosmanoğlu, Yavuz Katırcı, Yunsur Çevik

Department of Emergency Medicine, Kecioren Training and Research Hospital, Ankara, Turkey

Introduction: Foreign bodies in rectum are commonly confronted in the emergency department (ED). Though several reasons of these foreign bodies have been reported in the literature, most reported reasons are accidentally and sexually purposes. In this case report, we will present a different reason for foreign body in the rectum.

Case: A 65-year old male presented to the ED with rectal pain. According to anamnesis taken from himself, it revealed that he has had anal purities and as an interest habit, he has scratched his rectum with nail file for a long time. Before this admission, while he was scratching his anus, he put the nail file into his anus accidentally. On admission, he had normal vital signs and normal physical examination. Only on rectal examination, it was found that hard, sharp-edged object in rectum. On abdomen X-ray, it was revealed opacity belong to foreign body. On abdomen computed tomography, nearly 25-cm nail file was revealed without perforation of hollow viscous. After general surgery consultation, colonoscopy was performed, and the nail file was removed without any complication. During the follow-up period, no complication was developed, and patient was discharged after one-day.

Conclusion: The most important complication of foreign bodies in rectum is perforation. Perforation can be evaluated with colonoscopy and advanced imaging methods such as computed tomography. At the same time, colonoscopy is an alternative therapy method for removal of foreign body. It also saves the patient from undergoing to surgery. It is important to consult and follow-up these patients after the procedure for unnoticed complications.

Keywords: Rectal foreign body, nail file, emergency department

[P-082]

Left-Sided Appendicitis in A Patient with Situs Inversus Totalis

Pakize Gözde Gök[1], Engin Özakın[1], Betul Tiryaki Baştuğ[2], Evvah Karakılıç[1], Kübra Parbucu[1]

[1]Eskişehir Osmangazi University, Faculty of Medicine, Emergency Department
[2]Eskişehir Osmangazi Üniversitesi Tıp Fakültesi, Radiology Department

Introduction: Situs inversus totalis (SIT) is a rare genetic anomaly in which the thoracic and abdominal organs are transposed. In SİT, appendicitis symptoms will be atypical, this may lead to delay in diagnosis and complications Here we report a case of left sided appendicitis with SIT.

Case: A 21-year-old female patient was admitted to the emergency department with abdominal pain. The diffuse abdominal pain had started a few hours before the patient admission and then localized to the left lower quadrant. She also had nausea and vomiting. There was no additional disease in the history. On physical examination her vital signs were normal and no additional pathology was found except the left lower quadrant tenderness. In laboratory, leukocyte value was 12.0x109/L. In the follow-up, abdominal ultrasonography (USG) was requested after the complaints did not regress. USG revealed bilateral polycystic ovary-compatible appearance. After detection of dextrocardia in the standing abdominal radiograph, abdomen computed tomography (CT) was performed; situs inversus totalis was detected and a dilated appendix (maximal diameter: 8 mm) was found in the left lower quadrant. Laparoscopic appendectomy was performed with the initial diagnosis of acute left appendicitis. Acute appendicitis was confirmed in the pathologic specimen taken from the appendectomy material. The patient was discharged by achieving her clinical improvement without any additional complaint after surgery.

Result: SIT is a congenital positional anomaly in which the abdominal internal organs develop in the wrong position. SIT is an autosomal recessive congenital defect and the incidence in the general population is only 0.001 to 0.01%. It should be kept in mind that an atypical appendicitis may be present in the patients who applied to the emergency department especially with left lower quadrant pain and the diagnosis should be supported by necessary radiological imaging.

Keywords: Appendicitis, situs inversus totalis

Left sided appendicitis

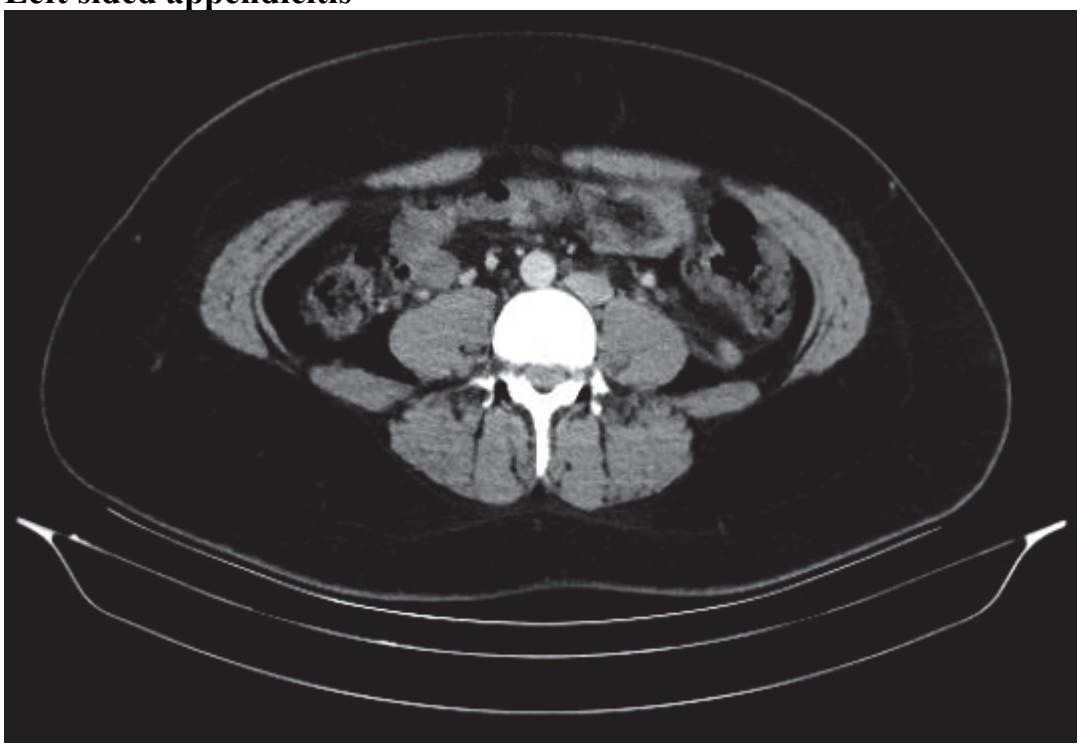

[P-083]

Brain Abscess as A Complication Of Acute Otitis Media

Büşra Bektaş, Aziz Vatan, Özgür Karcıoğlu
İstanbul training and research hospital, emergency department, İstanbul

Acute otitis media (AOM) is one of the most common infections that warrants treatment with antibiotics. AOM is mostly treated by antibiotics but complications develop in some patients despite proper use of antibiotics. In this report we examine a patient with brain abscess in spite of treatment with antibiotics against AOM.
A woman in her forty-three was admitted to emergency department with the chief complaint of aphasia and impaired consciousness which had started one hour ago. She had a history of hypertension. She was diagnosed with AOM and antibiotic treatment was started (amoxicillin and clavulanic acid 2gr/d) 2 days ago.
The patient's Glasgow Coma Scale was E3M5V3 and vital signs were as follows: blood pressure: 135/75 mmHg, pulse rate: 102 bpm, sPO2:98, fever: 37.5 °C. Her ECG revealed sinus tachycardia, without any sign of ischemia.
Findings on physical examination included a normal oropharynx, hyperemic external auditory canal and erythematous tympanic membrane. She had normal respiratory sounds, no rales or rhonchi, normal S1-S2, no heart murmur, no neck stiffness, no guarding or rebound tenderness in abdomen.
The patient's laboratory work-up were listed as glucose: 115 mg/dL, Na+: 136 mmol/L, K+: 3.9 mmol/L, Cl-: 102 mmol/L, Creatinine: 0.73 mg/dL, Urea: 35.3 mg/dL WBC: 11.260 /µL, Hbg: 10 gr/dL Hct: 29%, Plt: 443.000 /mm3, INR:1.1, urine test: normal and PA chest x-ray was within normal limits.
An abscess of 5*5 cm3 was visualised in frontal lobe on brain CT. She was operated on emergently and was administered antibiotics (meropenem 6 gr/d, vancomycin 2 gr/d and metronidazole 2 gr/d).
AOM can be associated with certain complications such as brain abscess even patients are already on antibiotic treatment. Emergency physicians should keep these complications in mind when treating these patients with AOM.

Keywords: Acute otitis media, brain abscess, emergency department

---

Resim 1A - 1B

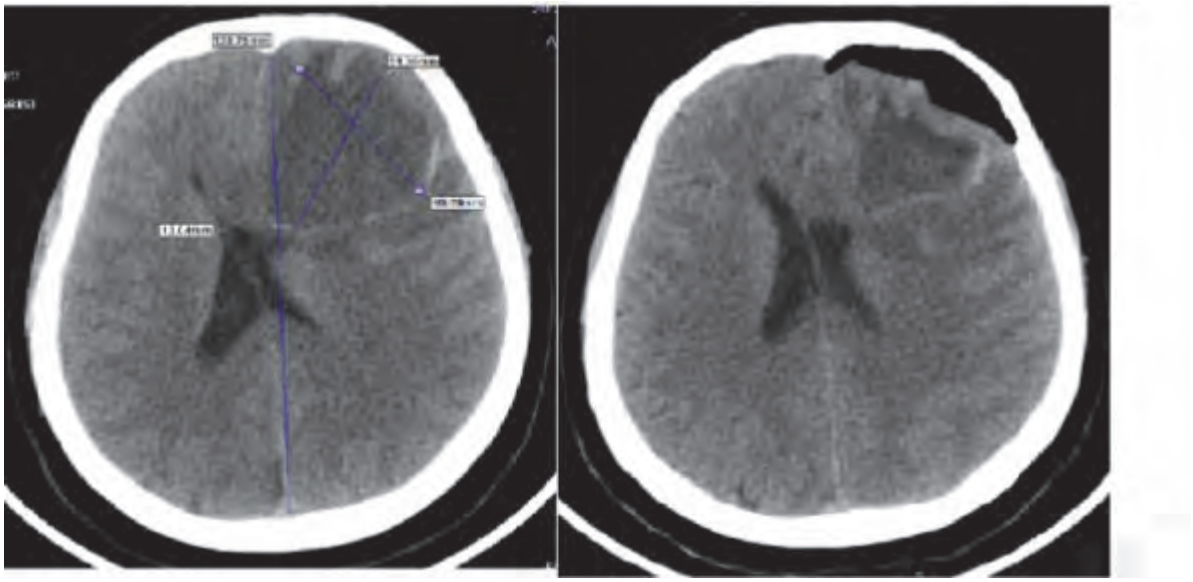

CT scan before and after operation

[P-084]

Acute Appendicitis: A Rare Appendix

Ayşenur Gür, Yunus Emre Dündar, Meltem Akkaş, Nalan Metin Aksu
The Department of Emergency Medicine, Faculty of Medicine, Hacettepe University, Sıhhiye, Ankara

Introduction: Appendicitis is caused by luminal obstruction of the appendix by a fecalith, lymphatic tissue, gallstone, tumor or parasites. Continued secretion from the mucosa results increased intraluminal pressure and appendicial vascular insufficiency. These cause bacterial proliferation and inflamation.
We report a case of acute appendicitis with a rare appendix.

Case: A 27-year-old female, has gastritis with no medication, presented to the emergency department with a right flank pain and nausea with no vomiting. The pain started aproximately 13 hours ago in whole stomach, then it migrates to the right flank.
On clinical examination she was afebrile and hemodynamically stable. She had tenderness and also defancy on the right flank by the palpation. Wbc:12,9x103µl.
There wasn't any sign of acute appendicitis or urİnary patology on the USG. Then we performed an abdominal CT with oral and IV contrast to be able to establish the diagnose. The CT reported as "The appendix leads from the retroceacal to the subhepatic area. Its diameter is 7 mm on the larger side. The dansity increases in periappendicial fatty tissue. Signs correlate with acute appendicitis."
The patient was consulted with general surgery for the treatment.

Conclusion: The length and position of the appendix can vary. The base of appendix is connected to the cecum, but its head can be placed in different situations. It may be retrocaecal (28%-68%), pelvic (27%-53%), paracaecal and paracolic, anterior or pre-ileal (1%), post-ileal, within a hernial sac (2%), or the caecum itself may lie in the subhepatic position because of the arrest of its descent (4%). Very rarely, the appendix may be in left upper or lower quadrant of the abdomen (0.1% each) as a result of malrotation of the mid-gut.
The appendix position can vary; so we think it difference positions at differantial diagnoses with other disorders

Keywords: Appendicitis, appendix

Appendix-1

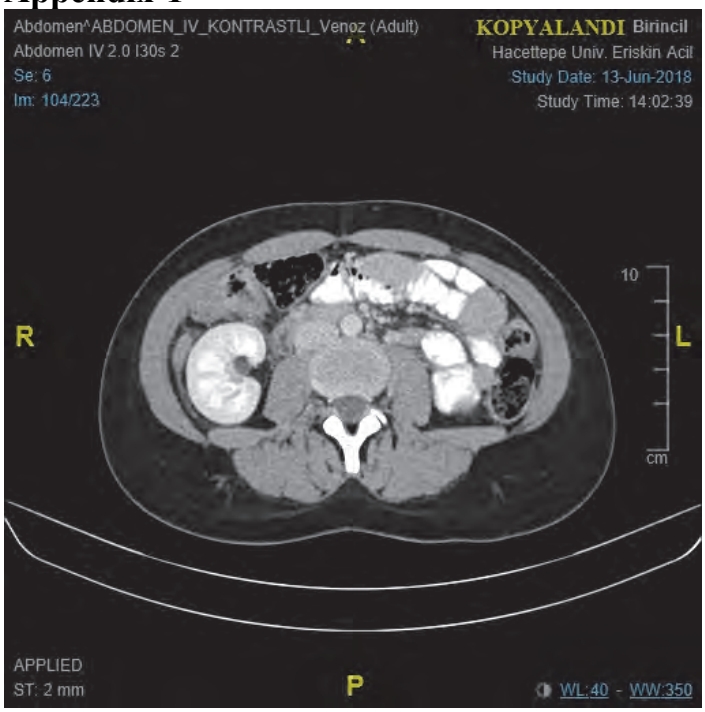

[P-085]

A Rare Case: Pott's Puffy Tumor Associated with Trauma

İlker Şallı, Sefer Özgür, Ersin Aksay
Dokuz Eylul University Hospital Emergency Department

Pott's Puffy Tumor is a rare complication that is seen after frontal sinusitis or trauma, and it's considered as a surgical emergency. Pott Puffy Tumor is characterized by development of osteomyelitis and subperiostal abcess. Patients often present fluctuant, tender, erythematous swelling of the scalp. If there is any clinical suspicion, imaging studies(CT or MRI) are necessary. Appropriate antibiotic therapy with concomitant surgical intervention offers more promising results than applying either method alone. In this case report, we present a male patient with Pott's Puffy Tumor who had frontal trauma 7 days ago.

52 years old male patient applied to our clinic with headache, sweling scalp, nausea. He had no sinusitis history before and he said that his scalp started to swell after he hit his head on the bed 7 days ago. During physical examination the lesion was observed in the frontal region with a subcutaneous collection of fluctuations in plaque, which was consistent with lobule abse formation in the hyperemic site. We took blood samples, applied CT scan and consulted the patient to ENT. Pottus puffy tumor, a complication requiring urgent surgery, is generally a form of untreated frontal sinusitis with osteomyelitis and subperiostal abscess formation on the anterior wall of the frontal sinus. Since the frontal sinus frontal wall is thinner than the posterior wall, it is more prone to abscess formation. Typical clinical findings include headache, forehead or periorbital swelling, purulent nasal discharge, fever, and vomiting. In the first years of life, osteomyelitis secondary to sinusitis develops frequently in the maxilla, whereas in older children and adolescents, it develops frequently in the frontal bone. There may be life-threatening complications in case of delay in the diagnosis of Pott's Puffy tumor and/or failure of appropriate antibiotic and surgical treatments.

Keywords: Pott's, Puffy, Tumor

---

image 1

[P-086]

Acute Arterial Occlusions Due to Congestive Heart Failure

Eylül Destina Fırat, Meltem Songür Kodik, Murat Ersel
Department of Emergency, Ege University, Izmir

Introduction: Acute arterial embolisms are commonly originated from heart. Rheumatic cardiac diseases, ischemic heart diseases are commonly source of acute arterial embolisms. Other rare reasons for embolism are atrial fibrillation,congestive heart failure, cardiomyopathies and mixomas. In this case, we present a patient with pulmoner embolism, cerebellar ischemia and acute leg ischemia due to congestive heart failure

Case: 83-year-old female patient with history of congestive heart failure, admitted to emergency room with pallor and cold feeling in her legs from 36 hours and 8 hours of consciousness.
Her vitals were 164/82 mmHG blood pressure, 120 tachycardia with sinus rhythm, 37.7 Celsius degree fever on arrival.
In her physical examination, her Glasgow coma scale was 3-6-4, no lateralizing deficits. Her bilateral lower extremity was siyanotic and had all signs of ischemia in her legs. Bilateral arteria dorsalis pedis were not palpabl.
In her bed-side cardiac sonography, right ventricule was dilated. Cranial computed tomography revealed that acute cerebellar ischemia,thorax computed tomography shown massive thromboembolism in the pulmonary arteries. Her lower extremity angio computed tomography shown that the occlusion of femoral artery.
The patient was consulted to neurology, cardiovascular surgery, chest diseases. Enoxaparin sodium was started subcutaneously. Patient was admitted to the intensive care unit. Her right lower extremity anterior tibialis artery thrombosis was operated by cardiovascular surgery and performed embolectomy.

Conclusion: Cardiac causes are one of the leading causes of acute arterial occlusion and are also one of the major causes of mortality. In this case, multiple embolism developed on the basis of congestive heart failure. The biggest challenge in the management of these patients is multiple organ dysfunction due to multiple embolism. In our case, the arterial occlusions presented with symptoms in the lower extremities first, but neurological and respiratory symptoms disrupted the main flow scheme of the patient treatment.

Keywords: Acute arterial occlusion, heart failure

[P-087]

An Usual Foreign Body Ingestion at Dentistry

Çağdaş Yıldırım[1], Abdullah Emre Yurttutan[1], Selahattin Gürü[2], Fatih Tanriverdi[1], Şervan Gökhan[1]

[1]Ankara Yıldırım Beyazıt University, School of Medicine, Department of Emergency Medicine, Ankara, Turkey
[2]Ankara Ataturk and Training Research Hospital, Department of Emergency Medicine,Ankara,Turkey

Introduction: Considering a single tooth in dentistry, the elaborate interventions have led to the use of relatively smaller pieces of apparatus more commonly. This article presents a patient, who ingested a root canal rasp during a filling procedure.

Case Presentation: A 31-year-old female patient, presenting to a dentist for treatment, ingested a root canal rasp due to an untoward movement during the intervention. The patient presented to the clinic in the first hour after the incident without having any active complaints. The physical examination of the patient was non-specific. The vital signs of the patient were stable and no current diseases were present in the medical history. The patient was admitted to the clinic to be followed-up. The posteroanterior erect abdominal radiograph showed the ingested foreign body in the stomach (Figure 1). The patient was mobilised. An abdominal tomography showed the foreign body in the fundus of the stomach. Because the ingested foreign body, that is the root canal rasp, had penetrating features, a consultation from the general surgery department was obtained but no interventions were scheduled for the patient. The gastroenterology department was consulted for endoscopic interventions. However, the root canal rasp was not observed in the stomach during the endoscopy procedure. A series of direct abdominal radiograms at the standing position showed that the foreign body was proceeding in the intestinal system. The patient was informed of the potential emergencies and discharged from the clinic.

Conclusion: The patients should be closely followed-up considering the features of the ingested foreign body. Secondly, the option of a surgical intervention should be assessed due to a potential risk of accidental perforation in the gastrointestinal system. At discharge from the hospital, the patients should be informed of the potential emergencies.

Keywords: Dentistry, foreign body, endoscopy

Figure 1

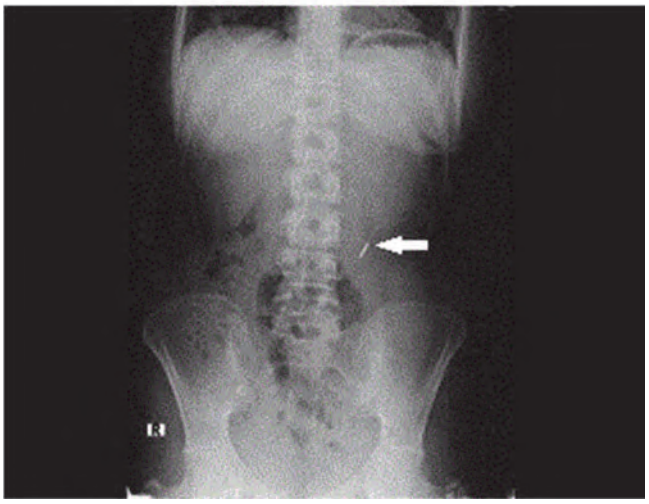

[P-088]

A Rare Cooccurance: Vena Cava Inferior Thrombosis and Intraabdominal Hematoma

Çağdaş Yıldırım[1], Nurullah İshak Işık[1], Güllü Ercan Haydar[2], Cahit Teke[1], Ayhan Özhasenekler[1]

[1]Ankara Yıldırım Beyazıt University, School of Medicine, Department of Emergency Medicine, Ankara, Turkey
[2]Ankara Ataturk and Training Research Hospital, Department of Emergency Medicine,Ankara,Turkey

Deep vein thrombosis (DVT) is a subtype of venous thromboembolism. Immobilization, major surgery, obesity, pregnancy, trauma, oral contraceptive medications, malignancy, age >65 years are risk factors. Most DVT patients has subtle clinic.Pain, swelling, edema may present at lower extremities. DVT is treated with anticoagulants.

Case: 65-year-old female patient admitted to emergency department with sudden redness and echimosis at her belly, and swelling rapidly increased ather left leg. Her physical examination revealed that 15x10 cm periumblical echimosis and diameter increasement at her left leg. She had tenderness at all of abdominal quadrants. Her blood pressure was 100/70 mmHg, heart rate was 90 beat/minute, respiratory rate was 16 breaths/minute. Enoxaparin was prescribed to patient one weeks ago for deep vein thrombosis (At her left popliteal vein). Contrast enhanced computed tomography (CT) was obtained. CT showed thrombosis in vena cava inferior and also there was 128x66 mm hematoma at left paravesical area (Figure 1). She was admitted to cardiovascular surgery clinic. Hematoma was aspirated and vena cava inferior filter was applied to patient.

Conclusion: Physicians should kept in mind that LMWH therapy could grow thrombosis also this medication cause hematomas as a complication.

Keywords: Thrombosis, hematoma, heparine

Figure 1

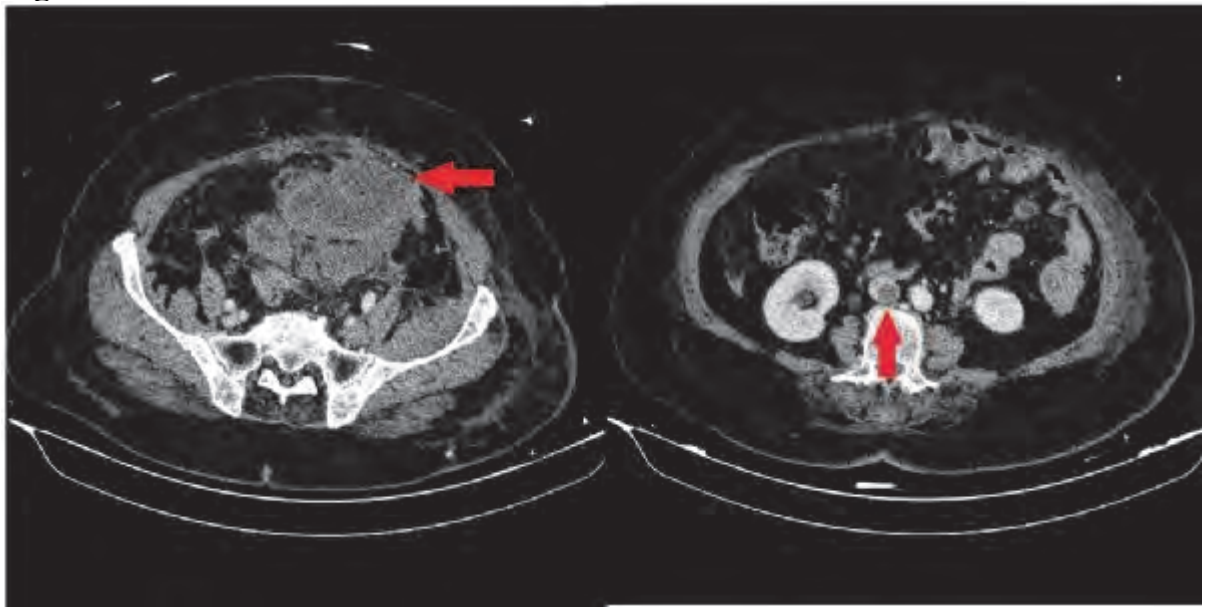

[P-090]

A Rare Cause of Acute Renal Failure: Inguinal Hernia

Kübra Selçok, Mehmet Ünaldı, Serkan Yılmaz

Emergency Department, Health Sciences University Derince Training and Research Hospital, Kocaeli, Turkey

Introduction: Acute renal failure (ARF) is a syndrome characterized by a rapid decline in glomerular filtration. Postrenal ARF is usually secondary to obstruction. Ileus causes prerenal ARF, which migrates into voids with loss of fluid. We present to a case of postrenal ARF caused compression of the bladder with a sheath of the intestinal ans which is distended due to ileus.

Case Presentation: A 65-year-old male patient who had diabetes mellitus and hypertension was admitted to the ED with complaints of 3-day urine output reduction and constipation. The patient, who had swelling in her pubic area for one month, had severe abdominal pain, nausea and vomiting started in the morning. The most recent gas and defecation discharge of the patient was 3-4days ago and he had a widespread abdominal pain starting from periumblical area. He had complained of decreased urine output during 3-4 days and vomiting 7-times since the morning. On physical examination, skin was pale, turgor tone was decreased. Abdominal examination revealed abdominal hernia in the right inguinal region, no strangulation finding. There were abdominal distention, diminished abdominal and widespread sensitivity. Other system examinations were normal. Laboratory findings showed Urea:249, Creatine:8,14, Sodium:130, Potassium:4,9, BUN:116. Urine output was 50cc/hour in follow-up. After NG, 2000cc fluid appeared in the fecalitic view from the nasogastric tube of the patient. Abdominal CT: distension in ileojejunal segments and right inguinal hernia and intestinal segments in hernia and, protrusion of mesenteric fatty tissue to right upper bladder superolateral wall (ileus secondary to inguinal hernia).The caval calibration on CT was measured 5,7%. After practised hemodialysis he was operated by general surgery.

Result: The prerenal ARF due to the ileus chart can be seen frequently in the emergency department. The development of postrenal ARF cause of the pressure of the ileus may be seen uncommon as in this case.

Keywords: Acute renal failure, ileus, inguinal hernia

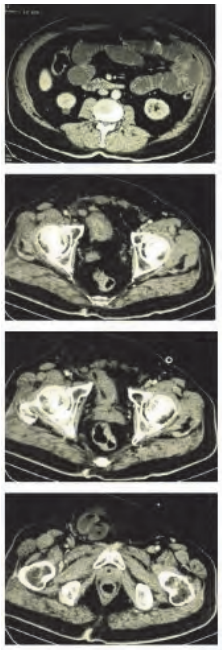

Abdominal CT imaging showed right inguinal hernia and protrusion of right upper bladder wall

[P-091]

A Rare Cause of Rhabdomyolysis: Leriche Syndrome

Semiha Aksoy, Mehmet Ünaldı, Aylin Erkek, Serkan Yılmaz

Emergency Department, Health Sciences University Derince Training and Research Hospital, Kocaeli, Turkey

Introduction: Leriche syndrome,has high mortality and morbidity is often thrombotic occlusion of renal artery distalis in the aorta.Symptomes are usually claudication, muscular atrophy, pulselessness and impotence.In this study we present to case of rhabdomyolysis due to ischemia caused by Leriche syndrome,rarely seen.

Case: A 55-year-old female patient was presented to the emergency department with complaints of increased leg pain,coldness and paleness on both legs. Physical examination revealed coldness, paleness,pulselessness and motor movement loss on both right and left leg. Vital signs were fever:36,2°C,tension:130/70 mm-Hg, beat:90/minute and respiratory rate: 22/minute.The appearance of urine was dark color.Laboratory tests showed Creatinin:1,55 mg/dl, ALT:506 U/L, AST:2288 U/L, LDH:3713U/L, GGT:91U/L, K+:6,2 mEq/L and myoglobin>>1000 ng/mL. Arterial doppler ultrasonography of lower extremities found lumen-filled thrombus from the intrarenal level in the abdominal aorta. Abdominal CT angiography showed thrombus extending into the iliac arteries starting from the renal artery level.She was diagnosed rhabdomyolysis caused by Leriche syndrome and multibl organ failure and interned to Intensive Care Unit.

Conclusion: Although arterial occlusion-induced ischemia has been shown to be a rare cause of rhabdomyolysis, it has been seen in this case. In a patient with leg pain, discussion of claudication, evaluation of extremity temperature and examination of peripheral pulses are necessary to avoid skipping this rare syndrome.In late diagnosed cases, multiorgan failure can develop due to ischemia.

Keywords: Leriche syndrome, myoglobin, rhabdomyolysis

[P-092]

Lumbalgia is considerable: Spinal epidural abcess

Yavuz Birinci, Mehmet Ünaldı, Onur Karakayalı, Aylin Erkek, Bora Kaya, Serkan Yılmaz

Emergency Department, Health Sciences University Derince Training and Research Hospital, Kocaeli, Turkey

Introduction: Infections of the spinal column is a very broad topic and includes those diseases that arise spontaneously and those that are secondary to some inciting event. True infections are uncommon, particularly in the industrialized countries of the world. We present to a case of spinal epidural abscess in a male with low back pain.

Case: A 55-year-old male patient presented to the emergency department(ED)with lumbalgia. In history he had Chronic Renal Failure,type 2 Diabetes Mellitus,hypotyroidi and obesity. His complaint is available for 1-month but increased at last 10 days. He had admitted to emergency service for same distress several times but this time he complained weakness on legs and difficulty walking. Physical examination revealed loss of strength(4/5)and hypoesthesia at both lower extremities.Vital signs were blood pressure:100/60 mm-Hg, beat:90/min, fever:36,6 oC.Abnormal laboratory results were WBC:14600, CRP:112,9.Though analgesics were given he had sustained severe pain.Contrast-enhanced magnetic resonance imaging (MRI) showed extending from T11-L2 epidural abcess imaging, involvement in paravertebral muscles and discitis.After consultation he was taken to operating room by neurosurgens.

Conclusion: The symptoms vary with the etiological factor but the back pain and low back pain without a history of trauma are the main symptoms in almost all patients. There is often a delay in the diagnosis because of the subtle presentation, the failure to appreciate unrelenting pain, and the absence of systemic signs such as temperature elevation. Direct radiographs often show no abnormalities early in the course of the illness. When the diagnosis is uncertain, MRI seems to be the most reliable early confirmatory test as in this case.

Keywords: Abscess, lumbalgia, spinal

[P-093]

Indirect traumatic optic neurophaty after head trauma

Rezan Karaali Tahtacı

Emergency Department,Katip Çelebi University Atatürk Training and Research Hospital, İzmir,Turkey

Introduction: Traumatic optic neuropathy (TON) is a rare but serious complication of craniofacial trauma with visual impairment. It is seen in 0.5-5% of patients with head trauma. Clinical presentation is diagnosed by positive afferent pupillary defect, color vision defect, presence of visual field defects.

Case report: a 31-year-old male patient was admitted to our emergency department with visual loss in the left eye, beginning the last two hours after head trauma the day before. Glaskow coma scale was 15. He had ecchymosis and tenderness around the left eye, hemorrhage in the sclera and diffuse edema in the zygoma. Upper visual field loss was found in left eye in visual field examination. The indirect light reflex in the damaged eye was more pronounced than the direct light reflex. The patient was evaluated by computed tomography. No pathological findings were found in the skull and brain. In orbita CT, focal fracture was observed in lateral wall of left maxillary sinus, hemorrhagic material in left maxilla and ethmoid sinus. Focal irregularities were present in the medial wall of the left orbit. The patient was evaluated by plastic surgery, otorhinolaryngology and ophthalmology clinics. The patient was admitted to the ophthalmology service with the diagnosis of TON. Oral corticosteroid treatment was started. After 5 days of steroid treatment, blurred vision was increased. The patient underwent endoscopic endonasal optic nerve decompression surgery. The patient was discharged on the 10th day.

Conclusion: Direct mechanism of TON occurs with interrupture or rupture of the optic nerve which has a poor prognosis. Indirect mechanism of TON is due to the edema that occurs after injury. Steroid and decompression surgery is recommended for treatment. The main challenge in TON is to diagnose. Often skipped due to the presence of more serious life-threatening injuries to patients with head trauma.

Keywords: Emergency depeartment, head trauma, traumatic optic neurophaty

---

focal fracture on maxillary sinus lateral wall in orbita CT

optic nerve compression by broken bone fragment is one of the causes of indirect optic neuropathy

[P-099]

Diverticulitis as a Cause of Abdominal Pain

Fgüllü Ercan Haydar[1], Yavuz Otal[1], Fatih Ahmet Kahraman[1], Selahattin Gürü[1], Şervan Gökhan[2]

[1]Ataturk Training And Research Hospital, Department of Emergency Medicine, Ankara, Turkey
[2]Yildirim Beyazit University, Emergency Department,Ankara, TURKEY

Introduction: Patients with abdominal pain also have diverticulitis in the differential diagnosis. It is most commonly seen in the sigmoit and then in the descending colon. We present a case of diverticulitis with abdominal pain in the left lower quadrant and clinical and radiological findings are typical.

Case: A 53-year-old female patient was admitted to the emergency department with abdominal pain. Her medical history revealed multiple diverticula.. The patient's general condition was good and physical examination revealed tenderness and suprapubic tenderness in the left lower quadrant. Localized defender and rebaund were present. ADBG is normal. Other system examinations were normal. TA: 124/72 mm / hg pulse: 76 / min. Blood tests were performed and all abdomen USG was performed as noninvasive examination. WBC: 7200 K / 00L. His biochemical values were normal. At the 5 cm distal to USG umbilical artery, 9 mm thickening was observed in the intestinal wall at the rectosigmoid colon level. Abdomen CT with IV-contrast was performed after this report. In the report, diverticula are observed in Sigmoit colon and descending colon loops. Sigmoit colon edema and wall thickness increase. The microabsor focus is observed in the Sigmoit column. The results were secondary to diverticulitis. In the pelvic area there is a free liquid with a depth of 2 cm (Figure 1).

Conclusion: Diverticulitis is also present in patients with abdominal pain. Clinical and radiological diagnosis of diverticulitis is important in the differential diagnosis of acute abdomen.

Keywords: Abdominal pain, diverticulitis

Figure1.

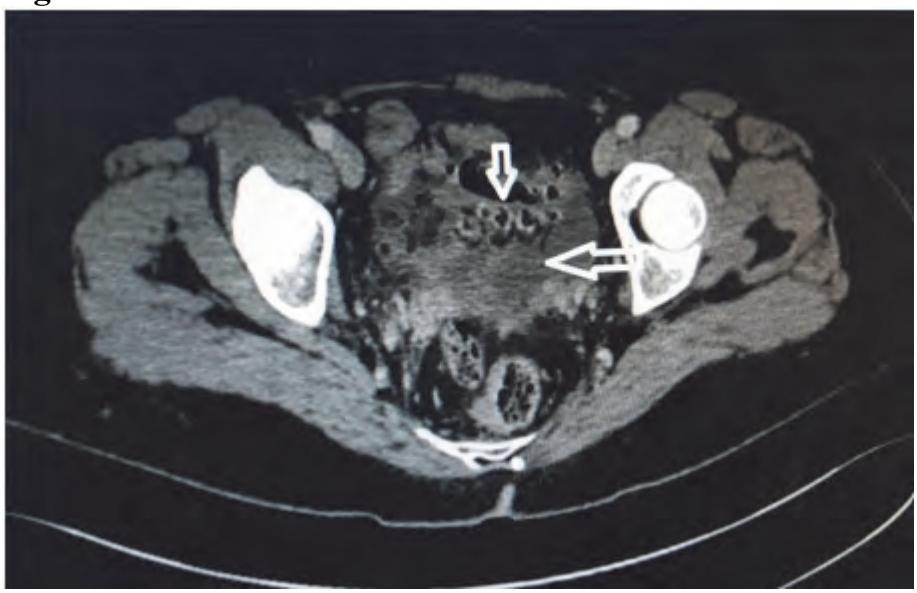

Vertical arrow shows multiple diverticulae and horizontal arrow shows free fluid

[P-102]

Superior Mesenteric Artery Embolism:

Fgüllü Ercan Haydar[1], Yavuz Otal[1], Fatih Ahmet Kahraman[1], Neslihan Özkök Koz[1], Ayhan Özhasenekler[2]

[1]Ataturk Training And Research Hospital, Department of Emergency Medicine, Ankara, Turkey
[2]Yildirim Beyazit University, Emergency Department,Ankara, TURKEY

Introduction: The superior mesenteric artery (SMA) syndrome is a rarecause of upper gastrointestinal obstruction. case with acute onset of bilious vomiting and abdominal pain in whom superior mesenteric artery syndrome was diagnosed is presented.

Case: A 84-year-old female patient was admitted to the emergency department with abdominal pain, nausea and constipation. After the enema was done, bloody stools developed. There was known congestive heart failure and hypertension and atrial fibrillation. In her physical examination, TA was: 154/72 mmhg, and axillary fever was 36.2 C. There was AF in the ECG. The abdomen had widespread sensitivity and widespread defense and rebaund findings. Rectal touch was also present in hematocesia. The biochemical parameters were normal in the laboratory tests and WBC: 17200 Hb: 12.6 Hct: 38.1%. In all abdominal Ultrasonography examination; evaluated as normal. Contrast-enhanced abdomen computed tomography (CT); SMA was obliterated along the entire line and no contrast agent was observed in the lumen. The tomography image of the bowel loops with impaired blood circulation is shown in Figure1.Interventional radiology clinic could not be treated. The patient was then hospitalized in the surgery and continued treatment.

Conclusion: SMA is one of the major causes of mortality and may present with complaints of abdominal pain and bloody stools in elderly and cardiac rhythm disorders, and early diagnosis and treatment are important in SMA obstruction.

Keywords: abdomen pain, embolism

Figure1.

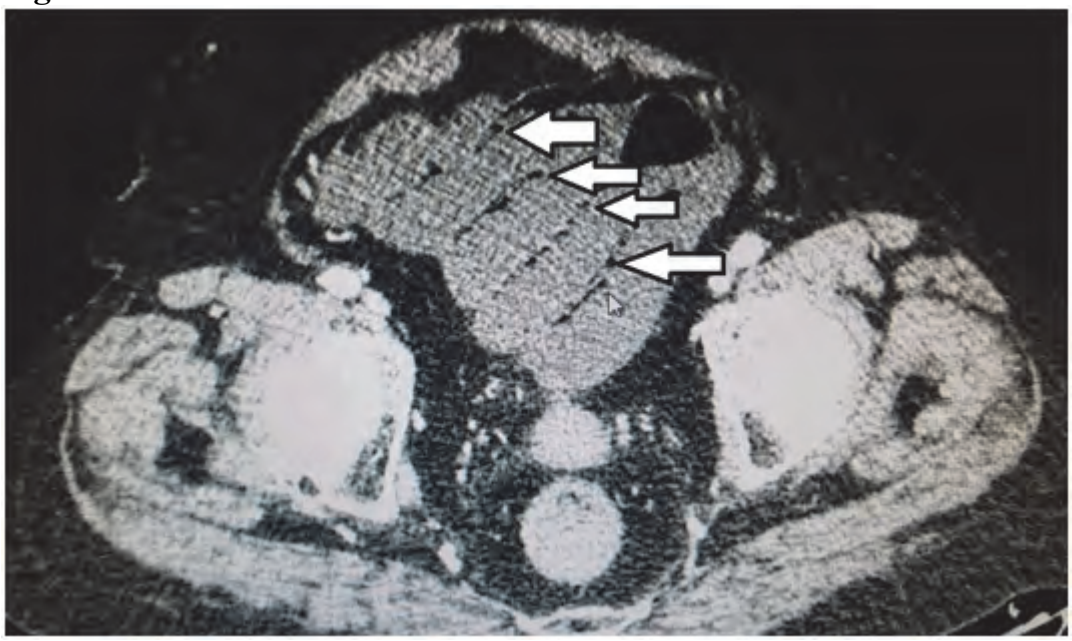

Arrows in the abdominal CT image show pneumothosis intestinal in the jejunal region (suggesting mesenteric ischemia)

[P-103]

Air in the Liver and Biliary Tract; Stomach Perforation?

Fgüllü Ercan Haydar[1], Yavuz Otal[1], Alp Şener[1], Fatih Ahmet Kahraman[1], Ayhan Özhasenekler[2]

[1]Ataturk Training And Research Hospital, Department of Emergency Medicine, Ankara, Turkey
[2]Yildirim Beyazit University, Emergency Department,Ankara, TURKEY

Introduction: Gastrointestinal system perforations in patients with abdominal pain require rapid diagnosis and treatment. We report a case of gastric perforation with free air in the liver and biliary tract.

Case: A 72-year-old male patient was admitted to the emergency department with abdominal pain nausea and vomiting. Her past medical history revealed that she had Diabetes mellitus, chronic obstructive pulmonary disease, hypertension, and coronary artery disease. Other system examinations were normal.TA: 110/65 pulse: 121/min.All abdomen USG and blood tests were performed.WBC: 17000 K /uL procalcitonin: 118.1 ng / ml (<0.5 normal value).USG also seen air values in the liver. Abdomen CT with IV-contrast was performed after this report.In the report, air was observed in the liver and biliary tract.The portal vein and its branches were normal.Contrast enhancement in the gastric wall is also followed by free air values in the perigastric veins of small and large curvature of submucosal air. The findings were consistent with gastric infarction. There was no free air in the peritoneum and the retroperitoneum. (Picture 1). The patient was admitted to the ward after surgical consultation.

Conlusion:
Mesenteric ischemia, gastric ischemia in the case of advanced nutrition disorders (infarction, necrosis, perforation) Liver, intrahepatic bile ducts can be seen in the air. When such findings are detected on ultrasound, liver bile ducts, choledochus, mesenteric vascular structures, gastric and intestinal system contrast-enhanced CT imaging should be performed for early diagnosis and treatment.

Keywords: perforation

Picture1.

Image of air densities in the stomach wall and liver

[P-104]

The Patient with Cardiac Thrombus Also Has Multiple Infarcts

F.güllü Ercan Haydar, Yavuz Otal, Alp Şener, Neslihan Özkök Koz, Gül Pamukçu Günaydın
Ataturk Training And Research Hospital, Department of Emergency Medicine, Ankara, Turkey

Introduction: Thrombi in the heart can be dislodged and pass into the systemic circulation and cause multiple thrombi. We presented a case with infarct in the brain, kidney and spleen who developed thromboembolic event in vital organs.

Case: A 44-year-old male patient was admitted to the emergency department with the complaint of abdominal thrombosis after he was discharged from hospital due to splenic infarction and ischemic stroke. There was no history of disease and previous operation. The patient's general condition was good and physical examination revealed right shoulder pain. Other system examinations were normal. TA: 120/80 pulse: 84 / min. Blood tests and IV-contrast Abdomen CT tests were performed. D-dimer: 8,74 88gr / ml (normal value <0,5), WBC: 8800 K /uL, Hb: 13.3 g / dl (13.5-18) 1 R 1.2 (0.8-1.2). Urea: 28 mg / dl (10-48,5) kre: 1,54 mg / dl (<1,2) Other biochemical values were normal. Abdomen CT report infarct on the spleen and left kidney. It was found that there was widespread fluid and perisplenic fluid in the abdomen (Figure 1). The patient was admitted to the service after surgical consultation.

Conclusion: Intracardiac thrombi can be dislocated into the systemic circulation and cause multiple thromboembolic conditions. Because these thromboembolic situations can be life-threatening, further evaluation is required.

Keywords: Cardiac thrombus, infarct

Figure1.

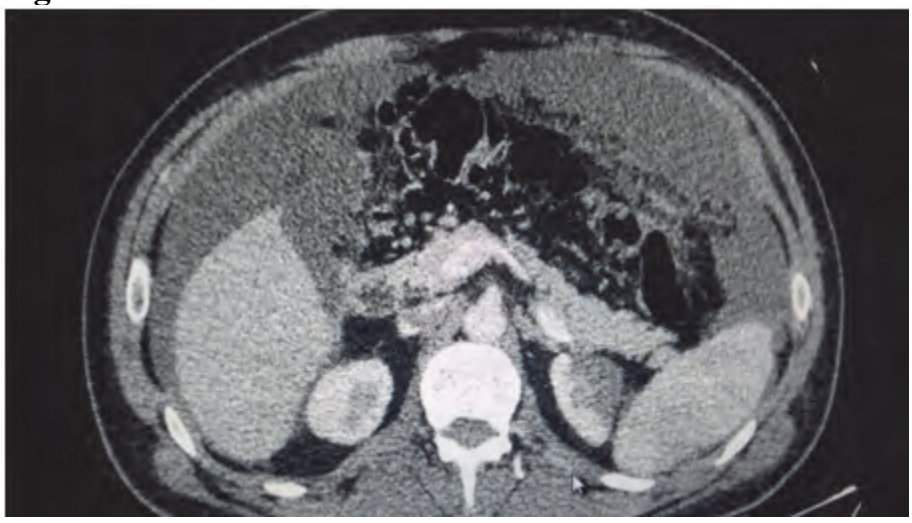

Infarct image of kidney and spleen in abdominal CT

[P-105]

Intraluminal Lipoma Secondary with Withovial Invajination And Obstructive

Ersin Gürkan Dumlu[1], Fatıh Tanrıverdı[2]

[1]Ankara Yıldırım Beyazıt University, Faculty of Medicine, Department of General Surgery, Ankara, Turkey
[2]Ankara Yıldırım Beyazıt University, Faculty of Medicine, Emergency Medicine Department, Ankara, Turkey

Introduction: Invagination occurs as a result of the succession of two consecutive intestines. In general, invagination is an idiopathic condition seen in children and it is rarely seen in adults. The occurrence of symptoms is directly proportional to the size of the lipoma. Lipomas are known as benign tumors seen in any organ and are rarely seen in the intestines.Lipomas smaller than 2cm, often remain asymptomatic.Lipomas are most common cause of invagination, in adults.

Case: A49-year-old female patient was admitted to the emergency department with complaints of abdominal pain, vomiting and bloody feces. In the physical examination no symptoms of acute abdomen was seen. White blood cell count were13100 and biochemistry results were normal. Direct abdominal X-ray was normal.
Ultrasonography showed that a 2.5cm diameter hyperechogenic mass lesion associated with an intraluminal lipoma and an appearance suggesting ileo-ileal invagination between the ileal loops in the right lower quadrant were observed; and in the proximal of this level, in the small bowel loops, dilatation, wall thickening, and slowing in peristalsis, suggesting obstructive ileus were observed.The patient was consulted to the general surgery clinic with the diagnosis of invagination and ileus and hospitalized for operation.

Conclusion: The classical triad including vomiting,rectal bleeding and abdominal pain is seen only 2% of the adult cases seen. The most common symptom is abdominal pain accompanied by nausea, vomiting and constipation.Abdominal pain is often subacute or chronic and obstructive symptoms develop in one year or later.Especially in adult patients with acute symptoms findings of mechanical bowel obstruction are prominent.In patients with chronic symptoms, nonspecific findings, which are difficult to diagnose,are observed.As a result, ileo-ileal invagination is a rare cause of intestinal obstruction and should be kept in mind especially in the diagnosis of patients with low adhesion probability.

Keywords: Intraluminal lipoma, invajination, obstructive

[P-106]

Bruising of the Left-hand Fingers: a Case of Subclavian Artery Stenosis

Yavuz Otal
Ataturk Training And Research Hospital, Department of Emergency Medicine, Ankara, Turkey

Introduction: Acute arterial occlusion may be an advanced clinical condition that may result in circulatory impairment and organ dysfunction or loss. We report a case with peripheral arterial circulatory disorder with left subclavian artery thrombosis.

Case: A 34-year-old male patient was admitted to the emergency department with severe pain and bruising on the left hand fingers. Overall the situation seemed pretty good. TA: 122/74 pulse: 72 / min. There was no history of disease in the patient's medical history. He was smoking 1 packet / day. Physical examination was also palpated by the upper left extremity pulses. The left hand looked painful and dark in color from the wrist to the distal (Figure 1.) Hand movements were restricted and inactive due to pain. The first evaluation was performed on the left upper extremity ultrasonography and evaluated as normal. His blood tests were WBC: 14600 K/uL and the other parameters were within normal limits. Thorax CT imaging with DIG-contrast showed a thrombus in the left subclavian artery (Figure1). Anticoagulant treatment was started. He was admitted to the vascular surgery clinic.

Conclusion: Extremite pain and darkening color change may be in vascular pathologies. In the first examination, arterial pathologies should be kept in mind even if the pulses are palpable by hand.

Keywords: Palpable pulse, subclavian thrombus

---

figure1.

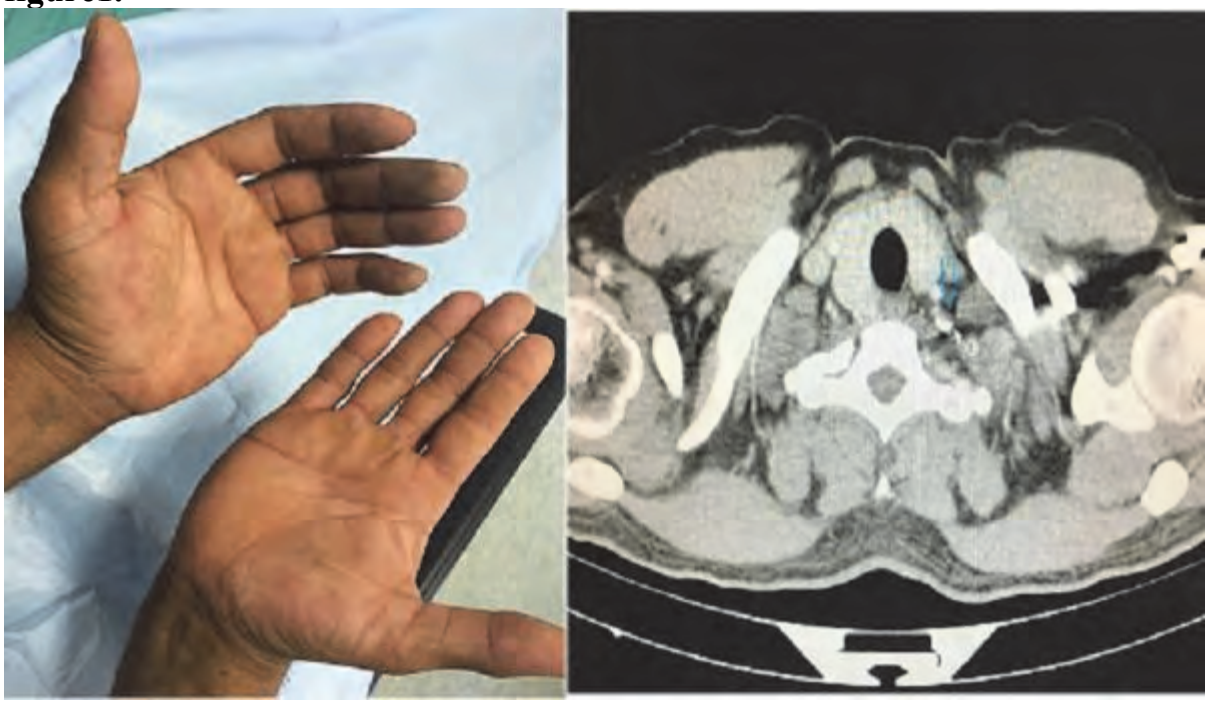

Thrombus in the left subclavian artery (blue arrow)

[P-108]

Transient Neurological Complication After Low-Voltage Electric Injury

Seda Dağar, Emine Emektar, Halit Aytar, Şeref Kerem Çorbacıoğlu, Hüseyin Uzunosmanoğlu, Yunsur Çevik

Department of Emergency Medicine, Kecioren Training and Research Hospital, Ankara, Turkey

Introduction: Electrical injury can result neurological complications, involving both peripheral and central nervous systems. The most common complications following the low-voltage injuries are neurological, which transmit through tissues with low resistance, such as vessels and CNS tissue. Here, we present a patient with transient motor weakness in the upper limb caused by low-voltage electrical shock.

Case: A 31-year-old male presented to the emergency department (ED) after exposing to an electrical shock with a 220 V of alternating current on his right hand 30 minutes ago. On physical examination, there was no entry or exit mark on the patient's skin. The muscle strength of right upper forearm was 3/5, and the other extremities were all normal. The sensation examinations and distal pulses were also normal. Supporting therapy and continous cardiac monitoring was started. Cranial computed tomography (CT), had no pathological finding. During observation, he had no progress in neurological examination. After two hours, the muscle strength of right upper forearm was graded 4/5 and at the end of fourth hours, it was completely normal. After two more hours of observation, the patient was dicharged with an appointment of electromyography (EMG) and suggestion of neurology polyclinic control.

Discussion: Low-voltage current tends to transmit through tissues with low resistance, such as vessels and CNS tissue. This explains the reason of the neurologic complications. Thermal damage, sympathetic stimulation, vascular damage, histological or electrophysiological changes, and direct mechanical trauma are the possible mechanisms.
Neurological complications may develop immediately or they can develop later on after the electric injury. Also they may be transient or permanent. EMG and nerve conduction studies may be useful. Emergency physicians should consider the possibility of peripheral neurological complications in the patients with the electrical injury, even if it is a low-voltage injury.

Keywords: Low-voltage electric injury, peripheral nerve injuries, emergency department

[P-110]

A Rare Case of Osborn Wave with Hypothermic Patient

Fevzi Yılmaz[1], Tayfun Anıl Demir[2], Mehmet Akif Karadaş[3]

[1]Sağlık Bilimleri University, Antalya Education and Research Hospital, Emergency Department, Antalya/ Turkey
[2]Seydişehir State Hospital, Emergency Service, Konya/ Turkey
[3]Muş State Hospital, Emergency Service, Muş/ Turkey

Background: In this case presentation, we report an unconscious patient admitted to emergency services and significance of electrocardiographic finding following initial examination and evaluation.

Case: A 80 year-old male was admitted to the emergency room with confusion, drowsiness and hypoxia. In the history, The patient had been Alzheimer's and dementia, lived alone at home and visited regularly by his relatives in order to meet the needs of the patient. However, the patient left the house without permission and after walking for hours outside in the cold he had fallen outside at night and he was found motionless in a remote place by his relatives away from home. In his physical examination, his blood pressure was 100/70mmHg, heart rate was65beats,and body temperature was34.4°C. Breathing was shallow, at a rate of 8 breaths perminute and GlasgowComaScale was 10, SO2 was 81%. Arterial blood gas analysis was interpreted as acute respiratory acidosis with reduced pH to7.23 and elevated PaCO2 upto60 mmHg. Serum levels of biochemistry parameters including blood urea nitrogen, creatinine and electrolytes, all of which were within normal ranges. On the 12 lead ECG, adeflection of J wave-Osborn waves (wide QRS and end of QRS notching) was globally observed on leads I,aVL,II,IIIandaVF, and prominently on V2-V6 derivations, which maybe described as a Type3 pattern (Figure1). Patient had been warmed up to 37.1°C, A long with external heating, heated serum physiological fluids intravenously, heated fluid from nasogastric tube and urethral catheter. The patient was intubated and ventilated mechanically and then transferred to the intensive care unit. It was learned that the patient died from multiple organ dysfunction syndrome (MODS) 2 days after admission to intensive care unit.

Conclusion: Osborn wave may be a significant criterion to initiate close monitoring in a intensive care unit, with supportive treatment and mechanical ventilation.

Keywords: Osborn wave, hypothermia, arrhythmia

Resim1.

Osborn waves

[P-111]

Frostbite: Unseen Aspect of War for Civilians

Evvah Karakılıç, Gözde Gök, Filiz Baloğlu Kaya, Engin Özakın, Jainaguli Dargyerbyek

Department of Emergency Medicine, School of Medicine, Eskişehir Osmangazi University, Eskişehir/Turkey.

Introduction: Frostbite occurs as a result of vasoconstriction via exposure of skin to extreme cold along with high wind. This exposure results in irreversible morbidity. Although frostbite primarily appears as a military problem, it also affects civilian population. Here, we aimed to present necrosis in fingers in a civilian forced to immigrate by war and exposed to freezing temperature over several nights.

Case Report: A 35 years old male patient without known chronic disease presented to emergency department with cyanosis and pain at fingers over 2 months. In history, it was found out that he had stayed at a mountain over a week 2 months ago during his run from war where he exposed to freezing temperatures.
The patient was suffering from redness and pain for 2 months but he didn't seek any medical attention. He presented to ED due to worsening cyanosis and pain. At presentation, vital signs were stable. In physical examination, D1 was cold while D2, D3, D4 and D5 were cold and ecchymotic in left hand. There was limited range of motion at distal interphalangeal joint in right D3 and left D2, D3, D4 and D5. The right D4 and D5 were necrotic upon mid-phalangeal level (Figure 1). There was brownish pigmentation at right forearm and anterior aspect of right thigh. The patient was consulted to hand surgery department and suggested medical treatment. Detailed information was provided about disease and the patient was discharged to home.

Conclusion: Frostbite primarily manifested as a military problem until 1950s, homeless individuals, workers, and those interested in winter sports and alpinism are at higher risk for frostbite today. Currently, frostbite is no longer military problem due to advances in the word as well as development of military measures. However, it may affect civilians facing difficult condition because of war.

Keywords: Frostbite, war

Picture of hands

[P-112]

A Rare Condition After Lightning Strike: a Case Report of Keraunoparalysis

Nazlı Özcan Yazlamaz, Nurdan Acar, Burak Özkan, Engin Özakın

Eskisehir Osmangazi University Faculty of Medicine, Department of Emergency Medicine, Eskisehir, Turkey

Objective: Keraunoparalysis is defined as temporary paralysis after lightning strike. Lower extremity weakness is frequent and hypoesthesia, coldness and weakening of the pulses are rare symptoms. Vasoconstriction is suspected in the etiology. We reported a case of lightning strike which was completely normal at the time of admission to the emergency department but neurological symptoms were observed during follow-up.

Case: The 19-year-old male without any medical history was admitted to the emergency department after lightning strike 2 meters away from him, with a complaint of syncope and amnesia. Vital signs were normal. Neurological and other system examination revealed no abnormality. His electrocardiography and laboratory findings were normal. On follow-up, in the eighteenth hour his blood pressure increased to 150/90. On control physical examination he was ataxic. CT angiography and diffusion MR results were normal. The patient hospitalized to intensive care unit. Antihypertensive treatment was planned for his high blood pressure. On the fourth day of hospitalization vital signs returned to normal and ataxia regressed, and the patient discharged with recommendations on the fifth day.

Conclusion: It was thought that there were neurological findings due to the influence of neurons known to have low resistance due to high water and electrolyte content. It should be kept in mind that the neurological and muscular consternation due to lightning strike, which is usually known to regress within a few hours, may rarely last for a long time. Repeated physical examinations should be performed and the follow-up period in the emergency department should be extended.

Keywords: Ataxia, keraunoparalysis, lightning strike

[P-113]

Comparing Medical CBRN Awareness of Emergency Department Professionals From Two Different Centers

Sermet Sezigen[1], İsmail Erkan Aydın[2], Ayla Sayın Öztürk[1], Zahir Kılıç[1], Ruşen Koray Eyison[1], Mesut Ortatatlı[1], Levent Kenar[1]

[1]Department of Medical CBRN, University of Health Sciences, Gülhane, Ankara, Turkey
[2]Emergency Department, Çankırı State Hospital, Çankırı, Turkey

Aim: The aim of this study was to compare medical CBRN awareness of emergency department professionals from two different centers in Turkey.

Materials-Methods: Sixty seven health professionals including emergency medicine specialists, emergency medicine residents, general practitioners, nurses, emergency medicine technicians, and paramedics from emergency departments of two different cities were included into the study. A questionnaire which was designed in order to evaluate demographic information and experience/knowledge about medical CBRN was completed during the face-to-face interviews. A scale which scored level of medical CBRN awareness, Chi-square test, Kruskal-Wallis test, and Mann-Whitney U test were used in order to analyze our data.

Results: When demographic information of all was compared, there was statistically significant difference noted about in job titles ($p<0,05$). It was found that 83,8% of center A (a university hospital) personnel who participated in CBRN training courses were older than 28 years old ($p<0,05$) and 53,3% of center B (a state hospital) personnel who participated in same courses were younger than 27 years old ($p>0,05$). The mean awareness score (MAS) for both groups was 7.62±3.92. There was statistically significant difference found comparing MAS of center A (6.75±3.97) and center B (8.64±3.65) ($p<0.05$). Only 11,9% of all participants had adequate level of awareness and it was found that level of awareness increased after 28 years old ($p<0,05$). It was determined that emergency medicine specialists has the highest MAS (10,66±3,08) in both two groups ($p<0.05$).

Conclusion: Medical CBRN awareness is the result of a continuous program which includes theoretical knowledge and practical training about medical management of CBRN casualties. Emergency departments of reference CBRN hospitals in Turkey should be constructed for worst case CBRN incidents. Dynamic risk assessment, planning, procurement, training, and exercises are the vital approaches of integrated medical CBRN response.

Keywords: Awareness, emergency department, medical CBRN

[P-114]

Hyponatremia Due to Psychogenic Polydipsia In A Patient With Chronic Schizophrenia

Mahmut Taş, Mehmet Tahir Gokdemir, Mehmet Ozel, Abdullah Şen

Health Sciences University, Gazi Yaşargil Training and Research Hospital, Emergency Department,Diyarbakir,Turkey

Introduction: Psychogenic polydipsia, a clinical disorder characterized by polyuria and polydipsia, is a common occurrence in patients with psychiatric disorders. Hyponatremia (as a result of polydipsia) can progress to waterin toxication that is characterized by confusion, lethargy, psychosis, andseizures. We presented a schizophrenia case who admitted to our emergency department with unconsciousness due to hyponatremia related to psychogenic polydipsia.

Case: A 34 year old male patient was admitted with impaired consciousness. From the patient'shistory over 15 years of follow-up schizophrenia. Also the patient's wife was noted to exhibit excessive water drinking behavior, with concominant large urine volume and distrubed sleep because of frequentnocturia. On physical examination,Glasgow Coma Scale E2M4V3, his blood pressure, temperature and respiratory rate were 135/80 mm Hg, 36 °C and 15 breaths /min,bedside blood glucose 110mg /dL respectively. His laboratory findings were as follows: serum electrolytes were as follows: sodium: 109 mmol/L, potassium: 4.42mmol/L, chloride:69,9mmol/L, urine osmolarity: 180 mOsm/L, and urinedensity: 1001 mg/dL. Renal and liver screening tests, cardiac enzymes (creatine phosphokinase and troponin I) and brain computed tomography were normal. Hyponatraemia due to psychogenic polydipsia was diagnosed and emergencyt reatment (IV Hypertonic saline such as 3% NaCl)given. The patient was transferred to intensive care unit for further treatment.

Discussion and Conclusion: Polyuria, polydipsia and hyponatraemia may occur in patients with psychiatric disorders which can cause severe clinical manifestations such as encaephalopathy. Therefore, patients who were admitted with impaired consciousness; polydipsia and electrolyte imbalances should be ruled out in emergency department.

Keywords: Psychogenic polydipsia, Hyponatraemia, Schizophrenia

[P-116]

Intracranial Hyperdense Areas In Tomography: Fahr Disease

Mehmet Ergin, Fatıh Tanrıverdı, Selda Kıdak Özkaya, Adil Emre Gezer, Çağdaş Yıldırım

Ankara Yıldırım Beyazıt University, Faculty of Medicine, Emergency Medicine Department, Ankara, Turkey

Introduction: Fahr disease(FD) is rarely seen. FD is recognized by neuropsychiatric complaints or by detection of intracranial calsifications in computed tomography (CT) which is taken due to other reasons. Globus pallidus is the area which most calcification is seen. However intense calcifications may occur also in putamen, caudate nucleus, internal capsule, dentate nucleus, thalamus, cerebellum and cerebral white matter in the same way with vascular traces. The disease has a variable clinical conditions from progressive mental damage, tremor, chorea, ataxia, dysarthria, convulsion,Parkinson like symptoms, neuropsychiatric behavioral changes and mental function disorders to asymptomatic condition. Calcifications in brain are generally found before the symptoms occur. Symptoms start generally in the 4.-6. decades. We will mention a patient who presented to the emergency service with headache.

Case: The patient who presented to the emergency service with intense headache had stable vital signs, his neurologic examination was natural, he had no traumatic history. CT scan showed the widespread calcification of putamen, internal capsules and both periventricular white matter. It was thought that these widespread hyperdense areas were secondary to Fahr disease. It was understood that the patient was diagnosed with Fahr disease in the past and he was discharged by recommendations.

Result: FAHR disease may not be thought in differential diagnosis primerly, since it is not common even though it was identified many years ago. Fahr disease should be kept in mind in differential diagnosis especially for the patients with acute neuropsychiatric disorders in company with disorders of calcium metabolism. There are some cases in the literature that calcifications in the imaging was evaluated by the clinician as subarachnoid hemorrhage.

Keywords: Fahr Disease, Intracranial Hyperdense Areas

Intracranial Hyperdense Areas in Tomography:

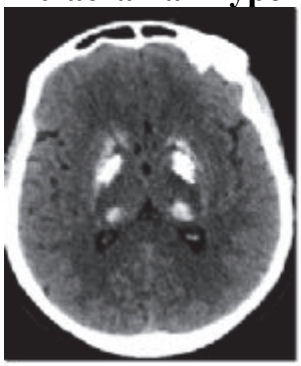

[P-118]

Euglycemic Diabetic Ketoacidotic Coma Caused by Dapagliflozin

Zeynep Karakaya[1], Fatih Esad Topal[1], Firdes Topal[2], Umut Payza[1], Pinar Yesim Akyol[1]

[1]Department of Emergency Medicine,Izmir Katip Celebi University Atatürk Training and Research Hospital, Izmir/Turkey
[2]Department of Gastroenterology,Izmir Katip Celebi University Atatürk Training and Research Hospital, Izmir/Turkey

Summary: Sodium-glucose co-transporter-2(SGLT-2) inhibitors are new orally administered antihyperglycemic agents. These agents are related with rarely seen euglycemic diabetic ketoacidosis (eDKA) cases, which are difficult to diagnose in emergency department (ED) because of absence of an evident hyperglycemia and may result with potentially dangerous outcomes if missed.

Case: 72 y/o female with type 2 DM was referred to our ED with altered mental status. The patient was prescribed glukofen 1000, forziga (dapagliflozin) and euthyrox. In physical examination, the patient was confused. Vital signs were 36.7 °C body temperature, HR:110/min, RR:22/min and BP:133/50mmHg. Arterial blood gas values showed that Glu: 136 mg/dl and the patient had high anion gap metabolic acidosis (pH:6.9, CO2: 16.6mmHg, HCO3: 9.2mEq/L, anion gap:20.7 mEq/L). Blood ketones level was high (8.0mmol/L), urine ketones was positive, serum lactate levels were normal (1.7mmol/L). BUN level was 38mg/dl and serum creatinine was 1.26 mg/dl whereas blood potassium level was measured as 2.7mmol/L. Insulin infusion therapy considering blood glucose, %5 dextrose fluid, iv rehydration, sodium bicarbonate treatment and potassium replacement treatment were planned. In 3rd day after dapagliflozin administration stopped, the patient's mental state fully restored.

Conclusion: DKA is described with ketonemia, ketonuria and hyperglycemia. eDKA occurs with <200mg/dl plasma glucose levels, therefore it is difficult to be recognized in ED.
We presented a case of eDKA which is a rare, easy to miss, difficult to diagnose condition. If a patient is admitted to ED with nausea, vomiting, abdominal pain, shortness of breath, numbness, altered mental status, a history of SGLT-2 inhibitor use and clinical dehydration; eDKA diagnosis must be considered. These patients without hyperglycemia should be analyzed with blood gas samples for fast diagnose and treatment. Blood and urine ketones should be checked and if the result is positive, urgent treatment is suggested.

Keywords: Dapagliflozin, SGLT-2 inhibitors, euglycemic DKA

[P-119]

What Should be the Normal Potassium Range?

Hande Asan, Erdem Çevik, Rumeysa Can, Abdullah İlhan, Ahmet Şenel
S.B.U. Sultan Abdulhamid Han T.R.H. Emergency Clinic, Istanbul

Introduction: Hyperkalemia is defined as a serum potassium concentration greater than the upper limit of the normal range. The range in children and infants is age dependent, whereas the range for adults is approximately 3.5-5.5 mEq/L. The upper limit may be considerably high in young or premature infants, as high as 6.5 mEq/L. Because hyperkalemia can cause lethal cardiac arrhythmia, it is one of the most serious electrolyte disturbances. Levels higher than 7 mEq/L can lead to significant hemodynamic and neurologic consequences, whereas levels exceeding 8.5 mEq/L can cause respiratory paralysis or cardiac arrest and can quickly be fatal.

Case: A 82-years-old male who had previous medical history of hypertension and chronic renal failure was admitted to the emergency department with syncope and dizziness. On examination, the patient was normotensive, bradycardic (54/per minute). Atrial fibrillation was seen on electrocardiography. Laboratory tests showed urea:104 mg/dl creatinine:2.02 mg/dl K:5.2 mEq/L troponine:0.053 ph:7.33 HCO3:23 mmol/L. Cranial imaging did not reveal any pathology to explain dizziness. The patient consulted with cardiology because of bradycardia and anti-potassium treatment was recommended. The heart rate was around 60 while decreasing to potassium below 5 mEq/L. Nephrologist has been advised outpatient treatment. In this reason, the patient was discharged after getting anti-potassium treatment in emergency service with early nephrology control recommendation. He was admitted to the emergency room again with the same complaints following week of discharge from the hospital. He had dizziness and also bradycardia with K:5 mEq/L. The patient was discharged again after the same algorithm.

Conclusion: Bradycardia maybe the only new ECG abnormality for hyperkalemia, in patients with organic heart disease and an abnormal baseline ECG. Perhaps the normal range of potassium should be re-evaluated according to age and comorbidities.

Keywords: Hyperkalemia, bradycardia, normokalemia

[P-121]

The Man with Livedo Reticularis

Gülsüm Çalışkan, Adeviyye Karaca, Ayşegül İşlek Yüksel, Mustafa Keşaplı, Gizem Gönüllü
Antalya Research and Training Hospital, Emergency Medicine Clinic, Antalya

Introduction: Cold agglutinin disease (CAD) is a rare autoimmune hemolytic disease causing the agglutination of erythrocytes by the activation of antibodies at low temperatures.

Case: A 67-year-old male patient was admitted to our emergency service with chest pain, dyspnoea and purple-reticent appearance (livedo reticularis) in the whole body (Figure). The patient had a history of cataract surgery one day ago and the symptoms started after the operation. Clinical examination revealed normal sensorium with pallor. Vital signs were as follow; pulse rate 91 bpm, blood pressure 145/75 mmHg, respiratory rate 16/min, oxygen saturation 97% and fever 36.3 °C. Cardiovascular, respiratory, and central nervous system examination was unremarkable and no evidence of hepato-splenomegaly or lymphadenopathy. Electrocardiography was normal sinus rhythm. During the blood drawing process, it was seen that the blood was clotted in the tube rapidly. Initial blood count and bio-chemical profile; hemoglobin 8,9 g/dl, red blood cell 0,2x10^6/mm3 hematocrit 3,2%, platelets 264×10^3/mm3, 21,3×10^3/mm3 leukocytosis, neutrophils 62%, C-reactive protein 6 mg/L, high sensitive troponinT 13 ng/L, creatinin 1,2 mg/dL, INR 1,14. Blood tests were repeated after erythrocyte, hematocrit and hemoglobin levels did not match. We sent samples in tubes bathed at 37,0 °C. Second blood count profile; hemoglobin 7,8 g/dl, red blood cell 0,3x10^6/mm3 hematocrit 4,5%, 17,5×10^3/mm3 leukocytosis. Also we have analyzed direct and indirect Coomb's test and these were negative. The chest X-ray and echocardiography were unremarkable. The patient with a pre-diagnosis of autoimmune hemolytic disease were consulted to the Department of Internal Medicine. Hospitalization was planned for the patient.

Conclusions: We describe a rare case of an adult who presented with chest pain, dyspnoea and purple-reticent appearance to our Emergency Department. CAD should be considered in patients with abnormal blood counts with visible agglutination in the tubes. Misdiagnosis of patients should be prevented.

Keywords: Cold agglitunin disease, blood cell count

Figure

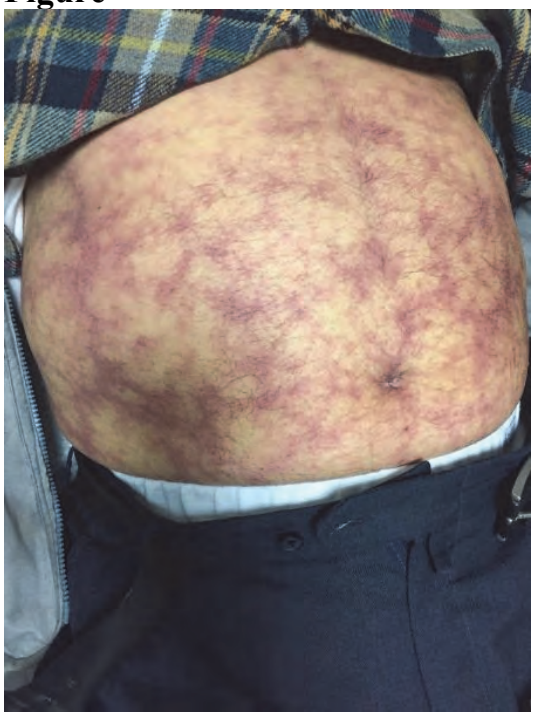

[P-122]

A Case Which is Seen Rarely at The Emergency Service: Pyoderma Gangrenosum

Şervan Gökhan, Fatıh Tanrıverdı, Selda Kıdak Özkaya, Sıbel Çapar, Gülhan Kurtoğlu Çelik

Ankara Yıldırım Beyazıt University, Faculty of Medicine, Emergency Medicine Department, Ankara, Turkey

Introduction: Pyoderma gangrenosum(PG) is a chronic ulcerative, non-infective, non-neoplastic skin disease which occurs as cutaneous symptom of an idiopathic or systemic disease. Half of the patients have inflammatory bowel disease. Course of disease has remissions and exacerbations. PG is seen more in women. PG has no typical laboratory and histopathological findings, PG diagnosis is based on clinical findings. Main medication for treatment is corticosteroids also immunosupressive drugs could be used.

Case: 62years old male patient presented to the emergency service with inflamed ulcers in his body. The patient presented to the dermatology clinic 6days ago with the same complaint and a treatment with augmentin, cipro, fucidin cream was initiated.There was no regression in the patient's complaints and he presented to our service.He has known ulcerative colitis which was diagnosed 18 years ago.The patient who had subfebrile temperature in his physical examination had no other pathological physical examination findings other than lesions on his back with erythematous surface around and ulcerated in the middle.Our patient was consulted to the dermatology clinic with pyoderma gangrenosum diagnosis.Oral40mg methyl prednisolone treatment was initiated and the patient was hospitalized.

Result: Pyoderma gangrenosum is a non-infective picture,but clinician has to becareful regarding secondary bacterial infections. Even though lesions are seen most commonly in the lower extremities,they may occur in different parts of the body for example on the back) as in our patient.It was shown in the literature that ulcerative colitis inflammation shows parallelism with PG lesions and when the disease is brought under control,recovery is seen in the lesions. Thus ulcerative colitis activation should be kept in mind too for the patients with PG. Since PG may occur as a finding of systemic diseases,early diagnosis is important and the cases have to be examined absolutely regarding an underlying disease.

Keywords: Pyoderma gangrenosum, systemic diseases

Pyoderma Gangrenosum

[P-123]

The Knowledge Attitude and Behaviours of 112 Emergency Medical Personnel About Electrocardiography

Ozan Özışık[1], Mustafa Burak Sayhan[2], Ömer Salt[2]

[1]Çorlu State Hospital, Department of Emergency Medicine, Tekirdağ
[2]Trakya University Faculty of Medicine, Department of Emergency Medicine

Introduction: This study was conducted between April 8,2016-April 15,2016,using face-to-face surveys.The questionnaire consists of 51 questions consisting of open ended and multiple choice questions.

Results: A total of 122 participants were included in the study.The average age of participants was 27.58±4.59 years and the average duration of duty was 5.71±3.43 years.When the participants are examined in terms of their profession;63,1% were found to be emergency medical technicians and 36,9%(n=45)were paramedic.When the educational status of the participants is examined;36.9%(n=45)of them were graduated from associate degree and 63.1%(n=77)were graduated from health vocational high school.Nearly all of the participants(98.4%)stated that they had ECG in their patients describing chest pain.The majority of participants(90.2%)knew how to place extremity leads during ECGmextraction,only 23% knew to place chest leads correctly.Despite the fact that 74.6%(n=91) of paramedics and EMTs had ECG training before, 94.3% (n=115)requested to repeat these trainings.While 87% (n=114)of participants seeking ECG training demanded that this training be given by a physician, the proportion of those requiring Responsible/ Education Nursing or Paramedic/EMT ratio is 2.3%10.7% respectively.
When analyzed according to professional groups;the informing behavior of the patient about the procedure was similar before performing ECG from both groups (p=0,183).It was found that there was no difference between paramedics and EMTs in terms of recognition of the data on ECG paper(respectively p=0,132-0,127).Paramedic and EMTs responded correctly at similar rates to rhythm analysis,velocity measurement,wave patterns,and ST segment anomalies in ECG.EMTs were found to make more errors in diagnosing SVT and ST compared to paramedics(respectively p=0.004-0.035).

Conclusion: Paramedic and EMTs working at 112 stations in Edirne were found to respond to questions about ECG performing aim,rhythm analysis,speed measurement,wave patterns and ST segment anomalies in a highly accurate manner and the importance of the continuity of the trainings in this subject has once again emerged.

Keywords: Emergency medical technician, paramedic, electrocardiography

[P-125]

Cardiac Tamponade Due to Rupture of Pericardial Hydatid Cyst: A Case Report

Osman Tas[1], Ozge Duman Atilla[2]

[1]University of Health Sciences, Van Training and Research Hospital, Department of Emergency Medicine
[2]University of Health Sciences, Tepecik Training and Research Hospital, Department of Emergency Medicine

Introduction: Although hydatid cyst is an endemic disease in our country, cardiac hydatid cyst cases are rarely seen. The anatomical location of the cyst most commonly has been reported in left ventricle but pericardial localization is extremely rare. It may be asymptomatic till to cause a sudden death due to acute pericardial tamponade. In this report, we present a rare case of a cardiac tamponade due to rupture of pericardial hydatid cyst.

Case Presentation: A 34-year-old female patient with complaints of dyspnea, palpitation and chest pain had presented to our emergency department. On her physical examination, vital signs and the general systemic examination were in normal limits except a slight tachycardia. ECG showed low QRS voltage and sinusal tachycardia and cardiomegaly was detected on chest x-ray. Chest computed tomography showed a cystic lesion of 7 x 5 cm in the pericardium and a pericardial effusion of 1,5 cm width. The patient was admitted to the intensive care unit for operation with the diagnosis of ruptured hydatid cyst and pericardial tamponade.

Conclusion: Cardiac hydatid cyst may remain asymptomatic till to cause a sudden mortal complication such as pericardial tamponade. Patients in endemic areas should be examined for uncommon localizations of the cysts.

Keywords: Pericardial hydatid cyst, pericardial tamponade

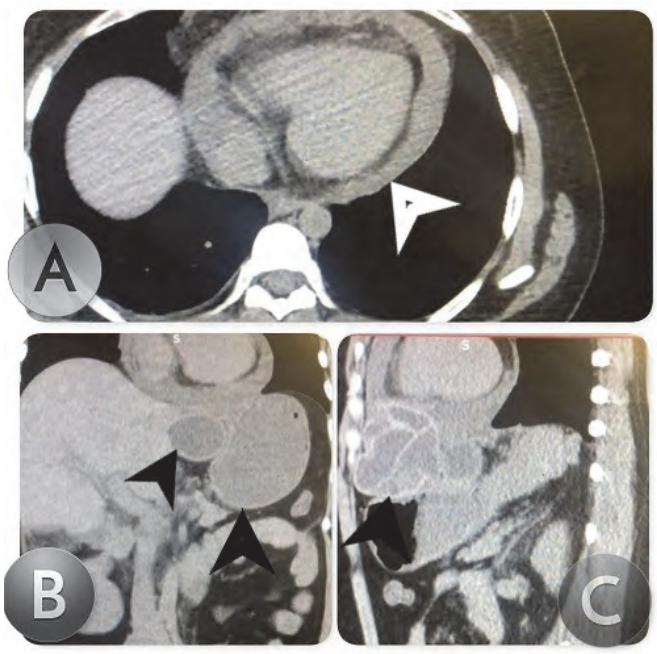

Figure

Figure A. The diffuse pericardial effusion is 1.5 cm in its widest point. Figure B. The cystic lesions are observed between the left lobe of the liver and the pericardium, in the anterior section, approximately 7x5 cm size, the borders of which are not indistinguishable from the diaphragm, liver and pericardium levels, thick-walled and septate and posteriorly, associated with this level, a slightly lobulated, relatively thinner-walled, approximately 5 cm in diameter. Figure C. Heterogeneous density increases are observed in the cardiofrenic fat planes in the upper region of the described lesion. There is an appearance of inflammation-effusion in the defined lesion inferior, extending to the perihepatic area, to the lower part of the pancreas, to the gall bladder, to the small curvature of the stomach.

[P-126]

Swollen Neck: A Superior Vena Cava Syndrome

Özgecan Durman, Serhad Ömercikoğlu, Erhan Altunbaş, Sinan Karacabey, Çiğdem Özpolat, Erkman Sanrı, Haldun Akoğlu, Özge Onur, Arzu Denizbaşı

Marmara University School of Medicine Emergency Medicine Department

Introduction: Superior vena cava (SVC) syndrome results from obstruction of blood flow through the SVC. It can be caused by direct invasion of a mass or by external compression by an adjacent pathologic process involving the right lung, lymph nodes, and other mediastinal structures, In some cases, both of them are together. And also patients with malignancy have a higher risk of thrombosis. Here, a malignant SVC syndrome have been presented.

Case: A 65-year-old patient presented to emergency department of our hospital with swelling of his right side of neck and axilla and also having dyspnea. He has diagnosed and operated 4 years ago for small cell lung cancer. His vital signs are normal except sinüs tachicardia and swelling is seen on right neck, supraklavicular and axillary region. Laboratory evaluation findings were as follows: blood gases; pH: 7.41, paO2: 33 mmHg, paCO2: 47 mmHg, HCO3: 38 mmol/L and SaO2: 98%. Other blood work –up was normal. Neck and thorax contrasted computed tomography performed. And compression and obstruction is seen in SVC. The patient admitted to hospital and controlled diuretic treatment started.

Discussion: SVC syndrome is the clinical manifestation of partial or total obstruction of the SVC and may presented in an emergency condition. Approximately 95 percent of patients with SVC syndrome are due to lung cancer or non-Hodgkin lymphoma. Symptoms and signs of thoracic central venous obstruction can cause swelling, chest pain, respiratory or neurologic manifestations. Although it is rare, in the absence of sufficient collateral circulation, SVC syndrome may cause hemodynamic detoriation with respiratory and cardiac arrest. So it is important to early diagnose and start controlled diuretic treatment and proper choice for the patients' conditions. The goals of management for SVC syndrome are to alleviate symptoms and treat the underlying disease.

Keywords: Superior vena cava, dyspnea, emergency

[P-127]

Cardiac Tamponade: An Atypical Case Presenting with Acute Arterial Occlusion

Hasan Idil, Murat Yesilaras, Turgay Yılmaz Kılıc, Yeşim Eyler, Özge Duman Atilla, Tarık Doğan
Department of Emergency Medicine, Tepecik Training and Research Hospital, Izmir, Turkey.

Introduction: Cardiac tamponade is characterized by the increase in pericardial fluid that disrupts the cardiac function. This is a clinical condition that requires prompt recognition and treatment to prevent cardiovascular collapse and cardiac arrest. Cardiac tamponade may occur for many reasons and may present clinical signs in a wide range. Here, we present an atypical case presenting with acute peripheral vascular occlusion.

Case: A 67-year-old man was admitted to the ED with complaints of pain and bruising on his left arm. It was learned that these complaints started about 4 hours ago and gradually increased. The patient with pulmonary malignancy additionally described increasing dyspnea in recent days. Initial vital signs showed blood pressure of 88/60 mmHg with pulse rate of 114/min, temperature of 36°C, and respiratory rate of 14 breaths/min with oxygen saturation of 94% on ambient air.

On physical examination, ecchymosis was observed distal to the left forearm. On the occasion of no manual radial pulse, the left upper extremity was evaluated by doppler ultrasonography and thus acute arterial occlusion was detected. On top of that, amputation from the level of the elbow was suggested by cardiovascular surgeon. Laboratory results showed no significant change except moderate elevation in serum transaminase levels.
Massive pericardial effusion was detected on thorax CT images of the patient with lowe QRS voltages and effort dyspnea (Figure 1).The patient was also evaluated by echocardiography and thus diagnosed with cardiac tamponade. Decrease in left arm pain and ecchymosis was observed after pericardiocentesis in ED. On top of that, the operation plan was abandoned and anticoagulation therapy started.

Conclusion: In cases with risk factors for cardiac tamponade such as malignancy, detailed cardiac evaluation should be performed in the presence of acute peripheral vascular occlusion.

Keywords: Cardiac tamponade; acute arterial occlusion; pericardiosentesis

---

Figure 1

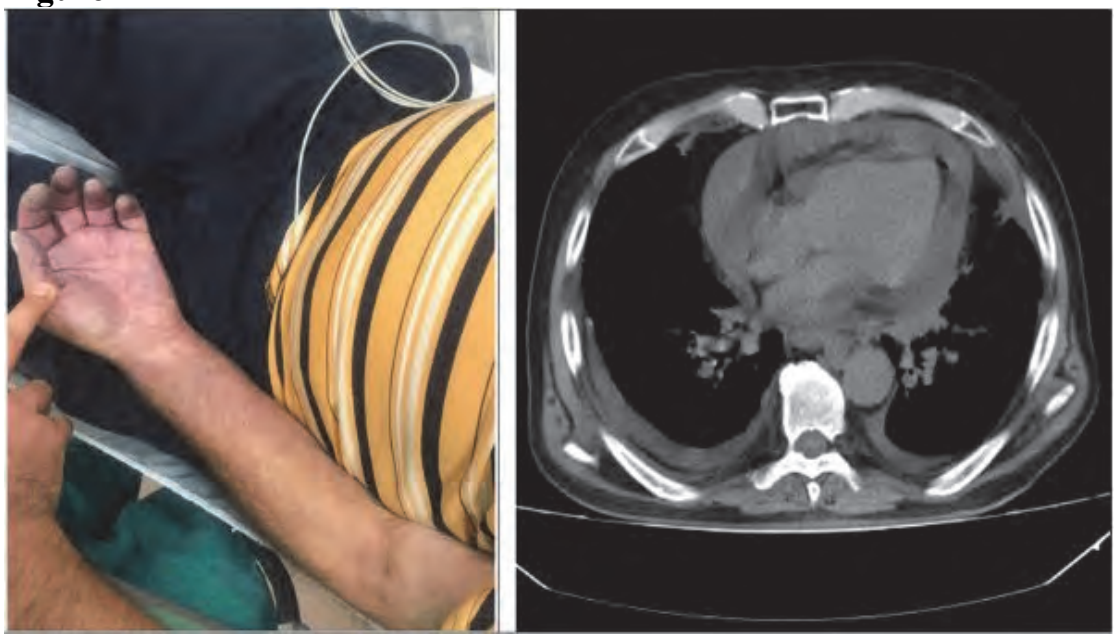

Image of acute vascular occlusion in the right upper extremity and CT image of the cardiac tamponade.

[P-130]

Case Report of Aortic Dissection

Cihangir Çelik, Alten Oskay, Aslıhan Çelik, Nesrin Gökben Beceren
Suleyman Demirel University Faculty of Medicine, Emergency Department, Isparta

Introduction: Acute aortic dissection is an uncommon but lethal cause of acute chest, back, and abdominal pain. It results from the passage of blood from a tear in the intimal layer to the media of the aorta. It occurs mostly in advance-aged, hypertensive males.

Case: A 62-year-old woman was admitted to our emergency department with complaints of compressive chest pain, which was radiating to her back and legs, dizziness, and fainting lasting for an hour.
The patient's medical history contained a previous stroke and hypertension diagnoses, as well as cholecystectomy and thyroidectomy operations. Moreover, she was on perindopril and metoprolol medication.
Her blood pressure values were measured as 90/40mmHg on the right arm and 120/60mmHg on the left arm. Other vital valueswere in normal ranges. Her physical examination was normal except that she had a filiform right radial pulse. The patient's electrocardiogram was in normal sinus rhythm. Blood tests were also in normal ranges. We decided to perform athoracoabdominal aorta computed tomography angiography (CTA), which proved a Type I aortic dissection, extending from the ascending aorta to the bilateral iliac arteries (Figure 1). After ascending aorta and hemiarch replacementwas carried out by cardiovascular surgeons, the patient was discharged without any other complications.

Conclusion: Acute aortic dissection has a high mortality rate. Establishing a timely diagnosis is paramount, as mortality from acute aortic dissection rises by the hour. Physical findings are protean and may include acute aortic valve insufficiency, peripheral pulse deficits, a variety of neurologic deficits, or end-organ ischemia. The keys for establishing a timely diagnosis are maintaining a high index of suspicion and obtaining a diagnostic study immediately. CTA, magnetic resonance imaging, transesophageal echocardiography, and, to a lesser extent, aortography are all highly accurate imaging modalities. Proximal dissections are surgical emergencies, but distal dissections are generally treated medically.

Keywords: Acute aortic dissection, computed tomography angiography, emergency department

---

Thoracoabdominal aorta computed tomography angiography



A) aortic dissection of ascending and descending aorta (arrows) B) dissection flap in bilateral iliac arteries (arrows)

[P-131]

Coffee Induced Non-Sustained Ventricular Tachycardia: A Case Report

Ahmet Aksan, Emre Kudu, Faruk Danış, Görkem Karalar, Nalan Metin Aksu
University of Hacettepe, School of Medicine, Department of Emergency Medicine

Background: Non sustained ventricular tachycardia(NSVT) is usually asymptomatic and is most often diagnosed during cardiac monitoring or an exercise test performed for other reasons. The initial management of a patient with NSVT depends on the hemodynamic stability of the patient. Emergency management is required in unstable patients, while additional time may be spent determining the etiology and treating any underlying diseases when the patient is hemodynamically stable.

Case: A previously healthy 42 year-old man presented to the Emergency Department with diarrhea, abdominal pain, dizziness. He ate three spoons of turkish coffee for his diarrhea. Then he developed palpitations and dizziness. He had no chest pain. His medical history revealed occasional palpitations that lasted for a short time. His palpitations increased with emotional stress. He did not seek medical care for this complaint so he was not diagnosed with any disease. He has a brother with same cardiac problems, but his diagnosis is uncertain. The patient's pulse was 220 beats per minute, other vital signs were normal. Physical examination was normal. His electrocardiography showed tachycardia with wide QRS complexes. He was given a slow infusion of 150 mg amiodarone in ten minutes. His heart ryhthm alternated between sinus rhytm and wide QRS tachycardia during this time. Eventually, the patient was admitted to cardiology care unit for further examination and treatment. Later on, his echocardiography and cardiac MRI showed he had hypertrophic cardiomyopathy. He was applied implantable cardioverter defibrillator and discharged with recommendations.

Discussion: Many patients present with palpitations to the Emergency Department. Although the cause is usually benign, life-threatening arrhythmias can also occasionally present with palpitations. The underlying cardiac diseases may be difficult to diagnose, and generate the most concern among physicians evaluating patients with this complaint.

Keywords: Ventricular tachycardia, palpitations, coffee

[P-132]

Myocarditis Which Comes As Disease Setting Of Ventricular Tachycardia

Fatih Tanrıverdi[1], Gülhan Kurtoğlu Çelık[1], Melıh Çamcı[1], Şervan Gökhan[1], Alp Şener[2]
[1]Ankara Yıldırım Beyazıt University, Faculty of Medicine, Emergency Medicine Department, Ankara, Turkey
[2]Ankara Atatürk Training and Research Hospital, Emergency Service, Ankara, Turkey

Introduction; Myocarditis is inflammatory disease of cardiac muscle.Myocarditis develops generally in young adults, it occurs in different clinical conditions from silent clinical conditionsto conditions which progress to emergent coronary failure. Myocarditis and acute myocardial infarctions may sometimes resemble each other regarding clinical condition,ECGand echocardiography findings, it may be difficult to distinguish them.

Case; 42years old male patient presented with chest and back pain which started inthe previous morning.. He received a treatment against sore throat2 days ago in his background.Cardiac risk factors as smoking and coronary artery disease history in his father and uncle were present. There was no other drug use or narcotic use history. In his physical examination he was conscious,his blood pressure was100/70mmHg, hispulse was 120beats/min.,regular,his cardiac medical examination and other system examinations were natural. Since in the ECG inferior derivations which were taken at the emergency service there was 1,5mm stsegment elevation and there was VT documented in the ECG from outer center, he was consulted by cardiology service.The patient had arrest under coronary angiography, he was intubated, hisangiography was completed by cardiac resuscitation, his angiography was found normal and he washospitalized at coronary intensive care unit in cardiogenic shock, he should be followed-up byecmo. The following values were obtained: wbc:22.12k/ul,troponin 5469pg/ml lower1080 u/l,inferior1027u/l, CRPhigh.The patient was extubated onthe 3rd day of the treatment and since the course of disease was stabile, hewas taken out of the intensive care unit on the7thday.

Result; In the patients whose ECG findings suggest myocardial infarction with high STand whose clinical findings can't be distinguished properly, coronaryangiography and primary angioplasty will provide reperfusion treatment both in making differential diagnosis and also in myocardial infarctions with high ST. Diagnosis of myocarditis should be kept in mind in the patients with highST segment inECG.

Keywords: Myocardıtıs, ventricular tachcardia

[P-133]

A Rare Reason of Angina Pectoris: Takotsubo Cardiomyopathy

Özgecan Görman, Eren Onur Karavin, Sinan Karacabey, Ezgi Ceylan, Su İzel Sesigür, Haldun Akoğlu, Özge Onur, Arzu Denizbaşı

Marmara Unıversity School of Medicine Emergency Medicine Department

Introduction: Takotsubo cardiomyopathy (TCM) is a transient wall motion abnormality of the left ventricular (LV) apex triggered by emotional or physical stress, that usually resolves completely. Takotsubo is a Japanese word meaning a pot with a narrow neck and a round bottom used to catch octopi. Left ventriculography of TCM patients during systole demonstrates this shape.

Case: A 41-year-old patient admitted to emergency department of our hospital presenting with angina pectoris which started after hearing the loss of her brother. She stated that she had no cardiac history. Her vital signs were within normal range and had an ECG of sinus rhythm without ST segment changes.Her hs-troponin level was 1244 (cutoff value:0-14).Bedside ECO revealed depressed left ventricule systolic function,decreased ejection fraction,anterior and anteroseptal dyskinesia.Patient was admitted to the coronary intensive care unit with a diagnosis of Takotsubo cardiomyopathy.

Discussion: Takotsubo cardiomyopathy is associated with physical or emotional stress.The stressors frequently are the death of relatives, domestic abuse, arguments, catastrophic medical diagnoses, devastating financial or gambling losses, and natural disasters In our case we present the death of her brother as the trigger for cardiomyopathy.
Differentiation of Takotsubo syndrome from acute coronary syndromes (ACS) can be challenging because many of the symptoms, clinical signs and echocardiographic and electrocardiographic findings are similar, such as cardiac chest pain, ST-segment elevation and regional wall-motion abnormalities. The ECG might be completely normal. In our patient, ST and T wave changes were not observed in
the ECG. A normal ECG is not enough to exclude Takotsubo cardiomyopathy.If there are no serious stenosis in the cardiac vessels of patients undergoing coronary angiography with a prediagnosis of ACS; ventriculography or echocardiography
should be considered as soon as possible to rule out Takotsubo's syndrome, especially with patients history of acute emotional stress.

Keywords: Angina pectoris, takotsubo cardiomyopathy

[P-134]

A Case of Massive Aortic Mural Thrombus in the Absence of Aneurysm

Furkan Çağrı Oğuzlar, Alten Oskay, Abdurrahman Şimşek, Kıvanç Karaman
Suleyman Demirel University Medical Faculty Emergency Department, Isparta

Objective: Mural thrombus is a term relating to the formation of thrombus in an artery, most commonly in aorta. Patients present mostly with complaints of chest pain(25%), perfusion disorders, syncope, myocardial infarction, heart failure and neurological symptoms. Computed tomography(CT), angiography, transesophageal echo and magnetic resonance angiography can be used to establish the diagnosis.

Case: A 52-year-old male presented to our emergency department with a chest and back pain, and dyspnea that appeared two hours after meal. He was hemodynamically stable with blood pressure of 113/72mmHg and 82bpm rate of ECG of sinus rhythm. There was no evidence of underlying atherosclerotic disease, dehydration or hypercoagulability. His vascular risk factors were negative for hypertension, diabetes mellitus, cigarette smoking and hypercholesterolemia. He had no significant cardiac murmurs, vascular bruits or pulse asymmetry on physical examination. His laboratory studies were normal. A CT-angiography scan was performed to rule out pulmonary embolism, aortic dissection and aneurysm. It was interpreted as ascending aorta, aortic arch and thoracic aorta diameters were normal, and at these levels a mural thrombus was observed with a thickness of 11.5mm (Figure1). There was no intimal flap or pulmonary embolism. Cardiovascular Surgery clinic recommended 100mg ASA, discharge and follow-up.

Conclusion: Mural thrombus in a nonaneurysmal, normal or minimally atherosclerotic aorta is a rare clinical entity, which is associated with a high incidence of complications and mortality. Although most thrombi are seen in association with atherosclerotic diseases, several other etiologies have been described, including aneurysms, dissections, trauma, malignancy, hypercoagulable states and systemic fungal infections. Anticoagulation therapy and aortic surgery are commonly used as primary treatments. Other modalities described in the literature are anticoagulation therapy, open aortic surgery, thrombolytic therapy, and endovascular grafting. A mural thrombus should be kept in mind in middle-aged patients with atypical chest pain even though they have no cardiovascular risk factors.

Keywords: Aorta, chest pain, mural thrombus

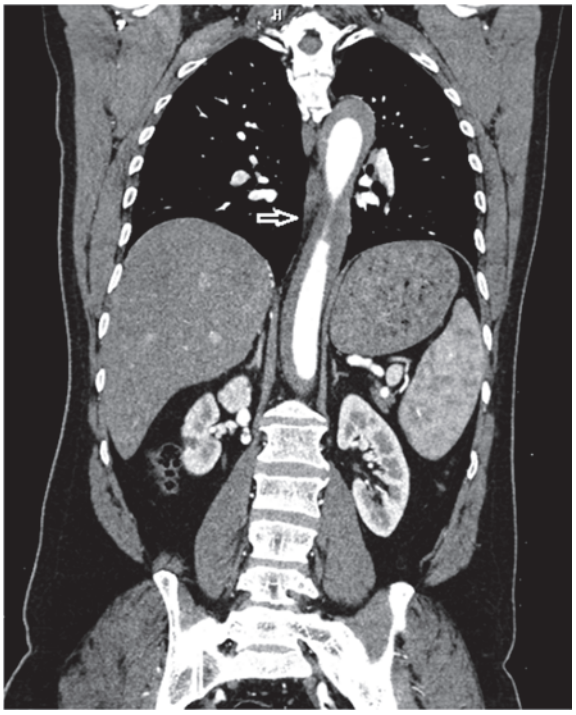

Figure 1

Computed tomography angiography: mural thrombus with a thickness of 11.5mm in ascending aorta, aortic arch and thoracic aorta extending to abdominal aorta.

[P-135]

Pseudoaneurysm Rupture of the Femoral Artery

Fatih Tanrıverdi[1], Çağdaş Yıldırım[1], Melıh Çamcı[1], Alp Şener[2], Gül Pamukçu Günaydın[2]

[1]Ankara Yıldırım Beyazıt University, Faculty of Medicine, Emergency Medicine Department, Ankara, Turkey
[2]Ankara Atatürk Training and Research Hospital, Emergency Service, Ankara, Turkey

Introduction: Pseudoaneurysm (PA) developing after arterial catheterization is caused by extravasation of blood from a defect in the vessel wall and being surrounded by a pseudocapsule, due to hemostatic insufficiency. The most common location of pseudoaneurysms secondary to catheterization is the main femoral artery.

Case: A 63-year-old female patient was brought to the emergency room with complaints of pain, increased general poor health and impaired consciousness, since the last night. She had been followed up for hypertension and type 2 diabetes mellitus and using medications regularly. She had admitted to an external center with complaint of chest pain 2 days ago and undergone coronary angiography with the preliminary diagnosis of acute coronary syndrome. On physical examination, her general condition was poor and she was confused, pain and tenderness in the right lower quadrant and right inguinal region of the abdomen and widespread subcutaneous ecchymosis were present. Other system examinations were normal. In vital signs, blood pressure:70/40mmHg,fingertip blood glucose:98 mgdl,fever:36.7C,pulse:124/min,oxygen-free saturation: 94. The patient was diagnosed as stage 3 hemorrhagic shock due to rupture of pseudoaneurysm of right femoral artery and blood and fluid replacement was started.The patient was evaluated by computed tomography angiography, after the resuscitation procedures,

Discussion and Conclusion: The most important risk factor for femoral pseudoaneurysm is puncture of the external iliac, superficial femoral artery or deep femoral artery instead of the main femoral artery. Optimal practice is the main femoral artery puncture.The risk of rupture of pseudoaneurysms greater than 5cm in diameter is higher. Therefore,ithas been suggested that patients with deep and superficial femoral artery pseudoaneurysm, especially those with larger than 5cm and more likely to be ruptured, should be operated early. As in our case, it should be kept in mind that patients may admit to the emergency department with shock due to rupture of pseudoaneurysm.

Keywords: Coronary angiography, pseudoaneurysm, emergency department

[P-136]

Bradycardia in a Patient with Acute Pancreatitis

Canan Tiambeng, Yasemin Özdamar, Etkin Keskin, Emre Kudu, Meltem Akkaş, Nalan Metin Aksu
University of Hacettepe, School of Medicine, Department of Emergency Medicine

Introduction: Acute pancreatits is the acute inflammation of the pancreas, with gallstones and excessive alcohol intake as the primary causes.. Abnormal electrocardiographic (ECG) findings have been reported in acute pancreatitis.

Case: A 28-year old female patient was presented to the emergency department with the complaint of a three-month abdominal pain that had exacerbated a day before. The patient was diagnosed with pancreatitis and cholecystitis three weeks ago in another medical center and was discharged after being treated medically. The patient had no other past medical history. On presentation, the patient had stable vital signs. Physical examination showed tenderness in the upper right and left abdominal quadrants. Her WBC was 6,400, ALT/AST: 778/786 U/L, ALP/GGT:213/216 U/L, total bilirubin/direct bilirubin: 3/1.7mg/dl pancreatic amylase /lypase: 1680/5810 U/L. Electrolytes and urine were normal. Her hepatobiliary ultrasonography reported multiple millimetric gallstones within the gallbladder lumen and cholecystitis. During follow up in the emergency department under cardiac monitorization, her heart rate reduced to 50/minute. Her ECG showed a rhythm of sinus bradycardia. The patient did not develop any other symptoms and her blood pressure remained stable. The patient was hospitalized for cholecystectomy.

Discussion: Abnormal ECG findings of bradycardia, AV block, T-wave and/or ST segment changes, and intraventricular conduction delays have been reported in acute pancreatitis. Despite many publications and reports, the causes of ECG changes remain unclear. However, variable factors such as metabolic disturbances, direct cardiotoxic effects of proteolytic enzymes, coronary artery spasms, vasoactive or toxic substances released by the inflamed pancreas, and electrolyte abnormalities have been suggested to be causes of ECG changes in acute pancreatitis. To prevent accidents or complications, patients with severe acute pancreatitis should have a continuous ECG monitoring, and awareness of this entity is important for clinicians for appropriate management.

Keywords: Acute pancreatitis, abnormal ECG findings, bradycardia

[P-137]

Kounis Syndrome:Non-STEMI after bee sting

Yavuz Otal, Neslihan Özkök Koz, F.güllü Ercan Haydar
Ataturk Training And Research Hospital, Department of Emergency Medicine, Ankara, Turkey

Introduction:
The development of acute coronary syndrome (ACS) associated with allergy, hypersensitivity, anaphylaxis or anaphylactoid reactions with activation of mast cells. There are 2 types. In type I, there is coronary vasospasm caused by allergic mediators such as histamine, thromboxane and leukotrienes without atherosclerotic risk factors and coronary artery disease. In type II, patients with atherosclerotic coronary artery disease have ACS due to coronary vasospasm, plaque wear, or tear that is triggered by these mediators. In this article, we present a case of type 1 koonis syndrome.
Case: A 41-year-old male patient was admitted to the emergency department with chest pain after bee sting. Her history was unremarkable. TA: 90/65 pulse: 112 / min. Physical examination was unremarkable. The ECG was normal (image1). Lung x-rays were normal. Blood tests were within normal limits. Trop T viewed 3 times and was found to be 65,54-157,5-180,4 pg / ml respectively (normal range 0-14 pg / ml). Serum isotonic, 1mh / ct steroid and oxygen therapy was given for the treatment of the patient. The patient who was adrenalized due to the thought that he could aggravate ACS symptoms was evaluated by cardiology and the patient was taken to coronor intensive care with the diagnosis of non-STEMI.

Conclusion: In cases of Kounis syndrome with anaphylaxis, the patient should be stabilized with steroids, antihistamines (H1 and H2 receptor blockers), parenteral fluid, oxygen, and epinephrine if necessary, before taking the catheter. Epinephrine is a life-saving agent in anaphylaxis but may increase the risk of oxygen consumption, vasospasm and arrhythmias in patients with ACS.

Keywords: Anaphylaxis, kounis syndrome

---

image1

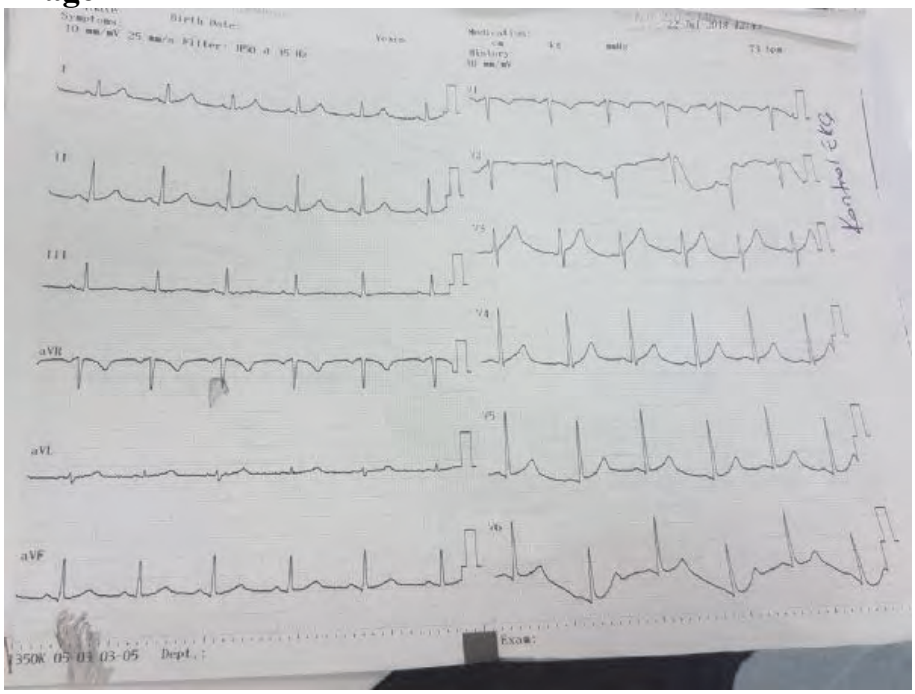

ECG normal

[P-138]

Hypertensıve Pulmonary Edema Due To Pheochromocytoma Crısıs

Selene Doganlar, Sercan Yalcinli, Funda Karbek Akarca
Emergency Department, Medicine School, Ege University, Izmir, Turkey

Introduction: Pulmonary edema is a serious cause of respiratory distress which occurs due to excess fluid into the alveoli. Cardiogenic causes for PE include hypertension, congestive heart disease and acute coronary syndrome. Occasionally pheochromocytoma crisis may manifest as hypertensive pulmonary edema.

Case: 21 years old female patient referred to emergency department (ED) with the complaints of headache and blood pressure disregulation. She had a history of MEN2A syndrome and a medullary thyroid cancer operation. Lately she had been diagnosed of pheochromocytoma. She was currently using thyroxine and doxazosin. Her vitals were within normal limits except for her blood pressure which was 150/100.She was slightly dyspneic with no findings of crackles or pretibial edema. After couple of hours she had developped a sudden onset of dyspnea and a productive cough with pink sputum. Physical examination revealed bilateral rales in lungs. Knowing her past medical history, hypertensive pulmonary edema due to pheochromocytoma crisis was suspected and nitroglycerin infusion was started at 0.1mcg/kg/min and titrated up until vitals were stabilized. Oral doxazosin, continious oxygen flow and 1 gr iv bolus of tranexamic acid was administered also. Non invazive ventilatory support (CPAP) was applied when necessary. The chest x ray revealed bilateral pulmonary edema. Thoracal ct showed bilateral ground glass opacification with thickening of the septi. Given her history it was consistent with diffuse pulmonary edema. With nitrate infusion her respiratory discomfort was resolved and eventually she was admitted to the ICU.

Discussion: Although the emergency physicians are well qualified for managing hypertensive crisis, the differential diagnosis of pheochromocytoma rarely comes to mind. It is easier to suspect pheochromocytoma crisis in patients with a given history. But it is more important to suspect, diagnose and treat pheo in younger patients with hypertensive crisis.

Keywords: Pulmonary edema, pheochromocytoma

[P-139]

Propofol: The Heartbreaker

Kürşat Toker, Sercan Yalcinli, Yusuf Ali Altunci
Emergency Department, Medicine School, Ege University, Izmir, Turkey

Introduction: Procedural sedation and analgesia (PSA) is defined as a technique of administering sedatives or dissociative agents with or without analgesics to induce a state that allows the patient to tolerate unpleasant procedures while maintaining cardiorespiratory function. PSA provides many advantages for both the patient and hospital, like reduced waiting times, reduced operating room and anaesthesia usage, reduced hospital admissions, and considerable savings. On the other hand adverse events (AEs) related to PSA in adult emergency department (ED) patients have been reported to a range from nil to over 60%. Propofol is one of PSA agent that used commonly and it has very rapid-onset and offset times. It is also a potent deppressant of the cardiovascular system which we will discuss in our case.

Case: 19 years old female admitted to Emergency Department with a history of fall onto her wrist. Patient had sensitiveness on her wrist and x-ray showed depleted distal radius fracture. She consulted to orthopedics and traumatology doctor. For initial treatment, plaster casting with reduction manevuers under PSA planned. Patient and her family informed about procedure and their consents recieved. Patient monitorized and propofol administered via intravenous way. After the initial dosage, patient's monitor changed from normal sinus rhytm to Type II AV Block (Mobitz Type I). Patient tracked with series of ECG's and after a short time patient's monitor changed back to normal sinus rhythm. She woke up from sedation problem free and her plaster cast done smoothly. With normal cardiac monitorization, patient discharged without problem.

Conclusion: Emergency Physicians shoud mind that with propofol, widely used PSA agent, adverse events may seen due to it's depressant effects on the cardiovascular system.

Keywords: Procedural sedation, propofol, mobitz type I

[P-140]

Counis Syndrome After Diclofenac Sodium

Çağdaş Yıldırım[1], Melih Çamcı[1], Ahmet Fatih Kahraman[2], Abdullah Emre Yurttutan[1], Gülhan Kurtoğlu Çelik[1]

[1]Ankara Yıldırım Beyazıt University, School of Medicine, Department of Emergency Medicine, Ankara, Turkey
[2]Ankara Ataturk and Training Research Hospital, Department of Emergency Medicine,Ankara,Turkey

Introduction: Counis syndome is associated with allergy, hypersensitivity anaphylaxy, or anaphylactoid reaction which courses with mast cell activation. Foods, drugs, enviromental factors (such as insect bite, bee sting, polens, latex etc.) and intracoroner stents can be triggers. Counis sydrome has a broad spectrum of many clinical conditions, chest pain to acute myocardial infarction. In this case kounis sydrome developed after diclofenac tablet intake

Case: Fifty-three years old male patient took one 75 mg diclofenac Sodium tablet after suffering from back pain. After 1 hours the patient has complaints of itching, shortness of breath and dizziness. His blood pressure was 100/60 mmHg, heart rate was 97 beats/min, oxygen saturation was %93. Physical examination showed uvula edema. He has a chest pain during his follow up. ECG was normal sinus rhytm. Cardiac enzyme test was obtained. His troponin level was 38 ng/l (…..). Patient was consulted to cardiology. Ecocardiography was performed. His heart wall motions wer normal.;Troponin levels are as follows. Kounis Syndrome Type I was diagnosed. He discharged with aspirin 100mg daily.

Conclusion: Physicians should be aware of allergic reaction concominant with chest pain. Cardiac laboratory tests should be obtained from these patients eve ECG is normal. Also physicians should keep in midn that kounis syndrome has subtypes.

Keywords: Counis, allergy, myocard infarction

Figure 1

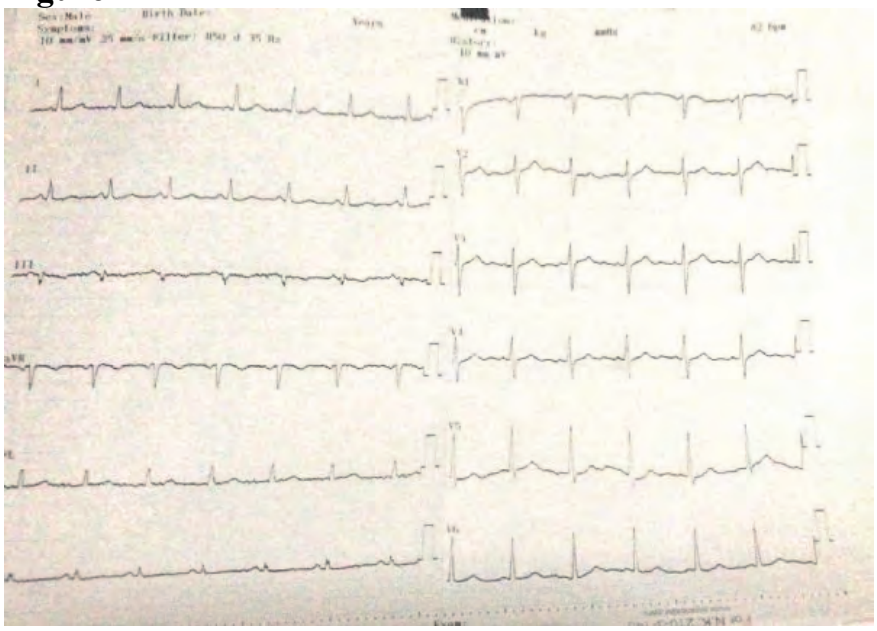

[P-141]

ST Elevated Myocardial Infarction Due to Sildenafil Citrate

Ahmet Çağlar, Hüseyin Mutlu, Ekrem Taha Sert
Department of Emergency Medicine, Aksaray University Aksaray Education and Research Hospital, Aksaray, Turkey

Introduction: Sildenafil is the first oral agent which is approved to treat erectile dysfunction. It acts by inhibiting cGMP specific phosphodiesterase type 5 (PDE-5), an enzyme that regulates blood flow in the penis. Myocardial infarction (MI) associated with sildenafil is rarely seen in patients without prior coronary artery disease. Here we presented a case of MI resulting from sildenafil ingestion in a patient without prior coronary artery disease.

Case: 63-year-old male patient presented to emergency department with a history of chest pain and syncope. He had no medical history or drug use beforehand. In his vital signs, blood pressure: 110/80 mm/Hg, pulse rate: 70 bpm. Neurological examination, respiratory system and abdominal examinations were normal. In his ECG, ST elevation was identified in inferior (DII-DIII and aVF) derivations. Looking closely at his history it was found out that he ingested 100 mg sildenafil citrate 4 hours before. The patient was admitted to coronary intensive care unit with the diagnosis of acute coronary syndrome associated with sildenafil.

Conclusion: PDE-5 enzyme inhibited by sildenafil is in bowel smooth muscles, thrombocytes and chondrocytes apart from vein and corpus cavernosum smooth muscles. As side affects headache, flushing, gastrointestinal symptoms, nasal congestion, visual disorders and hypotension can be seen. Also acute MI, periarteritis and death were rarely reported. Taking into consideration the epidemiological features of coronary artery disease and erectile dysfunction, the incidence of known or unknown coronary artery disease in males with both diseases is quite high. So before suggesting sildenafil it should be determined whether the patient is coranary artery disease free. Also it should be researched whether the stress associated with sexual activity can be tolerated as nitrates are contraindicated.

Keywords: Acute myocardial infarction, sildenafil

ST elevated myocardial infarction due to sildenafil citrate

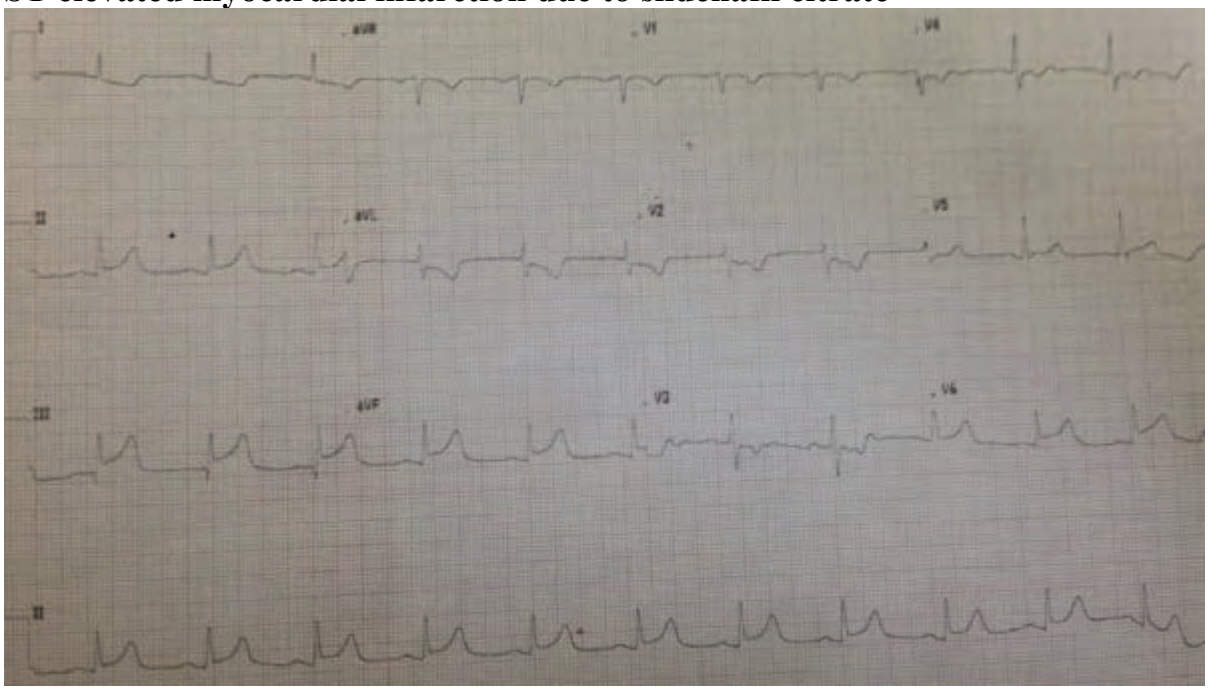

[P-142]

Terlipressin: is it safe to use with every patient?

Güçlühan Uçar, Başak Bayram, Emre Şancı
Dokuz Eylul University Hospital, Department of Emergency Medicine, Izmir Turkey

Introduction: Terlipressin is an analogue of vasopressin used as a vasoactive drug in the management of hypotension and treatment of acute variceal haemorrhage. There has been several reports of patients developing myocardial infarction after administration of terlipressin. We present a case of 71 years old male, who has been administrated terlipressin for esophageal varice hemorrhage, developing unexpected acute ST segment elevation.

Case Presentation: A 71 years old male presented at emergency department after he noticed his stool was black and he also vomited blood. At admission he was anxious and had abdominal discomfort. Patient's vital signs were BP:108/69mmHg,HB:76/min,So2:%99 and his electrocardiography(ECG) was normal sinus rhythm at admission. In prepation for endoscopic band ligation, terlipressin and PPI infusion has been started.
After new developing chest pain which started 1 hour later than IV terlipressin, repeated ECG showed 1 mm ST elevation in inferoposterior derivations. Cardiac markers which was taken after the chest pain complaint were CK-MB: 26 and Troponin-I: 2200.
Terlipressin therapy stopped immediately. After 6 hours of initial development of ST elevations, ECG findings returned to normal. Afterwards endoscopic band ligation performed and patient admitted to hospital.

Discussion: Adverse effects of terlipressin might have severe effects on patients with cardiac background. There are several cases that reported vasopressor agents' adverse effects in patients with potential risk for cardiac events. Careful monitoring for these complications and appropriate interventions can save lives.

Keywords: Terlipressin, st segment elevation

[P-144]

Acute Pulmonary Embolism Mimicking Inferior Myocardial Infarction During HemodynamicInstability

Kemal Öztürk, Murat Gül
Aksaray Education and Research Hospital

Pulmonary embolism and ST-elevation myocardial infarction areboth common causes of cardiovascular emergency, which may rapidly lead to hemodynamic deterioration.A 70-year-old female brought to emergency department in cardiac arrest.The electrocardiogram ECG revealed sinus rhythm with right bundle branch block,ST elevations in inferolateral leads.Her coronary angiogram showed non-obstructive coronary artery disease with a few plaques.A CT pulmonary angiogramshowed subtotal occlusion of left main pulmonary artery and multiple filling defects on bilateral pulmonary distal segments.This report emphasizes that acute PE should be suspected in every patient with ST elevation myocardial infarction and normal coronary arteries.

Keywords: Pulmonary embolism (PE) and ST-elevation myocardial infarction (STEMI)

[P-147]

Red Cell Distribution Width as A Biomarker for Chronic Venous Insufficiency

Özge Turgay Yıldırım[1], Mustafa Emin Çanakçı[2]

[1]Cardiology Department, Eskisehir State Hospital, Eskişehir, Turkey
[2]Emergency Department, Eskisehir State Hospital, Eskişehir, Turkey

Introduction: Chronic venous insufficiency is a major problem for emergency and cardiology clinics. Mostly patients admit to emergency clinic for swollen lower extremities and it is hard to diagnose the disease without venous Doppler ultrasound. Red cell distribution width (RDW) is a routinely checked parameter for it is a component of total blood count in medical practice.

Material and Methods: The study population was consisted of 102 consecutive patients who had lower extremity venous Doppler at emergency clinic. The population was divided to chronic venous insufficiency group and control group according to Doppler ultrasound results. Chronic venous insufficiency group also classified according to CEAP classification.

Results: Mean age was 52.3 ± 14.6 and 54 (52.9%) was male. 76 patients were diagnosed as venous insufficiency and 26 patients had normal Doppler results. RDW was significantly higher in venous insufficiency group compared to control group (p=0.02). RDW values was significantly different for classes 1,2 and 3 (p=0.016). There was significant difference among venous insufficiency and control group in terms of gender (p=0.017) and hemoglobin (p=0.037).

Conclusion: RDW is an easily accessible and inexpensive parameter and many publications evaluates its role in various disease. The literature search showed that this is the first study that shows the relationship of RDW with chronic venous insufficiency. In this study we showed that RDW may be used as a parameter for detection of venous insufficiency. Also RDW did not increase as the severity of venous insufficiency increased according to our study. This means RDW cannot be used for classification of the disease. Further studies should be made with higher number of patients and also it would be better to include severe venous insufficiency patients like Class 4, 5 and 6 to reach more significant results.

Keywords: Venous insufficiency, emergency department, Red cell distribution width

---

figure 1

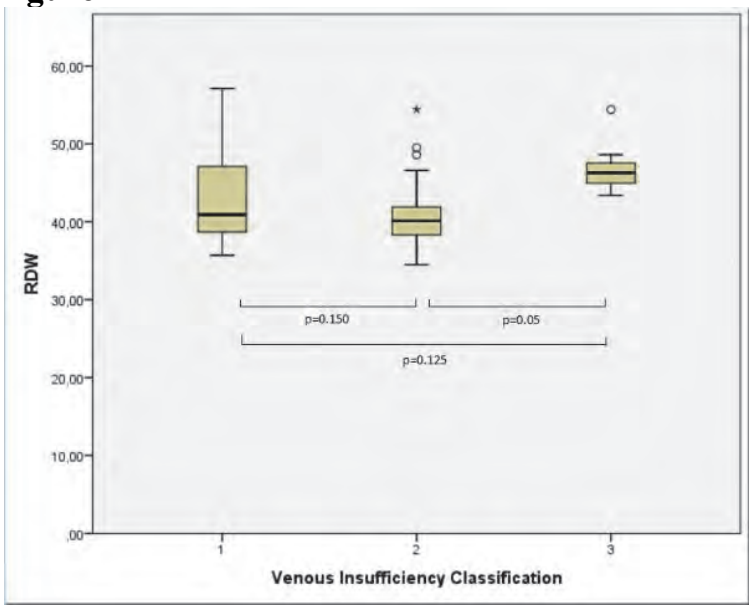

[P-148]

Varenicline Adverse Effect: Acute Miyocard Infarction

Ayşenur Gür, Yunus Emre Dündar, Gökçe Biçek, Halil Ölmez, Meltem Akkaş, Nalan Metin Aksu
The Department of Emergency Medicine, Faculty of Medicine, Hacettepe University, Sıhhiye, Ankara

Introduction: Varenicline is a drug to use for smoking cessation. It is an agonist at nicotinic reseptors; act on mesolimbic dopamine system associated with nicotine addiction, where it prevents nicotine stimulation; stimulates nicotine activity but to lesser degree than nicotine does. Varenicline's most seen advers effects(<%10) are nausea, abnormal dreams, headache and insomnia. Frequency not defined adverse effects include AMI. The mecanism of how varenicline causes AMI is unknown.
We report a case of acute myocard infarction that is caused by varenicline.

Case: A 30-year-old female with no diease history presented to the emergency department with a chest pain that lasted for a week. The pain was on the left chest wall and migrated to the left arm. She used varenicline for smoking cessation. She started the drug 10 days ago.
On clinical examination she was hemodynamically stable. On physical examination there wasn't any pathologic sign. Her cardiac markers were high and on the ECG there were posterior miyocard infarction's signs.
She was consulted with cardiyology and she underwent to percutaneus coronary intervention. Cardiologists implated a stent into her CX.

Discussion: Varenicline has multiple adverse effects on many systems. Cardiovascular adverse effects are rare. According to postmarketing reports; during nontreatment follow-up to 52 weeks, patients need for coronary revascularization (2%) and hospitalization for angina pectoris(1.7%) when comparing patients with stable cardiovascular disease.
We have to pay attention for patients' medication history when we asses the patients' signs and symtoms. They may be the adverse effect of the drugs and need for special interventions.

Keywords: Varenicline

[P-149]

How little ethanol could be cardiotoxic?

Neşe Nur User
Emergency Medicine, Faculty of Medicine, Afyonkarahisar Health Sciences University, Afyonkarahisar, Türkiye

Introduction: Chronic consumption of large quantities of alcohol could induce an alcoholic cardiomyopathy. In 1978, Philip Ettinger and coinvestigators coined the term holiday heart syndrome (HHS) as "an acute cardiac rhythm and/or conduction disturbance associated with heavy ethanol consumption in a person without other clinical evidence of heart disease". The effect of alcohol on the induction of arrhythmias is dose dependent, and it is independent of preexisting cardiovascular diseases or heart failure. Even modest alcohol intake can be identified as a trigger in some patients with paroxysmal atrial fibrillation. Results of a study was performed in Munich at Octoberfest in 2015, showed the most common arrhythmia was sinus tachycardia (25.9%); atrial fibrillation (and/or atrial flutter) was seen in 0.8%.

Case: A 41 years old male presented to ED with shortness of breath and palpitation. He was conscious, BP:90/60 mmHg, PR:170/min. On physical examination, there was no significant finding except tachicardia. On 12 lead ECG, supraventricular tachicardia was observed. Vagal manuevers was attempted but traetment failed. After 6 mg adenosine iv pushe, sinus rhythm was restored with BP:100/70 mmHg, PR:78/min. After 20 minutes, atrial fibrillation was seen in monitor. Without any medication, sinus rhythm was restored spontaneously within few minutes.
In history, we learned from patient that he drank 5 cans of beer at last night after an emotional stress. His past alcohol intake was three nights ago, 6 cans of beer. He denied any consumptiom of alcohol in any time except these.
His blood alcohol level was 5,5 mg/dL. No other laboratory anomalies were detected.
He was referred to Cardiology policlinic. Anticoagulation wasn't initiated.

Conclusion: Several mechanisms are theorized to be responsible for the arrhythmogenicity of alcohol. The majority (>90%) of cases of alcohol-related atrial fibrillation self-terminates. Anticoagulation could be initiated after consideration of the risks and benefits of anticoagulation.

Keywords: Holiday hearth syndrome, ethanol cardiotoxicity

[P-150]

Early Cognitive Impairment in Cardiac Arrest Survivors: Incidence, Clinical Course and Associated Factors

Soo Hyun Kim, Sang Hoon Oh, Kyu Nam Park, Taek Hun Kim

Department of Emergency Medicine, Seoul St. Mary's Hospital, College of Medicine, The Catholic University of Korea, Seoul, South Korea

Purpose: This study aims to analyze the incidence, clinical course, and associated factors of cognitive impairment of cardiac arrest survivors in ICU.

Methods: We prospectively administered the Mini-Mental State Examination (MMSE) to cardiac arrest survivors who were treated with targeted temperature management (TTM) immediately after regaining consciousness. Patients whose MMSE scores indicated impaired cognitive function (MMSE<24) were retested before ICU discharge.

Results: In 92 patients, the median MMSE score was 21.0 (IQR, 16.0–24.0), and cognitive impairment was found in 64 patients. Fifty-three patients completed follow-up MMSEs, and the median scores were 20.0 (IQR, 13.5–23.0) for the first and 25.0 (IQR, 21.5–28.0) for the last test. Of the specific domains, recall (0.0 [IQR, 0.0–1.0] to 2.0 [IQR, 1.0–3.0]) and attention/calculation (3.0 [IQR, 1.0–4.0] to 4.0 [IQR, 2.0–5.0]) were the most affected domains until ICU discharge. The factors correlated with cognitive impairment were increasing age and time to ROSC (OR 1.07, 95% CI 1.01–1.14).

Conclusions: Cognitive impairments were common immediately after patients regained consciousness but recovered substantially before ICU discharge. Recall and attention/calculation still were impaired until ICU discharge, and older age and increased time to ROSC were associated with this cognitive decline.

Keywords: Heart arrest, induced hypothermia, cognition

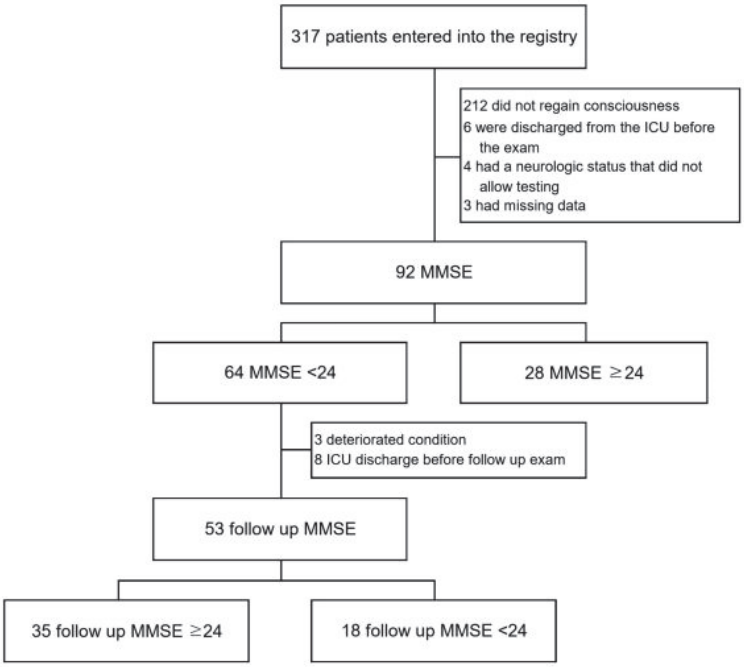

Results

During the study period, a total of 317 adult patients underwent TTM for comatose mentality after cardiac arrest. Of these patients, 212 patients did not regain consciousness, and 13 patients were excluded because of ICU discharge before MMSE examination (n=6), poor neurologic status (n=4) or missing data (n=3). Finally, 92 patients were included in this study

[P-151]

Clinical Characteristics of Patients Who Underwent Targeted Temperature Management After Prehospital Return of Spontaneous Circulation

Ah Young Jeong[1], Jung Hee Wee[1], Seung Pill Choi[1], Jeong Ho Park[1], Jae Hun Oh[1], Kyu Nam Park[2]

[1]Yeouido St. Mary's Hospital, The Catholic University of Korea, College of Medicine, Korea
[2]Seoul St. Mary's Hospital, Emergency Department, The Catholic University of Korea, College of Medicine, Korea

Background; ROSC (return of spontaneous circulation) is closely relate to favorable treatment outcome in out of hospital cardiac arrest (OHCA). In South Korea, emergency medical services (EMS) supply basic life support (BLS) including chest compression, airway management and defibrillation for OHCA. Based on the BLS, some cases are pre-hospital ROSC. Main purpose of this study is the identification of major factors affecting pre-hospital ROSC based on analysis of the updated data encompassing the prehospital treatment processes and to predict prognosis.

Materials and Methods; A retrospective review of comatose survivors who got prehospital ROSC after cardiac arrest was performed in two sister general hospitals between Jan 2010 and Dec 2016. Under 18 years of age, non-cardiac origin cardiac arrest, patients who did not receive targeted temperature management (TTM) were excluded.

Results; Sixty-two patients were included in this study. Fifty one patients (82.3%) were male, and the mean age was 52 years. The mean arrest time was 16.3 min, and the initial rhythm was shockable in 88.7%. Witnessed arrest was in 87.1%, and bystander BLS was performed in 69.4%. Coronary angiography was performed in 88.7%, percutaneous coronary intervention was performed in 40.3%, and implantable cardioverter defibrillator was inserted in 29%. Fifty-four patients (87.1%) were discharged as CPC 1, one patients died during TTM, and four patients died due to multi-organ. The most common final diagnosis was myocardial infarction (74.2%), idiopathic VF/VT (19.4%), and variant angina (16.1%)

Conclusions; Pre-hospital ROSC presumed cardiac origin occurred in relatively young patients. The initial rhythms were almost shockable, the arrest was almost witnessed and MI was major cause. After TTM, most of them showed good neurologic outcome.

Keywords: Prehospital ROSC

[P-152]

Complication-free CPR with Mechanical Chest Compression Device: Case Presentation

Çağlar Kuas, Filiz Baloğlu Kaya, Engin Özakın, Muhammed Evvah Karakılıç
Eskisehir Osmangazi University Medical School, Department of Emergency Medicine

Introduction: The use of mechanical chest compression devices (MCCD) during cardiopulmonary resuscitation (CPR) at the emergency department (ED) is still open to debate and encouraged or discouraged by the current guidelines and physicians' assessments of the possible complications. In our case, no complication was developed during CPR performed with the concurrent application of MCCD and tissue plasminogen activator (tPA).

Case: 72 years-old male was brought to the ED after he fainted suddenly. His personal/family background revealed no previous incident. His TA:70/50mmHg, HR:120/min., temperature:36.5°C, RR:26/min., PulseOx:70%. His Glasgow coma scale was 9 (E:4,V:1,M:4). Systemic examination revealed no additional pathological findings. Saline infusion and oxygen therapy was started. The blood sugar level (fingertips) was 240mg/dl. Electrocardiogram demonstrated atrial fibrillation (132beats/min). Bedside ultrasonography showed a right ventricular dilation (54mm) and the aorta in its normal limits. There was no pericardial fluid and contraction-associated right ventricular defect, but finding of DVT in the left femoral vein. We considered pulmonary thromboembolism. At the 10th minute of his arrival to the ED, he had a cardiac arrest. CPR was initiated, then continued with MCCD (LUCAS-2). tPA was administered as a 10mg bolus followed by 90mg/ 2 hours. Spontaneous circulation was achieved after 62min of CPR with intervals. No bleeding was seen in the tracheal tube during resuscitation. Pulmonary angiography after the return of spontaneous circulation demonstrated a scene compatible with thromboembolism. CPR related complications (rib fracture, pulmonary contusion, hemorrhage) were not encountered. The patient was hospitalized with the diagnosis of pulmonary thromboembolism.

Conclusion: In our case, prolonged CPR was performed concurrently with the use of a drug that increases bleeding risk, yet no bleeding or additional complications occurred. We concur that Emergency Medicine Physicians may significantly reduce complications with right patient selection and proper use of MCCD.

Keywords: CPR, Mechanic compression, tPA

[P-154]

Good Medical History and a Complete Physical Examination are always a Necessity- A Case Report

Cuma Yıldırım[1], Mustafa Sabak[1], Hasan Gümüşboğa[1], Mehmet Fatih Özaltın[2], Şuanur Cüreoğlu[1], Şevki Hakan Eren[1]

[1]Gaziantep University Medical School Emergency Department, Gaziantep, Turkey
[2]Gaziantep University Medical School Neurology Department, Gaziantep, Turkey

The objective of this report is to present a case of a patient who came with weakness on one-half of the body, along with patient history and respective imaging studies the diagnosis of stroke was reached. This case highlights the importance of complete physical examination and diagnostic studies to exclude stoke mimics.

A 63 years old male patient was referred to our hospital's acute stroke unit. He felt weak and dizzy and within seconds fainted. In the physical examination, there was a loss of strength in the left upper and lower extremities. Computerized tomography was taken and no intracranial mass or hemorrhage was identified in CT. The patient's physical examination was consistent with ischemic stroke and patient was subsequently referred to our hospital's acute stroke unit.

When the patient was admitted to our emergency department, his conscious level was normal, cooperated and oriented. On his neurological examination, there was loss of strength in the left lower limb at 1/5 of the hip and 3/5 at the knee. On the left upper limb, there was a loss of strength of 1/5 in the shoulder and 2/5 in the elbow. The The stroke team decided to give tissue plasminogen activator (tPA) to the patient as no contraindications were present.
Before any further treatment, X-ray graphies of the patient's left upper and lower extremities were ordered. It was detected that the patient had left humerus and left femur neck fractures. Whereupon he was removed from the acute stroke protocol.

In acute stroke patients, early emergency thrombolytic therapy is life-saving. However, possible complications and additional pathologies before thrombolytic therapy should be well researched and excluded. Especially in patients referred from another hospital must be more careful. When evaluating suspected stroke, physicians should rapidly and accurately examine the patient while consider a broad differential diagnosis.

Keywords: Mysterious cases, stroke, fractures

Figure 1

X-ray graphies of the patient's left upper (Figure-1)

[P-155]

Evaluaiton of Patients Appyling with Syncope to Emergency Department

Volkan Mumcu[1], Mustafa Burak Sayhan[2], Ömer Salt[2]

[1]Sultanbeyli State Hospital
[2]Trakya University Medikal School Department of Emergengy Medicine

Syncope accounts for 1%–3% of visits to emergency department (ED) in a year. The rate of hospitilization of patients with syncope is % l-6. Syncope may indicate a serious disease, especially in the elderly population. 12-48% of healthy young adults lives syncope atack once among their lives. The annual incidence of syncope is 6% in people over 75 years of age. Sudden death is around 25% with underlying heart disease.
In our study, it is aimed to evaluate the clinical symptoms; laboratory and imaging findings, the diagnosis they receive in ED, duration of their stay, mortality status improvement of within 3 months via using the international scoring systems of patients with syncope who have admitted to our ED for two years. When syncope scores are compared in terms of survival; San Francisco Syncope Rule, Martin et al., Observatorio Epidemiologico sulla Sincope nel Lazio score, Evaluation of Guidelines in Syncope Study and Short-Term Prognosis of Syncope Study values were found to be higher in patients who died than the ones who survived($p>0,05$), Boston Rules score medians were resulted with no difference. was accepted statistically significant ($p<0,05$). Variables are evaluated with logistic regreccion and the results were evaluated in terms of mortality factors. As a result it has been seen that age, supin position and precence of cancer increase the mortality rates 1.3/8.014/7.336 times respectively due to logistical regression analyzes.
In conclusion; It is needed to perform multicenter prospective and more comprehensive studies to determine the patients with syncope with especially high risk factors to prevent morbidity and mortality.

Keywords: Syncope, emergency department, mortality

[P-156]

Primary Brain Tumor Presenting with Seizure Causing Bilateral Fracture-Subluxation of Humerus

Alten Oskay, Abdurrahman Şimşek, Berker Şahin, Kıvanç Karaman
Department of Emergency Medicine, School Of Medicine, Suleyman Demirel University, Isparta, Turkey

Introduction: Seizures are characterized with abnormal electrical discharges in the brain causing sudden and strong muscle contractions. The shoulder joint is an anatomical structure with a versatile movement feature and is frequently exposed to trauma. A bilateral fracture-dislocation/subluxation of the shoulders is rare. In this article, we shared a case report describing a patient who presented with first seizure and bilateral fracture-subluxation of the shoulders due to a mass in the brain.

Case: A 36-year-old male patient was referred to our Emergency Department (ED) for further investigation and treatment for his first seizure he experienced at around 5 am during his sleep. He had no medical history. The patient with stable vital signs during the ED admission was evaluated as "postictal" because he still had some confusion. Bilateral shoulder and arm movements were restricted and painful during motor examination. Brain-computed tomography (CT) revealed a massive pattern consistent with the primary brain tumor, which caused ventricular compression and minimal midline shift on the left frontal region (Figure 1a). Fracture lines were observed in both humeral heads in the direct radiographs (Figure 1b), and multiple fracture lines were present in the posteriorly subluxated humeral heads (Figure 1c) in the CT. The patient was admitted to the hospital for treatment planning by the Neurosurgery and Orthopedics Clinics.

Conclusion: Patients with seizures present to EDs usually when the contractions are over and/or in the postictal state. The postictal state may conceal the trauma findings because of accompanying decreased level of consciousness. Emergency physicians should be aware of these limitations during physical examination and are responsible for a thorough diagnosis by using required imaging techniques.

Keywords: Brain mass, humerus fracture, seizure

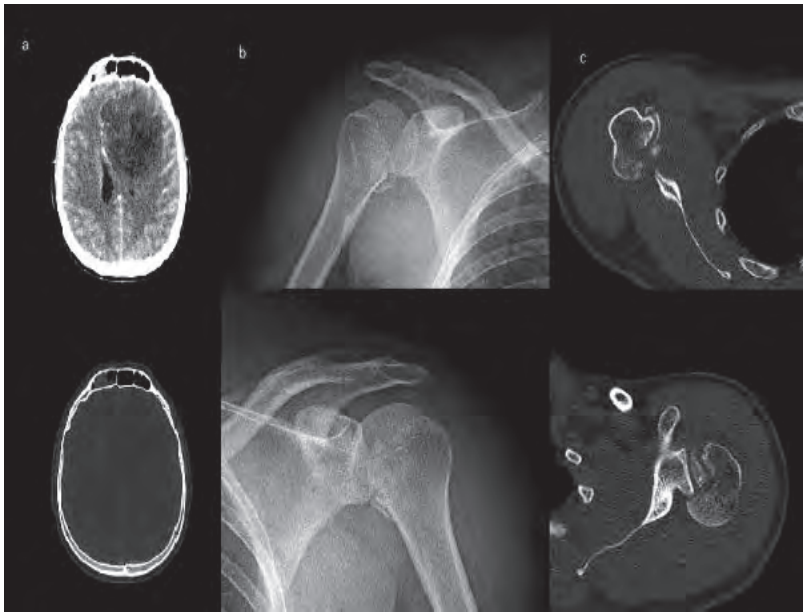

Figure 1

a) brain-computed tomography; a massive pattern with ventricular compression and minimal midline shift on the left frontal region b) direct radiographs; fracture lines in both humeral heads c) computed tomography; fracture lines in the posteriorly subluxated humeral heads

[P-158]

Subdural Hematoma in A Chronic Alcohol Consumer

Alten Oskay, Derya Yalçın Yılmaz, Hamit Hakan Armağan, Veli Işık
Department of Emergency Medicine, School Of Medicine, Suleyman Demirel University, Isparta, Turkey

Introduction: Subdural hematoma (SDH) is a relatively common neurologic entity among the elderly due to multidrug use, numerous comorbidities, alcohol consumption, and trauma. As cerebral atrophy becomes evident with advanced age and chronic alcohol consumption, subdural spaces become widened and these may lead to a greater stress on bridging veins of cortex in case of trauma. The initial small bleeding accumulates over time. For this reason it may take months for symptoms to appear after trauma, which the patients may not even remember. In some cases, the clinical presentation is atypical with nonspecific numbness. Neurological examination may be completely normal.

Case: A 62-year-old male patient was admitted to the ED due to dizziness, difficulty in walking, walking with small steps. There was an increase in his complaints despite treatment as an outpatient basis for 13 days. His medical history included benign prostatic hyperplasia and, therefore, an α-receptor blocker use. According to the information provided from his relatives, the patient had chronic alcohol consumption. His vital signs were as follows; blood pressure:163/76mmHg; heart rate:62bpm; body temperature:36.4°C; SpO2:99%. His neurological examination findings included amnesia, incompetent cerebellar tests, walking pauses, and small steps. The possibility of head trauma was suspected because the patient had chronic alcohol intake. Computerized brain tomography revealed a chronic subdural hematoma in the left frontoparietotemporal region and a shift of the midline structures to the right (Figure1).

Conclusion: Subacute-chronic subdural hematoma may develop following a minor trauma due to cerebral atrophy, and increased venous fragility in advanced age. Neurological deficits and epileptic seizures may develop acutely in clinical findings as well as a nonspecific, obscure picture such as headache or dizziness may be present in the patient. Emergency neurological imaging should not be avoided in the presence of unexplained neurological symptoms of elderly patients or chronic alcohol consumers.

Keywords: Alcohol consumption, elderly, subdural hematoma

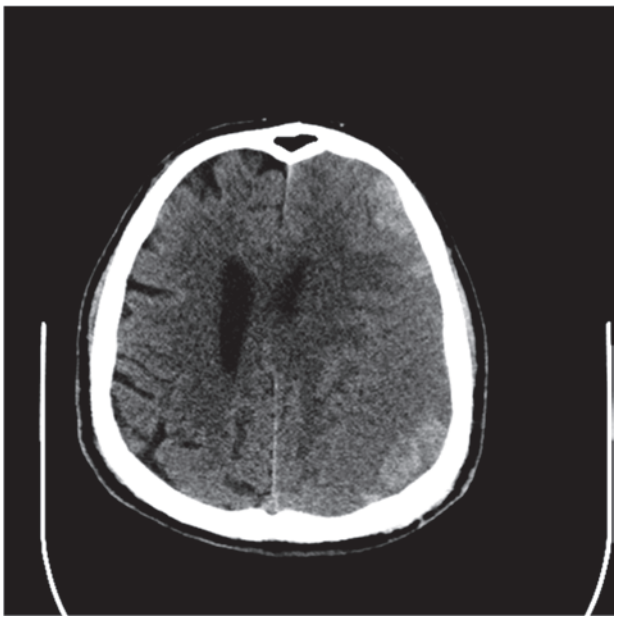

Figure 1

A subdural hematoma on left frontoparietotemporal region and a shift of the midline structures to the right

[P-159]

Diabetic Ketoacidosis and Cerebral Venous Sinus Thrombosis

Arife Erdoğan[1], Yalçın Güzelel[2], Onur Baykan[2]

[1]Department of Emergency Medicine, TR Ministry of Health Çiğli Regional Education Hospital, Izmir
[2]Department of Emergency Medicine, Izmir Bozyaka Research and Training Hospital, Izmir

Introduction: Cerebral venous sinus thrombosis (CVST) is an uncommon condition with a variable clinical presentation, often resulting in a delayed diagnosis. The most common risk factors are pregnancy and puerperium, oral contraceptive use, head injury, dehydration, blood dyscrasias, malignancies, and systemic diseases. CVST is an uncommon condition that can present with a wide spectrum of clinical symptoms and signs, making it a difficult and often delayed diagnosis.

Case: A thirty-two-year-old female patient was admitted to our emergency department because of vomiting and abdominal pain. According to the medical history she had diabetes. Parameters of patient were measured as tension 130/80, SpO2 99%, fever 36.5, pulse rate 130 / min. There was marked hyperglycemia of 550 mg% (normal range 74-110 mg%), ketoacidosis (pH 7.1, normal range 7.35-7.45; base excess (BE) –17.9, normal range –5 to 5). Despite treatment with insülin and intravenous fluids, blood sugar regulation was not achieved and vomiting continued. Due to the worsening of consciousness, brain tomography performed. Brain computed tomography (CT) scan was done which showed an appearance consistent with thrombosis in the straight sinus and the vein of Galen with ischaemic changes in the thalamus. The patient was diagnosed with CVST and hospitalized in intensive care unit.

Conclusion: Cerebral venous thrombosis in the course of diabetic hyperglycemia seems to be extremely rare. CVST is an uncommon condition with a variable clinical presentation and numerous risk factors. We present a case of superior sagittal sinus thrombosis caused by dehydration during diabetic ketoacidosis as the first presentation of type 1 diabetes mellitus. For this, patients with acute ketoacidosis who do not improve with treatment should be considered for sinus vein thrombosis.

Keywords: Cerebral venous sinus thrombosis, diabetic ketoacidosis, dehydration

[P-160]

Headache and Confusion; Diagnose Was Thrombotic Thrombocytopenic Purpura

Serhad Ömercikoğlu, Oğuzhan Demir, Erhan Altunbaş, Eren Onur Karavin
Marmara University School of Medicine Emergency Medicine Department

Introduction: Thrombotic thrombocytopenic purpura (TTP) is a rare disease characterized by microvascular platelet deposition and thrombus formation with resulting microangiopathic hemolytic anemia (MAHA), thrombocytopenia is often accompanied by fever, renal failure, and neurological deficits. TTP is a is almost always fatal if appropriate treatment is not initiated. With appropriate treatment, survival rates of up to 90 percent are possible. TTP can be acquired, due to an autoantibody inhibitor, or hereditary, due to inherited mutations in ADAMTS13. Here a patient is presented who had neurologic symptoms and diagnosed as TTP have been presented.

Case: A 41-year-old female patient presented to emergency department of our hospital with headache, nausea and neurologic symptoms as blurred speech and confusion and minimal vaginal bleeding for two days. She had only known migraine and thyroid disease but euthyroid. Her vital signs was all normal and in physical examination there is no other invention except neurological signs and there was no infective finding as neck stiffness. Also, there was no pathological sign in her cranial imaging. Laboratory evaluation findings were as follows: WBC:7,9 x10^3/µL, Hb:6,8g/dL, Plt:17 x10^3/µL, BUN:18 mg/dL, creatinine: 0.91 mg/dL, LDH:962 U/L, Total/Direct Bilirubin 3,42/0,4 mg/dL CRP:14mg/L, direct coombs test was negative. In peripheral blood smear thrombocytopenia and fragmentation was observed in all fields. TTP was suspected and consultated to hematology and admitted to hospital.

Discussion: TTP is diagnosed clinically by the presence of MAHA, thrombocytopenia, with or without neurological and renal failure and without another identifiable cause. TTP must always be considered in patients presenting with haemolytic anaemia and thrombocytopenia. Diagnosing TTP and initiating therapy with plasma exchange is urgent. General approach is to make a diagnosis for TTP based on clinical features and initial laboratory testing.

Keywords: Confusion, hematologic, Thrombotic Thrombocytopenic Purpura

[P-161]

Fahr's disease: A case report with neurological symptoms

Hasan Idil, Turgay Yılmaz Kılıç, Tarık Doğan, Yeşim Eyler, Özge Duman Atilla, Murat Yesilaras
Department of Emergency Medicine, Tepecik Training and Research Hospital, Izmir, Turkey.

Introduction: Fahr's disease, also known as familial idiopathic basal ganglia and cerebral cortex calcification, is a neurodegenerative disorder affecting cerebral microvessels, mainly the basal ganglia, and presenting with diverse neuropsychiatric manifestations. It is considered to be mainly hereditary, with autosomal dominant inheritance. Disorders affecting calcium ions predominantly contribute to disease. Here, a case of Fahr's disease is presented mainly with neurological symptoms.

Case: A 82-year-old woman was admitted to the emergency department with complaints of headache, dizziness and neersenkop. It has been learned that the patient's complaints have been for a long time, but have increased in recent days. Her vital signs on admission were within normal limits.The patient had no chronic disease other than hypertension and alzheimer.There were no significant physical examination findings except for positional dizziness and there were no significant laboratory results. Symptomatic improvement was observed with medical treatment.

Cranial computarized tomography revealed common calcification areas in bilateral basal ganglia, periventricular area and occipital localization (Figure 1). Later, it was learned that these lesions of the patient were known for a long time and that they were followed up in another center. In this case, the distribution of calcification areas and the clinical condition of the patient were evaluated in favor of Fahr disease. Patient without ongoing complaints was directed to the neurology clinic for follow-up.

Conclusion: In light of its various presentations and incomplete penetrance, Fahr's disease is known to be underestimated and underdiagnosed. Emergency physicians should be familiar with the clinical presentations and neuroimaging findings of the Fahr's disease.

Keywords: Fahr's disease; neurodegenerative disorders; calcification

---

Typical CT images of Fahr's disease

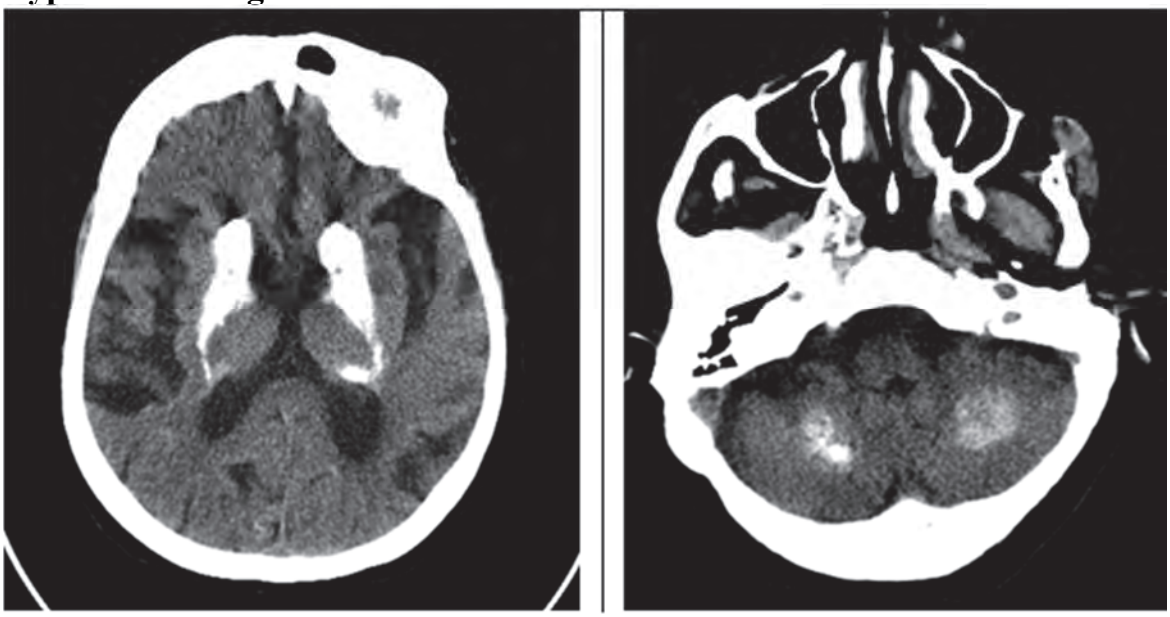

[P-163]

Aortic Dissection Presented with Vertigo: RUSH Saves Life

Çiğdem Özpolat, Yusuf Turan, Hasan Demir, Erhan Altunbaş, Kerem Ali Kabaroğlu, Melis Efeoğlu Saçak, Özge Onur, Arzu Denizbaşı
Marmara University School of Medicine Emergency Medicine Department

Introduction: Aortic dissection(AD) demonstrates a wide range of symptoms by affecting the outflow of the supraaortal, abdominal, spinal, renal, and extremity vessels. Typical symptoms are severe pain of the chest, radiating into the back or abdominal region. However, around 6% of acute aortic dissections are painless. The situation becomes even more confusing when painless aortic dissection manifests with vertigo and dizziness, as in the reported patient.

Case: A 65-years old male was admitted because of sudden onset of dizziness and vertigo. He had history of hypertension and take metoprolol as medication. He did not complain about any pain. He was hypotensive with a blood-pressure of 80/56 mm Hg. The electrocardiogram showed sinüs tachycardia. On clinical neurological examination, the patient was awake and completed adequately all tasks. But he had vertigo especially with open eyes. After administration of parenteral fluid, the systolic blood pressure increased to 100 mmHg. Computed tomography of brain showed no signs of territorial ischemia or bleeding. A diffusion cerebral magnetic resonance investigation was normal. During the investigation, the hemodynamic situation deteriorated again, the patient became comatose. RUSH examination of him revealed intima flap in abdominal aorta. CT-imaging of aorta showed a dilatation of the aortic arch, contrast enhancement within the aortic arch and an intimal flap of aortic dissection. He was transferred for acute cardiac surgery.

Discussion: Some cases with AD could present with various complaints other than pain, especially neurological manifestations. Aortic dissection is often a diagnostic challenge, especially in pain-free patients, and may result in catastrophic outcome. Bedside ultrasonography (RUSH protocol) has a great importance in differential diagnosis of hypotensive patient.

Keywords: Aortic dissection;RUSH

[P-164]

Giant Cell Arteritis with Vision Loss due to Delayed Submission

Erhan Altunbaş, Musa Adanç, Hasan Demir, Sinan Karacabey, Erkman Sanrı, Çiğdem Özpolat, Haldun Akoğlu, Arzu Denizbaşı

Marmara University School of Medicine Emergency Medicine Department

Introduction: Headache is an extremely common complaint in the Emergency Department (ED), accounting for 1–16% of all visits. Development of visual symptoms with headache requires to search many differential diagnoses. One of them is Giant Cell Arteritis. Here we present a case of Giant Cell Arteritis admitted to ED with acute blindness and headache.

Case: An 69-year-old woman was referred to ED with the chief complaint of a newly developed onset headache and visual loss. The patient described the headaches as throbbing in nature, no nausea or vomiting, no history of light sensitivity, and no aura or focal motor or sensory symptoms. She also had trouble with vision in 4 weeks. On physical examination, the temporal arteries appeared enlarged bilaterally and tender and there was a weak pulse on the right. The direct light reflex was attenuated in the right. Fundoscopy showed lesions indicating ischemic optic neuropathy. Considering her age, symptoms of headache, absence of a temporal artery pulse and tenderness on temporal artery, she was clinically diagnosed with GCA. Intravenous pulse methylprednisolone therapy (500 mg/d for 3 days) was started immediately. At one -month follow-up, the patient had no improvement in vision. Temporal artery biopsy showed necrotizing pan-arteritis.

Discussion: GCA has a broad spectrum of associated symptoms, with the most common being headache (70-90%), jaw claudication (40-60%), transient ischemic attack (4%), neck pain, scalp tenderness, and visual disturbances. We did not wait for the biopsy results to begin the treatment as GCA is an ophthalmologic emergency with poor prognosis and irreversible visual loss but the delayed submission result subsequent serious complication as irreversible visual loss.

Keywords: Temporal arteritis, vision loss

[P-165]

Aneurysm of basilar artery presented with unilateral nervus abducens paralysis: case report

Güven Yılmaz, Ferhat Yıldız, Hüseyin Ozer, Izzet Ustaalioglu, Muhammed Fatih Cırıl, Idris Arslan, Selman Faruk Akyıldız, Mustafa Caner Aykanat, Muhammed Numan Aydın, Burcu Azapoglu Kaymak, Tuba Cimilli Ozturk, Ozge Ecmel Onur
SBU Fatih Sultan Mehmet Training And Research Hospital, Emergency Medicine Department, Istanbul/Turkey

Introduction: Vertebrobasilar or posterior circulation aneurysms occur most frequently in the more proximal segments of the basilar artery, although baselines are seen at the top of the artery. All aneurysms may not be presented with ruptured symptoms. It may manifest itself with different neurological findings due to mass effect. Here we are reporting a case with double vision and gaze palsy due to the pressure effect of basilar artery aneurysm on N. abducense.

Case report: A 59-year-old male patient was admitted to our clinic with the complaints of double vision and left-gaze limitation starting about 3 hours ago. He was using warfarin. On admission, GCS:15 Systemic examination was normal. Vitals were stable. Neurological examination showed left hemiplegic (sequelae), left nasolabial sulcus effacement and left eye outward gaze limitation. In addition, cardiac markers and biological tests were in normal limits. INR was ineffective. Brain computed tomography (CT) scan showed a fusiform dilation of the basilar artery. Diffusion magnetic resonance imaging (MRI) revealed no acute ischemia. In order to visualize the basilar artery in detail, MRI angiography was taken. Anterior and rightward pressure on pons-mesencephalon was observed due to an aneurysm formation (30 mm in length and 13 mm in width) located at basilar artery distal to the right vertebral artery. The patient was hospitalized for clinical follow-up and elective intervention.

Discussion: Basilar artery aneurysms constitute approximately 50% of posterior circulation aneurysms. Endovascular treatment of aneurysms continues to be controversial as an alternative method, and debate about efficacy and safety continues. The role of emergency medical practitioners in the management of a non-bleeding aneurysm is to start antiedema treatment to prevent permanent damage to the patients who present with neurological findings and refer to the neurosurgeons for a definitive result.

Keywords: Aneurysm, basiler artery, nervus abducens

Brain Computed Tomography

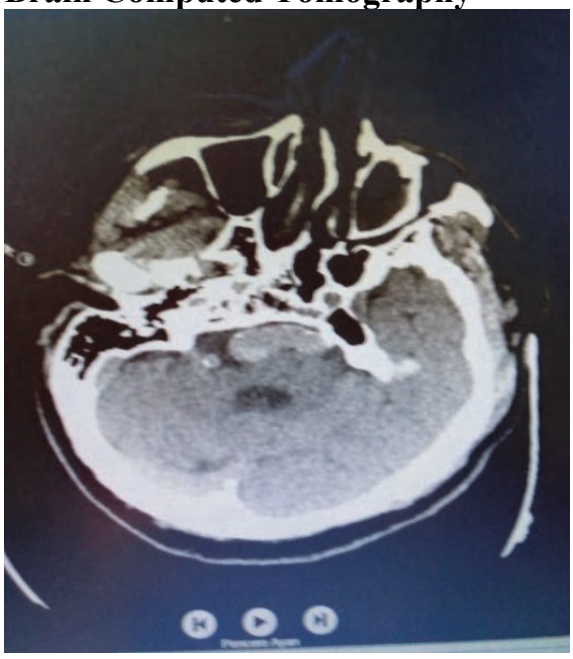

[P-166]

Headache as The Sole Symptom for Posterior Cerebral Artery Infarction

Güven Yılmaz, Ferhat Yıldız, Gülbahar Guler, Ali Goksu, Hüseyin Ozer, Izzet Ustaalioglu, Mustafa Akarca, Ugur Turan, Ahmet Hamdi Akcay, Mehmet Kocak, Tuba Cimilli Ozturk, Ozge Ecmel Onur
SBU Fatih Sultan Mehmet Training And Research Hospital, Emergency Medicine Department, Istanbul/Turkey

Introduction: Headache is the fifth most common symptom presenting to the ED. Patients over 50 years, severe headaches unresponsive to medical treatments, patients with vascular risk factors, anticoagulant usage, trauma history, fever should be considered as high risk headaches. Cranial Computed Tomography (CT) is the primary imagining modality. Headache is not a classical sign of cerebral ischemic pathologies. Usually neurological findings accompany the clinic. However should be kept in mind that it might be the only sign of ischemic pathologies. Here we are presenting a case with posterior cerebellar artery (PCA) infarction, who had only headache with normal neurological examination.

Case report: A 64-year-old male patient with a history of intracranial hemorrhage who had operated 20 years ago. He was admitted to our clinic with a severe headache lasting for 2 days. The patient had no dizziness. Vital signs were stable. GCS 15, orientation and cooperation was intact. Physical examination revealed nothing specific. Detailed neurological examination was also normal. In addition, cardiac markers and biochemical tests were normal. Headache did not responded to symptomatic treatment. Brain CT showed, undefined hypodense area at the left occipitotemporal lobe. Acute PCA infarction was observed in MR diffusion. The patient was admitted at neurology ward for follow-up.

Discussion: The classical symptoms and signs of posterior circulation strokes include ataxia, nystagmus, altered mental status, and vertigo, but subtle presentations may also be observed. Usual symptoms include unilateral limb weakness, dizziness, blurry vision, dysarthria, visual field loss, unilateral limb weakness, gait ataxia, unilateral limb ataxia, cranial nerve VII signs, lethargy, and sensory deficits. However, patients with PCA infarcts may not be aware of their findings even until they are examined. Headache unresponsive to initial treatment, should be considered as the only symptom of infarction.

Keywords: Headache, posterior cerebellar artery, infarction

MRI diffusion

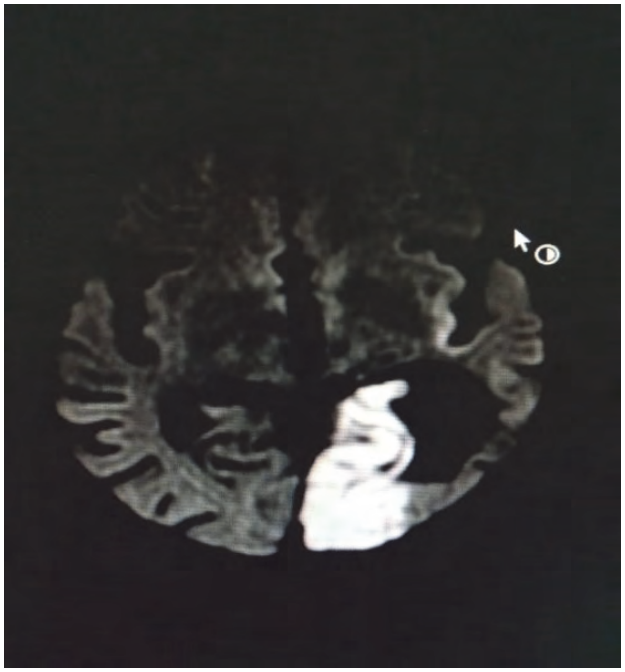

[P-168]

Ohh! I Forgot Everything

Mustafa Akarca[1], Burcu Azapoğlu Kaymak[1], Mehmet Koçak[1], Fatih Cırıl[1], Özge Ecmel Onur[2]

[1]Department of Emergency Medicine, Health Sciences University Fatih Sultan Mehmet Training and Research Hospital,İstanbul, Turkey
[2]Department of Emergency Medicine,Marmara University Pendik Training and Research Hospital, İstanbul, Turkey

Introduction: Thalamic hemorrhages represent 8.3–15% of all intracranial hemorrhages. Thalamic haemorrhage is usually considered a single entity although the thalamus is composed of anatomically as well as functionally discrete subregions receiving blood from different arteries. The clinical features vary according to the intrathalamic location of the haematomas and the bleeding artery.Damage to thalamic nuclei has consistently been found to induce neuropsychological impairments.While the majority of researchers indicate that language and memory disturbances are key features of thalamic damage, a number of studies indicate that such memory disturbances may not be the predominant clinical feature of thalamic damage. But also there are reports of memory disturbances arising from thalamic infarcts and haemorrhages. In this paper, a case study is presented in which memory disturbances are a feature of thalamic damage.

Case: A 72 years old women suffering from sudden amnesia presented to ED. She had neither motor paresis nor sensory disturbance. Clinical examination showed she had disorientation, anterograde amnesia and retrograde amnesia. CT scan revealed 2 cm a high density area in the medial part of the left thalamus. We concluded that amnesia in this patient was because of a hematoma during thalamic hemorrhage.

Discussion: Global amnesia entailed by cerebral hemorrhage has been rarely reported. Collective evidences show that thalamus-related amnesia may be caused by disruption of the mammillothalamic tract or the ventroamygdalofugal pathway, which arises from the limbic system and ends in the rostral thalamus. To date a consistent clinical picture of a “thalamic syndrome” has not emerged, although most conceptions of a thalamic syndrome include elements of an aphasic and amnestic disorder.

Keywords: Thalamic hemorrhage, thalamic syndrome, amnesia

[P-169]

Metoclopramide-Induced Oculogyric Crisis: A Case Report

Nazire Avcu[1], Cansu Alyeşil[2]
[1]Emergency Medicine Department, Faculty of Medicine, Maltepe University, Istanbul, Turkey
[2]Emergency Medicine Department, Mersin State Hospital, Mersin, Turkey

Introduction: Oculogyric crisis is a rare acute dystonic reaction, characterized by sustained dystonic, conjugate and typically upward, sometime lateral or downward deviation of eyes. This reaction most commonly reported as an adverse event to drugs such as antiemetics, antidepressants, antipsychotics and antiepileptics. In this article a patient with metoclopramide-induced oculogyric crisis was presented.

Case: A 18-year-old female presented to emergency department with both of her eyes deviated upward and lateral direction. She was not able to bring her eyes to normal position. 12 hours ago, she had presented to hospital with complaints of nause, vomiting and diarrhea. She was diagnosed with gastroenteritis and metoclopramide 10 mg tablet was prescribed to prevent nausea (oral-two times daily). She had used only one metoclopramide tablet, 30 minutes before onset of symptoms. She did not have any medical illness and did not use any different drugs. Vitals were normal. On neurological examination; her consciousness was clear, cranial nerve functions were normal, power was 5/5 in all extremities and there was not sensory loss. She did not have any other dyskinetic movements. The rest of physical examination was normal. Oculogyric crisis as a result of metoclopramide was diagnosed. The patient was treated with intravenous 2.5 mg biperiden and symptoms disappered immediately. Metoclopramide was discontinued. Patient did not have any dystonic reactions on follow-up.

Result: Metoclopramide can cause oculogyric crisis. Doctors should recognize and treat this side effects rapidly.

Keywords: dystonic reaction, metoclopramide, oculogyric crisis

---

Metoclopramide-induced oculogyric crisis

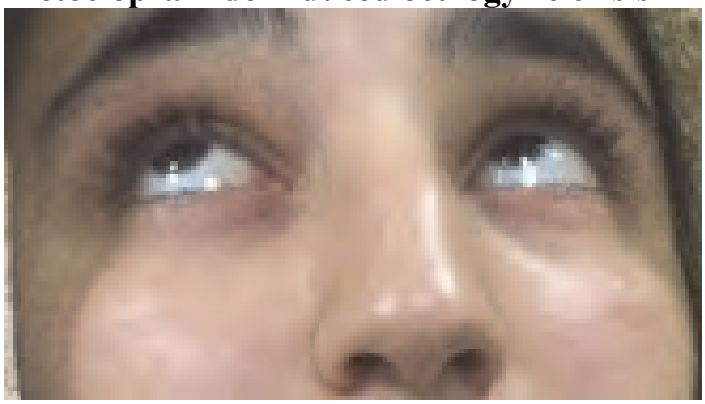

[P-171]

How Bizarre Bilaterally Lower Extremity Weakness

Busra Sapmaz, Yusuf Ali Altunci
Department of Emergency Medicine, Ege University, Izmir, Turkey

Introduction: Weakness is a common, nonspecific complaint that includes a broad differential diagnosis.Trauma, stroke, spinal nerve inflammation or compression, Guillain-Barre syndrome, neuromuscular junction diseases such as myasthenia gravis, myopathies may be the serious causes of bilateral weakness.Detailed examination must be performed for defining neurological findings. In this case, we presented a rare cause of bilateral lower extremity weakness.

Case: 63 years old male patient admitted to ED with bilateral lower extremity weakness which has proggressed over the past 3 to 4 months.He had drug-controlled hypertension for 7 years and he denied any past traumatic history or surgeries. His vital signs were normal. On physical examination, he was alert and oriented to person, place and time. His cranial nerves II to XII were intact, he had decreased muscle bulk in lower extremity.His bilateral upper extremity motor strength was 5/5 but bilateral lower extremities were weak.His dorsiflexion was 2/5 and plantarflexion was 3/5. He had decreased sensory functions below his pelvis, including perianal and perineal areas. Patellar and plantar reflexes were equivocal bilaterally. He had normal rectal tone but was not able to contract his anal sphincter on command. In spine MRI, T2A signal increase and tubular ectatic vascular structures at the peripheral subarachnoid distance were observed in the spinal cord which remained caudal at the T8 upper plateau level.The findings were consistent with spinal dural arteriovenous fistula. Spine angiography was performed and findings verified.The patient hospitalized in neurosurgery for operation.

Discussion: Spinal dural arteriovenous fistulas are the most common vascular malformations which cause progressive paraplegia or tetraplegia. They usually present elderly men. Some patients present with neurogenic claudication.MRI can identify a dural arteriovenous fistula and when MRI is positive, spinal angiography can identify the feeding artery and surgery or endovascular embolization can be helpful in stabilizing, even remediying the neurologic deficits.

Keywords: Emergency, weakness

[P-172]

An Extreme Case of Basal Cell Carcinoma With Total Skull İnvasion

Emine Zişan Andızoğlu, Meltem Songür Kodik, Güçlü Selahattin Kıyan
Department of Emergency Medicine, Ege University, Izmir, Turkey

Introduction: Basal cell carcinoma (BCC) is the most common views malignant tumor of the skin. BCC is mostly seen in the head and neck region. Risk factors include ultraviolet rays, radiation, and immunosuppressive drugs. The incidence of BCC is seen as 226 per 100000 and increases with age.

Case: A 75-year-old male patient presented to the emergency department with left arm and leg weakness. He had basal cell carcinoma over 50% of the patient's head. He had a destructive lesion on the head bones. Acute cranial pathology was not seen in the patient's tomography. He had a multiple focal and generalized tonic-clonic seizure. Magnetic resonance imaging of the patient revealed a wide defect in the right parietal region and irregular nodular thickening of the skin. At this level, the adjacent parietal lobe seemed edematous. Due to decreasing in the Glasgow Coma Scale (GCS) he was intubated. The patient was started on antibiotherapy and antiepileptic treatment and hospitalized in the intensive care unit.

Discussion and Conclusion: Basal cell carcinoma is usually slow to grow and less soft tissue invasion is known. However, in this case, BCC has been shown to have widespread and invasion. Basal cell carcinoma has been found to play a role in the etiology of seizures. BCC invasion was found to mimic the cerebrovascular events clinic. Histopathological examination is ideal diagnostic tests for BCC. Several different surgical approach have been described. If there is no surgical approach than can use cryotherapy, electrocautery.

Keywords: Basal cell carcinoma, seizure, cerebrovascular events

[P-173]

Not Just a Headache: Varicella-Zoster Virus Encephalitis

Gözde Yağar Gök[1], Filiz Baloğlu Kaya[1], Engin Özakın[1], Muhammed Evvah Karakılıç[1], Şeyhmus Kaya[2]

[1]Eskisehir Osmangazi University Medical School, Department of Emergency Medicine
[2]Eskisehir State Hospital, Department of Emergency Medicine

Introduction: Varicella-zoster virus (VZV), a cause of encephalitis which occurs at most following viral infections, has a reported incidence of 1/2000. VZV encephalitis is more common in elderly patients and suppressed immune systems. In this case, we point out VZV encephalitis with headache and altered consciousness in a young patient without immune suppression.

Case: 26-years-old female came to the emergency department (ED) with the most severe headache of her life which has continued for 4-5 days and recently accompanied with temporary aphasia and apathy. During her previous ED visits, her computed brain tomography (CT) and venography did not reveal any pathological findings. She relieved with analgesic treatment and rejected lumbar puncture (LP). Her anamnesis included nothing essential, but 1 week use of oral contraceptive. At the time of her last arrival to the ED, her blood pressure: 120/80mmHg; pulse: 80/min; breath count: 18/min; temperature: 36.5°C. Her physical examination revealed GKS 14(E:3 V:5 M:6) but no pathological findings other than plaintive expression and intermittent unsuitable responses. CT did not demonstrate acute radiopathology. Direct microscopy done following LP revealed 240/mm³ of white blood cells with lymphocyte predominance. There was an increase in concurrently measured CSF albumin and protein rates and a decrease in glucose (Table 1). In CSF, VZV-PCR testing was positive. The patient was administered 750 mg Acyclovir IV in the ED. VZV IgM and IgG tested on her first hospital day were positive. She was discharged on her 10th hospital day without sequel.

Conclusion: Mortality rate of VZV encephalitis, which causes severe headache and altered consciousness, is 15% in cases with normal immune response and 100% in those with weak immune system. Therefore, emergency physicians' early diagnosis and treatment of encephalitis are essential. As seen in our case, it should also be considered in differential diagnosis of no-risk group.

Keywords: Headache, encephalitis, immunocompetent patient

Table 1: Serum and cerebrospinal fluid (CSF) tests results

	SERUM	CSF
Albumin	4.2(g/dL)	154.3(mg/dL)
Protein	6.4(g/dL)	233.4(mg/dL)
Glucose	118(mg/dL)	47(mg/dL)
LDH	287(U/L)	34(U/L)
Lactate		38.99(mg/dL)

[P-174]

Cerebral Sinus Thrombosis Can Break the Bones !!!

Ibrahim Gormez, Sercan Yalcinli, Funda Karbek Akarca
Emergency Department, Medicine School, Ege University, Izmir, Turkey

Introduction: Cerebral sinus-vein thrombosis (CVT) involves thrombosis of the dural sinus and cerebral veins. It constitutes %0.5-1 of all strokes. Annual incidence is 0.2-1.2 / 100000. It is slightly more common in young women. Patients are usually present with a headache and neurological deficit.

Case: A 39-year-old man presented to the emergency department (ED) with a headache and generalized tonic-clonic seizure. His parents reported that he fell down from the chair while he was suffering a seizure. He had no chronic disease except hypertension in history. When the patient arrived to ED he had postictal confusion. Seizure controlled with diazepam. In physical examination, there was tenderness in both shoulders and he had back pain. Bilateral humerus fractures were detected in x-ray. The brain tomography was reported within normal limits. In spinal tomography T11-12, L1-4 bone fractures were viewed. In EEG monitoring, there were no seizure activity. CVT was detected in contrast-enhanced MRI. An anticoagulant drug was added to treatment. The patient was hospitalized to neurology clinic.

Conclusion: Cerebral sinus thrombosis is a rare disease. Emergency physicians should consider sinus vein thrombosis in patients who present to the ED with new-onset seizures and confusion state. Also, complications that may be related to seizures should be carefully investigated. MRI is more sensitive than computed tomography to predict patients with CVT. Anticoagulants are the first preferred group of drugs in the treatment.

Keywords: Cerebral sinus thrombosis, epileptic seizure

[P-177]

Unruptured Posterior Communicating Artery Aneurysm Masquerading as Tension Type Headache

Özlem Dikme[1], Salih Ekinci[1], Mehmet Barburoğlu[2], Can Aktaş[1]

[1]Emergency Department, Koc University Hospital, Istanbul, Turkey
[2]Neuroradiology Department, Koc University Hospital, Istanbul, Turkey

A 32-year old woman presented with a history of severe left temporally and hemicranial pain for two hours. On her admission, the pain was continuous and she told that it started after an argument with her fiancee. The patient had a history of tension type headache, for which she had been treated with antidepresants. Examination revealed an alert patient in excellent health but bitterly complaining of left-sided headache. Except for the bilaterally fifth nerve hypoestesia, the neurological examination was normal. She told about a cosmetic botox applied to the forehead area 1 week ago. IV line inserted and analgesic medication started. After medication she felt better and headache was decreased. Also her fiancee was came the same time and they made peace. She discharged from emergency department with recommedations. After two hours later, she re-admitted to the ED with increased headache. Also on second admission examination, she had normal neurological examination. An axial CT scan was given on second presentation and no blood was seen in the subarachnoid space. It was reported totally normal by a night shift radiologist. On morning, when a neuroradiologist seen the CT scan again, he thought that it may be a Posterior Communicating Artery Aneurysm. And the patient was invited to emergency department and MR angio was given. Left carotid angiogram showed a posterior communicating artery aneurysm on the internal carotid artery and a weak saccule projected posteriorly from the fundus of the aneurysm. The patient was quickly processed by Neuroradiology. At interventional cerebral anjiography, an unruptured internal carotid artery aneurysm medial to the edge of the tentorium was filled. On the third day of the procedure, the patient was discharged from the hospital without any symptoms or signs.

Keywords: Aneurysm, headache, emergency department

[P-178]

Management of Status Dystonicus of the Patient with Cerebral Palsy

Sevgi Yılmaz[1], Meltem Songür[2]

[1]Sevgi Yılmaz, Department of Emergency, Ege University, Bornova, Izmir, Turkey
[2]Meltem Songür, Department of Emergency, Ege University, Bornova, Izmir, Turkey

Introduction: Dystonia is a movement disorder characterized by spasms or movements of the muscles that may infrequently present with episodes of generalized and potentially fatal exacerbation of muscle contractures. The most triggering factors are trauma,surgery,infection,fever, withdrawal or change in medical treatment.Our patient had clinical manifestations of infection.

Case Report: A 25 year old young man with serebral palsy presented to our institute.His symptoms were nausea,vomiting,dyspnea and dystonia.He had urinary tract infection and pnomonia.The patient were treated with antipyretic,antibiyotics,antiepileptics, haloperidol,biperiden and midazolam.His recurrent episodes were led to acute respiratory failure that required invasive ventilatory support and intensive care procedures.The patient was begun to treat with midazolam infusion and referred to the intensive care unit. After five days, status dystonicus symptoms were controlled.

Discussion: Status dystonicus may cause several complications.The spasms are painful,may cause respiratory failure and metabolic disturbance.The patient may develop hyperpyrexa, dehydration,respiratory insufficent and rhabdomyolycis.In one study has been explain to us a 23 year old man with atheroid cerebral palsy.He was diagnosed as status dystonicus and he was successfully treated with intravenous clonidine.On the other hand in other study was investigated 12 patients.two died, five returned to their baseline condition, two had complete remission and three remained clinically deteriorated.Two patients were submitted to neurosurgical procedure (thalamotomy),successful in one.Among the 5 patients presented in this series,three were admitted to internal care unit,two were treated with propofol and one with intravenous midazolam

Conclusion: This case indicates that patients with status dystonicus should be managed in an intensive care setting because of the risk of respiratory and metabolic complications.Drug therapy with benzhexol, tetrabenazine,diazepam,haloperidol,biperiden,midazolam may be used.Intrathecal baclofen, botulinum toxin and stereotactic surgery may also be benefit or pallidotomy may be considered.

Keywords: Status dystonicus

[P-179]

A Rare Cause of Ischemic Stroke in Young Patients: Basilar Artery Dissection

Serdar Beden, Selin Bulut, Said Emre Atılğan, Mehmet Eman, Nazlı Turan, İsmet Parlak
Bozyaka Training and Research Hospital, Emergency Medicine Department

Introduction:Cervicocerebral artery dissection is a rare cause of all types of ischemic strokes,but it is more common in young age population.The overall incidence of basilar artery dissection(BA) is approximately 1-1.5 in 100,000.The clinical manifestations of BA dissections are more varied than those for cervicocerebral artery dissections,including subarachnoid hemorrhage, brainstem compression, or ischemia.It should be considered as an alternative diagnosis in a young age patients with suggesting stroke clinic.

Case: A 31 year old female patient presented to the emergency department with complaints of dizziness and different in speech. Physical examination revealed vertical nystagmus and muscle weakness on the right side.Patient's cooperation was limited.The patient had dysarthria, nasone speech, sitting balance disorder, right side paresthesia and increased upper extremity deep tendon reflex. Examinations of other systems were unremarkable.
In the imaging examination of the patient observed that an image consistent with ischemic stroke in the posterior pons area.Computed tomography angiography was performed as further investigation and revealed that basilar artery dissection was detected.The patient was transferred to the intensive care unit for the further investigation and treatment.

Discussion: Isolated basilar artery dissection is uncommon.In symptomatic basilar artery dissection patients presents with brain stem or cerebellar ischemic strokes, or less commonly, subarachnoid hemorrhages.Our case was presented with brainstem ischemic stroke with symptoms suggested stroke.The mean age of presentation is in the late 40s.Basillar arter dissection affects more men than woman.The patient in our case was 31 year-old woman and below average age.One characteristic of the stroke related to basilar artery dissection is neck movement, cervical spine manipulation or trauma.But it was not presented in our patient.In conclusion cervicocerebral artery dissection is one of the cause in young patients with stroke, and it should be considered as an alternative reason if there is no risk factors related with stroke.

Keywords: Basillar arter dissection, stroke, emergency

[P-180]

An Example for Carotid-Cavernous Fistula

Eylül Destina Fırat, Meltem Songür Kodik, Murat Ersel
Department of Emergency, Ege University, Izmir

Introduction: Red eye can due to both of simple and serious disease related to vision loss. The carotid-cavernous sinus fistula is caused by an abnormal connection of the cavernous sinus with the internal or external carotid artery. It can be traumatic or spontaneous. The patients may have exophthalmos, chemosis, visual impairment, glaucoma, murmur, tinnitus and headache.Red-eye may represent a self-limited condition but sometimes it can be a sign of intracranial process, as in this case.

Case: 59-year-old female who had hypertension and glaucoma, was admitted to ER with a complaint of headache, redness, swelling, and blurred vision lasting for a week. In her physical examination she were normal except emergengency physician can't get light reflex on the left. In the left eye the gaze was restricted. There were dilated conjugated veins and exudated hemorrhagic areas in the ophthalmological examination. Hypoesthesia was present in ophthalmic and maxillary nerve sensation areas. Cranial CT angiography was performed due to suspect of Carotid-Cavernosus Fistula. On her initial cranial CT revealed; left-sided carotid-cavernous fistula like appearance, dilatation in the left superior ophthalmic vein. In the left eye, proptosis and volumatous appearance in the extra-axial muscles.

Conclusion: Clinical status of the patient is important in the diagnosis of carotid cavernous fistula. Headache, tinnitus, proptosis, intravitraeus haemorrhage, enlarged episcleral veins, chemosis, diplopia, glaucoma, vision loss may be see. In this case ophthalmoplegia was occured as a result of ocular motor nerves and the 6th cranial nerve involvement. In addition, extraocular muscles enlargement was resulted with loss in eye movements. CT angiography has high specificity and sensitivity in the diagnosis of Carotid-Cavernosus Fistula. Medical treatment can be tried but transvenous embolization still recommended therapy. Severe complications such as cerebral hemorrhage may be see in 30-40% of cases with retrograde venous drainage in cerebral veins with a delayed diagnosis.

Keywords: Carotid-cavernous fistula, red-eye

[P-181]

A Serious Football Injury: Bilateral Subdural Hematoma of a Header

Çağdaş Yıldırım[1], İsmail Ufuk Yıldız[1], Selahattin Gürü[2], Alper Gök[1], Gül Pamukçu Günaydın[2]

[1]Ankara Yıldırım Beyazıt University, School of Medicine, Department of Emergency Medicine, Ankara, Turkey
[2]Ankara Ataturk and Training Research Hospital, Department of Emergency Medicine,Ankara,Turkey

Introduction: Subdural hematoma is an emergent neurological condition which has high mortality and morbidity. It occurs by bleeding between dura-arachnoid membrane by rupture of bridging veins. It is usually seen after trauma but there are some spontaneous cases. It is classified as acute-subacute-chronic. Acute is defined as first 3 days; subacute is 3-14 days; chronic is after 14 days. The treatment is generally surgery. Subdural hemorrhage which has width more than 1 cm should be drained urgently. All the cases with neurological deficit and midline shift more than 5 mm should be treated surgically

Case: 23 year old male patient admitted to emergency department with complaints of an increasing headache for three days. There was no history of illnes or drug use. He had no benefit from painkillers. The physical examination was natural; there was no neurological deficit; GCS was 15. The patient had a history of head trauma with a ball which occurs during a football game 15 days ago. there was no history of a trauma after that. A Computed tomograhy (CT) scan was performed to the patient whose vitals were stable and the CT scan reported that an acute / early subacute bilateral subdural hematoma which was 6 mm right at frontal and 11 mm left at frontoparietal regions; and there were no midline shift and herniation (Figure 1). The patient was consulted with neurosurgery; the patient, who was not planned for emergent surgery, was admitted to the brain surgery service.

Conclusion: Trauma history must be questioned in headaches in young patients.And if there is a history of persisting headache a ctscan should be planned for the patient. isubdural hematomas are usually unilateral but there are also rare bilateral cases. If there is a history of persisting headache after minor trauma intracranial hemorrhage should be considered.

Keywords: Subdural hematoma, football

Figure 1

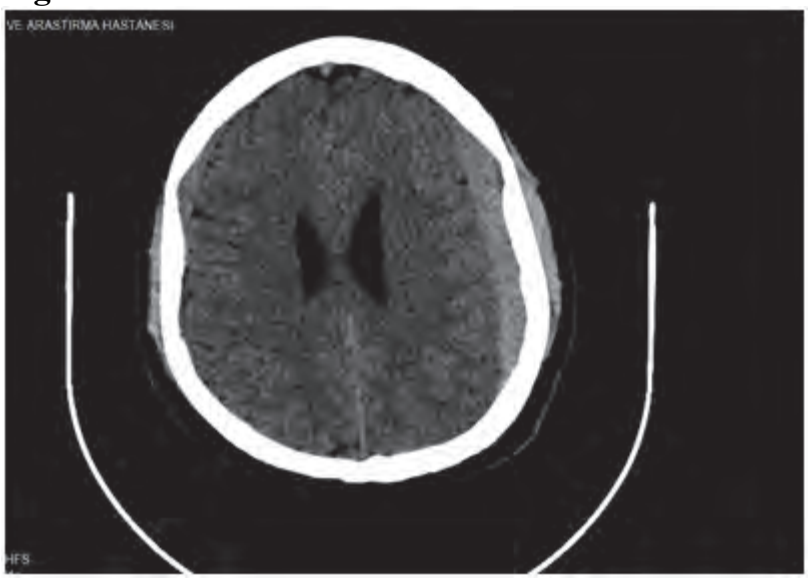

[P-182]

Occlusion of Posterior Cerebral Artery In A Patient With Acute Severe Headache

Melek Cirik, Müge Günalp Eneyli, Onur Polat, Ayca Koca Tanrıverdi, Ahmet Burak Oguz, Sinan Genc
Ankara University School Of Medicine Department of Emergency Medicine

Introduction: The posterior cerebral arteries (PCAs) arise as the terminal bifurcation of the basilar artery. PCA supplies the inferior part of the temporal lobe, the occipital lobe, the mesencephalon and the posterior of part of thalamus. Unilateral PCA occlusion has clinical signs such as visual field defects, paresthesia, anomic or transcortical sensory aphasia.

Case: A 79-year-old male patient was admitted to emergency department with severe headache, nausea and vomiting. His complaints were suddenly started and he defined the character of headache like pulsating and he has a photophobia. His vital signs were; blood pressure 140/80 mmHg, heart rate 95 beats/minute, body temperature 36,5 C˚. On neurological examination there was no pathological finding. Computerized brain tomography (CT) revealed no pathology. The brain diffuse magnetic resonance imaging (MRI) was performed when the patient‘s nausea had not passed despite medical treatment. MRI showed acute ischemia in the right PCA territories (Figure 1). In the brain – neck CT angiography performed for further investigation, occlusion was detected proximal to the P2 segment of the right posterior cerebral artery.

Conclusion: Acute cerebral infarction should be consider in patients presenting with acute severe haedache and vomiting. Patients with complaints of headache and who do not respond to medical therapy should undergo further investigations such as MRI and brain - neck CT angiography, even if there is no neurological deficit.

Keywords: Acute cerebral infarction, headache

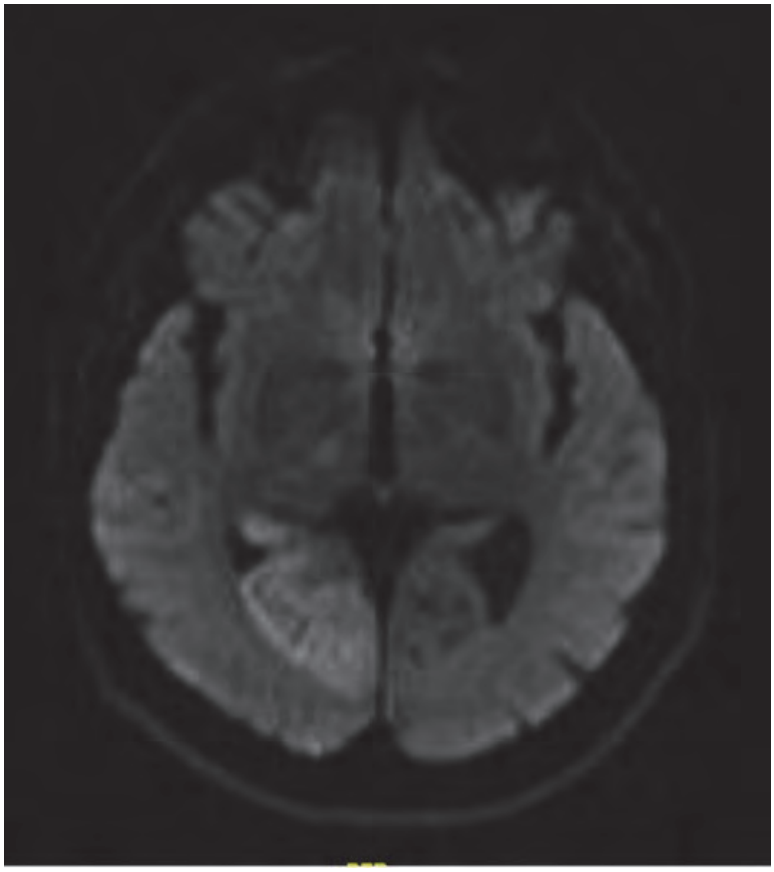

Figure 1

Magnetic resonance imaging (MRI) image; acute ischemia in the right posterior cerebral artery territories

[P-183]

A Rare Cause of Coma: Artery of Percheron İnfarction

Selman Faruk Akyıldız[1], İzzet Ustaalioğlu[1], Güven Yılmaz[1], Muhammed Fatih Cırıl[1], Ferhat Yıldız[1], Mustafa Caner Aykanat[1], Mehmet Koçak[1], Tuba Cimilli Öztürk[1], Özge Ecmel Onur[2]

[1]SBÜ Fatih Sultan Mehmet Eğitim Araştırma Hastanesi, Acil Tıp Kliniği, İstanbul
[2]Marmara Üniversitesi Tıp Fakültesi, Acil Tıp Kliniği, İstanbul

The artery of Percheron (AOP) is a rare anatomical variant of the basilar artery that arises from the posterior cerebral artery (PCA) in which a single arterial trunk supplies bilateral paramedian thalami. The occlusion of the AOP results in acute bilateral thalamic stroke. Acute ischemic stroke does not often present with coma. However, a stroke involving the RAS or its connections can cause abrupt onset of coma. Here in we report a 90-year-old female patient who was admitted to our emergency department with coma and diagnosed with bilateral thalamic stroke due to the anatomical variant of the basilar artery.

Keywords: Percheron, infarction, coma

MRI of Percheron Infarction

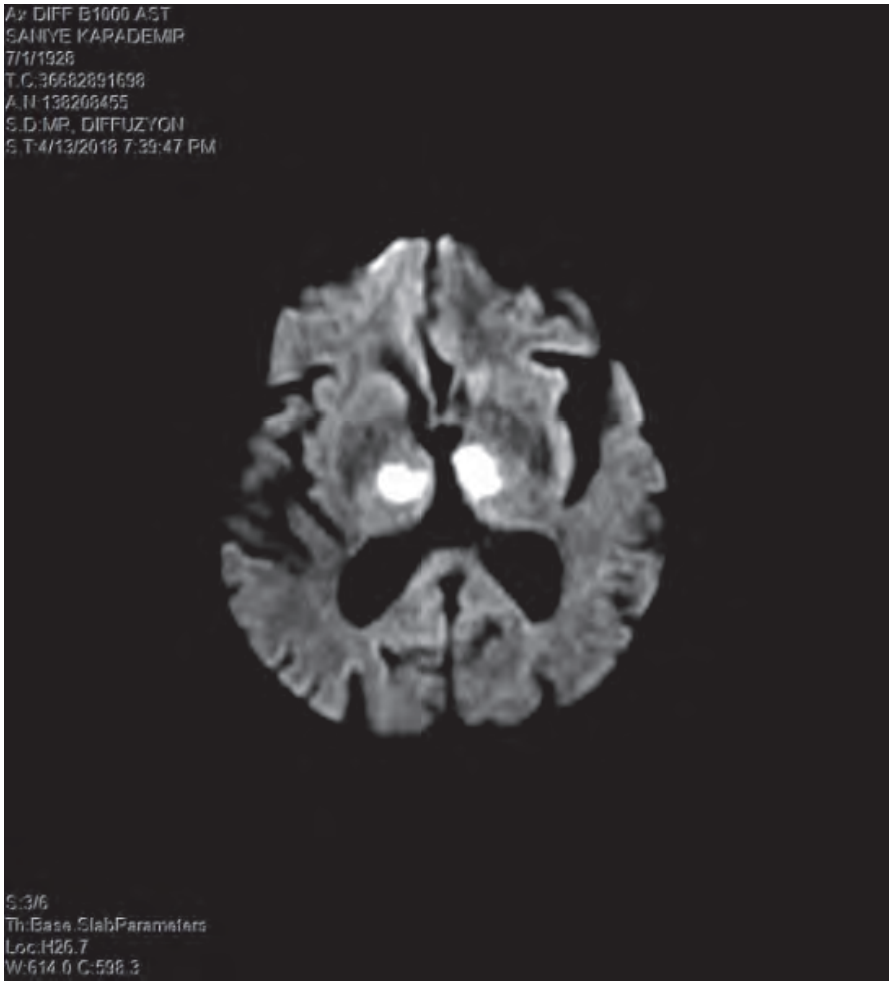

[P-184]

Word Salad: Wernicke Aphasia Caused by Left Transvers Sinus Thrombosis

Çağdaş Yıldırım[1], Selda Kıdak[1], Neslihan Özkok Koz[2], Gül Pamukçu Günaydın[2], Şervan Gökhan[1]

[1]Ankara Yıldırım Beyazıt University, School of Medicine, Department of Emergency Medicine, Ankara, Turkey
[2]Ankara Ataturk and Training Research Hospital, Department of Emergency Medicine,Ankara,Turkey

Cerebral vein thrombisis is less common rather than other causes of stroke. Because of this, diagnosis of CVT is challenging. Patients with isolated lateral sinus thrombosis frequently present with isolated headache or isolated intracranial hypertension. Aphasia often follows if the left transverse sinus is occluded.

Case: 48 years old male patient admitted to emergency medicine clinic with the complaint of ridicilous speech for two hours. He has not any chronic diseaes. He has not using any medications. His vital signs were normal. His neurologic examination was normal except aphasia. He understood what we said but his speech was meaningless and he was unaware of this deficit. His Laboratory tests were normal. A Computed Tomograhy (CT) was obtained. CT showed a hemorrhagic ischemic area at left temporaparietal lobe. Magnetic Resonance Venography obtained later. MR showed left transverse sinus and sigmoid sinus thrombosis (Figure 1). Patient was admitted to neurology clinic.

Conclusion: Physicians should be aware of aphasia, in particular of the fluent type, may follow sinus thrombosis, especially when the left lateral sinus is affected. Also hemorrhagic venous infarction, may occur secondary to venous occlusion

Keywords: Cerebral vein thrombosis, Wernicke aphasia

Figure 1

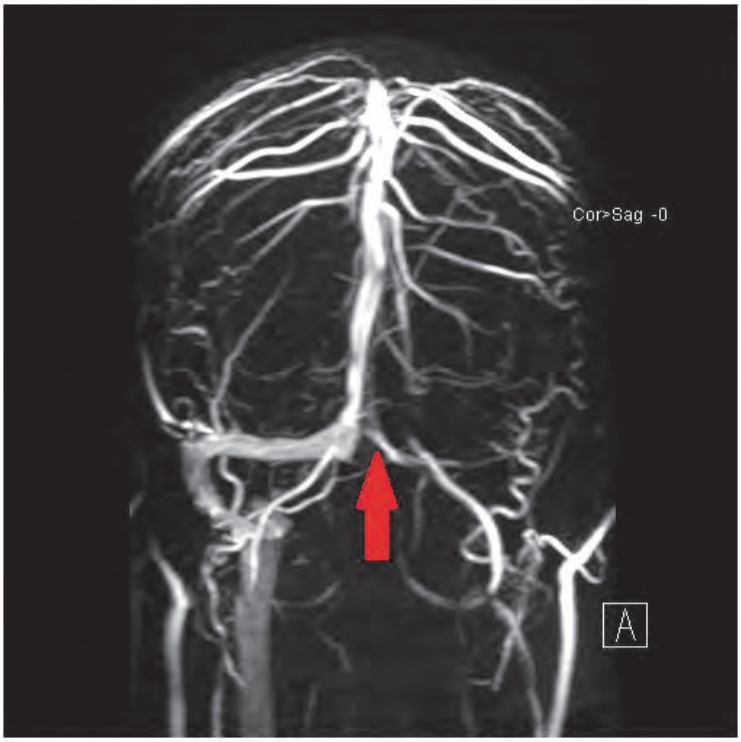

[P-185]

Pneumocephalus After Epidural Anesthesia

Fatih Esad Topal
İzmir Katip Çelebi University Atatürk Training and Resarch Hospital

Pneumocephalus, also known as intracerebral aerocele or pneumatocele is defined as the presence of gas within any of the intracranial compartments of the cranial vault. The most common cause for pneumocephalus is trauma. Other causes have been reported such as barotrauma, spinal surgery, instrumentations and in rare cases of infections. Less than 3% of patients developed pneumocephalus after epidural anesthesia while using LOR-A technique
The symptoms of pneumocephalus depend on the distribution and amounts of intracranial air. headache, elevated intracranial pressure, vomiting, convulsions and Nonetheless, altered consciousness and death had been reported due to mass effect or cerebral gas embolism
We report an unusual case of pneumocephalus who prsented by facial paralysys and also that patient underwent total knee arthroplasty following epidural anaesthesia
A 75 years old female patient had total knee prothesis operation 2 days ago.she was brought to Emergency department with complaints of facial paralysys and weakness in the right hand. On physician examination; the patient was cooperated and normal orientation. Meningeal irritation findings were negative. Body temperature was 37 0C. Pupil reflex was normal. TA:110/70mmHG, Pulse:92/dk, GKS:15. She had facial paralysys and weakness in the right hand. CRP15.5mg/dl, TSH18.31mIU/dl were positive, the others were normal. CT: there were air densities in supratentorial region and near the sylvian fissure. The patient was accepted as pneumacephalus following epidural anesthesia and underwent total knee prothesis. She was interned to the Neurology Department.
Pneumocephalus after epidural anesthesia is rare. Diagnosis of pneumocephalus can be made CT or MRI. Reabsorption is observed with conservative management in 85% of cases in 2-3 weeks. In the absence of reabsorption, hyperbaric oxygenation therapy is useful.
As a result,neuroaxial anethesia is increasingly used in many surgical operations. Pneumocephaly,a complication that may be lethal, shoud be kept in mind in patients with recent operation history.

Keywords: Emergency Department, Epidural Anesthesia, Pneumocephalus

---

Pneumocephalus in CT Scan

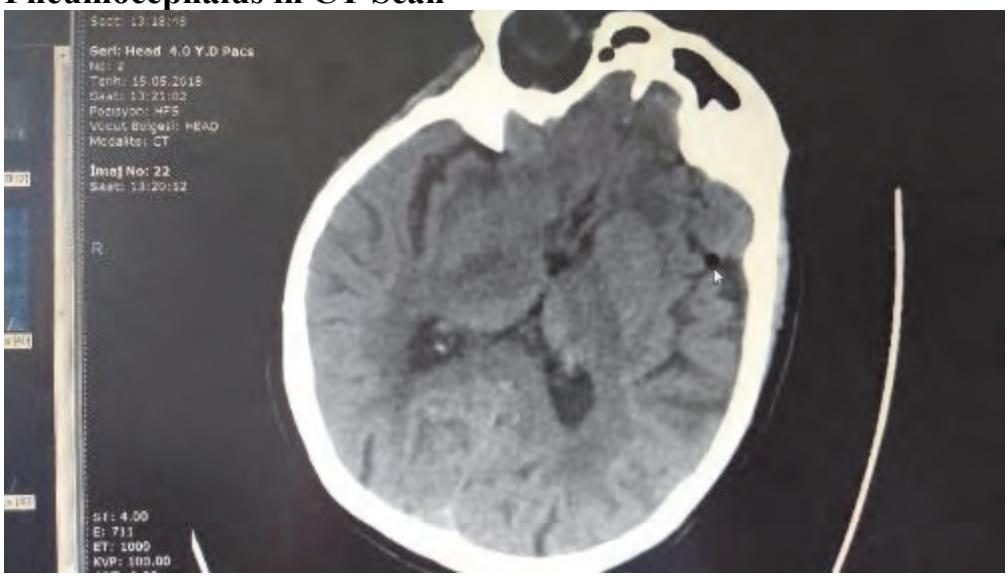

[P-189]

Vertebral Artery Dissection: Cause of Stroke In Young People

Volkan Ercan[1], Engin Özakın[1], Pakize Gözde Gök[1], Nurdan Acar[1], Betül Başbuğ Tiryaki[2]

[1]Eskişehir Osmangazi Üniversitesi Acil Tıp Anabilim Dalı
[2]Eskişehir Osmangazi Üniversitesi Radyoloji Anabilim Dalı

Introduction:
Vertebral artery dissection (VAD) is a relatively rare and is one of the major cause of ischemic stroke in young patient. It can occur either spontaneously or secondary to trauma. We report the case of dysphagia with VAD

Case: A 41 year old previously healthy female with a one week history of a posterior headache and neck pain presented to our emergency department after sudden disphagia, 2 hours ago. She had no recent history of neck trauma. ED examination revealed pytosis in his right eye and weakness of his soft palate. A gastroscopy revealing the presence of dilation of his upper oesophagus. The reconstructed axial plan CT angiography images have shown a dissection flap after the dural penetration of right vertebral artery (V4 segment). The right vertebral artery is associated with thrombus between the dural penetration to the origin of the PICA and the origin of PICA to the unification with the opposite vertebral artery. Diffusion-weighted MRI demonstrates acute infarct in the right posterior side of medulla oblongata (Figure 1).

Discussion: Vertebral artery dissection account for about 2% of all ischemic strokes and they are associated in about 20 % of strokes in young adult patients. The diagnosis can be very difficult and requires a high index of suspicion. The symptoms begin with severe occipital headache and posterior nuchal pain following focal neurologic signs due ischemia of the brainstem or cerebellum The neck pain often develops on one side of the neck and usually there is an ipsilateral headache. Cranial nerve palsies can be detected in about 12% of patients. Various combinations of nerve palsies have been described, although the lower cranial nerves, particularly the hypoglossal nerve, are the most commonly affected.

Keywords: Vertebral artery dissection, stroke

Vertebral Artery Dissection

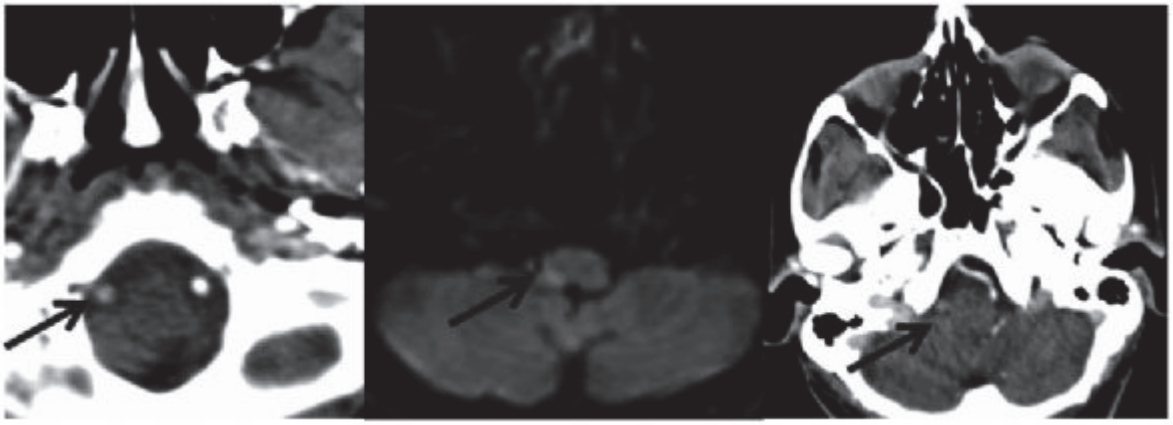

[P-191]

Dissection of Vertebral Artery in a Young Patient

Serkan Karakulak, Giray Altunok, Hüseyin Narcı, Cüneyt Ayrık
Emergency Department, Mersin University, Medical Faculty, Mersin

Introduction: Although vertebral arterial dissections are rare, they are more frequently described among young patients. Dissections may develop spontaneously or due to trauma.We tried to present a young patient with left vertebral artery dissection
Case: A 40-year-old male patient was admitted to the emergency department with headache, neck pain, hoarseness, numbness in the left arm and leg, dysphagia and dizziness. Physical examination revealed paralysis of the left arm and leg.MRI of the patient showed diffusion restriction in the left bulb and dissection of the left vertebral artery. The patient was hospitalized with the diagnosis of vertebral artery dissection and lateral medullary syndrome.
Conclusions: The diagnosis of dissection in the vertebral artery should be considered in young patients who present with emergency department, headache, neck pain and posterior system findings.

Keywords: Dissection, vertebral artery, young patient

Fıgure 1.

MRI of the patient showed diffusion restriction in the left bulb and dissection of the left vertebral artery.

[P-194]

Transient Ischemic Attack and Sildenafil Use

Gizem Coşkun Yüksel, Evvah Karakılıç, Nurdan Acar, Nazlı Özcan Yazlamaz, Engin Özakın

Department of Emergency Medicine, School of Medicine, Eskişehir Osmangazi University, Eskişehir/Turkey.

Introduction: Sildenafil is a selective phosphodiesterase type 5 inhibitors which causes vasodilatation and increases intracellular cGMP levels. Plasma elimination half-life is 3-4 hours. Sildenafil metabolism slows down in patients with liver and renal dysfunction and those older than 65 years. It has also been reported that vasodilation effect can cause ischemic optic neuritis and transient ischemic attack (TIA). In this case, we aimed to present a TIA attack after Sildenafil intake.

Case: A 72-year-old male patient was admitted to the emergency department due to dysarthria which started 30 minutes ago. He has no history of chronic disease and cerebrovascular diseases except hypertension. In his history, he had a speech disorder that develops suddenly half an hour ago, he took his drug for hypertension after breakfast and 100 mg Sildenafil half and two hours before. General condition of the patient was stable and has good vital signs at the time of admission. On neurological examination, there were no abnormal findings except dysarthria. There was no acute pathologic imaging on brain CT, but there was restriction on diffusion weighted MRI. There was no thrombus on bedside echocardiography and no pathologic finding was found in ECG. After the consultations, dysarthria regressed spontaneously at the 4th hour of follow-up. The case was considered TIA and discharged with recommendations.

Conclusion: TIA may develop due to cardiac emboli, atherosclerosis, arterial dissection and arthritis. In particular, hypotension with critical stenosis in the brain-feeding vessels may reduce blood flow to the brain and reveals the symptoms of TIA. Due to hypotensive effect of sildenafil, development of symptoms at the most effective hours after ingestion, regression of symptoms after the half-life of the drug, no additional findings in the follow-up of the outpatient clinic suggested that the patient had Ischemic attack related to Sildenafil intake.

Keywords: Transient Ischemic Attack, Sildenafil

[P-195]

An extreme diagnosis in the emergency department: transverse myelitis

Murat Ersel, Sercan Yalcinli, Ayşe Güler
Emergency Department, Medicine School, Ege University, Izmir, Turkey

Introduction: Transverse myelitis (TM) is an acute or subacute inflammatory disorder of the spinal cord. The symptoms of TM can evolve over hours or several days and rarely can have atypical presentations. We present a patient who had atypical symptoms of TM.

Case: A 66-year-old female with no previous history of disease presented to our ED with complaints of right leg weakness and back pain. She stated that weakness started three days ago. She had back pain for a long time. She stated that she had frequently lifted her relative who had been ill for 1 month. She denied any abnormality for urination and defecation.
On her initial evaluation, vital findings were within normal limits. On physical examination, right lower extremity motor strength was detected as 2-3/5. Left lower extremity motor strength was intact. Deep tendon reflexes of the right knee could not be obtained. At the right side of the body downward descending pain and superficial tactile impairment was noted at T12-L1. There was no other significant findings on physical examination. CT and MRI imaging studies of the brain were unremerkable. To exclude Guillain-Barre syndrome a lumbar puncture was achieved. It revealed clear cerebrospinal fluid, with 10 leukocytes per cubic millimeter, normal glucose levels and 45 mg/dL cerebrospinal fluid protein (at the upper limit of normal). Thoracic MRI findings revealed high-intensity signals on T2-weighted images. The patient was diagnosed as TM and hospitalized.

Conclusion: TM should be considered as a diagnose with monoparetic patients in ED. Emergency physician should include TM into the differential diagnosis of back pain and unilateral lower extremity paresis and appropriate diagnostic tools should be used in ED.

Keywords: Transverse Myelitis, unilateral lower extremity paresis, MRI

[P-196]

Oxygen Toxicity Seizure During Hyperbaric Oxygen Therapy: A Case Report

Halil Doğan, İbrahim Sarbay, Bugra İlhan
University of Health Sciences Bakirkoy Dr. Sadi Konuk Training and Research Hospital, Department of Emergency Medicine, Istanbul, Turkey

Introduction: Several neurological and other side effects and complications from hyperbaric oxygen (HBO) therapy have been described in the literature. Possible complications during HBO therapy include barotraumatic lesions, oxygen toxicity, claustrophobia, and ocular effects.

Case: A 29-year-old woman presented to the Emergency Department (ED) after losing consciousness and having a series of tonic spasms for approximately 3 minutes during the second hour of HBO therapy (at 2.5atmospheres absolute for 120 minutes). Vital parameters were normal. The patient's medical history and records indicated that she had sudden severe hearing loss three weeks ago with left ear affected and diagnosed with ISSNHL. HBO therapy was added to the medical therapy from the beginning. The therapy was planned as a series of 20 sessions over three weeks, and the patient was having the 13th session during the incident. Previously she reported no side effects of HBO therapy.
Post-admission laboratory analysis and blood works showed elevated blood lactate level (4.8 mmol/L). All other conducted blood parameters were normal. Electrocardiography, cranial computerized tomography (CT), and diffusion-weighted magnetic resonance imaging (DW-MRI) were also normal. In-hospital consultation with Neurology confirmed the incident as a seizure, and an EEG test was planned.
The patient was discharged after the observation period in ED and decided to discontinue the HBO therapy.EEG test results of the patient was normal. Follow-up for 1-month showed that the patient had no seizures or other neurological symptoms during this period.

Conclusion: HBO therapy is a treatment option for ISSNHL, which can be used in some cases especially in the early period. We presented a case with oxygen neurotoxicity that occurred during the HBO therapy. Although these seizures are self limited, clinicians should be aware of this risk, and further studies are necessary to understand the nature of oxygen toxicity.

Keywords: Hyperbaric oxigenation; toxicity; seizure

[P-197]

Naegleria fowleri: A rarely seen cause of encephalitis

Çağlar Kuas[1], Evvah Karakılıç[1], Engin Özakın[1], Özcan Özdemir[2], Nurdan Acar[1]

[1]Department of Emergency Medicine, Eskisehir Osmangazi University, Eskisehir, Turkey
[2]Department of Neurology, Eskisehir Osmangazi University, Eskisehir, Turkey

Introduction: It is known that amoebas living in soil and freshwater cause fatal parasitic infestations in human. The Naegleria species isolated from human cases are denoted as N. fowleri. This pathogen causes primary amoebic meningoencephalitis (PAM). The PAM was seen in healthy patients until onset of symptoms with history of swimming in freshwater. Here, we discussed a PAM case diagnosed in patient presented to emergency department with complaints of fever, fatigue and speech disorder.

Case: A 61-years old man presented to emergency department with fatigue, fewer and headache and weakness at left and speech disorder over 3 days. It was found out that the patient to watering puddle for irrigation of his farm 5 days ago. Vital signs were found to be within normal range at presentation. In physical examination, the patient was confused with dysarthric speech, 4/5 muscle strength at left upper and lower extremities, abnormal cerebellar tests at left but the patient had no nuchal rigidity. There was no abnormal sign in the examination of other systems. No acute abnormality was detected on brain CT scan; however, multiple hyper-intense lesions and restriction on diffusion weighted MRI. BOS glucose: 46 mg/dL (blood-glucose: 279mg/dL); protein: 172mg/dL. In direct microscopy of BOS sample, amoebic trophozoids were detected and the patient was admitted to neurology department with the diagnosis of primary meningoencephalitis caused by N. fowleri. The patient died on day 73 due to acute renal failure.

Conclusion: The PAM is an acute parasitic infection which is usually fatal after onset of symptoms. It mimics purulent, bacterial meningitis. The glucose level is decreased while protein level is increased in BOS analysis. Unfortunately, there is no effective treatment for PAM. It has been reported that amphotericine B via intrathecal route is effective in cases with early diagnosis.

Keywords: Amoebas, encephalitis, naegleria

[P-198]

Are We Careful About CT Indications in Convulsion Patients?

Engin Özakın, Gizem Coşkun Yüksel, Nurdan Acar, Evvah Karakılıç, Filiz Baloğlu Kaya
Eskişehir Osmangazi University, Faculty of Medicine, Emergency Department

Introduction: Epilepsy one of the serious diseases of the brain affecting about 50 million people in the world. It causes significant amounts of medical, social and economic resources in many countries. The aim of our study was to identify CT indications and pathologic findings in patients who presented to the emergency department due to convulsion and who underwent computed tomography.

Methods: Our study included patients admitted to the emergency department of ESOGU between 01.10.2017 - 30.03.2018 and who had computed tomography due to convulsions. It is a retrospective study conducted in individuals over 18 years of age. The demographic characteristics and tomography reports of the patients were recorded from the hospital information management system.

Results: 153 consecutive patients were studied, 94 (%61,4) were males. The mean age (SD) was 52,39 (19,7). Indications for brain computed tomography were: in 35 (%22) first seizure, in 22 (%14.4) increased seizure frequency and change in seizure pattern, in 21 (%13.7) newly developed neurological deficit, in 20 (%13) loss of consciousness, 18 (%11,7) malignity, in 8 (%5,2) fever, in 6 (%3.9) status epilepticus and in 4 (%2,6) patients concomitant trauma. Patients with acute radiopathology in brain CT; acute infarction in 8.5% (n: 13), intracranial hemorrhage in 8.5% (n: 13), newly diagnosed mass in 2.6% (n: 4), fracture in 1.3% (n: 2) and nonspecific changes in 32 (n: 49). 33.3% (n: 51) of these patients were hospitalized.

Conclusions: More selective and careful care should be taken when determining the indication for brain computed tomography in patients presenting with convulsion in emergency departments. Thus, unnecessary financial losses in health expenditures can be prevented and we can protect our patients from unnecessary radiation exposure.

Keywords: Epilepsy, computed tomography

[P-199]

Cerebral Sinus Venous Thrombosis in Puerperium: A Case Report

Mahmut Yaman, Mehmet Ozel, Songul Arac, Yenal Karakoç, Mahmut Taş, Mehmet Tahir Gokdemir

Health Sciences University, Gazi Yaşargil Training and Research Hospital, Emergency Department,Diyarbakir,Turkey

Introduction: Cerebral venous sinus thrombosis (CVST) has a relatively low incidence among young women, but the incidence of CVST increases with sex-specific risk factors such as oral contraceptive use, hormone replacement therapy, pregnancy, and puerperium.

Method: A 35 year old right-handed woman presented to our emergency department with diffuse, severe, sharp, stabbing headaches for two days. She had a history of delivery with spinal anesthesia 7 days ago. There was no nausea, vomiting, photophobia, and/or phonophobia. She had migraine history but there was no drug use. On presentation, her arterial blood pressure was 160/90 mmHg her other vital parameters were normal. Neurological examination of the patient was normal other nuchal rigidity. White blood count was increased (23,84/L) but, full biochemical screen, coagulopathy and thrombophilia panel, serum homocysteine levels, and markers of vasculitis including antiphospolipid antibodies were normal.

Result: Emergency computed tomography of the cranium was performed (Figure 1),There were dense vein signs in the transvers sinus and the superior sagittal sinus. We performed Magnetic resonance venography (MRV) which revealed a total occlusion in the right internal juguler vein, transvers sinus and the superior sagittal sinus (Figure 2). The patient was transferred to intensive care unit for further treatment.

Discussion and Conclusion: The importance of detailed evaluation of headaches in emergency depertmant, especially in the presence of risk factors for thrombosis such as pregnancy, puerperium, oral contraceptive use, etc. CSVT must be kept in mind.

Keywords: Sinus venous thrombosis, headache, puerperium

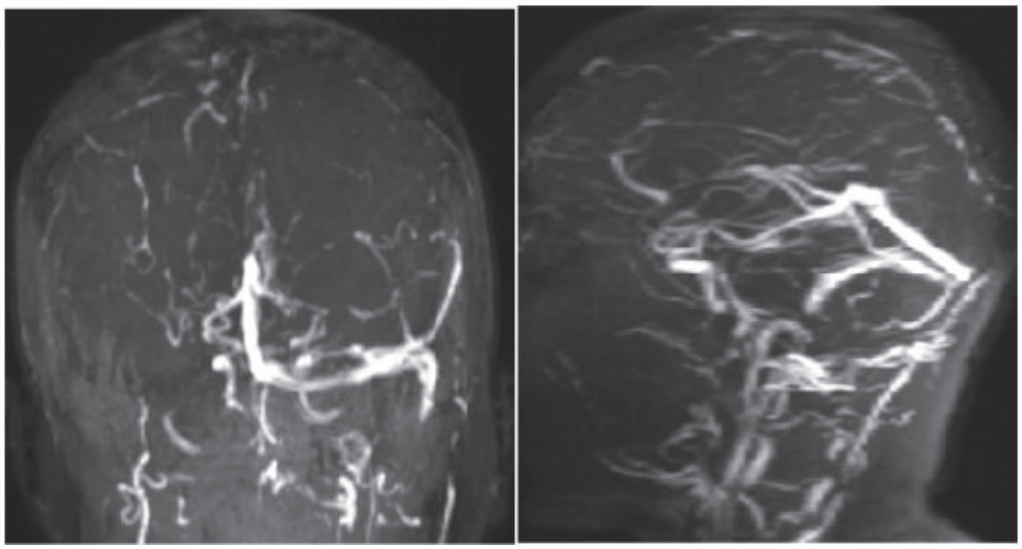

Magnetic resonance venography (MRV),revealed a total occlusion in the right internal jugular vein, transverse sinus and the superior sagittal sinus

[P-202]

Stevens-Johnson Syndrome after use of lamotrigine during pregnancy: Case Report

Gizem Coşkun Yüksel, Nurdan Acar, Rıdvan Alagöz, Evvah Karakılıç, Engin Özakın
Department of Emergency Medicine, School of Medicine, Eskişehir Osmangazi University, Eskişehir/Turkey

Background: Stevens-Johnson syndrome is an acute onset vesiculobullous lesions with at least two mucosal and skin involvement. Lips, mouth mucosa, tongue, conjunctiva, cornea, larynx, eusophagus, trachea and bronchi may be affected. In patients with diffuse body involvement, 3-18 % mortality may occur.
Infection, drugs, malignancy, radiation, pregnancy, such as causes may be in the etiology.

Case: 24-years-old female patient had 7 weeks of pregnancy; for 2 days she had widespread rash, sore sores in the mouth and lips, watery eyes and a feeling of stinging, cough for 1 month, decreased oral intake and weakness. After pregnancy lamotrigine (100 mg/day) was started while using valproic acid for epilepsy.
On physical examination, she had hyperemic conjunctiva, lacrimation increase, dried oral mucosa, pseudo membrane on tongue, aphthous lesions on tonsils and oral mucosa, common stomatitis, severe erythematous lesions on lips, face, neck, chest, back arms and hands (figure 1). Lesions on her legs were rare. Her other examinations were normal. Fetal heart rate was positive on the bedside ultrasound imaging. Our patient was admitted to the dermatology clinic with diagnosis of Stevens-Johnson syndrom and IV corticosteroid therapy was started. Levatiresetam was administered as a medication.

Discussion: In our case, we thought that anticonvulsant drug using was responsible. Stevens-Johnson syndrome is an important disorder with mortality which need early diagnosis and treatment. Although there is no specific treatment, corticosteroids and immunomodulators are thought to be helpful in the treatment.

Keywords: Epilepsy, Pregnancy, Stevens-Johnson syndrome

---

figure 1

[P-204]

Traumatic Patella Dislocation

Faruk Danış, Özgür Bayar, Baki Doğan, Emre Kudu, Bülent Erbil, Nalan Metin Aksu
University of Hacettepe, School of Medicine, Department of Emergency Medicine

Introduction: Acute patellar dislocation is one of the rare condition which can be diagnosed in the emergency department. Traumatic patellar dislocation makes up 2-3% of all knee injuries. It is usually occurred in young athletes and mostly relocated spontaneously especially during physical examination. The yearly incidence was reported to be 5.8 out of 100,000. Patellar dislocations are generally in the lateral direction. If it is not spontaneously relocated, the management is closed-reduction under sedation and analgesia. And if this method is not sucessful, reduction must be done under general anaesthesia in operating room.

Case: A 42 year old female patient presented to the emergency department with the complaint of right knee pain and swelling after a fall. The patient has a past medical history of spontaneous reduction of patellar dislocation. On physical examination, the right knee's patella could be translocated, and painful and limited joint movements were found. The right patella was laterally dislocated on X-ray. The patient was consultated with orthopedist. Relocation was attempted twice under sedation and analgesia but the attempt was failed. A knee computed tomography (CT) was applied. The patellar CT showed that the patella was laterally dislocated and the other bone structures were normal. The patient was admitted to the operating room for closed-reduction under general anaesthesia.

Discussion: In the absence of spontaneously reduced patella dislocations, reduction in the emergency department can be applied if there is no related injury. In case of unsuccessful reduction, orthopedy consultation is needed for reduction under general anaesthesia.

Keywords: patellar dislocation, emergency department, reduction

---

CT

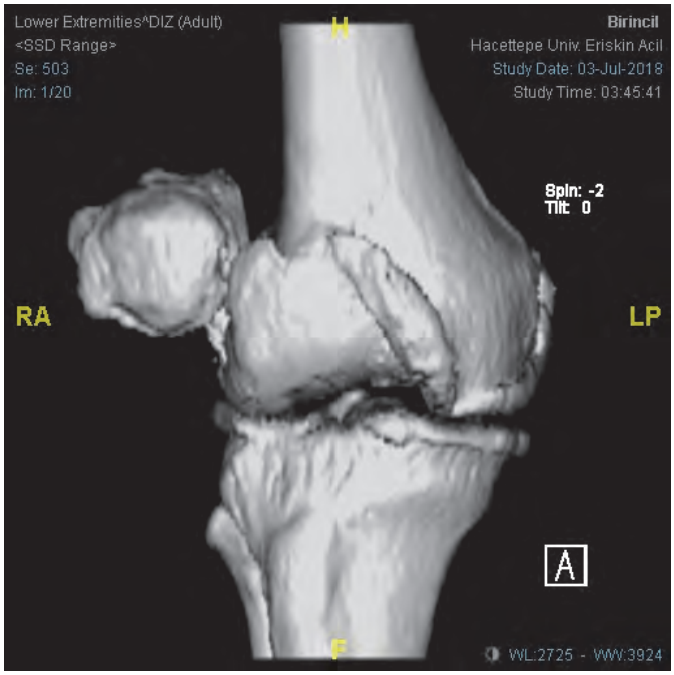

[P-206]

Shoulder Dislocation and Fracture After Electric Shock

Fatih Tanrıverdi, Şervan Gökhan, Melih Çamcı, Selda Kıdak Özkaya, Çağdaş Yıldırım
Ankara Yıldırım Beyazıt University, Faculty of Medicine, Emergency Medicine Department, Ankara, Turkey

Case: A 53-year-old male patient was admitted to the emergency department with complaints of pain and movement limitation in his right shoulder for 6 days.The patient had no known disease in his history and he didn't used medicine; he had a history of hospitalization due to electric shock 6 day ago.The patient was exposed to electrical current (220Valternating household current) when handling some electrical wiring. She was discharged with recommendations after primary intervention and follow-up in an external center. In physical examination, in the middle phalanx in the 4th finger in the right hand there was a 1.5 cm (entry point),and the in right foot in plantar side there was a 1 cm (starting point) skin lesion compatible with the second degree electric burn.There were pain and tenderness, in the right shoulder. Shoulder movements were limited and painful. Neurological, vascular and other system examinations were normal.Other system examinations were normal.on the X-ray graphy of the right shoulder,a posterior dislocation and a humeral head fracture were observed. He was consulted to orthopedics with the result of computed tomography of the right shoulder joint.The patient was hospitalized in the orthopedics service.

Discussion and Conclusion: Anterior dislocations are the most common seen type, posterior dislocations constitute 4% of all shoulder dislocations.The incidence of fracture with posterior dislocation is less than 1%.The diagnosis of posterior dislocations is often difficult.In a study, it has been reported that 87%of posterior dislocations were omitted.Early diagnosis and reduction in such dislocations are important for humeral head necrosis.It is necessary to emphasize that posterior shoulder fracture-dislocation due to electric shock can be seen and that faint findings on theX-rays can easily be overlooked and that the evaluation of these patients with computed tomography is important for early diagnosis in the presence of clinical suspicion.

Keywords: Electric shock, posterior dislocation-fracture, multisystem approach

[P-207]

Pottraumatic Avulsion Fracture of Anterior Superior Iliac Spine

Ayhan Özhasenekler[1], Fatıh Tanrıverdı[1], Selda Kıdak Özkaya[1], Gül Pamukçu Günaydın[2], Mehmet Ergin[1]

[1]Ankara Yıldırım Beyazıt University, Faculty of Medicine, Emergency Medicine Department, Ankara, Turkey
[2]Ankara Atatürk Training and Research Hospital, Emergency Service, Ankara, Turkey

Introduction: Spina Iliaca Anterior Superior (SIAS) avulsion fracture is one of the rarely seen pelvic fractures. We aimed to report a patient with SIAS avulsion fracture in this case.

Case: 56 years old male patient presented to the emergency service with pain on the right frontal part of pelvis which occurred by fall of a heavy object upon him at the working place. The patient who had no additional disease and medication. Patient's vital signs were stable. In the physical examination there was a 6x10 cm abrasion on the frontal part of Spina Iliaca and under it there was a painful area with palpation. Avulsion fracture of SIAS was observed in the patient's pelvicography. The patient consulted to the Orthopedy Clinic and he was discharged from the hospital with recommendation with bed rest.

Result: SIAS avulsion fractures are rarely seen. They may occur as sports injuries (for example after shooting a ball) at adolescence, because the ossification of pelvis is not completed yet. Treatment is conservative, surgery can be thought when there is a depletion for more than 2 cm. Conservative treatment involves analgesics, anti-inflammatory drugs and bed rest in the acute period. In the following weeks exercise and mobilization with crutches are recommended. Complete recovery is seen in most of the patients between 3 weeks and 4 months. Possible complications are chronic pain and muscle weakness. X-ray is adequate in order to diagnose it at the emergency services.

Keywords: Spina iliaca anterior superior (SIAS) avulsion, emergency services

---

Avulsion Fracture Of Anterior Superior Iliac Spine

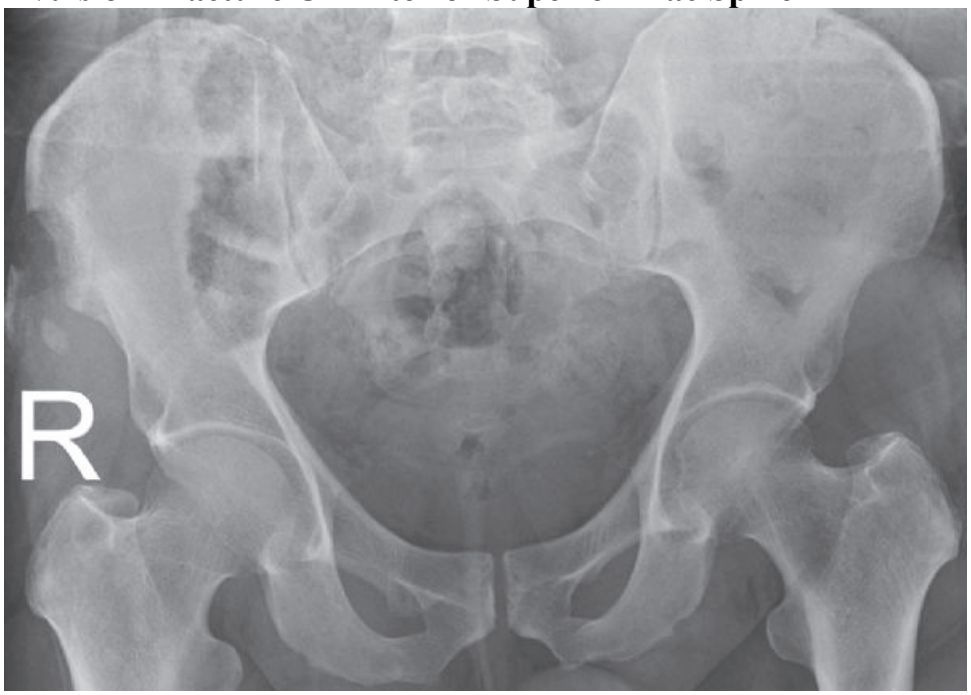

[P-208]

Axillary Artery Laceration After Anterior Shoulder Dislocation Reduction

Yeşim Eyler[1], Turgay Yılmaz Kılıç[1], Ali Turgut[2], Onur Hakoğlu[1], Hasan İdil[1]
[1]Department of Emergency, Tepecik Training and Research Hospital, Izmir, Turkey.
[2]Department of Orthopedics and Traumatology, Tepecik Training and Research Hosp ital, Izmir, Turkey.

Introduction: Glenohumeral dislocation is the most commonly encountered dislocation in the emergency department and in most cases, the humeral head dislocates anteriorly (1,2). The most frequent complications of glenohumeral dislocation are rotator cuff tears and an increase in the risk of recurrent dislocation. Less common acute complications include fractures, neurological complications and vascular injuries (3). The incidence of axillary artery injury associated with shoulder dislocation is reported to be about 1-2% (4).

Case Report: An 81-year-old male presented to the emergency department with pain in the right shoulder after a fall. His medical history was remarkable for coronary artery disease, and recurrent dislocation of the right shoulder (4 times). His vital signs on arrival were as follows: blood pressure 133/101 mmHg, heart rate 118/min, respiratory rate 18/min, oxygen saturation 96%. There was deformity at the right shoulder. The shoulder was in slight abduction and external rotation. A right anterior shoulder dislocation, which was not accompanied by a fracture, was detected in the right anteroposterior shoulder x-ray. Following the administration of analgesics, shoulder reduction was performed using the flexion-adduction-external rotation method. However, after a short while, the patient started complaining of axillary pain. On control examination, the patient did not have any motor or sensory deficits, but peripheral pulses were not palpable on the right arm and the swelling in the axillary region had increased in size. The right upper extremity computed tomography angiography, which was performed with the suspicion of vascular injury, revealed a right axillary artery rupture (Figure 1). The patient was transferred to the operating room for emergent surgery.

Conclusion: Axillary artery injury accompanying anterior shoulder dislocation is a rare but serious condition which may result in limb loss and death. For this reason, physicians should be vigilant against vascular injury both before and after closed reduction.

Keywords: Axillary artery injury, reduction, shoulder dislocation

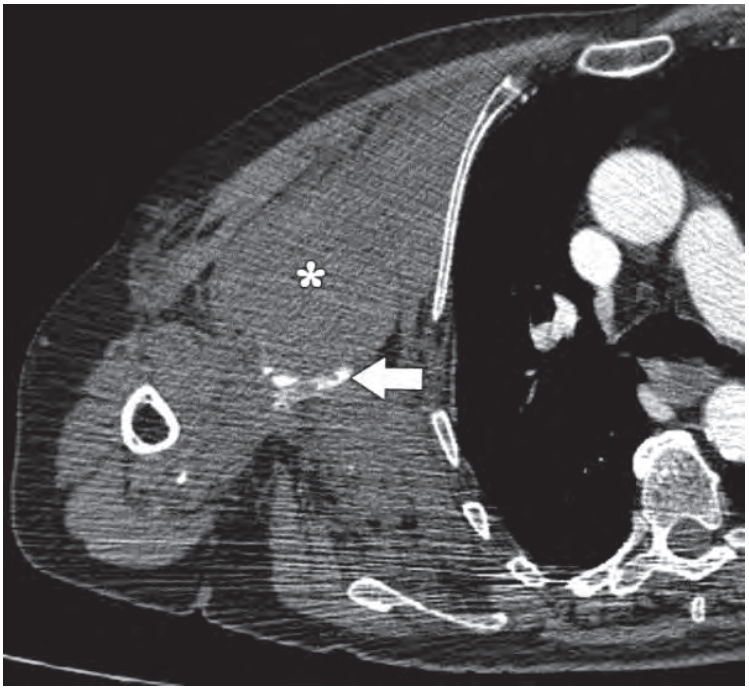

Figure 1.

Axial computed tomography angiography revealing large haematoma (asterisk), and contrast extravasation (arrow).

[P-209]

Hass Disease in Emergency Department

Rasime Pelin Kavak[1], Meltem Özdemir[1], Nezih Kavak[2]

[1]University of Health Sciences Ankara Diskapi Yildirim Beyazit Education and Research Hospital Department of Radiology, Ankara,Turkey
[2]University of Health Sciences Ankara Diskapi Yildirim Beyazit Education and Research Hospital Department of Emergency, Ankara,Turkey

Avascular necrosis of the humeral head is described by the eponym Hass disease. The pathogenesis, clinical presentation and treatment of the Hass disease will be discussed.

Case: We report a case of 52 years old female patient came to emergency departmant who have painful in her shoulder joint. She had no trauma history. There were no signs of atrophy or deformity. In her physical exam she had limited range of motion. In anteroposterior shoulder plain radiograph views on external rotation; areas of sclerosis involving a major portion of the humeral head(Figüre 1). In magnetic resonance imaging (MRI) T2WI; serpiginous peripheral/outer dark (sclerosis) and inner bright (granulation tissue) in the subchondral region which is diagnostic was seen(Figure 2)

Discussion: Osteonecrosis of the humeral head is one of the causes of shoulder joint pain. It is more common in men between the second and fifth decades of life. Causes of osteonecrosis are divided into traumatic and atraumatic. Atraumatic causes of osteonecrosis of the humeral head such as corticosteroid use, sickle cell disease and other systemic diseases. Different findings on radiograph at onset of disease process osteolytic lesion develops on radiograph demonstrating resorption of subchondral necrosis most common initial site is superior middle portion of humeral head crescent sign demonstrates subchondral collapse may progress to depression of articular surface and consequent arthritic changes. MRI preferred imaging modality 100% sensitivity in detection. Treatment will change by the stage, nonoperative or operative.

Keywords: Hass disease, osteonecrosis, humeral head

Figure 1

In anteroposterior shoulder plain radiograph views on external rotation; areas of sclerosis involving a major portion of the humeral head

[P-210]

An example for high pressure hand injury with epoxy paint spray gun

Sevgi Yılmaz[1], Meltem Songür[2]
[1]Sevgi Yılmaz, Department of Emergency, Ege University, Bornova, Izmir, Turkey
[2]Meltem Songür, Department of Emergency, Ege University, Bornova, Izmir, Turkey

Introduction : High presssure paint gun injuires have devastating effects on tissues and result in poor functional outcome of the involved hand. The authors would like to emphasize emergent surgical incision and drainage of the wound. Fast diagnosis and emergency surgical intervention reduce the amputation rate.

Case Report: A 28-year-old patient was injured by an epoxy spray gun from the left hand during to working and presented to the emergency servise. Physical examination illustrated an entrance and exit on dorsal hand at the 3rd metacarpophalengeal articulation. He had tenderness to palpation and hypoesthesia at the 3rd and 4th fingers.Plain radiographs revealed hiperlusence on the 3rd metacarpophalengeal. The patient was taken an operation by orthopedics for irrigation and debridement.

Discussion: High pressure injections injuires may cause several complications. Such as; mechanical compression of vessels and nerves,further tissue damage,vasospasm, small vessel occlusion and a secondary inflammatory effect. In one of the studies on the subject was investigated 435 patients with injection injuires. The percentage of male was 99 % and amputation rate was founded 30 %. In another study was observed at 35 patients with water-versus oil-based injected injuires. The amputation rate was 50% with oil based while the amputation rate was 0% with water based paints. Our patients was debrited and was not amputated.

Conclucion: High pressure injection injuires cause serious morbidity and loss of function. Standart treatment is emergent surgical debridement and removal of impurities from the tissue. If the treatment can perform fast and sufficient, the results are satisfactory.The fibrosis is less common after surgery.

Keywords: Epoxy spray gun, high pressure injuires

High Pressure Injury

[P-211]

Fıxed Drug Eruption

Tuğba Atmaca Temrel[1], Fatih Tanrıverdı[2]

[1]Health Sciences University Ankara Numune Health Practice and Research Center,Emergency Medicine Depertmant,Ankara Turkey
[2]Ankara Yıldırım Beyazıt University, Faculty of Medicine, Emergency Medicine Department, Ankara, Turkey

Introduction; Fixed Drug Eruption is a reaction type which courses with lesions in some body parts each time the causing drug is taken. Drug eruption has a wide spectrum from mild pigmentation to a disease setting such as life threatening toxic epidermal necrolysis (2) We will mention drug eruption in upper and lower extremities caused by using macrolide derivative drug in this case.

Case: 37 years old female patient presented with eruptions on her hands and feet to the emergency service. It was understood that the patient was using macrolide for 1 week against upper respiratory tract infection. The patient told that she had similar lesions 3 years ago when she used the same medicine. There were pigmented eruptions on dorsal surface of upper and lower extremities in the physical examination. Her blood pressure was 110/70, pulse was 72 and temperature was 36,8. There were no additional characteristics in system examination. In the patient's laboratory findings wbc was 8 K/UL,biochemical parameters had no abnormalities. Dermatological consultation was requested for the patient as drug eruption due to macrolide usage was thought. The patient was recommended to stop using macrolide derivative drugs and topical corticosteroid was also recommended for her itching by dermatology service, the patient's discharge was approved and she was discharged from the hospital and asked to come to control after 1 week.

Result: Drug reactions are common disease settings in clinical practice. These disease settings may differ from an asymptomathic eruption to life threatening states of emergency. While prescribing drugs to the patients, drug allergies should be examined in detail and information about drugs should be given.

Keywords: Fıxed Drug Eruptıon

Fıxed Drug Eruptıon

[P-213]

Case Report of a Compartment Syndrome Related to Low Voltage Electrical Injury

Emir Ünal[1], Yusuf Turan[1], Yavuz Sahbat[2], Erkman Sanrı[1], Sinan Karacabey[1], Haldun Akoğlu[1], Özge Onur[1], Arzu Denizbaşı[1]

[1]Marmara University School of Medicine Emergency Medicine Department
[2]Marmara University School of Medicine Department of Orthopedics and Traumatology

Elentrical injuries are more severe than other contact burn injury that affect multiple systems, including cardiac arrhytmias and rahbdomyloysis.

We present a young man who suffered important occupation- related electrical burns which cwas complicated by compartment syndrome. His initial examination, he had erythema on his right forarm laterally about 3x5 cm and grade 2 burn injury. His right hand fingers 3-4-5 were contracted. In detail examination, the entry points of electirical arc were on his finger, exit points were at the
middle of the back. Capillary refilling time at fingertips was normal, sensations to touch and pressure were decreased and active movement was limited. His urine colour presentation had normal and had no myoglobinuria, blood creatine kinase level had 300 U/L and troponin 'I' was normal and an electrocardiogram showed sinus tachycardia, which ruled out cardiac injuries.
An emergency fasciotomy was performed over both the forearms and hands within 2 hours of injury. Follow upi serial debridement was performed until his upper limb wounds were clean and the full demarcation of the depth and extent of his injuries had become apparent. Autologous split-thickness skin grafting was performed; the dorsum of his right forearm coverage with an inguinal groin flap.
He was discharged after a month hospitalization and will be called by his doctor to control.
Along with being necessary for our electrical life, electricity with high morbidity and mortality, It is a kind of trauma that every age group is at risk. Most adult injuries occur in workplaces home injuries are more common in children.
Death burns and organ loss due to compartment syndrome, rhabdomyolysis-induced renal insufficiency and multiple organ failure are common in high-voltage injuries relative to low-voltage injuries. Effective and rapid fluid resuscitation, early surgical debridement and multidisciplinary intensive care treatment can prevent these complications.

Keywords: Compartment syndrome; electrical burns; reconstructive surgery

[P-214]

Short distance fall, Convulsion and Shaken Baby Syndrome

Yenal Karakoç, Abdullah Şen, Öner Avınca, Ömer Damar, Mahmut Yaman, Ömer Kaçmaz, Mahmut Taş

S.B.Ü. Diyarbakır Gazi Yasargil Training and Research Hospital, Emergency Medicine Clinic, Diyarbakır

Shaken baby syndrome, which can lead to severe brain trauma, is the result of a violent shaking of a child. Usually subdural hematoma, retinal hemorrhage and diffuse axonal damage develop. Symptoms range from simple symptoms such as restlessness, trembling, vomiting to lethargy, convulsions, coma, stupor and death.

Case report: The patient who had convulsions (1 year and 8 months old girl) was brought to our emergency department by her family after having dropped from a shortdistance (50 cm). 1 cm superficial skin incision lesion was detected in the patient's forehead. Anisocoria was seen in examination of pupillary light reflex. The patient's vital parameters were measured as blood pressure: 100/70 mmHg, body tempreture: 36,8 cantigrates, pulse: 140 beats / min, Computerized brain tomography was performed.. The patient who had post-imaging convulsions was taken to the resuscitation area and stabilized.
In the cranial computerized tomography of the patient, brain sulcuses was not observed in the left half of the brain, and subacute subdural hemorrhage measured 16 mm in the deepest part of the entire left frontoparietoocsipitial area and shifted 6 mm to the right in the ventricles. Patient was consulted to neurosurgery and prepared for surgery.

Conclusion: Physicians should be more cautious about child abuse if a child is admitted with head trauma and short distance falls. And for not to miss child abusement cases physicians should know the physical examination findings of the abuse, the risk factors related to the child and the family. The majority of the cases with SBS (Shaken Baby Syndrome) findings fall from short distance household furniture such as crib, chair, cedar. The common belief of many physicians dealing with child abuse is that it is very unlikely a life-threatening head trauma is likely to occur after a fall from a distance of less than 150 cm.

Keywords: Convulsion, Shaken Baby Syndrome, Short distance fall

---

Shaken Baby Sendrom

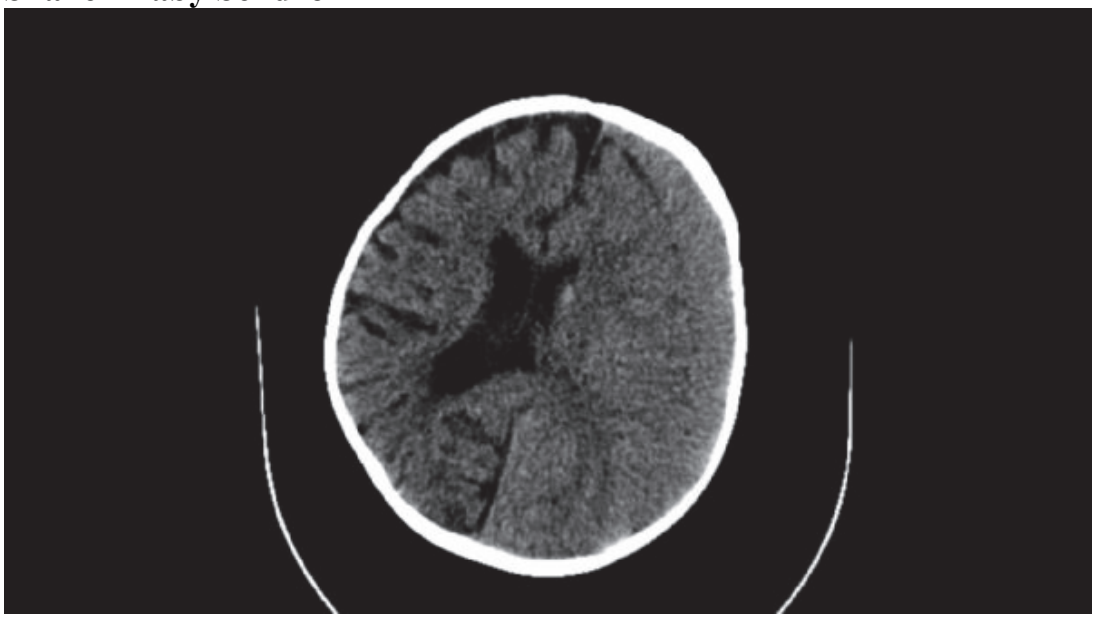

[P-215]

Spontaneous Intracerebral Hemorrhage Due to Arteriovenous Malformation in a Pediatric Patient

Ömer Damar, Mehmet Tahir Gokdemir, Mehmet Ozel, Mahmut Taş

Health Sciences University, Gazi Yaşargil Training and Research Hospital, Emergency Department, Diyarbakir,Turkey

We aimed to present a pediatric patient with spontaneous intracerebral hemorrhage due to arteriovenous malformation who admitted to emergency department. Cerebrovascular disorders, particularly intracerebral hemorrhage (ICH), rarely occur in children. The most common underlying cause for ICH in the pediatric population is arteriovenous malformation (AVM). The best approach to diagnostic evaluation of pediatric ICH is unknown due to its low incidence (2–3/100,000 children). In recent years, early discovery of underlying cause of pediatric ICH has been possible due to a more widespread use of imaging modalities such as computed tomography (CT), magnetic resonance imaging (MRI) and digital subtraction angiography (DSA). A 6-year-old child, 22 kg, female with a complaint of headache and vomitting for a few hours was evaluated in the emergency department. The patient had no history of previous hospitalizations or comorbidities and had an updated vaccination record. The parents did not report any prevalent disease in the family. In the initial evaluation, the patient was sleepy, afebrile, responding to tactile stimuli with crying.Also the patient had isochoric pupils with ipsilateral and contralateral photoreaction, without meningeal signs and 110mg% blood glucose levels. Emergency computed tomography of the cranium was performed, where intraparenchymal and intraventriculer hemorrhages were evident in the basal ganglia of right brain hemisphere and right lateral, 3. and 4. ventricules(Figure 1). Magnetic resonance angiography (MRA) detected an AVM complicated by an acute haemorrhage in the right basal ganglia. The nidus was fed by the right posterior cerebral artery (ACA) drained blood to the inferior sagittal sinus, and one which drained blood to the sagittal sinus(Figure 2). The patient was transferred to intensive care unit for further treatment.

Keywords: Arteriovenous malformation (AVM), Intracerebral hemorrhage, Pediatric patient

---

Resim

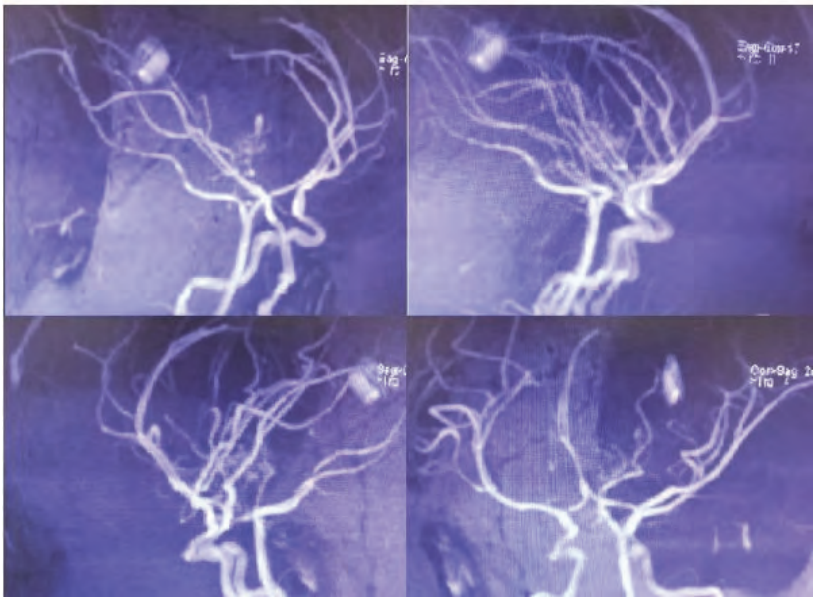

AVM complicated by an acute haemorrhage in the right basal ganglia seen in Magnetic resonance angiography (MRA)

[P-217]

Ecchymosis in the Pediatric Emergency Service

Adeviyye Karaca, Mustafa Keşaplı, Ayşegül İşlek Yüksel, Gizem Gönüllü, Gülsüm Çalışkan
Antalya Research and Training Hospital, Emergency Medicine Clinic, Antalya

Introduction: Lesions caused by leaching of erythrocytes into the skin and / or subcutaneous tissues are called purpura. Purpura over 1 cm is called as ecchymosis.

Case: A 8-year-old child admitted to the pediatric emergency department of SBU Antalya Training and Research Hospital with ecchymosis on her chin for 1 day. The bruise was well shaped and was also seen in the lower lip mucosa (Figure 1). No other bruises were seen, and frenum was intact. The patient was otherwise in good general health and not have any trauma or medical (antibiotics or antikoagulants) history. The infant was admitted to the observation area for investigations. Complete blood count, serum biochemistry panel, and skeletal survey were all reported as normal. While on the ED, we noted child sucking his forearm forcefully. When we asked her about something could lead to these lesions, we have learned that she sucked on a cup. The child was discharged home following a multiagency strategy meeting. The lesions subsided spontaneously in a few days.

Discussion: Purpuric eruptions due to local mechanical causes are commonly seen, particularly in children. Localized suction to the skin usually produces either blisters or purpura. Suction purpura results from an external force exerting
negative pressure on a circumscribed area of the skin, and may either take the form of petechiae or, if the injury is over a large surface area, an ecchymosis.
There is a few article presented in the literature regarding sucking bruises, but platelet disorders or children abuse has been reported on numerous parent support websites. By reporting this case we wish to raise awareness among doctors that a ecchymosis on the body in a child may be selfinflicted due to sucking as a play.

Keywords: Suction purpura, pediatric ecchymosis

Figure

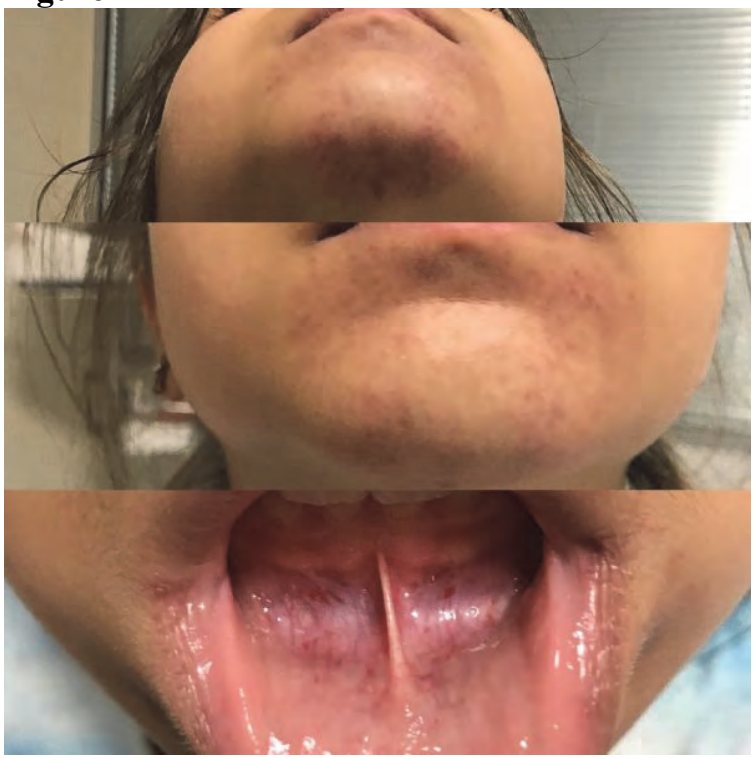

[P-218]

A Retrospective Evaluation of Pediatric Trauma Patients at Emergency Department, Eskişehir Osmangazi University in 2017

Nurdan Acar[1], Mustafa Emin Çanakçı[2]
[1]Emergency Department, Eskisehir Osmangazi University Medical School, Eskisehir, Turkey
[2]Emergency Department, Eskisehir State Hospital, Eskisehir, Turkey

Introduction: Trauma is an emergency condition that affects the young population all over the world. It is possible to obtain good results with early and correct treatment of trauma as well as preventive measures. Although traumas in the pediatric age group were orthopedic and head trauma, emergency physicians should be alert for multiple trauma. We aimed to present the characteristics of patients presenting with trauma in emergency department.

Method: We evaluated the trauma patients under the age of 18 (pediatric trauma patients) who applied to the emergency department of our hospital between January 1st and December 31th, 2017. The records of the patients were accessed through the hospital database. The patients were divided into three age groups (0-5, 6-11, 12-17 years of age) and analyzed by the one way ANOVA test.

Results: Of total 85361 emergency department patients, 6310 (7.4%) were pediatric trauma. 62.4% of these patients male and 37.4% were female. 345 (9.6%) of pediatric traumas were admitted to the clinics and 22 (0.3%) were admitted to intensive care unit. Hospitalized patients were 6.2% male and 5.2% female. Patients were frequently hospitalized for Orthopedic (52.9%), Brain Surgery (16.6%) and Plastic Surgery (11.4%) reasons. 6-11 years old group hospitalization was more common ($p < 0.05$) than other groups. The patients hospitalized in to intensive care units had costs of 3808 TL, the clinics 1142 TL, and the patients who were discharged 70 TL.

Conclusion: As observed in previous studies, the complaint of admission and hospitalization in the pediatric age group was mostly of orthopedic trauma. The hospitalization rate of the patients in the primary school age group is high and the patient care should be taken into consideration in this age group in particular.

Keywords: Admission rates, pediatric age groups, pediatric trauma

[P-219]

Investigation of Depression of Oncological Patients

Fatma Bayazıt, Ömer Salt, Mustafa Burak Sayhan
Trakya University Faculty of Medicine, Department of Emergency Medicine

Despite medical advances, cancer is still at the forefront of deaths. Depression is frequently seen in cancer patients; it is difficult to tell whether this is due to the somatic effects of the disease or to the basis of previous psychiatric illness.
Cancer patient applies the emergency department for often fatigue, weakness,loss of appetite, reluctance to eat, or is guided by thoughts of death. In these patients, psycho-oncological needs to be exercised according to the view,in the case of necessity of psychiatric consultation and start treatment early studies have found to be useful in patients that should be made.
Face-to-face interview method was conducted after obtaining the approval of voluntary participation by patients.The hospital anxiety and Beck depression scale was used.
Of the patients,%61,1 (n=82) male %83,5 (n=112) married.Of the patients,%51,4(n=69) elementary school, %69,4(n=93) income between 1000-2000.Of the patients, %65,6 (n=88),while aware of the condition disease, %94,2 (n=82) of the disease doesn't need to know even if you wanted to say,in %82,9 (n=73) were informed about the disease, the %94,5(n=70) got this information from doctors%36,9(n=44) got both radiotherapy and chemotherapy for treatment.The rate of depression in patients according to Beck depression scale of the patients examined,%23,9 (n=32) normal, %76,1(n=102) were the findings of depression.
When analyzing the results of the survey of patients of depression and marital status, income status, educational status, disease awareness, the stage of the disease, recurrence status, is not associated with the treatment of the patient; a status we have determined that occur independent of the conditions of depression.
The frequent occurrence of depression in cancer patients, who must be careful to treat the status of the patient by health care team, medical therapy as well as psychotherapy and family support is one of the key points that we think that it should not be forgotten.

Keywords: Emergency departmant, cancer, beck depression scale

[P-220]

Prevalence of depression and anxiety and related risk factors among physicians working in emergency units in Tripoli after the civil war, Tripoli,Libya

Ans Bassam Malek[1], Mohammed Ahmed Eddeb[2], Ahmed El Alem El Azhari[2], Ahmed Zakaria Gwea[2], Mohammed Elhadi[3], Hazem Ahmed[3], Nagi Khaider Mahmoud[3]

[1]Elkhadra Hospital
[2]Tripoli Medical Centre
[3]University of Tripoli

Background: Doctors by the virtue of their job are at increased risk of developing anxiety and depression due to their mental challenges. Although, many developed countries have carried on studies on doctors in developed countries to evaluate their risk of developing mental illness, yet Libya after the civil war had not conducted such a study. Libyan civil war has put emergency physicians at risk of mental pressure and violence. We aim to analyze the prevalence of anxiety and depression among emergency doctors working in a tertiary care hospital in Tripoli, Libya.

Methods: A cross-sectional study was conducted in a tertiary medical center in Tripoli for emergency physicians. A Questionnaire was developed using the Hospital Anxiety Depression Score (HADS), in addition, Demographic variables such as gender, age, financial status and working years. anxiety and depression scores being outcome variables. Data were collected a week to cover all the shifts. Data analysis was done via descriptive statistics using statistic package (SPSS-23).

Results: 39 participants responded, including nine women, their mean age was 31.5±4.7 years, 38.5% are married and 20.5% are living outside Tripoli. Mean HADS Score was 6.72±2.57 and 7.41±2.56 for anxiety and depression respectively. Depression grade was borderline in 33.3% and 12.8% were abnormal, level of anxiety was borderline in 25.6% had and abnormal in 10.3%. Twenty-eight (71.8%) stated they are working in 24 hours shifts, the remaining are working 12 hours. Less than half have other financial resources. About 50% have the intent to continue practice due to their interest in the specialty. 28 (71.8%) participant experienced verbal abuse, However, seven were threatened and five were physically abused.

Conclusion: The findings have demonstrated that anxiety and depression symptoms were common among emergency doctors. A nationwide screening is needed to assess the extent of the problem.

Keywords: Physician, psychological stress, violence

[P-222]

Thyroid Hormones as Predictors of Neurological Outcome After Out-Of-Hospital Cardiac Arrest Who Underwent the Targeted Temperature Management

Sungjin Park, Junghee Wee, Seungpill Choi, Jeongho Park, Jaehun Oh
Seoul Yeongdeungpo-gu Yeouido-dong St. Mary's Hospital

Background; Post-cardiac arrest syndrome (PCAS) is a sepsis-like disease and a severe ill state. Several studies have found that thyroid hormones (TH) are associated with the prognosis of patients with severe ill patients and sepsis. Therefore, we wanted to investigate the TH could predict the prognosis of PCAS.

Materials and methods; Twenty-four hours after return of spontaneous circulation, we performed TSH, T3, and free T4 tests on cardiac arrest survivors who underwent targeted temperature management (TTM). The study period was from Sep. 2015 to Dec. 2017. History of any thyroid diseases, undergoing any hormonal therapy except insulin use or taking oral amiodarone were excluded. Primary outcome is cerebral performance category (CPC) at 6 months after return of spontaneous circulation (ROSC). CPC 1, 2 is defined as good outcome (GO) and CPC 3-5 as bad outcome (BO).

Results; During the study period, 56 patients underwent TTM and 41 patients who met the study criteria were included in the study. At 6 months after ROSC, GO was 10 and BO was 31. 31 (75.6%) were male and the mean age was 62.4 ± 13.7 years. Shockable rhythm was 12 (29.3%), cardiogenic cardiac arrest was 30 (73.2%), and time from arrest to ROSC was 35.3 ± 17.1 min. T3 and free T4 were statistically significant between GO and BO (T3, 0.78±0.26 ng/mL vs 0.39±0.28 ng/mL, p=0.001; T4, 1.31±0.12 ng/dL vs 1.07±0.33 ng/dL, p=0.031). TSH was not statistically significant between the two groups (0.87±0.53 uIU/mL vs 0.68±0.57 uIU/mL, p=0.16). The area under the curve (AUC) of T3 was 0.85, which was larger than 0.729 of T4 and 0.652 of TSH.

Conclusion; T3 and free T4 measured at 24hr after ROSC are good predictors of neurological outcome in PCAS. However, the TSH is less relevant to the prognosis of PCAS.

Keywords: Neurological outcome, out-of-hospital cardiac arrest

[P-224]

Case Report: Lazarus Phenomenon

Neşe Nur User[1], Merve Özkan[1], Merve Helvacılar[1], Sezgin Yılmaz[2]

[1]Emergency Medicine, Faculty of Medicine, Afyonkarahisar Health Sciences University, Afyonkarahisar, Türkiye
[2]General Surgery, Faculty of Medicine, Afyonkarahisar Health Sciences University, Afyonkarahisar, Türkiye

Introduction: Lazarus is a Gospel who returns from the dead by Jesus. Lazarus phenomenon, or autoresuscitation, is the return of spontaneous circulation after failed cardiopulmonary resuscitation (CPR) efforts. It is relevant to resuscitation effort and there were no cases of autoresuscitation reported without CPR. It could be occurred about 5-8 minutes after cessation of CPR, but it may also occur after 33 minutes. Pediatric autoresuscitation is extremely rare.
The duration of returned spontaneous circulation may vary from several minutes to hours. It is possible to be discharged from the hospital and have good neurological outcome.

Case: The blue code team was called for 85 years old female patient who was hospitalized for ERCP by General Surgery clinic. She was deteriorated suddenly. She was unconscious, she has no pulse, but her RR was 8/min. CPR was started immediately and effective chest compressions were achieved. Nodal rhythm was observed on the monitor with 36/min, but the pulse wasn't palpated. Poor ventricular movement was observed in the bedside ultrasound examination. Pneumothorax or pericardial fluid weren't detected. Endotracheal intubation was performed. Pulseless electrical activity ended after 35 minutes CPR, asystole was occurred and CPR was terminated.
7 minutes after decision of death, her breathing effort was returned. Nodal rhythm was seen again. The carotid and femoral pulse was palpated for 10 minutes. Respiration and PEA lasted 20 minutes. Her consciousness, pupillary response to light, corneal reflex, or the motor response to supra-orbital pressure was not restored. After then, patient died.

Discussion: There are multiple proposed mechanisms of autoresuscitation.
Before explanation of death to patient's relatives, the guidelines recommend assessing for the absence of a circulation for 5 minutes. After 5 minutes of cardiorespiratory arrest, the pupillary response to light, the corneal reflex, and the motor response to supra-orbital pressure should be evaluated.

Keywords: Auto resuscitation

[P-225]

Be Careful Not To Poison Your Vacation! Sinonasal Barotrauma And Frontal Sinus Hematoma In Airplanes

Betül Tiryaki Baştuğ[1], Buğra Kaan Aşılıoğlu[1], Pakize Gözde Gök[2], Gizem Coşkun[2], Engin Özakın[2], Nurdan Acar[2]

[1]Eskişehir Osmangazi University Medical Faculty Radiology Department
[2]Eskişehir Osmangazi University Medical Faculty Emergency Medicine Department

Introduction: Sinonasal barotrauma is the result of a rapid change in ambient pressure that is associated with sinus outflow compromise, such as inflammatory mucosal thickening, polyps, and structural deviations This occurs mostly in flight passengers and scuba divers.

Case Report: A 44-year-old man experienced severe right-sided frontal headache that occurred with the descent of a airplane.The pain gradually improved, disappearing after a few hours.There was no history of any medical problem lıke upper respiratory tract infection or previous sinonasal disease. Physical examination is normal. CT imaging was performed.An ovoid mass was present in the right frontal sinus. The mass was hyperdense. and did not enhance with the administration of contrast agent. Considering the history and the CT imaging appearance, it was thought that the mass lesion was a submucosal hematoma secondary to barotrauma.CT imaging performed two weeks later revealed nongrowth of lesion and a little size reduction. 6 months later clinical follow up showed that the patient was asymptomatic.

Discussion: Rapid increase or decrease in ambient pressure, as in airplane or diving descent, is the common mechanisms for sinonazal barotrauma. The pressure in the obstructed sinus remains relatively low, resulting in a vacuum effect.This vacuum effect may cause serosanguineous exudate, and submucosal hematoma.This may cause pain, sometimes abrupt and severe, and possible epistaxis.Referred pain and numbness may ocur.The diagnosis of sinus barotrauma is usually made clinically,and imaging is not necessary.Plain films may show a fluid level or a polypoid mass representing submucosal hemorrhage and free bloody exudate.In MR imaging,the frontal sinus lesion signal intensity can be consistent with subacute hematoma during the extracellular methemoglobin phase.The differential diagnoses of an unenhanced mass lesion in the paranasal sinuses that is hyperintense both on T1- and T2-weighted images include a mucocele and the rare sinus cholesterol granuloma.

Keywords: Airplane, sinonasal barotrauma

[P-226]

qSOFA with Lactate Concentration is Useful to Predict Mortality in Patients With Community-Acquired Pneumonia in the Emergency Department

Hwan Song
Emergency medicine, Seoul Saint Mary's Hospital, catholic university, Seoul, South Korea

Objective: Community-acquired pneumonia(CAP) is a major source of sepsis, and sepsis-related acute organ dysfunction affects patient mortality. Although the quick Sequential Organ Failure Assessment(qSOFA) is a new screening system for patients with suspected infection outside the intensive care unit, its predictive value for the mortality of patients with CAP is not clear.
The lactate concentration is known to be a valuable biomarker for critically ill patients. Thus, we investigated the predictive value of qSOFA with lactate concentration for in-hospital mortality in patients with CAP in the emergency department(ED).

Material: From January to June 2015, we retrospectively analyzed 443 patients, who were clinically diagnosed with CAP in the ED.

Method: We defined qSOFA with lactate concentration as a qSOFA score of >=2 or a lactate concentration of > 2 mmol/L on admission to the ED. The primary outcome was all-cause in-hospital mortality.

Results: Among the 443 patients, 44 patients(9.9%) died. On Receiver-operating characteristic(ROC) analysis, the areas under the curves for qSOFA, CURB-65, and Pneumonia Severity Index(PSI) class for mortality were 0.720, 0.652, and 0.686, respectively.
The area under the ROC curve (AUROC) of qSOFA was lower than that of SOFA(0.720 vs. 0.845, P=0.004). However, the AUROC of qSOFA with lactate concentration was not significantly different from that of SOFA(0.828 vs. 0.845, P=0.509). The sensitivity of qSOFA with lactate concentration was 71.4% and the specificity was 83.2%.

Conclusion: qSOFA with lactate concentration is a useful and practical tool for the early prediction of in-hospital mortality among patients with CAP in the ED.

Keywords: qSOFA, Lactate, Pneumonia

Comparisons of outcomes in patients with communityacquired pneumonia by qSOFA with lactate

	Yes (n=103)	No (n=340)
Primary outcome : Non-survivor, n (%)	30 (29.1)	14 (4.1)
Secondary outcome		
ICU admission, n (%)	28 (27.2)	15 (4.4)
Hospital days, median(IQR)	7.0 (2-16)	6.0 (2-12)
Vasopressor use, n (%)	29 (28.2)	20 (5.9)
Mechanical Ventilator use, n (%)	14 (13.6)	16 (4.7)

qSOFA>=2 or Lactate>2.0 mmol/L

[P-228]

Death at the Tip of the Needle

Ayşegül İşlek Yüksel, Adeviyye Karaca, Gizem Gönüllü, Mustafa Keşaplı
Antalya Research and Training Hospital, Emergency Medicine Clinic, Antalya

Introduction: Necrotizing fasciitis (NF) is a rapidly progressive soft tissue infection that involves subcutaneous fat and spreads along the fascial planes. This disease has a potentially fatal outcome if not recognized in early.

Case: A 49-year-old diabetic woman, suffering for 10 days from lumbalgia and treated with nonsteroidal anti-inflammatory injections (NSAIDs) (Diclofenac 75 mg, 2x1 IM), was admitted to emergency department with swelling and severe pain on her left gluteus and thigh. The patient had applied to different medical centers with complaints of pain within the previous 10 days. At admission, the patient was orientated and cooperative. Vital signs were as follows: fever 38,4°C, blood pressure 86/46 mmHg, hearth rate 103 bpm, and SpO2 97%. At physical examination, severe pain, ternderness, crepitation and scattered erythema which did not meet a specific dermatoma were seen on the left thigh and knee. Peripheral pulses were palpable. Blood tests values as follow: leukocyte 21.95 × 10^3/µl, neutrophil 91%, C-reactive protein: 555 mg/dL, creatinine: 1,87 mg/dL, procalcitonin: 22,69 ng/mL. Hepatic function tests were normal. Anteroposterior pelvic and left femur X-ray graphy confirmed subcutaneous emphysema (Figure1) from the left hip to knee. Computed tomography scan of left thigh and femur showed oedema of soft tissues and gas between the muscular fascial planes. A diagnosis of NF was made. Broad spectrum antibiotic therapy was planned according to an infectiologist suggestion. The patient also consulted to the Department of orthopedics. Operation was planned. Cultures of debridement material showed polymicrobial species. After surgery, she was transported to intensive care unit. Nevertheless,
she had a rapid clinical deterioration with multiple organ failure and she died two days after the admission.

Discussion: Intramuscular administrations may be associated with severe tissue necrosis or necrotizing fasciitis. Although rare, these serious complications should be considered when intramuscular injection of NSAIDs is contemplated.

Keywords: Necrotizing fasciitis, intramuscular injection

Figure

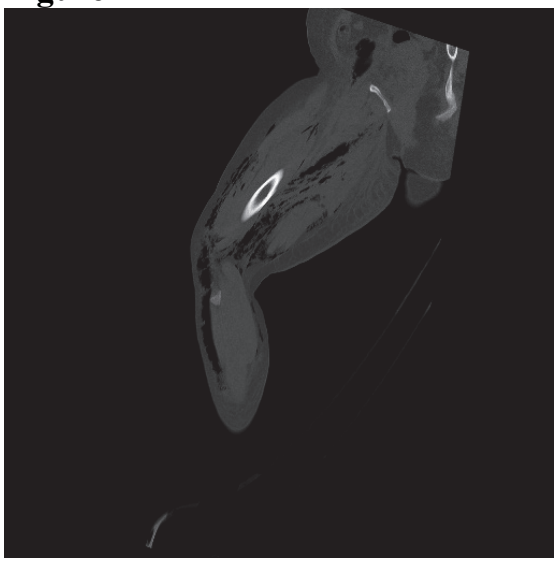

[P-229]

Rhabdomyolysis After Heavy Exercise

Ayhan Özhasenekler[1], Fatıh Tanrıverdı[1], Adıl Emre Gezer[1], Nesllıhan Özkök Koz[2], Gülhan Kurtoğlu Çelık[1]

[1]Ankara Yıldırım Beyazıt University, Faculty of Medicine, Emergency Medicine Department, Ankara, Turkey
[2]Ankara Atatürk Training and Research Hospital, Emergency Service, Ankara, Turkey

Introduction; Rhabdomyolysis (RML) is a clinical condition which occurs as a result of release of cell contents (myoglobin, creatinine phosphokinase) into the plasma due to skeletal muscle damage that ruins sarcolemma integrity. Myoglobulinemia in healthy people due to heavy exercise appears in 1-2 days and disappears in one week averagely. Myoglobulinemia due to heavy exercise was reported for this case.

Case; 21 years old male patient presented with tachycardia to the emergency department. He was conscious and cooperative in his first examination. His skin tone was pale and his temperature was 36.7 °C. His arterial blood pressure was120/70 mmHg and pulse was 77beats/min. There was 1mm st segment settling in d1-avl derivations of ECG. Cardiologic consultation was made for the patient in the early period since there was ECG finding. The patient who was recommended follow-upby Cardiology Service was taken under follow -up at emergency service. The patient was not doing exercise and sports normally according to his anamnesis, he said that he played a football matchfor one hour yesterday. In the laboratory investigation the following values wereobtained:Hemoglobin 16.7 g/dL, hematocrit 49.6%,Blood urea49,7mg/dL, creatinine1, mg/dL, natrium140mmol/L, potassium 4.5mmol/L, creatine kinase (CK)43592U/L myoglobin 5582. IVisotonic hydration and internal medicine consultation was requested for the patient. No additional pathology was found in the patient by Cardiology Service and he was hospitalized at the internal medicine department.

Result; Rhabdomyolysis may develop due to traumatic or non-traumatic reasons. Intracellular elements are released to systemic circulation because of skeletal muscle destruction and this causes defect in clinical and laboratory findings. Herewith in case of the patients have extreme myasthenia, abasia and dark colored urine complaints, rhabdomyolysis should be considered first of all and these patients should be hospitalized immediately and their muscle enzymes and kidney functions should be followed -up by hydration treatment

Keywords: Rhabdomyolysis, After Heavy Exercise

[P-230]

Pneumocystis Jiroveci Pneumonia in a patient taking steroid for Polymyositis

Erkman Sanrı, Erhan Altunbaş, Çiğdem Özpolat, Kerem Ali Kabaroğlu, Haldun Akoğlu, Özge Onur, Arzu Denizbaşı
Marmara University School of Medicine Emergency Medicine Department

Introduction: Although the substantial decline in the Pneumocystis jirovecii pneumonia (PCP) incidence in HIV-infected patients after the introduction of antiretroviral therapy, there is growing number of non-HIV-infected immunocompromised patients at risk. HIV-infected patients usually develop a subacute course of disease, while non-HIV-infected immunocompromised patients are characterized by a rapid disease progression with higher risk of respiratory failure and higher mortality. Here, we present a case of PCP that resulted from the use of corticosteroids.

Case: A 52-year-old non-smoker man with a medical history of DM and polymyositis, presented to the emergency department with dyspnea. He was using 60 mg prednisolone everyday. His initial vital signs were BP 78/45 mmHg, O2 sat 75%. His examination showed bilaterally diffuse rhonkus and crackles. His admission thorax CT was typical for PCP presenting ground glass lesions in both lungs with bilateral consolidations. The suspicion was raised of P. jiroveci pneumonia given his immunosuppression, hypoxic presentation and CT changes. This was confirmed on sputum PCR. He was treated with co-trimoxazole and moxifloxacin and his normal steroid dosage and sent to an intensive care unit.

Discussion: The number of patients with non-human immunodeficiency virus (HIV) related PCP is increasing with widespread immunosuppressive treatment. The overall mortality for non-HIV patients with PCP was 30.6%. The most common underlying disorder for the development of PCP is hematological malignancies (29.1%), followed by autoimmune disease (20.1%), organ or bone marrow transplantation (14.0%), and solid tumors (6.0%). Typical findings on computed tomography scans of the chest are bilateral ground-glass opacities with or without cystic lesions, which are usually associated with the presence of AIDS. Empiric treatment should be initiated as soon as PCP is suspected. Improved knowledge may guide the early treatment.

Keywords: Pneumonia, polimyositis, steroid

[P-231]

Pulmonary Thromboembolism with Behcet's disease

Sinan Genç, Melek Cirik, Müge Günalp Eneyli, Onur Polat, Ahmet Burak Oğuz, Ayça Koca Tanrıverdi
Department of Emergency Medicine, School of Medicine, Ankara University, Ankara, Turkey

Introduction: Behcet's disease (BD) is an autoimmune disease with systemic manifestations including vascular disease and neurologic disease, and characterized by recurrent oral aphthous ulcers, genital ulcers and uveitis. Increased risk of venous thrombosis compared to a normal population is a well-known complication of BD.

Case: A 58-year-old woman with a history of BD and aneurysm of aorta was admitted to the emergency medicine with dypnea and chest pain. Her complaints had started two days before and she defined the character of chest pain like a knife stabbing on her back and retrosternal pressure. Her vital signs were; Oxygene saturation in room air 98%, heart rate 62 bpm, blood pressure 150/75 mmHg and body temperature 36,8 C°. On physical examination no pathological finding except prolonged expirium was found. Biochemical and hematologic parameters were; white blood cell count 8.720/µL, hemoglobin 11,6 g/dL, D-dimer 102 ng/mL, troponin I 3,9 pg/mL and C-reactive protein 3,2 mg/L. Electrocardiography revealed normal sinus rhythm. Computed tomography angiography of thorax revealed an approximately 41 mm aneurysmal dilatation of the ascending aorta and an acute thromboembolic filling defect in the apical segment of the lower lobe of the left pulmonary artery.

Conclusion: Pulmonary thromboembolism (PTE) is a rare complication of BD despite relatively high incidence of deep vein thrombosis. Venous thrombi are thought to develop primarily from the inflammation of blood vessels in BD. Additionally, in contradistinction to classical thrombi, adherence to the vessel walls, making embolization difficult in BD. Consequently, immunosuppressive therapies are reasonable and have become the mainstay of treatment of thrombosis in BD. Although a low risk probability was determined by the Wells' Criteria in Pulmonary Embolism in patients with BD complaining respiratory distress, PTE should be considered as a differential diagnosis and further studies should be performed.

Keywords: Behcet's disease, chest pain, pulmonary thromboembolism

[P-232]

Young Female Patient with Abdominal Pain

İbrahim Toker[1], Nilüfer Kahraman[1], Ece Atak[1], Turgay Yılmaz Kılıç[2], Tanzer Korkmaz[1]
[1]Emergency Service, Tire State Hospital, Izmir, Turkey
[2]Emergency Department, Tepecik Training and Research Hospital, Izmir, Turkey

Pulmonary embolism (PE) is a life-threatening condition with many different clinic manifestations, including, although rarely, abdominal pain. Potential mechanisms behind the cause of this abdominal pain include diaphragmatic pleurisy originating from a pulmonary infarction at the base of the lungs, and secondary passive hepatic congestion with acute right ventricular dysfunction. A 24-year-old woman was brought to our emergency department (ED) due to right upper abdominal pain that had started 2 days earlier and had worsened on the day of admission. Abdominal pain was increased in the supine position and with deep inspiration. Prior to presentation at the ED, she had been examined by a general surgeon and an infectious disease doctor; an abdominal ultrasonographic examination had been performed but showed no abnormalities. The patient had been diagnosed with a urinary tract infection and treatment had started. There was no prior history of significant diseases. She has been using oral contraceptives for the last 1 year. A chest x-ray (CXR) at the ED showed a wedge-shaped opacity in the right lower lobe (Figure 1) and a subsequent chest computer tomography (CT) angiography was performed and revealed an acute PE. The patient was admitted to the chest diseases service for observation. After 1 week of anticoagulation therapy, she was discharged without any problems. Here, we describe an interesting PE case that can easily overlook. To miss the diagnosis of PE can lead to dramatic results. In this case, PE was suspected after the CXR, with the diagnosis confirmed by CT angiography. Maintaining a systematic approach in terms of emergency physicians and knowing the different signs in CXR indicated PE can be life saving.

Keywords: Pulmonary embolism, abdominal pain, emergency medicine

---

Figure 1

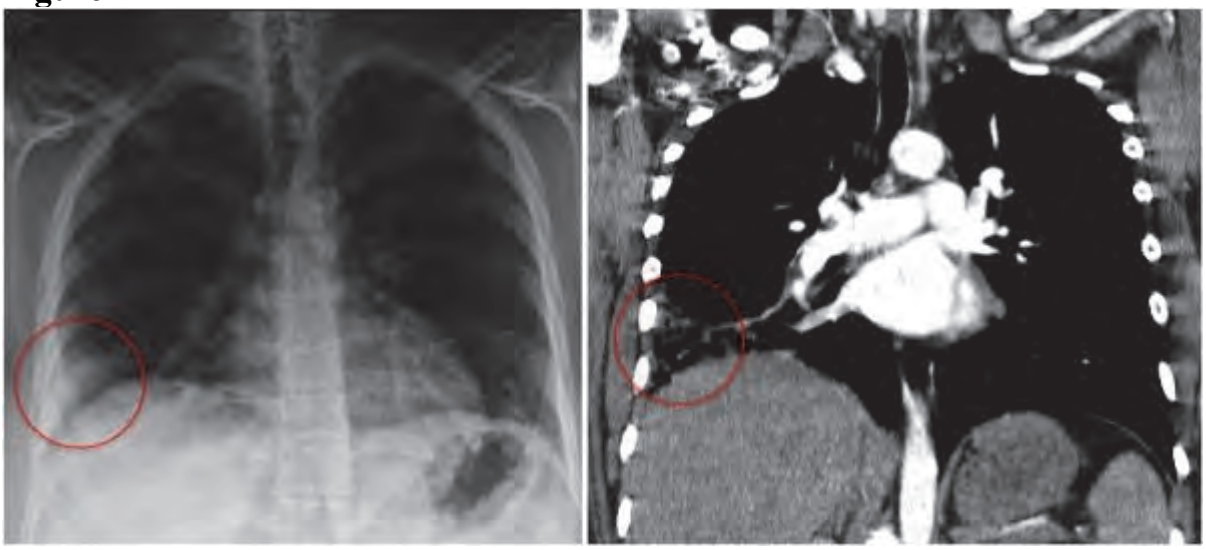

(a) CXR reveals Hampton's hump sign (red circle) (b) Chest CT angiography (coronal section) shows a filling defect in right lower lobe segmental branch complicated by wedge-shaped infarction (red circle) along right and diaphragmatic surface of pleura.

[P-233]

Pemphigoid-like Bullous Eruptions Due to Topical Etofenamate

Seda Dağar, Emine Emektar, Şeref Kerem Çorbacıoğlu, Hikmet Çetiner, Hüseyin Uzunosmanoğlu, Yunsur Çevik
Department of Emergency Medicine, Kecioren Training and Research Hospital, Ankara, Turkey

Introduction: Nonsteroidal anti-inflammatory drugs (NSAID) are widely used drugs all over the world. NSAIDs are associated with a number of cutaneous reactions. Bullous eruption is considered one of the relatively rare adverse skin reaction types due to topical use.
Here, we present a patient with pemphigoid-like bullous eruptions on his lower extremities related to topical etofenamate use.

Case: A 52-year-old male presented to emergency department with some skin lesions for two days. He was on treatment with topical etofenamate for his myalgia complaints for four days. He had no comorbid disease and there was no other medication use. He denied recent sun exposure or potential contact allergen and he had no history of prior similar lesions. On physical examination, there were bullous lesions with surrounding extensive erythema on both legs. The patient did not have any pain on the site of lesions. Other system examinations were unremarkable. Laboratory tests were within the normal ranges. Dermatology consultation obtained. Medical theraphy was started and topical NSAID drug was discontinued by dermatologist. After wound care, the patient was discharged and referred to dermatology for control and detailed review.

Discussion: Adverse cutaneous reactions to NSAIDs is common particularly via peroral and parenteral use. Pruritus and a nonspecific "maculopapular" eruptions are the most common reactions. A number of bullous reactions have also been reported with NSAIDs. Some of those may look like bullous pemphigoid. Histologic examination of skin biopsy can be useful with the exact diagnose. Most of the lesions are self-limited and discontinuation of the relevant drug is enough to resolve the lesions.
Emergency physicians should be aware of the adverse reactions to NSAIDs and should question their patients' allergy history before prescribing NSAIDs.

Keywords: Bullous eruptions, topical nonsteroid anti-inflammatory drugs

[P-234]

Acute Stridor with Uncommon Cause Presenting to the Emergency Department; an Arcuate Aortic Aneurysm Compressing the Trachea

Selin Bulut, Hakan Barış Demirtaş, Serdar Beden, Hulusi Kardaş, İsmet Parlak
Bozyaka Training and Research Hospital, Emergency Medicine Department

Introduction: Stridor is described a high-pitched and an abnormal sound made by turbulent airflow through a partially obstructed airway and its presence suggests obstruction of the large airways.Its tonal characteristics are extremely variable which tends to consist of multiple sounds that start and stop at different times.In generally,stridor is classically common symptom encountered in a pediatric population,however some reports suggest that stridor can be a presenting symptom in adults.Stridor is a significant symptom of a life-threatening airway obstruction causes in the Emergency Department(ED),which requires prompt diagnostic and treatment.

Case: A 80-year-old female patient,with a previous recurrent dyspnea history was admitted to ED with acute shortness of breath.She had a medical history with COPD and hypertension.On the examination the patient was tachypneic,tachycardic,cyanosis and suprasternal retraction.Breath sounds revelead wheezing bilaterally,heart sounds were as a regulary but tachycardic without murmurs.Examinations of other systems were unremarkable.Her vital signs were initiated with blood preasure:100/60 mmHg,heart beats: 110/per minutes,temperature:36oC,respiratory rate:30/per minutes,oxgen saturation on room:85%.She was treated with nebulised salbutamol,adrenaline and budesonid with metilprednisolon 1 mg for per kg intravenous therapy.She condition was worsening,therefore CPAP(Continuous Positive Airway Pressure) treatment was started promptly.Short time ambu mask application was applied to the patient who could not adapt to CPAP treatment and short time response was obtained.On follow-up,endotracheal intubation was administered to the patient with a rapid sequal intubation(RSI) protocol after superficialization of the patient's respiration and oxygen saturation below 50 in the room air.The patient's CT imaging suggested the presence of an arcuate aortic aneurysm compressing the trachea and narrowing the lumen by more than fifty percent.The patient was transferred to the intensive care unit and initial treatments were started.

Conclusion: This case highlights a recognised but uncommon cause of stridor.Stridor can be a significant symptom which is uncommon in adults,and should be considered in a patient with monophonic wheeze.

Keywords: Stridor, arcuate aortic aneurysm,

Figure-1

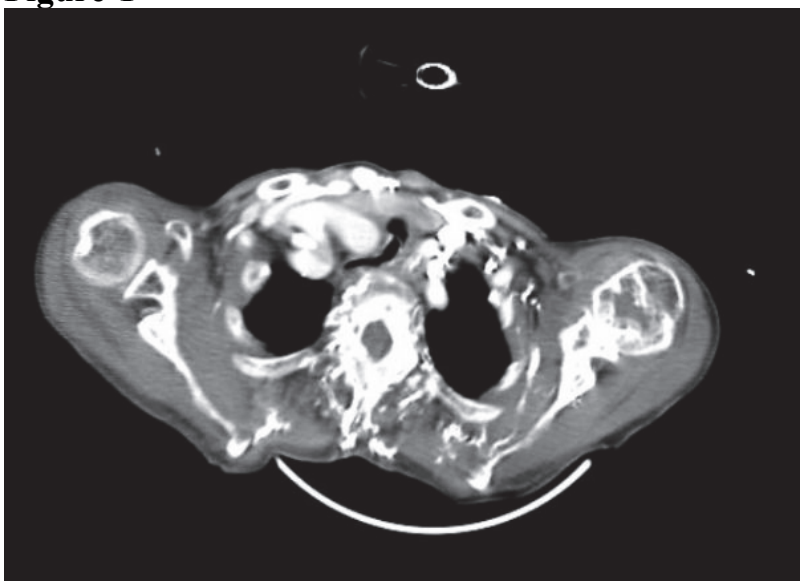

[P-235]

Wellness: An Unexpected Reason for Spontaneous Pneumothorax

Gültekin Kadı[1], Selahattin Gürü[1], Adil Emre Gezer[2], Çağdaş Yıldırım[2], Şervan Gökhan[2]

[1]Department of Emergency Medicine, Atatürk Training and Research Hospital, Ankara, Turkey
[2]Department of Emergency Medicine, Yıldırım Beyazıt University Faculty of Medicine, Ankara, Turkey

Introduction: Pneumothorax appears when air enters between parietal and visceral pleura and causes pulmonary collapse. Smoking is the most common risk factor for spontaneous pneumothorax which develops after rupture of subpleural bullae. Dyspnea, tachycardia, hypotension, hypoxia, breathing sounds decreasing and pain may appear.

Case: A 16-year old woman was admitted to emergency department with left-sided chest pain for ten hours. When she rotated her body left to right for stretching on wellness, she heard a clicking sound and a left-sided pain occured on her thorax. She denied any history of trauma. Her medical history was unremarkable. Her respiratory rate was 16 cycles perminute and she had no signs of respiratory distress. Other vital signs were stable. On physical examination there was decreased breath sounds by oscultation on her left hemithorax. The patient's O2 saturation was 98 %. Chest x-ray imaging decided. The chest x-ray showed a pneumothorax of the left lung. The patient was immediately transferred to resuscitation area and tube thoracostomy was applied by emergency physician.

Discussion: Many case reports and reviews deal with the topic of pneumothorax. A spontaneous pneumothorax during stretching on wellness is a very rare condition, and potentially may serious for patient. The typical symptoms of pneumothorax, regardless of reason, include pleuritic chest pain associated with dyspnea. Chest imaging is required for definitive diagnosis. Sometimes patient complaint of only nonspecific chestpain just mimicking musculoskeletal pain. Well taken medical history about pain formation and starting mechanism will guide the physician for true and early diagnosis. History and physical examination are sufficient for diagnosis, many times patients may give clue in history for diagnosis.

Keywords: Chestpain, spontaneous pneumothorax, tube thoracostomy

[P-237]

Acute Respiratory Distress Syndrome After Apendectomy Introduction:

Fatih Tanrıverdi[1], Alp Şener[2], Selda Kıdak Özkaya[1], Selahattin Gürü[2], Şervan Gökhan[1]

[1]Ankara Yıldırım Beyazıt University, Faculty of Medicine, Emergency Medicine Department, Ankara, Turkey
[2]Ankara Atatürk Training and Research Hospital, Emergency Service, Ankara, Turkey

Shortness of breath constitutes alarge partof emergencydepartment admissions.One of the diseases with the highest mortality rate among these admissions is acute respiratory distress syndrome(ARDS).
In recent studies the worldwide prevalence of ARDS was reported to be 3-8/100,000 and the mortality rate is estimated to be between 26-58%.In this report we presented a case ofARDS of a 23years old male patient, who admitted to our emergency department with the complaint of shortness of breath.

Case: A 23-year-oldmale patient admitted to our emergency department with the complaintof shortness of breath.The patient had undergone an appendectomy operation at the general surgery clinic of our hospital 2 days ago and was discharged in good postoperative condition. The patient had complaints of shortness of breath in the morning,and his complaints and confusion were present in the emergency department.He had complaints of shortnessof breath and cough.Chest pain, hemoptysis, and fever werenot present. He had no historyof surgery other than appendectomy. In physical examination widespread thin rales wereheard in the lungs, the abdomen was normal and the scar of appendectomy was seen. His blood pressure was 170 / 80mm Hg, body temperature was 36.6,and ECG revealed 130/min sinus tachycardia. Oxygen-free saturation was 60 and the patient was intubated and connected to mechanical ventilator in the emergency room.In complete blood count Wbc was13100K/µL;in blood biochemistry AST92U/L,ALT81U/L, and Na was132mmol/L. Pulmonary angiography BT revealed infiltration in both lungs.He was diagnosed with ARDS and hospitalized in the intensive care unit

Conclusion: Mortality of ARDS is high.There is no effective pharmacological treatment and the treatment is multifaceted (medication, ventilation parameters, patient position,fluid management, nutritional support).There is no specific treatment forARDS except high PEEP and low tidal volume ventilation.Early recognition of ARDS in emergency departments and the application of appropriate mechanical ventilation strategies can decrease the mortality by affecting the prognosis positively.

Keywords: Emergency department, ARDS

[P-238]

A Case of Legionnaires' Disease with GIS Symptoms

Fatih Tanrıverdi[1], Ayhan Özhasenekler[1], Melih Çamcı[1], Mehmet Ergin[1], Yavuz Otal[2]
[1]Ankara Yıldırım Beyazıt University, Faculty of Medicine, Emergency Medicine Department, Ankara, Turkey
[2]Ankara Atatürk Training and Research Hospital, Emergency Service, Ankara, Turkey

Introduction: Legionnaires' disease is a multisystemic infectious disease in which lung involvement is prominent, developing due to inhalation or aspiration of colonized Legionella pneumophila bacteria. The disease can manifest in a wide range. Although, only mild clinical symptoms can be seen, a severe picture of respiratory failure, high fever, neurological and gastrointestinal involvement may be present.
Case: A 59 years old, homeless male patient, living in busterminal was brought to the emergency room with complaints of dyspnea, fever, and cough for 4 days and severe diarrhea and general poor health for 2 days.In the respiratory examination, rough rales in the basals in the right middle zone were heard. Intestinal sounds were increased. Other system examinations were normal. Vital signs were as follows: fever: 38.5 °C, pulse: 112 / min rhythmic, respiratory rate: 24/min,oxygen saturation88%,and blood pressure 75 / 45mmHg. The laboratory findings were as follows: WBC:20.3K/mm3, Hemoglobin:11.5, Hematocrit 34.1%,platelet:145000/mL,CRP:323mg/L,Urea:69 mg/dL,Kre:1.2 mg/dL,Na:127 mmol L,K:3.1mmol/L,Cl:94mmol/L,Ca:8.1mg/dl,Mg:1.5mg/dl,Albumin:3.3g/dL,Procalcitonin: 36.4 ng / ml. Gaita microscopy revealed 8-10loci and3-4erythrocytes at each40-magnification. In Gaita culture, Salmonella and Shigella did not grow. Legionella pneumophila urinary antigen test was positive. In chest X-ray and thorax computed tomography, pneumonic infiltration was detected in the posterior segment of the upper lobe and in the superior segment of the lower lobe of right lung, suggesting Legionnaires' disease. The patient was admitted to the intensive care unit and treatment with Ceftriaxone 2x1 g, Metranidazole 4x500mg, and Levofloxacin 1x750mg was started.
Discussion and Conclusion: The presence of an underlying chronic disease, advanced age, smoking, gastrointestinal symptoms and neurological involvement in a patient with pneumonia should suggest Legionnaires' disease. Clinical suspicion is essential in the diagnosis. Interstitial involvement is rare in atypical pneumonia. Legionnaires' disease should be considered in the differential diagnosis in the emergency department.

Keywords: Legionnaires' disease, Legionella pneumophila, pneumonia

[P-239]

Diffuse Alveolar Hemorrage with Apixaban; an Emergency Case

Simge Altuntaş, Özge Can, Funda Karbek Akarca
Department of Emergency Medicine,Ege University,İzmir,Turkey

Introduction: Diffuse alveolar hemorrhage is an alveolar acinus hemorrhage caused by damage of an alveolar-capillary barrier disorders and coagulation disorders. We present a case that the diagnosis was a rare and life-threatening condition; diffuse alveolar hemorrhage.

Case: A 62-year-old man admitted to the ED with hemoptysis. Community Acquired Pneumonia and coronary artery disease were found in the patient's medical history. Apixaban therapy was started due to atrial fibrillation 8 months ago. His vital signs were stable. Rales were examined in the base of the bilateral lung on auscultation. Chest X-ray was normal. On his laboratory parameters; WBC was high. Wells score was calculated as intermediate. Thorax CT Angiography performed to rule out pulmonary thromboembolism. CT was showed alveolar hemorrhage bilaterally in the base of lungs. His apixaban therapy changed to enoxaparine and antibiotic therapy started empirically. The patient was hospitalized to follow up.

Discussion: Diffuse alveolar hemorrhage is a rare condition and it is significant because of the difficult diagnosis and high rates of mortality. The condition is commonly caused by pulmonary vasculitis, connective tissue diseases, valvular disease, coagulopathies, drugs, and toxins. Apixaban is a new generation of anticoagulants, a selective factor Xa inhibitör. Atrial fibrillation, stroke prevention, deep vein thrombosis are the main indications of the medication. Complications of apixaban are gastrointestinal hemorrhage, intracranial hemorrhage, and anaphylaxis. Our patient denies any vasculitic syndrome, valvular disease and toxins due to alveolar hemorrhage,thus the condition was considered to be linked to apixaban. Alveolar hemorrhage was described in one of the trauma patients with hemorrhagic shock and the other altered mental status in literature. Our patient was hemodynamically stable and no any severe symptoms difference of literature. But we wanted to attract attention to this case because of the condition's high morbidity and mortality rates.

Keywords: Diffuse alveolar hemorrage, apixaban

[P-240]

A Case Report: Diffuse Alveolar Hemorrhage As a Result of Clopıdogrel Use

Semih Aydemir[1], Yavuz Katırcı[2], Şeref Kerem Çorbacıoğlu[2]

[1]Department of Intensive Care Unit, University of Health Sciences, Atatürk Pulmonary Diseases and Thoracic Surgery Training and Research Hospital, Ankara, Turkey
[2]Department of Emergency Medicine, University of Health Sciences, Ankara Keçiören Training and Research Hospital, Ankara, Turkey

Introduction: Diffuse alveolar hemorrhage (DAH) is a clinicopathological syndrome that frequently leads to acute respiratory failure. DAH usually develops due to a group of heterogeneous diseases of immune origin and is found in a spectrum ranging from alveolar septal injury to massive hemorrhage. The diagnosis of DAH includes the presence of the classic triad: anemia, hemoptysis and bilateral alveolar infiltrates in the chest x-ray. DAH caused by clopidogrel is a very rare major complication.

Case: A 55-year-old male patient was admitted to the emergency department with complaints of cough, dyspnea and hemoptysis. He was admitted to the intensive care unit with the diagnosis of Adult Respiratory Distress Sydrome from the emergency department. The patient's respiratory rate was 30 /minute, pulse was 96 beat/ minute, blood pressure of the system was 152/91 mmHg and SPO2 78%. Arterial blood gas pH: 7.46, PaCO2: 32 mmHg, PaO2: 81 mmHg, SPO2: 92% was observed. Laboratory values; white blood cell: 11.400 / mm3, neutrophil 65.7%, eosinophil 0.72%, hemoglobin: 7.5 g/dl. Thorax computed thomography; widespread frosted glass was observed in both lungs. The patient was diagnosed with acute coronary syndrome approximately 1 month ago and underwent coronary angiography (Stent) and he was started on clopidegrel and acetylsalic acid. After exclusion of other causes, it was thought that diffuse alveolar hemorrhage due to clopidogrel. Patient was given erythrocyte suspension and fresh frozen plasma. Antihypertensive treatment was started. Significant regression was observed in the control chest x-ray. The patient was discharged with cure.

Conclusion: DAH is a clinicopathological syndrome that varies from various clinical conditions to life-threatening conditions. Thanks to systematic approaches, early recognition, diagnosis and aggressive treatment will decrease the morbidity and mortality associated with DAH. DAH should also be considered in the differential diagnosis of patients with respiratory distress and especially in patients with hemoptysis.

Keywords: Diffuse alveolar hemorrhage, side effect, hemoptysis

[P-241]

A Case Report: Diffuse Alveolar Hemorrhage As a Result of Warfarin Use

Semih Aydemir[1], Yavuz Katırcı[2], Seda Dağar[2]

[1]Department of Intensive Care Unit, University of Health Sciences, Atatürk Pulmonary Diseases and Thoracic Surgery Training and Research Hospital, Ankara, Turkey
[2]Department of Emergency Medicine, University of Health Sciences, Ankara Keçiören Training and Research Hospital, Ankara, Turkey

Introduction: Diffuse alveolar hemorrhage (DAH); alveolar septum due to capillary destruction in alveolar spaces or more proximal airways caused by the aspiration of the blood collected in the alveoli, and then followed by dyspnea, hemoptysis, anemia and radiological acuity in the acute period is characterized by bilateral alveolar density increases. In this case we report in a patient presented diffuse alveolar hemorrhage asa result of warfarin use.

Case: A 78-year-old female patient was admitted to the emergency department with complaints of shortness of breath and altered mental status. In her physical examination, common rales were detected, especially prominent along the inspiration from the left lower-middle zone. Arterial blood gas values; pH: 7.21, PaCO2: 72 mmHg, PaO2: 44 mmHg SpO2: 70%. The patient's respiratory rate was 28 /minute, Non-invasive mechanical ventilation(NIMV) support was started in BIPAP mode. From the patient's story; It was learned that she had atrial fibrillation, peripheral embolism and ischemic cerebrovascular disease and because of these reasons she used prophylactic oral anticoagulant therapy. Right hemothorax was developed approximately one month ago due to fall and the patient was discharged one week later. The patient was admitted to the intensive care unit. Hypoxemia and respiratory distress were continued and the patient was intubated and invasive mechanical ventilator support was started. Thorax computed thomography showed diffuse alveolar infiltration areas. The patient was diagnosed with warfarin-induced DAH and was given intravenously vitamin K and fresh frozen plasma. The patient was discharged with healing.

Conclusion: Alveolar haemorrhage may result from hypoxemia and significant respiratory insufficiency.. In patients with dyspnea, hypoxia and haemoptysis, new interstitial and alveolar density increments should be evident in the direct chest radiography and necessary precautions should be taken, considering that common alveolar hemorrhage may develop.

Keywords: Diffuse alveolar hemorrhage, warfarin, Non-invasive mechanical ventilation

[P-242]

A Case Report: Tracheobronchopathia Osteochondroplastica

Semih Aydemir[1], Yavuz Katırcı[2], Şeref Kerem Çorbacıoğlu[2]

[1]Department of Intensive Care Unit, University of Health Sciences, Atatürk Pulmonary Diseases and Thoracic Surgery Training and Research Hospital, Ankara, Turkey
[2]Department of Emergency Medicine, University of Health Sciences, Ankara Keçiören Training and Research Hospital, Ankara, Turkey

Introduction: Tracheobronchopathia osteochondroplastica (TO), is a rare benign disease of obscure etiology characterized by multiple osteocartilaginous submucosal nodules and tracheal calsifications in trachea and main bronchi. In this case we report TO in a patient presented with shortness of breath, wheezing, and blurred consciousness.

Case: A 98-year-old female patient was admitted to the emergency department with complaints of shortness of breath, wheezing, and blurred consciousness. There were inspiratory rales in the basal parts of the lungs. Arterial blood gas pH: 7.28, PaCO2: 70 mmHg, PaO2: 54 mmHg, SPO2: 82% was observed. Nasal oxygen from the patient was started at 3-5 L/ minute. Laboratory values; white blood cell: 35.2 (10e3/µL), neutrophil 31.1 (10e3/µL), CRP: 13.3 mg /mL, procalcitonin: 31.8 ng /mL. The patient was admitted to intensive care unit with a preliminary diagnosis of sepsis. In thorax computed tomography(TCT); emphysematous changes are observed in both lungs. The peribronchial thickening, peripheral reticular densities and mild bronchiectasis of the right lung were observed. There was a large scattered mass in both lungs, which could not be differentiated from the pleural recessions and vascular structures. TCT images of the tracheal membranous posterior wall was preserved, and trachea and bronchus were common calcifications. The patient, whose antibiotherapy was administered, was transferred to the ward on the 4th day of hospitalization.

Conclusion: TO is a rare disorder, it should be considered in the differential diagnosis of calcific lesions of the tracheal. Knowing typical CT findings is important in reaching the correct diagnosis and distinguishing it from diseases that involve large airways. The preservation of the posterior wall of the tracheal membrane is diagnostic for CT. Treatment is usually in the form of treatment of recurrent respiratory tract infections. When conservative treatments are inadequate, cryotherapy can be applied such as bronchoscopic laser therapy or radiotherapy.

Keywords: Tracheobronchopathia osteochondroplastica, dyspnea, computed tomography

[P-243]

A Case Report: Tumor Lisis Syndrome in a Small Cell Lung Cancer

Semih Aydemir[1], Yavuz Katırcı[2], Seda Dağar[2]

[1]Department of Intensive Care Unit, University of Health Sciences, Atatürk Pulmonary Diseases and Thoracic Surgery Training and Research Hospital, Ankara, Turkey
[2]Department of Emergency Medicine, University of Health Sciences, Ankara Keçiören Training and Research Hospital, Ankara, Turkey

Introduction: The tumor lysis Syndrome(TLS) is the most common disease-related emergency encountered by physicians caring for all age people with hematologic cancers. TLS is a serious metabolic complication due to the rapid spread of intracellular ions due to sudden death of tumor cells. This syndrome is characterized by rapidly developing hyperuricemia, hyperkalemia, hyperphosphatemia and then hypocalcemia and acute renal failure. This clinical condition can sometimes be accompanied by hyperglycemia.

Case: A 71-year-old male patient presented to the emergency department with complaints of dyspnea and chest pain three weeks ago and, hospitalized with a diagnosis of right lung mass. Histopathologically revealed small cell lung carcinoma. Antineoplastic treatment was started. Two days later, the patient was sick, vomiting started and, mental state change occurred in the patient. At the state Arterial blood gas pH: 7.17, PaCO2: 57 mmHg, PaO2:45 mmHg, SPO2: 70% was observed. The patient was admitted to the our intensive care unit. Non invasive mechanic ventilator (NIMV) support was initiated to the patient. The patient, who could not tolerate NIMV, was intubated and respiratory support was administered with invasive mechanical ventilation. Laboratory values; white blood cell: 0.14 /mm3, neutrophil 0.019/mm3, hemoglobin: 9.6 g/dl, platelet: 157000 /mm3, BUN: 47 mg/dL, Creatinine: 1.68 mg/dL, uric acid 7.8 mg/dL, LDH: 384 U/L, Potassium; 6.1 mmol/L, Calcium; 6.5 mg/dL, Phosphorus; 6.3 mg/dL, total protein;4,6 g/dL, albumin; 2,3 g/dL, CRP: 32.5 mg/mL, procalcitonin: 33.5 ng/mL, sedimentation rate 76. laboratory values were within normal limits before chemotherapy. The patient was accepted as TLS. The patient died at the 12th hour of his admission to the ICU.

Conclusion: TLS is defined as a combination of metabolic and electrolyte abnormalities that occurs in patients with cancer, usually after the initiation of cytotoxic treatment but also spontaneously.. We wanted to emphasize TLS which is among the oncological emergencies.

Keywords: Tumor lysis Syndrome, non invasive mechanic ventilator, lung cancer

[P-244]

A Case Report: High Flow Oxygen Therapy in Aspiration Pneumonia

Semih Aydemir[1], Yavuz Katırcı[2], Seda Dağar[2]

[1]Department of Intensive Care Unit, University of Health Sciences, Atatürk Pulmonary Diseases and Thoracic Surgery Training and Research Hospital, Ankara, Turkey
[2]Department of Emergency Medicine, University of Health Sciences, Ankara Keçiören Training and Research Hospital, Ankara, Turkey

Introduction: Aspiration is the passage of oropharyngeal or gastric contents into the larynx and lower respiratory tract. Aspiration is an important cause of pneumonia in diseases with neurological problems. We aimed to demonstrate the efficacy of High flow oxygen theraphy (HFOT) in addition to standard therapies in a patient with type 1 respiratory failure associated with aspiration pneumonia.

Case: A 34-year-old male patient with known cerebral atrophy was admitted to our emergency department with the complaint of dyspnea. Peripheral O2 saturation(SPO2) was 65%, while the patient was conscious /sleep prone, tachypneic (respiratory rate 38 /minute), wheezing, and bilateral rales. Despite nasal 10lt /minute flow oxygen therpy, SPO2 did not exceed 82%. The patient was hospitalized in the intensive care unit because of aspiration pneumonia and type 1 respiratory failure. In the blood tests: WBC 7.76 /mm3, CRP 13.25 mg/dl, Procalcitonin 1.47 ng/mL(<0.5). At arterial blood gas taken under 10 L/ minute O2 flow; pH: 7.42, pCO2: 49.9 mmHg, pO2: 59.1 mmHg, SPO2: 83%. HFOT was planned. Peripheral saturation was gradually increased. Four days after admission, the flow rate was reduced to 50% by 20 liters/minute at HFOT. He was transferred to the standard nasal cannula. He was transferred to the service after recovery of the chest x-ray from the patient with a 90% SPO2 value from 5 L/minute. After two weeks of hospitalization, nutrition training and treatment were arranged and discharged.

Conclusion: Aspiration pneumonia is more common in patients with neurological disease. High-flow oxygen therapy improves patient comfort compared with noninvasive and invasive mechanical ventilation. It is thought that this effect can be used as an alternative to noninvasive mechanicalventilation in patients with low positive end expiratory pressure (PEEP). It is thought to correct oxygenation in acute respiratory failure with PEEP effect in early period.

Keywords: High flow oxygen therapy, aspiration pneumonia, respiratory failure

[P-245]

A Case Report: Mesalazine-Induced Lung Injury

Semih Aydemir[1], Yavuz Katırcı[2], Şeref Kerem Çorbacıoğlu[2]

[1]Department of Intensive Care Unit, University of Health Sciences, Atatürk Pulmonary Diseases and Thoracic Surgery Training and Research Hospital, Ankara, Turkey
[2]Department of Emergency Medicine, University of Health Sciences, Ankara Keçiören Training and Research Hospital, Ankara, Turkey

Introduction: In patients receiving mesalazine for the treatment of inflammatory bowel disease, mesalazine-induced lung injury has rarely been reported. Patients may present with progressive respiratory symptoms and abnormal radiological findings, which may occur days or months after the start of treatment. The treatment of the condition, which mimics many respiratory failure symptoms, begins with anamnesis and awareness.

Case: A 55-year-old male patient was admitted to the emergency department with complaints of cough and shortness of breath that started one week ago. He was admitted to the intensive care unit with the diagnosis of Adult Respiratory Distress Sydrome from the emergency department. The patient's respiratory rate was 25-30 /min), heart rate was 92 /min, systemic blood pressure was 138/82 mmHg and SPO2 was 78%.Tthere were inspiratory rales in the basal parts of the lungs. In his anamnesis; He had ulcerative colitis. Arterial blood gas values; pH: 7.46, PaCO2: 42.5 mmHg, PaO2: 32.8 mmHg SpO2: 78%. In the laboratory; white blood cell: 11.000/mm3, neutrophil 65.7%, eosinophil 0.72%. On echocardiography, ejection fraction 50% left ventricular size and wall movements were normal. Pulmonary artery pressure was 48 mmHg. Left atrium and right gaps were wide and the ECG was normal. Thorax computed thomography; widespread frosted glass was observed in both lungs. He was started on mesalazine two years ago with the diagnosis of ulcerative colitis. After exclusion of other causes, mesalamine was stopped due to mesalamine-induced interstitial lung disease. Steroid treatment was started. The patient was discharged with healing.

Conclusion: It should be known that intersitial lung diseases are among the causes of respiratory distress in the emergency department. It should be kept in mind that some drugs, such as mesalamine, can be used to cause reversible interstitial lung disease. The table improves within days and weeks after discontinuation. The steroid accelerates healing.

Keywords: Mesalazine, lung injury, side effect

[P-246]

Pulmonary hemorrhage after extubation

Gökhan Perincek[1], Bulut Demirel[2], Sema Avcı[3], Meriç Ünver[4], Elif Öztürk[5]

[1]Kars Harakani State Hospital, Department of Pulmonology, Kars, Turkey
[2]Halil Şıvgin State Hospital, Department of Emergency Medicine, Ankara, Turkey
[3]Amasya University Sabuncuoğlu Şerefeddin Research and Training Hospital, Department of Emergency Medicine, Amasya, Turkey
[4]Atatürk Chest Disease and Chest Surgery Research and Training Hospital, Department of Pulmonology,Ankara, Turkey
[5]Kars Harakani State Hospital,Department of Emergency Medicine, Kars, Turkey

Introduction: During surgical procedures most of the cases need general anaesthesia. Under general anaesthesia endotracheal intubation is the most common method used for adequate oxygenation. After the procedure the patient extubating is needed. After extubating pulmonary edema may be seen and this is an uncommon complication of extubating of the trachea (≅0.1%) mostly caused by laryngospasm. Upper airway obstruction from glottis closure leads to marked inspiratory efforts, which generate very negative intrathoracic pressure. This may cause pulmonary edema and, rarely, hemoptysis. In this case we present a patient who needed intensive care unit admission because of pulmonary hemorrhage after extubating.

Case: 18-year-old male patient underwent left middle meatal an trostomy due to left maxillary sinusitis. He was under general anaesthesia and intubated. After extubating the patient in 15 minutes he suffered from short of breath and hemoptysis. He was supported with oxygen but due to persistent desaturation intubation was performed (with midazolam infusion) and admitted to ICU. Initial arterial blood gases showed deoxygenation and respiratory acidosis. On chest X-ray, right alveolar consolidation is observed. Ceftriaxone and prednisolone was started, and ECHO and bronchoscopy performed. On ECHO there was a normal ejection fraction and no valvular abnormality observed but on bronchoscopy massive pink coloured secretion observed in whole bronchi. There was not a pathology on hematologic and basic biochemical laboratory results. After 8 hours haemoptysis improved and on 18th hour midazolam infusion stopped. On 24th hour after extubating the patient all vital signs were observed as normal. He stayed in ICU 2 days more and hospitalised 5 more days. On third and sixth months follow-ups there were no complications observed.
Conclusion: Pulmonary haemorrh age after extubating is a rare condition. But sometimes can be fatal. The first hour after extubating is vital for manage patient status.

Keywords: Pulmonary, extubation, hemorrhage

[P-249]

Kounis Syndrome in Emergency Department

Ahmet Çağlar

Department of Emergency Medicine, Aksaray University Aksaray Education and Research Hospital, Aksaray, Turkey

Introduction: Kounis syndrome (KS) is described as provocation of acute coronary syndrome by the activation of mast cells resulting in allergy, hypersensitivity, anaphylaxis or anaphylactoid reactions. We present a case of a patient who developed KS as a result of anaphylactic reaction to Diclofenac sodium (DS) which is widely used in the emergency departments (ED) as intramuscular pain killer.

Case: A 38 year old man with severe back pain was admitted to our ED. The patient had no history of any chronic disease and allergy to anything. In physical examination on arrival all vital signs were normal. Apart from tenderness in intrascapular region his physical examination was normal. The ECG and laboratory tests were also normal. The patient was diagnosed as myalgia and hence DS 75mg was admitted intramuscularly. Immediately after the injection the patient collapsed. His blood pressure fell to 50/30 mmHg, pulse was 145/minute and he developed urtecaria and mucous membrane edema. He was diagnosed as having anaphylactic shock. Adrenaline 0.5 mg and pheniramine maleate 45.5mg were administered intramuscularly. Intravenous fluid administration was started and vasopressor support was given. His laboratory results after the incident showed a seventy fold increase in Troponin levels (from 0.02 ng/ml to 1.40 ng/ml) also an increase in CK-MB (from 5 ng/ml to 88 ng/ml). There were no changes in his ECG findings. Cardiology consultation was sought immediately. His echocardiography showed an EF of 25% and global hipokinezia of the left ventricle.The patient was diagnosed as KS resulting from anaphylaxis to DS. Emergency cardivascular intrevention was not found nessesary and he was put on medical treatment. After 36 hours of hospitalisation the patient was discharged with normal vital signs.

Results: KS should be considered in patients suffering from allergic reactions and chest pain, hypotension, ECG changes, dyspnoea will help in diagnosis and treatment.

Keywords: Allergic reactions, emergency department, kounis syndrome

[P-250]

DRESS Syndrome Caused by Allopurinol

Ekrem Taha Sert, Ahmet Çağlar, Hüseyin Mutlu

Department of Emergency Medicine, Aksaray University Aksaray Education and Research Hospital, Aksaray, Turkey

Introduction: Allergical reactions consist of big part of requests to emergency service. They can come in front of us with from bare symptom to life threatining manner in changeable clinic. "Drug Rash with Eosiophilia and Systemic Symptoms" DRESS syndrome is an acute drug reaction, first described in 1996 by Bocquet et al. Drugs which are the most common cause of DRESS syndrome are anticonvulsants, sulfonamides, dapsone, allopurinol, minocycline and gold salts.

Case: Because of itchy rash especially on her face and body, a 58 years old female patient was admitted to emergency department. It was learnt from the history of the patient that the administration of allopurinol was started as a result of high uric acid levels shown in the routine examinations 25 days ago. All vital signs were stable at physical examination. Conjunctivas were hyperemic. There were erosion and hemorrhagic crusts on lips, maculopapular lesions which got pale after pressing and with common erythema on oral mucosa face, body and back. Glucose 140 mg/dl, aspartate aminotransferase (AST) 159 U/L, alanine aminotransferase (ALT) 191U/L, alkaline phosphatase (ALP) 453 U/L, gamma-glutamyl transferase (GGT) 329 U/L, lactate dehydrogenase (LDH) 372 U/L, amylase 303 U/L were detected on examination which were asked. Dermatology consultation was asked for the patient with preliminary diagnosis of DRESS syndrome. Patient hospitalized and previous treatment were stopped. Antihistaminic and systemic steroid treatment were applied. The patient was discharged with recovery.

Conclusion: For patients who are admitted to emergency department with the history of using allopurinol, having skin lesions and increase in liver function tests showing involvement internal organs, DRESS syndrome should be considered.

Keywords: Allergical reaction, allopurinol, DRESS syndrome

[P-251]

Endosulfan Intoxcatıon

Ömer Damar, Öner Avınca, Ömer Kaçmaz, Yenal Karakoç, Mahmut Yaman, Abdullah Şen, Mahmut Taş

S.B.Ü. Diyarbakır Gazi Yasargil Training and Research Hospital, Emergency Medicine Clinic, Diyarbakır

Our aims for presenting this case are to keep in mild intoxications due to organic chlorinated insecticides in unconcious patients with generalized tonic-clonic seizures and to discuss this topic with the help of the novel literature. This patient was intoxicated with endosulfan.

Case: A 45-year-old male patient was brought to the emergency room resuscitation room with complaints of nausea vomiting generalized seizures by his relatives. There was no disease in the hospital's story. The general condition of physical examination is medium-poor consciousness. TA:130/90 mmHg, Pulse:120 Fever:37C. The patient's CT is natural. Blood Ph:7.01 PCO2:42 HCO3:16. The patient was hospitalized for neurology but no neurological diagnosis was made. We told her relatives that she might have taken drugs for suicide, but she denied that she did not take any medication and that she did not have any medication at home and that the patient was not someone to commit suicide. The patient underwent a resilient genarylated tonic clonic seizure that did not respond to benzodiazepine while being monitored in the resuscitation room The patient who underwent cardiopulmonary arrest twice had CPR and responded to CPRSuicide preliminary diagnosis of drug intake, patient relatives found insecticide containing Korsulfan 35WP endosulfan in the workplace of the patient. The patient was admitted to the anesthesia intensive care unit. After 20 days he was discharged by healing.

Conclusion: Organic chlorinated insecticides and endosulfan are the most neurotoxic agents. The most common form of presentation is impaired consciousness, coma and recurrent seizures. For this reason, poisoning with organic chlorinated insecticides should be kept in mind in emergency department patients who have an intoxication history and have confusion in their clinic, followed by coma and recurrent tonic-clonic seizures and treatment should be started after making the diagnosis at the earliest stage.

Keywords: Chlorinated insecticides, endosulfan, seizure

Endosülfan

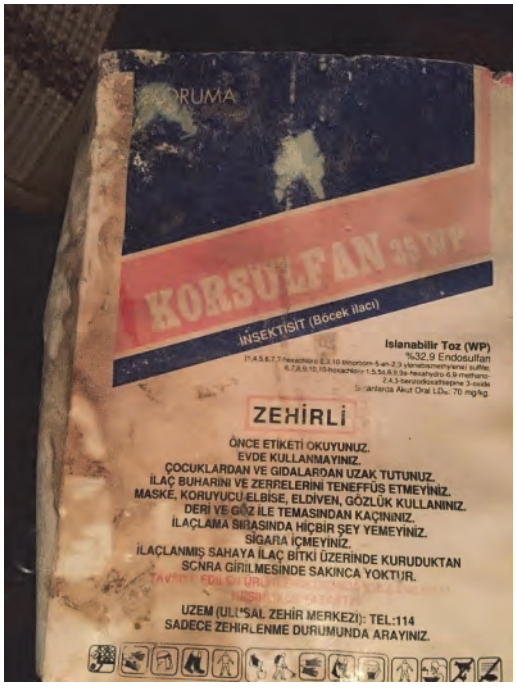

[P-252]

Lingual Hematoma in A Patient On Oral Anticoagulation With Warfarin

Mert Özen[1], Alten Oskay[2]

[1]Department of Emergency Medicine, School of Medicine, Pamukkale University, Denizli, Turkey
[2]Department of Emergency Medicine, School of Medicine, Suleyman Demirel University, Isparta, Turkey

Lingual hematoma (LH) is a rare but potentially life-threatening complication of oral anticoagulant use, which can present itself with or without the trauma.
A 78-year-old male was admitted to the emergency room (ER) in the morning with swelling and bruising on his tongue, which developed that night. There was no shortness of breath or obvious trauma story except staggering while walking a day before in the evening hours. He was on a regular medication with candesartan-hydrochlorothiazide, trimetazidine, ASA, and warfarin for coronary artery disease, hypertension and arrhythmia. There was no use of alcohol or any substance. His vital signs were in normal ranges with SO2:97%. Examination of the oral cavity revealed an enlarged, dark-purple colored tongue without a trace of trauma (Figure 1). Blood tests were within normal limits except international normalized ratio (INR) level of 11.35. LH restricted itself and did not progress to airway obstruction and no additional symptoms developed. He was hospitalized for follow-up.
The intensity of warfarin treatment is ascertained by measuring the prothrombin time, expressed as INR. Patients, who use warfarin in high doses, whose dietary habits change or who can not be followed-up regularly, may present to the hospital with high INR levels.
Bleeding is the most common complication of anticoagulation and high INR levels are proportional to bleeding severity. Patients may apply to ER with different complaints depending on the location of the bleeding. It is necessary to evaluate the bleeding rate, the amount and the possible complications to remove the life threatening situation. Cutting off the medication, application of vitamin K, fresh frozen plasma infusion, and ligation of the bleeding foci by surgery are among the treatment options.
LH can threaten the airway. Patients with LH should be questioned regarding the use of anticoagulants and closely monitored in terms of airway safety.

Keywords: Anticaogulation, lingual hematoma, warfarin

Figure 1

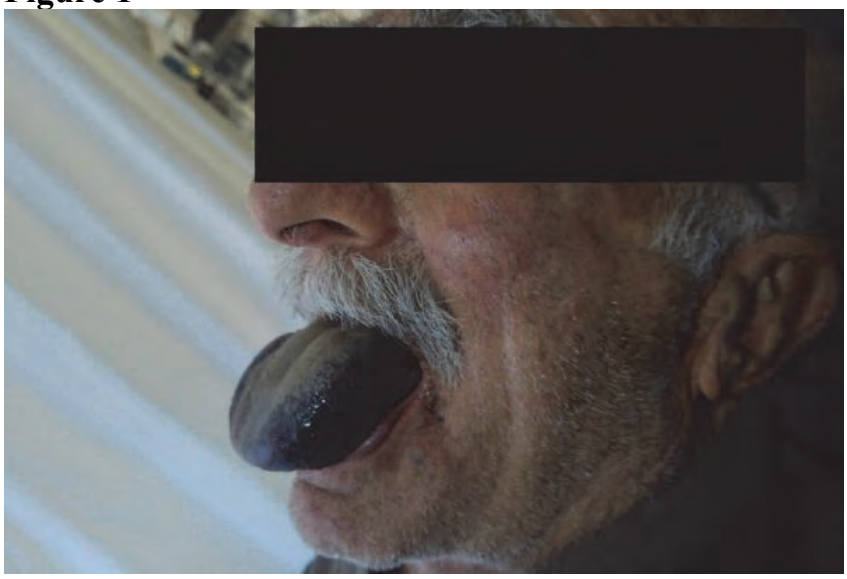

Lingual hematoma

[P-253]

Seizure Due to Acute Isoniazid Intoxication

Arife Erdoğan[1], Serdar Beden[2], Mümin Alper Erdoğan[3], Vermi Değerli[2], İsmet Parlak[2]

[1]Department of Emergency Medicine, TR Ministry of Health Çiğli Regional Education Hospital, Izmir
[2]Department of Emergency Medicine, Izmir Bozyaka Research and Training Hospital, Izmir
[3]Department of Physiology, Izmir Katip Celebi University Faculty of Medicine, Izmir

Introduction: Isoniazid (INH) is an antituberculosis drug which is widely used in the treatment and prophylaxis of tuberculosis. Acute INH intoxication leads to resistive seizure to standard anticonvulsants, high anion-clear metabolic acidosis resistant to sodium bicarbonate treatment and coma. Parenteral pyridoxine administration in the same amount with INH dose is the most effective treatment.

Case: We present a case of a 24-years-old woman who diagnosed with left shoulder dislocation and fracture secondarily to generalized tonic clonic seizure due to acute INH intoxication. The patient who was referred to ED due to syncope had a seizure upon examination, loss of consciousness and metabolic acidosis was also detected. It was learned that the patient who restored to consciousness after treatment, had used INH for skin involvement of tuberculosis and also recieved INH again mistakenly for nighttime dose. The patient was monitored 24 hours and discharged with a cure upon there was no seizure in monitoring, non-development of any other additional symptoms and because of improvements in metabolic parameters.

Conclusion: In conclusion, it should also be considered to have intoxication of INH in patients who referred with unstoppable seizures, metabolic acidosis and coma, thus parenteral pyridoxine must definitely be provided in emergency departments.

Keywords: Isoniazid intoxication, convulsion, metabolic acidosis

[P-254]

Metformin Intoxication: Case Report

Çiğdem Özpolat, Mustafa Altun, Sinan Karacabey, Erkman Sanrı, Serhad Ömercikoğlu, Haldun Akoğlu, Özge Onur, Arzu Denizbaşı

Marmara University School of Medicine Emergency Medicine Department

Introduction: Metformin belongs to a class of drugs known as the biguanides that are widely used in the treatment of type 2 diabetes mellitus. Metformin is excreted unchanged through the renal route. It is recommended that the therapeutic dose should not exceed 2500 mg/day. Serious side effects may be seen during the administration more than 5000 mg doses. Among these, the most serious adverse effect is lactic acidosis, which is especially seen in individuals with liver and renal insufficiency. Here, ingestion of high dose metformin for suicidal purposes have been presented.

Case: A 23-year-old diabetic female patient presented to emergency department of our hospital following ingestion of 20 metformin 1000 mg tablets in a suicide attempt before 30 minutes. A nasogastric catheter was inserted and gastric lavage was performed, in addition to activated charcoal treatment. Laboratory evaluation findings were as follows: blood glucose level 99 mg/dl,BUN: 12 mg/dL, creatinine: 0.72 mg/dL, sodium: 137 mmol/L, potassium: 3.8 mmol/L, chloride:106 mmol/L and blood gases; pH: 7.36, HCO3: 26 mmol/L and lactate: 1.5 mmol/L. Hydration therapy, mostly with dextrose and insulin solutions, was administered. Blood gases, renal and hepatic functions and glucose levels were monitored four times daily. No complications developed. The patient was discharged from the hospital upon improvement of the clinical and psychiatric condition.

Discussion: Although the ingested dose of 20 g metformin in our patient was high, and our patient has risk factor, no complications ocuured. We think early admission, lavage and active charcoal have effective role. Metformin-associated lactic acidosis is strictly a dose-dependent phenomenon, but there are other host predispositions that remain unknown. If lactic acidosis or renal failure develop, hemodialysis is an effective and lifesaving method in treatment of metformin intoxications.

Keywords: Metformin, toxicology

[P-255]

Iron Overdose and Pregnancy: A Case Report

Erhan Altunbaş, Melis Efeoğlu Saçak, İpek Çelik, Hasan Demir, Çiğdem Özpolat, Arzu Denizbaşı, Özge Onur

Marmara University School of Medicine Emergency Medicine Department

Introduction: The main causes of iron poisoning adults include suicide attempts or iron overdose during pregnancy and it may cause end organ failure. Acute iron intoxication in pregnancy presents a dilemma to the clinician. Toxic levels of iron are associated with severe complications and can be fatal, but the effective iron chelator, deferoxamine, has possible teratogenic potential. Here we present a case of iron sulphate intoxication in a pregnant woman and discuss the approach.

Case: A 26-year-old single-gestation pregnant woman (18 weeks) was admitted with suspicion of iron toxicity.The woman presented half an hour after ingesting Oroferon ® (iron sulphate) 960mg(17 mg/kg) accidentally. She was haemodynamically stable at admission, nasogastric lavage was done. Her blood tests were normal.Her initial serum iron concentration was 367 µg/dL. After 2 hours her serum iron concentration had decreased to 287 µg/dL. Chelation therapy with deferoxamine didn't be started.She remained clinically stable with no complications, and was discharged from hospital after 2-day stay. There was a good outcome.

Discussion: Intracellular toxicity of iron starts approximately 12 h after ingestion. Iron is supposed not to be absorbed by charcoal and is not dialysable. Deferoxamine has been used over the past four decades as a therapeutic agent for the treatment of acute toxicity. Treatment for acute iron ingestion is not typically administered to asymptomatic patients presenting within 6 h of ingestion, patients consuming less than 20 mg elemental iron/kg body mass. Therapy is indicated for individuals with symptoms and for those ingesting > 20 mg/kg elemental iron or exhibiting serum iron levels > 400 mcg/dL. Evaluation of the pregnant iron overdose victim should proceed as for any other patient. A significant association of iron levels >= 400 mcg/dL with symptomatic overdose, and stage 3 toxicity with spontaneous abortion, preterm delivery, and maternal death.

Keywords: Iron; pregnancy, toxicology

[P-256]

Amanitin Intoxication: Lucky Woman Alives

Çiğdem Özpolat, Hasan Demir, Serhad Ömercikoğlu, Erkman Sanrı, Kerem Ali Kabaroğlu, Sinan Karacabey, Özge Onur

Marmara University School of Medicine Emergency Medicine Department

Introduction: Mushroom poisoning is a medical emergency. If not adequately treated, hepatic and renal failure may ensue within several days of ingestion. But who is under high risk of death who ate the same meal is not clear. Here we report 2 cases in a house who ate same species of mushroom, but one of them resulted with death.

Case: A 59-year-old man and 58-year old women were admitted with weakness, nausea, vomiting, and diarrhea. They reported ingesting several mushrooms 48 hours earlier. Severe nausea, vomiting, and diarrhea had set in 10 hours after ingestion. After 40 hours male patient, who had a medical history ofsolitary kidney, had confusion. His wife had medical history of diabetes. On ambulance he had seizures,and had respiratory arrest and intubated. He had high liver and renal function tests. The patient was then admitted to intensive care unit. The patient was rehydrated via intravenous (iv) administration with 0.9% sodium chloride and 5% dextrose to guard against the risk of hypoglycemia. Simultaneous hemodialysis started, acetylcysteine was planned to give by continuous iv infusion. Infusion of penicillin G in doses of 1,000,000 U/kg/day, was started. At 18 hours after his admission, the patient went into cardiac arrest and died. His wife's vital signs and her mental status were normal, her liver function tests were high in the beginning. Same treatment was given to her. After 96 hours her liver function tests were normalized and she survived.

Discussion: The overall severity of amanitin intoxication depends on the amount of ingestion and can range from a mild subclinical presentation to a lethal fulminant course. Neurological dysfunction may be both from a direct neurotoxic effect of α-amanitin and the brain edema of acute liver failure. Renal failure caused by hepatorenal syndrome and by the direct nephrotoxicity of α-amanitin.

Keywords: Amanitin, toxicology

[P-257]

Acute Blindness Caused by Methanol Ingestion

Melis Efeoğlu, İpek Çelik, Çiğdem Özpolat, Serhad Ömercikoğlu, Erkman Sanrı, Sinan Karacabey, Arzu Denizbaşı, Özge Onur

Marmara University School of Medicine Emergency Medicine Department

Introduction: Methanol intoxication can cause severe visual dysfunction and death. Indeed, small amounts of ingested methanol are sufficient to produce acute destruction of parts of the central nervous system leading to permanent neurological dysfunction and irreversible blindness. As a clear, colourless, volatile liquid with a weak odour, methanol is difficult to differentiate from other forms of alcohols such as ethanol. Here we present a case of acute irreversible blindness after alcohol ingestion before 3 days.

Case: A 20-year-old man was admitted to our emergency department with sudden bilateral visual loss. He was generally healthy but after consuming alcohol he had sudden visual loss. A complete medical examination in the emergency room was inconclusive except visual acuity deteriorated to no light perception in the left eye and remained as counting fingers in the right eye. Computed tomography and diffusion MRI of the brain and an electroencephalogram were normal. Lab parameters were as the following: ph:7.12 pco2:26 hco3:8 lakt:8 na:140 k:4.2 cl:112. He left ED without permission. After 3 days he again admitted to ED with complaint of visual loss. His lab parameters were normal but visual findings were same. He is still on outpatient follow-up of opthalmology.

Discussion: Methanol intoxication may be associated with severe damage to the visual pathways, potentially leading to permanent blindness. Prolonged visual malfunction is considered an unfavourable prognostic sign, and vision almost never fully recovers. Delayed recovery is rare, and usually not complete. Severe visual loss in a young and apparently healthy individual should raise a suspicion of methanol intoxication, even if it was consumed several days before presentation of symptoms. Treatment regimens are aimed at controlling acid-base balance, removing the toxic agent by haemodialysis, or using ethanol solution as a competitive drug.

Keywords: Methanol; toxicology

[P-258]

Tasting A Canned Bean; Diagnosed as Botulismus

Serhad Ömercikoğlu, Emir Ünal, Oğuzhan Demir, Erhan Altunbaş
Marmara University School of Medicine Emergency Medicine Department

Introduction: Botulism is caused by toxins of the spore-forming, gram-positive rod Clostridium botulinum. It is characterized by symmetric descending flaccid paralysis and cranial nerve dysfunction, which may result in death. Most common form is foodborne botulism, is caused by eating food containing preformed botulinum toxin. Here a patient is presented who had a history of eating canned food and then having progressive neurologic symptoms and diagnosed as botulismus.

Case: A 34-year-old female patient presented to our emergency department with headache, nausea and diplopia. She had no known disease before. Her relatives told that she had four weeks pregnancy but a couple of days ago she tasted a canned bean which was spoiled. After that; she had complaints like dyspnea, dysphagia, weakness and vaginal bleeding. Then she had c-section for missed abortus. Her vital signs was normal. She had bilateral pitozis and there was no gag reflex but had no sensory deficit. There is no significant finding in laboratory evaluation and also there was no pathological sign in cranial imaging. Foodborne botulism was suspected from the canned bean history and she was consultated to infectious disease and neurology. Electromyography resulted as compatible with presynaptic junction disease. She diagnosed as botulism and admitted to intensive care unit.

Discussion: Botulism is a rare but potentially life-threatening neuroparalytic syndrome. Several forms of botulism exist. The most common are infant, foodborne and wound botulism. Foodborne botulism is typically associated with home-canned or fermented foods. Botulism is classically described as acute onset of bilateral cranial neuropathies associated with symmetric descending weakness. Careful history and physical examination are essential to the diagnosis of botulism. Antitoxin is the main therapeutic option. The treatment approach to all patients with botulism includes intubation for respiratory failure, administration of antitoxin, and follow up in intensive care unit.

Keywords: Botulismus, toxicology

[P-260]

Subcutaneous Injection of Mercury

Nalan Metin Aksu[1], Özgür Bayar[1], Halil Ölmez[1], Meltem Akkaş[1], Hakan Uzun[2]

[1]Hacettepe University, Faculty of Medicine, Department of Emergency Medicine, Ankara, TURKEY
[2]Hacettepe University, Faculty of Medicine, Department of Plastic and Reconstructive Surgery, Ankara, TURKEY

Introduction: Mercury is a heavy metal which is in liquid form at room temperature. Exposure to the mercury can be by inhalation, ingestion or injection.Self subcutaneous injection of elemental mercury is so rare. Mostly people prefer this way to suicide or to impose athletic or sexual performance.Exposure by subcutaneous injection of mercury mostly does not cause systemic poisoning. Herein, we reported a case of subcutaneous injection of mercury without the clinical signs of systemic poisoning.

Case: A previosly healthy 43 year-old man presented 5 days after subcutaneous injection of elemental mercury by mistakenly into his right hand second finger middle phalanx lateral surface. A tense edema was seen. The range of motion of the distal and proximal joints were minimal distint on the examination. The capillary refill was found intakt. The direct X-ray of the right hand showed the diffuse punctat lesions on the second finger middle phalanx soft tissue area. The Computerized tomography confirmed the metallic foreign body spreading from the injection point. There was no any clinical significance of the mercury poisoning. The blood sample was obtained from the patient for detecting the mercury level. The mercury level was found 4 µgr/dl (maximum 10 µgr/dl).The patient was consultated with the our national poison center and plastic surgery. He was taken to the operating room immediately and the subcutaneous tissue of the injection area was excised. The pathologic study showed necrosis and the driblets of mercury.After 1 week the patient was examined, the view of the mercury amount on the x-ray decreased.

Conclusion: Subcutaneous injection of mercury should be immediately excised and the patient should be evaluated for the systemic poisonig although it is rare.

Keywords: Mercury, subcutaneous injection, surgical excision

[P-261]

Gross Hematuria After Metamizole Intoxication

Damla Anbarlı Metin[1], Hamdi Metin[2]

[1]Karabük Traning and Reserch Hospital, Department of Emergency Medicine,Karabük
[2]Ege University,Faculty of Medicine,Pediatric İntensive Care Unit, İzmir

Introduction: Metamizole, a nonsteroidal antiinflamtory drug that has been used as an analgesic and antipyretic agent. It is prohibited in multipl country because of it's capacity to induce agranulocytosis and aplastic anaemia. İn addition to it's effects on bone marrow, anaphylactic shock, toxic epidermal necrolysis and hypotension.Acute tubulointerstitial nephritis is a recognized side effect of metamizole. Metamizole, like other NSAIDs, produces toxic effects as acute interstitial nephritis.

Case Presentation: 17-year-old female patient was admitted to the emergency department after intake of 43 (21.5 gr) novalgine and alcohol for suicidal purposes.Blood pressure: 110/70 mmHg, pulse:70/dk, oxygen saturation 99%. glaskow coma score 15. Physical examination was normal.ECG: sinus rhythm.
Hydration was provided during the observation. Gross hematuria developed at 20th hour of the patient's application. Physical examination and vital findings were unchanged.
Ethanol levels were 75mg /dL in the application studies. Blood gas had no pathology. application laboratory, BUN 17 mg/dl, creatinine 0.77 mg/dl, na 140 meq/l, k 3.23 meq/l, cl 107 meq/l. Gross hematuria post laboratuary, BUN 27 mg/dl, creatinine 0.81 mg/dl, na 140 meq/l, k 3.5 meq/l, cl 107 meq/l.
In the complete urine test, leukocyte was found to be +2, blood +3 and protein +2. There was no pathological finding in USG, which was done. The child was admitted to a higher center because of the lack of child nephrology.

Discussion: No permanent damage has been reported in metamizol intoxications. it is also known that bone marrow is the most effective in theory. Metamizole intoxication should be followed by renal functions. In addition, there were no patients found massive hematuria in literatüre. Metamizole should be kept in mind if hematuria develops in the cases of intoxication that the drugs taken are unknown.

Keywords: Metamizole, hematuria

[P-262]

Silent poisoning: Transdermal methanol intoxication

Hulusi Kardaş, Erkut Eren, Serhat Akay
Izmir Bozyaka Education and Research Hospital

Introduction: Methanol is a poisonous substance obtained by distillation of wood flour and is found in many commercial products such as solvents and cleaning fluids. Intoxication frequently occurs following oral intake, but absorption is also possible from the lungs and skin. Patient with knee pain in our case used transdermal spirits.

Case: A 93-year old female was admitted to the emergency service with a complaint of burns in the leg. In her history, we learned that she had been using alcohol as a pain reliever for her knees and ankles for 3 months. Recently, pain, redness and blisters have formed on the skin. On physical examination, bruise, blister and oedema formations were observed on the right leg of the patient. There was metobic acidosis in the blood gas of the patient whose vitals were stable. pH: 7.24, HCO_3: 14.2 mmol/L, PCO_2: 33 mmHg, BEecf: -12 mmol/L, Lac: 2.5 mmol/L. Dialysis in the emergency department was started for the patient due to the high blood methanol level and the patient was taken into the intansive care service.

Results: It should be kept in mind that methanol intoxication is not only happened by oral route but it can also be transdermal.

Keywords: Dialysis, methanol intoxication, emergency medicine

Figure 1

[P-263]

Valproic Acid Intoxication

Hatice Gökçe Bicek, Faruk Danış, Etkin Keskin, Mehmet Ali Karaca, Nalan Metin Aksu, Meltem Akkaş

Hacettepe University, Faculty of Medicine, Department of Emergency Medicine

Introduction: Valproic acid (VPA) is being used widely in epilepsy today besides in bipolar affective disorders, schizoaffective disorders,schizophrenia and in migraine treatment. Because of its narrow therapeutic spectrum, VPA can cause intoxications easily. Some neurologic complaints such as headache, ataxia, dizziness, tremor can be observed in VPA intoxication. Furthermore hyperammoniemia, as a result of VPA usage, may lead stupor and seizures

Case: The 20 year-old male patient referred to our emergency department with the complaints of confusion, altered level of consciousness, meaningless speech. The patient was using VPA because of his post operated intracranial tumor. On his presentation, his vital signs were: Pulse:79/min Blood Pressure:96/61 mmHg. The patient has been using VPA twice a day,750 mg in each dosage.In his physical examination, he was cooperated to simple commands but he had meaningless speech and he was not cooperated to cerebellar tests. He had no neck stiffness nor meningeal irritation findings. In his blood tests: serum Na:123 Meq/L, valproic acid: 122,87 ug/ml. There was no any pathology in his brain computerized tomography and magnetic resonance imaging The blood ammoniac level which was detected upon suspicion of encephalopathy in initial diagnosis was 300,36 ug/nl. The patient was consulted with the neurology. Electroencephalography was consistent with the metabolic encephalopathy. VPA treatment was stopped and levetiracetam has been started. The patient was discharged from the emergency department after following up with non-seizural 24 hour, dropping the ammoniac level and improvement in his clinical situation.

Discussion: The patients who are suspected to have intoxication by VPA, ammoniac levels should be evaluated besides VPA levels. It shouldnt be forgotten that VPA intoxications may be life threatening. The primary treatment is stopping the medicine and initiating the supportive treatment. In severe cases hemodialysis and carnitine treatment can also be added to regular treatment procedure.

Keywords: Valproic acid, intoxication, hyperammoniemia

[P-264]

Overdose with Combined Formulation Of Amlodipine And Valsartan Presenting With Shock and Polyuria

Nezihat Rana Dişel, Ayça Açıkalın Akpınar, Ahmet Sebe
Çukurova University, Faculty of Medicine, Department of Emergency Medicine, Adana/Türkiye

Antihypertensive medications are frequently used in suicide attempts which may result in death. Here, we present a-32-year-old female who was referred to our clinic after consuming 20 tablets of amlodipine/valsartan combination (Exforge 10/160®) in a suicide attempt. She had shock with normocardic pulse rate and polyuria, which was resistant to fluids, calcium, glucagon and intravenous lipid emulsion. Inotrope (noradrenaline) was started but polyuria (5.5 L/day) and excessive thirst despite fluids developed on the 2nd day. Despite decreased serum magnesium and potassium, hyponatemia or renal impairment were not seen. Low urine density, polyuria and thirst made us to speculate on diabetes insipidus but we were unable to prove (unable to measure serum and urine osmolality). Urine output was decreased by restriction of fluid intake but the patient was discharged before total recovery or accurate diagnose, by her own will.
Valsartan and amlodipine may cause hypotension, electrolyte imbalances and palpitations with overdose, however pollakiuria, polyuria and nocturia are uncommon and rare urinary side effects. Verapamil has shorter half-life (6 h) but long duration of action (24 h), where amlodipine has longer half-life (36 h) but different steady-state plasma levels according to consecutive intake. Drug-induced diabetes insipidus is defined as the failure to concentrate urine by unresponsiveness of the kidneys to antidiuretic hormone despite adequate secretion. Severe polyuria, thirst and polydipsia (4-6 L/day) with dehydration and accompanying complications are seen. This serious condition is diagnosed by measuring urinary concentrating capacity during a thirst test (12 hours of water deprivation) or by administration of desmopressin (a modified anti-diuretic hormone). Drug lists causing nephrogenic diabetes insipidus formed by case-reports do not include amlodipine or valsartan.
To the best of our knowledge, this is the first case reported in the literature with polyuria that may suggest diabetes insipidus. Further cases and studies are needed to clarifiy.

Keywords: Amlodipine and valsartan, overdose, polyuria and diabetes insipidus

[P-265]

Paraplegia due to organophosphate poisoning: Organophosphorus agent induced delayed neuropathy

Nezihat Rana Dişel[1], Ömer Taşkın[1], Emre Karakoç[2], Mehmet Balal[3], Ahmet Evlice[3], Ayça Açıkalın Akpınar[1], Ahmet Sebe[1], Filiz Koç[3]

[1]Çukurova University, Faculty of Medicine, Department of Emergency Medicine, Adana/Türkiye
[2]Çukurova University, Faculty of Medicine, Intensive Care Unit, Adana/Türkiye
[3]Çukurova University, Faculty of Medicine, Department of Neurology, Adana/Türkiye

Organophosphates are potent cholinesterase inhibitors which cause severe cholinergic toxicity. Toxic effects involve the autonomic nervous system, neuromuscular junction, and central nervous system.
Here we present a-46-year-old male presenting with cholinergic crisis due to drinking a liquid containing chlorpyrifos in a suicide attempt. Following a period of 3 weeks of ICU hospitalization for cholinergic crisis and aspiration pneumonia, patient's cholinergic findings were resolved, but paraplegia occured. His electromyography revealed severe sensorimotor polyneuropathy with axonal destruction. He was diagnosed organophosphorus agent induced delayed neuropathy (OPIDN) and started methylprednisolone. He is still under follow-up in the neurology clinic.
Acute cholinergic chrisis (muscarinic) of organophosphate poisoning include bradycardia, miosis, lacrimation, salivation, bronchorrhea, bronchospasm, urination, emesis, and diarrhea. The mnemonics SLUDGE or DUMBELLS to remind clinical features do not take into account the critical CNS and nicotinic effects of these toxins. The nicotinic effects include fasciculations, muscle weakness, paralysis and may contribute to central respiratory depression, lethargy, seizures, and coma. Intermediate (neurologic) syndrome, starting 24 to 96 hours after exposure, presents with neck flexion weakness, decreased deep tendon reflexes, cranial nerve abnormalities, proximal muscle weakness, and respiratory insufficiency. Delayed and long-term neuropathology OPIDN occurs 1-3 weeks after ingestion of specific organophosphorus agents including chlorpyrifos. Inhibition of neuropathy target esterase (NTE, found in the brain, peripheral nerves, and lymphocytes), which is responsible for the metabolism of various esters within the cell is thought to be responsible for OPIDN. Patients have transient, painful "stocking-glove" paresthesias followed by a symmetrical motor polyneuropathy characterized by flaccid weakness of the lower extremities, ascending to the upper extremities with mild sensory disturbances. In severe neurotoxicity, proximal muscle groups may also be affected. Electromyograms and nerve conduction studies reveal decreased firing of motor conduction units where histopathology of peripheral nerves reveal Wallerian (or "dying-back") degeneration of large distal axons.

Keywords: Organophosphorus agent induced delayed neuropathy (OPIDN), paraplegia, chlorpyrifos poisoning

[P-266]

Phenitoim Intensism Agitation

Gülhan Kurtoğlu Çelik[1], Fatıh Tanrıverdı[1], Melih Çamcı[1], Yavuz Otal[2], Ayhan Özhasenekler[1]

[1]ANkara Yıldırım Beyazıt University, Faculty of Medicine, Emergency Medicine Department, Ankara, Turkey
[2]Ankara Atatürk Training and Research Hospital, Emergency Service, Ankara, Turkey

Introduction: Although phenytoin is a relatively safe antiepileptic drug,it may cause side effects when used at high doses or for a long time.Side effects associated with the dose include, cerebellar symptoms such as nystagmus,dysarthria, ataxia;extrapyramidal symptoms suchas choreathetosis and orofacial dyskinesia;and encephalopathy symptoms that can bedevelop to a coma such as increased frequency of epileptic seizures, lethargy, delirium, and stupor.These symptoms are usually seen when plasma phenytoin concentration exceeds 30/g/ml.
Case: A40-year-old male patient was admitted to neurology clinic with complaints of gait disturbance, speech disorder, and aggressive behaviors to his relatives, was referred to the emergency department.He was using Levetirecetam1000mg/day, Phenytoin 300mg/day regularly.The patient was conscious, cooperative, and fully oriented to location, time and person.The patients' speech was dysarthric and he had agitation from time to time and he had delusions of aggression.
Nystagmus was detected in the spontaneous position and in all directions.In the cerebellar system examination, the patient's sitting balance was unstable due to hypotonia and lack of coordination.Muscle strength was complete.Cranial imaging revealed no acute pathology. CSF analysis by EEG examination and lumbar puncture was normal.Hemogram and biochemistry parameters were normal in laboratory examination. Levetirecetam drug level was determined in normal range. Serum phenytoin level was measured as 57µg/ml.The patient was consulted with the neurology and psychiatry units, and was consulted with the 114Poison Information Center, and then he was admitted to the intensive care unit.The patient was discharged on the 12th day after the phenytoin level regressed and the neurological symptoms disappeared completely.

Discussion and Conclusion: It has been shown that long-term use of phenytoin may affect cognitive functions both in healthy individuals and those with neurological disorders.The treatment is mainly based on support.Although it is difficult to remove the drug by extracorporeal methods,it is highly effective in patients with severe intoxication symptoms.

Keywords: Phenytoin intoxication, antiepileptic, emergency department

[P-267]

A Rare Complication of Warfarin Usage; Spontaneous Isolated Frenulum Hematoma

Ahmet Fatıh Kahraman[1], Fatıh Tanrıvedı[2], Adıl Emre Gezer[2], Şervan Gökhan[2], Ayhan Özhasenekler[2]

[1]Ankara Atatürk Training and Research Hospital, Emergency Service, Ankara, Turkeynkara Atatürk Training and Research Hospital, Emergency Service, Ankara, Turkey
[2]Ankara Yıldırım Beyazıt University, Faculty of Medicine, Emergency Medicine Department, Ankara, Turkey

Introduction; It is known that genitourinary, gastrointestinal and intracranial bleedings may occur under Warfarin treatment. We aimed to report a case with nontraumatic isolated frenulum hematoma which occurs quite rare due to Warfarin usage.

Case; 67 years old male patient presented to the emergency service with swelling and color change beneath the tongue. It was understood that he began to use Warfarin for 5 days ago due to atrial fibrillation. His general medical condition was good, vital signs were stabile, he had no respiratory distress, there was purplish color change and swelling under the patient's tongue. There was no sign of trauma. Hemogram and biochemistry values were observed as normal in laboratory results. The patient came with INR value of 8 and he was recommended to skip 2 doses of Warfarin treatment. The patient's hematoma regressed after 10 hours follow-up at the emergency service and he was discharged in order to make INR follow-up.

Result; Occurence of isolated frenulum hematoma due to warfarin usage in normal doses is quite rare. The patients who use Warfarin have to be called to control in regular intervals and they should be examined watchfully regarding bleeding complications which may occur in unexpected parts of the body.

Keywords: Warfarin usage, spontaneous, isolated frenulum hematoma

---

Spontaneous Isolated Frenulum Hematoma

[P-268]

Valproic Acid Intoxication

Fatih Tanrıverdi[1], Mehmet Ergin[1], Melih Çamcı[1], Gül Pamukçu Günaydın[2], Selda Kıdak Özkaya[1]

[1]ankara Yıldırım Beyazıt University, Faculty of Medicine, Emergency Medicine Department, Ankara, Turkey
[2]ankara Atatürk Training and Research Hospital, Emergency Service, Ankara, Turkey

Introduction: Valproic acid (VPA) is an antiepileptic with wide spectrum, thus its common usage causes frequent encounters in suicide cases.But there is no specific antidote against VPA overdose treatment.Case reports explain the efficacy of naloxone,L-carnitine and various extracorporeal elimination techniques in VPA toxicity.
Case: 21years old university student female patient without known psychiatric disease history was brought to the emergencydepartment (ED)by ambulance withimpaired consciousness. According to the anamnesis which was taken from the patient's relative,patient has taken 60 pieces of 500 mg enteric VPA tablets for 5 hours ago,she was using these tablets regularly against epilepsy and she took them after intrafamilial psycho-stressor factor in order to suicide.Inthe examination of mind state, she was conscious, cooperative and oriented.She was in deppressive mood, she had regretful thoughts.The patient's blood pressure:100/60mmHg, pulse:125 beats/min., respiratoryrate:22breaths/min, temperature:36,6 0 C GlaskowComaScala (GCS) score was 14(E3M5V6).Sinus tachycardia was observed in ECG. Other examinations of the patient were normal.No abnormalvalues were found in the patient's full blood count and biochemistry test panel.The following values were obtained: pH in arterial bloodgas:7,23(7,35-7,45),pO2:83mmHg,(80-100) pCO238,0mmHg(35-45),HCO16,9mEq/L(22-26), lactate level:6mmol/L(0-2,2mmol/L).VPA level was found as:338,6µg/mL(50-100ug/mL). Computed tomography scans of the headwhich was taken due to impaired consciousness was reported as normal.Stomach irrigation was made for the patients, she was given activated charcoal, as her impaired consciousness proceeded, it was regarded as neurologic deficit and she was hemodialysed.After hemodialysis the patient was conscious and she was discharged from the hospital after psychiatric recommendations were given and after follow-up care.

Discussion and Conclusion: VPA is a carboxylic acid with single chain and it is used in the treatment of epilepsy as antiepileptic,inthe treatment of psychiatric diseases as mood regulator and also in migraine prophylaxis. herapeutic serum concentration is between50-100µg/mL.Intoxication signs occur above these values.WhenVPA intoxications are complicated, in hemodynamic and neurologic instabilities hemodialysis reduces morbidity and mortality.

Keywords: Valproic acid, intoxication, hemodialysis

[P-269]

Eating the Plants Of Your Garden In Not Always Safe: Poison Hemlock Poisoning

Merve Yazla, Onur Çakmak, Ayfer Keleş
Gazi University Faculty of Medicine, Emergency Department, Ankara

Introduction: According to American Association of Poison Control Centers annual reports in 2016, 47.793 plant exposure reports were received. Conium maculatum is a highly poisonous plant also known as poison hemlock. The plant contains a group of piperidine alkaloids including coniine and γ-coniceine as toxins. They cause clinically nicotine-like effects and death by respiratory paralysis.
We present a couple ingesting poison hemlock accidentaly and survived after supplemental therapy.

Case: A 53 years old male and a 52 years old female presented to Emergency Department, three hours after ingestion of a parsley- like plant. The male's complaints were diplopia, drowsiness and fatigue. His wife's complaints were drowsiness, fatigue, blurred vision and numbness around the mouth.
On arrival both of the patients' Glasgow Coma Scale were reported as 15. On his neurological examination, he had only diplopia. Female patient suffered from diffuse hypoaesthesia on her face. Their laboratory test results were in normal range. Their ECG showed normal sinus rhythm.
Further history revealed that they have recently retired and bought a farm house. They found a plant in their garden and ate it by making salad which was identified as poison hemlock after they brought to the ED. The symptoms started 30 minutes after exposure. The patients were monitorized and intravenous Isotonic crystalloid was administered. Although the plants were brought to ED we could not determine the exact amount of toxin ingested. After 3 hours of observation, the symptoms disappeared. No neurologic deficit was recorded. They were discharged with total recovery.

Conclusion: As patients recovered and discharged in a short period we believe that it was not a fatal dose but emergency physicians should not ignore potential toxic effects of the poison hemlock.

Keywords: Conium maculatum, poisoning, hemlock

Table1:Characteristics of patients

	Patient1	Patient2
Age	53	52
Gender	Male	Female
GCS	15	15
Temperature (° C)	36,6	36,5
Heart rate (beats/minute)	81	70
Blood pressure (mm/Hg)	117/84	150/88
O2 saturation(%)	93	97
Symptom	Diplopia Drowsiness Fatigue	Blurred vision Drowsiness Fatigue Numbness around the mouth

[P-270]

Lithium Intoxication Imitating Parkinson's Disease

Fatih Tanrıverdi, Şervan Gökhan, Melıh Çamcı, Mehmet Ergin, Çağdaş Yıldırım
Ankara Yıldırım Beyazıt University, Faculty of Medicine, Emergency Medicine Department, Ankara, Turkey

Introduction: Lithium is one of the first-line agents in the treatment of acute exacerbations of bipolar disorder and in long-term prophylaxis. Because of the narrow therapeutic range (0.6-1.2 mEq / L), the use of low-dose lithium is particularly preferred for maintenance therapy. However, lithium poisoning is common because of the narrow therapeutic range. Metabolic causes such as concomitant drug use (neuroleptics), infection, renal failure and dehydration facilitate the development of toxicity. We presented a patient who developed Parkinsonism with subacute course due to high dose intake.

Case: A68-year-old male patient who had been followed up for bipolar disorder and hypertension was brought to the emergency department with complaints of increased speech disorder, sweating, loss of balance, amnesia and disturbed oral intake.The patient was diagnosed withParkinson's disease at an external center. He was prescribed Levodopa, Quetiapine, and Lithium(900mg/day).In the examination of neurological and mental status, he was conscious, cooperative, oriented, and the speech was dysarthric. There was no facial asymmetry and limitation of eye movements. There was no lateralizing defect and motor deficit. Cogwheel rigidity was present in both upper and lower extremities. Cogwheel rigidity was more significant in the right arm compared to the left arm.The laboratory findings were;urea:84mg/ dl(10-48,5),creatinine:1.9mg/dl(<1,2),sodium:128mg/dl(136-145),lithium:2.9mmol/l (0.6- 1,2), respectively. Brain computed tomography imaging revealed no pathology. She was hospitalized in the intensive care unit with a preliminary diagnosis of Parkinson's disease due to chronic lithium intoxication.

Discussion and Conclusion: Lithium is also included in the drugs among the secondary causes of Parkinsonism. In our patient, a subacute neurological toxicity was observed due to chronic use.The neurological complications that may develop in patients using lithium should be well known to the emergency physicians. For this reason, additional diseases, drugs and doses should be questioned in detail, in patients admitted to the emergency room with Parkinsonism.

Keywords: Lithium, intoxication, parkinson's disease

[P-271]

Alcohol Consumption Causing Blurred Vision. Is it Always Methanol Poisoning?

Nezihat Rana Dişel, Merve Bitim Türker, Özge Bakışkan, Ufuk Akday, Ayça Açıkalın Açıkalın, Ahmet Sebe

Çukurova University, Faculty of Medicine, Department of Emergency Medicine, Adana/Türkiye

Methanol poisoning is a life-threatening condition in which patients may present with metabolic acidosis, dilated pupils and blindness, renal, hepatic, gastrointestinal and cardiac injuries, arrhytmias, respiratory depression, brain edema and coma as well.
Here we present a case presenting with complaints of blurred vision after consuming huge amounts of alcohol. He was diagnosed with methanol poisoning first, but anticholinergic poisoning was his final diagnosis.
A 22-year-old male applied to our clinic with complaints of somnolance, dizziness and blurred vision. His past medical history revealed ablation for atrial fibrillation. He had drunk huge amounts of homemade alcohol the night before. He was lethargic with GCS:11(E2V4M5). Other systems and vitals were normal except tachycardia. He was normoglycemic with metabolic acidosis. His serebral CT scan had no abnormalities. Depending on the history and metabolic acidosis, he was pre-diagnosed methanol poisoning, was started ethanol and NaHCO3 infusions. Blood samples were obtained for methanol and ethanol levels. Control blood gases were normal and he was alert. Methanol poisoning diagnosis was re-assessed because of complete clinical improvement and normal anion gap although mydriasis did not regress. Ethanol infusion was discontinued. His ECG revealed anticholinergic findings (complete right bundle branch block, QT segment and QRS interval elongation, rR' in aVR with sinus tachycardia). He was learned to be under antidepressant theraphy, and to take escitalopram, cloimipramine, buspiron, medazepame and n-hyoscinebuthylbromide concomitant with alcohol. His blood ethanol level was high but methanol was absent. He was consulted to ophtalmologist and no abnormalites were reported.
Methanol poisoning should be kept in mind with blurred vision, mydriasis, metabolic acidosis and fluctuations in conscious after alcohol consumption. Medical histories of patients should be learned in detail to prevent unnecessary interventions. Some similar findings of different conditions (mydriasis and metabolic acidosis for methanol and anticholinergic posionings) may interfere diagnosis.

Keywords: Methanol poisoning, anticholinergic poisoning, mydriasis and metabolic acidosis

---

Blood test results

Parameters (Normal Range)	On admission	2nd hour	4th hour
pH	7.27	7.36	7.39
HCO3 (21-29 mmol/L) /pCO2 (35-45 mmHg)	12/35	19.7/37	21,5/36
Anion GAP (8-12 mmol/L)	12		10
Acetone	-		
Methanol	0 (result was obtained 12 hours later)		

Methanol levels can only be measured in daytime, the result was obtained on the 12th hour of admission.

[P-272]

Spontaneous Tongue Hematoma in The Patient Who Is Receiving Combined Anticoagulant And Antithrombocyte Treatment

Gülhan Kurtoğlu Çelik, Fatıh Tanrıverdı, Selda Kıdak Özkaya, Nurallah İshak Işık, Çağdaş Yıldırım

Ankara Yıldırım Beyazıt University, Faculty of Medicine, Emergency Medicine Department, Ankara, Turkey

Introduction: Along with extended life-span and increased geriatric population in the society, a significant part of the patients who present to the emergency services are composed of geriatric patients with comorbid diseases. We will report a patient who presented to the emergency service with tongue hematoma and abdominal hematoma secondary to anticoagulant and antithrombocyte medications which are used frequently in this patient group.

Case: 66 years old male patient presented to the emergency service with speech disorder, lumbar pain and weakness in the legs for 10 days. The patient had known coronary artery disease, chronic kidney failure and previous ischemic cerebrovascular accident history and was using hibor (bemiparin sodium), plavix (klopidogrel) and prednol (methylprednisolone). In the physical examination there were sensitivity and voluntary defense in the abdominal lower quadrants, there was no rebound. The patient had no lateralised neurologic deficit but had dysarthria and hematoma in the tongue. There was no significant characteristic in the patient's full blood count and blood biochemistry, his abdominal ultrasound was natural. The patient who had ongoing abdominal pain and sensitivity was taken abdominal CT. The patient who had hematoma in the right lower quadrant was hospitalized at the general surgery clinic for follow-up.

Result: Particularly elderly patients such as our patient may not always tell their main complaints (he was complaining of speech disorder but he had purple spot and swelling in his tongue) when they come to the emergency service. Thus multi-systemic approach of an emergency physician against all patients (we found abdominal hematoma in our patient) is of vital importance. Patients who use anticoagulant and/or antithrombocyte should always be informed about complications and be called to polyclinic control intermittently. We shared a lingual hematoma case which has importance since mortal course may be observed because of the possibility of closing respiratory passage.

Keywords: Spontaneous tongue hematoma, anticoagulant and antithrombocyte treatment

---

Spontaneous Tongue Hematoma

[P-273]

Natural but Not as Harmless as We Think

Ayşe Çağla Özmert Toplu, Ferhat Yıldız, Ebru Ünal Akoğlu, Tuba Cimilli Öztürk
Sbü Fatih Sultan Mehmet Eğitim Ve Araştirma Hastanesi Acil Tip Kliniği,Istanbul

Introduction: Cassia angustifolia is a plant of the Fabaceae family known to the public as 'hunger grass' and is traditionally used for acute constipation. Senna contains glycosides,which stimulate the peristalsis of the colon and affect colonic absorption and secretion. There are reports in the literature that show the hepatotoxic effects of Cassia angustifolia and cause portal vein thrombosis, but its nephrotoxic effects have not been mentioned.

Case: A 34-year-old male patient was admitted to our emergency department with a complaint of constipation and abdomen pain for 2 days. He had no history of chronic disease or previous operations. He had been using a plant named ‘hunger grass’ for constipation for 2 days. He also described a reduction in urine output for 2 days. At the arrival of the patient his pulse was 133/ minute, blood pressure: 99/66 mmHg, saturation: 99% and fever: 36.6 C. On his physical examination he had tenderness but no rebound on his abdomen. Other system examinations were normal. In his tests, leukocyte: 29100, Hemoglobin: 15.2, Platelets: 285.000, INR: 1.37, ALT: 108, AST: 54, Lipase: 292, Amylase: 118, Total bilirubin: 8, Direct bilirubin: 5, Creatinine: 4.27, BUN: 31, Ph: 7.41, HCO3: 23, PCO2: 35. Hepatitis and HIV markers were negative. There was no pathology in the abdominal imaging. He was admitted to the intensive care unit with the diagnosis of multiorgan failure. After 2 days with hydration, the patient was discharged with healing.

Discussion and Conclusion: In our country the most common reasons of use of plants are weight loss, constipation and protection from cancer. However, it should be kept in mind that many drugs are actually obtained from plants and that no drugs should be used without a doctor's control. Acute hepatic and renal insufficiency may occur due to unconsciously taken doses of these plants.

Keywords: Hepatic insufficiency, multiorgan failure, renal insufficiency

[P-274]

Caffeine Intoxication Mimicking ST-Segment Elevation Myocardial Infarction

Yasemin Özdamar, Yunus Emre Dündar, Etkin Keskin, Huriye Yürük Mısırlıoğlu, Dilek Sarıoğlu, İlter Ağaçkıran, Nalan Metin Aksu

The Department of Emergency Medicine, Hacettepe University, Ankara

Introduction: Caffeine is a stimulant used worldwide and can be found in many foods and beverages. Because of its adrenergic activity, many people especially the younger use it for improve their exercise performance. Although rare medical literature, caffeine intoxication is a well-known entity that can cause cardiac symptoms and even death. Herein, we present a case of caffeine intoxication presented as ST-segment elevation myocardial infarction.

Case: A 19-year-old male patient with no known prior medical condition presented to our emergency department with palpitations. He explained that he had taken 6 grams of pure caffeine before 5 hours in order to improve his exercise performance during bodybuilding. On his past medical history there was an angina and dyspnea attack during exertion after intaking steoroid in order to the same reason before 2 months ago. He had no episodes of syncope or familial history of cardiac disturbances. His physical examination was normal. His ECG showed incomplete right bundle branch block, ST-segment elevation in inferior derivations and reciprocal ST-segment elevations. (picture 1) The patient was consultated with cardiology and cardiac markers were monitored. His echocardiography showed ejection fraction of 65% and pulmonary arterial pressure of 35mmHg, other parameters were normal. His troponin I levels were within normal levels and ajmaline test was negative. National poison control center recommended 24 hours of observation and after this period the patient discharged with cardiology follow-up. His ECG on discharge showed normal sinus rhythm.

Conclusion: Caffeine (1,3,7-Trimethylxanthine) is a stimulant substance with anorexic and diuretic effects that is metabolized by cytochrome p450 in liver and has a half-life of 3-6 hours. Toxic cases are reported in intakes of 10 grams and more. However cardiac effects can be seen with lower doses. Treatment is generally consist of symptomatic relief with hydration, life-threatening cases may require hemodialysis.

Keywords: Caffeine, intoxication, cardiac effects

[P-277]

Mirtazapine Overdose and An Unexpected ECG Finding: Case Presentation

Filiz Baloğlu Kaya, Çağlar Kuas, Engin Özakın, Muhammed Evvah Karakılıç
Eskisehir Osmangazi University Medical School, Emergency Medicine Department

Introduction: The data about mirtazapine's post-overdose clinical findings are limited in the literature. In this paper, a case, which developed hypotension and bradycardia after mirtazapine intake, was presented to demonstrate an unlikely junctional rhythm, which we have not encountered in the literature before.

Case: A 37-year-old male came to the emergency department (ED) after suicide related drug intake. According to his statement, he took 300 mg PO of mirtazapine tablets two hours before his hospital visit. He consumed alcohol, but no additional drug. He has no clinically relevant complaints after taking the drug. His blood pressure (BP): 150/80mmHg, the heart rate: 66 beats/minute (min), the respiratory rate: 18 breaths/min, the temperature: 36.0 C^0. There was no pathological finding in his complete physical examination and ECG. He was placed in observation in ED. The blood test results (blood gas, electrolytes, renal function tests, liver/cardiac enzymes, complete blood count) were in the normal range. His blood ethanol level was 0mg/dl. Five hour and 30 min later he felt faint. His BP was 60/30mmHg and heart rate was 34 beats/min. The concurrent ECG revealed junctional bradycardia. He was administered 0.5 mg atropine IV two times intermittently. Following a fluid therapy with normal saline, norepinephrine infusion was started at a dose of 8mcg/min. 45 min later his BP was 105/60mmHg and his heart rate was 58 beats/min. He has no clinically relevant complaints. His physical examination and the follow-up ECG revealed no pathological findings. At the 10th hour of his hospitalization, he left ED of his own accord. His mirtazapine level was 145ng/ml at the time of admission (therapeutic plasma concentration range is 5- 100ng/ml).

Conclusion: It is essential to consider that mirtazapine intake, which was reported to have a safe cardiac profile even for its overdose, might cause life-threatening rhythm.

Keywords: Overdose, ECG, life-threatening rhythm

Fig:ECG

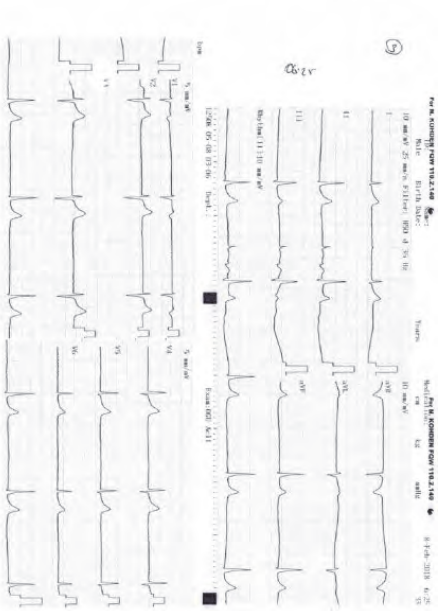

[P-278]

An Unusual Presentations of Severe Scorpion Envenomation: Priapism

Fevzi Yılmaz[1], Mehmet Akif Karadaş[1], Resmiye Nur Okudan[1], Bedriye Müge Sönmez[2]

[1]Sağlık Bilimleri University, Antalya Education and Research Hospital, Emergency Department, Antalya/ Turkey
[2]Sağlık Bilimleri University, Ankara Numune Education and Research Hospital, Emergency Department, Ankara/ Turkey

Introduction: Scorpion stings represent an important and serious public health problem worldwide.Children are at greater risk of developing severe cardiac, respiratory, and neurological complications due to lesser body surface area.We present A case of scorpion envenomation with rare clinical presentations.

Case: A 5-year-old boy was admitted to our emergency department because of a scorpion sting. He had been stung once on the left hand. Her past medical history was unremarkable. Upon arrival at the Emergency Department (ED), the boy had no signs of trauma; he had altered mental status and was irritable, with an increase in muscle tone. His extremities were cold, and he had marked diaphoresis. Vitals signs showed; respiratory rate: 36/min, tachycardia of 145 beats/min, blood pressure 118/66 mm Hg (above the 95th percentile for age), elevated body temperature of 38.2°C, and normal oxygen saturation at 82% in room air. Bilateral crepitation rales were heard on auscultation of the lungs. Otherwise, his physical examination was unremarkable except for a pronounced priapism (Figure1). Fluid resuscitation was started immediately (0.9% NaCl crystalloid solution), along with tracheal intubation and mechanical ventilation, and 5 mL antivenom serotherapy was given intravenously. Chest radiography revealed marked bilateral infiltrates suggestive of pulmonary edema, and the electrocardiogram showed sinus tachycardia.Color-flow Doppler echocardiography showed left ventricular dysfunction. Ejection fraction was 40%.The patient was taken to the intensive care unit and he was monitored. Prazosin was started at 0.03 mg/kg every 6 hours.Patient consulted child cardiology department and Esmolol was given for tachycardia and hypertension. Diuretic, Continuous inotropic and vasopressor support with dopamine and dobutamine were given for myocardial dysfunction and pulmonary edema.The patient's symptoms had resolved within 48 hours of hospitalization and The patient was extubated. Upon the observation that he had no symptoms, he was discharged 8 day after admission.

Keywords: Scorpion sting, priapism, prazosin

Figure 1.

A case of priapism after scorpion stings

[P-279]

A Case of Castor Bean Poisoning

Fevzi Yılmaz[1], Bedriye Müge Sönmez[2], Gaye Atak[1]

[1]Sağlık Bilimleri University, Antalya Education and Research Hospital, Emergency Department, Antalya/ Turkey
[2]Sağlık Bilimleri University, Ankara Numune Education and Research Hospital, Emergency Department, Ankara/ Turkey

Background: Ricin is a highly herbal toxic protein contained in castor beans that causes inhibition of the ribosomal protein synthesis resulting in cellular damage. Oral absorption of ricin is highly erratic, leading to a wide spectrum of symptoms, it mainly causes severe gastroenteritis followed by potentially fatal fluid loss and organ failure. Several cases secondary to its consumption have been published and, more recently, its use as a potential bioterrorism agent has also been reported.
Case: A 62-year-old man was admitted to the Emergency Department with the complaint of nausea and vomiting. He was in a confused state after ingesting three hours previously 15-20 green fruit of castor bean, as stated by the relatives. On examination the patient was confused, disoriented as to time and place, and was afebrile. His pulse was 85/min regular, blood pressure was 120/70 mmHg and the respiratory rate was 23 perminute. Examinations of the chest, cardiovascular system and abdomen were unremarkable. He had dryness of mouth and the pupils were bilaterally dilated with sluggish reaction to light(Figure1).
The patient was admitted to the medical observation units and treated symptomatically and with activated charcoal. His initial laboratory results showed normal results for cardiac enzymes, renal function tests, electrolytes, liver function tests, coagulation profile, full haemogram and routine urine tests. An initial electrocardiogram(EKG) showed normal sinus rhythm. The patient was followed up in the emergency department for 6hours. His conscious level improved and he was discharged in a good condition with the advice to evaluate his cardiac and neurological status.
Conclusion: Emergency physicians should be aware that oral absorption of ricin is dependent on several factors, such type and size of seeds and the geographic harvesting region, making it extremely difficult to estimate its lethality based solely on the number of ingested beans.

Keywords: Castor bean, poisoning

Figure 1

castor beans poisoning

[P-280]

Valacyclovir Overdose in Patient With Renal Failure

Ibrahim Gormez, Sercan Yalcinli, Yusuf Ali Altunci
Emergency Department, Medicine School, Ege University, Izmir, Turkey

Introduction: Valacyclovir hydrochloride is an antiviral drug used in the management of herpes simplex, herpes zoster and herpes B infections. It is a prodrug and can be rapidly converted into acyclovir in vivo. In addition to neurotoxicity, acute kidney injury is a well-described side effect of acyclovir administration, since crystal deposition may lead to the development of renal failure. The side-effects of acyclovir- valacyclovir therapy are not well recognized by clinicians. In our case, we try to show the side effect of valacyclovir in chronic kidney failure patient.

Case: A 45 years old woman presented to emergency department with consciousness disturbances and agitation. In her medical history, there was hypertension, chronic kidney failure on maintenance dialysis, familial mediterranean fever, amyloidosis. A week ago she started to using valacyclovir 1000 mg twice a day for herpes zoster. There was no cooperation in the physical examination but muscle strength was normal. Computed tomography and magnetic resonance imaging of the brain was reported normal. In lumbar puncture, there was no cell. Electroencephalography (EEG) showed a generalized slowing of brain wave activity. The patient was admitted in the intensive care unit and diagnosed as valacyclovir overdose since there was no data to explain the clinical situation. She underwent dialysis routinely. On the 7th day of the intensive care follow-up, the patient developed cardiac arrest.

Conclusion: Physicians should be aware of neurotoxic potential of valacyclovir. In patients with renal insufficiency, dose adjustment should be performed and patients should be closely monitored.

Keywords: Valacyclovir toxicity, renal failure

[P-281]

Use of L-Carnitine in Poisonings: Valproic Acid Toxicity and Hyperamonemia

Gözde Gök, Burak Özkan, Evvah Karakılıç, Nurdan Acar, Engin Özakın, Ali Deniz Erbil

Department of Emergency Medicine, School of Medicine, Eskişehir Osmangazi University, Eskişehir/Turkey.

Introduction: We aimed to present our patient who was admitted to the emergency department with a change in consciousness, VA poisoning was detected and L-carnitine was used in the treatment.

Case: A 33-years-old woman with mental retardation and epilepsy was brought to the emergency department due to loss of consciousness. In her history, it was learned that She was unconscious on the floor and took valproic acid about 90. Vital signs and blood glucose were normally. GCS: 11, no pathological findings were found in other system examinations. Gastric lavage and then activated charcoal were given to patient. ECG was in sinus rhythm, no pathological findings on cranial CT, and blood VA level: 386 µg/ml.
Supportive treatment was given and the patient was intubated as elective upon the superficialization of respiration in her follow-up. We planned to give L-Carnitine IV but could not be obtained from the hospital pharmacy. The patient was hospitalized to the intensive care unit. The following day, because the patient had both hyperamonemia (151.6 µg/dL) and the lack of improvement in consciousness L-Carnitine (prescribed to the external center) had been administrated to the patient. Because of the rapid decline in ammonia and VA levels with improvement in her general condition she was discharged without sequel. prescribed to the external center

Conclusion: Encephalopathy due to VA is a rare complication that may lead to fatal consequences. As a result of carnitine deficiency caused by VA use, toxic metabolites accumulate in the body and consequently hepatotoxicity and encephalopathy can be seen in patients. It should be kept in mind that the use of L-Carnitine as well as supportive therapy is an effective treatment modality for VA intoxications that may be mortal in such cases, especially in the presence of hyperamonemia.

Keywords: L-Carnitine, valproic acid, poisoning

[P-282]

Argon Gas: Hidden Threat in the Work Environments

Emre Şancı, Rıdvan Atilla
Dokuz Eylul University Hospital, Department of Emergency Medicine, Izmir, Turkey

Background: Argon gas is an inert gas which belongs to noble gas group. The term 'inert' is used to indicate that the gas has no toxic or anesthetic properties. Argon acts as a simple diluent to reduce oxygen concentration therefore causing asphyxiation. Hazards with inert gases and the risks of asphyxiation are well established.
Argon has many industrial and medical uses such as correcting defects of the eye, welding arteries and cryosurgery. Because argon is odorless and colorless it can be an insidious work hazard. We present mild argon gas exposures of two cases.

Case-1: 34 years old male who are working at excimer laser eye surgery center was admitted to emergency department. He was exposed to argon gas for 10 minutes prior to admission. Initially he felt dizziness that lead to noticing the gas leak. He had no additional symptoms at admission. His vital signs were 123/71mmHg, HR:92/min, sO2:%98. Nasal oxygenation started at 4lt/min as initial bloodwork started. Laboratory results showed that BUN, creatinine, electrolytes and CBC were normal. Arterial blood gas was ph: 7, 38, pO2:141, pCO2:38,5, lactate: 1.1, sO2:98. Chest x-ray was also normal. After 2 hours of follow-up patient was discharged.

Case-2: 37 years old female working in the same work environment was admitted to emergency department with milder symptoms. Exposure time was same with the male patient. Her vital signs were 108/67mmHg, HR:67/min sO2:99. There were no significant findings in laboratory results. Same supportive treatment approach has taken underway and she was also discharged with full recovery.

Discussion: Argon gas is a widely used component of various work environments. Even though it's an inert chemical and doesn't have irritation or intoxication capabilities, after certain levels it can cause asphyxiation. Exposure may not be noticed because of its colorless and odorless nature.

Keywords: Argon, asphyxiation

[P-283]

Death with just one sip: Methyl Ethyl Ketone Peroxide Ingestion

Zeynep Ertürk, Emre Şancı, Sedat Yanturalı
Dokuz Eylul University Hospital, Department of Emergency Medicine, Izmir, Turkey

Introduction: Methyl ethyl ketone peroxide is highly toxic, clear liquid, used in lamination industry as fiberglass resin hardener. We present a case of 67 years old male developing multiple complications of metabolic asidosis and multi-organ failure and unexpected acute ST segment elevation due to kounis sendrome which is also called allergic acute coronary sendrome. There has not been any reports of kounis sendrome in MEKP ingestion.

Case Presentation: 67-years old male presented at emergency department after mistakenly ingesting a sip the liquid assuming it's water. At admission he was anxious, had diaphoresis, abdominal and chest discomfort. Patient's vital signs were BP:110/72mmHg,HB:86/min,So2:%85 and his electrocardiography(ECG) showed inferior ST-segment elevation(fig.1)
His bedside echocardiogram evaluation showed low ejection fraction (EF) and general hypokinesia. His norologic state detoriated and developed shortness of breath shorty after admission. Patient intubated and inotropic infusion has been started for low blood pressure(60/40 mmHg). At catheterization laboratory an internal-pacemaker placed and PCI performed. Findings of PCI(%70 stenosis in LAD, and occlusion in distal PDA) were inconclusive with ECG findings. Therefore ECG findings thought to be explained by kounis syndrome.
The patient deterioted after PCI. Despite administration of sodium-bicarbonate,noradrenalin and dopamine,his lactic-asidosis and hypotension persisted. Although with pacemaker capture has been achieved and ejection-fraction was better than initial admission, patient's metabolic-asidosis and hypotension didn't resolved and he developed cardiac arrest. All resusitation attemps failed and patient expired.

Discussion: MEKP is a potentially lethal chemical. Based on data from cases, the toxic oral dose of MEKP has been estimated to be 50-100 mL in adults. Ingestion can affect multiple organ systems. The physicians should be aware of possible gastrointestinal burn injuries(with stricture formation), acute liver failure, rhabdomyolysis, renal failure and metabolic acidosis. Management is mainly supportive. Careful monitoring for these complications with prompt intervention can save lives.

Keywords: Corrosives, methyl ethyl ketone peroxide, MEKP intoxication

[P-284]

Amoxycillin and Clavulanic Acid Induced Stevens-Johnson Syndrome

Feride Fulya Coşkun, Emre Şancı, Rıdvan Atilla
Dokuz Eylul University Hospital, Department of Emergency Medicine, Izmir, Turkey

Introduction: Stevens-Johnson syndrome(SJS) is a type-4 hypersensitivity reaction that typically involves the skin and the mucous membranes. It is a acute, rare, serious and potentially fatal condition. Most common causes are infections and drugs. Often, it begins with flu-like symptoms, followed by eruptions which transforms painful ulcerous rash that spreads and blisters. The affected skin eventually becomes erosive lesions. SJS is a medical emergency that usually requires admission to hospital, often in intensive care units(ICU) or burn units.

Case: A 28 years old man with no history of atopy, was prescribed amoxicillin claculonate for acute bacterial tonsillitis. Four hours after initiation of therapy; the patient developed fever and eruptions which started with his face and afterwards spread all over his body. After admission to emergency department, with the preliminary diagnosis of uticaria due to antibiotic, antihistamines administered. In a few hours his rashes started to blister, lips began to peel off and bilateral conjunctivitis developed. Systemic corticosteroids were used as a primary treatment with the diagnosis of SJS. Patient has been consulted to dermatology department and hospitalized. One day later his general condition detoriated and all mucous membranes began to peel off. As his clinical condition worsened, patient transferred to ICU where intubated due to hypoxic respirtory failure and cyclosporin, levofloxacin treatments were started. Afterwards he transfered to burn unit where he expired the next day.

Conclusion: SJS is a dermatological emergency that may result in mortality. The differential diagnosis of patients with non pruritic rashes should be meticilous and through.

Clinical Pearls:
-Hypersensitivity reactions can occur with drugs frequently used such as amoxycillin and clavulanic acid, which can be possibly dangerous and life-threatening.
-Physicians must be cautious while prescribing this drugs.
-Patients and their first-degree relatives should be educated regarding the adverse effects of such drugs

Keywords: Drug induced eruptions, Stevens-Johnson Syndrome

[P-286]

Evaluation of Patients Who Attempt Suicide with Drugs

Ruhi Cüre, Sevinç Erdem, Atabek Aslan, Vokan Ercan, Evvah Karakılıç, Engin Özakın
Department of Emergency Medicine, School of Medicine, Eskişehir Osmangazi University, Eskişehir/Turkey.

Aim: In our study, we aimed to investigate the demographic feature of the patients who were admitted to our emergency department with high dose drug intake for accidental or suicidal purposes.

Method: It is found that 179 patients' files who were admitted emergency department of Eskişehir Osmangazi University with poisoning. 56 files were included in the study who are high dose drug intake for suicidal or accidental. The demographic, clinical and laboratory features of these patients were recorded and evaluated.

Findings: Among all poisonings admitted to the emergency department, 56 patients (50.4%) were poisoned by taking drugs and other patients were found to be poisoning such as carbon monoxide, fungus or substance intake. Seventeen patients (30.3%) had previously been diagnosed with depression, psychosis, mania, and they were follow up by psychiatry clinic. 6 (10.7%) patients had one or more suicidal attempts previously. 8 (14.2%) patients had alcohol intake (ethanol level:> 50 mg / dL), none of them had a known chronic disease. In the first visit, GKS of 44 (78.6%) patients were 15 and others were lower. In order to assess of patients' general status, we looked their GKS, Blood Pressure and laboratory finding. We found 25 (44.6%) patients who are MAP<=65 mmHg, GKS<=14, pH<7.30, blood lactate level>=2mmol/L. It was observed that there was no mortality in these 25 patients and all of them were discharged after hospitalization or emergency follow-up.

Conclusion: Suicidal attempt with drug intake in our region is more common in young age group and women. Although approximately half of the patients had pathological changes in finding of laboratory or physical examination, there was no mortality in our patient group. This may be related to the low rate of serious intoxications in our region, early admission to the hospital or appropriate intervention in the emergency department.

Keywords: Poisoning, suicide, drugs

Demographic data of patients who attempted suicide with drugs

Mean age	31.2±11.5
Men/women	22/34 Patients (60.7% women)
First suicidal attempt	89.3% (50 patients)
Repeated suicide attempts	10.7% (6 patients)
Patients followed up by Psychiatry clinic	30.3% (17 patients)
Accompanying alcohol intake	14.2% (8 patients)
Deterioration of general status	44.6% (25 patients)

[P-287]

Poisoning with Datura Stramonium

Ahmet Çağlar, Hüseyin Mutlu, Ekrem Taha Sert
Department of Emergency Medicine, Aksaray University Aksaray Education and Research Hospital, Aksaray, Turkey

Introduction: Datura stramonium (DS) is a plant belonging to the Solanaceae family. It is an hallucinogenic plant, widely distributed and easily accessible. In this study, we are presenting a patient brought to the emergency department (ED) with delirium that drank datura tea thinking that it will cure a headache.

Case: A 53 year-old female was brought to the ED after she was found unconscious at home. The patient history revealed that she had drank datura herb tea approximately three hours before she presented to our hospital. On the first examination, her blood pressure was 90/60 mmHg, heart rate was 110/minute, respiratory rate was 21/minute and body temperature was 37.8°C. The patient's pupils were isocoric and bilaterally mydriatic. The deep tendon reflexes, the motor strength and the sensory examination were normal in all extremities. The skin, mucous membranes, and tongue were dry and the bowel sounds were hypoactive. GKS was 12. The ECG showed a sinus rhythm. The complete blood count, urinary analysis, venous blood gas analysis results were normal. Among the biochemical analyzes, the CK levels were high. Considering the present findings, an anticholinergic toxidrome induced by DS use was suspected. The patient was admitted to the intensive care unit and was monitored and treated for 48 hours. The patient's general condition improved and discharged with health.

Result: Due to its hallucinogenic and euphoric effects, it can be abused for recreational purposes. When this plant is irresponsibly ingested orally in excessive amounts, its anticholinergic effects may cause mydriasis, tachycardia, skin dryness, flushing, urinary retention, restlessness, agitation, hallucinations, and seizures. When it is taken in extremely high doses, it may cause toxicity that could progress to a coma. For these reasons, all patients that present with anticholinergic symptoms must be questioned regarding the datura plant.

Keywords: Anticholinergic toxidromes, datura stramonium, plant poisoning

[P-289]

Fatal Imidacloprid İntoxication

Nurdan Acar, Burak Özkan, Pakize Gözde Gök, Muhammed Evvah Karakılıç
Eskişehir Osmangazi Üniveristsi, Acil Tıp Anabilim Dalı, Eskişehir

Introduction: Neonicotinoids containing imidacloprid are nicotine-derived new compounds and act as agonists of nicotinicacetylcholine receptors.
We reported a patient who had drank imidacloprid rarely reported fatal pesticide intoxication.

Case: A 37-year-old male patient was brought to the emergency department after suicide attempt. He drank 100 cc of 35% imidacloprid(pesticide) solution 40 minutes ago. He had a burning sensation in his throat, nausea and vomiting. He had no additional complaints. There is no history of alcohol and drug intake.
His vital signs and physical examination was normal, he was oriented and cooperated. Stomach irrigation was performed. Activated charcoal was given at a dose of 1 g/kg. At the 2nd hour of his follow-up agitation was seen. He started to hurt himself. The patient had started respiratory difficulty and his control vital signs wera BP: 150/80 mm/Hg, HR: 132/min, RR: 32/min, and GCS: 15, orientation and cooperation were restricted. The pupils were bilateral mydriatic and LR -/-. Lung sounds were found to be coarse and bilateral rhonchi. He had severe metabolic acidocis (ph:6.9, pCO2:61mm/Hg, sO2:88mm/Hg, HCO3:11mmol/L, lactate:12.6mmol/L) After blood gas results he was rapidly intubated. His vitals returned to normal after intubation. No cardiac arrest was seen. The control blood gas result was ph:7.11, pCO2:53.2, sO2: 98%, HCO3:16.5, lactate:10.4 mmol/L. Plasmapheresis was applied during his first 3 days of hospitalization in the intensive care unit. On the third day of hospitalization patient was extubated. He was discharged on the 5th day with total health recovery.

Results: Imidacloprid intoxications (relatively new agent) has not been reported frequently. Nevertheless, since it may be fatal, it should not be confused with similar intoxications as a result of detail history and complete evaluation of the symptoms and findings.

Keywords: Imidacloprid, neonicotinic acid, pesticide

[P-292]

An Unexpected Adverse Effect of Nilotinib: Rhabdomyolysis

Emir Ünal, Halil İbrahim Atalay, Erkman Sanrı, Sinan Karacabey, Serhad Ömercikoğlu, Çiğdem Özpolat, Özge Onur

Marmara University School of Medicine Emergency Medicine Department

Rhabdomyolysis is a life-threatening syndrome due to breakdown of the skeletal muscle, leading to the release of intracellular contents into blood and urine. It can be caused by metabolic disorders, infections, massive trauma and crush injuries or occur as a side effect of medications. Here, we describe a case of a 50-year-old female with chronic myeloid leukemia (CML) with severe life-threatening rhabdomyolysis due to kinase inhibitor indicated for the treatment of chronic myelogenous leukemia (CML). Here, we describe a case who received diagnosis of CML with life-threatening rhabdomyolysis due to nilotinib.

50 year-old female who received second-generation TKI nilotinib (Tasigna, Novartis) for 1.5 years after nilotinib therapy, she admitted to our emergency room. She had about 7 days lassitude and muscle weakness, cough, clear colourful sputum, chills and tremore (no documanted fever). alanine aminotransferase (ALT) was 273 U/L, aspartate aminotransferase (AST) was 769 U/L, and total bilirubin was 8.03 mg/dl, direct bilirubin was 4.17 mg/dL. On hospital day 10, the patient developed new- onset tea-coloured urine, bilateral leg pain and muscle cramps. Blood cultures and urine cultures were negative. Repeat liver function tests showed the following Results: total bilirubin was 14.1 mg/dL, direct bilirubin was 7.09 mg/dL, AST was 803 mg/dL, and ALT was 902 mg/dL. Serum creatine kinase was 51650 U/L (reference range: 0–190 U/L).
Nilotinib was stopped and she was given aggressive hydration, diuretics. After withdrawal of nilotinib, patients CK returned the normal levels 217 U/L.

Although there is no net effect to explain whether the cause of rhabdomyolysis is related to nilotinib, the elevation of CK levels shortly after starting drug use and her CK levels normalized after whitdrawal of the drug suggests that the cause of rhabdomyolysis is due to nilotinib. Based on this case, we recommend keep in mind rhabdomyolysis as a complication resulting from use of nilotinib.

Keywords: Nilotinib, rhabdomyolysis

[P-294]

Central Nervous System Toxicity Due to Mefenamic Acid

Nurettin Özgür Doğan, Sevinç Taş Çaylak, Serkan Yılmaz
Kocaeli University, Faculty of Medicine, Dept. of Emergency Medicine

Introduction: Mefenamic acid is a fenamate nonsteroidal anti-inflammatory (NSAI) drug, which was used for several years for pain management. However, it has been rarely reported that, mefenamic acid can induce central nervous system toxicity both in toxic doses and therapeutic usage.

Case: We report the case of a 27-year-old female who presented to the emergency department (ED) with altered mental status and vomiting. On admission to the ED, she was lethargic and disoriented. Her vital signs were normal and her physical examination was completely normal except dysarthric speech. The etiology of altered mental status was investigated with electrolyte levels, cranial computed tomography, cranial magnetic resonance imaging and EEG, however the results were normal. Her blood gas analysis revealed a deep metabolic acidosis with a pH of 7.14. Neither etiologic agent nor drug use history were provided at the presentation; she had only osteogenesis imperfecta since several years and she had been using various NSAI drugs. However, her relatives later stated that, she took mefenamic acid for her pains since two weeks. After her admission to intensive care unit, her neurologic state was improved gradually and she was discharged healthy.

Conclusion: Although mefenamic acid has been considered as one of the safe NSAI drugs, its effects due to central nervous system toxicity should be cautiously handled.

Keywords: mefenamic acid, central nervous system toxicity, emergency department

[P-296]

An intoxication that mimicks cerebrovascular event

Adeviyye Karaca, Mustafa Keşaplı, Ayşegül İşlek Yüksel, Gülsüm Çalışkan, Gizem Gönüllü
Antalya Research and Training Hospital, Emergency Medicine Clinic, Antalya

Background: Datura stramonium (DS), also called thorn apple, canpanula, eggplant flower, is a toxic plant containing several alkaloids. Mortality is rare, but adverse effects are more frequent.

Case: A sixty-eight-year-old man was admitted to the emergency department with sudden difficulty in speech and walking, left hand weakness and a decreased level of consciousness. He had no history of drug use and his past medical history was unremarkable. On admission his vital signs were; temperature 36,3 oC, pulse rate 137 beats/min, respiratory rate 16 breaths/min, blood pressure 157/124 mmHg and oxygen saturation 95%. He was confused and disorientated with 13/15 Glasgow Coma Scale. His pupils and light responses were normal. His neurologic exam was notable for slurred speech, left hand weakness and an inability to walk. Other physical examination was unremarkable. Laboratory values were as follow: hemoglobin 12.2 g/dl, leukocytes 7,5x10^mm3, platelets 175,000/mm3, gamma glutamil transferaz 226 U/L (0,0 - 55,0), c-reactive protein 9 mg/L, normal kidney function, serum glucose level, serum electrolytes and urine analysis. High ventricular response atrial fibrilation was seen in his ECG; his chest X-ray revealed no pathology. Diffusion magnetic resonance imaging of brain showed no abnormalities. When we spoke with his wife, she said that his symptoms occured following ingestion of eggplant flower in a cup of hot water for treatment of flu (Fig. 1). The patient with a diagnosis of DS toxicity were consulted to the Department of Internal Medicine and hospitalized.

Discussion: While exposure to DS generally resulted either from accidental ingestion or from drinking herbal tea for medicinal purposes, nowadays it is ingested primarily for its hallucinogenic effects. The onset of symptoms is usually about 30 to 60 minutes after taking the plant. These symptoms usually end between 24 and 48 hours.

Keywords: Anticholinergic toxicity; datura stramonium

Figure

[P-297]

Accidental Nutmeg Intoxication

Eda Erol, Nalan Kozacı, Fatih Selvi, Mustafa Avcı
Antalya Education and Research Hospital

Introduction: Nutmeg(Myristica fragnans) tropical evergreen tree and the spice made of its seed.It is used to flavour many kinds of baked goods, confections,puddings,potatoes,meats,sausages,sauces,vegetables and such beverages as eggnog. When daily is taken more than a certain amount, it causes long-term hallucinations and other mental side effects. When taken in large doses, nausea, dry mouth, dizziness, palpitations, agitation and even death can be seen

Case: 29 years old patient was agitated but alert, flushed but apyrexial, with a respiratory rate of 20/minute and saturation of 95% on room air. She was tachycardic at 107 minute with a blood pressure of 118/80. Cardiopulmonary examination was unremarkable. The abdomen was soft and non-tender. Cranial nerves were normal, while peripheral nervous system examination showed brisk, symmetrical deep tendon reflexes. There was no neck stiffness. Pupils were dilated and were symmetrically brisk to light and accommodation. A 12 lead ECG showed a fast sinus arrhythmia (rate 95–110/minute) with no ischaemic or hypertrophic changes. Serum urea, electrolytes, liver transaminases, full blood count, and urgent catecholamines were normal.
The patient was kept for observation, offered reassurance, and rehydration. After symptoms had resolved she was allowed to return home 6 hours after presentation.

Conclusion: Nutmeg intoxication has scantily been reported in the literatüre. Most cases concern attempts to achieve an euphoric and hallucinogenic state at low cost. Symptoms usually appear three to eight hours after ingestion and resolve within a day or two. Treatment is mainly supportive, although cases have been admitted to intensive care units,2 and should include cardiorespiratory monitoring for at least eight hours after ingestion. The patient needs regular reassurance in view of the conquering feelings of anxiety, fear, and impending calamity.

Keywords: Nutmeg, intoxication, emergency medicine

[P-298]

Atropine Induced Delirium: Case Report

Halil Doğan, Mustafa Saad Saleem Altay, Hakan Aydın

University of Health Sciences Bakirkoy Dr. Sadi Konuk Training and Research Hospital, Department of Emergency Medicine, Istanbul, Turkey

Introduction: Atropine is an anti-cholinergic which inhibits the muscarinic actions of acetylcholine at postganglionic parasympathetic neuroeffector sites including smooth muscle, secretory glands and CNS sites. The administration of atropine to a large population for treatment of intoxications and bradicardias carries the risk of allergic or toxic reactions in a small number of patients. It has been reported rarely in the literatures. Most commonly it causesHeadache, flushing, nervousness, drowsiness, weakness, dizziness and insomnia. Dryness of the mouth, blurred vision, photophobia and tachycardia commonly occur with chronic administration of doses.

Case: A 88 years old female patient, with diagnosed Alzhiemer disease, was brought to the ED after altered conciousness and two times vomiting. On physical examination the patient was alert calm and cooperative, GCS: 15, pupil eye reflex positive, vital signs: BP: 105/57, HR: 42 bpm, RR: 18/min, spO2: 94% (without supplemented O2), temperature: 36.7. ECG was bradycardic and was assessed as slow ventricular response atrial fibrillation. Cardiology department was consulted, atropine treatment was decided for the bradycardia, as 1mg on a time every 3 minutes, with total 3 mg was given. After duration of 15 minutes, the patients was having a sudden episode of delirium and agitation, Midazolam 3 mg IV, and Haloperidol 5 mg IM was given, a mild response was noticed. ICU and Nuerology departments were consulted, no acute neurological pathology was detected on imagings.

Conclusion: The use of anticholinergic such as atropine has widely been applied. However, caution needs to be applied in justification with the increasing number of case reports addressing the events of delirium and associated side effects in patients with atropine therapy.

Keywords: Atropine, delirium, adverse drug reaction

[P-300]

Diagnosis of Delayed Diffuse Axonal Injury

Çağrı Kokkoz
Cigli Regional Education Hospital, Izmir, Turkey

Introduction: Diffuse axonal injury (DAI) is characterized by diffuse nerve axons injury in the brain and brainstem. Neurological sequels have occurred in the recovery phase of some patients with diffuse axonal damage. In this study, we will present a delayed diffuse axonal injury case accompanying a head trauma.
Case Presentation: A five-year-old male patient was brought to the emergency service after car accident. The patient was awake, oriented to person, time and place and had a score of 15 on the Glasgow Coma Scale (GCS). His vital findings and neurological examination were normal. Computed tomography (CT) was applied due to head trauma and CT was evaluated as normal by a radiologist. The neurological examination was repeated during the sixth hour in the emergency service. The patient was agitated, and his left Babinski reflex was positive. His upper left extremity was 3/5, his lower left extremity was 4/5 and his speech was disoriented.
A brain CT was repeated and evaluated as normal. A carotid Doppler test was conducted to evaluate vascular dissection and was normal.
Brain magnetic resonance imaging (MRI) was conducted to evaluate traumatic brain damage and diffuse axonal injury. T2 hyperintense diffusion restricting lesions were reported near the posterior corpus callosum based on the MRI (FİG 1).

Discussion: Patients may present with immediate loss of consciousness and coma. Clinical symptoms are often disproportionate to imaging findings, and CT findings may be normal. It may also be caused by any head trauma, including relatively minor trauma.

Conclusion: Usually, DAI occurs immediately, and patients lose their consciousness in a very short time period following the head injury. However, as seen in our patient, DAI can have a delayed onset. In emergency departments, any patient with head trauma and normal neurological findings should be considered for latent DAI.

Keywords: Axonal, injury, trauma

---

fig.1

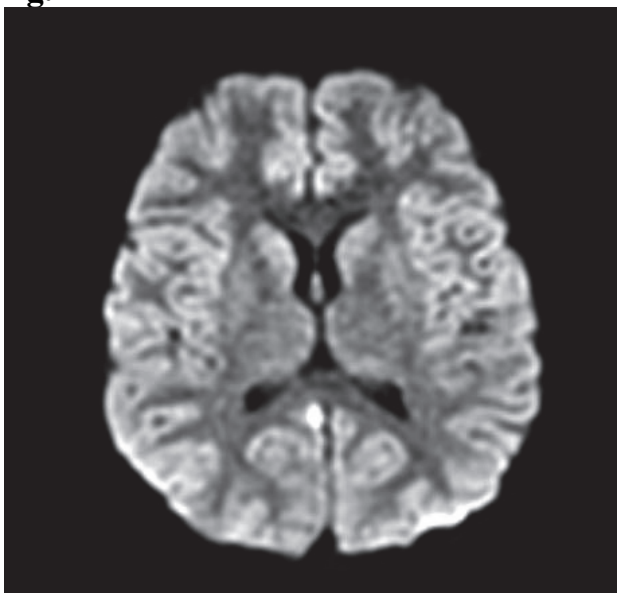

[P-301]

Foreign Body on the Chest Wall: Case report

Yusuf Turan, Emir Ünal, Yasemin Öztürk, Sinan Karacabey, Erkman Sanrı, Haldun Akoğlu, Özge Onur, Arzu Denizbaşı

Marmara University School of Medicine Emergency Medicine Department

Thoracic traumas is the most common cause of trauma-related deaths one is directly responsible; the other quadrant one is a contributing factor to death. The most common intrathoracis and life-threatening pathologies when not treated appropriately are pneumothorax, haemothorax and haemopneumothorax. In most cases a person who is injured by foreign bodies such as broken glass, shrapnel, fountain-pen has some awareness of traumatic implatation of these objects. There are cases where foreign bodies entered the thoracic cavity without the patient's awareness.
We report a case of a patient,who is a blacksmith, unaware of intrathoracic foreign body of iron piece.

A 44-year-old man came to the emergency room with a sudden pain complaint on the front of his right chest while working at his workplace. Vital findings were stable, except for the right hemithorax anterior laceration and tenderness around the physical examination. Examination of the respiratory system was normal. Whole blood analysis and biochemical evaluations showed no pathology.
A chest X-ray and CT detected a foreign body in the lateral of right lung about 8x26mm. There were no phoneumothorax and hemothorax. The patient underwent surgery under general anaesthesia, with a mini-incision corresponding to the sixth intercostal space on the wall of the lateral thorax, and a piece of iron was removed. The patient was performing well on follow-up after discharge.

Clinical results in penetrating thorax trauma; the injury mechanism, the place of injury, the associated injury and underlying diseases. Penetrating thoracic trauma can lead to life-threatening consequences as multiple intrathoracic structures may be damaged. In this case, we wanted to attantion that the examination of each acute penetrant thoracic trauma patient should be repeated frequently, the patient's history should be detailed and viewing a radiological film of patient.

Keywords: Chest trauma; foreign body

[P-302]

Facial Trauma After Fall: Le Fort 3

Yağmur Yıldırım, Kadir Yelmi, Emir Ünal, Sinan Karacabey, Erkman Sanrı, Serhad Ömercikoğlu, Çiğdem Özpolat, Haldun Akoğlu

Marmara University School of Medicine Emergency Medicine Department

Le Fort fractures constitute a pattern of complex facial injury that occurs secondary to blunt facial trauma. The most common injury mechanisms of these fractures, which are frequently associated with drug and alcohol use, are motor vehicle accidents, beatings and falls. Sports-related facial trauma had a greater frequency of Le Fort fractures in high-speed sports such as mountain-biking and skiing.

Le Fort fractures compose a branch of injuries that result in discontinuty of midface, a structure consisting of maxillary, inferiorateral orbital rims, sphenoids, ethmoids and zygomas.
This bones provides strength and stiffness to the facial skeleton. Fracture of these structures may lead breakdown of the facial joints.

The patient, 22 years old male, who fell from 2 meters above the face, had edema under both eyes and a full cut of 2cm extending to the middle line was observed. The right anterior 1st and 2nd incisor teeth were dislocated, fracture of the left 1st incisor tooth, instability of the upper front teeth and incision 3cm in the palate. Superficial deramabrasions were observed on the shoulder and arm joint surfaces. GCS: 15 neurological examination was normal. Patient's vitals were stable, a noncontrast CT of the maxillofacial bones demonstrated a fracture in the lateral aspect of the bilateral orbital fracture. The fractures extended through the anterior wall of premaxillar bone. His airway was protected. He was nasal intubeted and operated by plastic surgery. After 3 day stayed in hospital, he was discarged to control 1 month later.

Because of the instability that can develop in facial bones in le fort fractures, the patients' airway safety becomes important that's why we should diagnose quickly and necessary to be ready for critical situations.

Keywords: Maxillofacial, le fort, trauma

[P-303]

Pneumomediastinum Together with Pneumothorax Following Penetrating Neck Injury

Aysel İrem Akkaya, Melis Efeoğlu Saçak, Erkman Sanrı, Sinan Karacabey, Serhad Ömercikoğlu, Çiğdem Özpolat, Arzu Denizbaşı

Marmara University School of Medicine Emergency Medicine Department

Pneumomediastinum is a rare medical condition defined as the presence of air in the mediastinum which can occur spontaneously or following traumatic injury on chest or abdomen. We report a pneumomediastinum case accompanying to pneumothorax, occured following a penetrating injury to left supraclavicular region in a 7 years old child.

Case: A 7 years old otherwise healthy male patient, presented to the emergency service following a neck trauma with picket fence. He presented with dyspnea at the emergency room. Initial vital findings were stable. Physical examination revealed an approximately 2 cm penetrating injury on his left supraclavicular region and obvious subcutaneous emphysema over the neck and thoracic regions. Lung examination revealed bilateral stridors. Thereupon neck and thoracic computed tomography (CT) scans were performed, pointing out evident and widespread subcutaneous emphysema over the neck and thoracic regions(Picture1,2) and bilateral pneumothorax and pneumomediastinum (Picture 2,3). The patient was referred to the intensive care unit for close monitorization.

Discussion: The most common symptom of pneumomediastinum is chest pain. Up to 30% of the patients with pneumomediastinum may reveal a normal physical examination, as well as 60% of the patients present subcutaneous emphysema located over the neck and precordial regions. Chest CT scan may be useful in differentiating the aetiology. The differentiation in aetiology is crucial since it guides the management.

Conclusion: Management of pneumomediastinum mostly depends on the comorbid conditions. To diagnıose pneumomediastinum, radiological imaging on clinical suspicion would be adequate.

Keywords: Pneumomediastinum, trauma

[P-306]

Missed Head Base Fracture with Head Computed Tomography Presenting with Rinore

Halil Emre Koyuncuoğlu, Ayfer Keleş, Sertaç Esen
Acil Tıp A.B.D,Gazi Üniversitesi Hastanesi,Ankara

Introduction: Road traffic accidents(RTA) are the tenth, in the list of top 10 causes of mortality in the world according to WHO data of 2015. In addition there is a rising trend in head injury associated with RTA. Sometimes basal skull fracture (BSF) may be missed because of suboptimal computed tomography (CT) and heavy work load in emergency setup. BSF following trauma predisposes to the formation of cerebrospinal fluid (CSF) leak and CSF fistula which may be missed initially. We present a case of missed diagnosis of BSF with head CT who had rinore.
Case: A 36-year-old male patient presented to emergency department with a complaint of clear nasal discharge. One week before his presentation he had a traffic accident and was examined for head trauma at another hospital. Head CT was obtained but revealed no abnormality. As he had rinore there was a 2-day follow-up period with a diagnosis of BSF. After his admission to our ED facial CT was obtained and BSF was diagnosed. Ceftriaxone 2 grams IV was administered. Fluid was collected and sent for analysis and β2 transferrin isoform of transferrin was found in cerebrospinal fluid. The head of the patient's bed was elevated to 30 degrees. The patient was consulted with neurosurgeons and operation was planned.
Conclusion: BSF may be missed with head CT imaging. Multi-planar reconstruction and facial CT with coronal and axial sections should be obtained. Although it is controversial prophylactic antibiotics should be administered in consultation with the neurosurgeon.

Keywords: Skull base fracture, rinore, computed tomography

---

rinore

rinore

[P-307]

Asymptomatic Aort Dissection in A Traumatic Patient: A Case Report

Canan Tiambeng, Emre Kudu, Baki Doğan, Bülent Erbil, Mehmet Ali Karaca
University of Hacettepe, School of Medicine, Department of Emergency Medicine

Background: Although aortic dissection is rarely seen, it often presents as a catastrophic illness with severe chest pain and acute hemodynamic instability. This mostly occurs in men over their 60s. Early and accurate diagnosis and treatment are crucial for survival.

Case: A 30 year old female patient presented to the emergency department(ED) after a motor vehicle traffic accident. During the accident the patient bumped the left side of her forehead and the right knee to the dashboard. The airbag opened during the accident. The patient did not have loss of or change in consciousness, vomiting and nausea. On presentation, the patient's vital signs were stable. The patient had pain in her right knee and no other symptoms. On physical examination, the patient had tenderness on her right knee on palpation, other examination findings were unremarkable. The patient's focused abdominal for sonography for trauma(FAST) revealed no free fluid. A cranial, thoracic and abdominal computed tomography with contrast showed no traumatic pathology except for a suspicious flap like appearance within the ascending aorta. The cardiovascular surgery department was consulted for emergent surgery. The patient was transfered to a cardiovascular care unit for surgery. During the patient's follow up in the ED, the patient remained asymptomatic and her vital signs remained stable.

Discussion: Aortic dissection is a rare condition that often presents with severe chest pain and acute hemodynamic instability. Common causes of aortic disseciton are hypertension, collagen disorders, bicuspid aorta, aortic coarctation and vasculitis. Trauma rarely causes dissection but can induce a localized tear in the region of the aortic isthmus. More commonly, chest trauma from acute deceleration (as in a motor vehicle accident) results in aortic rupture or transection. when an aortic dissection is detected early and treated promptly, the chance of survival greatly improves.

Keywords: Trauma, aortic dissection, asymptomatic

Aort Dissection

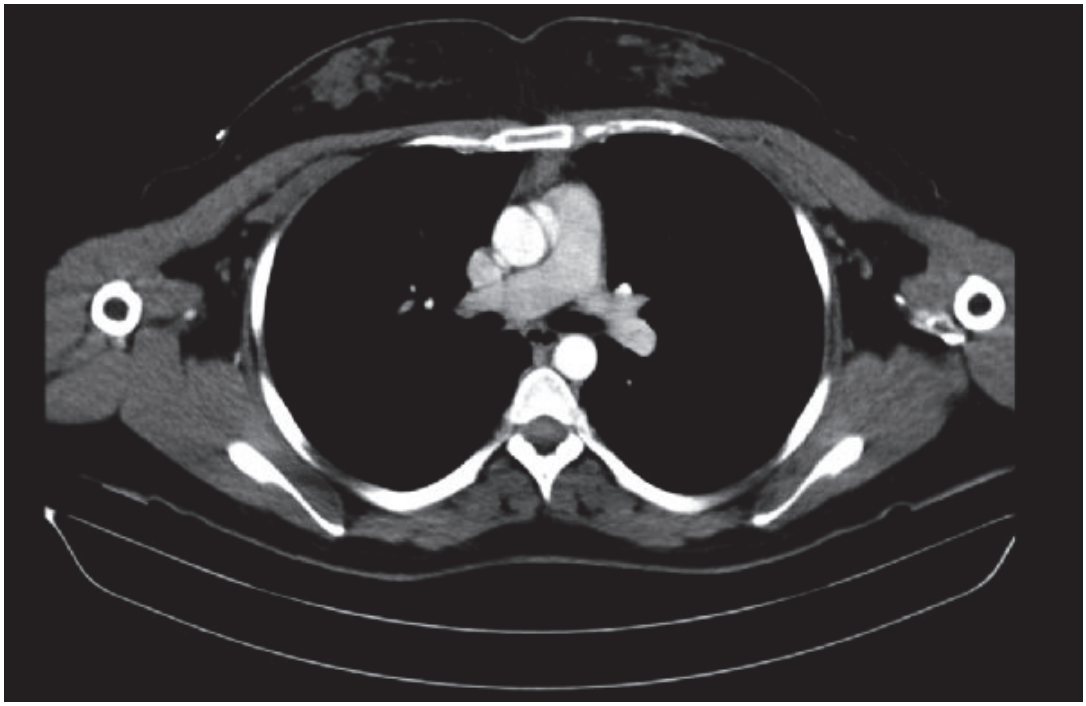

[P-308]

Never Underestimate A Greater Trochanteric Fracture: A Case Study

Filiz Baloğlu Kaya[1], Betül Tiryaki Baştuğ[2], Engin Özakın[1], Muhammed Evvah Karakılıç[1], Şeyhmus Kaya[3]

[1]Eskisehir Osmangazi University Medical School, Department of Emergency Medicine
[2]Eskisehir Osmangazi University Medical School, Department of Radiology
[3]Eskisehir State Hospital, Department of Emergency Medicine

Introduction: Post-traumatic retroperitoneal hematoma (RH) is a life threatening condition. We present this case, because we have not encountered a post-traumatic co-occurrence of greater trochanteric fracture and RH in the literature.

Case: 83 year-old male patient came to the emergency department (ED) for hip pain. From his anamnesis we learned that he fell from a height of 1 meter and landed on his right hip. He had no additional trauma or complaint. The patient was using anticoagulant and antiagregant due to his coronary artery disease. He had come to the ED with a similar complaint 2 days ago and he had been discharged with a diagnosis of greater trochanteric fracture. His blood pressure:110/84 mmHg, heart rate:95 beats/min, respiratory rate:16/min, temperature:36.4°C, SpO2:95%. The patient was conscious. We encountered no pathological findings other than tenderness in the right lumbar region and limited right hip movements. We requested his abdominal and pelvic CT scan due to the changes in his physical examination and hemoglobin level (from 11.2 g/dl to 7.9 g/dl) as compared to the findings from his previous ED visit.
The CT scan revealed greater trochanteric fracture and a heterogeneous density increase in consonance with an acute RH, which is retroperitoneal-located in the right lower quadrant, 130 and 131 mm in diameters, and has a 20 cm craniocaudal length (Fig 1). He was hospitalized for medical care and observation.

Conclusion: RH was often associated with pelvic fractures in the literature; however greater trochanteric fractures were not mentioned. Another situation associated with RH is the oral use of anticoagulants. Our case represented that a non-life-threatening fracture induced a critical clinical condition when it occurred while using a drug which might increase the risk of bleeding. Emergency medicine physicians should pay attention to similar details in patients' anamneses in trauma management.

Keywords: Retroperiton, hematoma

Fig 1: CT/ Coronal view

[P-309]

A Bizarre Incident; Revenge of the Heater

Emine Zişan Andızoğlu, Meltem Songür Kodik, Güçlü Selahattin Kıyan
Department of Emergency Medicine, Ege University, Izmir, Turkey

Introduction: A diaphragm is like a dome-shaped smooth muscle form and separates the thorax and the abdominal cavity. Traumatic diaphragmatic ruptures are rare and there are life-threatening injuries. Diaphragmatic rupture is commonly seen in penetrating traumas than in blunt traumas. The incidence of diaphragmatic injury is 1% from 5% in patients with blunt trauma. Traumatic diaphragm injuries are mostly seen in the middle-aged men. A sudden increase in intraabdominal pressure can lead to diaphragmatic rupture. to diagnoses of diaphragmatic rupture, we should perform chest X-ray and computed tomography.

Case: A 58-year-old male patient was admitted to hospital after heater fall on his belly. The patient had a pain in the epigastric region, abdominal defense, and shortness of breath. There was a left diaphragm eventration in the chest X-ray. Computed tomography revealed left hemidiaphragm rupture, gastric and colon herniation on the diaphragmatic defect, splenic laceration, left renal laceration, left adrenal gland and hemorrhage around the kidney. The patient underwent emergent surgery by general surgery, thoracic surgery and urology physicians

Discussion and Conclusion: The gold standard for the diagnosis of diaphragmatic rupture is computed tomography. Magnetic resonance imaging can also be diagnosed but is not useful in the emergency department. As a result, it is difficult to diagnose the diaphragmatic ruptures because of patients became to the hospital with nonspecific symptoms. It should be kept in mind that diaphragm rupture may occur in patients who had multiple trauma. It should be known that patients diaphragmatic rupture are increased mortality rate.

Keywords: Diaphragm, traumatic diaphragmatic ruptures

[P-310]

Cross Fit Induced Rhabdomyolysis

Barış Murat Ayvacı, Mustafa Yazıcıoğlu, İstemi Oğraş, Sezgin Sarıkaya
Yeditepe University Faculty of Medicine

Exercise-induced rhabdomyolysis (exRML), a pathophysiological condition of skeletal muscle cell damage that may cause acute renal failure and death in some cases. The onset of exercise induced rhabdomyolysis may be exhibited in athletes as well as in general population. The underlying mechanisms of exRML have not been clearly established among health professionals or sports medicine personnel. Excessive or intense exercise beyond the extent of personal or physical limits may trigger exercise-induced rhabdomyolysis.
exRML may be manifested by an increase in creatine kinase or myoglobin, draining into the blood stream and exRML may lead to acute renal failure (ARF),liver dysfunction, compartment syndrome, heart failure, arrhythmias, electrolyte imbalance, and also death in severe cases. While the pathogenesis of ARF originating from exRML has not been clearly recognized, previous studies have suggested an association between increased K+ Mb, ion and uric acid levels affecting the glomerulus of kidneys. The incidence of exRML in males has been reported to be higher than in females. The common symptoms of exRML may be changes in the color of urine and muscle soreness. In our case, we examined a patient whose complaint is bilateral arm pain. The 21 year-old patient had no history of medication and chronic illness. His vital signs were totally normal and he had bilateral arm and elbow pain with palpation and during flexion and extension. His complaint had started right after crossfit exercise and had continued for nearly 4 days. Laboratory findings indicated that creatinin kinase was >20.000 U/L (39-308), AST 1487 U/L (<48), and lactate dehydrogenase 4858 U/L (135-225), creatinin 1,29 mg/dL (0,7-1,2), BUN 16 mg/dL (6-20) The patient had been diagnosed with rhabdomyolysis and acute renal failure which is the most frequent and important complication of rhabdomyolysis according to the clinical and laboratory results. So we started fluid resuscitation immediately.

Keywords: Crossfit, rhabdomyolysis, renal failure

[P-311]

A Rare Complication of Endoscopy

Mustafa Yazıcıoğlu, Barış Murat Ayvacı, İstemi Oğraş, Sezgin Sarıkaya
Yeditepe University Faculty of Medicine

Pneumomediastinum or mediastinal emphysema is defined as the presence of air in the mediastinum, the central compartment of the thoracic cavity that contains the heart and its vessels, the eosophagus, trachea, vagus and phrenic nerves, and thymus, among other organs. The accepted explanation for the development of pneumomediastinum is that free air traps from ruptured alveoli along peribronchial vascular sheaths toward the hilum of the lung but the etiology of pneumomediastinum is multifactorial. Obstructive lung disease especially in intubated and mechanically ventilated patients, is a major risk factor. Tracheobronchial rupture, esophageal injury, perforation of a hollow abdominal viscus, asthmatic exacerbation infections (eg, pneumonia, lower respiratory tract infections), and choking may lead to free mediastinal air.The most common symptoms seen with pneumomediastinum were neck or chest pain,dispnea, voice change,cough. 56-year-old female presented to our emergency department with chest pain.She does not have any chronic illnesses and does not use any kind of medicine.She had had an endoscopy 3 hours earlier than her arrival. Her physical examination was totally normal and her ECGs were non diagnostic for a cardiac disorder.There were no abnormalities in her laboratory studies including her cardiac biomarkes. To exclude other possible diagnosis we wanted her to have a lung x ray. Pneumomediastinum and retroperitoneal air were detected in her X ray study. To research the extent of the pneumomediastinum and retroperitoneal air she was applied a thorax computed tomography and throughout all of the mediastinal trace, intraperitoneally and retroperitoneally free air image was detected.She was consulted with the thoracic surgeon, cardiologyst, cardiovascular surgeon and gastroenterologyst. Antibiotheraphy was started immediately and our patient was admitted to our intensive care unit for further research and treatment. The reason of the pneumomediastinum was thought to be esophageal perforation while the endoscopy procedure is accompanied by gagging.

.

Keywords: Pneumomediastinum, endoscopy, esophageal perforation

---

Mediastinal Air

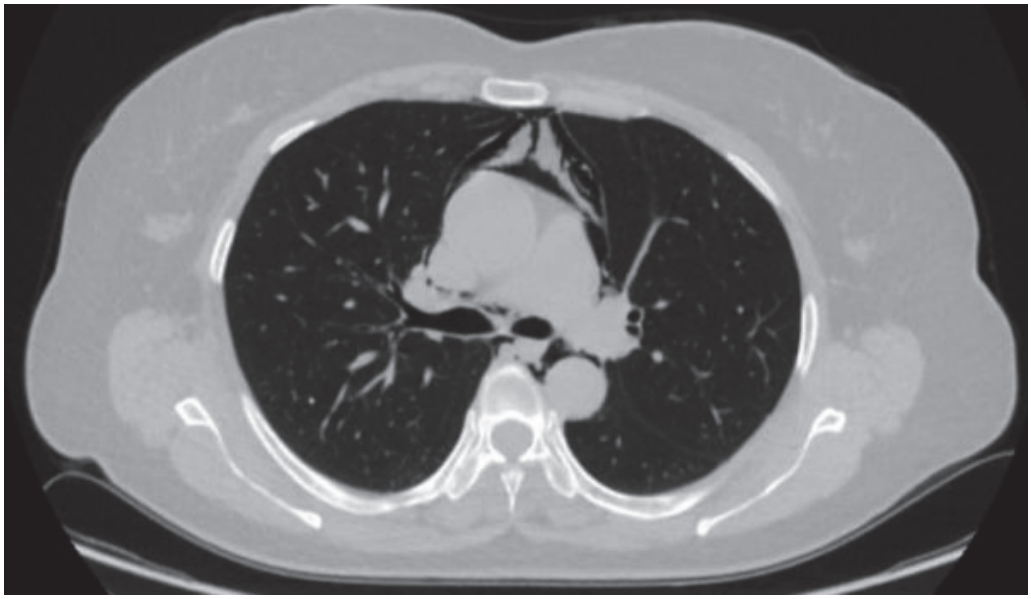

[P-312]

Traumatic Pulmonary Pseudocyst

Gül Pamukçu Günaydın[1], Saltuk Deniz[2], Gülhan Kurtoğlu Çelik[2], Fatih Tanrıverdi[2], Şervan Gökhan[2]

[1]Ankara Atatürk Training and Research Hospital Department of Emergency Medicine
[2]Ankara Yıldırım Beyazıt University Faculty of Medicine Department of Emergency Medicine

Introduction: Traumatic pulmonary pseudocyst is a rare condition encountered generally the after blunt chest trauma. These lesions may be single or multiple, oval or spherical in shape, and their dimensions may vary. These are filled with air, fluid, blood or with bronchial wall elements and are located within the pulmonary parenchyma.

Case: 24 year-old female patient was brought to the emergency department for having fallen down a height of 4m. She suffered from back pain. On presentation she appeared well, she was alert. In the physical examination: Paravertebral tenderness on the right side was detected with palpation. Both hemithoraces contributed equally to respiration. There were no rales or no rhonchi. No dermal abrasions were seen on the chest. Her trachea was located on the midline. No subcutaneous emphysema was detected. The laboratory test results of the patient were: Wbc: 17.1 K/ul (4-11 K/ul) Hgb: 13.2 g/dl (12-16 g/dl) Urea: 22.1 mg/dl (10-48.5 mg/dl) Cre: 0.8 mg/dl (<1.2 mg/dl). On her thorax CT: A type 2 laceration - pseudocyst was seen in the right lower pulmonary lobe, paravertebral region. Its dimensions were approximately 2x1 cm. It was surrounded with ground glass appearance and there was air-fluid levels, consistent with the presence of a laceration. (Figure 1). She was consulted to thoracal surgery, no emergency surgical intervention was needed for the patient who was discharged after 24 hours of follow up, with the recommendation of control visit to the outpatient clinic after 1 week.

Conclusion: Isolated TPP cases are seen with minor clinical and major radiological findings. It is important to distinguish whether the radiologically observed cystic lesions in these cases were previously existing cystic structures. This disease is a benign self-limiting condition. It must be followed-up closely as it may occasionally become complicated.

Keywords: traumatic pseudocyst, thoracic radiography, thoracic injury

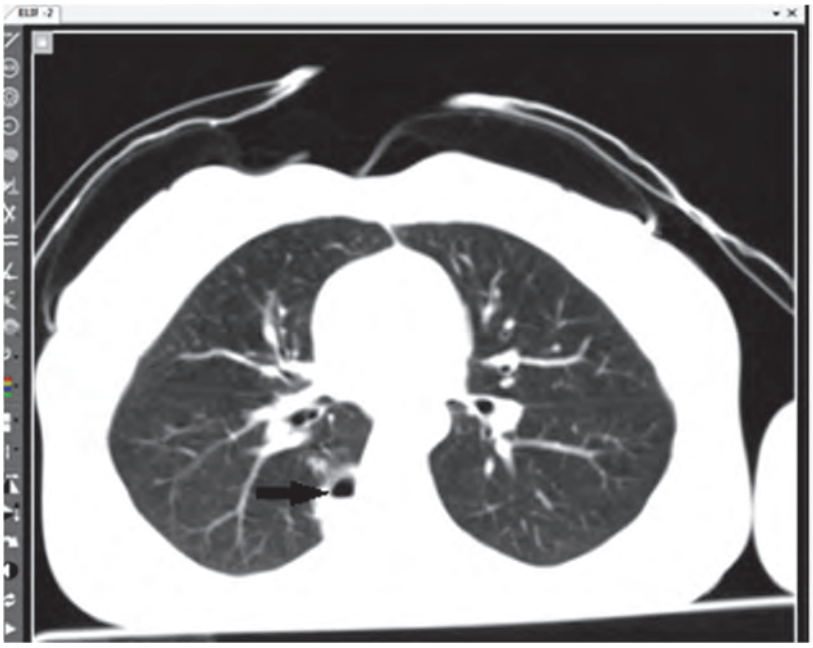

Figure 1

*Figure 1: 2*1 cm lesion in the paravertebral region of the lower right pulmonary lobe (pseudocyst)(black arrow)*

[P-313]

Self-Injection of Anti-GnRH Vaccine That is used For Hormonal Contraception In Veterinary Medicine

Gül Pamukçu Günaydın[1], Elif Tuğçe Gümüş[2], Çağdaş Yıldırım[2], Mehmet Ergin[2], Ayhan Özhasenekler[2]

[1]Ankara Atatürk Training and Research Hospital Department of Emergency Medicine
[2]Ankara Yıldırım Beyazıt University Faculty of Medicine Department of Emergency Medicine

Introduction: The basis of hormonal contraception used in humans and animals is the suppression of GnRH activity, thus LH (luteinizing hormone) and FSH (follicle stimulating hormone), and the reduction of the intratesticular testosterone concentration. GnRH is one of the most important hormones in male and female reproduction. The mechanism of contraception vaccines is to inhibit the binding of GnRH to its receptors and block the release of LH and FSH.

Case: A 31-year-old male patient with no known additional disease was admitted to the emergency department. He said that 4 hours before he came to emergency department he injected himself accidentally with anti-GnRH vaccine that was used in farm animals for contraception when he was trying to inject it to one of his animals subcutaneously. In his physical exam he had local edema and hyperemia on his left arm in the site of the needle stick. (Figure 1) His laboratory results (complete blood count, liver function tests, renal function tests) were within normal limits. His hormone levels (LH, FSH and testosterone) were also normal. The patient was observed in the emergency department for 4 hours and he was discharged uneventfully and called for follow up to endocrinology department.

Conclusion: Any accidental injection of veterinary vaccine into humans, especially those containing mineral oils, must lead to an early medical consultation because of the possibility of pressure injuries at the injection site and hormone alterations that may be observed.

Keywords: GnRH, injection site reaction

Figure 1

Injection site on the forearm

[P-318]

A Rare Delayed Presentation of Blunt Trauma: Giant Diaphragmatic Hernia with Intestinal Obstruction and NSTEMI

Gülbahar Güler Oruçoğlu, Güven Yılmaz, Mehmet Koçak, Fatih Cırıl, Yeşim Uz, Ferhat Yıldız, Uğur Turan, Tuba Cimilli Öztürk, Özge Ecmel Onur

Fatih Sultan Mehmet Eğitim ve Araştırma Hastanesi

Objective: Diaphragmatic hernia occurs 4-5% cases of thoracoabdominal injuries. It may present acutely in a delayed fashion complicated hernia with intestinal obstruction and non-ST elevation myocardial infarction (NSTEMI).

Case: We reported a 32-year-old female who presented with sudden onset dyspnea, chest pain and vomiting which became severe over the last one day. She had history of asymptomatic period after isolated low-energy, blunt chest trauma 3 month ago without hospital admission. Physical findings included left-side diminished breath sounds. On investigation she was found to have left side diaphragmatic hernia with total lung collapse, intestinal obstruction, massive gastric dilatation and elevated troponin levels with normal ECG. Nasogastric tube placed during the resuscitative phase for gastric decompression and she was underwent to the urgent open laparotomy and thoracotomy.

Conclusion: Translocation of abdominal organs into the thoracic cavity may cause dyspnea, heart disorders and gastric symptoms. Patients with diaphragmatic rupture following blunt or penetrating thoraco-abdominal trauma may present months or years with delayed complication. Progressive gastric dilatations may cause respiratory distress mimicking tension pneumothorax due to lung collapse and there withal may cause type 2 myocardial infarction. Both thoracotomy and laparotomy provide to repair diaphragmatic hernia and cardiac audit. Emergency physicians should be aware for the delayed complications of the chest trauma. Therefore, we present a rare case to emphasize and underline the importance of the delayed complications of blunt chest trauma with the literature.

Keywords: Acute coroner syndrome, diaphragmatic hernia, trauma

[P-319]

Elevated troponins after blunt chest trauma; angiography should be performed to exclude coronary artery dissection: Case Report

Halil Doğan, Emine Cabıoğlu

University of Health Sciences Bakirkoy Dr. Sadi Konuk Training and Research Hospital, Department of Emergency Medicine, Istanbul, Turkey

Introduction: Blunt chest traumas constitute about 25% of trauma-based deaths. Prevalence of cardiac damage after trauma was reported to be in the range of 5-15%, while it was shown that 15% of the damage was due to coronary artery dissection.Thus, we discussed the need for angiography in chest trauma patients with elevated high-sensitive troponin I levels by presenting a case where there was a high troponin level and right coronary artery dissection was detected in angiography as a result of blunt chest trauma in the light of the literature

Case: Tenderness and crepitation in the lower half of the sternum were observed in the 58-year-old male patient who arrived as a result of an in-vehicle traffic accident. Electrocardiogram showed 0.5 mm of elevation at lead I and lead aVL, and echocardiography was assessed to be normal. After observing progressive increase in the value of high-sensitive troponin I, angiography was planned. Angiography revealed dissection from the proximal to the medial on the right coronary artery. Percutaneous transluminal coronary angioplasty was used for intervention. Flap repair was carried out by percutaneous transluminal coronary angioplasty (PTCA). The patient, who showed ST elevation in the anterior derivations in his following ECG, was given stent application in his 2nd angiography. After monitoring in the coronary intensive care unit, he was discharged as healthy on the 5th day.

Conclusion:
In patients with high troponin levels after blunt chest trauma, coronary artery dissection cannot be excluded without coronary angiography. After blunt chest trauma coronary artery dissection should be removed by coronary angiography in patients with no evidence of high troponin levels.

Keywords: Blunt chest trauma, right coronary artery dissection, high-sensitive troponin I

Figure 1

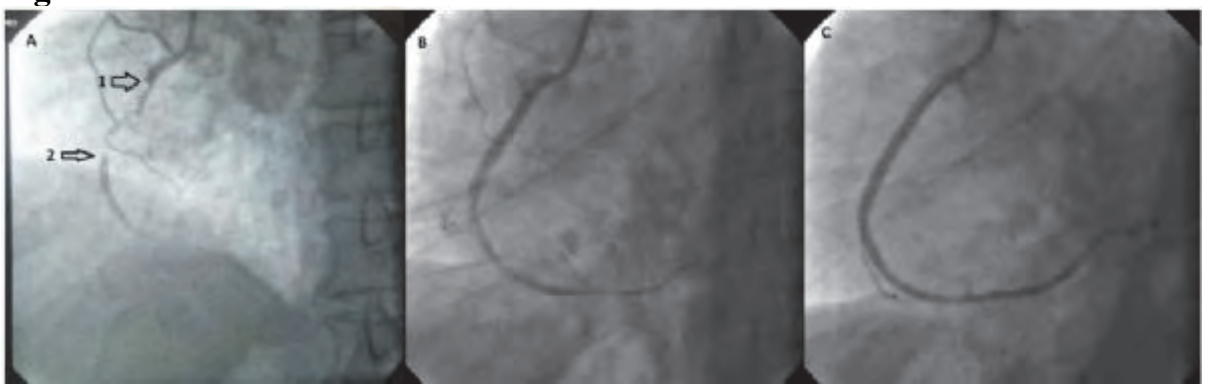

Right coronary artery images taken in process of angiography; A. Diffuse dissection at RCA (1st and 2nd arrow), B. Repair with stent and C. 2nd angiography(performed 4 days later)

Tablo 1 ve Tablo 2

Tablo 1. İş kazalarına bağlı yaralanmaların anatomik bölgelere göre dağılımı

Anatomik bölge	n	%
Baş-boyun	529	40,8
Üst ekstremite	524	40,4
Alt ekstremite	172	13,2
Gövde	72	5,6

Tablo 2. Olguların tanılara göre dağılımı

Tanı	n	%
Yüzeysel yaralanma ve laserasyon	548	42,6
YDT	271	20,9
YC	202	15,8
Kırık	151	11,8
Yanık	47	3,7
Amputasyon	29	2,2
Tendon yaralanması	23	1,8
Solunum yolu irritasyonu	14	1,1
Elektrik akımına maruziyet	11	0,9
Çıkık	8	0,6
Sinir yaralanması	6	0,5
İntoksikasyon	6	0,5
Vasküler yaralanma	5	0,4
İntrakraniyal kanama - yaralanma	5	0,4
GİS korozyonu - irritasyonu	4	0,3
Perforasyon	4	0,3
Akciğer kontüzyonu, hemotoraks, pnömotoraks	3	0,2
Batın içi organ yaralanması	1	0,1

YC: Yabancı Cisim YDT: Yumuşak Doku Travması GİS: Gastrointestinal Sistem

[P-321]

Isolated Bilateral Blowout Fracture

Adeviyye Karaca, Mustafa Keşaplı, Ayşegül İşlek Yüksel, Gülsüm Çalışkan, Gizem Gönüllü
Antalya Research and Training Hospital, Emergency Medicine Clinic, Antalya

Introduction: Few reports of bilateral blowout fractures are found in the literature while unilateral blowout fractures are well documented.

Case: A 74-year-old man admitted to the Emergency Department of SBÜ Antalya Training and Research Hospital with facial trauma. The patient said the iron body fell on his face. Patient was orientated, cooperative, and his vital signs were stable. At the examination, there were deep incision extending to the left lower eyelid in the glabellar region and unilateral left restricted ocular movements in supraversion (Figure). There was no clinical evidence of other facial fractures or canalicular laceration, and the patient reported not experiencing diplopia. The axial cut of the CT scan of the face revealed extensive fracture of the orbital floor and medial wall bilaterally, with herniation of the orbital contents to the maxillary sinuses as well as pneumatization of the sinuses. The patient was consulted to the Department of Plastic and Reconsructive Surgery. Operation was planned for the patient with detected isolated bilateral blow out fracture.

Discussion: Orbital fractures often occur as a result of automobile accidents or physical altercations and are classically associated with diplopia, ophthalmoplegia, and enophthalmia. A blowout orbital fracture is classified as “pure” when the orbital floor is fractured without the involvement of the infraorbital margin and “impure” when the margin is involved. The involvement of the orbit in a variety of facial fracture patterns is easily explained by anatomic reasons, but the mechanisms of occurrence are not yet well described. Isolated bilateral blowout fractures are uncommon and constitute a challenge with regard to both assessment and reconstruction. It would be of considerable clinical importance to attempt to define the precise injury mechanism that caused the bilateral blowout fractures in this case.

Keywords: Trauma, blowout fractures

Figure

[P-322]

Do You Know the Name of this Fracture? Clay Shoveler

Gülsüm Çalışkan, Adeviyye Karaca, Mustafa Keşaplı
Antalya Research and Training Hospital, Emergency Medicine Clinic, Antalya

Introduction: The term Clay-shoveler' s fracture is used for isolated spinous process of the lower cervical or upper thoracic vertebrae, mostly involving C6- T3. These fractures that typically occur after avulsion type traumas do not require any surgical treatment and generally respond to medical treatment with a collar.

Case: A 22-year-old male was admitted following a traffic accident due to collision with another vehicle. The patient was sitting in the right front seat of the vehicle and had a seat belt on. There was no history of loss of consciousness, bleeding from ear, nose or throat, and vomiting. The vital signs were normal. Medical history revealed no use of medication, nor any allergies. Upon physical examination there was no visible swelling. There was distinct tenderness when palpating the C7 spinous processes. Axial pressure caused pain in the same area. Movements of the left shoulder were impaired due to pain. The spine showed slightly limited motion due to pain. There was no neurological compromise. Radiographs of the cervicothoracic spine in two views showed a fracture of the spinous processes of vertebrae C7, with obvious displacement (Figure 1). An additional computed tomography (CT) scan confirmed the diagnosis and more explicitly showed the fractures and the fracture displacement. Treatment consisted of a conservative regimen of rest and oral analgesics.

Discussion: Clayshoveler's fractures are frequently overlooked due to their rareness. The treatment is conservative and consists of rest, analgesics, and a cervical collar as deemed necessary. Clinical outcomes are favorable, with patients returning to normal activity without notable complaints.

Keywords: Clay-shoveler's fracture, traffic accident

Figure 1

[P-325]

Intensive Care Patient Crowd in Emergency Medicine: The Experience of a Training and Research Hospital

Murat Güzel[1], Şener Cindoruk[1], Mehmet Tevfik Demir[1], Mehmet Yorgun[1], Erdinç Yavuz[2]

[1]Department of Emergency Medicine, Samsun Training and Research Hospital, Samsun, Turkey
[2]Department of Family Medicine, Samsun Training and Research Hospital, Samsun, Turkey

Purpose: Our aim in this study is to examine the patients who applied to the emergency department(ED) and admitted to intensive care, to determine the duration of emergency care and to determine the factors affecting the time spent in ED.

Materials-Methods: This retrospective study was performed between 01.01.2016 and 31.12.2017 by examining the records of 4,904 patients over 17 years of age who were admitted to Samsun Training and Research Hospital ED and were hospitalized in intensive care units (ICU).

Results: The total number of patients who applied to ED was determined as 200,603. The rate of patients admitted to ICU was 2.4%. Of the patients admitted to ICU, 2.151 (60.2%) were male and 1.421 (39.8%) were female. Of these patients admitted to ICU 2,954 (82,7%) were discharged while 618 (17,3%) were dead. It was seen that most of the ICU admissions made by the ED were admissions to the coronary ICU (44.6%). When examining the time until the admission to the ICU, the average length of ED stay was 282 minutes. It was determined that the fastest hospitalizations were to burn unit ICU with an average of 48 minutes and the longest duration for hospitalizations were in anaesthesia ICU and internal medicine ICU with 398 minutes. According to the level of the ICU units, the highest mortality rates were observed in the 3rd level ICU (34.6%). In 45.3% of patients admitted to ICU, cardiological diseases were recorded as a diagnosis. Mortality were highest in patients over 65 years of age. The highest rates of mortality were found in the surgical and internal medicine ICUs.

Conclusion: One of the most important problems for intensive care patients is that the waiting times for ED are long and the number of ICU beds do not meet this high demand.

Keywords: Emergency services, intensive care, emergency room crowd

[P-326]

Utility of Screening for Occult Target Organ Injury in Emergency Department Patients with Markedly Elevated Blood Pressure

Haldun Gültekin[1], Elif Yaka[2], Dilara Pirhan[3], Serkan Yılmaz[2], Nurettin Özgür Doğan[2], Murat Pekdemir[2], Murat Yücel[1]

[1]Sakarya Training and Research Hospital, Emergency Department, Adapazarı, Turkey
[2]Kocaeli University, School of Medicine, Emergency Department, Kocaeli, Turkey
[3]Kocaeli University, School of Medicine, Ophthalmology Department, Kocaeli, Turkey

Objective: Current ED literature comprises limited evidence for clear recommendations regarding optimal screening strategy for occult target organ injury in patients with markedly elevated blood pressure (EBP) without overt clinical findings of hypertensive emergencies.
This study aimed to identify the subgroup of patients who would benefit from screening tests to determine any occult target organ damage in patients with markedly EBP and without hypertensive emergencies.

Methods: This prospective, observational, cross-sectional study included adult patients cared in a tertiary ED with markedly EBP and without clinical evidence of a hypertensive emergency(KOU-KAEK2015/11.6).
Patients with any persistent SBP>=160 mmHg or DBP>=110 mmHg underwent tests to determine unanticipated abnormalities as occult target organ damage including any of at least +2 proteinuria, creatinine level 1,5 times baseline, increased cardiothoracic ratio or congestion findings on CXR, ECG evidence of LVH with modified Sokolow-Lyon criteria or grade 1-2 retinopathy using Keith-Wagner-Barker classification. Hypertension related clinical adverse outcomes were evaluated after 30-day follow-up.

Results: Among 137 included patients, 119(86.9%) had at least one occult target organ damage. Nine(6.6%) patients suffered hypertension related adverse outcomes within 30 days. Other than protenuria, screening results without excepting rethinopathy, were not found associated with adverse events.
After a new review board approval (KÜ-GOKAEK2018/12.9), retrospective analysis of 134 patients (3 died within 30 days) revealed 18(13.4%) additional unanticipated hypertension-related adverse events within 1-year. Those were 9 acute coronary syndromes, 5 hospitalizations for acute pulmonary edema, 2 renal replacement therapy, 1 loss of vision and 1 stroke.

Conclusion: Despite the high prevalence of unanticipated occult target organ injury in ED patients with markedly EBP, our results do not support routine screening regarding clinical outcomes. However, considering markedly EBP in the ED as a trigger of an automatically referring system for outpatient long-term management may be beneficial.

Keywords: Elevated blood pressure, emergency medicine, target organ injury

[P-327]

Comparison of Patient Satisfaction with Pain Management Based on Standardized Pain Scales or Patient's Self Reported Analgesic Requirements

Ufuk Çelikel[1], Elif Yaka[2], Serkan Yılmaz[2], Nurettin Özgür Doğan[2], Murat Pekdemir[2]

[1]Gölcük Necati Çelik State Hospital, Emergency Department, Kocaeli, Turkey
[2]Kocaeli University, School of Medicine, Emergency Department, Kocaeli, Turkey

Objective: The accurate assessment of pain intensity and relief represents a clinical challenge for emergency physicians. The ultimate goal of pain management is a high level of satisfaction. The attempt of mandating pain scales to improve pain management did not improve patient satisfaction reports. There are reports proposing that satisfaction is associated with the way ED staff responds to their report of pain, not to the actual reduction in pain intensity.
This study aimed to compare pain scale and patients' self reported analgesic desire-based pain managements regarding patient satisfaction.

Methods: Patients with moderate or severe triage pain were randomized into pain scale (visual analogue scale-VAS) based analgesia and self-reported analgesic desire groups. Patients were asked to score their pain intensity on VAS or need of more pain medication by the treating physician each 30 minutes with same sentences.
After the completion of ED treatment, the level of satisfaction was determined by a Likert-type questionnaire that was designed by researchers based on previously published literature. The questionnaire comprised issues regarding physician response to pain intensity, expectations from emergency personnel, communication and preference to be treated in the same manner.

Results: Among 122 analyzed patients (60 VAS group, 62 self report of analgesic desire group) mean age was 35 and headache was the most frequent type of pain. Patient characteristics and time to first analgesic administration (36 min vs 34 min) were similar among groups. Median total scores of Likert scale were similar (20 for 4 issues) and high in both groups($p=0.861$). Satisfaction was not found to be associated with pain relief at 60 minutes($p=0.808$).

Conclusion: Instead of mandating standardized unidimensional pain scales, pain management based on patient's self report of analgesic requirement seems equally valid, simpler and practical in the emergency setting.

Keywords: Pain management, pain scales, satisfaction

[P-328]

Acil Serviste 'Omentum Torsiyonu' Vakası

Vahide Aslıhan Durak, Büşra Şentürk, Şahin Aslan, Halil İbrahim Çıkrıklar, Erol Armağan, Özlem Köksal
Uludağ Üniversitesi Tıp Fakültesi, Acil Tıp Anabilim Dalı, Bursa

Amaç: Primer omentum torsiyonu (OT) omentumun kendi aksı etrafında dönmesi ile iskemi gelişmesi ve buna bağlı ortaya çıkan nadir bir akut batın nedenidir. İlk olarak 1899'da Eitel tarafından tanımlanmıştır. Etyolojisi tam olarak bilinmemekle birlikte obezite ve omentumdaki bazı anatomik varyasyonların etkili olduğu düşünülmektedir.Bu olgu acil servise karın ağrısı ile başvuran bir hastada akılda tutulması gereken bir tanı olan omentum torsiyonuna dikkat çekmek için hazırlanmıştır.

Olgu: 10 gündür karın alt ve orta bölgesinde şiddetli ağrısı olan hasta acil servisimize başvurdu. Yaklaşık 1 hafta önce olan 5 gün devam eden ishal öyküsü mevcuttu. Hastanın başvuru esnasında vital bulguları normal olup fizik muayenede sağ alt kadranda defans ve rebound mevcut idi.Yapılan biokimyasal tetkiklerinde CRP ve beyaz küre yüksekliği saptanan hastanın radyolojik görüntülemeleri yapıldı. Kontrast madde verilerek çekilen abdominopelvik tomografisinde çıkan kolon anteriorunda omentumda kirlenme,mezenterik pannikülit ve omentum torsiyonu ön tanısı olduğu şeklinde raporlandı.Hastaya ağrı palyasyonu, hidrasyon yapıldı ve genel cerrahiye konsülte edildi. Takip amaçlı genel cerrahiye yatışı verilen hasta, omentum torsiyonunun laparoskopik cerrahisi için operasyona alındı.

Sonuç: Omentum majusun sağ kısmı daha mobil olduğu için en sık etkilenen bölümdür, bunun sonucu olarak da sıklıkla akut apandisit ile karışmaktadır.Orta yaşlı erişkinlerde daha sık olmakla birlikte çocuklarda da görülebilir.Genellikle ani başlayan sağ alt kadran ağrısı olup, gastrointestinal semptomlar daha az görülür. Sonuç olarak, primer omentum torsiyonu klinik olarak akut apandisit ile benzerdir ve preoperatif dönemde tanı koymak genellikle mümkün olmamaktadır. Laparoskopik cerrahi hem tanısal hem de tedavi amaçlı kullanılması önerilen, değerli bir yöntemdir.

Anahtar Kelimeler: Acil servis, omentum torsiyonu

Omentum torsiyonu tomografi

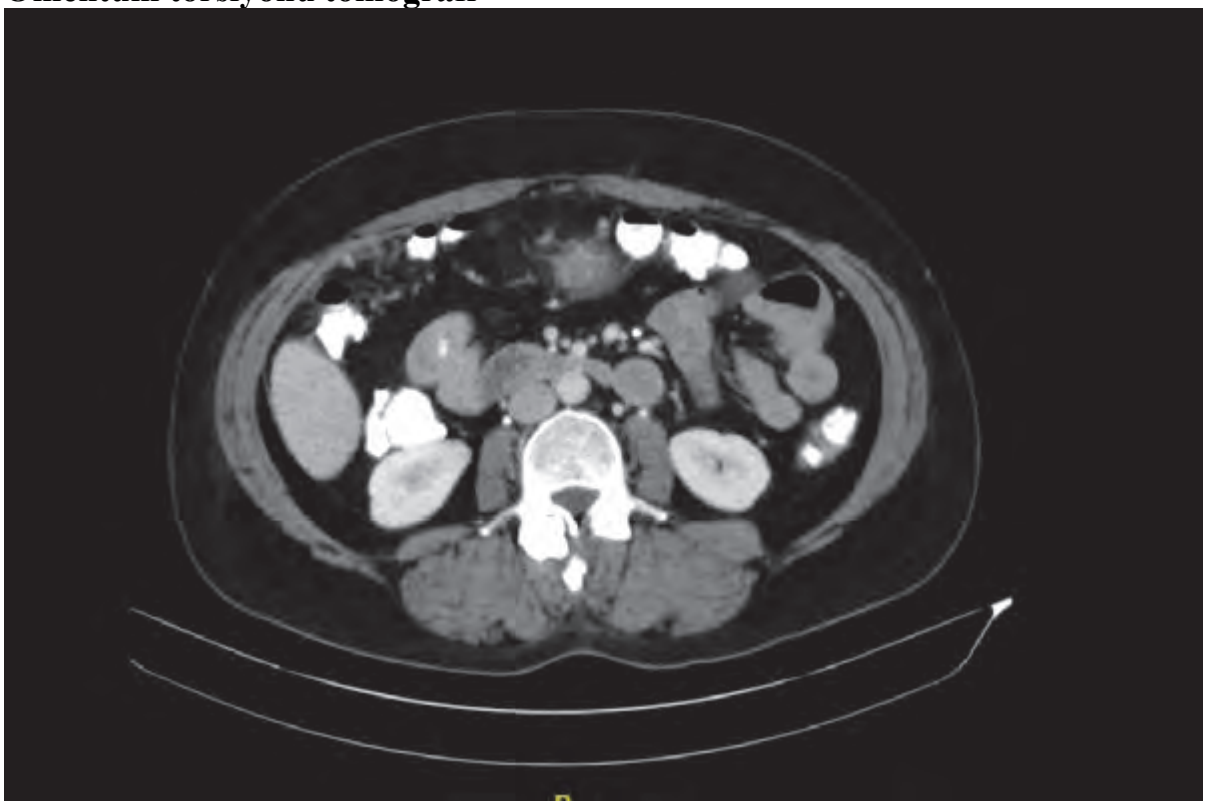

[P-329]

Karın Ağrısının Nadir Bir Nedeni: Amfizematöz Sistit

Zeynep Karakaya, Ahmet Uzun, Pınar Yeşim Akyol, Rezan Tahtacı, Fatih Esad Topal, Umut Payza
İzmir Katip Çelebi Üniversitesi Atatürk Eğitim ve Araştırma Hastanesi, Acil Tıp Anabilim Dalı, İzmir

Giriş: Amfizematöz sistit, mesanenin ciddi enfeksiyonunu gösteren nadir bir klinik durumdur. Genellikle gaz oluşturan mikroorganizmalar ile meydana gelir. Diyabetik kadınlarda veya mesane girişimi olan kişilerde görülme sıklığı artmıştır. Klinik olarak net bir ayrım yapılmamakla birlikte tanı, görüntüleme yöntemleri ile konmaktadır. Bu yazıda, 52 yaşında öksürük, ayaklarda güçsüzlük ve karın ağrısı şikayeti ile acil servise başvuran ve radyolojik incelemeler sonrası amfizematöz sistit tanısı konan hasta sunulmuştur.

Vaka: 52 yaşındaki kadın hasta, öksürük ve gün içinde başlayan ayaklarda güçsüzlük ve karın ağrısı şikayeti ile acil servise başvurdu. Anamnezinde 4 ay önce akciğer kanseri tanısı aldığı ve radyoterapi başlandığı öğrenildi. Acil serviste yapılan ilk muayenesinde kan basıncı: 97/67 mmHg, Nabız: 130/dk, Ateş: 37 C ve solunum sayısı:20/dk idi. Dinlemekle kalp ritmik taşikardik, Akciğerlerde dinlemekle bilateral solunum sesleri azalmıştı. Batın distandü görünümde, rebaund ve defans yoktu. Palpasyonda suprapubik bölgede hassasiyeti mevcuttu. Tetkiklerde Beyaz küre:10.300, CRP:3.4 idi ve diğer tüm laboratuvar testleri normal sınırlardaydı. Hastaya idrar sondası takıldı ve hematürik vasıfta idrar çıkışı gözlendi. Çekilen toraks ve batın bilgisayarlı tomografisinde sağ akciğer alt lobunu dolduran 3x10 cm düzensiz sınırlı heterojen yapıda solid kitle, karaciğer parankiminde dağınık yerleşimli en büyükleri 3 cm boyuta ulaşan metastaz ile uyumlu multipl hipodens kitle gözlendi. Pelvik bölgede az miktarda peritonial serbest sıvı mevcuttu. Mesane lümeni boştu. Sondaya ait dansite izlenmekteydi. Mesane lümeninde duvarında perivezikal yumuşak doku planlarında vulva düzeyine kadar devamlılık gösteren ve girişime sekonder gelişmiş olabileceğini düşündüren yaygın hava lüsensileri mevcuttu. Hasta metastatik Akciğer kanseri ve amfizematöz sistit tanısıyla yoğun bakım servisine yatırıldı.

Tartışma: Amfizematöz sistit, rutin yaklaşımla kolay tanı konulamayan bir durumdur. Hekim, özellikle risk faktörleri olan hastalarda, amfizematöz sistitin neden olabileceği komplikasyonlar nedeniyle dikkatli olmalıdır. Amfizematöz sistitte tanısal görüntüleme olarak da bilgisayarlı tomografi en uygun yöntemdir. Genel destek tedavisi, Hidrasyon ve antibiyoterapi tedavinin temelini oluşturmaktadır.

Anahtar Kelimeler: Amfizematöz sistit, Karın ağrısı, Bilgisayarlı batın tomografi

[P-330]

Yan Ağrısı İle Gelen Hastada Nadir bir Tanı; Renal Enfarktüs; Bir Olgu Sunumu

Ümit Can Dölek, Mehmet Muzaffer İslam, Gökhan Aksel, Serkan Emre Eroğlu
Sağlık Bilimleri Üniversitesi, Ümraniye Eğitim ve Araştırma Hastanesi, Acil Tıp Kliniği, İstanbul

Giriş: Yan ağrısı acil servis başvurularında en sık başvuru sebeplerinden biridir. Renal enfarktüs, tüm acil servis başvurularının yaklaşık olarak % 0,007'sini oluşturur. Renal enfarktüsün düşük insidansının nedeni renal infarktüse ait spesifik semptom ve belirtilerin olmaması ve tanının benzer semptomatolojiye sahip olan diğer hastalıklar ile karışması olabilir.
Bu sunumda yan ağrısının oldukça nadir bir sebebi olarak bir renal enfarktüs vakası tartışılacaktır.

Vaka: 38 yaşında erkek hasta, yaklaşık 1 haftadır var olan sağ yan ağrısı nedeniyle kliniğimize başvurdu. Herhangi kronik bir hastalığı bulunmayan hastanın vital değerlerinde bir anormallik yoktu ve çekilen EKG'si normal sinüs ritmi olarak gözlendi. Fizik muayenesinde pozitif bulgu olarak yalnızca sağ kostavertabral açı hassasiyeti vardı. Karaciğer ve böbrek fonksiyon testlerinde, tam kan sayımında ve tam idrar tetkikinde pozitif bir bulguya rastlanmadı. Analjezi ve hidrasyon ile ağrısı azalmayan hastaya IV kontrastlı bilgisayarlı batın tomografisi (BBT) çekildi ve sağ böbreğinde kontrast tutulum kısıtlılığı saptandıktan sonra batın BT anjiyografi çekildi (Şekil 1). Sağ renal parankimde perfüze olmayan alan gözlenen ve renal enfarktüs tanısı kesinleşen hastaya enoksaparin başlanarak kalp damar cerrahisi servisine yatırıldı.

Tartışma: Renal arterdeki akut akım bozukluğuna bağlı gelişen akut renal enfarktüsün tahmini insidansı %0.004 civarındadır. Ancak yapılan otopsilerde ise görülme sıklığı %1.4 olarak bildirilmiştir.
Renal enfarktüs, böbreklerde geri dönüşsüz hasara yol açmakla birlikte ciddi bir kardiyovasküler bozukluğun da göstergesi olabilir. Pek çok muhtemel sebep arasından renal enfarktüsün en sık nedeni, atriyal fibrilasyon, kardiyomiyopatiler, kalp kapak hastalıkları veya endokardit gibi kardiyvasküler hastalıklardır.
Bizim vakamızın bilinen bir hastalığı veya tromboemboliye sebep olabilecek bir ilaç veya madde kullanım hikayesi olmamakla birlikte renal enfarktüse neyin sebep olduğu aydınlatılabilmiş değildir.

Sonuç: Renal enfarktüs, yan ağrısı ile gelen hastalarda nadir fakat unutulmaması gereken ve geri dönüşsüz hasarları nedeniyle hızlı tanı konması gereken bir durumdur ve konvansiyonel görüntülemeler ile aydınlatılamayan yan ağrılarında tanı yelpazesini genişletici bir hastalık olarak akılda tutulmalıdır.

Anahtar Kelimeler: Renal enfarktüs, renal kolik

Şekil 1

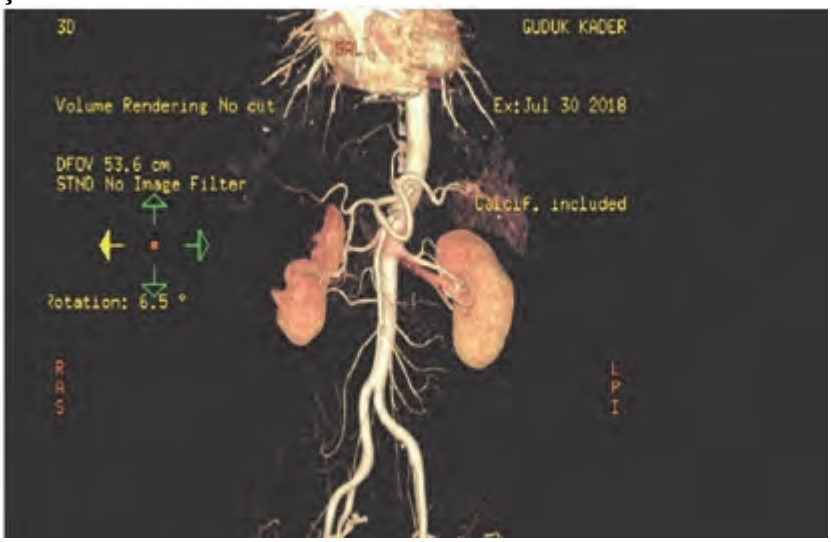

[P-331]
İnsidental Jeneralize Batın İçi Trombüs

İremgül Güngör, Pınar İskender Uysal, Uğur Bilgay Kaya, Bilge Karaca, Ahmet Burak Erdem, Elif Çelikel, Havva Şahin Kavaklı, Oğuz İçten, Berkin Karapınarlı
SBÜ Ankara Numune Eğitim ve Araştırma Hastanesi, Ankara

Giriş: Akut renal kolik acil servislerde en sık karşılaşılan, en ağrılı ürolojik acillerden biridir. Flank ağrısının ayırıcı tanısında böbrek ve üreter taş hastalığı ilk sırada yer alırken, aynı semptom ve bulguları sergileyen pek çok antite vardır. İleri yaştaki hastalar değerlendirilirken ayırıcı tanı aralığı geniş tutulmalıdır.

Olgu: 55 yaşında kadın hasta acil servise 3 gündür olan sol yan ağrısı şikayetiyle başvurdu. Benzer şikayetle 2 gün önce dış merkeze başvurmuş, renal kolik olduğu söylenerek analjezik verilerek taburcu edilmiş. Gelişinde 1 saat önce de analjezik kullanımı olduğunu ifade ediyor. Özgeçmişinde; hipertansiyon, tip 2 diabetes mellitus, hiperlipidemi, geçirilmiş sezeryan ve appendektomi öyküsü mevcut. Herhangi bir ilaç kullanımı yok. Geliş vitalleri; kan basıncı: 143/74 mmHg, kalp hızı: 67 bpm, vücut ısısı: 36.9 derece, saturasyon: %95, kan şekeri: 125 mg/dl saptandı. Yapılan fizik muayenesinde; batında sol üst ve alt kadranda hassasiyeti mevcut, defans ve rebound yoktu. Sol kostovertebral hassasiyeti mevcut. Diğer sistem muayeneleri doğal olarak saptandı. Yapılan labaratuar tetkiklerinde; WBC: 17900, GGT: 91, CK:154, LDH: 813, Trop T, eliza, hemostaz, kan gazı normal olarak saptandı. Tam idrar tetkikinde; löksit yok, eritrosit +, nitrit negatif, bakteri negatif olarak saptandı. Çekilen tüm abdomen ultrasonunda; sol akciğerde plevral effüzyon, batın içi organlarda akut patoloji saptanmadı. Takibe alınan hasta semptomatik tedaviyle rahatlamaması, lökositozunda artış olması üzerine batın tomografi planlandı. Çekilen alt-üst abdomen tomografisinde; portal ven açık, splenik ven tromboze, venöz dalak infarktı mevcut, dalak komşuluğunda 45x20 mm lobüle sıvı kolleksiyonu mevcut, sol femoral ven proksimalde lümen içinde trombüs izlendi. Hasta ilgili bölümler ile konsulte edilerek, pıhtılaşma bozukluğu etyoloji araştırılmak üzere dahiliye servise yatırıldı.

Sonuç: Hasta girişinin fazla olduğu acil servislerde, yanlış tanı ve tedavi olasılığı artmaktadır. Bu gibi durumların önüne geçmek adına mükerrer girişi olan hastalarda, tedaviye yanıt alamadığımız durumlarda, hastaların sık fizik muayene ile değerlendirilmesi, ayırıcı tanı yelpazesinin genişletilmesi, ileri tetkik ile tanıyı doğrulama yolunun seçilmesi gerekmektedir.

Anahtar Kelimeler: Batın içi trombüs, yan ağrısı

[P-332]

Her İshal Masum Değildir; Atipik Hemolitik Üremik Sendrom

Onur Karakayalı[1], Serkan Günay[2], Anıl Karakayalı[3]

[1]Ankara Yıldırım Beyazıt Üniversitesi, Acil Tıp Anabilim Dalı, Ankara
[2]SBÜ, Kocaeli Derince Eğitim ve Araştırma Hastanesi, Acil Tıp, Kocaeli
[3]SBÜ, Kocaeli Derince Eğitim ve Araştırma Hastanesi, İç Hastalıkları, Kocaeli

Giriş: Erişkin hastalarda ishal acil tıp kliniğine en sık başvuru nedenlerindendir. Enfeksiyöz, nonenfeksiyöz nedenler dışında birçok ishal nedeni bulunmakla birlikte çoğunlukla altta yatan etyoloji aydınlatılamamaktadır. Atipik hemolitik üremik sendrom (HÜS) HÜS olgularının yaklaşık %10'unu oluşturmaktadır. Hastalık, genellikle kontrolsüz ve aşırı Kompleman aktivasyonuna öncülük eden genetik hata sonucu gelişen, yaşam boyu devam eden kronik hastalıktır. (1,2) Hastaların %17'sinde böbrek yetmezliğinin eşlik etmediği hematüri ve proteinüri gözlenmektedir. (3) Bunun yanında merkezi sinir sistemi,kardiyovasküler sistem,gastrointestinal sistem tutulumu gözlenebilir. Acil tıp kliniğine ishal şikayeti ile başvuran ve hemolitik üremik sendrom tanısı alan hastayı tartışmayı amaçladık.

Vaka: 53 yaşında bayan hasta acil kliniğine 3 gündür devam eden ishal, karın ağrısı şikayeti ile başvurdu. Günde 4-5 kez kansız, bol mukuslu ishal tarif eden hastanın sistem sorgusunda ve özgeçmişinde ek özelliği yoktu. Fizik muayenede batın hassasiyeti dışında ek bulgusu yoktu. Laboratuarda WBC:24500, platelet: 87000, üre: 163, kreatin: 3,32, LDH: 1499, CRP:134, gaita mikroskobisi normaldi. Prerenal azotemi, trombositopeni saptanan hastanın ayırıcı tanıda yapılan periferik yaymada parçalanmış eritrosit görülen hasta atipik hemolitik üremik sendrom ön tanısı ile plazmaferez amaçlı yoğun bakıma yatırıldı.

Tartışma: Hemolitik üremik sendrom,mikroanjiyopatik hemolitik anemi,trombositopeni,renal yetmezlik ile karakterize sistemik bir trombotik mikroanjiyopatidir (TMA). Tipik HÜS, Shigatoksin üreten Escherichia coli ya da Streptokok enfeksiyonuna bağlı olarak ortaya çıkar. Atipik HÜS,kontrolsüz ve aşırı kompleman aktivasyonuna öncülük eden genetik hata sonucu gelişen yaşam boyu devam edebilen, her yaş grubunda görülebilen,kronik bir hastalıktır.(4) İshal şikayeti ile başvuran hastalarda ayırıcı tanıda acil tıp hekimleri tarafından akılda tutulmalıdır.

Anahtar Kelimeler: İshal, prerenal azotemi, hemolitik üremik sendrom

[P-334]

Özefagustaki De Ne Bir Et Parçası

Pınar İskender Uysal, İremgül Güngör, Uğur Bilgay Kaya, Ahmet Burak Erdem, Mehmet Şirin Nas, Hilmi Gökhan Ulubay, Ahmet Akif Durak, Elif Çelikel, Havva Şahin Kavaklı
SBÜ Ankara Numune Eğitim ve Araştırma Hastanesi, Ankara

Giriş: Özofagus yabancı cisimleri ülkemizde ciddi morbidite ve mortaliteye yol açabilir. Gastrointestinal yabancı cisimlerin %28-68'i özofagusta yerleşmektedir. Altta yatan özofagus hastalıkları veya eşlik eden sistemik hastalıklar erişkinlerde özofagus yabancı cisimlerine eğilimi artırmaktadır.

Olgu: 65 yaşında erkek hasta, kurban bayramının ikinci günü et yerken başlayan takılma hissi ve yutamama şikayetiyle acil servise başvurdu. Özgeçmişinde; hipertansiyon ve diyabetes mellitus olduğu öğrenildi. Kullandığı ilaçlar; norvasc, glifor. Yapılan fizik muayenede; oral kavite, orofarinks doğal izlendi. Nörolojik muayene doğal, hasta ajite, akciğer sesleri doğal, periferik nabızlar açık ve palpable, batında epigastirik ve sol üst kadranda minimal hassasiyeti mevcut, defans ve rebound yoktu, murphy negatifti. Geliş vitalleri; kan basıncı: 153/91 mmHg, kalp hızı: 81 bpm, vücut ısısı: 36.8 derece, satürasyon: % 95 olarak izlendi. Çekilen EKG: normal sinüs ritmindeydi, iskemik değişiklik yoktu. Yapılan tetkiklerinde; bakılan kan şekeri:251, diğer biyokimyasal parametreler normal, hemogram, hemostaz, kan gazı normal saptandı. Çekilen X-ray grafide patoloji saptanmadı. Kontrastlı toraks ve boyun bt sonucunda; Özefagus dilate olup torakal 3-7 vertebralar düzeyinde lümende hava-gıda seviyelenmesi izlendi. Seviyelenmenin inferior kesimlerinde lümen gıda ile doludur. Hastanın yapılan acil endoskopisinde; Özefagus lümeninde distalde lineer ve circumflex tarzda yüzeyel ülserler izlenmiştir. Kardiyoözefagial bileşkede diafragmatik kıskacın 3 cm üzerinde hiatal herni ve özefajit izlenmiştir. (Grade 3). Özefagus lümeninde izlenen gıda artıkları hurst özefagial dilatatör ile mideye itilmiştir. Komplikasyon yaşanmayan hastaya proton pompa inhibitörü reçete edilerek taburcu edilmiştir.

Sonuç: Radyografide yabancı cismin görülmemesi yabancı cismi ekarte ettirmez. Tedavide gecikme, özofagus perforasyonu ve altta yatan özofagial bir hastalık olması kötü prognostik faktörlerdir. Özofagus yabancı cisimleri perforasyon ve obstrüksiyon riski nedeniyle gecikmeden çıkarılmalıdır.

Anahtar Kelimeler: Özefagial yabancı cisim

[P-335]

Spontan Klostridiyal Myonekroz

İremgül Güngör, Pınar İskender Uysal, Ahmet Burak Erdem, Uğur Bilgay Kaya, Elif Çelikel, Oktay Hakbilir, Bilge Karaca, Uğur Gülöksüz, Havva Şahin Kavaklı
SBÜ Ankara Numune Eğitim ve Araştırma Hastanesi, Ankara

Giriş: Klostridialar tarafından oluşturulan, kas-bağ dokusunun hızlı yıkımı ve gaz oluşumu ile seyreden hastalığa gazlı gangren denir. Gazlı gangren kas dokusunda, hızla ilerleyen, hayatı tehdit eden bir myonekrozdur. En sık kas yaralanması ve ameliyat sonrası görülebildiği gibi, spontan da gelişebilir.

Olgu: 68 yaşında erkek hasta, 2 gündür olan karın ağrısı, son 6 saattir olan bacakta hareketsizlik şikayetiyle acil servise getirildi. Bilinen hastalık, ilaç kullanımı, travma öyküsü yok. Geliş vitallerinde; kan basıncı: 141/75 mmHg, kalp hızı: 94 bpm, vücut ısısı: 36 derece, solunum sayısı: 18, kan şekeri: 106 olarak izlendi. Fizik muayenesinde; bilinç konfüze, ekstremite motor ve duyu muayenesi doğal, solunum sesleri doğal, ral-ronküs yok, batın distandü, yaygın hassasiyeti mevcuttu. Sağ bacak ön yüzde palpasyonla krepitasyon olup, PTÖ:+++ EKG: AF, hız normal. Yapılan tetkiklerinde; pH: 7.22, HCO3: 14.4, pO2: 61, pCO2: 36,5, sO2: 80, laktat: 10, hemogram normal, üre:114, kreatinin: 1.59, CK: 1534, d-dimer: 769, INR: 1.19 saptandı. Çekilen X-ray: Normal, Sağ bacak dopplerde; sağ ana ve yüzeyel femoral arter proksimalde akım saptanmamıştır. Bunun üzerine hastaya torakoabdominal ve sağ alt extremite bt anjiografi çekilmiştir. Toraks bt normal, adominal bt'de; aort ana dallarında %50 üzerinde darlık oluşturan kalsifiye plak, duedonum 3. parçası posterior komşuluğunda loküle sıvı ve hava değerleri izlenmektedir (perforasyon?). Çekum posteriorunda serbest hava ve loküle sıvı izlenmektedir (intraperitoneal abse?). Sağ retroperitoneal alanda, karaciğer, sağ atrium ve vena kava inferiorun posterior komşuluğundan aşağı doğru uzanan hava değerleri mevcuttur. Ayrıca sağ iliopsoas kası boyunca ve bacak kasları içinde hava değerleri mevcuttur. (gazlı gangren?). Bu klinik ve görüntülemeyle gazlı gangren kabul edilen hastaya piperasilin-tazobaktam tedavisi başlandı. Kalp-damar cerrahi ve acil cerrahiye konsulte edilen hastaya acil operasyon endikasyonu konuldu. Hastanın intraoperatif exitus olduğu öğrenildi.

Sonuç: Gazlı gangren, patojenik klostridyum türü bakterilerin iskelet kaslarına invazyonu ile oluşan, hızlı, progresif seyirli, toksemik anaerobik enfeksiyondur. Tanı; klinikle konulur. Gazlı gangrende en etkili tedavi yöntemi radikal cerrahi debridmandır.

Anahtar Kelimeler: Gazlı gangren, klostridial myonekroz

[P-337]

Kabızlık Şikayetiyle Başvuran Hastada Rastlanılan Nadir Bir Tanı: Akalküloz Kolesistit

Özlem Ecem Oğrak, Cansu Arslan Turan, Tuba Cimilli Öztürk, Burcu Azapoğlu Kaymak
Fatih Sultan Mehmet Eğtim ve Araştırma Hastanesi, Acil Tıp Anabilim Dalı, İstanbul

Giriş: Akut akalküloz kolesistit (AAK) safra kesesinde tıkanıklığa neden olan taş olmaksızın, safra kesesinin şiddetli inflamasyonu ile karakterize bir hastalıktır ve akut kolesistit vakalarının %2-15'ini oluşturur. Etyolojide ciddi travma, yanık, bakteriyel sepsis, viral enfeksiyonlar, hiperalimentasyon, kan transfüzyonları gibi birçok faktör bildirilmişse de patoloji tam olarak aydınlatılamamıştır. Bir başka teoriye göre, çeşitli nedenlerle ortaya çıkan hipotansiyon atakları nedeniyle safra kesesinin perfüzyonu azalmakta ve bu da mukoza hasarına neden olmaktadır. Akut akalküloz kolesistitte nekroz, gangren ve perforasyon riski, akut kalküloz kolesistite göre daha yüksektir. Olgumuzda ön planda kabızlık şikayetiyle başvuran akut akalküloz kolesistit vakamızdan bahsedeceğiz.

Olgu: 62 yaşında erkek hasta, acil servise kabızlık şikayetiyle başvurdu. Hikayesinde 30 gündür ara ara olan kabızlık şikayeti olduğunu ifade eden hasta, ek şikayeti olmadığını belirtti. Özgeçmişinde bilinen DM, HT ve KAH öyküsü vardı. Hastanın vital bulguları 36,8 °C ateş, 121/75 mmHg tansiyon, 72/dk nabız, % 94 saturasyon ile stabildi. Fizik muayenesinde murphy bulgusu, defans ve rebound negatifti, sarılık gözlenmedi. Rektal tuşede normal gaita bulaşı izlendi. Diğer sistem muayeneleri doğaldı. Hastanın laboratuar tetkiklerinde WBC:10.900 mm3, Nötrofil:8.800 mm3, Crp:5.53 mg/dL, ALT:174 U/L, AST:167 U/L, Bilirubin total: 4.62 mg/dL, Bilirubin direk: 3.02 mg/dL, GGT:526 U/L dışında diğer tetkikleri normal aralıktaydı. İleri inceleme amaçlı çekilen kontrastlı batın tomografisinde safra kesesi elonge görünümde olup duvarı kontrast tutulumu göstermekteydi ve lümeninde opak taş saptanmadı. Hastanın mevcut kliniği ve tetkikleri doğrultusunda akalküloz kolesistit olabileceği düşünüldü. Genel cerrahi kliniğine konsulte edilen hasta akalküloz kolesistit tanısıyla interne edildi.

Sonuç: Akut akalküloz kolesistit acil hospitalizasyon gerektiren bir akut batın nedenidir. Klinik prezentasyonları tipik olmasa da klinik şüphe ile erken tanı alması prognozunu belirlemektedir. Tedavide hastanın genel durumu ve etyolojisi dikkate alınarak erken cerrahi yapılabilmektedir. Akalkülöz kolesistitte komplikasyon riski ve mortalite; taşlı kolesiste oranla daha yüksek olmasına rağmen, erken tanı ve tedavi ile bu engellenebilir.

Anahtar Kelimeler: Akalküloz, kabızlık, kolesistit

[P-338]

Akut Batında Unutulan Tanı, Portal Ven Trombozu

Nurcihan Ülkü Aytaş, Onur Karakayalı, Serkan Yılmaz
SBÜ, Kocaeli Derince Eğitim ve Araştırma Hastanesi, Acil Tıp Kliniği, Kocaeli

Giriş ve Amaç: Portal ven splenik ve superior mezenterik venlerin birleşmesiyle oluşur. Portal ven trombozu [PVT] nadir görümekle birlikte tipik olarak siroz ve / veya protrombotik bozuklukları olan hastalarda görülür. Bu olgumuzda akut batın etyolojisinde yer alan ancak sıklıkla akılda tutulmayan portal ven trombozunu tartışmayı amaçladık.

Olgu: 51 yaşında erkek hasta acil servise 4 gün önce başlayan karın ağrısı şikayeti ile başvurdu. Beraberinde sırt ağrısı ve bulantısı olduğunu belirtiyordu. Bilinen kronik hastalık öyküsü yoktu. 5 yıl önce DVT ve PTE geçirmiş şu anda herhangi bir tedavi görmüyordu. Hastanın başvuru anında vitalleri: TA:130/80 mmHg Nabız: 80/dk, Spo2: 97, Ateş: 36.8 ˚C idi. Yapılan fizik muayenesinde batında yaygın hassasiyet ve sağ üst kardanda defansı mevcut olup diğer sistem muayeneleri doğaldı. Tetkiklerinde WBC: 12000/µL %73 NE, Üre: 35 mg/dl, Kreatinin: 0,83 mg/dl, ALT: 61 U/L, AST: 41 U/L, GGT: 54 U/L, CRP: 82,1 mg/L, INR:1.2 idi. İleri tetkik amaçlı yapılan abdominal BT sonucunda portal ven proksimalinde ve superior mezenterik ven lümeninde komplet tıkayıcı karakterde yaygın subakut trombüs ve çevre yağlı dokuda heterojenite ve mezenter arterler doğal izlendi. Hastaya Enoksaparin 8000 Anti-XA /0.8 ml subkutan olarak uygulandı. Hasta ileri tetkik ve tedavi amaçlı gastroenteroloji servisinde yatırılıdı.

Tartışma: PVT unun kalıtsal veya edinilmiş protrombotik durumlara bağlı olduğu düşünülmekle birlikte, hastaların % 25'inden fazlasında PVT için belirgin bir neden saptanmamıştır. PVT, intestinal iskemi, portal hipertansiyon ve portal kolanjiyopati gibi komplikasyonlara neden olabilir. Bu yüzden erken tanı ve tedavi önemlidir. PVT kliniği sessiz olabilir ya da birkaç gün içinde gelişen karın ağrısı, ateş, dispeptik semptomlar olabilir. Beraberinde superior mezenterik ven trombozu da varsa hastada kolik tarzı karın ağrısı ve diyare olarabilir. Laboratuar tetkiklerinin sıklıkla tanısal olmamakla birlikte tanı için abdominal görüntüleme yapılması gerekir. PVT nun birincil tedavisi antikoagulasyon ve predispozan faktörlerin düzeltilmesidir. İntestinal enfarkt olmadan önce PVT tedavisi başlanırsa hastaların prognozu iyidir.

Anahtar Kelimeler: Akut batın, portal ven trombozu, acil servis

[P-339]

Göğüs Ağrısı ile Gelen Adrenal Hemoraji

Handan Çiftçi[1], Gülşen Çığşar[2], Murat Özdemir[3], Murat Aras[1]
[1]Kafkas Üniversitesi Tıp Fakültesi, Acil Tıp Ana Bilim Dalı, Kars
[2]Dışkapı Yıldırım Beyazıt Eğitim ve Araştırma Hastanesi, Acil Tıp Ana Bilim Dalı, Ankara
[3]Harakani Devlet Hastanesi, Acil Servis, Kars

Giriş: Adrenal hemoraji (AH) nadir görülen bir durumdur. Tek taraflı adrenal hemorajisi olan çoğu hastanın kliniği sessizdir ve belirgin adrenal yetmezlik belirtileri yoktur. Genellikle görüntüleme yöntemleri sırasında tesadüfen tanınırlar.AH; meningococcal septisemi, yaygın damar içi pıhtılaşma, travma,gebelik komplikasyonu,tümörler, cerrahi stres veya antikoagülan tedavisi gibi çeşitli nedenlerden kaynaklanabilir.Primer adrenal kortikal neoplazm nadiren spontan retroperitoneal hemorajiyle kendini gösterir.Bununla birlikte, spontan veya idiyopatik AH, erişkinlerde oldukça nadirdir(1,2).Spontan AH insidansı genellikle % 0,14-1,1 arasında bildirilmiştir(3).Bizde göğüs ağrısı ile acil servisimize başvuran ancak nadiren karşılaştığımız spontan adrenal hemoraji tanısı alan hastaya sunmayı amaçladık.

Olgu: 42 yaşında bayan hasta ani başlayan karından göğsüne doğru yayılan ağrı, terleme ve sol kolda uyuşma şikayetleri ile acil servise başvurdu.Fizik muayenesinde; bilinci açık, oryante, koopereydi, elektrokardiyografisi(EKG) normal sinüs ritminde, TA:110/80mm/Hg, Nb:66/dk, ateş:36,5°C, SO2:%98, SS:24/dk, soluk, soğuk ve terliydi, akciğer sesleri doğal, batın rahat rebound/defans yoktu, sol meme altında şiddetli ağrısının olduğunu belirten hastada akut koroner sendrom düşünülerek monitörlü takibe alındı.WBC:11.9 103/mm3, Hg:14,2gr/dl, biyokimyasal parametreleri normaldi.Acil serviste takibinde göğüs ağrısı geçen hasta epigastrik bölgede ağrısının olduğunu belirtti.İkinci saat kontrol TA:100/60 mm/Hg, Nb: 100/dk, EKG sinüs ritminde, Hbg:12,2 gr/dl, WBC:22,1 103/mm3 idi. ncak takiplerinde hemoglobin değerleri giderek düşen, taşikardik ve hipotansif olan hastadan kontrastlı batın bilgisayarlı tomografi(BT) istendi ve 'mide ve dalak komşuluğunda dalak orta zon düzeyinden başlayıp inferiora retroperitoneal alan boyunca devamlılık gösteren böbrek ile sınırları net olarak ayırt edilemeyen lobüle konturlu, içerisinde muhtemel kanama odaklarını da destekler non spesifik yoğunluk artımlarının seçildiği en geniş yerinde 10x15cm'lik kitlesel oluşumla solda retroperitoneal alan boyunca pelvik girime doğru loküle sıvı koleksiyonları izlenmektedir' şeklinde yorumlandı.Üroloji konsültasyonu istenen hasta opere edildi,sol sürrenalektomi işlemi uygulandı.

Sonuç: Akut karın ağrısı yada karından başlayıp göğse doğru yayılan ağrılarda hastaların belirgin muayene bulguları ya da biyokimyasal sonuçları olmayabilir. Görüntüleme yöntemleri sırasında retroperitoneal alanda kanaması olan hastalarda adrenal hemoraji de yüksek morbidite ve mortalite riski göz önüne alındığında,klinisyenlerin şüphe duyması gereken tanılar arasındadır.

Anahtar Kelimeler: Göğüs ağrısı, sürrenal kanama, karın ağrısı

Figür 1: Kontrastlı abdomen BT; adrenal bezde kanama

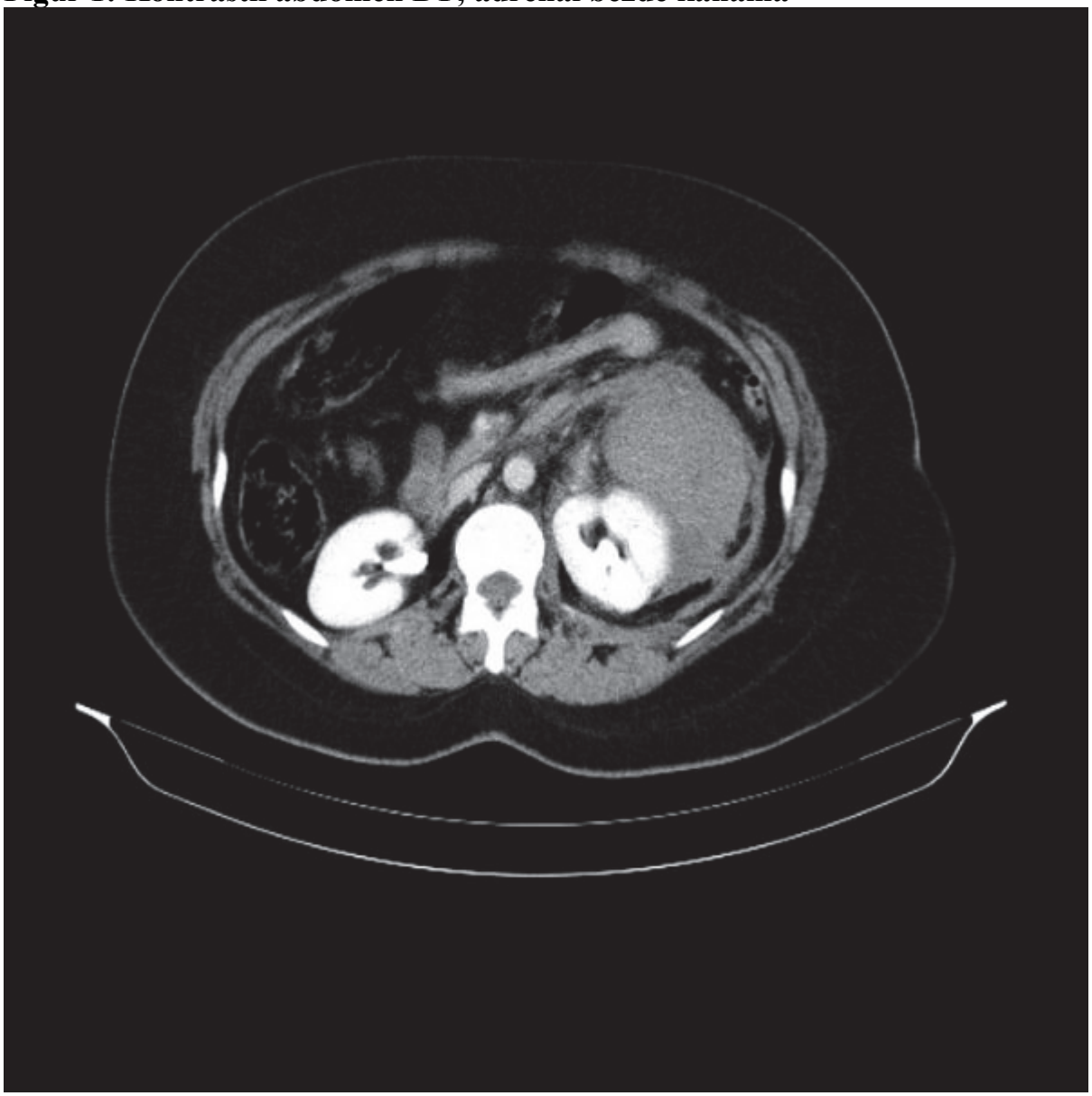

[P-340]

Pankreatit İlişkili ST Segment Depresyonu

Nurullah Aksu, Ersin Aksay
Dokuz Eylül Üniversitesi Tıp Fakültesi, Acil Tıp Anabilim Dalı, İzmir

Giriş: Klinik ve EKG bulguları ile akut koroner sendromu taklit eden akut pulmoner emboli, santral sinir sistemi hastalığı, aort diseksiyonu, pankreatit, elektrolit bozuklukları gibi ekstra kardiyak sistemik hastalığa bağlı EKG anormallikleri görülebilir. Akut pankreatit saptanan EKG sinde ST segment depresyonu bulunan bir olgu sunumunu paylaşılmaktadır.

Olgu: 44 yaşında erkek hasta epigastrik ağrı, bulantı, soğuk terleme şikâyeti ile acil servise başvurdu. Başvuru anında vital bulgular şu şekilde kaydedildi: tansiyon 150/90 mmHg, nabız 104/dk, SS:18/dk, Ateş:36 °C, SpO2: %98. Tıbbı ve soy geçmişinde özellik bulunmamaktaydı. Fizik muayenesinde epigastrik ve umlikus çevresinde hassasiyet mevcut ancak murphy bulgusu saptanmamıştı. Akciğer, kalp, periferik nabızlar dahil olmak üzere geri kalan sistem muayeneleri olağan saptandı. Hastanın EKG'sinde sinüs ritmi D1, AVL,V4,V5,V6 derivasyonlarında horizontal ST segment depresyonu saptandı. Hastada akut koroner sendrom ön tanısı ile ASA (300MG) PO verildi. Hastanın laboratuvar testlerinde tam kan sayımı, kardiyak marker, böbrek fonksiyon testleri, elektrolit parametreleri, karaciğer fonksiyon parametreleri ve amilaz-lipaz çalışıldı. Kontrol EKG'lerinde değişiklik saptanmadı. Laboratuvar testlerinde Beyaz kan hücresi sayısı (10.8 /L), lipaz (314U/L), amilaz (134U/L) yüksek, hs-troponin (<5.6ng/L), ck-mb (0.7ng/ml) normaldi. Çekilen batın tomografisinde peripankreatik yağ dokuda minimal heterojenite ve duedonum 3. Ve 4. segment duvar kalınlık artışı ile pankreatit lehine bulgular saptanmıştır. Hastadan kardiyoloji ve gastroenteroloji konsültasyonu istenmiştir. Kardiyoloji tarafından yapılan ekokardiyografide sol ventrikül diyastolik disfonksiyonu ve şüpheli bölgesel duvar hareketi anormalliği saptanmadı. Hastanın 3.saat çalışılan kardiyak markerleri olağan saptandı. Hasta pankreatit tanısı ile gastroenteroloji servisine yatışı yapıldı. Gastroenteroloji servisinde çekilen EKG'si acil serviste çekilen ile benzer, 12.saat çalışılan kardiyak belirteçler negatif saptandı.

Sonuç: Akut pankreatit bağlı olarak az sayıda olgu bildirilmiştir. Bu değişiklikler T dalgası inversiyonu veya ST segment depresyonu şeklinde karşımıza çıkabilmektedir. Acil servis doktorları, pankreatit hastalarında ST segment değişikliği ile karşılaşabilirler. Pankreatit ve akut koroner sendrom belirtileri benzer olabilir; Bu nedenle ST segment anormallikleri olan epigastrik ve abdominal ağrı ile başvuran hastalarda mutlaka akılda bulundurulmalıdır.

Anahtar Kelimeler: Akut pankreatit, ST segment değişiklikleri

Olgu resmi

ID:
Name:
Sex:Male
Birth Date:
Years
Symptoms:
10 mm/mV 25 mm/s Filter: H50 d 25 Hz
Medication:
cm
kg
mmHg
History:
10 mm/mV
Jul-24-2018 11:29 AM
104 bpm
I
II
III
aVR
aVL
aVF
V1
V2
V3
V4
V5
V6

[P-341]

Oral Antikoagulan Kullanırken Yan Ağrısı Şikayeti İle Gelen Hastada Renal Ven Trombozu

Özlem Yılmaz, Müge Günalp Eneyli, Onur Polat, Sinan Genc, Ayça Koca Tanrıverdi, Ahmet Burak Oguz
Ankara Üniversitesi Tıp Fakültesi Acil Tıp Anabilim Dalı, Ankara

Giriş: Vücudun herhangi bir damarının herhangi bir materyalle (örn. trombüs, tümör, hava veya yağ vs.) tıkanmasına emboli denir. Bu tıkanıklığın renal vende olmasına renal ven trombozu denir. Renal ven trombozu nadir konulan bir tanıdır. Acil servise başvuran hastalarda en büyük vaka serilerinde prevalans 2/100000 olarak bildirilmiştir. Mevcut embolisi olan veya emboliye yatkınlığı bilinen hastalarda daha sık akla gelmesi gereken bir tanıdır. Geçmeyen yan ağrısı, karın ağrısı, akut böbrek yetmezliği gibi farklı kliniklerle karşımıza çıkabilir. Bu şikayetlerle gelen hastalarda semptomlar sadece renal koliğe bağlı olarak düşünülmemeli, akut pyelonefrit, mezenter iskemi, pulmoner emboli, renal enfarkt veya renal ven trombozu gibi tanılar da ayırıcı tanılar arasında olmalıdır. Özellikle tromboz öyküsü olanlarda bu tanılar daha sık akla gelmelidir.

Olgu: 38 yaşında erkek hasta 3 gündür olan sol yan ağrısı ile acil servise başvurdu. Bilinen kronik hastalığı olmayan hastanın vital bulguları TA:115/65mmHg ateş:36 oC Nabız: 102 atım/dakika idi. Fizik muayenesinde sol kostovertebral açı hassasiyeti pozitif (+) diğer sistem muayeneleri doğaldı. Tam idrar tetkikinde 1000 mg/dL proteinüri ve Hg 0,15mg/dL görüldü. Laboratuvar tetkiklerinde kreatinin:0,93mg/dL BUN:18mg/dL, LDH:211 U/L D-dimer:1502 ng/mL idi. Hastanın daha önce geçirilmiş pulmoner emboli nedeni ile dabigatran kullanım öyküsü olması ve geçmeyen yan ağrısı olması üzerine renal enfarkt veya renal ven trombozu ön tanıları ile IV kontrastlı bilgisayarlı tomografi anjıografi çekildi. Hastada bilateral renal ven trombozu, subhepatik vena cava inferiora uzanan parsiyel trombüs ve sol böbrek fonksiyonunu azaltan konjesyon saptandı (Şekil 1). Dabigatran tedavisi altında tromboz saptanan hasta düşük molekül ağırlıklı heparin reçete edilerek taburcu edildi. Etyoloji araştırılması için nefroloji poliklinik kontrol önerildi.

Sonuç: Yan ağrısı ile gelen ve laboratuar tetkiklerinde nefrolityazisi destekleyen bulgular olan hastalarda, tromboz öyküsü varsa tanı için her zaman cesur davranılmamalıdır. Tromboz öyküsü olan ve antikoagulan kullanan hastalarda da yeni gelişimli tromboz akla getirilmeli ve ayırıcı tanısı yapılmalıdır. Bizim hastamızda da olduğu gibi, oral antikoagulan kullanımı olması yeni gelişimli trombozu dışlatmaz.

Anahtar Kelimeler: Renal ven trombozu

Şekil 1

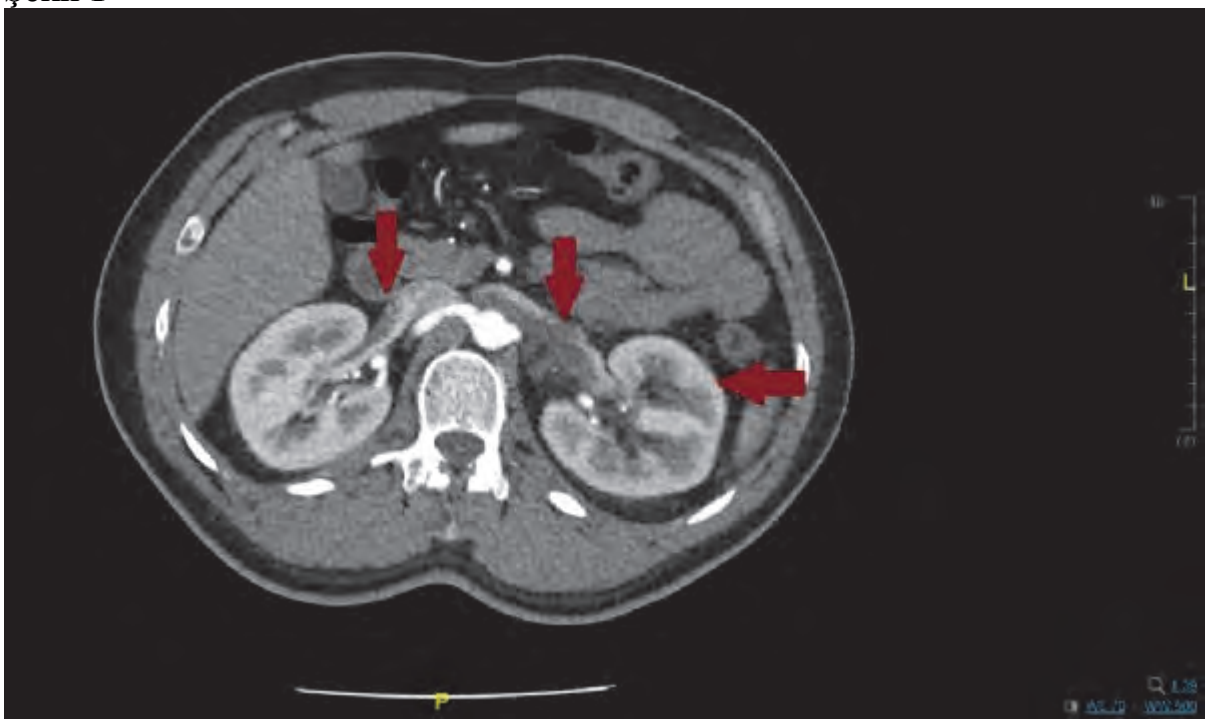

Bilgisayarlı tomografi görüntüsü; Bilateral renal ven trombozu ve sol böbrek fonksiyonunu azaltan konjesyon görülmekte.

[P-342]

Nadir Görülen Bir Komplikasyon; Mesane Sonda Nedenli Perforasyon

Umut Payza, Pınar Yeşim Akyol
İzmir Katip Çelebi Üniversitesi Atatürk Eğitim ve Araştırma Hastanesi, Acil Tıp Anabilim Dalı, İzmir

Giriş: Mesane kateterizasyonu acil servislerde sıkça uygulanan, nispeten kolay bir işlemdir. İdrar yoluna bağlı darlıklarda, idrar çıkışının takibinde, tanısal amaçlı örnek toplanması amacıyla, nörolojik hasara bağlı fonksiyonel bozukluklarda ve mesaneye yönelik görüntüleme işlemlerinde kullanılmaktadır. Mesane perforasyonları nadir görülen ancak hayati riski olan komplikasyonlardır. Sıklıkla künt travmalara ve penetran yaralanmalara bağlı olarak görülür. Ancak cerrahi işlemler sırasında da meydana gelebilir. Çok nadir olarak mesane kateterizasyonu sırasında karşımıza çıkar. Kateterizasyon işlemi sonrası, hastalarda görülebilecek alt karın ağrısı, batın distansiyonu, tahta karın, hematürü gibi semptomların olması durumunda perforasyon ihtimali akla gelmelidir. Tanı için en sık kullanılan yöntem bilgisayarlı tomografi ve sistografi iken tedavi için cerrahi teknikler önerilmektedir.

Olgu Sunumu: 63 yaşında erkek hasta yüksek ateş ve bilinçte dalgalanma olması nedeniyle acil servisimize getirildi. Yapılan muayenelerinde ön tanı olarak sepsis düşünüldü, gerekli tetkik ve tedaviye başlandı. Hastanın sepsis odağının araştırılması ve aldığı/çıkardığı takiplerinin yapılabilmesi amacıyla sonda takıldı. Kataterzasyon işlemi sonrasında hastanın alt batın bölgesinde ağrı, hassasiyet gelişmesi, makroskobik hematüri olması üzerine perforasyondan şüphelenildi ve bilgisayarlı tomografi çekildi. Hastada mesane boynunda rüptür görüldü.

Sonuç: Mesane perforasyonu akut karın acillerindendir. Biz vakamızda acil serviste sıkça uyguladığımız mesane katetrizasyonu sırasında meydana gelen oldukça nadir gelişebilecek bir komplikasyonu inceledik. Girişimsel işlemler ne kadar masum görünürse görünsün, ne kadar sık yapılıyor olursa olsun hayatı tehdit eden komplikasyonlara neden olabilirler. Her işlem sonrası kontrollerin dikkatlice yapılması gerekliliği unutulmamalıdır.

Anahtar Kelimeler: Mesane kateterizasyonu, perforasyon

[P-344]

Acil Servise 112 Ambulansı ile Başvuran Hastalarda, Hasta ve Yakınlarının Sosyokültürel ve Sosyoekonomik Düzeylerinin Ambulans Kullanımına Etkisinin Araştırılması

Yıldız Ulkat Ongun, Vahide Aslıhan Durak, Halil İbrahim Çıkrıklar, Şahin Aslan, Erol Armağan
Uludağ Üniversitesi Tıp Fakültesi, Acil Tıp Anabilim Dalı, Bursa

Amaç: Acil ambulans sisteminin ve sevk zincirinin uygunsuz olarak kullanılması günümüz modern sağlık sisteminin sorunlarından biridir. Halkın bu hizmeti kulanım oranı kişilerin sosyoekonomik şartlarına, sağlık hizmetlerine ulaşım süresine, yaşına ve geçirdiği kazanın veya hastalığının derecesine göre değişebilir. Çalışmamızda; üniversitemiz acil servisine 112 acil ambulans hizmetleri aracılığı ile başvuran hastaların ve hasta yakınlarının sosyokültürel, sosyoekonomik ve eğitim durumlarının incelenmesi amaçlanmıştır.

Yöntem: Acil servisimize 112 ambulansı ile başvuran 500 hasta prospektif olarak çalışmaya dahil edildi. Hastalar, hasta yakınları ve 112 ekipleri ile görüşülerek hastaların verileri toplandı. Cinsiyet, yaş, eğitim durumu, gelir durumu, önceki ambulans kullanımları, sağlık güvencesi, çalışma durumu, şikayetleri ve tanısı gibi bilgileri toplanarak istatistiki analizi yapıldı.

Bulgular: Çalışmamızda ambulans kullanımının erkeklerde daha fazla olduğu ve 65 yaş üstü grupta fazla olduğu saptanmıştır. Gelir düzeyi artışının uygunsuz ambulans kullanımını azalttığı görülmüştür. Daha önceden ambulans kullanımı olmayan hasta grubunun daha fazla oranda olduğu görülmüştür. Yine bu grupta uygunsuz kullanım oranı daha yüksek oranda saptanmıştır. 112 aramalarında en yüksek oranın hasta yakınları tarafından aranma olduğu ve en düşük oranın ise hastanın kendisi tarafından aranması olduğu görülmüştür.

Sonuç: Uygun ambulans kullanımı için eğitim, 112 ambulans sisteminden daha az yoğun ulaşım sistemlerinin geliştirilmesi mevcut durumda iyileşme sağlamak için değerlendirilmeyi hak etmektedir.

Anahtar Kelimeler: Acil servis, ambulans

[P-346]

Yabancı Cisim Aspirasyonlarında Acil Servislerde Klinik ve Radyolojik Yaklaşım

Betül Tiryaki Baştuğ[1], Buğra Kaan Aşılıoğlu[1], Pakize Gözde Gök[2], Gizem Coşkun[2], Engin Özakın[2], Nurdan Acar[2]

[1]Eskişehir Osmangazi University Medical Faculty, Radiology Department, Eskişehir
[2]Eskişehir Osmangazi University Medical Faculty Emergency Medicine Department, Eskişehir

Giriş: Acil servislere yabancı cisim aspirasyonu ile başvuran hastalar sıktır.Tedavi edilmeyen yabancı cisimler perforasyon,fistülizasyon,plevral ampiyem ve batın içi abse dahil ciddi komlikasyonlara neden olabilir.Bu nedenle aspire yabancı cisimlerin tespiti çok önemlidir.Çoğunluğu pediatrik yaş gruplarında görülmektedir.Ancak yetişkinlerde de bu grupta da sıklıkla psikiyatri hastalarında izlenmektedir.Bu çalışmada amacımız yabancı cisim aspirasyonlarının tespitinde kullanılabilecek görüntüleme modaliteleri konusunu bir olgu sunumu ile güncellemektir.

Olgu: 23 yaşında erkek hasta acil servise yakınları tarafından yabancı cisim aspirasyonu şüphesiyle getirilmiştir.Özgeçmişinde psikiyatrik tedavi aldığı ve pek çok kere yabancı cisim aspirasyonu ile acil servislere başvurduğu öğrenilmiştir.İlk muayenede ağız boşluğunda ve izlenilebilen farengeal alanlarda yabancı cisme rastlanmamıştır.Hastaya tomografik görüntüleme yapılmıştır, üst batın kesitlerinde yoğun metalik artefakta neden olan dikiş iğnesi ile uyumlu lineer yapı duodenal düzeyde izlenmiştir.Yabancı cismin bir bölümünün karaciğerde subkapsüler uzanımı ve abse ile uyumlu sağ lobda seviyelenme gösteren kistik yer kaplayan lezyon izlenmiştir.

Tartışma: Yabancı cisimlerin büyük bir çoğunluğu gastrointestinal yoldan spontan olarak komplikasyonsuz olarak geçer.Bu grubun yaklaşık % 10-20 oranında endoskopi ve de yaklaşık% 1'inde cerrahi gerekmektedir.Genellikle yetişkinlerde beslenme öyküsü sonrası akut olarak ortaya çıkar.Erişkin hastalarda yaygın göğüs ağrısı, basınç, belirsiz yabancı cisim hissi, boğulma hissi, boyun veya boğaz ağrısı olabilir.Çocuklarda daha belirsiz klinik öykü vardır, hatta olay hastanın hekime getirilmesinden çok önce gerçekleşmiş olabilir.Erişkin grup psikiyatri hastaları için de aynı durum geçerlidir.Hatta tespit edilmiş yabancı cisim aspirasyonu olan pediyatrik hastaların yaklaşık 1/3 ü asemptomatik bile olabilir.Geç başvuru ve geç fistül,enfektif tablolar,perforasyon gibi ciddi hatta hayatı tehdit edebilecek katastrofik tablolara neden olabilir.Başlangıç görüntüleme modalitesi,radyografilerin kullanılmasıdır;asemptomatik olsa bile radyografik görüntüleme her hastada düşünülmelidir.Baryumlu pasaj grafileri özofagus içindeki radyo-opak olmayan materyali, striktürlerin varlığını, divertikülleri, yemek borusunun konjenital anomalilerini değerlendirmek açısından önemlidir.Bilgisayarlı tomografi görüntüleme komplikasyonları değerlendirmek ve ya yuksek klinik şüphede grafiler normal ise önerilmektedir.Yabancı cisimleri saptamakta manyetik rezonans görüntülemenin kullanımı acil şartlarında her birimde bulunmaması,kolay uygulanabilir olmaması,cost-effectivitesi,özellikle ferromanyetik bir nesnenin yerinden çıkma olasılığı düşünüldüğünde sınırlıdır.

Anahtar Kelimeler: Yabancı cisim, aspirasyon, görüntüleme

Figür 1

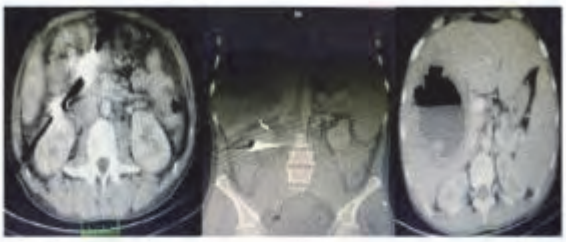

[P-347]

Acil Servise Başvuran Adli Olguların Geriye Yönelik Olarak Değerlendirilmesi

İbrahim Çaltekin, Levent Albayrak
Acil Tıp Anabilim Dalı, Bozok Üniversitesi, Yozgat

Amaç: Bu çalışmanın amacı üniversitemiz acil servisine başvuran adli olguların epidemiyolojik özelliklerinin ve diurnal varyasyonlarının belirlenmesidir.

Yöntem: 1 Ocak 2018-31 Temmuz 2018 tarihleri arasında Bozok Üniversitesi acil servisine başvuran adli olgular incelendi. Bu olguların başvuru nedenleri, yaş, cinsiyet ve başvuru saatine göre diurnal değişimleri tespit edildi. Ayrıca yaralanma tipi ve sonuçlar değerlendirildi.

Bulgular: 7 aylık dönemde acil servise 21214 hasta başvurusu olmuştur. Bu süreçte tespit edilen 2654 adli olgu acil servise başvuran olguların %12.5 'ni oluşturmaktadır. Hastaların yaş ortalaması 27.3 olup, yaş aralığı 1-62 olarak saptanmıştır. Olguların 2081 (%78.4) 'i erkek, 573 (% 21.6)'ü kadındır. Acil servise başvuran adli olguların geliş nedenleri incelendiğinde ilk sırada gözaltı giriş çıkış muayeneleri 799 (%30.1), ikinci sırada trafik kazaları 762 (%28.7), üçüncü sırada darp / cebir 642 (%24.2) ve dördüncü sırada diğer nedenler (ateşli silah yaralanmaları, keskin cisimle yaralanma ve iş kazaları) 451 (%17) olduğu tespit edilmiştir. Hastaların acil servise başvuru saatleri incelendiğinde 1 gün (24 saat) 6 eşit saat dilimine ayrılmıştır. 00:01-04:00 aralığında 378 (%14.2), 04:01-08:00 aralığında 266 (%10), 08:01-12:00 aralığında 359 (%13.5), 12:01-16:00 aralığında 516 (%19.5), 16:01-20:00 aralığında 527 (%19.9), 20:01-24:00 aralığında 608 (%20.9) başvuru olmuştur. En çok başvurunun günün 12:01-24:00 saat aralığında olduğu tespit edilmiştir.
346 (%13) hasta acil servis takip ve tedavisi sonrasında yatarak tedavi edilmiştir.

Sonuç: Adli olguların başvuru nedenleri ve hastaların başvuru saatlerindeki diurnal değişimlerin tespiti, acil servis çalışanlarının bu konuda planlama ve hazırlık yapmaları konusunda katkıda bulunabilir. Özellikle adli olguların büyük çoğunluğunun 12:01 ile 24:00 arasında geliyor olması nedeniyle bu yönde önlemler alınmalı ve personel istihdamı sağlanmalıdır. Ayrıca acil servis başvurularının ciddi bir kısmının adli olgulardan oluştuğu unutulmamalıdır.

Anahtar Kelimeler: Acil servis, adli vaka, diurnal değişim

Tablo 1. Olguların sıklık sırasına göre sınıflandırılması

Adli olguların geliş nedenleri	n	%
1. Gözaltı giriş çıkış muayeneleri	799	30.1
2. Trafik kazaları	762	28.7
3. Darp / cebir	642	24.2
4. Diğer nedenler (ateşli silah yaralanmaları, keskin cisimle yaralanma ve iş kazaları)	451	17

[P-348]

Acil Serviste Çift Görme

Yenal Karakoç, Öner Avınca, Abdullah Şen, Ömer Damar, Ömer Kaçmaz, Mahmut Yaman, Mahmut Taş
Sağlık Bilimleri Üniversitesi Diyarbakır Gazi Yaşargil Eğitim Araştırma Hastanesi, Acil Servis, Diyarbakır

Giriş: Bu sunuda acil servisimize başvuran 40 yaşında kadın hastanın sabah aniden başlayan çift görme şikayeti olması, hastalık ve ilaç kullanım öyküsünün olmaması nedeni ile, acil servislerde difüzyon manyetik rezonans görüntülemesinin erken tanı koymasının önemini vurgulamak için yazdık.

Olgu Sunumu: Acil servisimize 40 yaşında kadın hasta sabah aniden başlayan çift görme şikayeti ile başvurdu. Hastanın alınan anamnezinde bilinen bir hastalık tanısı olmadığı ve düzenli bir ilaç kullanım öyküsü olmadığı öğrenildi. Sabah kalktıktan sonra çift görme şikayetinin başladığı öğrenildi.
Hastanın vital parametreleri (Kan basıncı: 130/ 78 mmhg, Nabız:84, Ateş: 36, 6 c, Oksijen Saturasyonu: % 96) olarak ölçüldü. Hastanın elektrokardiyografisi normal sinüs ritminde idi.
Hastanın muayenesinde bilinç açık, koopere,oryante olduğu, sola bakışta diplopi mevcudiyeti, sağ göz hafif içe deviye durumda, santral fasiyal paralizi ve motor defisit bulgusu yoktu.
Hastanın bakılan laboratuvar parametrelerinde hemogram (wbc:8,46, hgb:14,3, hct: 40,5, plt: 225), biyokimya (Glu: 118, üre: 27, kre: 0,49, ast:37, alt:35, na: 138, k: 4,7), ve koagülasyon parametreleri normal sınırlarda olduğu tespit edildi.
Hastanın çekilen kranial bigisayarlı tomografi görüntülemesinde akut bir patoloji görülmeyince hastamıza difüzyon mr görüntülemesi çekimi gerçekleştirdik.
Hastanın çekilen difüzyon mr görüntülemesinde sol mezensefalon düzeyinde difüzyon kısıtlaması görüldü. Tedavisi ve takibi amacıyla hastanın yatışı gerçekleştirildi.

Anahtar Kelimeler: Çift görme, difüzyon görüntüleme

Enfarkt difüzyon görüntüleme

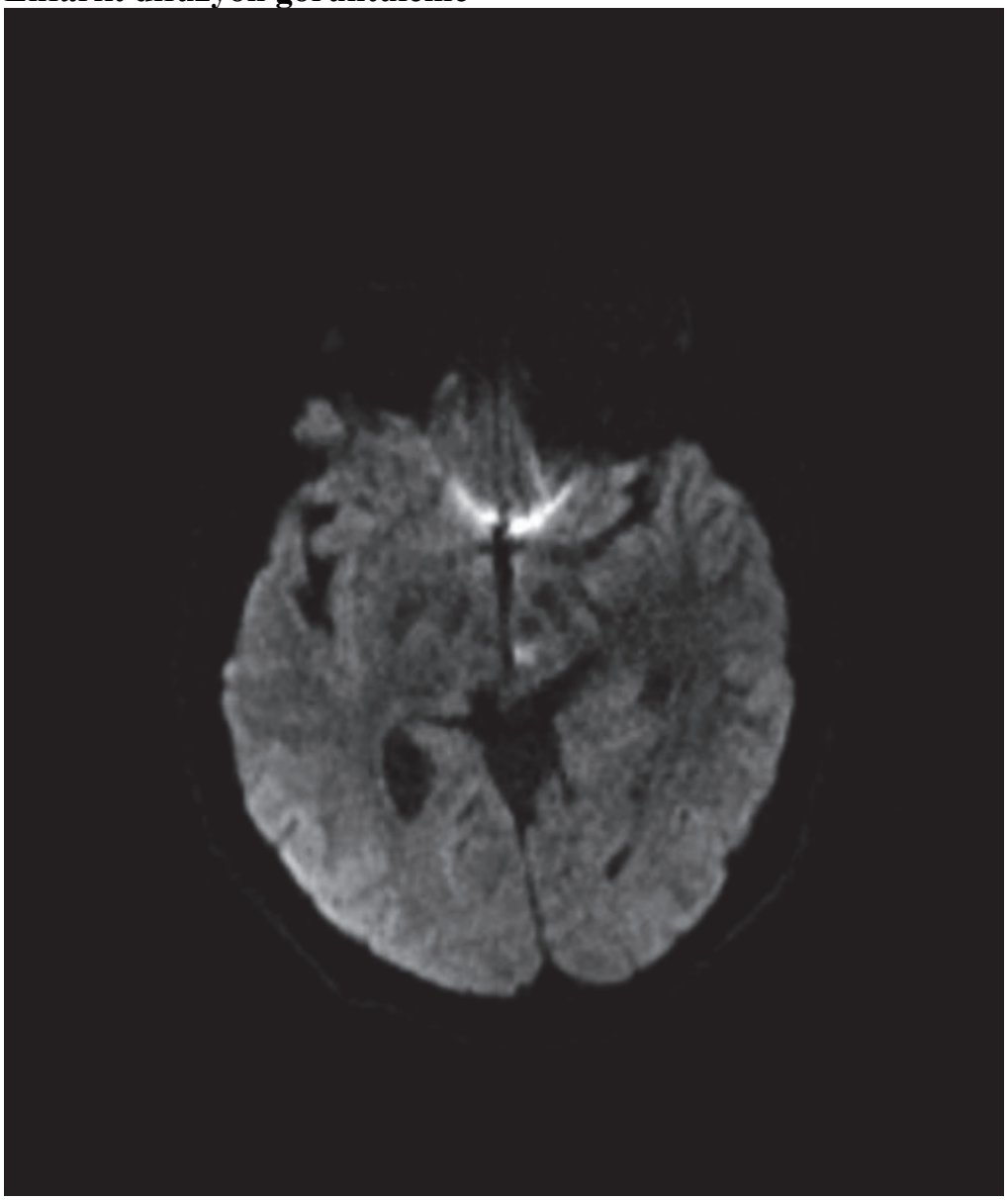

[P-349]

Tek Vakada Pulmoner Emboli, Aort Anevriznası ve Aort Trombüsü: Nadir bir OLGU

Ömer Damar, Yenal Karakoç, Öner Avınca, Mahmut Yaman, Abdullah Şen, Ömer Kaçmaz, Mahmut Taş
Sağlık Bilimleri Üniversitesi Diyarbakır Gazi Yaşargil Eğitim Araştırma Hastanesi, Acil Servis, Diyarbakır

Giriş: Pulmoner emboli (PE), sistemik derin venlerden gelen pıhtı/pıhtıların, pulmoner vasküler yatağı tıkaması olarak tanımlandırılan, kendisini dispne, taşikardi, göğüs ağrısı, hemoptizi, senkop gibi semptomlarla gösteren, bir hastalıktır. PE gelişen olguların %71'i tanı konulmamış hastalardan oluşur ve bunların %30 kadarı mortal seyreder. Aort anevrizması ve trombüsü acil servislerde nadir tanı konulmasına rağmen mortalitesi oldukça yüksek bir hastalıktır. Anevrizma rüptüre olduğunda ise mortalitesi çok daha yükselmektedir. Tanıda gecikmeler ya da operasyonun erken yapılamaması mortaliteyi daha da arttırmaktadır. Bu vakada, eşzamanlı olarak gelişen pulmoner emboli, asendan aort anvrizması ve desenden aort trombüsü 94 yaşında bir olguyu sunmayı amaçladık.

Olgu: 94 yaşında erkek hasta baygınlık şikayeti ile acil servise başvurdu. Özgeçmişinde hipertansiyon ve kalp yetmezliği tanıları olan hastanın geliş ölçümlerinde TA: 110/70 mm Hg, KTA: 81/dk, sPo2: %80, ateş: 36.2. Fizik muayenede patolojik olarak solunum muayenesinde bazallerde bilateral raller saptandı. EKG'si atrial fibrilasyon (AF) ile uyumlu hastanın laboratuar değerlerinden alınan arteriyel kan gazında Ph: 7.38, PCo2: 31.4, PO2: 36.2, HCO3:18.6 SPo2: 63,7; karaciğer enzimleri hafif artmış, kardiyak markırlarından anormal olarak troponinT: 0,386 olarak geldi. Hastanın çekilen BBT ve Difüzyon MR doğal. Hastaya pulmoner BT anjio çekildi. Pulmoner BT anjioda bilateral ana pulmoner arterde emboli saptanan hastada asendan aortta anevrizme ve desendan aortta torakal saviyede trombüs materyali görüldü.

Sonuç: Pulmoner emboli ve Aort anevrizmalı olgular çeşitli klinik prezentasyonlar ile acil servise başvurabilirler. Acil servis hekimleri özellikle baygınlık şikayeti ile gelen olgularda sadece serebrovasküler olayları değil,hastalarda multiple hayatı tehdit eden durum olasılığını gözden kaçırmamalı ve klinik şüphe halinde, tanı noktasında agresif davranılmalıdır.

Anahtar Kelimeler: Aort anevrizma ve trombüsü, baygınlık, pulmoner emboli

Tek vakada PTE, Trombüs

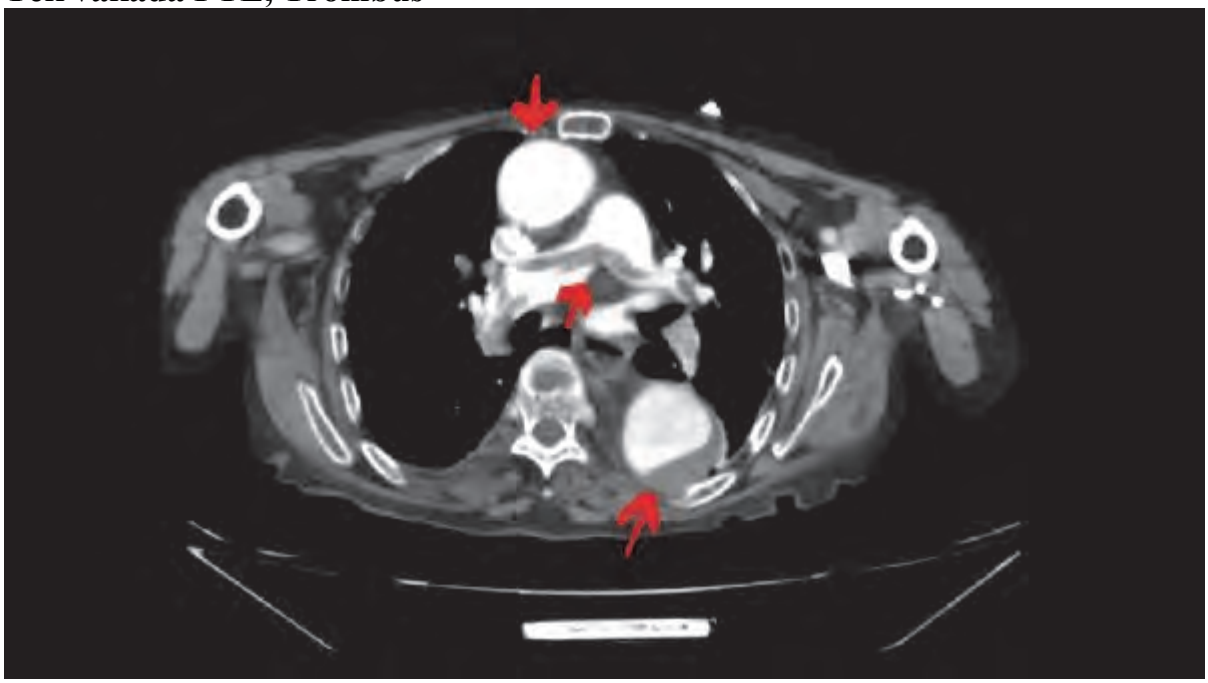

[P-350]

Akut Nefes Darlığı Olan Bir Vaka: Perikardiyal Efüzyon ve Perikardiyal Trombüs Olgusu

Şenol Ardıç[1], İsmet Çakır[2], Özgen Gönenç Çekiç[1], Suna İbrahimoğlu[1], Arzu Hacıfettahoğlu[1], Muhammet Raşit Sayın[3], Selim Kul[3]

[1]Sağlık Bilimleri Üniversitesi, Acil Tıp Anabilim Dalı, Trabzon Kanuni Eğitim ve Araştırma Hastanesi, Trabzon
[2]Sağlık Bilimleri Üniversitesi, Radyoloji Bölümü, Trabzon Kanuni Eğitim ve Araştırma Hastanesi, Trabzon
[3]Sağlık Bilimleri Üniversitesi, Kardiyoloji Anabilim Dalı, Trabzon Ahi Evren Göğüs Kalp ve Damar Cerrahisi Eğitim ve Araştirma Hastanesi, Trabzon

Giriş: Öksürük, balgam ve nefes darlığı ile acil servise başvuran hastalarda sıklıkla pnömoni tespit edilmektedir. Pnömoni nedeniyle perikardiyal mai oluşması nadir olarak görülmektedir. Bu bildiride pnömoniye sekonder hemorajik vasıflı perikardiyal efüzyon ve trombüs olgusunu sunmayı amaçladık.

Olgu: 69 yaşında kadın hasta acil servise nefes darlığı şikayeti nedeniyle 112 tarafından getirildi. Son 3-4 gündür artan öksürük, balgam şikayeti mevcut imiş ve bilinen kronik hastalık hikayesi yoktu. Genel durumu orta, bilinci açık oryante koopere olan hastanın vital bulguları tansiyon arteryel 100/60 mmHg, nabız 100 atım/ dakika, ateş 36 ◦C, saturasyon oda havasında % 89 ve solunum sayısı 22/ dakika idi. Solunum sistemi muayenesinde sağ alt zonda ral (+), ronküs ve wheezing yoktu. Kardiyovasküler muayenede kalp sesleri derinden alınıyor, S1+, S2+ ve S3 yoktu. Diğer sistem muayeneleri doğal olarak değerlendirildi. Labratuvar testlerinde lökosit 17.4 K/ul, hemeoglobin 8.8 gr/ dl, hematokrit % 28, platelet 556K/uL, glukoz 87 mg/dl, BUN 55 mg/dl, kreatinin 1.5 mg/ dl, albümin 2.3 gr/dl, CRP 3.9 mg/ dl, sodyum 141 mEq/ L, potasyum 3.5 mEq/L, kalsiyum 7.5 mEq/L, ALT 87 u/L ve AST 78 u/L idi. FAST ultrasonografide apikal perikard kısmında 20 mm 'ye ulaşan sıvı ve perikardiyal trombüs tespit edildi (figür 1). Ayırıcı tanı için akciğer grafisi ve thoraks tomografisi çekildi (figür 2). Pnömoniye sekonder perikardiyal mai düşünülen hastaya elektif perikardiyosentez yapıldı. Hemorajik eksuda olarak patoloji raporlandı ve ayrıntılı analizler için örnekler alındı. Yedi gün yatış sonrası kliniği düzelen hasta şifa ile taburcu edildiği, ayrıntılı perikardiyal sonuçlarının ise poliklinikten takibine karar veridi.

Tartışma / Sonuç: Perikardiyal mainin acil serviste boşaltılması genellikle tamponad varlığında düşünülmekte ve bu kararı etkileyen en önemli bulgular hemodinamik değişiklikler ve ekokardiyografidir (1). Olgumuzda klinik olarak hemodinamik işaretler olmasına rağmen ekokardiyografide ventrikül fonksiyonları korunmuş olarak değerlendirildi. Pnömoni nedeniyle hemorajik perikardiyal efüzyon oluşumu literatürde çok az vakada bildirilmekte olup olgumuzla literatüre katkı sağlamayı amaçladık.

Anahtar Kelimeler: Pnömoni, perikardiyal efüzyon, perikardiyal trombüs

FAST ultrasonografide perikardiyal mai ve trombüs görünümü

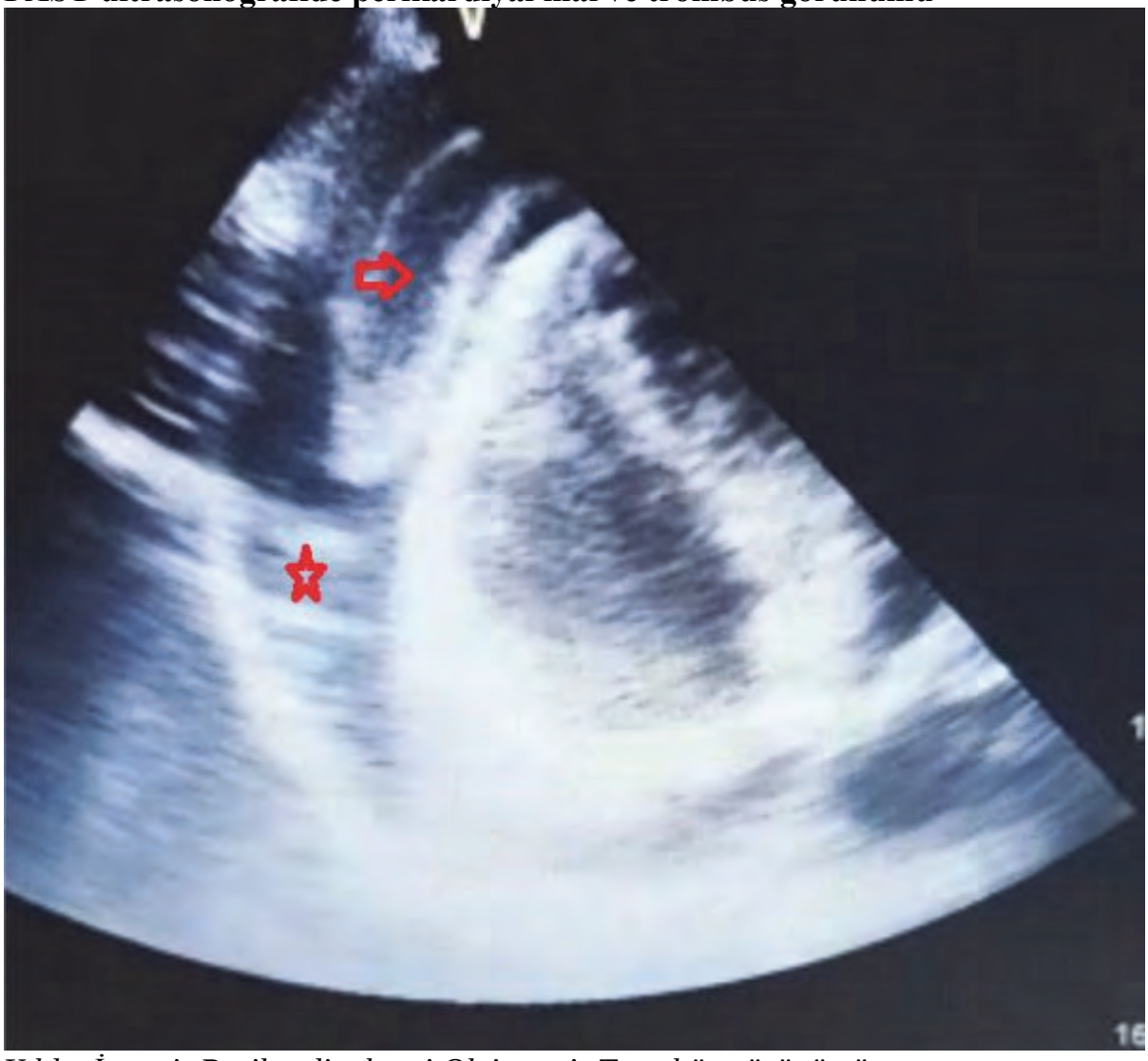

Yıldız İşareti: Perikardiyal mai Ok işareti: Trombüs görünümü

[P-351]

Geç Tespit Edilen Ciddi Bir Inrakranial Kanama Tipi: Epidural Hematom

Şenol Ardıç, Olgun Aşık, Kadir Güzel, Recep Dede
Sağlık Bilimleri Üniversitesi, Acil Tıp Anabilim Dalı, Trabzon Kanuni Eğitim ve Araştırma Hastanesi, Trabzon

Giriş: Epidural hematomların %50'sinde sebep orta meningeal arter kanamasıdır ve çoğu temporal bölge yerleşimlidir. Travmanın akut dönemi sonrası çekilen bilgisayarlı beyin tomografisin (BBT)'de hematom bulunmayan vakalarda extradural hematomların geç oluşumu %8 oranında görülmektedir (1,2). Olgumuzda ilk değerlendirme ve yorumlamalarda tespit edilemeyen epidural hematomu sunmayı amaçladık.

Olgu: 15 yaşında erkek hasta, 06.07.2018 tarihinde, futbol kalesi direğine kafasını çarpma nedeniyle acil servise 112 tarafından getirildi. Genel durumu orta, bilinç konfüze ve glaskow koma puanı 14 olarak değerlendirildi. Vital bulguları; tansiyon arteryel 110/ 70 mmHg, nabız 88 atım/ dakika, saturasyon % 98, ateş 37 C ve solunum sayısı 18/ dakika idi. Yüzün sağ taraf maksilla ve temporal bölgesinde ağrı, şişlik, ekimoze görünüm mevcut idi. Başvuru anında konfüzyon dışında nörolojik muayene normal olarak değerlendirildi. Ön planda kafa travması olan olgunun diğer sistem muayeneleri doğal idi. Başvuruda çekilen BBT'de sağ temporal cilt altı bölgede kanama, sağ maksiller sinüs anterior lateral duvarda, sağ temporal kemikte, sağ sfenoid kanatta, sağ orbita lateral duvurında fraktür hatları, sağ maksiller sinusta hemorajiye sekonder sıvı ve havalanma kaybı görüldü. Hasta plastik cerrahi ve beyin cerrahisi bölümleri ile konsülte edilerek acil serviste takibe alındı. 12 saat sonra çekilen kontrol beyin tomografisinde sağ temporal alanda ilk görüntüye göre artış gösteren 3.7 mm kalınlığında epidural hematom tespit edildi. Hasta beyin cerrahisi bölümüne yatışı yapıldı.

Tartışma: Hastaneye başvuran kafa travmalı hastaların %3'ünde epidural hematom saptanır (1,2). Geç epidural hematom tanısı için ilk BBT'de epidural hematom saptanmamış olması gereklidir (3). Epidural hematomun bulgu vermesi; kanama tipi ve oranına, serebral hasarın varlığına, yerleşimine, travma sonrası BBT çekilme zamanına (çok erken bir BT gelişmekte olan bir kanamanın atlanmasına neden olabilir) bağlıdır. Fatal olabileceği gibi yüksek nörolojik morbidite ile seyredebilir. Olgumuzda ise ek nörolojik patoloji görülmedi.

Sonuç: Kafa travması ile birlikte bilinç değişikliği olan çocuklarda ve özellikle temporal bölge kırıklarında kontrol beyin tomografisi çekilmesi gerekir düşüncesindeyiz.

Anahtar Kelimeler: Epidural hematom, geç tespit, kontrol beyin tomografisi

Epidural hematom görünümü

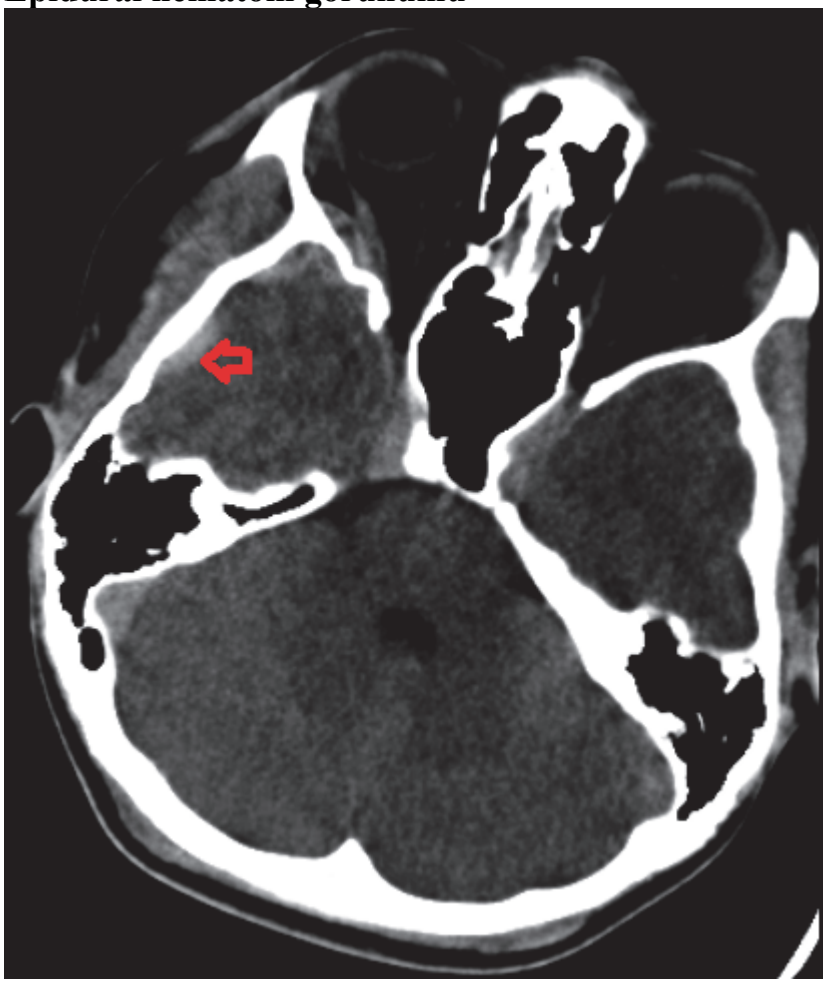

[P-352]

Karın Ağrısında Nadir Bir Sebep 'Chiliaditi Sendromu'

Vahide Aslıhan Durak, Abdullah Erdem, Anıl Ardıç, Arif Mesud Kaya, Sümeyye Tuba Cander, Ziyaettin Uzun, Hilal Aksoy, Özlem Köksal
Uludağ Üniversitesi Tıp Fakültesi, Acil Tıp Anabilim Dalı, Bursa

Amaç: Chiliaditi sendromu anatomik bir anomali olarak kolonun (genellikle transvers kolon veya hepatik fleksura) veya ince barsakların karaciğer ve diyafragma arasına yer değiştirmesiyle tesadüfen görülen nadir bir anomalidir. Sıklıkla radyolojik muayene esnasında saptanır. Genel popülasyonda %0.003-0.025 arasında görülür. İnsidansı yaşla artarken, erkek/kadın oranı 4/1 dir. Hastalar çoğunlukla asemptomatik olurken, hafif karın ağrısından akut intermittan barsak obstrüksiyonuna kadar bir dizi semptom oluşturabilirler. Bu olguyu hazırlamaktaki amacımız toplumda nadir görülen bu sendroma acil serviste tanı konabilmesi açısından dikkati çekmektir.

Olgu: 32 yaşında ve özgeçmişinde bilinen hiçbir hastalığı olmayan bayan hasta acil servise 24 saattir devam eden karın ağrısı sebebi ile başvurdu.6 ay önce geçirilmiş sezaryen dışında operasyon öyküsü mevcut değildi. Hastanın acil servise başvuru anında kan basıncı, vücut sıcaklığı ve nabzı normal aralıklarda saptandı.Fizik muayenede batında epigastrik bölgede derin palpasyonla minimal hasasiyeti olan hastanın distansiyonu saptanmadı. Acil tetkikleri istenen hastada beyaz küre, CRP yüksekliği ve üriner sistem enfeksiyonu saptanmadı. Postero- anterior akciğer grafisi ve batın grafisi çekilen hastada sağ taraf diafram altında gaz görüntüsü izlendi (Resim 1). Hidrasyon ve analjezik uygulanan hastada geçici rahatlama sağlanırken takipte ağrısının devam etmesi üzerine kontrastlı batın tomografisi planlandı.Tomografide karaciğer sağ lobu ile karın ön duvarı arasındaki yağ planında ince barsak segmentlerinin olduğu ve Chiliaditi Sendromu lehine olabileceği raporlandı(Resim 2 ve 3). Hasta genel cerrahiye konsülte edilip konservatif tedavisi planlandı ve yatışı verildi.

Sonuç: Tanı genellikle rutin akciğer grafisi ve ayakta direkt batın grafisi ile tesadüfen konur. Ayırıcı tanıda subdiyafragmatik abse, retroperitoneal kitleler, karaciğer absesi ilk olarak düşünülmelidir. Tedavi konservatiftir. Yatak istirahati, sulu gıda, sıvı replasmanı ve lavmanla klinik ve radyolojik düzelme gözlenebilir. Cerrahi gerektiren ve subtotal kolektomi ile iyileşen olgular da bildirilmiştir.Sonuç olarak karın ağrısı, konstipasyon, bulantı ve kusma gibi tipik şikayetler yanında, pozisyonel gece dispneleri, efor kapasitesini kısıtlayan dispne, öksürük gibi daha farklı fakat bu sendrom için sık rastlanılmayan şikayetlerle başvuran hastalarda Chiliaditi Sendromu da ayırıcı tanıda düşünülmelidir.

Anahtar Kelimeler: Acil servis, karın ağrısı

Chiliaditi sendromu

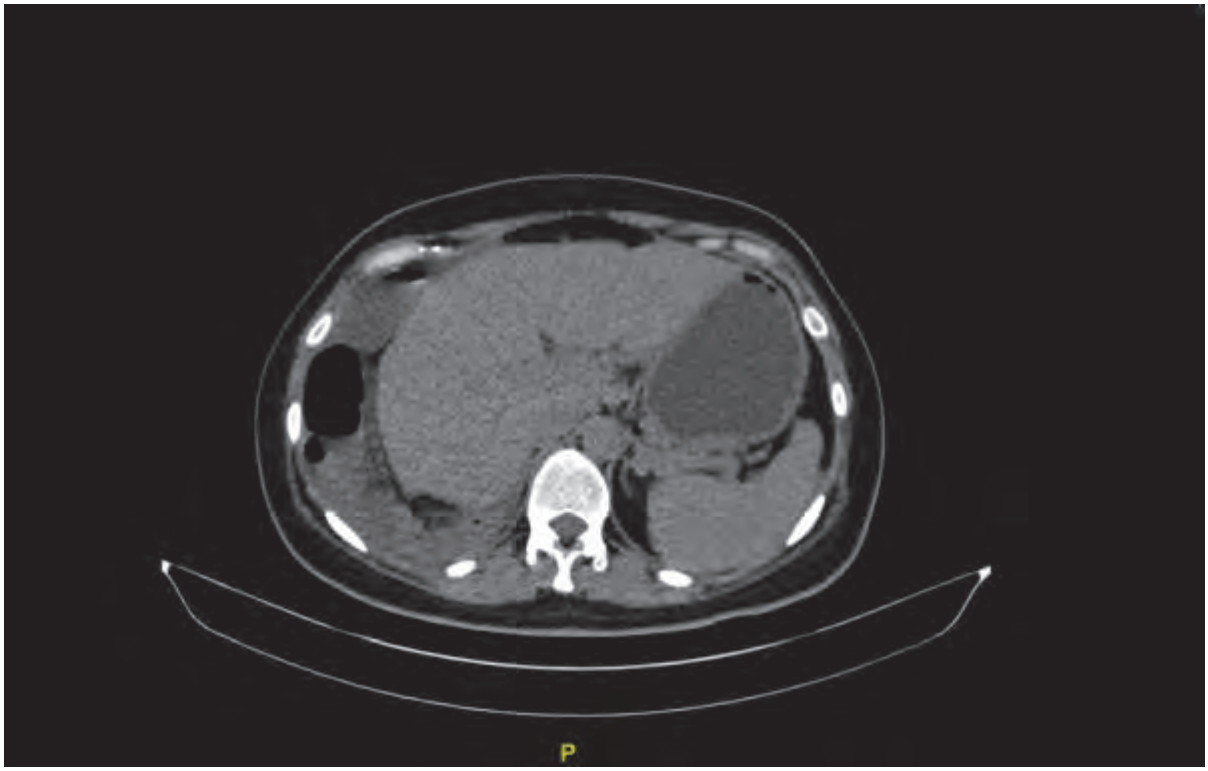

chiliaditi sendromu tomografi görüntüsü

[P-353]

Atipik Bir Akut Batın Nedeni Epiploik Appendisit

Serdar Beden, Selin Bulut, Mehmet Eman
Sağlık Bilimleri Üniversitesi Bozyaka Eğitim Araştırma Hastanesi, Acil Tıp Kliniği, İzmir

Giriş: Epiploik apandisit diğer adıyla apendiks epiploika, kendini sınırlayan ve iyi huylu bir klinik tablodur. Apendiks epiploikanın drenajını sağlayan venlerin spontan trombozu veya torsiyonu sonucunda meydana gelen iskemik enfarkt sonucunda oluşur. En çok karıştırılan klinik tablolar akut appendisit ve divertikülittir. Epiploik apandisit kendi kendini sınırlayan iyi huylu bir durum olduğu için hastalar konservatif tedavi ile iyileşmekte, böylelikle operasyon ve antibiyotik ihtiyacı gelişmemektedir. Yakın zamana kadar tanısı laparotomi olmadan konulamadığından, hastalar gereksiz laparotomi ve antibiyoterapi tedavilerine maruz kalmaktaydı. Son yıllarda acil tıbbın ve görüntüleme tetkiklerinin gelişmesiyle girişimsel bir işlem yapılmadan tanısı konulup tedavisi sağlanabilmektedir.

Olgu: 41 yaşında erkek hasta acil servise 3 gündür olan sol yan ağrısı ve bulantı şikayetleri ile başvurdu. Kusma, ishal, dizüri, iştahsızlık tariflemiyor. Ağrısı başlangıçta kolik vasıflı imiş, devamında sürekli hale gelmiş. Özgeçmişinde 1 yıl önce ürolitiazis nedeniyle operasyon öyküsü mevcut. Sigara içiyor. Soygeçmişinde bir özellik yok. Genel durumu iyi, soğuk ve terli görünümde, huzursuz, bilinç açık, oryante ve koopere, glaskow koma skoru 15 idi. Hastanın geliş vital değerleri; arteriyal tansiyon:150/100 mmHg, nabız:85/dk, ateş:36,5 oC, solunum sayısı:20, saturasyon%O2: % 99 olarak tespit edildi. Yapılan fizik muayenede batında sol alt kadranda hassasiyet mevcuttu, defans ve rebound yoktu. Barsak sesleri normoaktif, sol costovertebral açı hassasiyeti pozitifti. Hastanın rutin laboratuvar tetkiklerinde beyaz küre: 1400mm3, nötrofil: 8,92, hemogram: 17,2, ALT:66 olarak bulundu. IV hidrasyon ve diklofenak sodyum intramuskuler tedavileri uygulanan hastanın şikayetleri devam etmekteydi. Görüntüleme tetkikleri olarak ayakta direkt batın grafisi, batın ultrasonu istendi, anlamlı bir patoloji saptanamaması üzerine intravenöz kontrastlı batın bilgisayarlı tomografi (BT) yapıldı. BT değerlendirmesinde, sol inen kolon komşuluğunda mezenterde kirlenme ve epiploik apandisit ile uyumlu görüntü izlendi.

Tartışma: Literatürdeki görüş birliği, epiploik apandisitin en iyi şekilde konservatif tedavi ile yönetilen, iyi huylu, kendini sınırlayan bir durum olduğudur. Epiploik apandisit akut batın taklit edebildiğinden, akut batın nedenlerine alternatif bir tanı olabileceği ve tipik tomografi görüntüleri akılda bulundurulmalıdır.

Anahtar Kelimeler: Akut batın, bilgisayarlı tomografi, epiploik apendisit

Epiploik apandisit

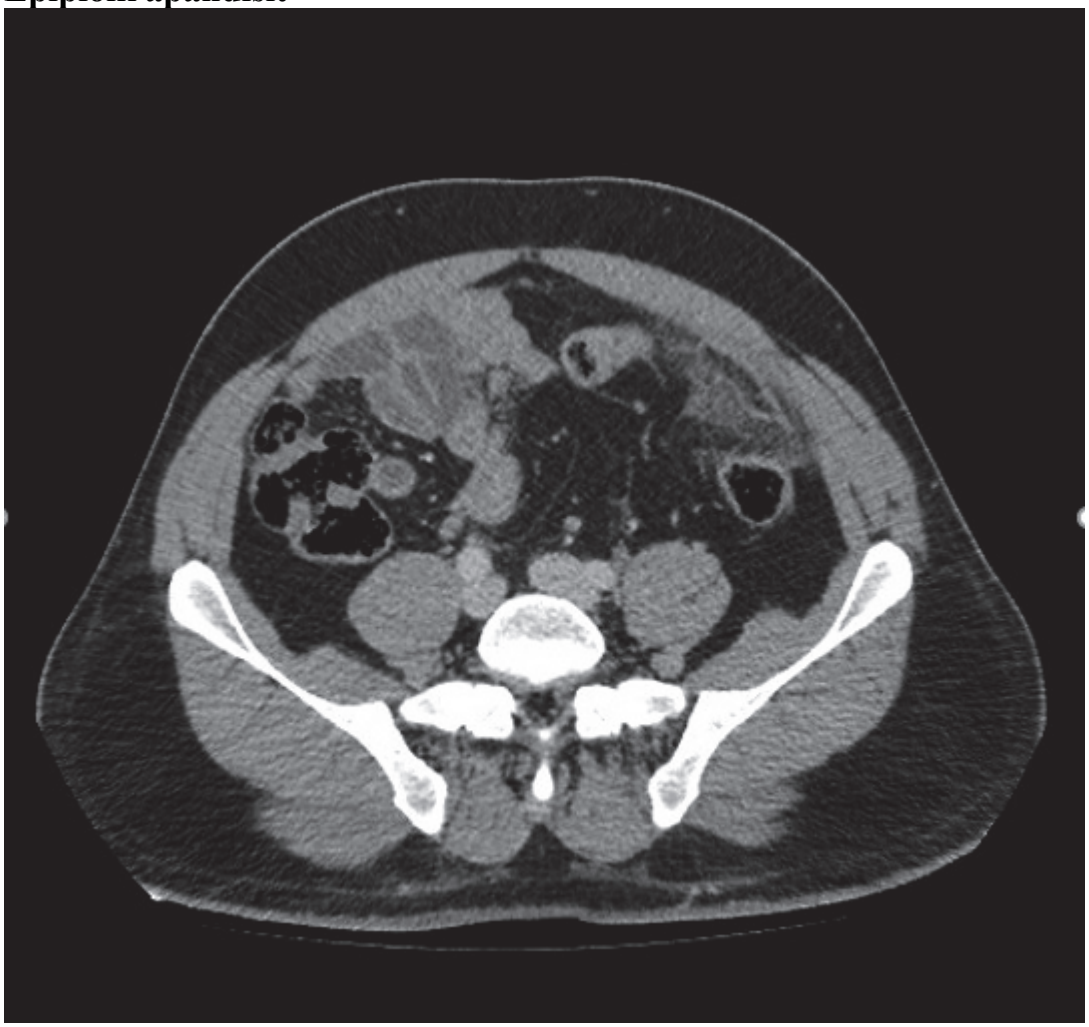

[P-355]

Acil Serviste 'Bilateral Optik Nörit' Vakası[1]

Vahide Aslıhan Durak, Orhan Çavdar, Ahmet Münir Yılmaz, Merve Öztürk, Hilal Aksoy Mutlu, Özlem Köksal
Uludağ Üniversitesi Tıp Fakültesi, Acil Tıp Anabilim Dalı, Bursa

Giriş: Optik nörit, optik sinirin çoğunlukla geçici görme kaybına neden olan inflamasyonudur ve altta yatan patojenik etmen sıklıkla demiyelinizan süreçlerdir. Genç erişkin çağda kadınları ağırlıklı olarak etkileyen optik nöritin yıllık insidansı yurt dışında yapılan çalışmalarda 5/100.000 olarak saptanmıştır. Genellikle tek taraflı olarak görülen optik nörit vakalarının bilateral olarak görülmesi nadir olan bir durumdur ve altta toksikolojik ve enfeksiyöz süreçlerin yer aldığı düşünülmektedir. Bu olguda acil serviste bilateral optik nörit tanısı alan hastaya dikkat çekilmesi amaçlanmıştır.

Olgu: 32 yaşında erkek hasta ani gelişen bilateral görme kaybı ile başvurdu. Hastanın özgeçmişinde şüpheli ilaç kullanımı ve gözüne yabancı madde (kireç) teması öyküsü mevcut. Görme alanında sarı renkli ışıklar olduğunu ifade eden hastanın fizik muayenesinde nörolojik muayenesi normal olarak ifade edildi. Kan basıncı 130-80 mmHg, kalp atımı 90/ dk ve vücut sıcaklığı 37 derece saptanan hastanın laboratuar tetkiklerinde beyaz küre ve CRP yüksekliği saptanmadı. Hastanın beyin tomografisi, kranial manyetik rezonans görüntülemesi istendi ve bilateral optik nöritle uyumlu bulgular olduğu şeklinde raporlandı. Göz hastalıkları bölümüne konsülte edilen hastaya 1gr/3 gün prednol tedavisi başlandı ve enfeksiyöz ve toksikolojik patolojiler açısından tetkikleri planlandı.

Sonuç: Optik nöritlerde öncelikle altta yatan neden bulunmalıdır. Tedavi nedene yöneliktir. Bakteriyel veya viral etyoloji varsa, antibiyotik veya antiviral tedavi uygulanır. Eğer yapılan testler sonunda herhangi bir neden bulunamaz ise yüksek dozda kortizon tedavisi tek seçenektir. Metilprednizolon intravenöz olarak 3 gün boyunca 500 mg veya 1000 mg /gün verildikten sonra Prednizon 1 mg/kg/gün oral yoldan 11 gün boyunca verilir. Daha sonra steroid dozu azaltılarak kesilir. Hastalar mutlaka olası toksikolojik ve enfeksiyöz patolojiler için araştırılmalıdır.

Anahtar Kelimeler: Acil servis, optik nörit

[P-356]

Uyuşturucu Madde Kullanımı ile Gelen Hastada Gölgelenmiş Tanı; Ürolitiasis

Umut Payza, Mehmet Göktuğ Efgan, Fatih Esad Topal, Zeynep Karakaya, Omay Sorgun, Rezan Tahtacı Karaali
İzmir Katip Çelebi Üniversitesi Atatürk Eğitim ve Araştırma Hastanesi, Acil Tıp Anabilim Dalı, İzmir

Giriş: Üreter taşları sık karşılaştığımız klinik patolojiler arasında yer alır. Toplumda %5-10 oranında görülmektedir. Erkeklerde, kadınlara oranla 3 kat daha sık rastlanır ancak bu fark yaşam tarzındaki ve diyetteki değişiklikler nedeniyle giderek azalmaktadır. Genetik ve bireysel özelliklere görede değişiklik göstermektedir. 30 ile 50 yaş arasında sık karşılaşılmaktadır. Özellikle semptomatik olduğu dönemde tanı alırlar, asemptomatik taşlar insidental yakalanır. Ağrı, hematüri, kostavertebral açı hassasiyeti, ateş ve çoğunlukla bulantı-kusma gibi bulgularla ya da komplike olmaları halinde tanı alabilirler.

Olgu: Bilinen uyuşturucu madde bağımlılığı dışında öz geçmişinde bulgu olmayan 38 yaş erkek acil servisimize yakınları tarafından getirildi. Hastanın madde alımı sonrasında gelişen ajitasyonu ve saldırgan davranışları vardı. Anksiyetesi nedeniyle hiç bir muayeneye izin vermedi. Uygulanan tedavi sonrasında sakinleşen hasta sağ kostvertebral bölgeden başlayan ve batın orta hattına uzanan karın ağrısının olduğunu ifade etti. Yapılan muayeseinde sağ kostavertebral açı hassasiyeti dışında ek bir bulgu yoktu. Hastadan batın patolojilerinin ekartasyonu için ayakta direkt batın grafisi çekildi. Grafide 3x3 cm hiperdens bir lezyonu olması sebebiyle tomografi istendi. Çekilen alt abdominal tomografide 2.5 x3 cm boyutunda opak taş imajı izlendi. Sağ üreter proksimali belirgin dilate ve çevre yağ planlarında yaygın enflamatuvar dansite artışları vardı. Bizim olgumuz hem üreter taşının boyutunun beklenenden büyük olması hemde acil servisimize başvuru kliniğinin farklı bir prezentasyonda oluşu nedeniyle nadir görülebilecek bir vakadır.

Tartışma: Üreterin primer taşları çok nadir olup genelde böbrek taşlarına sekonderdir. Anatomik defektler, metabolik nedenler veya gebelik gibi akımın yavaşladığı durumlarda böbrek taşları görülür ve 1 cm'den küçük olanların üretere ilerlemesi beklenir. Klinik olarak çok sık karşılaştığımız bulantı, kusma ve kostavertebral açı hassasiyeti gibi semptomlar ile gelebileceği gibi farklı patolojilerin içinde de gizlenmiş olabilir. Hastaların, özellikle uyuşturucu madde, alkol ya da analjezik ajanların etkilerinin ortadan kalkmasından sonra, eksiksiz olarak fizik muayenelerinin yapılması doğru tanı için önemlidir.

Anahtar Kelimeler: Büyük üreter taşı, uyuşturucu madde alımı

Üreter içerisinde taş

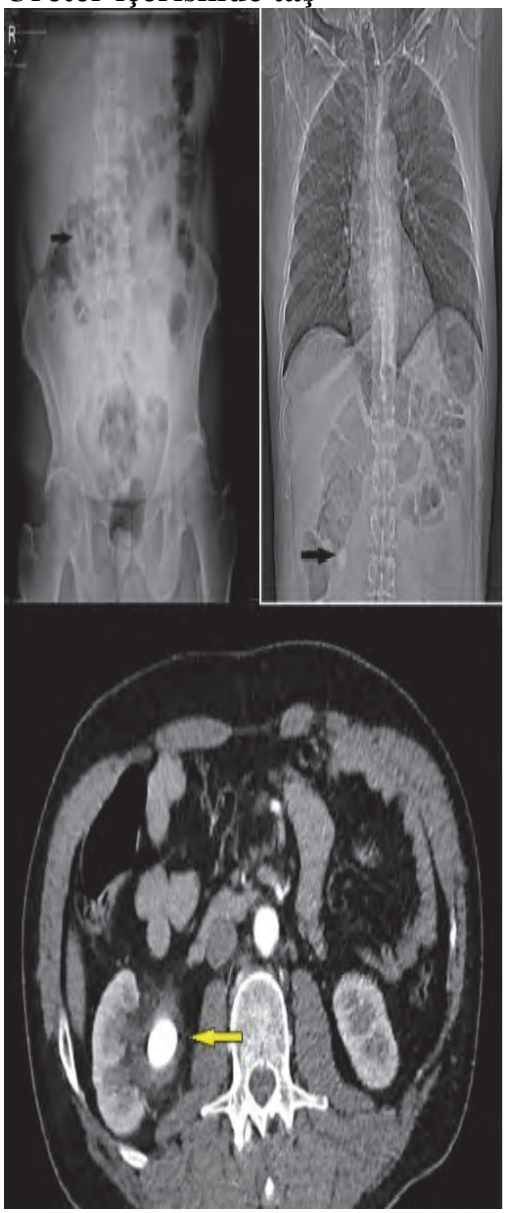

[P-359]

Acil Serviste Seyrek Görülen Bir Sonografik Tanı: İnfravezikal Mesane Taşına Bağlı Mesane Divertikülü

Süleyman İbze, Aslıhan Yürüktümen Ünal
Akdeniz Üniversitesi Tıp Fakültesi, Acil Tıp Anabilim Dalı, Antalya

Giriş: Üriner sistem taş hastalıkları ülkemizde endemiktir ve oldukça sık görülür. İnsidansı yaklaşık %15tir. Mesane taşları da bu bütünün içinde %5lik bir yer kaplar. Mesaneden idrar çıkışına engel olan tıkanıklıklar, kas-sinir hastalıkları, metabolik hastalıklar mesane taşı gelişiminde önemli faktörlerdir.
Mesane divertikülleri ise detrusor kasın zayıflığından kaynaklanır. Konjenital ve kazanılmış olabilirler. Konjenital olanlar çoğunlukla çocukluk çağında tanı alırken, kazanılmış olanlar özellikle 6-7. dekadda tanı alırlar. Kazanılmış mesane divertikülünün en sık sebebi mesane çıkış obstrüksiyonlarıdır.
Burada acil servise hematüri şikayeti ile gelen, odaklanmış yatakbaşı ultrasonografi (POCUS) ile çoklu üriner sistem taşı ve kazanılmış mesane divertikülü tanısı konulan bir olgu sunulacaktır.

Olgu: 69 yaş erkek hasta, kanlı işeme şikayeti ile acil servise başvuruyor. Hipertansiyon dışında ek hastalık yok. Gün içerisinde başlayan kanlı işemesi mevcut. Hastada POCUS ile sağ böbrekte 3. derece pelvikalisiyel dilatasyon (PKD) ve renal pelviste taş izlendi, sol böbrekte ise 4. derece PKD izlendi. Suprapubik bakıda mesane konturları düzensiz, trabeküle görünümde ve mesane tabanında taş izlendi. Mesane sağ lateral komşuluğunda anekoik, vasküler sinyal alınmayan yaklaşık 10x10 cm büyüklüğünde kistik görünüm izlendi. Detaylı değerlendirildiğinde yapının mesane sağ lateral duvardan bir boyun ile bağlantılı olduğu görüldü. Yapı mesane divertikülü olarak değerlendirildi. Böbrek fonksiyon testlerinde de bozukluk tespit edilen hasta, postrenal akut böbrek yetmezliği tanısı ile üroloji servisine yatırıldı. Takibinde hastaya divertikülektomi, sistolitotomi, prostatektomi operasyonları yapıldığı dosya kayıtlarından öğrenildi.

Tartışma: Mesane divertikülü çok sık görülmeyen ancak özellikle mesane çıkım obstrüksiyonu olan vakalarda karşımıza çıkabilecek bir klinik durumdur. Asemptomatik olabileceği gibi, rüptür sonrası akut batın bulguları ile de karşımıza çıkabilir. Yaş ve cinsiyete göre değerlendirildiğinde konjenital olanların, özellikle kadın hastalarda tubo-ovaryan kistik lezyonlar ile karışabileceği akılda tutulmalıdır.

Sonuç: Mesane divertikülleri çocuk yaş grubu ve ileri yaş grubunda karşımıza çıkabilecek vakalardır. Ayırıcı tanıda aklımızda olmalıdır. Ultrasonografi basit, ucuz ve çabuk ulaşılabilir bir tanı aracı olarak kullanılabilir.

Not: *Video için lütfen QR-CODE okutunuz.*

Anahtar Kelimeler: Divertikül, POCUS, ultrasonografi

Hasta ultrasonografi görüntüleri

Scan me

Videoyu izlemek için lütfen QR-kod okutunuz

[P-360]

Vertebrada Neden Hava Var?

Muhammed Fatih Cırıl, İzzet Ustaalioğlu, Mustafa Akarca, Ferhat Yıldız, Muhammet Numan Aydın, Gülbahar Güler, Cansu Arslan Turan, Tuba Cimilli Öztürk
Sağlık Bilimleri Üniversitesi Fatih Sultan Mehmet Eğitim Ve Araştırma Hastanesi, İstanbul

Giriş: Vakum fenomeni vücutta normal şartlar altında gaz içermemesi gereken intervertebral alanda enfeksiyöz olmayan gaz birikimi olmasıdır (1). Snoviyal boşlukta, intervertebral diskte ve vertebrada radyolüsen alan olarak görülen bu imaj, vakum fenomeni olup; genellikle çevre dokularca büyük çoğunluğu nitrojen tarafından oluşturulan gaz birikimi olarak tanımlanır (2). Kronik bel ağrısının bir nedeni olan disk vakum fenomeni hayatı tehdit edecek bir durum olmamakla birlikte ayırıcı tanıda akılda tutulmalıdır.

Olgu: 57 yaşında erkek hasta kliniğimize yüksekten düşme sonucu bel ağrısı şikayeti ile başvurdu. Öyküsünde daha önceden de bel ağrıları olduğunu bunun haricinde ek bir hastalığı olmadığını ifade eden hasta bel ağrısının düştükten sonra daha da arttığını ifade etti. Muayenesinde lomber vertebralarda palpasyonla hassasiyeti ve dermabrazyonu mevcuttu. Bilateral babinski refleksi negatifti. Her iki alt ekstremite motor ve duyu muayenesi normal olarak değerlendirildi. Hastaya lumbosakral BT çekildi. BT görüntüsünde (şekil 1) L5-S1 intervertebral disk yüksekliği azalmış olarak tespit edildi ve diskte vakum fenomeni izlendi. Diske komşu vertebra korpus end platelerde marjinal osteofit formasyonu nedeni ile nöral foramenlerde daralmalar izlendi. Acil nöroşirurjikal girişim saptanmayan hastaya semptomatik tedavisi verilerek poliklinik kontrolüne çağrıldı

Tartışma: Genellikle nukleus pulposus ve anulus fibrozis dejenerasyonuna bağlı olarak intervertebral disk mesafesinde ortaya çıkan boşlukların, etraftaki sıvıların vakum ile vaporizasyonu, düşük dansiteli gaz ile dolmasına neden olur. Mekanizması kesin olarak aydınlatılamamıştır. Bu gazın %92'si azot, geri kalanı oksijen ve karbondioksittir (2). Larde ve ark.(3) yaptığı bir çalışmada 40 yaş üzerindekilerde direk grafilerde %12, lomber BT de %50'nin üzerinde vakum fenomeni tespit etmişlerdir. Yine aynı çalışmada 60 yaşın üzerinde direk grafilerde ve lomber BT de sırasıyla %19 ve %73 oranında vakum fenomeni tespit etmişlerdir.

Sonuç: Acil servise bel ağrısı şikayeti ile başvuran orta yaş ve üzeri hastalarda travma öyküsü olsun veya olmasın direk grafi ve tomografilerinde vakum fenomenine rastlanabileceği, hayatı tehdit edici bir durum olmayan bu kliniğin hastalarda kitle etkisi yaparak ağrı yapabileceği unutulmamalıdır.

Anahtar Kelimeler: Disk vakum, bel ağrısı

Şekil 1

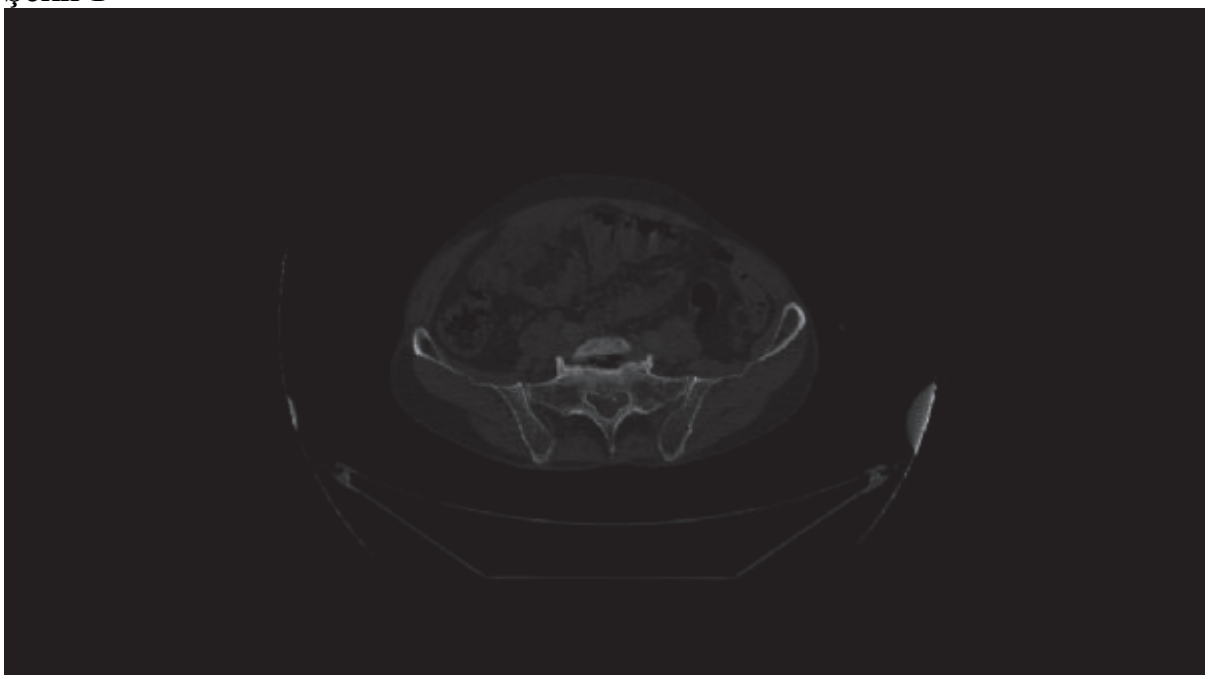

intervertebral disklerde hava imajı, disk vakum fenomeni

[P-361]

Acil Serviste Pres Sendromu Vakası[1]

Dilek Kostak Mert[1], Sezer Markirt[1], Vahide Aslıhan Durak[2]
[1]Sinop Atatürk Devlet Hastanesi, Acil Servis, Sinop
[2]Uludağ Üniversitesi Tıp Fakültesi, Acil Tıp Anabilim Dalı, Bursa

Giriş: Posterior reversibl ensefalopati sendromu (PRES) başağrısı, nöbet, görme bozuklukları, letarji,konfüzyon,stupor,mental durum değişiklikleri ve fokal nörolojik bulgular ile karakterizedir.Hipertansif ensefalopati,eklampsi,ilaç kullanımı,akut ya da kronik böbrek hastalıkları,trombotik trombositopenik purpura,sistemik lupus eritematozus, hemolitik üremik sendrom,organ transplantasyonu,lösemi ya da lenfoma gibi immün sistem bozukluğu ile ilişkili olan hastalıkların seyrinde PRES tablosu görülebilir.Bu olguda kronik böbrek hastalığı nedeniyle izlenen ve takiplerinde PRES sendromu gelişen bir hasta anlatılmıştır.

Olgu: Kronik böbrek yetmezliği olan ve haftanın üç günü diyalize giren 21 yaşındaki kadın hasta, 3 gündür süren başağrısı, bulantı,kusma ve 3. gün diyaliz sonrası gelişen görme bozukluğu nedeniyle acil servisimize başvurdu. Hastanın geldiği anda şuuru açıktı, sözel uyaranlara anlamsız yanıtlar veriyordu ve iki taraflı görme kaybı vardı. Pupilleri izokorik, direkt ve indirekt ışık refleksi normal,sağ gözü dışa lateralize idi.Acil serviste ilk ölçülen kan basıncı 240/140 mmHg idi.Hastaya perlinganit (20 cc/h) infüzyon başlandı.Kan tahlilleri istenilen hastanın kraniyal bilgisayarlı tomografisi ve diffüzyon MRG'si çekildi.Patolojik bulgu saptanmadı.Hastanın ilk laboratuar incelemelerinde lökosit:7.200/ml, hemoglobin:10,2 gr/dl, plt:74.000, glukoz 125 mg/dl, üre:50 mg/dl,kreatin:6,46mg/dl, crp: 1,13 mg/dl,BNP:532,43 pg/ml ve LDH: 637 U/L saptandı.Takipte tansiyonu yükselen ve ajitasyonu gelişen hasta dahiliye ve nöroloji bölümüne konsülte edildi.Hastanın kliniği de göz önüne alındığında bulgular PRES lehine değerlendirildi. Yoğun bakım sevki için acil serviste beklerken tonik klonik nöbet geçiren hastaya 5mg ıv diazem verildi ancak solunumu yüzeyelleşen hasta entübe edildi ve hastanın uygun merkeze sevki yapıldı.

Sonuç: PRES'in erken teşhisi ve tedavisi oldukça önemlidir çünkü kalıcı beyin hasarına ve kronik epilepsi gibi nörolojik sekellere neden olabilir. PRES tedavisinde kan basıncı ve nöbetleri kontrol altına almaya ek olarak bilinen metabolik hastalığın tedavisi esastır.

Anahtar Kelimeler: Acil servis, bilinç bulanıklığı

[P-362]

Boyunda Yanma Ve Nefes Darlığı İle Başvuran Hastada Pulmoner Emboli + Aort Disksiyonu Birlikteliği

Mecit Çokluk, Kerem Yıldırım, Enes Kılınç, Elnare Cevad, Selim Yurtsever, Özlem Bilir
Recep Tayyip Erdoğan Üniversitesi Eğitim ve Araştırma Hastanesi, Acil Tıp Kliniği, Rize, Türkiye

Giriş: Aort diseksiyonu ve pulmoner emboli, hızlı tanı ve tedavi gerektiren, mortalite ve morbiditesi yüksek hastalıklardır. Bu bildiride amaç, De-bakey tip 2 aort diseksiyonu ve her iki ana pulmoner arterde emboli saptanan geriatrik olgunun tanı ve tedavisini sunmak ve tartışmaktır.

Vaka: 70 yaşında bayan hasta boyunda yanma, ateş, titreme ve nefes darlığı nedeniyle acil servise başvurdu. Başvuru vitalleri stabil olan hasta, takipte nefes darlığı şikayetinin artması ve saturasyonun düşmesi üzerine ileri tetkik amaçlı pulmoner anjıo görüntülemesi alındı. Yapılan pulmoner görüntülemede De-Bakey tip 2 aort diseksiyonu ve her iki ana pulmoner arterde emboli ile uyumlu dolum defekti tespit edildi. Hasta tedavi amaçlı operasyona alındı.

Sonuç: Aort diseksiyonu ve pulmoner emboli ciddi morbidite ve mortaliteye sahip hastalıklar olup tanı ve tedavilerinde saatler hatta dakikalarla yarışmaktayız. Bu iki hastalığın birlikteliği nadir görülmekle birlikte seyri tek başına görüldüklerine göre daha mortaldir. Bizim vakamızda da bu iki hasatlık birlikte görülmüş, hasta operasyona alınmış fakat mortalite ile sonuçlanmıştır.

Anahtar Kelimeler: Aort diseksiyonu, pulmoner emboli

Resim 1

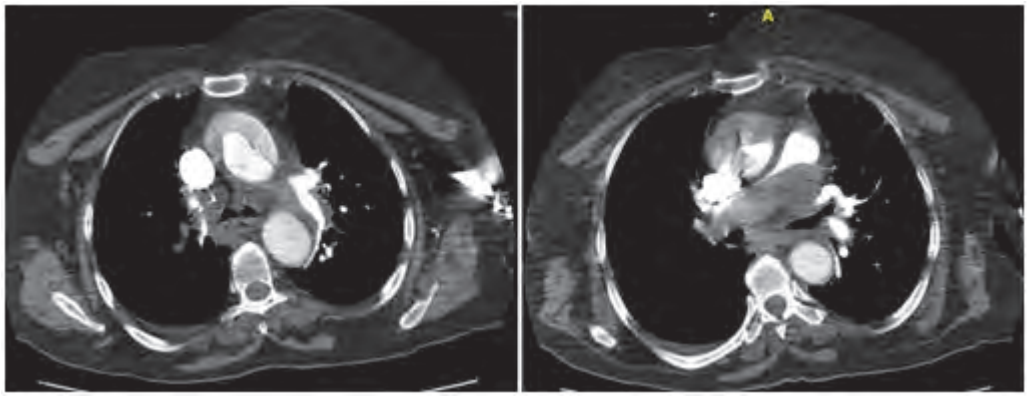

[P-363]

Acil Serviste Nadir Bir Olgu: Pres Sendromu

Vahide Aslıhan Durak, Burak Kurtoğlu, Burçin Aydın, Ahmet Tufan Kaya, Savaşım Duymaz, Özlem Köksal
Uludağ Üniversitesi Tıp Fakültesi, Acil Tıp Anabilim Dalı, Bursa

Amaç: PRES santral sinir sistemini etkileyen hem erişkin hem de çocuklarda gelişen nadir ve ciddi bir sendromdur. Baş ağrısı, görme bozukluğu, nöbet ve mental durum bozukluğu gibi bulguları olan, etiyolojik faktörün ortadan kaldırılması ile birkaç haftada klinik ve radyolojik olarak düzelebilen bir tablodur. Etiyolojide hipertansif ensefalopati, preeklampsi, akut ve kronik böbrek hastalıkları, sitotoksik ve immünosüpresif ilaçlar, kan transfüzyonu ve elektrolit dengesizliği yer alır. Bu olguda amacımız acil serviste nadir görülen bir olgu olan PRES Sendromuna dikkati çekmektir.

Olgu: Rektum kanseri ve akciğer metastazı olan 45 yaşında bayan hasta yeni başlayan dezoryantasyon ve görme kaybı şikayeti ile acile başvurdu. Geçirilmiş travma ve ilaç kullanım öyküsü bulunmayan hastanın; kan basıncı 160/90 mmHg, vücut sıcaklığı 36.5 derece ve nabzı: 90 /dk olarak ölçüldü. En son 5 gün önce kemoterapi alma öyküsü mevcuttu. Hastanın nörolojik muayenesinde bilinci açık, dezoryente, bilateral pupilleri dilate idi. Taraf bulgusu olmayan hastanın motor muayenesi normaldi ve patolojik refleksleri yoktu. Kranial tomografi çekilen hastada patolojik bulgu saptanmadı. Difüzyon MR raporunda ise bilateral oksipital pollerde flair de hiperintens görünüm mevcut olduğu ancak belirgin kontrast tutulumu yada difüzyon kısıtlaması saptanmadığı ifade edildi.Geçirilmiş travma varlığında ensefalomalazik alanı temsil edebileceği ancak travma yokluğunda ayrıcı tanıda posterioru simetrik tutan inflamatuar-degeneratif hastalıklar (PRES Sendromu) düşünülmelidir şeklinde raporlandı. Mevcut bulgularla hasta nörolojiye konsülte edildi ve semptomatik tedavisine karar verildi. Hastaya atihpertansif tedavi ve steroid tedavisi başlandı. Klinik takibi uygun olmayan hasta yoğun bakıma interne edildi.

Sonuç: Klinik bulgular, altta yatan etkenler ve MRG bulguları birlikte değerlendirilip PRES tanısı konulan hastalarda bu tanının erken teşhisi ve tedavisi oldukça önemlidir. Aksi takdirde kalıcı beyin hasarına ve kronik epilepsi gibi nörolojik sekellere neden olabilir.

Anahtar Kelimeler: Acil servis, hipertansiyon, pres sendromu

[P-364]

Acil Serviste Nadir Bir Olgu: Spontan Pnömomediastinum

Vahide Aslıhan Durak, Ahmet Çifçi, Yıldız Ongun, Ahmet Münir Yılmaz, Orhan Çavdar, Büşra Şentürk, Özlem Köksal
Uludağ Üniversitesi Tıp Fakültesi, Acil Tıp Anabilim Dalı, Bursa

Amaç: Pnömomediastinum solunum sistemi veya sindirim sistemi organlarının perforasyonu sonucunda havanın mediastende lokalize olmasıdır. Mediastendeki hava, baş ve boyun infeksiyonlarından kaynaklanır. Retrofaringeal abse, dil enfeksiyonları, servikal adenit, tükrük bezi infeksiyonları, tonsillit ve yüz kemiklerinin osteomyeliti bu tabloyu oluşturur. Spontan pnömomediastinum nadir görülen klinik bir durumdur. Bu olguyu hazırlamaktaki amacımız nefes darlığı ve yutkunma güçlüğü ile başvuran bir hastada akla gelmesi gereken bir klinik tanı olduğunu vurgulamaktır.

Olgu: 26 yaşında erkek hasta acil servise yutkunmakla ağrı ve nefes alırken zorlanma şikayeti ile başvurdu. Hastanın genel durum iyi oryante koopere idi. GKS:15 olarak saptandı. Kan basıncı:120/70 mmHg, vücut sıcaklığı: 36,6 derece ve nabzı 85 atım/dk olarak ölçüldü. Fizik muayenede servikal bölgede ve toraks ön yüzde cilt altı amfizemi mevcut olan hastanın diğer sistem muayene bulguları normal olarak izlendi.Hastanın akciğer grafisinde ciltaltı hava saptandı.Kontrast verilerek çekilen boyun ve toraks tomografisinde boyun fasya planları arasında ve mediastinumda gaz imajları olduğu görüldü. (Resim 1). Hastanın göğüs cerrahisine takip amaçlı yatışı yapıldı.2 gün klinikte takip edilen hasta şikayetinin gerilemesi üzerine analjezik reçete edilerek taburcu edildi.

Sonuç: Spontan pnömomediastinum özellikle genç erkeklerde görülen, tanının ardından semptomların genellikle kendiliğinden gerilediği nadir bir klinik durumdur. Klinikte ani başlayan göğüs ağrısı, nefes darlığı, siyanoz, boyun venlerinde dolgunluk, disfaji, boğazda takılma hissi, disfoni, ateş ve hipotansiyon görülebilir. Hava deri altına geçerek boyuna ve yüze doğru ilerleyerek cilt altı amfizemine neden olabilir. Tanıda PA akciğer grafisi, toraks BT, bronkoskopi, özofagus perforasyonu şüphesinde özofagus pasaj grafisi, cilt altı amfizemi şüphesinde servikal direkt AP grafiden faydalanılabilir. Tedavi sebebe yönelik olup hızla tanı konularak gerekiyorsa cerrahi girişim uygulanarak yapılmalıdır. Bu hastaların izlem süreleri en az 24-36 saat olmalıdır. Genellikle 48 saat içinde kendiliğinden gerileme gösterir.

Anahtar Kelimeler: Acil servis, pnömomediastinum

Resim 1

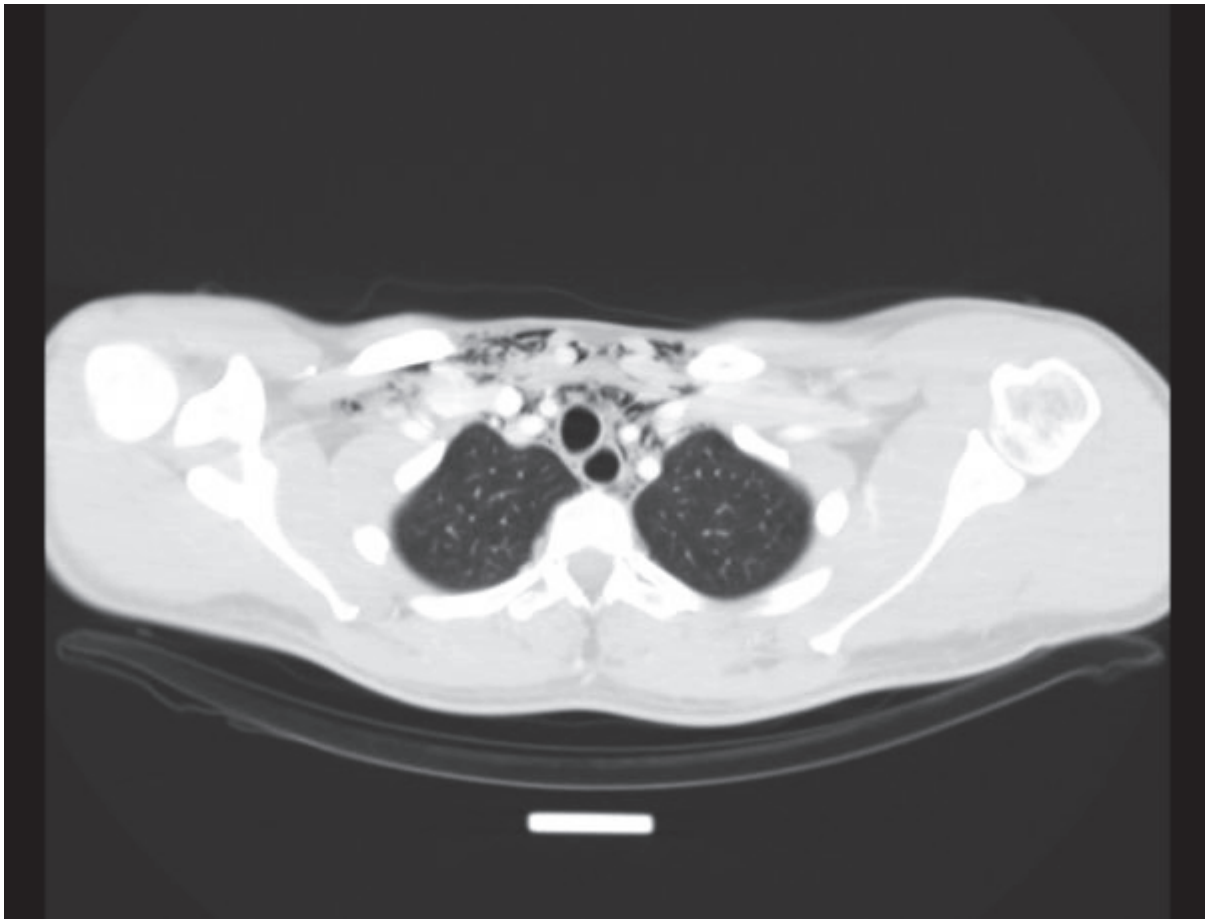

[P-365]

Yüksek Yerleşimli Retroçekal Apandisit

Taner Güven[1], Handan Çiftçi[2]
[1]Malatya Eğitim Araştırma Hastanesi, Acil Tıp, Malatya
[2]Kafkas Üniversitesi Tıp Fakültesi, Acil Tıp Anabilim Dalı, Kars

Apendiks vermiformis, çekumla devamlılık gösteren kör sonlanan tübüler bir yapıdır, bunun inflamasyonuna apandisit denilmektedir. Akut apandisit karın ağrısı etyolojisinde sıklıkla karşılaşılan ve en sık acil abdominal cerrahi gerektiren patolojilerden birisidir. Apandisit tanısı klinik bulgular ve bazı spesifik olmayan laboratuvar testlerine dayanılarak konulmaktadır. Hastaların yaklaşık %30'unda atipik klinik ve laboratuvar bulguları izlenmekte olup buda tanının belirlenmesinde güçlük ve gecikmeye neden olabilir.
Apendiks ileoçekal valvin 2 cm altında başlar, çekumun arka yüzünün iç yan tarafında bulunur. Çapı 2-8 mm kadar, uzunluğu ise 5-15 cm dir.
Apendiks lokalizasyonuna göre normal popülasyonun %65'inde intraperitoneal olarak çekum arkasındadır. %30'unda pelvis giriminde veya içinde, %0.5' inde ise ekstraperitoneal olarak çekum veya çıkan kolon arkasındadır.
Yirmi altı yaşında erkek hasta sabahtan başlayan karın ağrısı, halsizlik ve iştahsızlık şikayetlerinin olması üzerine acil servise başvurdu. Hastanın ateş 36.8 oC, TA: 130/70 mmHg, Nb: 86/ dk olarak ölçüldü. Karın muayenesinde barsak sesleri azalmış, sağ üst kadranda daha fazla olmak üzere yaygın hassasiyet, rebaund pozitifliği tespit edildi. Laboratuvar tetkiklerinde lökosit 17,44 10^3/ uL, C-reaktif protein 1,33 mg/ dl idi. Karın ultrasonografisinde batın içi solid organlarda acil patoloji düşündürecek sonografik bulgu izlenmedi. Kliniği rahat olmayan hastaya kontrastlı batın bilgisayarlı tomografisi (BT) çekildi. Kontrastlı batın BT' de karaciğer sağ lop posteriorunda ve sağ böbrek inferior kesiminde en geniş yerinde 11 mm çapa ulaşan, içerisinde apendikolitle uyumlu hiperekojen görünümlerde bulunan duvarı kalın kontrast tutulumu gösteren çekuma posteriordan giriş yapan tübülo bağırsak ansı izlenmiş olup bu düzeyde çevre yağlı doku kirli- inflame görünümdedir. Bulgular yüksek yerleşimli retroçekal apandisit lehine değerlendirlmiştir (şekil).
Bizim vakamızda mide ağrısıyla başvuran ve en fazla sağ üst kadranda olmak üzere tüm batında hassasiyeti olan ve rebaunt (+) hastada yüksek yerleşimli retroçekal apandisit görüldüğü hastanın kliniği göz önünde bulundurularak kontratslı batın BT ile tanıya ulaşılmış olup tanıda apendiksin nadir görüldüğü lokalizasyonların gözden geçirilmesini vurgulamak istedik.

Anahtar Kelimeler: Apandisit, kontrastlı batın Tomografisi

---

retroçekal apandisit görüntü

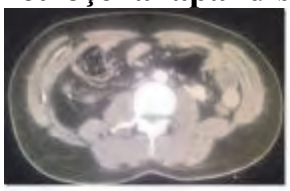

[P-368]

Sağ Bacak Ağrısı Ile Gelen Hasta, Zor Bir Tanı; Aort Diseksiyonu

Omay Sorgun, Emre Özkaya, Umut Payza
Izmir Katip Çelebi Üniversitesi, Atatürk Eğitim Araştırma Hastanesi, Acil Tıp Kliniği, İzmir

Giriş: Aort diseksiyonu yüksek mortalitesi nedeniyle acil servislerde hızla tanı konulup gerekli cerrahi planlamının doğru yapılması gereklidir. Ne var ki aort diseksiyonu her zaman hekimin karşısına tipik tabloyla gelmez. Atipik prezentasyonu nedeniyle tanı koymak oldukça zordur. Bazen farklı klinik bulguları taklit edebilir.
Biz olgumuzda acil servise sağ alt ekstremite ağrısıyla gelen hastada tesbit ettiğimiz aort diseksiyonu paylaşmak ve atipik klinik bulgularına dikkat çekmek istedik.

Olgu Sunumu: 72 yaşındaki kadın hasta acil servise 2 gündür devam eden sağ alt ekstremite ağrısıyla başvurdu. Bilinen hipertansiyon dışında hastalığı yoktu. Fizik muayenesinde; TA: 160/90 nabız: 92 EKG: normal sinüs ritminde saptandı. Yapılan fizik muayenede batında nonspesifik yaygın hassasiyet dışında bulgu saptanmadı. Bilateral alt ekstremite nabızları kontrol edildiğinde sağda femoral nabız palpe edilemedi. Sağ alt ekstremite soğuk, soluk ve siyanozeydi. Hastanın karın ağrısı nedeniyle yapılan rektal tuşesinde hematokezya görüldü. Hastaya torakoabdominal anjio tomografi (BT) çekildi. BT'sinde arcus aortada mediastene rüptüre olmuş, sağ süperior ve inferior mezenterik arter, sağ ana iliak arter çıkışlarını engelleyen yalancı lümen izlenen Debakey tip 1 (Stanford tip A) aort diseksiyonu tanısı konuldu. Hasta kalp ve damar cerrahisi tarafından acil operasyona alındı. Hasta post-operatif 2. günde kaybedildi.

Sonuç: Aort diseksiyonunda, intima ve media tabakaları arasında kan akımına neden olan longitüdinal yırtılmalar görülmektedir. Masif kan kaybı, vital organ iskemik hasarı ve ölüm görülebilir. Bu sebeple aort diseksiyonunda erken teşhis ve tedavi büyük önem taşımaktadır. Nadiren de olsa atipik şikâyetler ayırıcı tanı yapılabilmesini oldukça zorlaştırır. Akut arter tıkanıklığını taklit eden, tipik aort diseksiyon bulguları olmayan hastaya dikkatli bir fizik muayene ve şüphe ile tanı konulmuştur.
Acil servise ekstremitelerde iskemi, renal kolik benzeri ağrılar, serebrovasküler iskemi bulguları gibi klinik bulgularda aort diseksiyonu tanısı hekimin akılda tutması gereken öncelikli tanılardandır. Tanı konulmasında geç kalındığında mortalitenin artacağı akıldan çıkarılmamalıdır.

Anahtar Kelimeler: Akut arter tıkanıklığı, aort diseksiyonu

[P-371]

Bilateral Subdural Hematom: Olgu Sunumu

Elif Burma, Abdulkadir Gündüz, Süleyman Türedi, Yunus Karaca, Özgür Tatlı, Ogün Küpçük, Cansu Kızıltaş, Turabi Aydoğan
Karadeniz Teknik Üniversitesi, Farabi Hastanesi, Acil Tıp Anabilim Dalı, Trabzon

Giriş: Akut subdural hematom (ASDH) acil nörolojik bir olay olup, yüksek mortalite ve morbiditeye sahiptir. Hematom genellikle serebral hemisferin medial yüzü, falks serebri, superior sagital sinüs ve parieto-oksipital korteks arasındaki köprü venlerinde oluşur. Hematom genellikle serebral hemisferin medial yüzü, falks serebri, superior sagital sinüs ve parieto-oksipital korteks arasındaki köprü venlerinde oluşur. Bu olgu sunumunda her iki bacakta kuvvet kaybı ile başvuran hastada bilateral subdural hematom tespit edilen hasta sunulmuştur.

Olgu: 75 yaşında mobil, bilinen mesane ca nedeniyle 1,5 ay önce opere edilen hipertansiyon tanılı erkek hasta, 10 gündür yavaş yavaş ilerleyen ayağa kalkmada güçlük, her iki bacakta giderek artan kuvvetsizlik, küçük adımlarla destekli yürüme şikayetiyle tarafımıza başvurdu. Ağrı tariflemiyor, şikayetlerinin başlangıcından önce üsye öyküsü mevcutmuş. Hasta başvurusunda oryante, koopere gks:15, konuşma akıcı, anizokorik (sol>sağ), fasiyal asimetrisi yok, sol ve sağ üst ekstremitede 4/5 kuvvet, alt ekstremitelerde 2/5 paraparezi mevcut idi. Hastaya alınan beyin görüntülemesinde hastanın bilateral serebral hemisfer çevresinde 2,5 cm kalınlığında subakut subdural hematom minimal transtentoryal herniasyon izlendi. Hasta beyin cerrahi ile konsulte edildi ve hastaya acil operasyon planlandı.

Sonuç: Subdural hematom genellikle dura sinüsleri ile beynin yüzeyel venleri arasında bağlantı sağlayan köprü venlerinin yırtılması sonucu meydana gelir. Yaşlılarda, alkoliklerde, beyin atrofisi olanlarda, intrakranial anevrizması olanlarda, antikoagülan ilaç kullananlarda ve travma geçirenlerde subdural hematom daha sık görülmektedir. Bilateral kuvvet kaybıyla başvuran, baş ağrısı, travma öyküsü, antikoagulan kullanımı olan yaşlı hastalarda ayırıcı tanı olarak spontan subdural hematom göz önünde bulundurulmalıdır. Yaşlı hastaların daha fazla hematom hacmiyle ve daha geç bulgu verdiklerinden, düşük dansiteli olarak subakut dönemde tespit edilebileceği düşünülmeli; tanı ve takip süreçlerinde travma anamnezinden bahsetmeyen nörolojik şikayetlerle başvurmuş hastalarda, subakut süreçte SDH olabileceği unutulmamalıdır.

Anahtar Kelimeler: Akut subdural hematom, antikoagulan, paraparezi

[P-372]

Eskişehir Osmangazi Üniversitesi Hastanesi Acil Servisine 1 Yıllık Süre İçinde Travma Dışı Göğüs Ağrısı İle Başvuran Yetişkin Hastaların Değerlendirilmesi; İleriye Dönük Gözlemsel Çalışma

Ezgi Akçacı Baran, Nurdan Acar, Engin Özakın
Eskişehir Osmangazi Üniversitesi, Acil Tip Anabilim Dalı, Eskişehir

Giriş-Amaç: Acil servise (AS) en sık başvuru şikayetlerinden biri olan gögüs ağrısı (GA), mortalitesi yüksek hastalıkların işaretçisi olabilir. Bu nedenle GA'nın nedenini bulmak yaşamsal önem taşımaktadır. Çalışmamızda bir üniversite hastanesi erişkin acil servisine travma dışı göğüs ağrısı ile başvuran hastaların sosyodemografik ve klinik özelliklerinin değerlendirilmesi, hasta tanılarının ve TIMI-GRACE risk skorlamalarına göre risklerinin belirlenmesi amaçlandı.
Gereç-Yöntem: Bu çalışma 01.03.2017-28.02.2018 tarihleri arasında 3. Seviye acil servise başvuranlarda yürütülen ileriye dönük, gözlemsel bir çalışmadır. Veriler anket formu ile toplandı. Verilerin tek değişkenli analizinde Ki kare ve Mann Whitney U testleri kullanıldı. Tek değişkenli analizlerde $p<0.05$ düzeyinde ilişki saptanan değişkenlerle lojistik regresyon modeli (Enter metodu) oluşturuldu.

Bulgular: Hastaların yaşları 18-97 arasında (ort:51.9±18.8) idi. GA'nın tipi değerlendirildiğinde, en sık sıkıştırıcı-yanıcı (n=1272, %33.1), bıçak saplanır-batıcı (n=1029; %26.8) ve nefes almakla artan (n=578, %15.1) tipte idi. Hastalardan 60 yaş ve üzerinde yer alanlarda, erkeklerde, özgeçmişinde özelliği olanlarda AKS görülme sıklığı daha fazla idi (E:K=1.9; $p<0.05$). Yapılan ileri analizler sonucunda, AKS görülme riski erkeklerde 1.3 kat, tipik göğüs ağrısı tarifleyenlerde 3.8 kat, daha önce benzer yakınması olanlarda 4.7 kat daha fazla idi.
TIMI ve GRACE risk skorlamasına göre AKS açısından yüksek riskli grupta yer alanlarda AKS görülme sıklığı daha fazlaydı ($p<0.05$).
KAG yapılan hastaların işleme alınma ortancası 68.5 dakikaydı. KAG'ye alınma süresi mesai saatleri içinde başvuranlarda daha düşüktü (ort:49.0; z=3.058, p=0.002). Çalışma grubunu oluşturanların % 16.3'ünde (n=459) AS'e başvurduktan sonraki 1 ay içinde benzer GA olduğu, ağrısı olanların %44.9'u (n=206) herhangi bir sağlık kuruluşuna başvurduğu saptandı.

Tartışma: AS'e travma dışı GA ile başvuru yapan hastaların en sık aldığı ilk 3 tanı sırasıyla AKS (n=1175; %41.8), özgül olmayan göğüs ağrısı (n=970; %34.5), ve miyalji (n=324; %11.5), idi. Bu nedenle acil servise travma dışı GA ile başvuran hastalarda öncelikle AKS dışlanmalıdır. TIMI skorlamasında 0, GRACE skorlamasında <=51 değer alan hastalar taburcu edilebilir (sensitivite >%95).

Anahtar Kelimeler: Göğüs ağrısı, GRACE, TIMI

[P-373]

Acil Servise Baş Dönmesi Ile Başvuran Hastaların Prospektif Incelenmesi

Ayşegül Aktaş, Vahide Aslıhan Durak, Şule Akköse Aydın
Uludağ Üniversitesi Tıp Fakültesi, Acil Tıp Anabilim Dalı, Bursa

Amaç: Baş dönmesi hem en sık görülen şikayetlerden hem de acil servis ve polikliniklere en sık başvuru nedenlerinden biridir ve etyolojisine yönelik yapılan çalışmalar önem taşımaktadır. Çalışmamızda baş dönmesi ile başvuran hastalardaki santral nedenlerinin tespit edilmesi amaçlanmıştır.

Yöntem: Bu çalışmada, Uludağ Üniversitesi Tıp Fakültesi Hastanesi Acil Servis'ine baş dönmesi ile başvuran hastalar, 24.10.2017 – 01.05.2018 tarihleri arasında prospektif olarak incelenmiştir. Bulgular: Çalışmamızda nörolojik sistemi değerlendirmek için kullanılan muayene, testler ve tetkikler açısından hastalar incelendiğinde; Romberg testi pozitif olan hastaların %7,7'de, dismetrisi olan hastaların %15,8'de ve disdiadokinezisi olan hastaların %16,7'de beyin magnetik rezonans görüntülemede akut-subakut enfarkt saptanmıştır. Muayenede horizontal nistagmusu olan 5 hastanın hiçbirinde akut- subakut enfarkt saptanmazken (%0), nistagmusu olmayan 45 hastanın 3'ünde (%6,7) akut-subakut enfarkt saptanmıştır.

Sonuç: Vertigo hastalarını değerlendirirken, santral vertigo nedenlerini atlamamak için nörolojik semptomların sorgulanması ve eksiksiz bir nörolojik muayene yapılması gereklidir.

Anahtar Kelimeler: Acil servis, baş dönmesi, santral vertigo

[P-374]

Psödotrombositopeni: Olgu Sunumu

Müge Arslan, Halil Doğan
University of Health Sciences, Bakirkoy Dr. Sadi Konuk Training and Research Hospital, Department of Emergency Medicine, Istanbul, Turkey

Giriş: Psödotrombositopeni 1000 kişiden 1 inde sürekli olarak gözlenen ve bir hastalığın varlığı ya da yokluğuyla ilişkili olmayan bir durumdur. Psödotrombositopenin en sık nedeni EDTA antikoagülan tarafından maruz bırakılan,GP2b/3a üzerindeki bir epitopa karşı doğal olarak oluşan bir otoantikordur EDTA ilişkili psödotrombositopeniye katkıda bulunan faktörler bilinmemektedir. Psödotrombositopeni sık görülmemesine rağmen rastlandığında hasta ve hekim tarafından gereksiz tetkik ve tedavilere sebep olması,hastanın malignite riski ya da kronik hastalığı olduğu gibi önyargılara kapılması sebebiyle dikkat çekici bir durum olması ve acil servislerde atlanabilecek bir tanı olması sebebiyle literatür eşliğinde tartışmayı amaçladık.

Olgu: 65 yaşında kadın hasta tarafımıza dış merkeze halsizlik şikayetiyle başvurusunda trombositopeni saptanmasıüzerine tarafımıza yönlendirilmiş.Hasta tarafımıza başvurduğunda genel durum iyi,oryante,koopere,solunum sesleri doğaldı.S1+,S2+ ek ses,üfürümyoktu.Batınrahat,defans ve reboundyoktu.Peteşi,purpura,ekimoz ya da kanama lehine bulgu yoktu.
Hastanın dış merkezdeki tetkiklerinde trombosit sayısı 5000/mm^3 şeklinde görülmüş hemoglobin hemotokrit değerleri normal saptanmıştı.Hastanın kliniğimizde yapılan tetkiklerinde biyokimyası normal,inr si 3.36,trombosit sayısı 6000/mm^3 saptandı.Bunun üzerine dahiliye kliniğine danışılan hastanınsitratlı tüpte hemogramı çalışıldı ve periferik yayması yapıldı.Sitratlı tüpte çalışılan kanında trombosit sayısı 152000/mm^3 ve periferik yaymasında trombositlerin sayısının normal olduğu saptandı(Şekil1/2).Hastadurumu anlatılarak taburcu edildi.

Sonuç: Psödotrombositopeni tedavi gerektirmeyen bir fenomendir ancak hastanın ve hekimin bu durumu bilmesi buna uygun davranması hastaya yapılacak girişimlerin ertelenmesini engellemekte, hastanın gereksiz steroid kullanımını veya trombositreplasmanı ihtiyacını ortadan kaldırmaktadır. Acil servislerin hasta ve iş yükü yoğunluğu ortada olup bu tip vakit,maliyet ve tedavi yüklerinin ortadan kaldırılması önem kazanmaktadır.

Anahtar Kelimeler: Psödotrombositopeni, trombositopeni, EDTA

Şekil 1-2

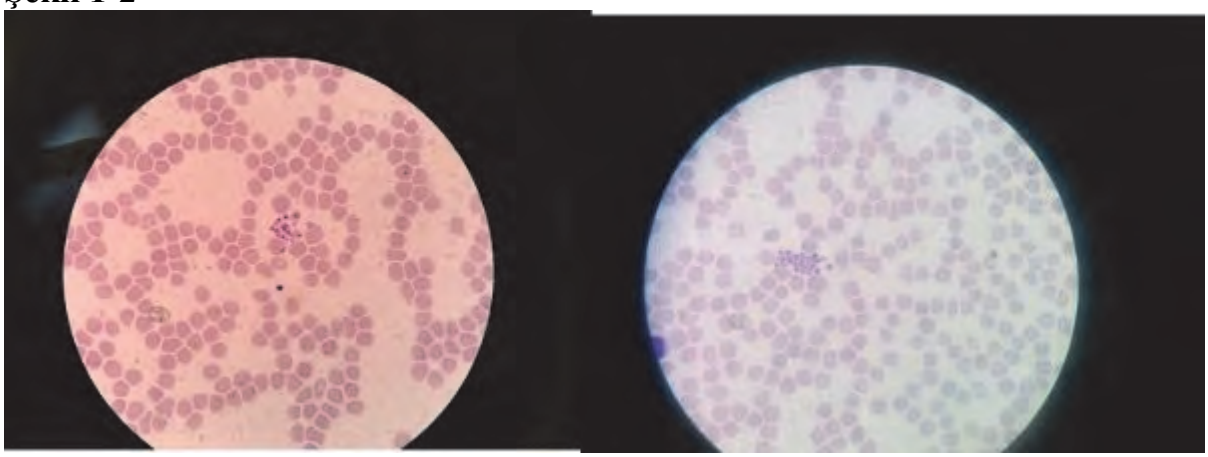

Periferik yaymasında trombosit sayısı

[P-376]

Farklı bir suicid girişimi: Antiprotozoon entoxikasyonu

Öner Avınca[1], Ramazan Yiğit[2], Mehmet Üstündağ[2], Murat Orak[2]

[1]SBÜ Gazi Yaşargil Eğitim Araştırma Hastanesi, Acil Tıp Kliniği, Diyarbakır
[2]Dicle Üniversitesi Tıp Fakültesi, Acil Tıp Anabilim Dalı, Diyarbakır

Giriş: Bir kimsenin, ruhsal ve toplumsal nedenlerle, yaşamına kendi eliyle son vermesi, kendini öldürmesi intihar olarak tanımlanmaktadır. Dünya üzerinde her yıl 1 milyon kişinin intihar yoluyla hayatını kaybettiği hesap edilmektedir. Acil servisler suisid girişimlerinin büyük çoğunluğuna ilk müdahaleyi yapan alanlardır. Antiprotozoanlar insan sağlığı için kullanılmaz ve bundan dolayı çok sık evlerde bulunan ilaçlardan değildirler. Daha çok hayvancılıkla uğraşan kişilerde bulunan antiprotozoan ilaçlar hayvanlarda babesiosis ve anaplasmosis tedavilerinde kullanılmaktadır. Evde bulunan ilaçlar, yüksekten atlama, kesici delici alet yaralanmaları, ateşli silah yaralanmaları çok sık gördüğümüz suicid girişimleridir. Acil servislere antiprotozoon entoxikasyonu çok fazla başvurmamaktadır. Müsküler enjeksiyon yoluyla suisid girişimi nadir olması nedeni ile bu vakayı yazmaya değer bulduk.

Olgu: Yirmi dokuz yaşında bayan hasta yaklaşık on gündür yürüyememe, kendi işlerini yapamama, ayakta duramama şikayetleri ile acil servise başvurdu. Hasta yaklaşık on yıl önce istemediği halde evlendirilmiş. Kocasının ailesiyle yaşayan hastanın çocuğu yok. Hasta kırsal bölge de hayvancılıkla uğraşmakta. Yaklaşık 10 gün önce koyunlara yapılan bir iğneyi bacağına enjekte etmiş. Enjekte ettiği ilaç: antiprotozoal içerikli olan, intramüsküler kullanımı olan imocel isimli bir ilaç (Şekil 1). Hasta o günden beri bacaklarını ve kollarını haraket ettirememiş. On gündür alt bezi bağlanın hastanın tüm ihtiyaçlarını yakınları karşılamaktaymış. Hastanın acil serviste yapılan muayenesinde bilinç açık koopere oryante, TDR lakayt, ağrılı uyaranlara minimal çekme mevcut. Hastanın tam kan, biyokimya, sedim, CRP, kardiyak markırlarına bakıldı kraniyal bt çekildi organik bir patolojiye rastlanmadı. Hastaya folat serbest T3-T4, TSH, ferritin bakıldı patolojiye rastlanmadı. Hastanın BOS kültürü alındı üreme görülmedi. BOS 'ta glukoz (71), klor (124), protein (308.1) bakıldı ve her üç parametrede yüksek bulundu. Hastaya EMG yapıldı ve motor demiyelinizan polinöropati ile uyumlu iletilere rastlandı. Hastaya polinöropati tanısı konularak nöroloji kliniğine transfer edildi.

Sonuç: Polinöropati nedeni ile acil servise başvuran hastalarda suisid amaçlı intramüsküler yapılan antiprotozoan ajanları düşünmemiz gereklidir.

Anahtar Kelimeler: Acil servis, entoxikasyon, antiprotozoon

Antiprotozoon ilaç

intra müsküler yapılan ilaç

[P-377]

Olmaz Demeyin Farklı Bir Allerjik Reaksiyon: Olgu Sunumu

Öner Avınca, Yenal Karakoç, Abdullah Şen, Mahmut Yaman, Ömer Damar, Ömer Kaçmaz, Mahmut Taş
S.B.Ü Gazi Yaşargil Eğitim Araştırma Hastanesi, Acil Tıp Kliniği, Diyarbakır

Giriş: Alerji vücudumuzu koruyan bağışıklık sisteminin normalde zararlı olmayan maddelere karşı verdiği aşırı duyarlılık yanıtıdır. Alerjiye yol açan maddelere alerjen denilir. Alerjenler vücuda cilt, solunum veya ağız yoluyla alınabilirler. Vücudun alerjik yanıt verebilmesi için bu maddeyle önceden karşılaşmış ve duyarlı hale gelmiş olması gerekir. Vücut aynı alerjenle tekrar karşılaştığında bağışıklık sistemi alerjeni tanır ve çok hızlı yanıt verir. Alerjik reaksiyon sonucu kaşıntı, astım, alerjik rinit (saman nezlesi), hapşırık, geniz akıntısı, gözlerde kızarma, burun tıkanıklığı, burun akıntısı şeklinde semptomlar ortaya çıkabilir. Genellikle alerjenden uzaklaşma semptomların sonlanmasını sağlar. Bu olguda alerjik reaksiyonun hiç beklenmedik yiyeceklerden oluşabileceğine dikkat çekmek için yazmaya karar verdik.

Olgu: Altmış beş yaşında erkek hasta nefes almakta güçlük, yüzde kızarıklık, gözlerde kızarıklık şikayetleri ile acil servisimize başvurdu. Alınan anemnezinde hastanın yaklaşık yarım saat önce çiğköfte yediyi bu yemekten sonra semptomlarının başladığı öğrenildi. Hastanın yapılan muayenesinde: uvulada şişlik, gözlerde kızarıklık görüldü. Hastanın vital bulguları stabil olarak görüldü. Hastanın laboratuar tetkiklerinde anlamlı bulguya rastlanmadı. Hasta çiğköfte alerjisi olarak kabul edilip tedavi başlandı. Hasta tedavi sonrası tekrar değerlendirildi uvula ödemi gerilemiş ve hastanın kızarıklıkları sona ermişti. Hasta şifa ile taburcu edildi.

Sonuç: Yukarıda da belirtildiği gibi alerjinin neye karşı gelişeceği tahmin edilemez. Günlük yaşantımızda kullandığımız eşyalardan, yediğimiz yiyeceklere kadar her şeyden kaynaklı alerjik reaksiyon gelişme ihtimali vardır. Bu olgu da bölgemizde çok fazla tüketilen bir yiyecek olan çiğköfteye karşı gelişen alerjinin görülmesi sonucu yazılmaya değer görülmüştür.

Anahtar Kelimeler: Allerjik reaksiyon, çiğ köfte, acil servis

Uvulada şişlik

çiğköfte allerjisi ile gelen hastada uvula şişliği

[P-378]

İnsülin Kullanım Hatalarına Bağlı Diyabetik Ketoasidoz: Olgu Sunumu

Öner Avınca, Abdullah Şen, Mahmut Yaman, Ömer Damar, Ömer Kaçmaz, Yenal Karakoç, Mahmut Taş
S.B.Ü Gazi Yaşargil Eğitim Araştırma Hastanesi, Acil Tıp Kliniği, Diyarbakır

Giriş: Tip-1 diyabet insülin bağımlı diyabet tipi olup, halı hazırda en geçerli tedavi yöntemi eksojen insülindir. Eksojen insülin kullanmanın bir yöntemi de insülin pompalarıdır. İnsülin pompası ile vücut arasında ki bağlantı palet şeklinde yapışkan bir aparatla sağlanmaktadır. Yapışkan kısmın ortasında metalik iğne, metalik iğnenin etrafını saran bir silikon iğne vardır. Zımbalama işleminden sonra metalik iğne çıkarılır ve böylece metalik iğnenin etrafındaki silikon iğne vücuda girmiş olur. Hasta pompa ayarlarını yaparak günlük insülin ihtiyacını bu silikon iğne vasıtasıyla sağlamaktadır. Bu iğne ve pompa sistemindeki bir bozukluk hastalarda ciddi etkilere neden olup hayati risk içermektedir. Yirmi altı yaşında bayan hasta tip-1 diyabet tanısı mevcut. Halsizlik, baş dönmesi, vücut kırgınlığı ile acil servisimize başvurdu. Hastanın düzenli bir şekilde insülin pompası ile tedavi aldığı, son zamanlarda stresli günler geçirdiği öğrenildi. Hasta son kaç gündür yeniden çok sık idrara çıktığını belirtti. Yapılan araştırma sonucu hastanın insülin pompası kullanım hatasına bağlı olarak ketoasidoza girdiği görüldü. Biz bu olguda insülin pompasının yanlış kullanımına dikkat çekmeyi amaçladık.

Olgu: Yirmi altı yaşında bayan hasta tip-1 diyabet tanısı mevcut. Halsizlik, baş dönmesi, vücut kırgınlığı ile acil servisimize başvurdu. Hasta son kaç gündür yeniden çok sık idrara çıktığını belirtti. Hastanın tam kan, biyokimya değerlerinde sadece glukoz yüksekliğ görüldü. Hastanın kan gazı ve idrar tetkiyinde
Kan gazı
pH:7,274, glukoz: 389 cHCO3: 19,6
TİT
Keton:50 ++ pozitif, glukoz: 1000
Hasta insülini düzenli şekilde kullandığını belirtti ve vücudundaki insülin pomapasını gösterdi. Hastanın insülin pompası kontrolünde bozukluk saptanmadı (hastaya diyabetik ketoasidoz tanısı ile resüsitasyon odasında tedavi başlandı). Hasatnın insülin pompa paleti kontrol edildi ve düzenli bir şekilde yapışık olduğu görüldü. Palet yerinden çıkarıldı ve paletteki silikon iğnenin eğrildiği görüldü. Hastaya gerekli tedavi yapıldı.

Sonuç: Hastanın eğitim düzeyi ne olursa olsun, kullanılan cihazların eğitimi ve öğretimi yapılmalı ve kontrol altında olmalı. Bu olgumuzu hatalı, bozuk, yanlış cihaz kullanımının hayati riske neden olabileceğine dikkat çekmek için yazdık.

Anahtar Kelimeler: diyabetik ketoasidoz, acil servis, insülin kullanımı

İnsülin pompa paleti

palet iğnesinin eğrilmesi tedaviyi zora sokabilir.

[P-379]

Travma Sonrası Bigemine Vuru: Olgu Sunumu

Öner Avınca, Mahmut Yaman, Ömer Damar, Ömer Kaçmaz, Yenal Karakoç, Abdullah Şen, Mahmut Taş
S.B.Ü Gazi Yaşargil Eğitim Araştırma Hastanesi, Acil Tıp Kliniği, Diyarbakır

Giriş: Prematüre ventriküler kompleksler çeşitli patolojik yada nonpatolojik durumlarda ortaya çıkarlar. Ventriküller içerisindeki bir odaktan ektopik ateşleme His-Purkinje sistemini bypass ederek direkt olarak ventrikülleri depolarize eder. Bu durum kardiyak aktivitenin normal sırasını bozarak iki ventrikülün birbiri ile asenkronize aktivasyonuna yol açar. Bunun sonucu olan ventriküller arası iletim gecikmesi süresi uzamış ve anormal morfolojide QRS kompleksleri meydana getirir. Prematüre ventriküler kompleksler genellikle araştırma veya tedavi gerektirmeyen normal bir elektrofizyolojik fenomendir. Sık pramatüre ventriküler kompleksler çarpıntıya ve kalptte "bir vurunun atlandığı" hissine neden olabilir. Altta yatan predispozan faktörleri olan hastalarda, pramatüre ventriküler kompleksler re-entran taşidisritmi oluşumunu tetikleyebilir. Sık veya semptomatik PVCler şunlara bağlı olabilir:

Anksiyete Sempatomimetikler
Beta agonistler Aşırı kafein
Hipokalemi Hipomagnezemi
Digoksin toksisitesi Miyokardiyal iskemi

Bu vakamızda araç içi trafik kazası sonrası gelen hastanın bigemine vurusu olması üzerine yazılmaya değer görülmüştür.

Olgu: Yirmi üç yaşında erkek hasta araç içi trafik kazası sonrası getirildi. Hastanın skalpte kesileri, toraks ve kraniyalde hassasiyetleri mevcuttu. Hastaya gerekli olan görüntülemeler istendikten sonra, kardiyak kontüzyon açısından elektrokardiyografi çekildi. Hastanın elektrokardiyografisinde bigemine vurulara rastlandı. Hasta monitörize bir şekilde takip edildi hastanın bigemine vuruları yaklaşık kırkbeş dakika sonra spontan düzeldi. Hastanın mevcut görüntülemelerinde sağ temporoparietalde minimal deplase fraktür hattı ve hattın altında minimal pnömosefali görüldü. Hasta takip amaçlı yatırıldı. Hastanın taburculuğu sağlanıncaya kadar kardiyak bir probleme rastlanmadı.

Sonuç: Travma hastaları ile en çok karşılaşılan yerler olan acil servislerde, travma hastalarına çok yönlü yaklaşım göstermeli ve kardiyak etkiler göz ardı edilmemelidir. prematüre ventriküler komplekslerin her zaman tedavi gerektirmeyeceği ve spontan düzelebileceği unutulmamalıdır.

Anahtar Kelimeler: Acil servis, travma, bigemine vuru

Bigemine vuru

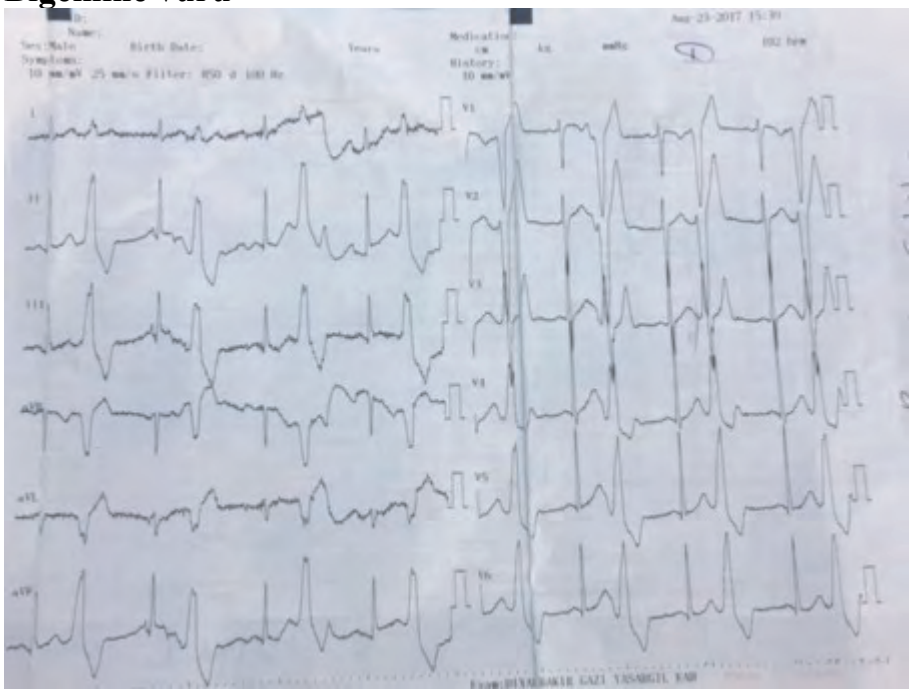

travma hastasında görülen bigemine vuru

[P-380]

Basit Düşme Deyip Geçmeyin: Olgu Sunumu

Öner Avınca, Ömer Damar, Ömer Kaçmaz, Yenal Karakoç, Abdullah Şen, Mahmut Yaman, Mahmut Taş
S.B.Ü Gazi Yaşargil Eğitim Araştırma Hastanesi, Acil Tıp Kliniği, Diyarbakır

Giriş: Kalça çıkıkları yüksek enerjili mekanizmalar sonucunda ortaya çıkan nadir yaralanmalardır. Bu hastalarda eşlik eden yaralanmaları gözden kaçırmamak için travmayı dikkatlice değerlendirmek gerekir. Kalça çıkıkları anterior, posterior ve santral çıkıklar olarak karşımıza çıkmaktadır, posterior kalça çıkıkları en sık görülen çıkık şeklidir. Travmatik anterior kalça çıkıkları, daha nadir görülmekle birlikte tüm travmatik kalça çıkıklarının %11'ini oluşturmaktadır. Anterior kalça çıkıları süperior ve inferior olmak üzere ikiye ayrılır.
Bu vakamızda basit düşme sonucu gelen hastanın anterior inferior obturator kalça çıkığı olması üzerine yazılmaya değer görülmüştür.

Olgu: Kırk bir yaşında bayan hasta. Yakınlarıyla birlikte yürürken ayağının kayıp düşmesi sonucu acil servis kliniğimize getirildi. Hastanın fizik muayenesinde sağ kalçada şekil bozukluğu mevcuttu. Hastanın periferik nabazanları açık olarak değerlendirildi. Hastanın diğer sistem muayeneleri normal görüldü. Hastanın görüntüleme istemleri yapıldı. Hastanın görüntülerinde obturator anterior inferior kalça çıkığı görüldü. Hasta ivedilikle sedasyon altında kapalı redüksiyon yapılması amacıyla ameliyathaneye yönlendirildi.

Sonuç: Acil servis travma alanına başvuran hastaların büyük bir bölümünü basit düşme hastaları oluşturmaktadır. Basit düşme ile gelen hastaları dikkatlice muayene edip doğru kararlar vermek gerekir. Kalça eklemi çıkıklarında, erken tanı ve ekleminin olabildiğince en kısa zamanda redükte edilmesi klinik takipte gelişebilecek komplikasyon riskini azaltmaktadır. Erken müdahalenin bu denli önemli olduğu olgularda erken tanı ve tedavinin başlaması acil servis açısından önemlidir.

Anahtar Kelimeler: Acil servis, kalça çıkığı, basit düşme

Obturator anterior inferior kalça çıkığı

basit düşmeye bağlı obturator anterior inferior kalça çıkığı

[P-381]

Acil Tıp Asistanlarının Öğrenme Modellerine Göre Dağılımı

Şenol Ardıç[1], Aynur Şahin[2], Ahmet Kağan Özkaya[3], Olgun Aşık[1], Özgen Gönenç Çekiç[1]

[1]Sağlık Bilimleri Üniversitesi, Acil Tıp Anabilim Dalı, Trabzon Kanuni Eğitim ve Araştırma Hastanesi, Trabzon
[2]Karadeniz Teknik Üniversitesi, Tıp Fakültesi, Biyokimya Anabilim Dalı, Trabzon
[3]Sağlık Bilimleri Üniversitesi, Çocuk Hastalıkları Bölümü, Trabzon Kanuni Eğitim ve Araştırma Hastanesi, Trabzon

Giriş: Kişiler bilgiyi öğrenme sürecinde bireysel farklılıklar göstermektedir (1). Acil tıp asistanlığı sürecinde bireysel öğrenme süreçlerinin bilinmesi hem asistan hekimi hem de eğiticiyi yönlendirmede faydalı olacaktır. Pilot çalışma olarak planladığımız araştırmamızda öğrenme modellerine göre dağılımı tespit etmeyi amaçladık.

Materyal / Method: Sağlık Bilimleri Üniversitesi Trabzon Kanuni EAH Acil Tıp Kliniği ve Karadeniz Teknik Üniversitesi Tıp Fakültesi Acil Tıp ABD'nda görevli toplam 29 acil tıp asistanı çalışmaya dahil edildi. Katılımcılara 'Felder ve Soloman öğrenme stili' anketi uygulandı. Yaş, cinsiyet, anket sonuçları ve kıdem yılı exelde kayıt edildi. Anket 44 sorudan oluşmaktadır. Sorulara verilen cevaplar bir ölçek ile değerlendirilmekte, aktif ya da yansıtıcı, algısal yada sezgisel, görsel yada sözel, ardışık yada bütünsel olmasına göre bireyler kategorize edildi.
İstatistik: Bu çalışmada verilerin kodlanması ve analiz işlemleri için IBM SPSS Statistics Version 21 bilgisayar programı kullanıldı. Tanımlayıcı bilgiler sayı, yüzde, ortalama ve standart sapma, ortanca değer ve uç değerler şeklinde sunuldu. Verilerin analizinde, verilerin normal dağılıp dağılmadığı anlaşıldıktan sonra bağımsız iki grubun karşılaştırılmasında parametrik testler kullanıldı. P değeri <0.05 ise istatistiksel olarak anlamlı kabul edildi.

Bulgular: Çalışmada 28 katılımcı yer aldı. On dokuzu (67.8%) erkek, 9'u (32.1%) bayan idi (Şekil 1). Tüm katılımcıların yaş ortalaması 29.6 ± 3.3 yıl, ortanca yaş 29 yıl (min. 25 – maks. 38 yıl) idi. Erkek katılımcıların yaş ortalaması 30.4 ± 3.2 yıl, bayan katılımcıların 28.1 ± 2.9 yıl idi ve erkek ve bayan katılımcıların yaş açısından aralarında istatistiksel olarak anlamlı fark saptanmadı ($p>0.05$). Tüm katılıcıların kıdem yılı ortalama 1.6 ± 1.1 yıl, ortanca değeri 1 yıl (min. 1 – maks. 4 yıl) idi. Acil tıp asistanlarının belirgin olaral görsel ve algısal olarak öğrendiğini tespit ettik (Tablo 1).

Tartışma / Sonuç: Öğrenme modelini keşfeden acil tıp asistan hekimi kendisi için en uygun yöntemi seçmesi, öğrenme sürecini etkileyecek ve eksik yönlerinin güçlendirilmesi için eğiticisi tarafından daha etkin desteklenmesi,bu tür tanımlayıcı çalışmalar ile sağlanacaktır düşüncesindeyiz.

Anahtar Kelimeler: Acil Tıp asistanı, öğrenme modelleri, görsel öğrenme

Acil Tıp asistanlarının öğrenme modelleri

Öğrenme özelliği	Sayı (n)	%
Aktif öğrenen	12	42.5
Yansıtıcı öğrenen	16	57
Algısal öğrenen	23	82.5
Sezgisel öğrenen	5	18
Görsel öğrenen	24	86
Sözel öğrenen	4	14.5
Ardışık öğrenen	12	43
Bütünsel öğrenen	16	57.5

[P-382]

Ensefalit Kliniği ile Başvuran Güneş Çarpması: Olgu Sunumu

Mahmut Yaman, Öner Avınca, Ömer Kaçmaz, Ömer Damar, Yenal Karakoç, Abdullah Şen, Mahmut Taş
S.B.Ü Gazi Yaşargil Eğitim Araştırma Hastanesi, Acil Tıp Kliniği, Diyarbakır

Giriş-Amaç: Güneş çarpması güneş altında uzun süre kalma sonucu, vücut ısısını ayarlayan mekanizmaların bozulmasına bağlı olarak ortaya çıkan klinik bir tablodur. Güneş çarpmasının en yaygın belirtileri; baş ağrısı, bulantı, kusma, yüksek ateş, terleyememe, sinir sistemi bozuklukları (sersemlik, yürümede bozukluk vs.), ruhsal durum bozuklukları ve bilinç kaybıdır. Havale, solunumda düzensizlik ve 41 derece üzerinde ateşle birlikte deride kızarıklık da varsa "sıcak koması" görülme ihtimali yükselmektedir. Bu belirtilerle başvuran hastalarda vakit kaybedilmeden gerekli tedbirlerin alınması gerekir.

Olgu: 38 yaşında erkek hasta ani başlayan şuur bulanıklığı ile acil servisimize başvurdu. Hikayesinde gün boyunca tarlada güneşin altında saman yüklediği bilgisi mevcuttu. Hasta oryante ve koopere değildi, anlamsız konuşmaları mevcuttu ve ense sertliği pozitifti. Hastanın vital bulguları ise tansiyon 120/70, ateş:39.5 derece, oksijen saturasyonu 95, solunum sayısı 25/dk, nabzı 110/dk olarak saptandı. Hastanın beyaz küresi 15 bin, Crp si 8 ve bunun dışında laboratuvar değerlerinde bir anormallik yoktu. Ensefalit, Serebrovasküler olay (SVO) ve Güneş çarpması ön tanıları açısından hasta değerlendirildi. Hastaya hidrasyon ve antibiyoterapisi yapıldı. Beyin tomografisi ve beyin difüzyon MR çekildi, özellik yoktu. Lomber Ponksiyon (LP) da yapıldı, temiz çıktı. Hidrasyon ve soğuk uygulamadan 4 saat sonra hastanın şuuru açıldı, kooperasyonu sağlandı, Güneş Çarpması ön tanısı konulan hastanın 12 saat gözlem sonrası taburculuğu yapıldı.

Sonuç: Hastanın klinik ve laboratuvar bulguları gözönünde bulundurularak ensefalit ve SVO tanıları öncelikli tanı olarak düşünülmesine rağmen ayırıcı tanı da Güneş çarpmasının da gözardı edilmemesi gerektiğini, olgumuzda olduğu gibi hayatı tehdit edici koma düzeyine varan klinik bulgularla karşımıza çıkabileceğini unutmamak gerekir.

Anahtar Kelimeler: Güneş çarpması, Ensefalit, Serebrovasküler olay

[P-383]

Eminensiya İnterkondilaris Fraktürü: Olgu Sunumu

Öner Avınca, Abdullah Şen, Ömer Kaçmaz, Ömer Damar, Yenal Karakoç, Mahmut Yaman, Mahmut Taş
S.B.Ü Gazi Yaşargil Eğitim Araştırma Hastanesi, Acil Tıp Kliniği, Diyarbakır

Giriş: 8-12 yaş arasında ön çapraz bağ,bağlı olduğu tibial eminensiya'dan daha güçlüdür bu nedenden dolayı erişkinlerde bağ yırtığı daha sık olurken çocuklarda eminensiya kırığı daha sık görülür. Kırık en sık hiperfleksiyondaki dize gelen doğrudan darbeler sonucu ortaya çıkar. Daha nadir olarak, valgus dış rotasyon zorlanması veya hiperekstansiyon zorlamasıda kırığa yol açar. Bu vakayı çocukluk çağında sık görülen eminensiya interkondilaris fraktürünün yetişkinde görülmesi nedeni ile yazmaya değer bulduk.

Olgu: 21 yaşında bayan hasta araç içi trafik kazası sonucu acil servis kliniğimize başvurdu. Sağ diz ağrılı ve hassastı. Hastanın tahlil ve tetkikleri yapıldı. Çekilen grafiler sonucu anlamlı bulgu görülmedi. Hastanın şikayetleri geçmemesi üzerine diz BT si çekildi hastanın sağ diz interkondiller eminensiyasında fraktür tespit edildi. Hastanın diğer tetkiklerinde anlamlı bulguya rastlanmadı. Hastanın primer müdahalesi yapılıp operasyon için yönlendirildi.

Sonuç: Acil servis hastalarının büyük bir bölümünü travma hastaları oluşturmaktadır. Travma hastalarının özellikle fizik muayenelerinin önemi büyüktür. Bazen grafilerde görülmeyen fraktürler fizik muayene sonucu şüphe üzerine bulunabilir. Bazı fraktürlerin yetişkinlerde sık görülmemesi hiç görülmeyecek anlamına gelmemeli ve dikkate alınmalıdır.

Anahtar Kelimeler: Acil tıp, travma, interkondiller eminensiya

İnterkondiller eminensiya fraktürü

[P-384]

Takotsubo Sendromu: Olgu Sunumu

Öner Avınca, Abdullah Şen, Mahmut Taş, Mazlum Bayhan
S.B.Ü Gazi Yaşargil Eğitim Araştırma Hastanesi, Acil Tıp Kliniği, Diyarbakır

Giriş: Geçici apikal balonlaşma sendromu veya kırık kalp sendromu olarak da bilinen Takotsubo kardiyomiyopatisi (TK), göğüs ağrısı, EKG'de ST yükselmesi ve kardiyak enzimlerin yükselmesi ile tanınmaktadır. TK tanımlaması ilk olarak 1991'de Dote ve arkadaşları. tarafından yapılmıştır. TK'nin akut koroner sendrom (AKS) tanısı ile başvuran hastaların %1.7-2.2'sinde bulunduğu bildirilmiştir. Ayrıca Deshmukh ve arkadaşları. TK'nin Amerika Birleşik Devletleri'nde hastaneye yatışların %0.02'sinden sorumlu olduğunu göstermişlerdir. Duvar hareketlerinde görülen farklılıklara göre Shimizu ve arkadaşları. TK sınıflandırmasını yayımlamışlardır. Shimizu TK sınıflaması:
1. Takotsubo tipi: Apikal akinezi ve bazal hiperkinezi,
2. Ters Takotsubo: Bazal akinezi ve apikal hiperkinezi,
3. Mid-ventriküler tip: Bazal ve apikal hiperkinezinin eşlik ettiği ventrikül ortası balonlaşma,
4. Lokalize tip: Takotsubo-benzeri sol ventrikül işlev bozukluğuna ait klinik bulguların eşlik ettiği sol ventrikülün herhangi bir yerinde balonlaşma.
Takotsubo kardiyomyopati tanısı konulan bu vakayı çok fazla görülmeyen bir sendrom olması açısından yazılmaya değer gördük.

Olgu: Kırk bir yaşında erkek hasta acil servis kliniğimize göğüs ağrısı, nefes darlığı göğüste sıkışma şikâyetleri ile başvurdu. Alınan anamnezde hastanın öyküsünde herhangi bir patoloji bulunmamaktaydı. Hasta resüsitasyon odasına alındı zaman kaybetmeden EKG'si çekildi. Hastanın EKG'sinde DII, DIII, aVF' sinde elevasyon tespit edildi. Hastanın ilk müdahalesi yapıldıktan sonra zaman kaybetmeden koroner anjiografi için yönlendirildi. Hasta koroner anjiyografideyken kardiyak enzim değerleri negatif saptandı. Hastanın diğer tetkiklerinde anlamlı bulguya rastlanmadı. Hastanın koroner anjiyografisinde CX-LAD'ın ayrı ostiumdan çıktığı görüldü. Koroner patolojiye rastlanmadı. Hastanın diğer tahlil ve tetkikleri sonucu ile beraber takotsubo sedromu olduğuna karar verildi. Hasta yeterli gözetim sonrasında şifa ile taburcu edildi.

Sonuç: Takotsubo sendromu (kardiyomyopatisi) çok sık görülmeyen bir sendromdur. Hastanelerin acil servislerinde çok sık tanı konulan bir sendrom değildir. Göğüs ağrısı ile gelen hastalarda unutulmaması gereken bir tanıdır. Bu vaka hasta takibi ve farklı tanı düşünme açısından önem arz emektedir.

Anahtar Kelimeler: Takotsubo sendromu, acil servis, akut koroner sendrom

Takotsubo sendromu EKG

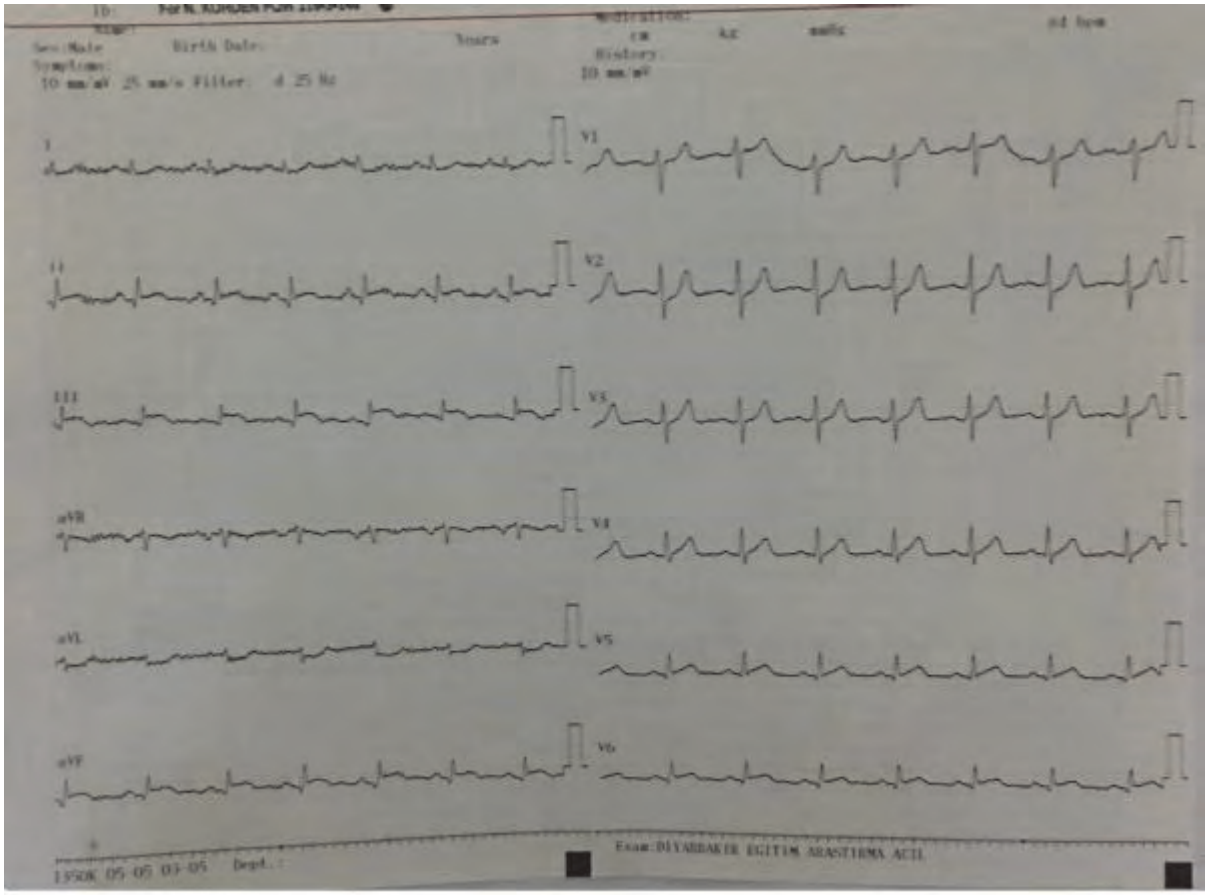

[P-385]

Nadir Bir İnme Nedeni: Madde Kullanımı Olgu Sunumu

Öner Avınca, Yenal Karakoç, Ömer Kaçmaz, Ömer Damar, Abdullah Şen, Mahmut Yaman, Mahmut Taş
S.B.Ü Gazi Yaşargil Eğitim Araştırma Hastanesi, Acil Tıp Kliniği, Diyarbakır

Giriş: Günümüzde bağımlılık yapan yasa dışı maddelerin kullanım sıklığı gençler arasında gittikçe artmaktadır. Bu maddelerin kötü kullanımı genç erişkinlerde görülen nadir bir inme nedenidir. Kokain, eroin, esrar ve amfetaminlerin kullanımı inme riskini arttırmaktadır. Esrar tüm dünyada yaygın olarak kullanılan maddelerden biridir. Solunum sistemi, kardivasküler sistem ve santral sinir sisteminde önemli etkilere sahiptir. Genç erişkinlerdeki esrar ile ilişkili serebral iskemideki en belirgin mekanizma vazospazmdır. Esrar cannabis sativa bitkisinden elde edilir ve temel etkilerini delta-9-tetrahydrocannabinol (THC) ile oluşturmaktadır. THC'nin vazokonstriktif etkileri hayvan deneylerinde gösterilmiştir
Bu vaka madde kullanımının gittikçe arttığı günümüzde, nadir bir yan etki olan inmenin görülmesi açısından yazılmaya değer görülmüştür.

Olgu: Otuz yedi yaşında erkek hasta baş dönmesi konuşma bozukluğu ile başvurdu. Hasta ile başvuru anında iletişim kurulamıyordu. Hastanın babinski refleksi pozitif olarak görüldü. Daha sonrasında hastanın yakınlarından alınan bilgi sonucu hastanın kronik esrar kullanıcısı olduğu ve ek patolojisi olmadığı öğrenildi. Hastanın yapılan tahlil ve tetkikleri sonucu beyaz küre yüksekliği görüldü. Hastanın uyuşturucu paneli taramasında esrar pozitif görüldü. Hastanı kraniyal tomografisi negatif görüldü. Hastanın takiplerinde şuur açılmamasından dolayı hastaya kraniyal MRG çekildi ve hastada yaygın serebral enfark tespit edildi. Hastanın tedavisine başlanıp yoğun bakıma transferi sağlandı.

Sonuç: Genç erişkinlerde inme ileri yaş grubuna göre daha nadir izlenmektedir. Altta yatan nedenlerde benzer şekilde farklılık göstermektedir. Bağımlılık yapan maddelerin kötü kullanımı da nadir görülen nedenlerden biridir. Günümüzde bağımlılık yapan yasa dışı maddelerin kullanımı gençlerde gittikçe artmaktadır. Esrar dünya çapında geniş oranda kullanılan yasa dışı maddelerdendir. Kokain, eroin, esrar ve amfetaminlerin kullanımı inme riskini arttırır. Acil servislere şuur bulanıklı, bilinç kaybı gibi semptomlarla başvurularda madde kullanımı göz ardı edilmemelidir.

Anahtar Kelimeler: Acil servis, inme, esrar kullanımı

Madde kullanımına bağlı SVO

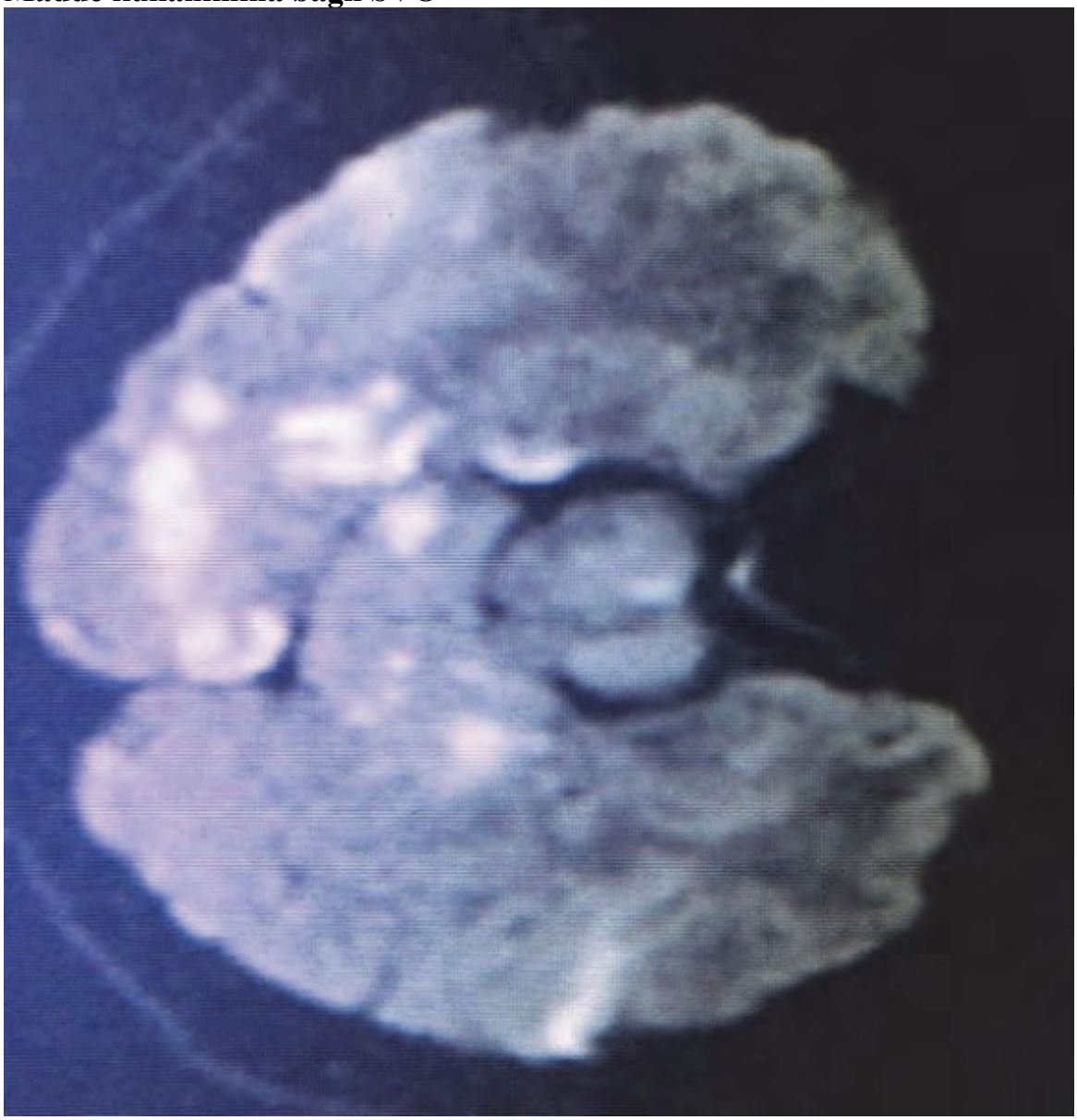

[P-386]

Ektopik Pankreas: Olgu Sunumu

Öner Avınca, Mahmut Yaman, Abdullah Şen, Ömer Damar, Ömer Kaçmaz, Yenal Karakoç, Mahmut Taş
S.B.Ü Gazi Yaşargil Eğitim Araştırma Hastanesi, Acil Tıp Kliniği, Diyarbakır

Giriş: Pankreas dokusunun, doğumsal olarak normal anatomik yerleşim yerinin dışında bulunmasına ektopik (heterotopik, aberan, aksesuar) pankreas adı verilir. Ektopik pankreas, genelde bulgu vermeyen ve rastlantısal olarak saptanan, ender görülen subepitelyal lezyonlardır. Farklı yayınlarda, tüm karın operasyonlarının %0,20 ile %0,25'i arasında, otopsilerin ise %0,55-13'ünde görüldüğü bildirilmiştir. Ektopik pankreas dokusu, %95 oranında üst gastrointestinal sistemde; özellikle mide, duodenum ve jejunumda görülür. Buraların dışında daha ender olarak da, ileum, safra kesesi, safra yolları, kolon, dalak, omentum, mesane, toraks, karın duvarı ve Meckel divertikülünde görüldüğü rapor edilmiştir. Midede ektopik pankreas çok sık görülen bir durum olmayıp diğer submukozal lezyonlarla karışmaktadır. Ayırıcı tanıda histopatoloji yanında endosonografiden yararlanılabilir.
Bu vakayı nadir görülen bir tanı olduğu için yazılmaya değer gördük

Olgu: Onyedi yaşında bayan hasta uzun süredir devam eden dispeptik şikayetlerle acil servisimize başvurdu. Hastanın anemnezinde ara sıra ağzından kan geldiği öğrenildi. Hastanın tahlil ve tetkikleri yapıldı. Hastanın tetkiklerinde anlamlı bulguya rastlanmadı. Hastanın dispeptik şikayetleri tedaviye rağmen devam etti. Hasta endoskopi ünitesine yönlendirildi. Hastanın endoskopi sonucu: 'mide antrum mukozası hiperemik ödemli olup yaklaşık 1,5 cm boyutlarında krater görünümünde üzerinde mukozası normal olan ektopik pankreasla uyumlu lezyon izlendi'' olarak görüldü. Hastaya ektopik pankreas tanısı ile tedavi başlandı.

Sonuç: Özellikle cerrahi dışı yöntemlerle ektopik pankreasın histopatolojik tanısı mümkün olmadığında gastrointestinal endoskopi özellikleri araştırılmalıdır. Ektopik pankreas genellikle ortası çökük olup, submukozal yerleşimlidir. Gastrointestinal endoskopi özellikleri ile endoskopik biyopsi ve cerrahiye gerek kalmadan tanı konulabilir. Endoskopik olarak ektopik pankreastan şüphenilen lezyonların tanısında, malignite potansiyelinin saptanmasında ve diğer submukozal lezyonlardan ayırıcı tanısında endosonografi faydalı bir yöntemdir, akla gelmelidir. Ayrıca acil servise başvuran vakaların anamnezleri derinleştirilmesi, acil uygulanan tedaviye yanıt alınmayan hastalar göz ardı edilmeden farklı tanılara yönlenilmelidir.

Anahtar Kelimeler: Ektopik pankreas, acil servis, endoskopi

[P-387]

Nargilenin Zararları: Olgu Sunumu

Öner Avınca, Ömer Damar, Abdullah Şen, Mahmut Yaman, Ömer Kaçmaz, Yenal Karakoç, Mahmut Taş
S.B.Ü. Gazi Yaşargil Eğitim Araştırma Hastanesi, Acil Tıp Kliniği, Diyarbakır

Giriş: Yüz yıllardır farklı kültürlerin keyif aracı olan nargile, günümüzde popülerliğini korumaya devam ediyor. Özellikle gençler arasında tüketimi oldukça yaygın olan nargilenin, sigaradan daha zararlı olduğunu bilinmektedir. Uzmanlar, bir saatlik nargile keyfinin 50 adet sigara ile eşdeğer olduğunu net bir şekilde ifade ediyor. Bu da nargilenin insan sağlığı için ne kadar tehlikeli olduğunu bize anlatmaya yetiyor. Tarih boyunca, farklı kültürlerde farklı kullanım şekilleri olan nargile, şimdilerde aromalı çeşitleriyle tüketilen kafelerde bir alışkanlık haline gelmiş ve sohbet eğlencesi olmuştur. Bu durum, nargileyi sosyal ortamda daha cazip hale getirmiştir. Nargilenin içinde bulunan kanserojen maddeler, sigaranınkilerle hemen hemen aynıdır. Ancak nargilede maddelerin miktarı daha yoğundur ve içim süresi uzundur. Nargilenin içindeki su ve duman kullanıcıya ulaştığında, zehirli maddelerde seyrelme olmaz. Nargile dumanının içerisinde 4000'den fazla kimyasal madde bulunmaktadır. Bu zehirli maddeler; nikel, kobalt ve kurşun gibi ağır metallerden oluşmaktadır. Tütün ve tütün ürünlerinin solunumsal zararları günümüz teknolojisi sayesinde herkesin bildiği tehlikeli zararlardır. Bu vakamızda nargilenin solunum sistemi dışında oluşturduğu zararları göstermek için yazmaya değer bulduk.

Olgu: On dokuz yaşında erkek hasta yabancı cisim yutma şikayeti ile acil servis kliniğimize başvurdu. Hastadan alınan anemnez sonucu kafede nargile içerken, nargilenin sipsisini yuttuğu öğrenildi. Hasta geçici bir solunum yetmezliği ve morarma şikayeti olması üzerine kliniğimize başvurma ihtiyacı hissetmiş. Hastanın başvuru anında vitalleri stabil olup, herhangi bir solunumsal patolojiye rastlanmadı. Hastanın yapılan tetkiklerinde direk grafide nargilenin sipsisi hastanın toraks bölgesinde görülmesi üzerine hastaya toraks BT çekildi. Sipsi hastanın özefagusunda görüldü. Hasta takipleri sonucu şifa ile taburcu edildi.

Sonuç: Özellikle genç bireyler arasında popüler olan tütün ve tütün mamüleri hakıında ciddi önlemler alınıp, genç bireyler bunlardan uzaklaştırılmalıdır. Nargilenin solunumsal zararları hakkında ciddi çalışmalar yapılıp bunlar günümüz teknolojisi kullanılarak yaygın hale getirilmelidir. Her ne kadar solunum etkileri olsada bazen kullanılan cihazlarında tütün ürünleri içilirken zarar verebileceği unutulmamalıdır.

Anahtar Kelimeler: Nargile, acil servis, yabancı cisim

Nargile sipsisi yutma

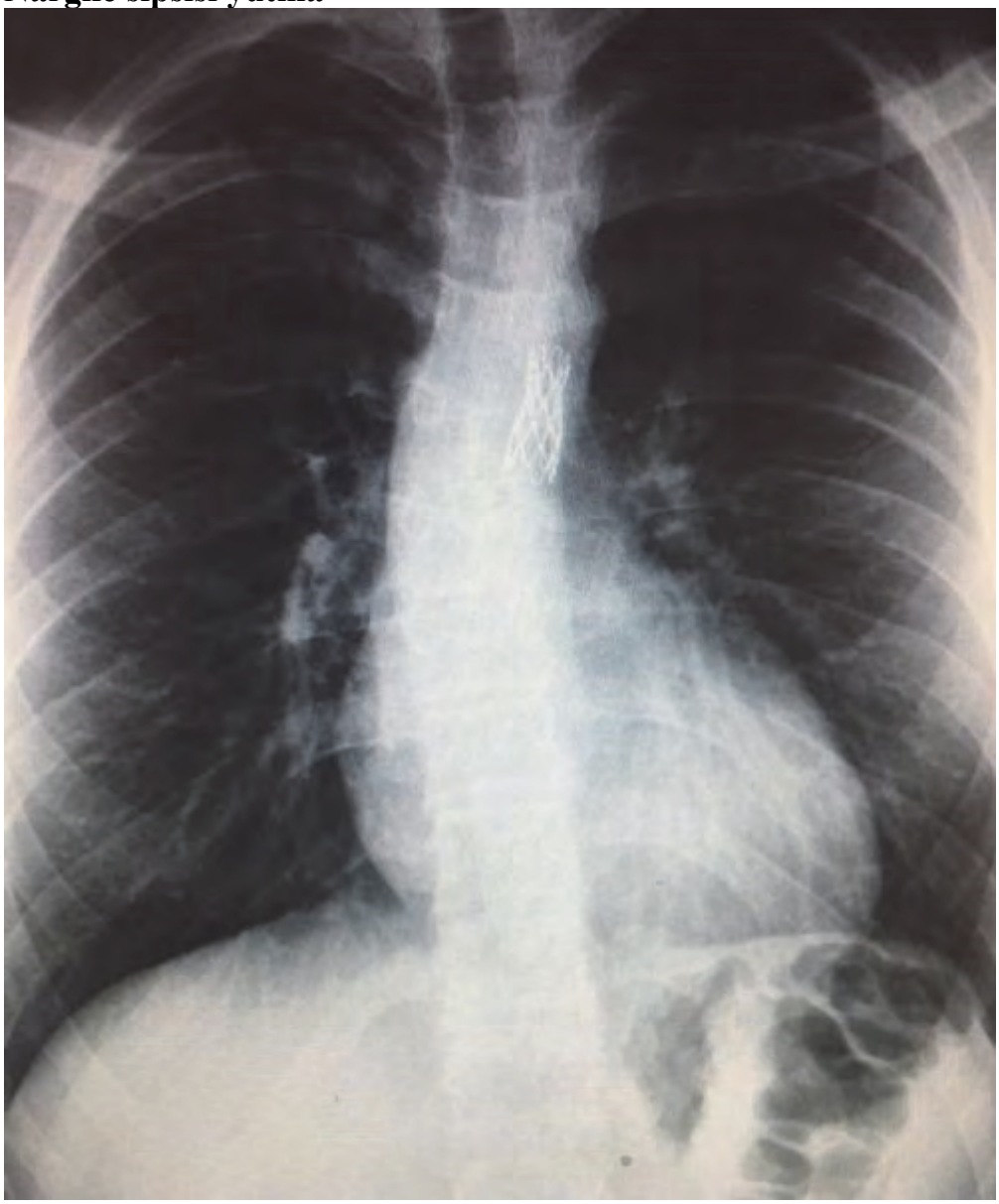

[P-388]

Emniyet Kemeri İlişkili İzole Sternum Kırığı: Olgu Sunumu

Mahmut Yaman, Abdullah Şen, Yenal Karakoç, Ömer Kaçmaz, Ömer Damar, Öner Avınca, Mahmut Taş
S.B.Ü. Gazi Yaşargil Eğitim Araştırma Hastanesi, Acil Tıp Kliniği, Diyarbakır

Giriş: Sternum fraktürleri künt travmalarda %3 ile %8 oranında gözlenir. Trafik kazaları nedeniyle, sıklıkla ön koltuklarda oturan kişilerde meydana gelen bu fraktürlerin sıklığı, emniyet kemeri kullanımının zorunlu hale getirilmesiyle son yıllarda artmıştır. Fizik muayene ile fraktür bölgesinde hassasiyet, ekimoz ve palpasyon ile kırık hattında krepitasyon alınabilir. Sternum kırıkları, akciğer kontüzyonu ve torasik vertebra kırıkları açısından ekstra dikkati hak eder.
Bu vakamızda trafik kazsı ile gelen hastanın izole sternum fraktürü olduğu için yazılmaya değer bulduk.

Olgu: Yirmi sekiz yaşında bayan hasta acil servisimize araç içi trafik kazsı nedeniyle başvurdu. Fizik bakısında; genel durumu orta, şuuru açık, koopere ve oryante idi. Kan basıncı 110/70 mmHg, nabız:90atım/dk idi. Hem palpasyonla hem de nefes alıp vermekle göğüs ön yüzde ciddi bir ağrı tarifliyordu. Toraks BT'de, saggital kesitlerde; izole sternum fraktürü tespit edildi. hastanın diğer tahlil ve tetkiklerinde anlamlı bulguya rastlanmadı. Hasta tedavi ve takip amaçlı ilgili kliniğe yatırıldı.

Sonuç: İzole sternum kırıkları, özellikle emniyet kemeri ilişkili kırıklar tek başına yatış endikasyonu olan klinik bir durum değildir. Hemen çoğu vaka benign seyretmekte. Normal EKG, normal akciğer grafisi sonrası eşlik edebilecek diğer patolojiler dışlanmışsa hastalar ayaktan tedavi edilebilirler (>65 yaş grubunda ve sosyal desteği yetersiz olanlarda daha korumacı davranılabilir).

Anahtar Kelimeler: Emniyet kemeri, sternum kırığı, acil servis

Sternum kırığı

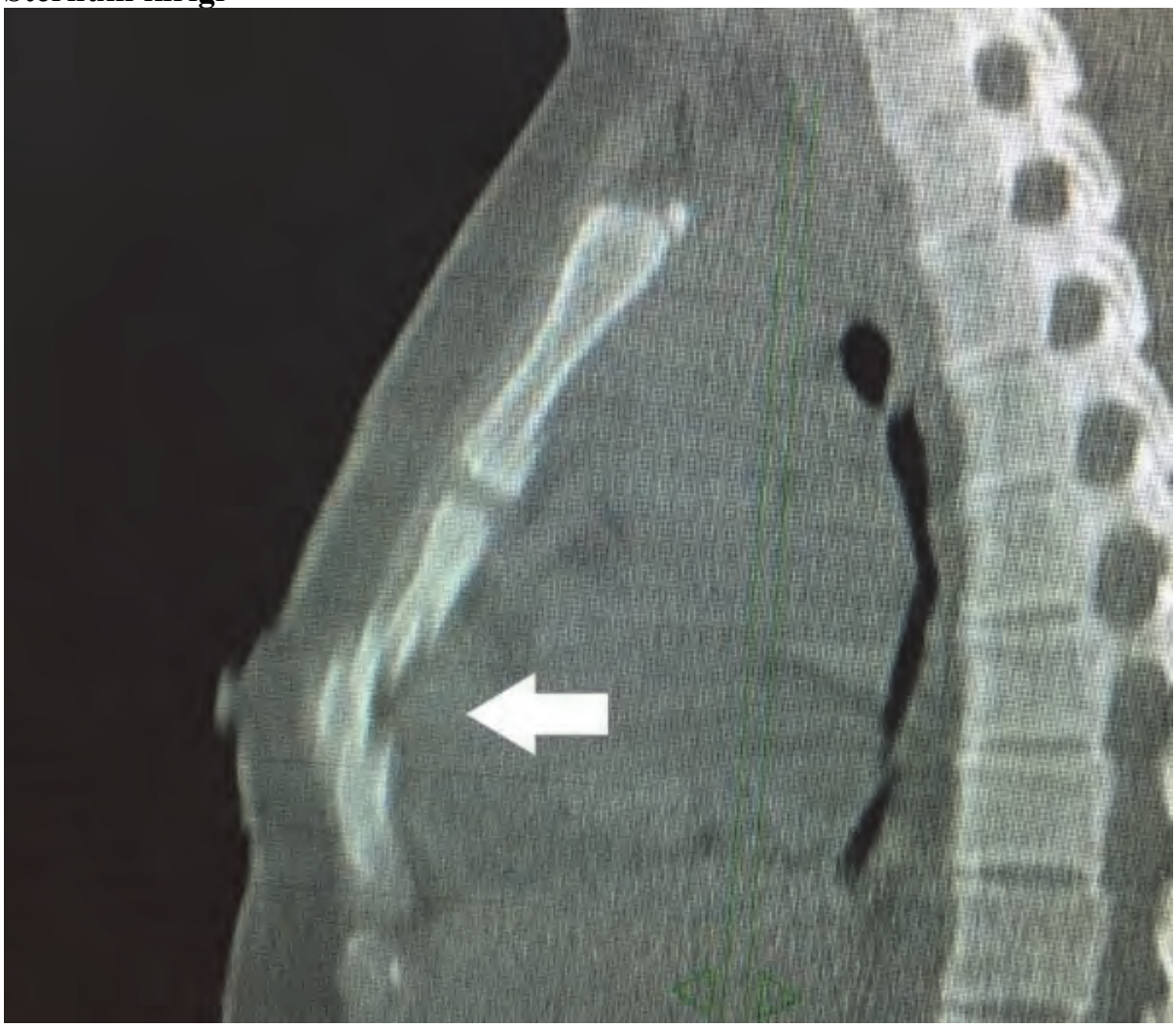

[P-389]

Kaptoprile Bağlı Gelişen Uvula Ödemi: Olgu Sunumu

Mahmut Yaman, Öner Avınca, Ömer Kaçmaz, Abdullah Şen, Yenal Karakoç, Ömer Damar, Mahmut Taş
S.B.Ü Gazi Yaşargil Eğitim Araştırma Hastanesi, Acil Tıp Kliniği, Diyarbakır

Giriş: Kaptopril, "ADE inhibitörleri" adı verilen (Anjiyotensin Dönüştürücü Enzim İnhibitörleri) bir ilaç grubuna dâhildir. Kaptopril kan damarlarını genişleterek etki gösterir. Bu etki kan basıncını düşürmeye yardımcı olur. Ayrıca kalbin vücuda kan pompalamasını kolaylaştırır. Kaptopril, acil servisler ve diğer servislerde hipertansiyon tedavisinde yaygın olarak kullanılmaktadır. Bu vakamızda kaptopril kullanımı sonucu gelişen uvula ödemi vakasını anlatacağız.

Olgu: Yetmiş iki yaşında erkek hasta yüksek tansiyon şikayeti ile acil servise başvurdu. Yapılan değerlendirmesinde TA: 180/100 olarak ölçüldü. Fizik bakı ve diğer vital parametreleri normal olan hastaya 50 mg kaptopril dilaltı verildi. Kaptopril sonrası yutkunma güçlüğü şikayeti olan hastanın yapılan orofarengeal muayanesinde 'uvula ödemi' (şekil 1) tespit edildi. Gerekli tedaviler uygulanan hasta, 24 saat gözlem altına alındıktan sonra önerilerle taburcu edildi.

Sonuç: Özellikle acil servislerde yüksek tansiyonlu hastalarda Kaptopril çok yaygın tercih edilmektedir. Kişilerin yapısına göre alınan gıdalara bile alerjik reaksiyon gelişebildiği gibi yaygın kullanımına rağmen kaptoprile karşı şu güne kadar cok nadir yan etki bildirilmiştir. Literatürde cok nadir olarak kaptoprile bağlı uvula ödeminden bahsedilmektedir.

Anahtar Kelimeler: Hipertansiyon, acil servis, kaptopril

Uvula ödemi

[P-390]

Nadir Rastlanan Bir Vaka: Leriche Sendromu

Ahmet Uzundurukan, Elif Burma, Abdulkadir Gündüz, Süleyman Türedi, Özgür Tatlı, Esma Kızılay, Kutluhan Furkan Gül, Muhammet Fatih Beşer
Karadeniz Teknik Üniversitesi Tıp Fakültesi, Farabi Hastanesi, Acil Tıp Anabilim Dalı, Trabzon

Giriş: Leriche sendromu (LS) bir periferik vasküler hastalık tipi olup her iki alt ekstremiteyi tutar, nadir rastlanır. Leriche sendromu aortada, sıklıkla renal arterlerin distalinde trombotik oklüzyonla karakterize mortalitesi yüksek bir klinik tablodur. Bu sendromun temel nedeni "atheroskleroz"dur. Sıklıkla 50 yaşın üstündeki erkekleri tutar. Karakteristik semptomları ise bir veya iki bacakta kladikasyo, femoral nabızlarda azalma veya kaybolma ve erkeklerde erektil bozukluktur.

Olgu: 71 yaş erkek hasta svo şüphesiyle 112 ekipleri tarafından acil servisimize getirildi. Hasta bahçede çalıştıktan sonra her iki bacağında uyuşma olduğunu, sonrasında kuvvet kaybı geliştiğini ve şiddetli bel ağrısı başladığını ifade etti. Hastanın acil servisteki muayenesinde genel durumu orta, bilinç açık oryante-koopere, ajiteydi. Arteryal tansiyon: 240/140 mmHg, nabız: 140 atım/dk, solunum sayısı 28/dk, parmak ucu pulse oksimetre: %96 idi. hastanın umblicus altı ve her iki alt ekstremitesi mor-benekli görünümdeydi. Hastanın çekilen kontrastlı torakoabdominal bt anjiografisinde abdominal orta infrarenal düzeyde, renal arterlerin çıkışının 3.5 cm distalinden itibaren total oklüde görünümdeydi. Bilateral ana iliyak arter distallerinde, internal ve eksternal iliak arterlerde muhtemel kollateral akıma sekonder zayıf dolum izlendi. Hasta kalp ve damar cerrahisi bölümüne konsülte edildi. Hastaya acil operasyon planlandı.

Sonuç: İnfrarenal aortanın en çok görülen hastalığı atheroskleroz olup, LS'nun etiyolojisinde önemlidir. LS, infrarenal aort ve iliak arterlerin aterosklerotik tıkayıcı hastalığıdır. Abdominal aortanın akut tıkanıklığı erken dönemde yüksek ölüm oranı ile ilişkilidir. Genellikle alt ekstremitelerde iskeminin kardinal bulguları ile kendini gösterir. İnfrarenal aortik tıkanıklığın nonoperatif yönetimi, yüksek ölüm oranı ve ekstremite kaybı ile ilişkilidir. Bu hastalarda anamnez ve fizik muayane ile tanı kolaylıkla konabilir. LS tanısında ultrasonografi ve Bilgisayarlı Tomografi anjiografi kullanılır. LS tedavisi cerrahidir. Kronik abdominal aortik oklüzyon zemininde akut tromboz olarak değerlendirilen hastaya abdominal aortik endarterektomi işlemi yapıldı. Sonuç olarak, acil servislere paraplejik gelen ve şiddetli ağrı tarif eden hastalarda, ayırıcı tanıda infrarenal aortik oklüzyon akla gelmeli ve femoral nabızlar mutlaka kontrol edilmelidir.

Anahtar Kelimeler: Leriche sendromu, abdominal aorta okluzyonu, parapleji

[P-391]

Acil Serviste Nadir Görülen Bir Karın Ağrısı Nedeni: Median Arkuat Ligament Sendromu

Sema Bayrak[1], Vildan Özer[2], Süleyman Türedi[1], Yunus Karaca[1], Özgür Tatlı[1], Necmettin Aktürk[1], Emre Dilaver[1], Adem Gülsoy[1]

[1]Karadeniz Teknik Üniversitesi Tıp Fakültesi, Farabi Hastanesi, Acil Tıp Anabilim Dalı, Trabzon
[2]Rize Devlet Hastanesi, Rize

Giriş: Median arkuat ligament sendromu (MALS), diafragmanın median arkuat ligamentinin çölyak arter kökünü komprese etmesi sonucu oluşan bir tablodur. Klinik prezentasyon, basıya bağlı gastrointestinal sistem kan akımının azalmasıyla ilişkilidir. Akut dönemde postprandial ekspiryumda artan karın ağrısı, bulantı-kusma; kronik dönemde kilo kaybı ile hasta başvuruları görülebilir. Bu olgu sunumunda oral laksatif alımı sonrası karın ağrısı, bulantı-kusma ile acil servise başvuran hasta anlatıldı.

Olgu: Altmış altı yaşında karaciğere metastatik kolon kanseri nedeniyle takipli kadın hasta karın ağrısı nedeniyle acil servise başvurdu. Primer takipli olduğu poliklinik tarafından PET-CT planlanan ve öncesinde oral laksatif verilen hastanın, oral laksatif alımı sonrası başlayan karın ağrısı, bulantı-kusma şikayetleri olmuş. Başvuru sırasında hastanın genel durumu iyi, bilinci açık, vital bulguları stabildi. Fizik muayenede batında yaygın hassasiyet mevcuttu; defans ve rebaund yoktu. Diğer sistem muayeneleri doğaldı. Yapılan laboratuvar, ayakta direk batın grafisi ve kontrastsız batın tomografisinde (BT) kliniği aydınlatacak bir patoloji tespit edilmedi. Mezenter arter iskemi şüphesiyle çekilen BT anjiografide median arkuat ligamentin çölyak trunkus orjinini komprese ettiği görüldü. Hasta genel cerrahi ile konsülte edildi. İnsidental olarak MALS tanısı alan hastaya acil cerrahi işlem planlanmadı. Oral alımı kısıtlanarak takiplerinde şikayetleri gerileyen hasta genel cerrahi poliklinik kontrolü önerilerek eksterne edildi.

Tartışma ve Sonuç: MALS, median arkuat ligamentin çölyak arter proksimalinde bası oluşturmasıyla meydana çıkan bir tablodur. Toplumda 100.000'de 2 oranında görülen nadir bir vasküler patolojidir. Ekspiryumda daha da belirginleşen postprandial karın ağrısı, bulantı-kusma ve kronik süreçte kilo kaybı ile prezente olur. Çölyak arterde ciddi daralma olmasına rağmen asemptomatik seyreden vakalar da söz konusudur. MALS tanısında doppler ultrason, BT anjiografi veya manyetik rezonans görüntüleme (MR) tercih edilebilir. Tedavide açık veya laparoskopik tekniklerle median arkuat ligament kesilebilir. Sonuç olarak; MALS nadir görülen; ancak akılda tutulması gereken bir kronik karın ağrısı nedenidir. Özellikle ekspiryumda artan postprandial karın ağrısı varlığında ayırıcı tanıda MALS akla getirilmelidir.

Anahtar Kelimeler: Karın ağrısı, MALS, median arkuat ligament sendromu

[P-392]

Nadir Olarak Görülen Bir Akut Batın Nedeni: Kist Hidatik Rüptürü

Sema Bayrak[1], Burcu Sağlam[2], Süleyman Türedi[1], Abdulkadir Gündüz[1], Yunus Karaca[1], Selen Bayrak Tamer[1], İskender Sertbaş[1], Samed Uyan[1]

[1]Karadeniz Teknik Üniversitesi Tıp Fakültesi, Farabi Hastanesi, Acil Tıp Anabilim Dalı, Trabzon
[2]Artvin Devlet Hastanesi, Artvin

Giriş: Kist Hidatik Orta ve Doğu Avrupa, Güney Amerika, Avustralya, Yeni Zelanda, Güney Afrika'da ve Türkiye'de endemik olarak görülür. Infekte köpeklerle temas, kontamine yiyecekler ve toprakta bulunan yumurtaların oral alımı sonucu insanlara bulaş söz konusudur. En çok karaciğer ve akciğer yerleşimli olmak üzere, kistler vücudun hemen her yerinde karşımıza çıkabilir. Genellikle asemptomatik seyretmekle beraber en önemli komplikasyonu kist rüptürüdür. Bu yazıda karın ağrısıyla acil servise başvuran ve akut batın nedeni olarak kist hidatik rüptürü tespit edilen bir vaka sunulmuştur.

Olgu Sunumu: Yirmi sekiz yaşında kadın hasta ani başlangıçlı şiddetli karın ağrısı ve bulantı şikayetiyle acil servise başvurdu.Gelişinde hastanın genel durumu orta-iyi, vitalleri stabildi. Muayenesinde batında yaygın hassasiyet, defans mevcuttu.Laboratuar tetkikleri lökosit: 7180 mm 3, eozinofil: %5,3, hemoglobin: 13 g/dl, crp: 1,14 olarak sonuçlandı. Yapılan tüm batın ultrasonografide batında yaygın mayi izlendi.Bunun üzerine çekilen kontrastlı abdomen tomografisinde karaciğer sol lobunu tamamen dolduran, rüptüre 20*15*10 cm boyutlarında kist hidatik görüldü. Hasta hemen genel cerrahi bölümü ile konsülte edildi.Kaşıntı, nefes darlığı hissetmeye başlayan hastaya allerjik reaksiyon açısından antihistaminik verildi.Perfore kist hidatik olarak değerlendirilen hasta acil operasyona alındı.
Postoperatif dönemde takiplerinde dreninden yüksek debili safralı geleni olan hastada fistül geliştiği düşünülerek endoskopik retrograde kolanjiopankreotografi yapıldı. Hastaya endoskopik sfinkterotomi ve stent işlemi uygulandı.Genel cerrahi servisinde takip edilen hasta postoperatif 12. gününde albendazole
tedavisiyle taburcu edildi.

Tartışma: Kist hidatik en sık karaciğer ve akciğere yerleşir. Bizim hastamızda izole karaciğer yerleşimli kist hidatik tespit edildi.Kistler genellikle asemptomatiktir ve herhangi bir komplikasyon gelişmedikçe insidental tanı alır.Kist hidatiğin en sık ve en önemli komplikasyonu kist rüptürüdür. Direkt peritoneal rüptürlerde allerjik reaksiyon-anaflaksi riski mevcuttur.
Tanıda radyolojik görüntüleme yöntemlerinden USG ve BT kullanılabilir.Ancak en duyarlı yöntem BT çekilmesidir.Rüptüre kist hidatik anaflaktik reaksiyon, intraabdominal enfeksiyon gibi ölümcül sonuçlar doğurabileceğinden acil cerrahi müdahale gerektirir.Sonuç olarak varlığı asemptomatik olmakla beraber kist hidatik, rüptüre olduğunda ölümcül seyredebilen nadir ama önemli bir akut batın nedenidir.

Anahtar Kelimeler: Akut batın, kist hidatik, kist hidatik rüptürü

[P-393]

Korkulan Komplikasyon Dissemine Intravasküler Koagülasyon

İdris Arslan, Gülbahar Güler Oruçoğlu, Güven Yılmaz, Ferhat Yıldız, Hüseyin Özer, Selman Faruk Akyıldız, Mustafa Caner Aykanat, Ömer Faruk Yılmaz, İzzet Ustaalioğlu, Cansu Arslan, Tuba Cimilli Öztürk, Özge Ecmel Onur
SBÜ Fatih Sultan Mehmet Eğitim ve Araştırma Hastanesi, İstanbul

Giriş: Dissemine intravasküler koagülasyon (DİK), hemostatik dengenin bozularak pıhtılaşma sisteminin intravasküler fibrin oluşumuna yol açacak şekilde sistemik olarak uyarılması halidir.İntravasküler fibrin pıhtılarına bağlı küçük ve orta çapta damarlar tıkanabilir; organ perfüzyonu bozulabilir ve bu durum multiorgan yetmezliği tablosuna neden olabilir.Yaygın pıhtılaşma sonucunda, koagülasyon faktörleri ve trombositlerin tüketimine bağlı olarak şiddetli kanama komplikasyonları da ortaya çıkabilir. DİK'in nedenleri arasında sepsis, malignite, major travma, obstetrik komplikasyonlar bulunmaktadır. DİK kliniği gelişen hastalarda mortalite oranları altta yatan sebebe bağlı olarak %40 ila %80 arasında değişmektedir. Olgumuzda yakın zamanda kürtaj öyküsü olan DİK tanısı koyduğumuz hastamızdan bahsedeceğiz.

Olgu: 37 yaşında bayan hasta acil servise, bir hafta önce tıp merkezinde kürtaj yaptırdığından beri devam eden vajinal kanama, karın ağrısı, halsizlik şikayetleriyle başvurdu. Özgeçmişinde herhangi bir hastalık öyküsü bulunmayan hastanın fizik muayenesinde skleralarda ikter, batın alt kadranlarda yaygın hassasiyet mevcuttu. Diğer sistem muayenelerinde özellik saptanmadı. Vital bulguları; Ateş:36,5°C, TA:110/78mmHg, Spo2: %95 Nabız:87/dk olarak ölçüldü. Yapılan tetkiklerde WBC:11,4 10 3/ml, HB:11,2 10 6/Ul,PLT: 12.000, Alt:137 U/L, Ast:394 U/L, Crp:31 mg/dL,15 Kreatin:2,54 mg/dL, Direkt Bil:5,53 mg/Dl, TotalBil:8,3 mg/Dl, Ldh:2899 U/L, K:3,7 mmol/L,NA: 137 mmol/L, B-HCG:410,72 Mıu/ml, PT:37 %, INR:2,17 INR, AntiHCV: Nonreactive, Anti-HIV: Nonreactive, HBsAg: Nonreactive.Diğer tetkiklerinde özellik saptanmadı. Mevcut kliniği ve kürtaj öyküsü olan hastada trombositopeni, ınr yüksekliği, ast, alt ve kreatin yüksekliği olması, vajinal kanama eşlik etmesinden dolayı hastada DİK düşünüldü ve kadın doğum servisine devredildi.

Sonuç: Hijyen ve sağlık koşulları gözetilmeksizin, uygun olmayan merkezlerde yapılan kürtaj gerek sepsis gerekse kalan fetüs dokusunun koagülasyon kaskatını başlatması sebebiyle önem arz etmektedir. DİK'in tedaviside en önemli faktör altta yatan tetikleyici nedenin kısa sürede ortadan kaldırılmasıdır. Acil servis hekimleri için yakın zamanda kürtaj veya abort öyküsü olan hastalarda DİK kliniğinin erken tanınması hastaların mortalite ve morbiditesinın azaltılması açısından önem taşımaktadır.

Anahtar Kelimeler: DİK, abort, kürtaj

[P-394]

Konversiyonel Bulgularla ile Görülen Korpus Kallosum İnfarktı: Olgu Sunumu

Öner Avınca, Abdullah Şen, Ömer Kaçmaz, Ömer Damar, Yenal Karakoç, Mahmut Yaman, Mahmut Taş
S.B.Ü Gazi Yaşargil Eğitim Araştırma Hastanesi, Acil Tıp Kliniği, Diyarbakır

Yirmi üç yaşında kadın hasta yaklaşık on beş gün önce sezeryan operasyonu geçirmiş. Operasyonda canlı bebek dünyaya gelmiş ve hastada herhangi bir patolojik semptom gelişmemiş. Hasta son birkaç gündür görmede bozukluk, görme bozukluğu ile birlikte meydana gelen yere yığılma, ellerde titreme ve anlamsız kelimeler söyleme şikayetleri ile acil servisimize başvurdu. Hasta başvuru sırasında genel durum orta –iyi, şuur açık, koopere olarak değerlendirildi hastanın anamnezi alındıktan sonra muayenesi yapıldı. Hastanın babinski negatif olarak değerlendirildi, hastada taraf bulgusu güç kaybına rastlanmadı. Hasta muayene sırasında görmesinin azalmaya başladığını belirtti görmede azalmayla birlikte hastanın üst extremitelerinde titreme başladı. Hasta ile iletişim kurulmaya çalışıldı fakat hastanın kooperasyonu kayboldu. Hasta anlamsız kelimeler ve sesler çıkarmaya başladı. Daha sonrasında semptomlar kayboldu. Hastanın tam kan sayımı,biyokimya değerleri,koagülasyon testleri,brucella aglütasyon testi, brucella rose bengal testi, hepatit testleri negatif saptandı. TSH, T3, T4, anti Tg Ab, Vitamin B12, Folat, HbA1c, protein C değerleri normal görüldü. Anti fosfolipid IgG ve IgM, Anti kardiyolipin IgM ve IgG negatif olarak saptandı. Hastanın CMV IgM, Toxoplazma IgM ve IgG, rubella IgM negatif görüldü. Hastada sedimantasyon:34(0-20), CRP:9,04 (0,00-5,00), CMV IgG pozitif saptandı.
Serebral difüzyon MRG incelemesinde korpus kallozum spleniumu düzeyinde, en geniş yerinde ML 16mm, AP 10,5 mm boyutlarında ölçülen, düzgün konturlu, tüm sekanslarda gri cevhere benzer sinyal özelliğinde özelikle T2A ve FLAİR sekansta hafif sinyal artışı gösteren, sagital imaşlar düzeyinde spleniumda belirgin genişlemeye yol açan lezyona rastlandı. Hastanın MRG venografisi, ECHO, bilateral karotid arter renkli doppler USG, EEG, bilateral vertebral arter renkli doppler USG, serebral MRG anjio normal değerlerde tespit edildi. Hasta klınik servis tedavisi sonucu şifa ile taburcu edildi.
KK'nın izole lezyonları nadir olup bu yapıda izlenen anomaliler, diğer serebral anomalilerin açısından uyarıcı olmalıdır. olgu konversiyonel bulgular ile başvuran hasta da korpus kallozum enfarktı bulunması açısından ilginç bulunmuştur. Korpus kallozum enfarktının korvensiyonel bulgular ile acil servise başvurabileceği açısından paylaşmaya değer görülmüştür.

Anahtar Kelimeler: Korpus kallozum, acil servis, konversiyon

Korpus kallozum enfarktı

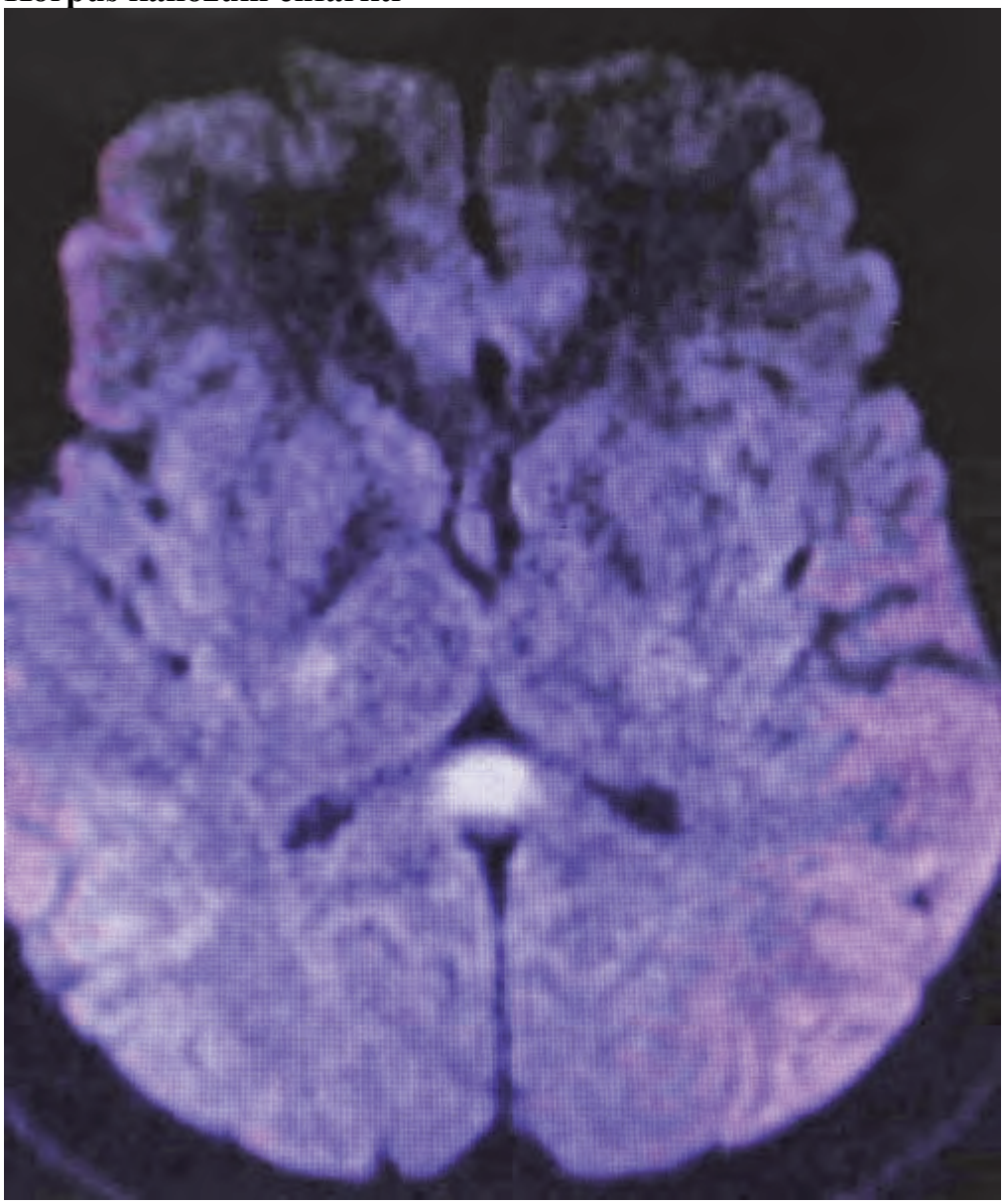

[P-395]

ERCP Sonrası Görülen Safra Kesesi Perforasyonu

Elif Burma, Süleyman Türedi, Samed Uyan, Özgür Tatlı, İskender Sertbaş, Selen Bayrak Tamer, Yunus Karaca, Sema Bayrak
Karadeniz Teknik Üniversitesi Tıp Fakültesi, Farabi Hastanesi, Acil Tıp Anabilim Dalı, Trabzon

Giriş: Endoskopik retrograd kolanjiopankreatikografiye bağlı perforasyonlar nadir görülmesine karşılık yüksek mortalite oranları yol açabilmesi nedeni ile son derece önemli bir klinik durumdur. Perforasyon sonrası peritonit tablosu mortal seyredebilmektedir. Biz bu vakamızda safra kesesi taşı nedeniyle ERCP (Endoskopik retrograd kolanjiopankreatikografi) yapılan ve takibinde safra kesesi perforasyonuna sekonder peritonitle başvuran hastayı sunduk.

Olgu: 93 yaşında bilinen geçirilmiş svo, ht, alzeimer tanıları olan kadın hasta, safra kesesi taşı nedeniyle hospitalize edilmiş ve başvurusundan 10 gün önce hastaya ERCP yapılmış. Takibinde kolesistit edeniyle hastaya iv seftriakson tedavisi verilmiş. Perkutan drenaj kateteri takılan hasta akut faz reaktanlarında gerileme olunca ptk'sı çekilmiş ve taburcu edilmiş. Taburcu edildikten 1 gün sonra bulantı, kusma, karın ağrısı ve ateşi ile hasta tarafımıza başvurdu. Başvurusunda hastanın ateşi:38.5, tansiyon:130/80 solunum sayısı:24 nabız:103/dk idi.Fizik muayenesinde genel durumu orta, kaşektik ve huzursuz görünümde, batında yaygın hassasiyet, sağ üst kadranda murphy pozitif mevcuttu.Yapılan periton örneklemesinde laboratuvar bulguları peritonitle uyumlu gelen hastanın çekilen ayakta direkt batın grafisinde sağ diyafragma altında serbest hava görüldü ve takibinde alınan batın tomografisinde safra kesesi perforasyonu olan hasta genel cerrahi ve enfeksiyon hastalıkları ile konsulte edildi.Genel cerrahi tarafındanyatışı verildi.

Tartışma: Safra kesesi perforasyonu akut kolesistitlilerin %10' unda meydana gelir.Perforasyon bölgesinde komşu kolesistik enterik fistüle, safra kese ileusuna ve safra içeriğinin karın boşluğunu etkilemesi sonucu peritonite yol açabilir.ERCP ilişkili perforasyonlar 0.01% ve 2.1% oranında görülmekte ama ciddi ciddi komplikasyonlara neden olabilmektedir.Peritonit peritoneal kavitenin inflamasyonudur.Sekonder peritonit, gastrointestinal sistemin altta yatan patolojisinden ve bazen de hematojen yayılmaya bağlı ortaya çıkabilmektedir. Sekonder peritonitin en sık nedenleri arasında kolesistit, apandisit, rüptüre divertikül, bağırsak perforasyonu, bağırsak iskemisi ve inkarsere herni bulunur.Sekonder peritonit, endoskopik veya diğer invazif girişimlerden sonra ortaya çıkabilir.
Klinik olarak karın ağrısı, ateş, bulantı, kusma, hipotansiyon sık olarak görülür.Fizik muayenede karında hassasiyet ve defans görülebilir.Standart yaklaşım operatif işlem, uygun antibiyotik, fonksiyonel bozuklukları düzeltmek olsa da mortalite riski yüksek, ileri yaş gibi durumlarda antibiyotik, destek tedavisi uygun görülebilmektedir.

Anahtar Kelimeler: ERCP, ERCP sonrası perforasyon, peritonit

[P-397]

Yabancı Uyruklu Hastalarda Klinisyeni Bekleyen Tehlike; Tetanoz; Bir Vaka Sunumu

Mehmet Muzaffer İslam, Gökhan Aksel, Serkan Emre Eroğlu
Sağlık Bakanlığı Üniversitesi, Ümraniye Eğitim ve Araştırma Hastanesi, İstanbul

Giriş: Tetanoz, Clostridium tetani ile oluşan nadir fakat potansiyel olarak ölümcül bir hastalıktır. Bu olgu sunumunda kaçak göçmen bir hastada gelişen tetanoz vakasını sunarak mortalitesi yüksek olan bu hastalığı tartışmayı amaçladık.

Olgu: Kaçak göçmen olarak inşaatta çalışan 18 yaşında erkek hasta şiddetli karın ağrısı şikayeti ile acil servise başvurdu. Arteriyel tansiyonu 130/75mm/Hg, nabzı 85/dk, vücut sıcaklığı 37.2 C° ölçüldü. Batın muayenesinde tahta karın muayene bulguları olan hastanın laboratuar sonuçları normaldi. Lümenli organ perforasyonu ön planda düşünülerek çekilen IV kontrastlı batın bilgisayarlı tomografisi normal olarak değerlendirildi. Takibinde hastada opistotonus, trismus ve risus sardonicus gelişti (Resim 1). Hastanın ayağına birkaç defa çivi battığı ancak herhangi bir sağlık kuruluşuna başvurmadığı öğrenildi. Tetanoz tanısı ile hastaya 4x500mg metranidazol, tetanoz aşı proflaksisi, 3000IU human-tetanoz immünglobulin ve 3mg diazepam İV yolla verildi. Kasılmaları şiddetlenen ve CK düzeyi 22,666 U/L olarak gelen hastaya nöromüsküler blokaj ve takiben endotrakeal entübasyon yapıldı. Sonrasında yoğun bakıma yatırılan hasta yatışının onuncu günüde olup halen entübe halde takip edilmektedir.

Tartışma: Tetanozdan korunmanın en etkin yolu yara temizliği ve etkin bağışıklanmadır. Yapılan çalışmalar etkinliğini yitirmiş de olsa önceden bağışıklanmış hastalarda tetanozun hiç bağışıklanmamış bireylere göre daha hafif seyrettiğini göstermektedir.

İtalya'da 2011 ve 2013'te yapılan kesitsel bir çalışmada 5275 inşaat işçisinin %23'ünde antitoksin serum düzeylerinin koruyucu düzeyde olmadığı gösterilmiştir. aşılanma eksikliğinin nedenleri ileri yaşa, düşük eğitim seviyesine ve mülteci olmaya bağlanmış.

Avustralya'da 2000 ve 2002 yılları arasında bir mülteci kliniğinde yapılan bir çalışmada 136 pediatrik hastanın sadece %5'inin belgeli aşılanmasının bulunduğu ve testlerde ise yalnızca %15'inin koruyucu serum tetanoz antitoksin düzeyine sahip olduğu saptanmıştır.

Sonuç: Kayıtsız göçmen olan yabancı uyruklu hastaların hem dil bariyerlerine sahip olması hem de olası eksik bağışıklanma öyküleri sebebiyle tetanoz gibi hastalık varlığında tanı süreci daha zor olabilmektedir. Bu hasta gruplarında tetanoz gibi tüm diğer nadir enfeksiyöz hastalıkların toplumda görülme sıklığına kıyasla daha sık görülebileceği akılda tutulmalıdır.

Anahtar Kelimeler: Tetanoz, mülteci, yabancı uyruklu hasta

Rhisus sardonicus, Trismus, Çivi izleri

[P-399]

Nadir Rastlanan Deri Yumuşak Doku Enfeksiyonu; Şarbon+Orf

Çağdaş Cigerci, Bora Can Şimşek, Ersin İmal, İsmail Uzkuç, Muhammet İkbal Şaşmaz
Manisa Celal Bayar Üniversitesi Tıp Fakültesi, Acil Tıp Anabilim Dalı, Manisa

Giriş: Şarbon ve orf deri ve yumuşak doku enfeksiyonu nedenleri olarak karşımıza çıkmaktadır. Özellikle ot yiyen hayvanlardan insanlara direkt ve indirekt yolla bulaşan zoonotik hastalıklardır. Bu hastalıklar ülkemizde endemik olup hayvanlarla uğraşanlarda hastalık yaparak sağlık problemlerine neden olmaktadır. Bu yazıda acil servise nadir başvurulardan biri olan şarbon ve orf üzerine bir olgu sunumu yapılacaktır.

Olgu: 26 yaşında erkek hasta yüksek ateş nedeniyle acil servise başvurdu. 2 gündür dirseğinde ortaya çıkan lezyon ve 2 gündür yüksek seyreden ateşi ve üşüme titremesi olduğunu bildirdi. Hastanın bilinen herhangi bir hastalığı ve kullandığı herhangi bir ilaç yok. Hastanın mesleğinin kasaplık olduğu öğrenildi. Vital bulguları; kan basıncı 132/75 mmHg, nabız 84 atım/dk solunum sayısı dakikada 16, ateşi 39.8 °C olarak saptandı. Fizik muayenesinde sol el 4. ve 5. parmak birleşim yerinde ve sol iç ve dış yüzeyde toplam 3 tane ödemli, içi hemorajik büller, sol kol iç yüzde içi seröz sıvı ile dolu büller mevcut. Laboratuar tetkiklerinde WBC: 25.88 K/µL CRP:41.96 mg/dL saptandı. Hastada şarbon zemininde gelişen deri yumuşak doku enfeksiyonu düşünüldü. Hastaya temas izolasyonuna dikkat edilerek antibiyoterapi, antiseptik pansuman, antipiretik tedavi başlandı. Hasta enfeksiyon hastalıklarına ve dermatolojiye danışıldı. Enfeksiyon hastalıkları tarafından takip ve tedavi amacıyla interne edildi.

Sonuç: Şarbon ve orf acil servislerde nadir de olsa karşımıza gelebilmektedir. Yüksek ateşle seyreden birçok deri lezyonunu taklit edebilir. Özellikle hayvancılıkla uğraşanlarda ve mesleki temasda bulunanlarda ayırıcı tanıda akla getirilmelidir.

Anahtar Kelimeler: Orf, şarbon, acil servis

Orf görüntü

[P-400]
Son Bir Yıl İçerisinde Şarbon Şüphesi İle Tetkik Edilen Hastaların Sonuçlarının Değerlendirilmesi

Merve Osoydan Satıcı, Gökhan Aksel, İbrahim Altunok, Serkan Emre Eroğlu
Sağlık Bilimleri Üniversitesi Ümraniye Eğitim ve Araştırma Hastanesi, İstanbul

Giriş: Bu çalışmada son zamanlarda basın yayın organlarında sıkça geçen şarbon salgını haberleri sonrasında artan hasta başvurularını analiz ederek, hastanemiz ölçeğinde son bir yıl içerisinde şarbon şüphesi ile değerlendirilen hastaların sonuçlarını paylaşarak basında yer aldığı ölçekte bir şarbon tehdidi varlığını sorgulamayı amaçladık.

Metodoloji: Çalışmaya 05.09.2017-12.09.2018 tarihleri arasında hastanemize başvuran ve hastayı değerlendiren tarafından şarbon şüphesi ile tetkik edilen hastalar dahil edilmiştir. Sistemde kayıtlı fizik muayene bulgusu olmayan, hasta dosyasında nihai tanısı belirtilmeyen hastalar çalışmadan dışlandı.

Sonuçlar: Çalışmaya dahil edilen hasta sayısı toplam 51 olup bunların 26'sı (%51) erkek, 25'i (%49) kadın hastaydı. Başvuru tarihleri dikkate alındığında en çok başvurunun 37 hasta ile (%72.6) Eylül 2018'de olduğu belirgin şekilde dikkati çekmektedir.
Hastaların 31'inden (%60.8) kültür alınma ihtiyacı olmayıp, kültür alınan hastaların hiçbirinin yara yeri kültürlerinde B.Anthracis üremediği görüldü.
Hastaların nihai tanılarına bakıldığında hiçbir hastanın şarbon tanısı almadığı görülmüştür. Yine 11 hastanın (%21) herhangi bir hastalık tanısı almayarak normal sağlıklı hasta olduğu sonucuna ulaşılmıştır. Bunların dışında en çok tanı 19 hasta ile (%37.3) selülit olduğu görülmüş olup tüm nihai tanılar Şekil 1'de verilmiştir.

Tartışma: Sağlık Bakanlığı verilerine göre son 10 yılda ara ara dalgalanmalar olmakla beraber hastalığın insidansının azaldığı dikkati çekmektedir.
Ümraniye EAH' ne başvuran şarbon şüpheli hastalara yapılan tetkikler sonucunda hastaların hiç birinde şarbon hastalığı saptanmamıştır. Patolojik fizik muayenesi olan hastaların % 47.5'inde selülit saptanırken, kültürde üreme olan vakaların (12 hasta) %50'sinde S.pyogenes saptanmıştır. Ayrıca başvuruların %70'den fazlasının eylül ayında yapılmış olması, salgın haberlerinin medyada fazlaca yer bulmasının toplumumuzda paniğe yol açtığını destekler niteliktedir.

Sonuç: Hastanemize son bir yıl içerisinde başvuran hastaların hiçbirinde şarbon hastalığı saptanmadığı sonucundan yola çıkarak, ülke verisi elimizde olmamakla beraber en azından kendi hastanemiz ölçeğinde analizi yapılan hastalara bakıldığında, son zamanlarda basın ve yayın organlarında yer alan şarbon salgını haberlerinin abartılmış olabileceğini düşünmekteyiz.

Anahtar Kelimeler: Şarbon, anthracis, salgın

Şekil 1

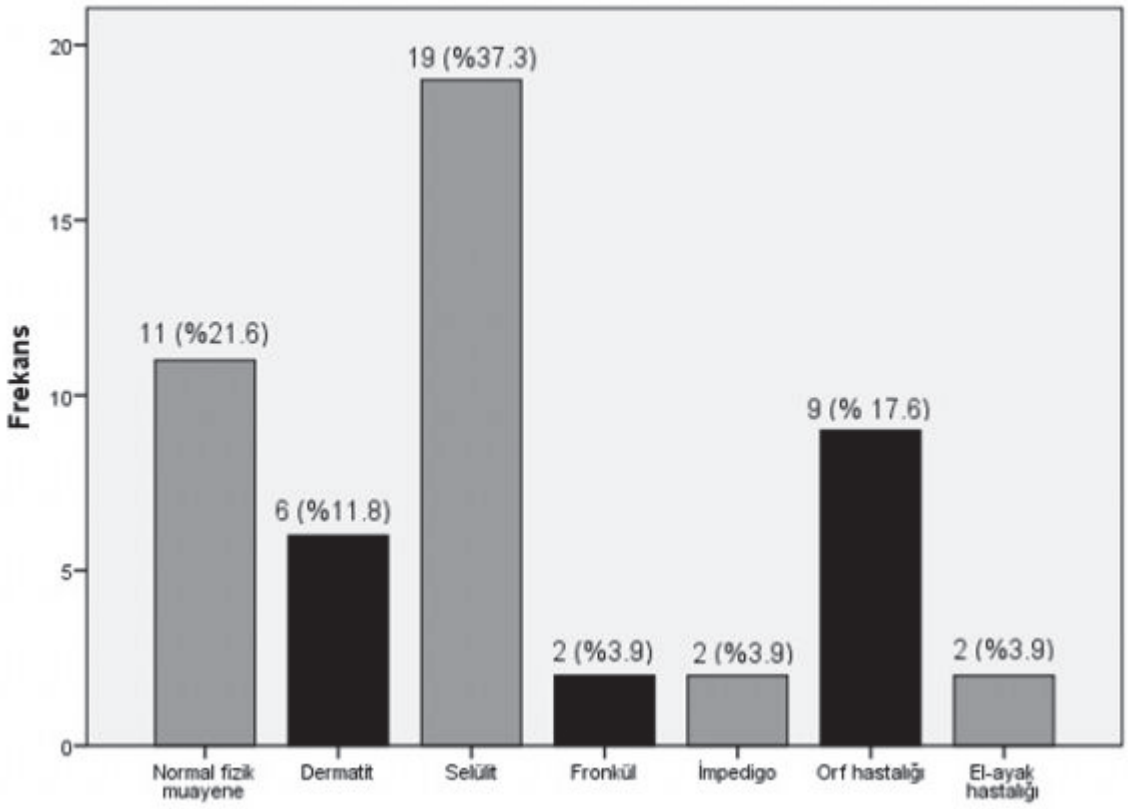

Hastaların nihai tanıları.

[P-401]

Bir Acil Servis Klasiği ATEŞ; Yurtdışı Kökenli Plasmodium Falciparum Sıtması

Ensar Topaloğlu[1], Gürkan Altuntaş[1], Muhammet Yüksel[1], Mümin Murat Yazıcı[1], Fatma Yaşar[2], Uğur Kostakoğlu[2], Özlem Bilir[1]

[1]T.C. Sağlık Bakanlığı, Recep Tayyip Erdoğan Üniversitesi Eğitim ve Araştırma Hastanesi, Acil Tıp Kliniği, Rize
[2]T.C. Sağlık Bakanlığı, Recep Tayyip Erdoğan Üniversitesi Eğitim ve Araştırma Hastanesi, Enfeksiyon Hatalıkları Kliniği, Rize

Giriş: Sıtma ülkemizde ve dünyada önemli bir sağlık sorunu olmaya devam etmektedir. Dünya Sağlık Örgütü verilerine göre, günümüzde insanlar sıtma riski ile karşı karşıyadır.
Tropikal ve subtropikal bölgelerde sıtma yaygın olarak saptanmaktadır. Ülkemizde ise genellikle Plasmodium (P.) vivax türü görülmektedir. Ancak yurt dışı seyahat öyküsü bulunanlarda P. falciparum ve P. malaria sıtmasına da rastlanmıştır.

Vaka: Yirmi yedi yaşında erkek hasta titreme, ateş, eklem ağrısı, halsizlik ve bulantı şikayetleri ile acil servisimize başvurdu. Alınan ayrıntılı anamnezde hastamızın inşaat mühendisi olduğu ve beş aydır Tanzanya'da görev yaptığı, bir hafta önce Türkiye'ye döndüğü ve şikayetlerinin üç gündür var olduğu öğrenildi. Yapılan kan tetkiklerinde lenfopeni ve trombositopeni saptanan hastanın periferik yayması yapıldı. Periferik yaymada plazmodium erken trofozoid form (Ring form) görüldü, enfekte eritrosit oranı %5'ten az tespit edildi. Bu bulgular ışığında sıtma öntanısı ile ileri tetkik ve tadavi amacıyla enfeksiyon hastalıkları servisine yatışı yapıldı.

Sonuç: Sıtma enfeksiyonu, ülkemizde nadir olmakla beraber ateş şikayetiyle acil servise başvuran ve yurt dışı seyahat öyküsü olan hastalarda ön tanılarımız arasında daha üst basamaklarda yer almalıdır.

Anahtar Kelimeler: Ateş, plasmodium

Resim 1

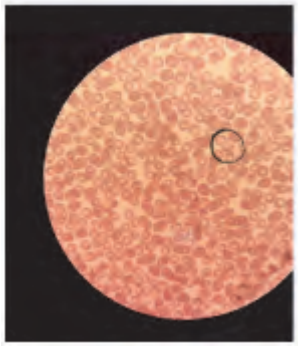

[P-403]

Lomber Disk Operasyonuna Bağlı İliak Arter Anevrizması ve Rüptürü

Yenal Karakoç, Ömer Damar, Mahmut Yaman, Ömer Kaçmaz, Öner Avınca, Abdullah Şen, Mahmut Taş
Sağlık Bilimleri Üniversitesi Diyarbakır Gazi Yaşargil Eğitim Araştırma Hastanesi, Acil Servis, Diyarbakır

Giriş: Lomber disk cerrahisi sırasında retroperitoneal damar yaralanmaları nadir görülse de fatal sonuçları olabilen komplikasyonlardır. Ana iliyak damar yaralanmaları özellikle L4-L5 ve L5-S1 seviyesindeki cerrahilerde görülebilmekte ve postoperatif dönemde abdominal yakınmalara neden olabilmektedir (vasküler laserasyon gelişen hastaların %21'inde).
Dış merkezde lomber disk hernisi nedeniyle beyin cerrahisi uzmanı tarafından posterior yaklaşımla lomber disk cerrahisi yapılan 40 yaşındaki bayan hastanın operasyon sonrası şiddetli karın ağrısı olması üzerine acil servisimize getirildi.

Olgu Sunumu: Dış merkezde lomber disk hernisi nedeniyle beyin cerrahisi uzmanı tarafından posterior yaklaşımla lomber disk cerrahisi yapılan 40 yaşındaki bayan hastanın operasyon sonrası şiddetli karın ağrısı olması üzerine acil servisimize getirildi. Hastanın genel durum orta, şuur açık, koopere olarak değerlendirildi. Hastanın vital parametreleri (Kan basıncı: 100/ 70 mmhg, nabız: 88, ateş: 36,8 c, oksijen saturasyonu:% 97) olarak ölçüldü.
Hastanın batın muayenesinde sol alt kadranda hassasiyet ve defans mevcuttu. Hastanın alt ekstremitelerinde hareket mevcuttu. Lomber operasyon hattı ve alanda ağrı tarifliyordu.
Hastanın bakılan laboratuvar tetkiklerinde hemogram (wbc: 6,23, hgb: 7,1, htc: 23,4, plt: 197), biyokimya (glu: 95, üre: 21, kre: 0,42, ast: 34, alt: 14, na: 138, k: 3,7), koagülasyon (pt ınr: 1,13, pt zamanı: 12,1) olarak tespit edildi.
Hastanın çekilen ultrasonografisinde sol retroperitoneal alanda hematom saptanması üzerine, hastaya anjio modunda kontrastlı batın tomografisi çekimi yapıldı. Hastanın sol iliak arterinde anevrizma ve rüptür tespit edildi. Hasta gerekli hazırlıklar tamamlanarak acil olarak cerrahiye alındı. Bu sunumda cerrahi sonrası dönemde hayati tehdit edebilecek komplikasyonlara dikkat çekmek istedik.

Anahtar Kelimeler: İliak arter yaralanması, lomber disk hernisi

İliak arter yaralanması

[P-404]

Lumbosakral Disk Herniasyonuna Sekonder Komplet Kauda Ekuina Sendromu

Ömer Damar, Ömer Kaçmaz, Yenal Karakoç, Öner Avınca, Abdullah Şen, Mahmut Yaman, Mahmut Taş
Sağlık Bilimleri Üniversitesi Diyarbakır Gazi Yaşargil Eğitim Araştırma Hastanesi, Acil Servis, Diyarbakır

Giriş: Nöroşirurji acillerinden olan Kauda ekuina sendromu (KES), kauda ekuina basısı, iskemisi ya da yaralanmaları nedeniyle ortaya çıkan bel ağrısı, siyatalji, alt ekstremitede duyu-kuvvet kaybı, perianal his kusuru, sfinkter disfonksiyonu ve seksüel disfonksiyon ile prezente olan bir klinik antitedir. Lomber disk herniasyonu nadiren KES'e neden olmaktadır. Bu yazımızda lomber disk herniasyonuna bağlı komplet kauda ekuina sendromu gelişen bir vakayı sunmak istedik.

Olgu: Otuzaltı yaşında erkek hasta bel ağrısı nedeniyle acil servisimize başvurdu. Hasta daha önce herhangi hastalık öyküsünün omadığını bir önceki gece bel ağrısı şikayeti ile acil servise başvurduğunu bir iğne yapıldığınıbelirtti. Sonrasında ayklarının tutmadığını sağ ayağını ve sol ayağını hareket ettiremez hale geldiğini, dün geceden beri idrar ve büyük tuvaletini hissetmediğini altına kaçırdığını belirtti. Hastanın nörolojik muayenesinde sağ ve sol ayak dorsifleksiyonu yapamadığı, ayak plantar fleksiyonları 2/5 kas gücünde olduğu, bilateral L4,L5,S1,S2 dermatomlarında anestezik olduğunu, anal tonusun çok zayıf olduğunu ve cremaster refleksinin alınmadığını tesbit ettik. Acil çekilen MR'ında L4-5 extrude fragmante kanalı dolduran disk hernisi tesbit ettik ve kauda equina sendromu tanısı koyarak beyin cerrahi konsültasyonu istedik. Beyin cerrahi acil olarak ameliyata aldığı hastaya bilateral L4-5 mikrodiskektomi uyguladığını, özellikle sağ taraftan durayı invaze etmiş serbest fragman çıkarttığını öğrendik.

Sonuç: Disk herniasyonuna bağlı kauda ekuina sendromu nadir görülmesine rağmen erken tanı konulup opere edilmez ise parapleji ile sonuçlanabilir. Bu nedenle Kauda ekuina sendromunda kayıpların geri döndürülmesinde kritik nokta, erken tanı ve erken cerrahi dekompresyondur.

Anahtar Kelimeler: Kauda Ekuina sendromu, lumbalji, lomber disk herniasyonu

---

Kauda Ekuina Sendromu

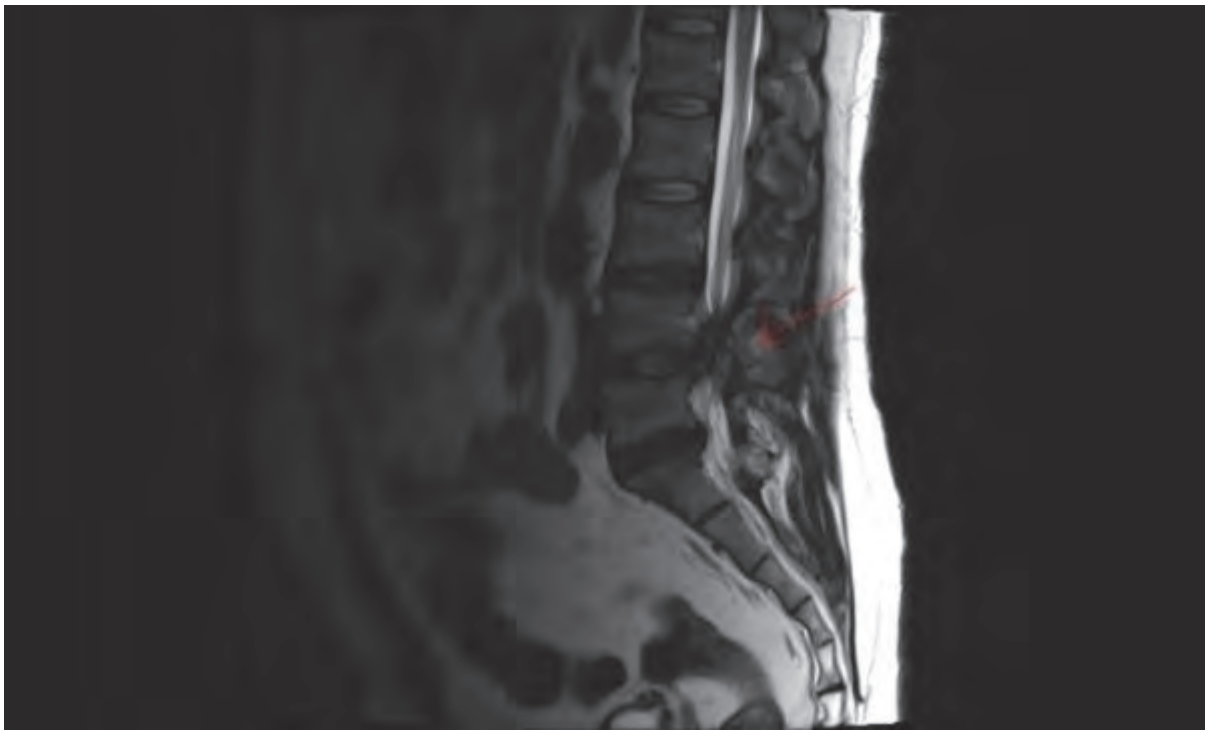

[P-406]

Şizofren Hastada Yabancı cisim Yutma Vakası

Mustafa Erten, Kamil Kokulu, Hatice Şeyma Akça, Serkan Emre Eroğlu
Sağlık Bilimleri Üniversitesi İstanbul Ümraniye Eğitim ve Araştırma Hastanesi, Acil Tıp Kliniği, İstanbul

Giriş: Yabancı cisim yutan yetişkinler genellikle özofagial hastalığı olanlar, diş protezi kullananlar, zeka geriliği, psikiyatrik hastalar, intihar amaçlı ve bilinçli olarak yutan hastalardır

Olgu: 22 yaşında erkek hasta, tırnak makası yutma şikayetiyle başvurdu. Alınan öyküde hastanın şizofren tanısıyla psikiyatri takipli olduğu öğrenildi. Fizik muayenesinde patoloji saptanmayan hastanın direk grafisinde sağ alt kadran ve sol üst kadranlarda olmak üzere 2 adet yabancı cisim izlendi. Yapılan gastroenteroloji konsultasyonunda hastaya orali kapalı olarak grafi ile takip ve kontrol sonrası endoskopi planlandı. Endoskopide korpusta bir adet kalem (dolma kalem) görüldü çıkarıldı. Fundus, corpus, antrum mukozası hiperemik ve ödemliydi, erozyonlar görüldü.
Tırnak makasının ise distale geçtiği görülmüş olup endoskopik çıkarılması mümkün değildi.
Hastanın takip edilmesi ve genel cerrahi görüşü alınması planlandı. Genel cerrahi konsultasyonunda batın rahattı, defansı reboundu yoktu. Karın ağrısı ve ateş olmadığı gözlendi. 1 gün sonra kontrol önerildi. Hastanın her gün yapılan grafi kontrolünde tırnak makası distale doğru ilerledi ve komplikasyon olmaksızın defekasyonla atıldı.

Sonuç: Bizim olgumuz şizofren tanısı olan psikiyatriden takipli hastaydı. Bu tip hastalardan her zaman doğru öykü alınması mümkün değildir. Ek yabancı cisim saptanabileceğinden, görüntüleme yöntemleri tanıda önemlidir. Biz de hastamızın direk grafisinde öyküden farklı olarak ek bir cisim daha tespit ettik. Perforasyon şüphesi olmadığı için BT'yi tanıda kullanmadık. Birçok yabancı cisim gastrointestinal sisteme zarar vermeksizin spontan olarak barsak yoluyla çıkar. Bizim hastamızda da tespit edilen yabancı cisimlerden henüz mide pilorunu geçmeyen kalem endoskopik yolla çıkarılırken, tırnak makası spontan olarak barsak yoluyla çıktı. Hastanın takiplerinde komplikasyon izlenmedi.
Yabancı cisim yutulması şikayetiyle gelen yetişkin hastalarda, özellikle psikiyatrik olan hasta grubunda iyi bir öykü ve fizik muayeneye ek olarak görüntüleme yöntemleri mutlaka kullanılmalıdır.

Anahtar Kelimeler: şizofren, yabancı cisim

Resim 1

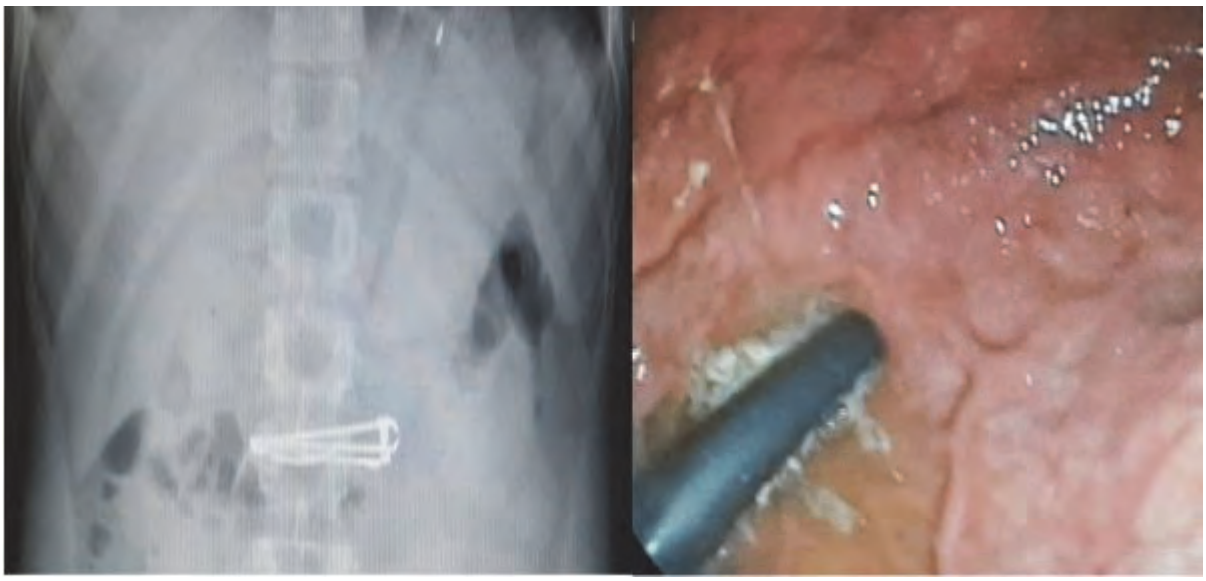

[P-407]
Acil Serviste Perfore Olan Rudolph Valentino Sendromu

Ramazan Sabırlı[1], Gizem Tükenmez Sabırlı[2], İlknur Turan[3]
[1]Servergazi Devlet Hastanesi Acil Servisi, Denizli
[2]Pamukkale Üniversitesi Tıp Fakültesi, Çocuk Sağlığı ve Hastalıkları Anabilim Dalı, Denizli
[3]Servergazi Devlet Hastanesi, Genel Cerrahi Servisi, Denizli

Giriş: Rudolph Valentino adlı sinema sanatçısının akut apandisit tanısıyla opere edildikten sonra sepsise bağlı çoklu organ yetmezliği sebepli ölmesi üzerine yapılan otopside duodenal ülser perforasyonu olduğu saptanmıştır. Perfore peptik ülser olduğu ortaya çıkan sağ alt kadran ağrısı ile prezente olan klinik Rudolph Valentino sendromu adını almıştır (1-3). Perfore Valentino sendromu olan hastalar genellikle apandisiti andıran şiddetli, keskin karın ağrısının ani bir başlangıcıyla karşımıza çıkar (4). Hafif bir hareket bile acılarını aşırı derecede kötüleştirebildiğinden, bu hastalar fetal bir pozisyon alır.

Olgu: 16 yaş erkek hasta acil servise 5-10 saniye kadar süren solunum sıkıntısı şikâyeti ile geldi. Şikâyeti gelmeden hemen önce olup geçmiş. Göğüs ağrısı yok. Bilinen bir hastalık öyküsü yok. Fizik muayenede TA: 130/85 mmHg, oksijen saturasyonu %98, ateş 36,C, nabız 92 atım/dk. Solunum sistemi muayenesinde solunum sesleri bilateral eşit, ral, ronküs saptanmadı. Kardiyak üfürüm yok. Batın muayenesi olağan. Hastadan elektrokardiyografi(ekg) görüldü, PA akciğer grafisi ve hemogram, biyokimya ve kardiyak marker çalışılması planlandı. Ekg'de herhangi bir patolojik bulgu saptanmadı. Hastanın PA akciğer grafisinde patolojik bulguya rastlanmadı. Laboratuvar verilerinde hafif lökositoz dışında patolojik değer saptanmadı. Hasta damar yolu açılırken (görüntüleme sonrası) fenalık hissi tariflemesi üzerine kan basıncı tekrar ölçüldü 90/65 mmHg saptandı. Hastaya iv. hidrasyon başlandı, monitörize takibe alındı. Yaklaşık 15 dakika sonrasında hastanın karın ağrısı şikâyeti ortaya çıktı. Muayenesinde sağ alt kadranda defans ve rebound bulgusu pozitifleşti. Hastaya akut apandisit ön tanısı ile kontrastlı karın tomografisi çekildi. Karın tomografisinde duodenum 2. kıtada duvar düzensizliği, batın içi serbest sıvı, diyaframaltında serbest hava bulguları saptandı. Hasta genel cerrahi ile konsülte edildi. Perfore apandisit?, duodenum perforasyonu? ön tanılarıyla acil operasyona alınan hastada duodenum 2. kıtada perforasyon saptandı.

Sonuç: Bazen klinik hissiyat, bazen de tedavi sürecinde hastada meydana gelen değişimler hastanın kliniğinin çözümlenmesinde rol oynamaktadır. Bu olguda olduğu gibi bazı şanslı hastalar acil servisteyken perforasyon bulguları açığa çıkar ve tanı konur.

Anahtar Kelimeler: Rudolph Valentino, Duodenal ülser perforasyonu, akut apandisit

PA Akciğer Grafisi ve Karın Tomografisi

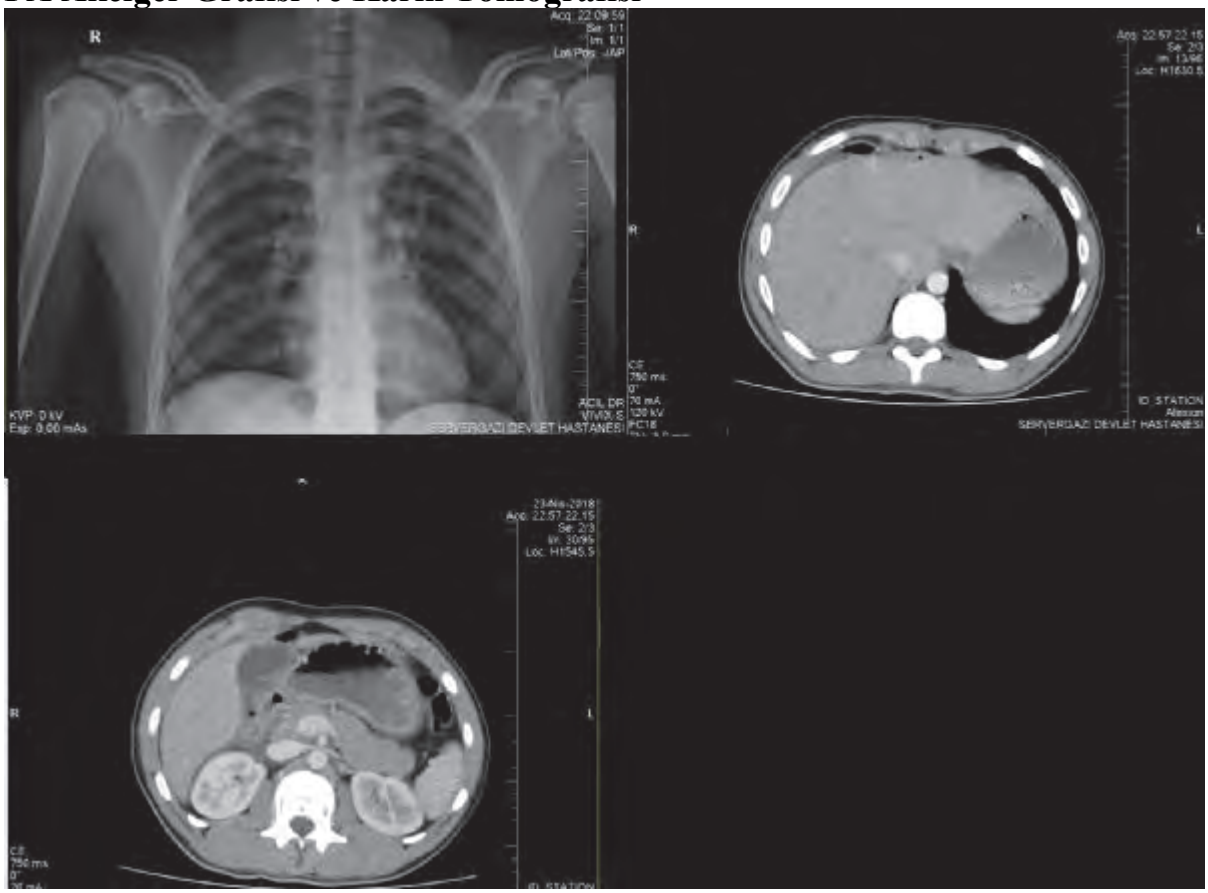

PA Akciğer grafisinde diyafram altı serbest hava görülmemekte fakat karın tomografisinde diyafram altı serbest hava, perihepatik sıvı izlenmektedir.

[P-408]

Sol Alt Kadran Ağrısı...mı?

Oğuz Eroğlu, Mustafa Karabulut, Sinan Oğuzhan Özsan, Turgut Deniz, Figen Coşkun
Kırıkkale Üniversitesi Tıp Fakültesi, Acil Tıp Anabilim Dalı, Kırıkkale

Giriş: Yansıyan ağrı, bazı organ ve derin dokulardan kaynaklanan ve ait olduğu organın lokalizasyonundan farklı bir yerde hissedilen ağrıdır. Kardiyak ağrının sol kol ağrısı gibi hissedilmesi, üreter taşının testiste hissedilmesi veya diyagrafmatik ağrının sol omuzda hissedilmesi tipik yansıyan ağrı örnekleridir. Bu yazıda, akut apandisit tanısı alan, eşzamanlı hem sağ over kist rüptürü hem de safra kesesinde multipl taşları bulunan sol alt kadran ağrılı bir olgu sunulmuştur.

Olgu: 37 yaşında bayan hasta sol alt kadran ağrısı ile acil servise başvurdu. Ağrısı, gece göbek etrafında ve sol üst kadranda başlamış, birkaç saat sonra sol alt kadrana lokalize olmuş. Ağrı ile birlikte şiddetli bulantı ve kusması olup; idrar yaparken yanma, ağrı veya akıntısı ya da vajinal kanaması yoktu. Özgeçmişinde herhangi bir özellik bulunmayan hasta, kontrasepsiyon amaçlı herhangi bir yöntem kullanmıyordu. Fizik muayenede batın sol alt kadran ve suprapubik bölgede hassasiyet ve sol alt kadranda rebound bulunmaktaydı. Laboratuvar tetkiklerinde WBC: 16300 /uL, CRP: 64 mg/L olup, diğer kan tetkikleri, Amilaz, β-hCG ve idrar sonuçları normaldi. Çekilen Abdominal BT'de safra kesesi içinde multipl taşlar izlenmekteydi ve kese duvar kalınlığı normaldi. Ayrıca, sağ overde kist rüptürü ile birlikte apendiks çapının 10 mm olduğu ve etraf yağ dokuda kirlenme olduğu tespit edildi (Resim 1). Hasta Akut Apandisit tanısıyla hospitalize edildi.

Sonuç: Akut apandisit hastası bir çok farklı klinikle acil servise başvurabilir. Bu durum, bazen sol alt kadranda ağrıyla veya birden fazla akut patoloji ile eş zamanlı olarak birlikte olabilir.

Anahtar Kelimeler: Akut apandisit, karın ağrısı, yansıyan ağrı

Resim 1

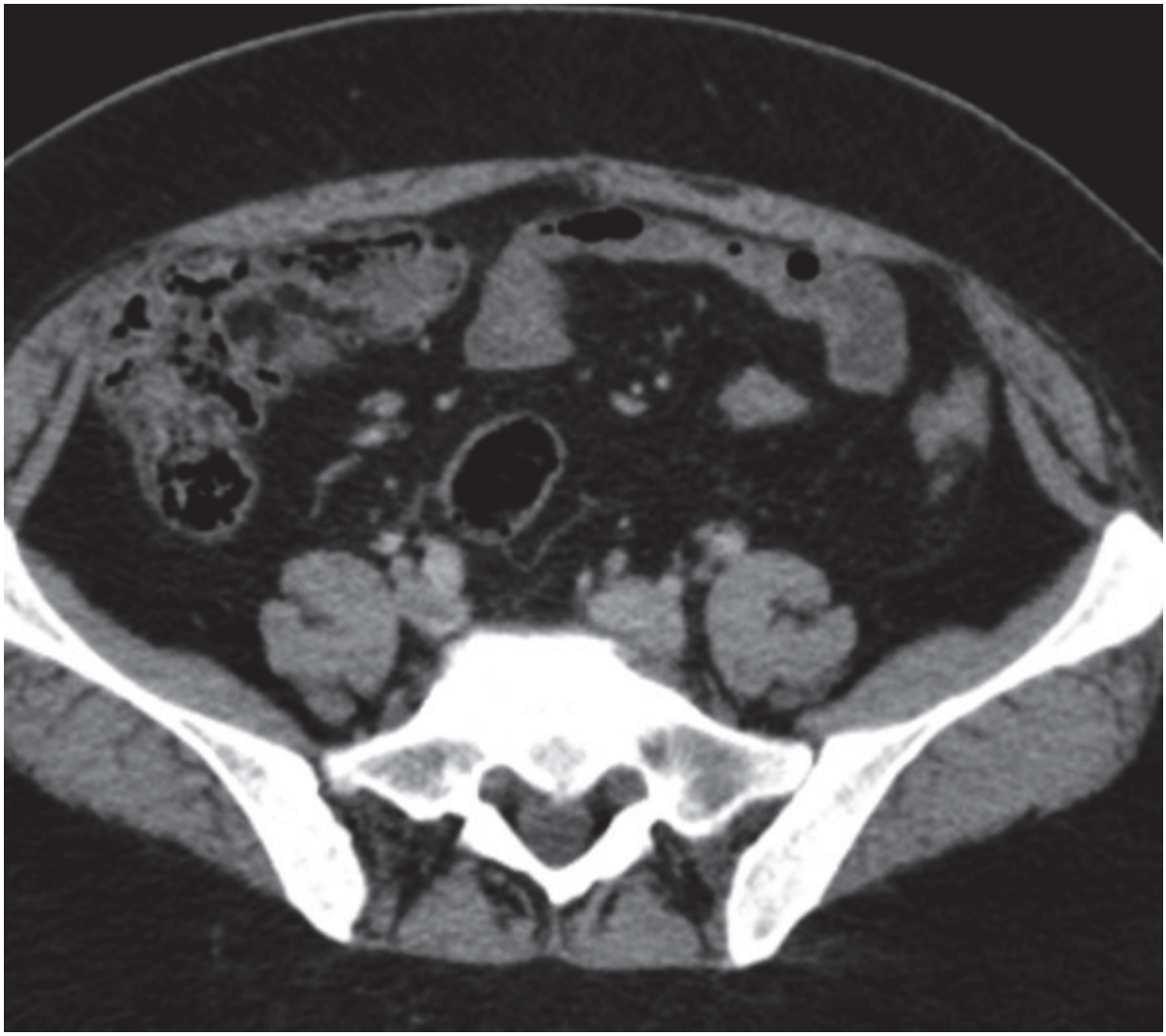

Hastanın Abdomian BT'sinde etraf dokuda kirlenme ile birlikte Akut apandisit görünümü

[P-411]

Alfuzosin Kullanımı Sonrası Nadir Görülen Priapizm Olgusu

Ersin İmal, Hale Nur Can, Hasan Basri Alkan, Ekim Sağlam Gürmen
Manisa Celal Bayar Üniversitesi Tıp Fakültesi, Acil Tıp Anabilim Dalı, Manisa

Giriş: Priapizm, cinsel uyarıdan bağımsız olarak oluşan, ejakülasyonla sonlandırılamayan 4 saatten fazla süren uzamış ereksiyon durumudur. Bu durum gerçek bir ürolojik acildir ve erken müdahale disfonksiyon sürecinde önem taşır. Priapizm sıklıkla idiopatikdir; fakat bazı farmakolojik ajanlara sekonder olarak da gelişebilir. Erişkinlerde en sık görülen neden özellikle intrakavernozal enjeksiyonlar olmak üzere ilaç kullanımıdır. En sık neden olan ilaçlar; antihipertansifler, psikotropikler, antikoagülanlar, hormonlar, metoklopramid, morfin ve bupivakainin epidural infüzyonu, fosfodiesteraz-5 enzim inhibitörleridir. Çocuklardaki en sık nedeni orak hücre hastalığıdır. Tedavisinde sebebi olduğu düşülen ajan varsa ajndan uzaklaşılması ve sırasıyla; kavernöz sinüs aspirasyonu, intrakavernözal sempatomimetik ajan (örn.Fenilefrin) enjeksiyonu, cerrahi şant operasyonudur. Cerrahi şant işleminde veno-oklüzyon by-pass edilerek korpus kavernozumdan dışa doğru bir kanal oluşturmak için iyatrojenik fistül meydana getirilmektedir. Biz bu olgu sunumuzla acil servislere nadir bir başvuru nedeni olan alfuzosin alımı sonrası priapizm gelişimini hatırlatmak istedik.

Olgu: 64 yaş erkek hasta 2 gün önce BPH sebepli reçete edilen xatral xl® 10 mg (alfuzosin 10 MG) 1X1 dozajında 2. tb alım sonrası başlayan 36 saattir devam eden priapizm sebebiyle başvurdu. Dış merkezde soğuk uygulama ve diazem uygulanmış herhangi bir gerileme olmaması üzerine tarafımıza başvurdu. Hastanın bilinen BPH, Hipertansiyon, Chron, Sliding tip Hiatal Herni tanıları mevcut. Alfuzosin dışı ilaç kullanımı yok. Vital bulguları; kan basıncı:138/78 mm/hg, nabız:80 atım/dk, solunum sayısı dakikada 16, ateş:36.6°C olarak saptandı. Fizik muayenede penil doku rijit ereksiyondaydı. Tarafımızca soğuk uygulama yapıldı. Üroloji konsültasyonu istendi ve kavernöz boşaltım uygulandı. Rijit ereksiyonda bir miktar gerileme oldu. Soğuk uygulamaya devam edilmesine rağmen rijit ereksiyon tekrarladı. Penil doppler incelemede her iki kavernöz body içerisinde arteriyel ve venöz akım kodlanmadı. Rijit ereksiyon ile uyumlu olduğu düşünüldü. Dorsalis pedis arter de akım mevcuttur. Priapizmde gerileme olmaması üzerine şant operasyonuna alınmak takip-tetkik edilmek amacıyla üroloji kliniğine yatırıldı.

Sonuç: Priapizm acil servislerin nadir görülen acillerindendir. Çeşitli nedenlerle oluşabilir. Kullanılan ilaçların, yeni başlanan tedavilerin sorgulanması önemlidir. İyileşmesi ve disfonksiyon gelişmemesi için zamanla yarışıldığı unutulmamalılıdır.

Anahtar Kelimeler: Alfuzosin, priapism, acil servis

[P-412]

Karın Ağrısının Nadir Bir Nedeni; Dev Rektus Kılıf Hematomu

Hasan Basri Alkan, Ozan Çubuk, Murat Mercan, Bülent Demir
Manisa Celal Bayar Üniversitesi Tıp Fakültesi, Acil Tıp Anablim Dalı, Manisa

Giriş-Amaç: Rektus kılıf hematomu (RKH), epigastrik arter veya venlerin rüptürüne bağlı, M. rectus abdominis ve M. pyramidalis kaslarını saran kılıf içine olan kanamalardır. Bu yazıda karın ağrısının nadir nedenlerinden biri olan RKH'lu bir olgu sunulacaktır.

Olgu: Elli sekiz yaşındaki kadın hasta karın ağrısı yakınması ile acil servise başvurdu. Üç gün önce hemoptizi ve son 1 gündür olan karın ağrısı yakınması mevcut olduğunu bildirdi. Hastanın kalp yetmezliği ve 1 yıl önce mitral kapak replasmanı nedeniyle 5 mg/gün dozunda oral varfarin (coumadin) sodyum kullandığı öğrenildi. Fizik muayenesinde kan basıncı 128/69 mmHg, nabız 62 atım/dk., solunum sayısı 16 soluk/dk., vücut sıcaklığı 36.7°C olarak kaydedildi. Akciğer oskultasyonunda sağ ac bazalde solunum sesleri azalmış, batın muayenesinde palpasyonla yaygın hassasiyet, istemli defans ve alt kadranda ele gelen kitle dışında anormal bir bulguya rastlanmadı. Laboratuvar tetkiklerinde lökosit: 21,5 K/uL, hemoglobin: 5,7 mg/dL, trombosit: 206 K/uL, aktive parsiyel tromboplastin zamanı 39.7 sn, protrombin zamanı 50.1 sn, INR: 6,64 bulundu. Ultrasonografi tetkikinde; pelvik düzeyde yaklaşık 18x17 cm boyutlarında organize hematom izlendi. Bilgisayarlı tüm batın tomoğrafisinde umblikus seviyesinde rektus kas kılıfı içerisinde en geniş yerinde yaklaşık 16x17 cm boyutunda yoğun içerikli organize hematom izlendi (Resim 1). Hastada RKH'u düşünüldü. Hastanın hemoglobin değeri düşük olması ve INR yüksekliği nedeniyle eritrosit süspansiyonu transfüzyonu, taze donmuş plazma ve K vitamini desteği yapıldı. Kalp yetmezliği nedeniyle almakta olduğu antikonjestif tedavilere devam edildi. Hastanın izlemde hemoglobin düşüklüğü olmaması ve kliniğinin stabil seyretmesi nedeniyle cerrahi girişim düşünülmedi. Hasta konservatif olarak izleme alındı.

Tartışma-Sonuç: RKH'u akut batını taklit ederek yanlış tanı ve gereksiz cerrahi girişime neden olabilmektedir. Bu nedenle açıklanamayan karın ağrılarında nadir bir neden olarak özellikle coumadin kullanan hastalarda düşünülmelidir.

Anahtar Kelimeler: Rektus kılıf hematomu, varfarin, karın ağrısı

Resim 1

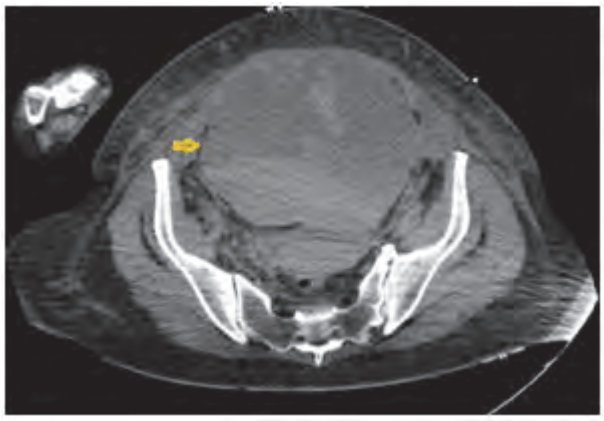

Bilgisayarlı tüm batın tomoğrafisinde umblikus seviyesinde rektus kas kılıfı içerisinde en geniş yerinde yaklaşık 16x17 cm boyutunda yoğun içerikli organize hematom izlenmekte (ok).

[P-419]

Utangaç hasta: Testis torsiyonu

Oğuz Eroğlu, Ömer Yeşilyurt, Turgut Deniz, Figen Coşkun
Kırıkkale Üniversitesi Tıp Fakültesi, Acil Tıp Anabilim Dalı, Kırıkkale

Giriş: Testis torsiyonu ürolojik bir acildir. Klinik başvuru şikayeti, sıklıkla şiddetli skrotal veya kasık ağrısı (bazen uykudan uyandıran) şeklinde tarif edilebileceği gibi, bulantı-kusma veya karın ağrısı şeklinde de olabilir. Testis torsiyonunun zamanında teşhis ve tedavi edilmesi, hastanın sonraki hayatını etkileyeceğinden hastanın şikayetlerini klinisyene eksiksiz aktarması oldukça önemlidir. Bu yazıda, acil servise başvuru şikayetini gizleyerek, karın ağrısı olduğunu söyleyen bir testis torsiyonu olgusu sunuldu.

Olgu: 17 yaşında erkek hasta acil servise şiddetli karın ağrısı nedeniyle başvurdu. Hastanın karın ağrısı ani başlangıçlı olup, yayılım göstermiyormuş. Karın ağrısı ile birlikte idrar yaparken yanma, ağrı veya renk değişikliği olmayan hastanın, özgeçmişinde de taş veya herhangi bir hastalık hikayesi bulunmamaktaydı. Fizik muayenede Ateş: 37.1 0C, nabız: 98 vuru/dk, SS: 20/dk, TA: 123/72 mmHg idi. Palpasyonla göbek çevresinde ve batın sağ alt kadranda minimal hassasiyet bulunan hastanın, defans, rebound veya kosto-vertebral açı hassasiyeti yoktu. Laboratuvar tetkiklerinde WBC: 10800 /mm3, Hb: 14.4 gr/dl, Trombosit: 224000/ mm3, CRP: 43 mg/L, Amilaz:31 U/L, LDH: 192 U/L iken; idrar tetkiklerinde Dansite: 1020, pH: 6, kan, nitrit veya lökosit izlenmedi. Yatak başı ultrasonografide, aort normal boyutlarda olup, batın içi serbest sıvıya rastlanmadı. Ayrıca, her iki böbrekte pelvikaliksiyel dilatasyon veya taşa ait gölge saptanmayan hastanın appendiks dokusu da normal boyutta ve kompresse edilebiliyordu. Takipleri sırasında ağrısı hafifleyen hasta, taburcu olmak istediğini belirterek sedyesinden kalktığı sırada şiddetli kasık ağrını olduğunu belirtti. Fizik muayenede sağ testiste şişlik ve eritem izlendi. Skrotal USG'de sağ testis boyutu sola göre artmış ve vaskülaritesi izlenmemekteydi. Üroloji kliniği tarafından sağ testis detorsiyonu uygulanan hasta, yatışının 3. gününde şifa ile taburcu edildi.

Sonuç: Testis torsiyonu tedavisinde zaman çok önemlidir. Bu nedenle, karın ağrısı ile başvuran hastalarda, anamnez ayrıntılı olarak alınmalı, olası bir yansıyan ağrı veya hasta çekingenliği göz önünde bulundurularak ürogenital sistem şikayetlerinin varlığı sorgulanmalıdır.

Anahtar Kelimeler: Testis torsiyonu, acil servis, anamnez

[P-420]

Postravmatik fasial paralizi: Olgu sunumu

Oğuz Eroğlu, Sinan Oğuzhan Özsan, Yunus Emre Şen, Turgut Deniz, Figen Coşkun
Kırıkkale Üniversitesi Tıp Fakültesi, Acil Tıp Anabilim Dalı, Kırıkkale

Giriş: Travmatik fasial paralizi, kafa travmalarına bağlı, özellikle longitudinal tip temporal kemik kırıkları sonucu ortaya çıkar. Bu durum, sinirin en sık horizontal segment ve ikinci dirsek seviyesinde oluşur. Kafa travmaları veya penetran kafa ve yüz yaralanmaları nedeniyle dış kulak yolu etrafında oluşan temporal kemik kırıkları, kırık parçaların oluşturduğu sinir basısı, hematom veya ödem fasial sinirde oluşacak paralizinin esas nedenleridir. Oluşan tek taraflı travmatik paraliziler genellikle klinik olarak kolaylıkla fark edilirken, çift taraflı fasial paralizilerde ise tanı konulması daha zordur. Bu yazıda, travma sonrası göç dönemde fasial sinir paralizisi gelişen bir olgu sunulmuştur.

Olgu: 12 yaşındaki bayan hasta acil servise, merdivenden düşme (yedi basamak) sonrası kafa ve yüz travması geçirme ve kısa süreli hafıza kaybı nedeniyle getirildi. Geldiğinde genel durum orta, bilinç açık, IR+/+, pupiller izokorik, oryantasyon ve kooperasyon normal, GKS:15, Nabız: 112 vuru/dk, TA: 102/78 mmHg, SS:24/dk, SatO2: %96 idi. Hastanın nörolojik muayenesinde lateralizan bulgu olmadığı gibi, fasial sinir muayenesi de tamamen normaldi. Fizik muayenede sağ temporal bölgede mastoid kemiği de içine alan şişlik, hematom ve dış kulak yolunda otoraji mevcuttu. Çekilen Beyin BT'de herhangi bir patoloji izlenmeyen hasta, diğer sistem problemleri de halledildikten sonra taburcu edildi. Hasta, taburculuğundan 3 gün sonra yüzünün sol yarısında uyuşma, gülerken yüzünün sağa kayması ve sol göz kapağında düşüklük nedeniyle acil servise yeniden başvurdu. Çekilen Temporal kemik BT'de kırık izlenmeyen hastada, fasial sinir trasesinde ödeme bağlı sinir kompresyonu olduğu düşünüldü. (Resim 1). KBB kliniğince hospitalize edilen hasta, medikal tedavi (prednizolon 50 mg/gün) sonrası yatışının 4. gününde şifa ile taburcu edildi.

Sonuç: Temporal kemiğe lokalize kafa yaralanmalarında kemik kırıkların etkisine bağlı olarak direk etki ile veya hematom ve ödemin etkisine bağlı olarak indirek etki sonucu travmatik fasial paralizi oluşabilir. Fasial paralizinin travma sonrası erken dönemde oluşabileceği gibi, travmayı takip eden günlerde de ortaya çıkabileceği unutulmamalıdır.

Anahtar Kelimeler: Fasial paralizi, travma

Resim 1

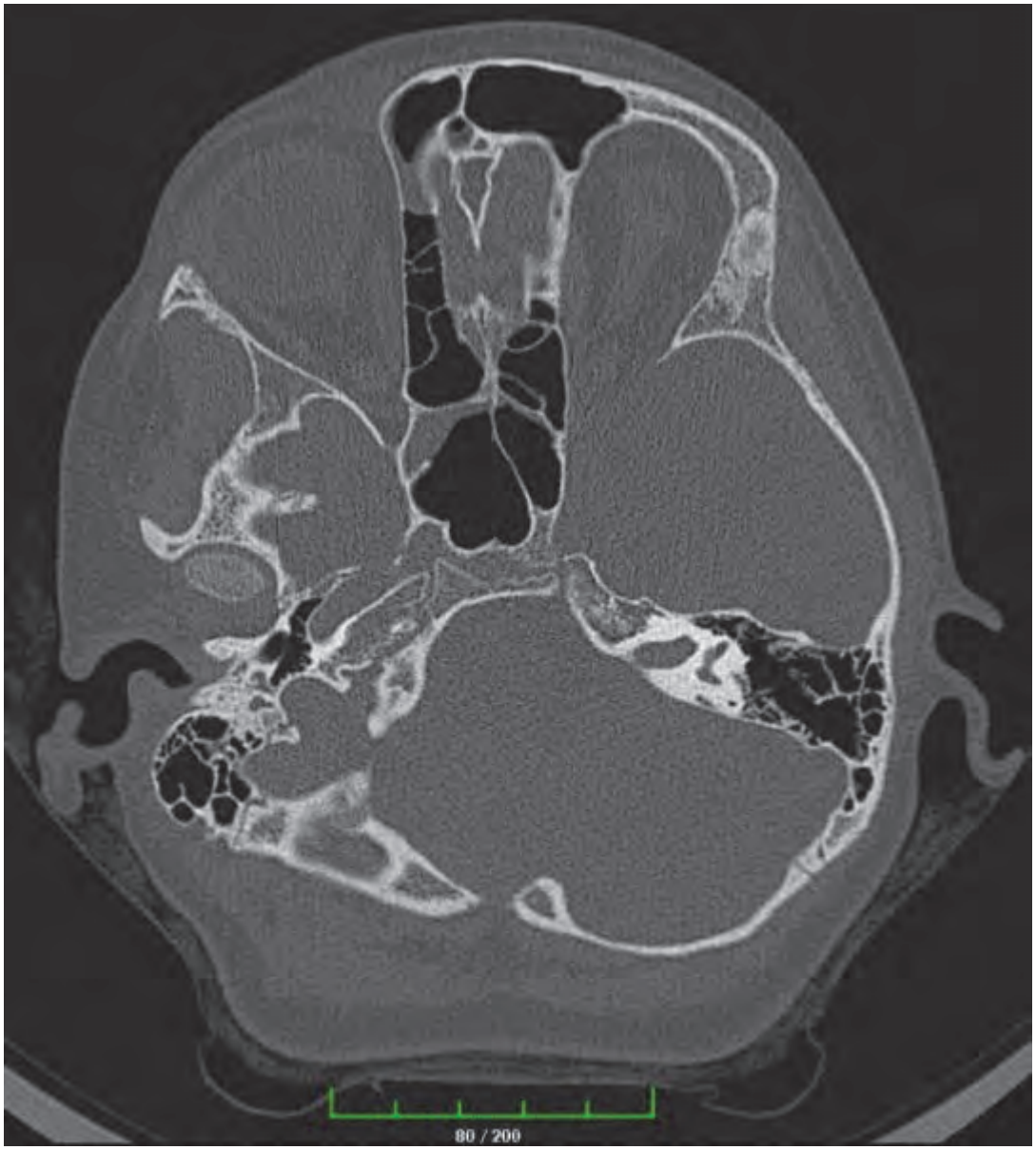

Hastanın Temporal kemik BT görüntüsünden bir kesit

[P-422]

Nadir Bir Hematüri Nedeni; Amfizematöz Sistit

Murat Tuğra Kösa, Uğur Bilgay Kaya, Ahmet Burak Erdem, Tamer Durdu, Elif Çelikel, Uğur Gülöksüz, Bilge Karaca, İremgül Güngör, İrem Doğan
Sağlık Bilimleri Üniversitesi Ankara Numune Eğitim ve Araştırma Hastanesi, Acil Tıp Kliniği, Ankara

Amfizematöz sistit (AS) mesane duvarında gaz oluşumu ile karakterize tedavi edilmezse mortal seyredebilen bir hastalıktır. Biz hematüri ile acilimize gelen hastada AS'ye bağlı gelişen ve pnömonin eşlik ettiği septik şoka ilerleyen bir vakayı tartıştık. AS bilgisayarlı batın tomografisi (BBT) ile tanı konulabilen idrar yolu enfeksiyonudur. Tedavide geniş spektrumlu antibiyoterapi uygulanmaktadır.

Giriş: AS, mesane duvarı etrafında bakteriyel ve fungal fermantasyon sonucu gaz oluşumu ile karakterize nadir bir durumdur. En sık neden E.coli olmakla birlikte Enterobacter aerogenes, Klebsiella pneumonia, Staphylococcus aureus, Streptococci, Clostridium perfringens ve Candida albicans da saptanmıştır. Diyabetik bayanlarda veya mesane enstrumantasyonu olan kişilerde görülme sıklığı artmıştır. Klinik bulantı - kusmadan sepsise kadar değişkenlik gösterebilir. Çoğu üriner sistem enfeksiyonunun tanısı laboratuar olarak konulduğu halde AS' in tanısı radyolojik olarak konulur.

Olgu: 62 yaşında erkek hasta acil servise 3 gündür olan hematüri, öksürük,balgam ve yürüme zorluğu ile başvurdu. Yapılan fizik muayenesinde TA: 75/44, nabız:116/dk. satO2:%89, ateş:37.5 derece olup batın muayenesi doğal ve solunum seslerinde kabalaşma mevcuttu. Yapılan tetkiklerinde idrarda 205 lökosit ve 344 eritrosit vardı. Hemogram ve biyokimya parametreleri normaldi. Üriner ultrasonografide patoloji izlenmedi. BBT'de mesane duvarı içerisinde yaygın hava değerleri, yumuşak doku planları arasında serbest hava değerleri izlenmiştir. Ayrıca sağ alt lobda pnömonik konsolidasyon alanı izlendi. İdrar kültüründe K. Pneumonia üredi. Sepsis tablosuna giren hasta yoğun bakımda takibe alınan hasta taburcu edildi.

Sonuç: Üriner sistemin gaz oluşturan enfeksiyonları ve amfizematöz durumları potansiyel olarak hayatı tehdit edebilir. AS' in mortalite oranı yaklaşık %7 olmakla birlikte üst üriner sistem eklenmesiyle mortalite ve morbidite bu oranlar artmaktadır. AS klinik olarak tanısı zor hastalık olması nedeniyle akılda tutulması gereken bir durumdur. Acil serviste risk faktörleri olan hastalarda, AS'in sepsis veya septik şoka kadar ilerleyebilen üriner sistem enfeksiyonu olduğunu unutulmamalıdır. AS'de BT tanı koymada en uygun yöntemdir. Bizim hastamızda olduğu gibi ko morbid eşlik eden başka bir enfeksiyon odağı da eş zamanlı olabilir.

Anahtar Kelimeler: Amfizematöz sistit, bilgisayarlı batın tomografisi, hematüri

---

Batın bilgisayarlı tomografi görüntüsü

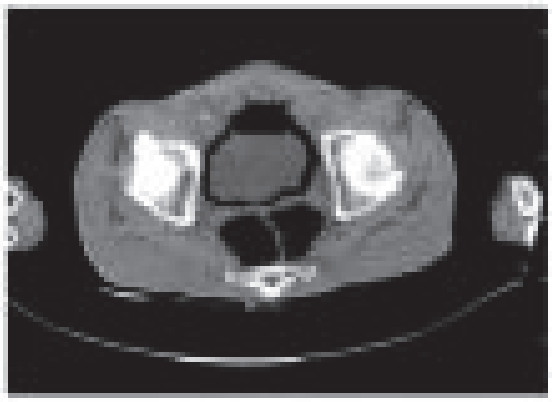

[P-423]
Acil Serviste Bir Klasik: Hifema

Mikail Kuşdoğan[1], İbrahim Çaltekin[1], Levent Albayrak[1], Emre Gökçen[1], Sevilay Vural[1], Hasan Burak Kaya[1], Nuray Kılıç[1], Atakan Savrun[2]
[1]Bozok Üniversitesi Tıp Fakültesi, Acil Tıp Anabilim Dalı, Yozgat
[2]Ordu Üniversitesi Tıp Fakültesi, Acil Tıp Anabilim Dalı, Ordu

Giriş: Ön kamarada (kornea ve iris arasında) kan bulunmasına hifema denir. Hifema, künt veya penetran travma sonucu, göz cerrahilerine sekonder ya da spontan olarak oluşabilir. Travmaya takip eden 3-5. günlerde ek kanamalar olabilir. Çoğunlukla çıplak gözle tespit edilebilir. Miminal hifema varlığı bile majör intraoküler yaralanmanın işareti olabilir. İntraoküler basıncın ani ve anlamlı artmasına neden olan künt travmalar intraoküler yapıların zedelenmesine ve takibinde hifema formasyonuna neden olur. Göziçi basınç artışı, kornea boyanması, tekrar kanama olması ve optik atrofi hifemalı olgulardaki en önemli komplikasyonlardır. Tedavide amaç göziçi basıncı düşürmek, yeniden kanamayı önlemek, optik atrofi ve kornea boyanması gibi komplikasyonların gelişmesini engellemektir.

Olgu: 15 yaşında erkek hasta göz kapağında kesi ve gözde ağrı şikayetiyle acil servisimize başvurdu. Anamnezinde kardeşinin elinde salladığı kemerin gözüne temas ettiğini öğrenildi. Yapılan muayenesinde sağ göz üst kapakta 15 milimetrelik lineer kesi, konjonktival hiperemi ve ön kamarada hifema (evre 1) görüldü. Kornea saydam, pupil düzenli, lens yerinde ve doğal olarak saptandı. Göz hastalıklarına konsülte edilen hastada göz içi basınç artışı saptanmadı. Hasta önerilerle taburcu edildi.

Sonuç: Hifema tıbbi bir acildir. Çoğu hasta için girişim gerekmemekle birlikte acil servislerde ek göz ve kafa yaralanmaları için sorgulanmalıdırlar. Ön kamaradaki bu kanama genellikle spontan geriler. Ancak hastaların günlük olarak ya da yaralanmanın 3. günü mutlaka bir oftalmologa yönlendirilmesi gerekmektedir. Hasta acil servisten taburcu edilirken yatak başı olabildiğince yüksekte uyuması ve dinlenmesi, fiziksel aktivitelerden bir hafta uzak durması, aspirin ve benzeri ilaçları kullanmaması önerilmelidir.

Anahtar Kelimeler: Acil servis, hifema, travma

Şekil 1

hifema görüntüsü

[P-424]

Papaverin Kullanımı Sonrası Gelişen Non-Iskemik Priapizm

Mikail Kuşdoğan[1], Levent Albayrak[1], Emre Gökçen[1], İbrahim Çaltekin[1], Sevilay Vural[1], Atakan Savrun[2], Hasan Burak Kaya[1], Nuray Kılıç[1], Şeyda Tuba Savrun[2]

[1]Bozok Üniversitesi Tıp Fakültesi, Acil Tıp Anabilim Dalı, Yozgat
[2]Ordu Üniversitesi Tıp Fakültesi, Acil Tıp Anabilim Dalı, Ordu

Giriş: Cinsel istek veya bir uyarı olmaksızın 4 saatten uzun süren ereksiyon Priapizm olarak adlandırılmaktadır. Gerçek bir ürolojik acildir ve fonksiyonel iyileşme derecesini belirleyen çoğunlukla yapılacak erken girişimdir. Patofizyolojik olarak 3 alt grupta incelenmektedir: 1. İskemik düşük akımlı priapizm (venöz), 2. İskemik olmayan yüksek akımlı priapizm (arteriyel), 3. Tekrarlayan-aralıklı priapizm. Bu olgumuzda cinsel ereksiyonunu arttırmak amacıyla kendi kendine papaverin enjeksiyonu uygulayan bir vakayı sunduk.

Olgu: 35 yaşında erkek hasta geçmeyen ereksiyon şikayetiyle acil servisimize başvurdu. Hastanın vitallerinde kan basıncı:120/70 mmHg, nabız:86 atım/dk, ateş: 36.7°C tespit edildi. Hastanın bilinen ek hastalığı ve ek ilaç kullanımı olmayıp; daha önce geçirilmiş priapizm öyküsü de yoktu. Hastanın anamnezi derinleştirildiğinde arkadaş tavsiyesiyle 1 gün önce kendisine 1cc papaverin intramüsküler olarak enjekte ettiği öğrenildi. Yapılan muayenesinde rijid ereksiyon saptanan hastaya glans penisten anterior aspirasyon uygulandı. Penil kan gazı analizinde pH:7.46 pCO2:26,5 pO2:70,3 olarak tespit edildi. Diğer laboratuar bulgularında patolojik bulgu saptanmadı. Hastaya non-iskemik priapizm tanısı konularak üroloji servisine yatışı yapıldı. Servis takiplerinde ek patoloji saptanmayan ve pirapizmi düzelen hasta taburcu edildi.

Sonuç: Priapizm tanısında; anamnez, fizik muayene ve laboratuar tetkikleri sonrasında yapılan korporeal aspirasyon ve kan gazı analizi akut dönemdeki standart yaklaşımlardır. Papaverin ilişkili priapizm çoğunlukla penil doppler ultrasonografi işlemi sırasında uygulanan paparevin enjeksiyonuna bağlı bir komplikasyonken, bu vaka da hastanın kendi yaptığı uygulama sonrası görülmüştür.

Anahtar Kelimeler: Acil servis, priapizm

[P-425]

Subaraknoid Kanama, Intraparenkimal Hematom Birlikteliği

Mikail Kuşdoğan, İbrahim Çaltekin, Levent Albayrak, Emre Gökçen, Sevilay Vural, Hasan Burak Kaya, Nuray Kılıç
Bozok Üniversitesi Tıp Fakültesi, Acil Tıp Anabilim Dalı, Yozgat

Giriş: Subaraknoid kanama (SAK) kanın subaraknoid boşluğa sızmasıdır ve %75'i anevrizma rüptürü sonucu meydana gelmektedir. Ortalama görülme yaşı elli olup mortalite ve morbiditesi yüksektir. Vakaların ortalama %12'si hastaneye getirilmeden, %50'si 6 ay içerisinde kaybedilirken; yaşayanların üçte birinden fazlasında kalıcı nörolojik defisit gelişebilmektedir. İntraparenkimal kanama (IPK) ve hematom ise; beyin parenkiminde kan pıhtısı gelişmesi olup etyolojisine göre primer ve sekonder olarak sınıflandırılabilir. Primer IPK spontan kanama sonucu ve sıklıkla hipertansiyon veya amiloid anjiopati sonucu gelişmektedir. Sekonder IPK nedenleri ise sıklıkla antikoagülan veya trombolitik kullanımı, tümör, anevrizma ve vasküler anomalilerdir. Hipertansiyon SAK ve IPK riskini arttıran faktörler arasında kabul edilmektedir. SAK ve intraparenkimal kanama şüphesi olan hastalarda ilk yapılacak görüntüleme yöntemi kontrastsız beyin tomografisidir. Bu olgumuzda GKS:9 olan ve acil servise şikayetlerinin başlamasından saatler sonra başvuran SAK ve IPK birlikteliği olan bir vakayı konu aldık.

Olgu: 76 yaşında erkek hasta akşam uyandıktan sonra başlayan kusma, şuur bulanıklığı nedeniyle sabah saatlerinde ambulans ile acil servise başvurdu. Antikoagülan ve trombolitik ilaç kullanımı olmayan, antihipertansif ilaç kullanan hastanın vitallerinde Tansiyon: 190/100 mmHg, Ateş:36,8 C, Nabız:68 atım/dk, pO2: %94 olarak tespit edildi. Laboratuar incelemelerinde WBC: 25600, Hb: 13,7 Htc: 39, glukoz:160mg/dL, pH:7.31 olarak saptandı.GKS:9 ve bilinci kapalı olan hasta entübe edildi. Kontrastsız Beyin BT sonrası hastada yaygın SAK ve IPK tespit edildi. Hasta beyin cerrahisi tarafından değerlendirildi ve yoğun bakıma yatışı yapıldı. Yoğun bakım takipleri sonrası intraparankimal hematom boşaltılması ve sağ lobektomi yapılan hasta 1 haftalık süre sonunda kaybedildi.

Sonuç: Acil servise başvuran GKS puanı düşük, bilinci kapalı, hipertansif hastalarda SAK ve/veya IPK akla gelmesi gereken ilk tanılardandır ve hasta stabil hale getirildikten sonra ilk istenecek görüntüleme yöntemi beyin BT olup bu hastalarda SAK ve IPK birlikteliği saptanabileceği unutulmamalıdır.

Anahtar Kelimeler: Subaraknoid kanama, intraparenkimal hematom, acil servis

---

Şekil 1.

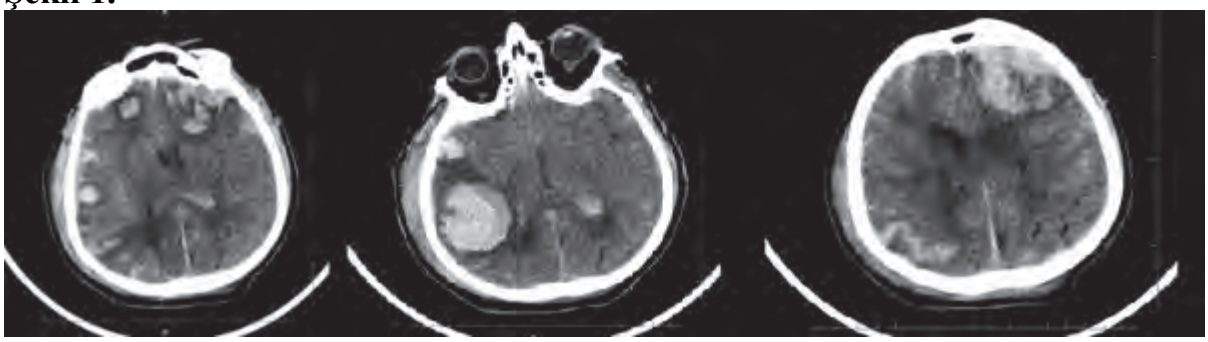

subaraknoid kanama, intraparankimal hematom birlikteliği

[P-426]

Tekrarlayan Priapizm

Hasan Burak Kaya[1], Emre Gökçen[1], Sevilay Vural[1], Levent Albayrak[1], İbrahim Çaltekin[1], Nuray Kılıç[1], Mikail Kuşdoğan[1], Atakan Savrun[2]

[1]Bozok Üniversitesi Tıp Fakültesi, Acil Tıp Anabilim Dalı, Yozgat
[2]Ordu Üniversitesi Tıp Fakültesi, Acil Tıp Anabilim Dalı, Ordu

Giriş: Cinsel istek veya bir uyarı olmaksızın 4 saatten uzun süren ereksiyon Priapizm olarak adlandırılmaktadır. Priapizm patofizyolojik olarak 3 alt grupta incelenmektedir: 1. İskemik düşük akımlı priapizm, 2. İskemik olmayan yüksek akımlı priapizm, 3. Tekrarlayan aralıklı priapizm. Biz olgumuzda acil servisimizde korporeal aspirasyon yapılan tekrarlayan idiopatik priapism vakasını sunduk.

Olgu: 52 yasında erkek hasta yaklaşık 4-5 saattir var olan ağrılı penil ereksiyon şikayetiyle acil servise başvurdu. Öyküsünde yalnızca diyabet tanısıyla ilaç kullanan hastanın, yaklaşık 7-8 yıldır aralıklı priapism atakları geçirdiği öğrenildi. Son bir aydırda hastanın priapizme yönelik herhangi bir tedavi almadığı öğrenildi. Yapılan muayenesinde rijid ereksiyon saptanan hastanın yapılan korporeal aspirasyon ve kan gazı analizinde ph:6.8, pco2:94, po2:21 olarak geldi. Diğer biyokimyasal laboratuvar bulgularında patolojik bulgu saptanmadı. Hastaya tekrarlayan iskemik priapizm tanısı konularak üroloji servisine yatısı yapıldı

Sonuç: Priapism tanısında anamnez, fizik muayene ve laboratuar tetkikleri sonrasında yapılan korporeal aspirasyon ve kan gazı analizi akut dönemde yapılması gereken standart yaklaşımlardır. Tekrarlayan priapizm olgularında proflaktik tedavilerin aksatılmaması ilerleyen dönemlerde atakların nüksetmemesi açısından önemlidir. Bu konuda hastalara yol gösterici olunmalıdır.

Anahtar Kelimeler: Acil servis, priapizm

Şekil 1

Priapizm distal şant ile boşaltma

[P-427]

Koroziv Madde Alımına Bağlı Perforasyon

Atakan Yilmaz[1], Sena Baykara Sayili[1], Ramazan Sabirli[2], Mert Ozen[1], Murat Seyit[1], Ibrahim Turkcuer[1], Bulent Erdur[1]

[1]Pamukkale Üniversitesi Tıp Fakültesi, Acil Tıp Anabilim Dalı, Denizli
[2]Servergazi Devlet Hastanesi, Acil Tıp Kliniği, Denizli

Giriş: Korozif maddeler; piyasada çok sayıda sıvı, katı ve toz halinde satılan ve evlerde yaygın olarak temizlik maddesi olarak kullanılan, cilt ve mukozada hasara neden olabilen kimyasal maddelerdir. Korozif madde alımlarında en sık görülen ve en tehlikeli olanı sıvı maddelerin içilmesidir. Sıvı madde alımlarında hasar sıklıkla zehirlenmeden daha ziyade derin lokal yanıklar nedeniyle gelişen perforasyon ve/veya darlığa bağlıdır.

Olgu: 53 yaş kadın hasta; acil servise koroziv (HNO3) madde içtikten sonra başvurdu. Bir buçuk saat önce, bir çay bardağı kadar içtiğini belirtmekte. Başvurusunda vital bulguları olağan, ateşi yok. Solunum muayenesi ve batın muayenesi muayenesi olağandı. 114 ile görüşülerek önerilerinin takip edildiği sırada karın ağrısı başlaması üzerine yeniden değerlendirmede akut batın bulgularının geliştiği izlendi. İstenen PA akciğer grafisinde diyafram altı serbest hava görülen olguda koroziv madde alımına bağlı perforasyon saptandı. Hasta genel cerrahiye konsülte edildi. Genel cerrahi tarafından acil operasyona alınan hastada midede posterior duvarda perforasyon saptandı.

Sonuç: Korozif maddelerin ağız yoluyla alınması durumunda; ağız, larinks ve özofagusta yanık ve nekrozlar görülür. Özofagus epitelinin asit formdaki koroziflere daha dirençli olduğu belirtilmekte ve hızlı yutma işlemi nedeniyle de lezyonların daha hafif olabileceği düşünülmektedir. Asit konsantrasyonu yüksek maddelerin alımından sonra ciddi özafagiyal hasar ve/veya perforasyonlar gözlenebilmektedir. Olguların % 80'inde midenin ciddi hasar görmediği yönündedir. Bununla birlikte midenin alkali maddelerle ciddi hasar gördüğü de bildirilmiştir. Mide asidinin mukozayı koruyucu etkisinin geleneksel kabulü son zamanlarda sorgulanmaya başlamıştır. Alkalilere kıyasla, güçlü bir asidik maddenin alınması durumunda sistemik komplikasyonların görülme sıklığı artmaktadır. Olgumuzda komplikasyonların süreden bağımsız olarak farklı zamanlarda ortaya çıkabileceği vurgulanmaktadır.

Anahtar Kelimeler: Koroziv madde, perforasyon

[P-428]

Anksiyete Deyip Geçilmemeli-Diseksiyon Gibi Ölümcül Durum Olabilir

Atakan Yilmaz[1], Sena Baykara Sayili[1], Ramazan Sabirli[2], Mert Ozen[1], Murat Seyit[1], Bulent Erdur[1], Ibrahim Turkcuer[1]

[1]Pamukkale Üniversitesi Tıp Fakültesi, Acil Tıp Anabilim Dalı, Denizli
[2]Servergazi Devlet Hastanesi, Acil Tıp Kliniği, Denizli

Giriş: Aort diseksiyonunda hastalar sıklıkla yırtılır tarzda göğüs ve sırt ağrısı tarifleyerek acil servise başvururken bazı hastalarda atipik prezentasyonlar görülebilir. Aort diseksiyonunda hastaların %10u ağrısız klinik başvuruya sahiptir. Ağrısız diseksiyonlarda daha çok nörolojik komplikasyonlar bulunur ve genellikle marfan sendromu eşlik eder. Olguların %20si nörolojik defisit ile başvurur. %5 hastada ise senkop; vagal tonus kaybına, hipovolemiye ya da disritmeye sekonder görülebilir. Hemiparezi, değişken mental durum, ekstremitede güçsüzlük ise periferik sinirlerdeki iskemiye bağlı olarak gelişir.

Olgu: 36 y e hasta acil servise sol kolda uyuşma ve göğüs ağrısı ile başvurdu. Tansiyonu: 120/80 nabız: 56 saturasyon: 99 olarak ölçüldü. Telefonda konuşurken şiddetli baş ağrısı ve göğüs ağrısı başlamış. Daha önceden bilinen hastalık yok, düzenli ilaç kullanımı yok. Sigara ve alkol düzensiz içici. EKG normal sinüs ritim. Fizik muayenede IR+/-, kranial sinirler olağan, nistagmus yok, motor muayenede hemiplejik solda 2/5, sağda -5/5, sağda babinski ekstensör; distal nabızlar 4 ekstremitede eşit, palpabl. Batın üfürümü saptanmadı. İntrakranial kanama ekartasyonu için beyin CT planlanan hastada görüntüleme sonrası tekrarlanan muayenesinde EKGde değişiklik saptanmadı, dört ekstremite spontan hareketli, henüz tedavi verilmediği halde baş ağrısının ve göğüs ağrısının şiddeti azalmış, bunun yerine sağ kostovertebral ağrı tarifliyor, daha önce ürolitiazis öyküsü olduğunu belirtiyor. Nöromotor muayenede ek bulgu yok ancak anizokorisi devam ediyor ve babinski nötr. Başvurusunda nörolojik bulguları bulunan ancak hızla muayene bulguları gerileyen hastada aort diseksiyonu düşünüldü. Görüntülemelerde karotis seviyesinden iliak seviyeye kadar uzanan diseksiyon saptandı. Hasta kalp damar cerrahisi tarafından acil operasyona alındı. Yoğun bakımda uzun süre interne edilen hasta kanama komplikasyonlarına bağlı olarak kaybedildi.

Sonuç: Acil serviste kimi zaman hastalarda anksiyete bozukluğu ve stresör faktörlere bağlı tanılar kolaylıkla konulmaktadır. Ancak kapsamlı yapılan fizik muayenede kliniği açıklamayacak muayene bulgularının doğru tanıya götüreceği unutulmamalıdır.

Anahtar Kelimeler: Anksiyete, aort diseksiyonu

[P-429]

İzole Superior Mezenterik Arter Diseksiyonu

Atakan Yilmaz[1], Sena Baykara Sayili[1], Ramazan Sabirli[2], Mert Ozen[1], Murat Seyit[1], Bulent Erdur[1], Ibrahim Turkcuer[1]

[1]Pamukkale Üniversitesi Tıp Fakültesi, Acil Tıp Anabilim Dalı, Denizli
[2]Servergazi Devlet Hastanesi, Acil Tıp Kliniği, Denizli

Giriş: Gerçek izole süperior mezenterik arter (SMA) diseksiyonu nadir görülen bir durumdur. Tanısal görüntüleme çalışmalarının artan kullanımı, bu nadir hastalığın daha fazla tanınmasıyla sonuçlanmıştır.

Olgu: 63 yaşında erkek hasta; acil servise epigastrik şiddetli ağrı ile başvurdu. Ağrısının yemekten sonra başladığını belirten hasta dispeptik yakınmalarının devam etmesi üzerine acil servise başvurmuş. Ağrı ani başlangıçlı, eforla ilişkisiz, kronik ağrılarından farklı karakterde olduğunu söylemekte. Bilinen gastroözofageal reflü hastalığı ve benign prostat hiperplazisi hastalıkları mevcut. Düzensiz sigara ve alkol kullanımı tariflemekte. Başvuruda TA: 150/80 nabız:110 so2:98 ateş: 36 derece ölçüldü. Kardiyak yakınması yok. Batın muayenesinde epigastrik hassasiyeti var ancak defans-rebound bulgularına rastlanmadı. Rektal muayenesinde normal gayta bulaşığı saptandı. Mezenter arter iskemisi ön tanısıyla istenen batın CTde superior mezenterik arterde diskesiyon saptandı. Kalp ve Damar cerrahisi bölümüne yatırılarak takip edildi.

Sonuç: Kronik karın ağrılarında eski tanıları yol gösterici olsa da eski ağrıdan farklı karakterdeki ağrıların tetkik edilmesi önemlidir. Superior mezenterik arter diseksiyonu nadir görülen bir durumdur. Tedavi yaklaşımları arasında antikoagülasyon ve kan basıncı kontrolü ile konservatif tedavi, stent yerleştirilmesi, intralezyonel trombolitik tedavi veya emboloterapi gibi perkütanöz endovasküler girişimler ve arter ligasyonu, endoanevrizmorrafi, aortomesenterik bypass veya laparotomik rezeksiyon gibi cerrahi girişimler yer alır.

Anahtar Kelimeler: Mezenterik diseksiyon

[P-430]

Karın Ağrısı Etyolojisinde Nadir Bir Sebep: Aortit !!!

Ahmet Hamdi Akçay[1], Muhammed Fatih Cırıl[1], İzzet Ustaalioğlu[1], Uğur Turan[1], Ferhat Yıldız[1], Güven Yılmaz[1], Ebru Ünal Akoğlu[1], Tuba Cimilli Öztürk[1], Özge Ecmel Onur[2]
[1]SBÜ Fatih Sultan Mehmet Eğitim ve Araştırma Hastanesi, Acil Tıp Kliniği, İstanbul
[2]Marmara Üniversitesi Tıp Fakültesi, Acil Tıp Kliniği, İstanbul

Giriş: Aortit, patolojik aort duvarının enfeksiyona bağlı ya da diğer inflamatuar nedenlere bağlı infiltrasyonudur. Hastalarda genellikle ateş, ağrı, vasküler yetmezlik ve kilo kaybı görülür. Yaygın olarak, hastalar sırt veya karın ağrısı ile başvururlar. Azalmış nabız, hipertansiyon ve kollar arasında kan basıncı farklılığı olabilir. Laboratuvar bulguları özellik göstermez. Primer görüntüleme modalitesi duvar kalınlaşması, vasküler çapta değişiklikler ve aort duvar yoğunluğunun gösterildiği bilgisayarlı tomografidir (BT)'dir. Barsak perforasyonuna sekonder gelişen aortit olgusu sunulmaktadır.

Olgu: 77 yaş erkek hasta kliniğimize baş dönmesi ve karın ağrısı şikayeti ile başvurdu. Hastanın öyküsünde kemik metastazlı akciğer kanseri ve aort anevrizması mevcuttu. Vital bulguları normal tespit edildi. Periferik nabızlar açık ve eşitti, kollar arası tansiyon farkı yoktu. Batında yaygın hassasiyet dışında diğer sistem muayeneleri doğal olarak değerlendirildi. Laboratuvar değerlerinde patolojik olarak wbc:13.300 crp:18 lactat:7.7 bulundu. Batın BT'de dalak ve barsak ansları çevresinde retroperitenoal alanda serbest sıvı, abdominal aort 73x63 mm anevrizmatik dilate ve dilate kısmında 25 mm trombus izlendi. Aort cidarında ve mural trombus içerisinde hava dansiteleri mevcuttu. Radyolojik görüntü aortit ile uyumlu bulundu ve muhtemelen perforasyona sekonder gelişmiş olabileceği düşünüldü. Hasta genel cerrahi ve kardiovasküler cerrahiye konsulte edildi. Uygun antibioterapi başlandı. Operasyon hazırlığı aşamasında şok bulguları gelişti. İnotrop desteğine rağmen hipotansif seyrettti ve ardından kardiayak arrest gelişti. Kardiopulmoner resusistasyona yanıt alınamadı.

Sonuç: Aortit aortun inflamasyonunu içeren yüksek mortalite ile seyreden nadir bir durumdur. Aortik dilatasyona, fibröz kalınlaşmaya, osteal stenoza veya diseksiyona neden olarak aort yetmezliği, rüptüre veya içi boş organ fistülüne neden olabilir. Aortit tedavisi, antibiyotik tedavisi ve aort replasmanının bir kombinasyonudur. Sadece antibiyotik ile tedavi edilen 3 vaka bildirimi vardır ve 3'ü de hastaların ölümü ile sonuçlanmıştır. Tercih edilebilir antibiyoterapi vankomisin, seftriakson, florokinolon veya piperasilin-tazobaktam kombinasyon tedavisidir. Sekonder aortit durumunda, enfeksiyon odağının erken tanı ve tedavisi aortik onarım kadar önemlidir.

Anahtar Kelimeler: Akut batın, aortit, karın ağrısı

[P-431]

Her Diz Ağrısı Gonartroz mudur?

Murat Tuğra Kösa, Elif Çelikel, Ahmet Burak Erdem, Esma Kır, Hilmi Gökhan Ulubay, Yasin Doğan, Ümmühan Karakaşoğlu, Oğuz İçten, Muhittin Serkan Yılmaz
SBÜ Ankara Numune Eğitim ve Araştırma Hastanesi, Acil Tıp Kliniği, Ankara

Popliteal arter anevrizması (PAA) nadir görülsede neden olduğu tromboembolik olaylardan dolayı ekstremite kaybına neden olmaktadır. Biz acilimize gelen diz ağrılı bir hastada tespit ettiğimiz bu durum ampütasyonla sonuçlandı.Acil hekimleri olarak ekstremite ağrısı olan hastalarda miyalji veya artralji demeden önce duyu-motor ve vasküler muayenelerini yapmalıyız.

Giriş: PAA sıklığı %1'den az olmakla birlikte periferik arter anevrizmalarının en sık rastlanan formudur ve alt ekstremite anevrizmalarının %70'ni oluşturur. Psödoanevrizmaların etiyolojisinde iyatrojenik veya travmatik sebepler rol oynamaktadır.PAA nadiren gözlenmesine rağmen neden oldukları tromboembolik komplikasyonlar sonucu ekstremite kaybına da neden olabilirler. PAA komplikasyonu olan tromboz, aralıklı kladikasyodan akut bacak iskemisine kadar değişen klinik durum yapabilir. PAA tanısı sinsi klinik seyir nedeniyle basit değildir. Bundan dolayı bacak dolaşımının sessiz katili olarak tanımlanır. PAA cerrahi tedavisinde birinci hedef tromboembolizm, ikinci hedef ise anevrizmadır.

Olgu: 54 yaşında erkek hasta acil servisimize 4 gündür sağ diz altından ayağa kadar ağrı ile başvurdu. Hasta 4 gündür artralji nedeniyle analjezik ve miyoreleksan tedavi almakta idi. Yapılan fizik muayenede vitalleri normal, sağ diz altında soğukluk ve poplietal fossada ele gelen şişlik mevcuttu. Popliteal nabız zayıf,distal nabızlar non-pulpable idi.Hastanın öyküsünde 13 yıl önce diz bölgesinden ateşli silah yaralanması olduğu öğrenildi. Yapılan arterialdoppler ultrasonografide sağ popliteal arter seviyesinde 5 cm çapında tromboze anevrizmatik dilatasyon izlenmekte idi. Anteriortibial arter proksimal yarısında akım mevcut ancak distal yarıda gözlenmedi. Posteriortibial arter ve dorsalispediste akım saptanmadı. Hastanın çekilen btanjiosunda: Sağ popliteal arterde 6x7x8 cm boyutlarında psödo anevrizma izlendi. Popliteal arterde anterior, posteriortibial arterlerde kontrast izlenmedi. Hasta acil embolektomiye alındı. Takiplerinde demerkasyon hattı gelişen hastaya ampütasyon kararı alındı.

Sonuç: PAA kritik bacak iskemisi, ekstremite kaybı ve mortalite ile sonuçlanabilen ciddi bir hastalıktır. Bizim vakamızda olduğu gibi ekstremite ağrılarının her zaman altında ciddi bir durum olabileceği akılda tutulmalıdır. Cerrahi tedavi öncesi BT anjiyografi ya da manyetik rezonans anjiyografi ile anevrizmanın boyutlarının ve tipinin belirlenmesi ameliyat stratejisini belirlemeye ve ameliyat sonrası komplikasyonları önlemeye katkı sağlar.

Anahtar Kelimeler: Artralji, amputasyon, psödo arter anevrizması

PAA BT Anjio Görünümü

[P-432]

Akut Pankreatit: Gastrostomi Tüpüne Bağlı Nadir Bir Komplikasyon

Rana Toktaş[1], Artun Onat[2], Özge Duman Atilla[2]
[1]Kilis Devlet Hastanesi, Acil Servis, Kilis
[2]SBÜ Tepecik Eğitim ve Araştırma Hastanesi, Acil Tıp Kliniği, İzmir

Giriş: Gastrostomi, oral olarak beslenemeyen hastaların uzun süreli enteral beslenmesinde kullanılan komplikasyon riski düşük olan bir yöntemdir.1 Genel komplikasyon oranı % 4-23.8 arasında değişmekte, işlemle ilişkili mortalite % 1'den azdır.2 Gastrostomi tüpünün migrasyonuna bağlı pankreatit nadir olarak bildirilmiştir. Burada gastrostomi tüpünün migrasyonuna bağlı gelişen akut pankreatit olgusunu sunuyoruz.

Olgu: 52 yaşında erkek hasta 2 gündür olan bulantı ve karın ağrısı şikayeti ile acil servisimize başvurdu. Başvuruda kan basıncı 110/72mmHg, nabız 86/dk, ateş 37.3 oC, SaO2 %99 idi. Öyküsünde hastanın nazofarenks kanseri olduğu, oral yolla beslenemediğinden dolayı gastrostomi açıldığı öğrenildi. Fizik muayenesinde hastanın epigastrik hassasiyeti mevcuttu. Gastrostomi tüpü olarak hastaya foley sonda takılmış olduğu görüldü. Tetkiklerinde üre 46mg/dl, kreatinin 1.0mg/dl, AST 21U/L, ALT 13U/L total bilirübin 0.87mg/dl, direkt bilirübin 0.14mg/dl, lipaz 2572U/L idi. Hastaya batın BT çekildi, görüntüleme sonucunda pankreasta hacim artışı gözlenmiş olup pankreas etrafı mezenterik doku yaygın kirli görünümde, pankreas etrafında ve sol flank bölgeye uzanan loküle sıvı koleksiyonları mevcut, bulgular tomografik olarak akut eksüdatif pankreatit ile uyumlu saptandı. BT görüntülemede foley sondanın duodenumda olduğu görüldü. Genel cerrahi ile konsülte edilen hasta kendi isteği ile opere olduğu merkeze başvurmak üzere acil servisimizden ayrıldı.

Tartışma: Gastrostomi tüpü yerleştirme kolaylığı ve yerleştirme güvenliği nedeniyle uzun süreli (> 4-6 hafta) enteral nütrisyon gerektiren hastalarda beslenme desteği sağlamak için tercih edilen yöntem haline gelmiştir.3 Gastrostomi tüpleri ile ilgili en sık görülen komplikasyonlar peristomal enfeksiyon ve sızıntı, yanlışlıkla çıkarılma ve fistül trakt oluşumudur. Daha ciddi komplikasyonlar (peritonit, nekrotizan fasiit ve aspirasyonu) seyrek görülür. Duodenuma gastrostomi tüp migrasyonunun kesin insidansı belirsizdir ve tüp migrasyonuna sekonder gelişen akut pankreatit nadirdir.1 Hekim, gastrostomi tüp migrasyonunun semptom ve belirtilerini, bunların komplikasyonlarını bilmeli ve özellikle akut pankreatit durumunda tanıyı doğrulamak için uygun tanı çalışmalarını kullanmalıdır. Pankreatit tanısı konulduğunda gastrostomi tüpünün çekilmesi patolojik laboratuar bulgularının ve hastanın kliniğinin düzelmesine neden olur.4

Anahtar Kelimeler: Akut pankreatit, gastrostomi

[P-433]

Özel Bir Kronik Kolesistit Formu: Porselen Kese

Uğur Turan, Muhammed Fatih Cırıl, Güven Yılmaz, Abidin Bayram, Mustafa Akarca, Ahmet Hamdi Akçay, Ferhat Yıldız, İzzet Ustaalioğlu, Gülbahar Oruçoğlu, Ebru Ünal Akoğlu, Tuba Cimilli Öztürk, Özge Ecmel Onur
SBÜ Fatih Sultan Mehmet Eğitim Ve Araştırma Hastanesi, İstanbul

Giriş: Safra kese duvarının uzun süre devam eden inflamasyonasekonder gelişen kalsifikasyonu "porselen safra kesesi" olarak isimlendirilir. Kolesistektomiendikasyonları arasında görülebilen nadir bir durumdur (%0,8). Tüm safra kese duvarı ya da bir kısmı kalsifiye olabilir.Kronik kolesistitin özel bir formudur. Bu hastalarda karsinom gelişme riskinin yüksek olması nedeniyle, profilaktikkolesistektomi önerilir. Ultrason şüpheli safra yolları patolojilerinin değerlendirilmesinde ve doğru tanının saptanmasında tercih edilen ana tetkik yöntemidir. Ancak, özellikle komplike olmuş vakalarda Bilgisayarlı Tomografi (BT) daha değerlidir. BT'desafra kesesi duvar kalsifikasyonunu ve eşlik eden karsinom aynı anda saptanabilir.

Olgu: Özgeçmişinde kronik böbrek yetmezliği (KBY), Hipertansiyon (HT) ve kolelitiazis tanıları olan 79 yaş kadın hasta yemek yedikten sonra başlayan epigastrik bölgede ağrı ve kusma şikayetiyle acil servisimize başvurdu. Hastanın vitalleri normal sınırlarda saptandı. Fizik muayenede sağ üst kadranda veepigastrik bölgede hassasiyet mevcut, defans ve rebound saptanmadı. EKG'sinde anormal bulgu saptanmayan hastanın laboratuar parametrelerinde lökosit sayısı 19.000/mm3, nötrofil hakimiyeti mevcut, Karaciğer fonksiyon testlerinde 10 kat üzerinde artış gözlendi. Hastaya iv kontrastlı batın BTplanlandı. BT raporunda safra kesesinde diffüzkalsifikasyon (porselen kese?) ve intrahepatik safra yollarında dilatasyonsaptandı.Hasta ileri tetkik ve tedavi amacıyla genel cerrahi servisine interne edildi.

Tartışma: Safra kesesi kanserleri nadir görülmesine rağmen mortalitesi yüksek kanserlerdir. Hepatobilier sistemin en sık kanserleridir. Porselen kese, kronik bilier enfeksiyonlar, kolelitiazis ve primersklerozankolanjitsafra kesesi kanserindepredispozan faktörler olarak rol oynamaktadır. Porselen kese varlığında fokal yada diffüz duvar kalınlaşması veya kitle varlığı görüntüleme yöntemleri ile araştırılmalıdır. Safra yolları hastalıklarının ayrıcı tanısında safra kesesi karsinomu göz önünde bulundurulmalıdır.

Anahtar Kelimeler: Kolesistit, porselen kese, kolanjiokarsinom

---

Bilgisayarlı tomografi görüntüsü: Porselen safra kesesi

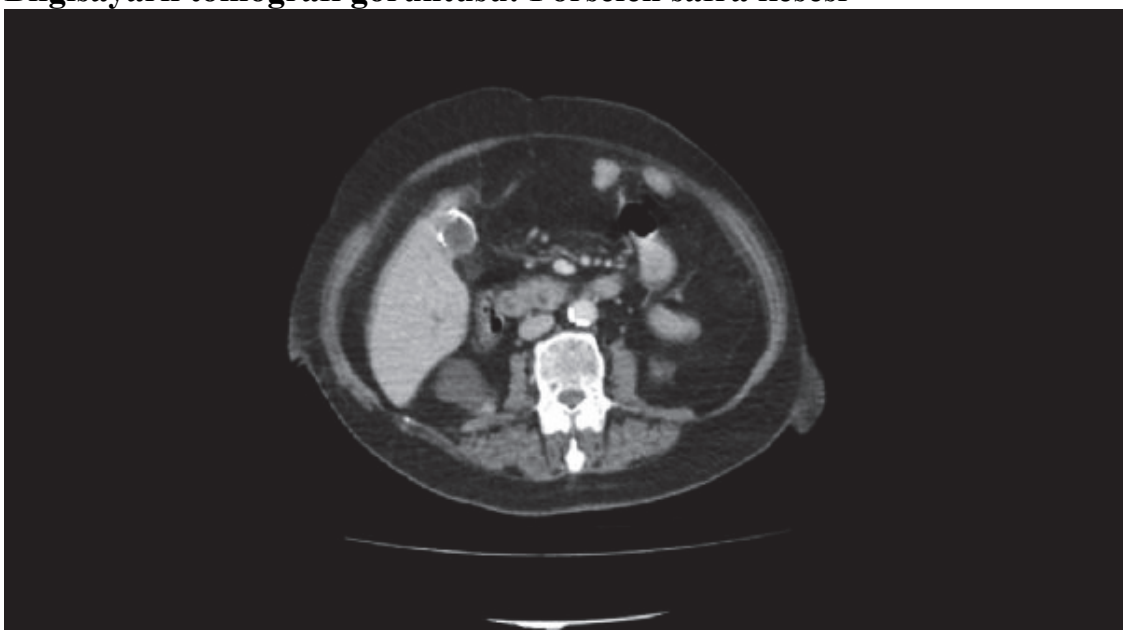

porselen kesenin bt görüntüsü

[P-434]
Farklı Bir Yabancı Cisim Yutma Vakası

Rıza Gücal, Hayrullah Yönak, Hatice Şeyma Akça, Serkan Emre Eroğlu
Sağlık Bilimleri Üniversitesi, Ümraniye Eğitim ve Araştırma Hastanesi, Acil Tıp Kliniği, İstanbul

Giriş: Yabancı cisimlerin yutulması genel bir sağlık problemi olarak karşımıza çıksa da yemek çatalının yutulması pek karşılaşılan bir durum değildir. Yuvarlak uçlu yabancı cisimler genel olarak sağlık problemine neden olmazken sivri uçlu yabancı cisimler intestinal duvar perforasyonuna neden olabilmektedir. Yutulan yabancı cisimlerin sadece %1'lik bir kısmı intestinal perforasyona neden olmaktadır. Bu yazıda daha önce de yabancı cisim yutma
öyküsü olan hastanın yemek çatalı yutması ve buna bağlı gelişebilecek komplikasyonları sunmak amaçlandı.

Olgu: 22 yaşında erkek hasta acil servisimize çatal yutttuğunu belirterek başvurdu. Son birkaç gündür devam eden epigastrik ağrı şikayetı dışında şikayeti yoktu. Genel durumu iyi, vitalleri stabildi. Rutin labaratuvar tetkiklerinde patolojik bulguya rastlanılmadı.
Ailesinden ve kendisinden alınan anamneze göre psikiyatrik rahatsızlığı olduğu, düzenli tedavi almadığı, kontrollerini aksattığı öğrenildi. Madde ve alkol kullanımı öyküsü olmayan hastanın daha önce de farklı yabancı cisimleri yutma öyküsü olduğu tarafımıza bildirildi.
Gastroentroloji ve genel cerrahi konsultasyonu yapılan hastaya acil endoskopik girişim dününülmedi. Oral alımı kesildi. 1 gün sonra üst gastrointestinal video endoskopi ile komplikasyonsuz olarak yabancı cisim çıkarıldı. Hastanın endoskopi raporunda pangastrit ve özofageal erozyonlar dışında anlamlı sonuç bulunmadı.Hasta 1 gün takip edildikten sonra önerilerle taburcu edildi.

Sonuç: Yutulan yabancı cisimler genellikle para,saç tokası, iğne,oyuncak olabilmektedir.Yutulan yabancı cisminlerin büyük bir çoğunluğu %80-90 gastrik pasajı geçebilmektedir. Bizim hastamızda da endoskopide çatalın gastrik pasajı geçtiği tespit edilmiştir. Yabancı cisim yutulması çoğunlukla 6 ay-6 yaş arası çocuklarda yaygın olmakla birlikte erişkinlerde
psikiyatrik rahatsızlık, mental gerilik, veya madde-alkol kullanımına bağlı ortaya çıkmaktadır.
Yabancı cisim yutulması sonrası acil servis başvurularının bir çoğu asemptomatiktir; semptomatik olanlar (bulantı, kusma,karın ağrısı,hematemez) ise yabancı cismin yol açtığı komplikasyonlara işaret etmektedir(kanama, perforasyon, obstrüksiyon).
Hastamızda herhangi bir komplikasyon gelişmemiş,önerilerle taburcu edilmiştir.

Anahtar Kelimeler: Yabancı cisim, endoskopi

Direk Grafi ve Endoskopi Görüntüsü

[P-435]
Pott's Puffy Tümörü: Olgu Sunumu

Jainaguli Dargyerbyek, Sevinç Erdem, Gülşah Uçan, Nurdan Acar, Evvah Karakılıç
Eskişehir Osmangazi Üniversitesi Tıp Fakültesi, Acil Tıp Anabilim Dalı, Eskişehir

Giriş: Pott's Puffy tümoru frontal kemik üzerinde yumuşak doku şişliğiyle seyreden subperiosteal apsedir. Genellikle frontal sinüzit sonrası özellikle uygun antibiyotik tedavisi alamayan hastalarda görülen osteomyelit ve apse oluşumu sonucu görülmektedir. Klinik olarak hastalarda baş ağrısı, periorbital ödem, alında şişlik, pürülan burun akıntısı ve ateş görülmektedir. Bu vakamızda tedavi almamış akut sinüzitli hastada komlikasyon olarak gelişen Ptt's Poffy tümörünü sunmayı amaçladık.

Olgu: 35 yaşında erkek hasta 1 haftadır olan ve son 2 gündür giderek artan alın orta kısımda şişlik şikayetiyle Acil Servisimize başvurmuştur. Hastamız hikayesinde, 20 gün önce öne eğilmekle artan baş ağrısı, yüz ağrısı ve geniz akıntısı, boğaz ağrısı nedeniyle acil servise başvurduğu, akut sinüzit tanısıyla Amoksisilin/Klavulanik asit ve diğer semptomatik tedavisi başlandığı ancak hastanın tedaviye devam etmediğini belirtti. Alnında şişlik başlaması üzerine başka bir merkeze başvurduğu orada da moksifloksasin reçete edildiği ve bu tedaviye de başlamadığı öğrenildi. Yapılan muayenede, vital bulguları stabil, alın orta hatta yaklaşık 3x3 cm fluktuasyon veren üzerinde minimal kızarıklık olan yumuşak doku şişliği dışında başka bir patolojik durum tespit edilmedi. Tam kan sayımına ilaveten frontal sinüsleri de görüntülemek amacıyla hastaya kraniyal bilgisayarlı tomografi (BT) çekildi. BT'de sağ maksiller sinüs, sağ frontal sinüslerde enfeksiyon lehine bulgular ve buna bağlı frontal kemik tutulumu, osteomyelit görünümü, cilt altında apse formasyonu varlığı rapor edildi. KBB ile konsülte edilen hasta Pott's Puffy tümörü tanısıyla acil operasyona alındı. Hastaya sağ frontal endoskopik sinüs cerrahisi uygulandığı ve takibinde genel durumu iyi olan hastanın poliklinik takibi ile taburcu edildiği öğrenildi.

Sonuç: Pott's Puffy tümörü frontal sinuzitin nadir görülen ve acil müdahale gerektiren bir komplikasyonudur. Ender görülmekle birlikte ciddi morbiditesi nedeni ile erken teşhis ve tedavi özellikle de cerrahi drenaj ile birlikte geniş spektrumlu antibiyotik kullanımı önemlidir. Genellikle çocuklarda ve ergenlik çağında görülmekle birlikte nadiren bizim vakamızda olduğu gibi erişkin çağda da görülmektedir.

Anahtar Kelimeler: Pott's Puffy tümörü, acil cerrahi

Kraniyal BT Görüntüsü

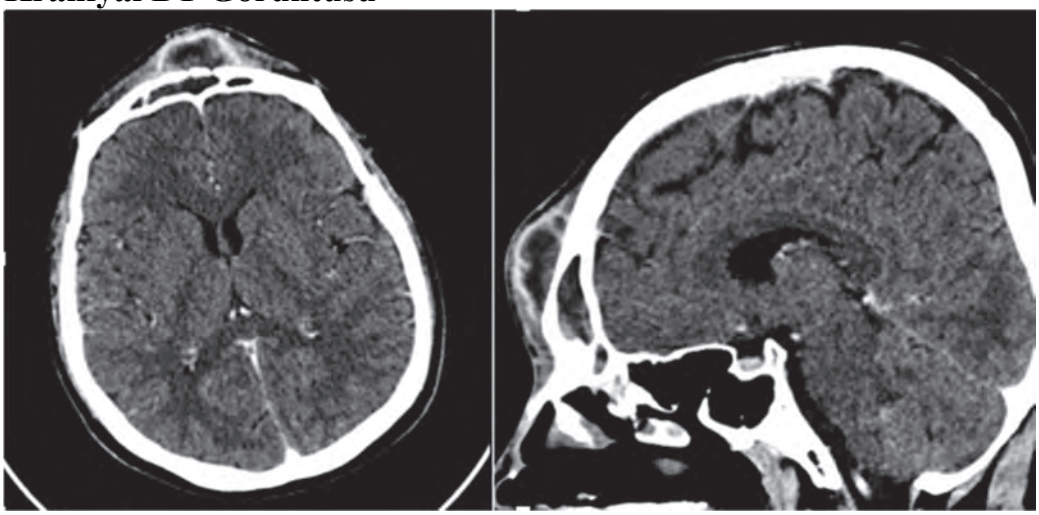

[P-436]

Postprandial Ağrı ile Başvuran Hastada Ayırıcı Tanı: Mezenterik Volvulus ve İnternal Herniasyon

Mecit Çokluk, Hasan Burak Toprak, Ercan Nalbant, Ali Çelik, Mehmet Oktay, Mehmet Altuntaş
Recep Tayyip Erdoğan Üniversitesi Eğitim ve Araştırma Hastanesi, Acil Tıp Kliniği, Rize

Giriş: Karın ağrısı şikayeti acil servis başvurularının büyük bir kısmını oluşturmaktadır. Ayırıcı tanısında basit non spesifik karın ağrılarından başlayarak ciddi mortalite ve morbiditeye sebep olan hastalıklara kadar geniş yelpazede yer almaktadır. Bu olgu sunumumuzda da karın ağrınsın nadir nedenlerinden, mezenterik volvulus ve internal herniasyonu olan erişkin bir hastayı sunmayı amaçladık.

Vaka:54 yaşında erkek hasta 5 saattir olan postpandial karın ağrısı sebebi ile acil servisimize başvurdu. Başvuruda genel durumu iyi-orta oryante koopere idi. Batın palpasyonunda periumblikal hassasiyeti mevcuttu. Defans (-), rebound (-). Özgeçmişinde opere mide kanseri(ca) öyküsü mevcuttu. Malignite ve batın operasyon öyküsü olan hasta palyatif tedavi ile rahatlamaması üzerine ileri tetkik amaçlı IV kontrastlı batın bilgisayarlı tomografi (BT) görüntüleme alındı. Tüm Batın BT görüntülemede karaciğer segment 8'de metastaz, mezenterik internal herniasyon, mezenterik volvulus ve SMV'de eşlik eden trombüs izlendi. Jejunal – proksimal ileal anslar iskemiye bağlı ödematöz olduğu görüldü. Hasta opere edilmek üzere genel cerrahi servisine interne edildi.

Sonuç: Mezenterik volvulus vakalarının bazıları kronik açıklanamayan abdominal rahatsızlık ya da daha nadiren akut karın ağrısıyla da başvurur. Mezenterik volvulus tanısında öykü, fizik muayene ve laboratuvar bulguları önemlidir. Iv kontrastlı batın BT, USG, ince barsak pasaj grafileri ile midgut volvulusun tipik bulguları gösterilebilmektedir. Duodenal duvarda ödeme bağlı kalınlaşma süperior mezenterik venin süperior mezenterik arterin solunda ve önünde yer alması tanısaldır.
Bizim olgumuzda da literatüre uygun olarak, kontrastlı BT ile mezenter kökünün malrotasyonu ve vasküler yapıların konumu, barsak patolojileri ayrıntılı bir şekilde ortaya konmaktadır. Olgumuzun erişkin olması, mezenter kökünün saat yönünün tersine kendi ekseni etrafında dönmesi anlamlıdır.

Anahtar Kelimeler: Mezenter volvulus, akut batın

[P-437]

Atipik Prezentasyonlu Akut Kolesistit

İsmail Ataş, Mümin Murat Yazıcı, Ercan Nalbant, Gürkan Altuntaş, Gökhan Ersunan
Recep Tayyip Erdoğan Üniversitesi Eğitim ve Araştırma Hastanesi, Acil Tıp Kliniği, Rize

Giriş: Akut kolesistit, safra kesesinin akut inflamatuar hastalığı olup, en sık nedeni safra kesesi taşlarıdır. Klinik olarak aku kolesistitten şüphelenilen hastalarda, radyolojik görüntüleme yöntemleri ile tanı doğrulanmalıdır. Batın sağ alt kadranda ağrı ve şişlik şikayeti ile acile başvuran bu olguda, atipik prezentasyonlu akut kolesistit vurgulanmak istenmiştir.

Vaka: 86 yaşında kadın hasta; sabah başlayan batın sağ alt kadranda ağrı ve şişlik şikayeti ile başvurdu. Batın muayenesinde inspeksiyonda sağ alt kadranda şişlik, derin palpasyonda hassasiyet mevcut, defans ve rebaund yoktu. Hastaya Abdominal USG çekildi. Abdominal US'da safra kesesi çekuma kadar uzanmış belirgin distandü, kese duvar kalınlığı artmış olup kese lümen içerisinde akustik gölgelenme gösteren milimetrik taşlar izlenmiştir. Ekstra patolojiler açısından çekilen Abdomen BT'de US'da saptanan bulgular mevcut olup abdomende başka patoloji saptanmamıştır.

Sonuç: Akut kolesistitde tanı, tedavinin ilk basamağını oluşturur ve erken tanının konulması düşük mortalite ve morbidite ile beraberdir. Tanıda; abdominal US, abdomen BT'den faydalanılabilir. Acil servise başvuran batın sağ alt kadran ağrısı veya şişliğinde ayırıcı tanılar arasında olmasa da, atipik prezentasyonlu akut kolesitit akla gelmelidir.

Anahtar Kelimeler: Akut kolesistit, acil servis

Resim 1

[P-438]

Özofagusta Erik Çekirdeği: Olgu Sunumu

İzzet Ustaalioğlu[1], Ferhat Yıldız[1], Abide Merve Manap[1], Fatih Cırıl[1], Numan Aydın[1], Ali Göksu[1], Ebru Ünal Akoğlu[1], Özge Ecmel Onur[2]

[1]SBÜ Fatih Sultan Mehmet Eğitim Araştırma Hastanesi, Acil Tıp Kliniği, İstanbul
[2]Marmara Üniversitesi Tıp Fakültesi, Acil Tıp Kliniği, İstanbul

Giriş: Özofagus yabancı cisimleri (ÖYC), ciddi morbidite ve mortaliteye yol açan durumlardır. Amerika Birleşik Devletleri'nde her yıl yaklaşık 1500 kişinin ÖYC'ye bağlı komplikasyonlardan öldüğü tahmin edilmektedir. YC yutmaları en sık 6 ay ile 6 yaş arasında görülür. ÖYC'lerin çoğu krikofaringeus kası seviyesinde yerleşir. Birçok YC gastrointestinal sisteme zarar vermeksizin spontan olarak bağırsak yoluyla çıkar.

Olgu: 17 yaşında kadın hasta, tarafımıza bir saat önce meyve yerken göğüste takılma hissi ile başvurdu. Öksürük, balgam, bulantı, kusma yok. İlaç kullanımı yok. Bilinci açık, oryante, koopere olan hastanın ateş:36.5°C, kalp hızı:114/dk, sistolik/diastolik kan basıncı:111/65 mm/Hg, oksijen saturasyonu: %97 ölçüldü. EKG'si normal sinüs ritmi. Sistem muayeneleri doğaldı. Akciğer ve servikal grafisinde anormallik saptanmadı. Kulak burun boğaz doktorunun değerlendirmesinde; vokal kordlara kadar olan alanda YC görülmediğini ifade etti. Oral alımı olmayan hastaya iv kontrastlı bilgisayarlı tomografi (BT) planlandı, hastanın servikal 7. Vertebra düzeyinde özofagus lümeninde 16*6 mm boyutunda YC izlendi. Hastaya endoskopi planlandı. Flexible endoskopi ile proksimal özofagusta YC görüldü. Guide yardımıyla 12F silikon sonda kullanılarak YC ağız içine alınıp magill forceps ile erik çekirdeği tek parça halinde çıkarıldı. Takibinde komplikasyon gelişmeyen hasta önerilerle eksterne edildi.

Tartışma: ÖYC'ler çocuklarda daha çok para, pil, oyuncak, iğne gibi cisimler olup erişkinlerde ise daha çok gıda, kılçık, kemik parçası veya diş protezidir. Özellikle keskin kenarlı YC'ler ve piller daha çok perforasyon yapabildiği gibi bunun dışında, mediastinit, fistül, YC migrasyonu, divertikül, pnömotoraks yapabilir. Tedavisinde; gözlem, foley kateter, özofagoskopi, magill forseps ile YC çıkartılması, cerrahi tedavi gibi yöntemler kullanılabilir. Endoskopi günümüzde en sık kullanılan metottur. En önemli avantajları direkt YC'nin görülmesi, özofagustaki hasarın ve altta yatan hastalığın değerlendirilmesidir.
SONUÇ
Yutkunma zorluğu, hipersalivasyon, dispne, retrosternal ağrı, kusma, öksürük gibi şikayetlerle gelen her hastada YC sorgulanmalıdır. YC tarifleyen ancak muayene bulgusu olmayan hastalar da takip edilmelidir. Hava yolu ve gastrointestinal sistem ayrıntılı olarak değerlendirilmeli, gerekli durumlarda radyografi, iv-oral kontrastlı BT, endoskopi planlanmalıdır

Anahtar Kelimeler: Yabancı cisim, hava yolu acilleri, endoskopi

[P-439]

Süperior Mezenterik Arter Sendromu (Wilkie's Sendromu): Olgu Sunumu

Gürkan Altuntaş[1], Şenol Ardıç[2], Mecit Çokluk[1], Selim Yurtsever[1]
[1]Recep Tayyip Erdoğan Üniversitesi Eğitim ve Araştırma Hastanesi, Acil Tıp Kliniği, Rize
[2]Sağlık Bilimleri Üniversitesi, Kanuni Eğitim ve Araştırma Hastanesi, Acil Tıp Kliniği, Trabzon

Giriş: Superiormezenterik arter sendromu (SMAS), diğer bilinen adıyla daWilkie's sendromu, ilk olarak Rokitansky tarafından 1861 yılında tanımlanmış ve duedonumun üçüncü parçasının aorta ile superiormezenter arter arasında sıkışması sonucunda gastrointestinal sistemde tıkanıklığa sebep olduğu ileri sürülmüştür. Wilkie's sendromu, epigastrik ağrı, bulantı, inatçı kusma, iştahsızlık, kilo kaybı gibi semptomlarla kendini gösteren, akut ya da kronik formları olan, nadir görülen bir hastalıktır. Bu olgu sunumunda, kusma şikayeti ile acil servise başvuran, Wilkie's sendromu tanısı konulan ve cerrahi yöntemle tedavi edilen hastayı sunmayı amaçladık.

Vaka: Daha önceden bilinen bir gastrointestinal semptomu olmayan 12 yaşında erkek hasta, akşam yemek yedikten sonra başlayan karın ağrısı, bulantı ve yediklerini içerir tarzda kusma şikayetleriyle başvurdu. İlaç alımı, travma ve geçirilmiş operasyon öyküsü yoktu. Fizik muayenesinde batın distandü görünümde ve yaygın hassasiyet vardı. Ayakta direkt karın grafisinde mide fundus gazı miktarı artmış ve dilate görünümde idi. Duodenum seviyesinde hava-sıvı seviyeleri vardı. Çekilen batın BT'sinde, özefagus, mide ve duodenum proksimali belirgin distandü, duodenum 3. kısım kollabe görünümde ve hava sıvı seviyelenmeleri vardı.

Sonuç: Bu hastalık akut ve kronik formda karşımıza çıkabilir. Wilkie's sendromu akut formunda abdominal distansiyon, kontrol edilemeyen kusma ve ağrı en sık karşılaşılan semptomlardır. Bizim hastamızda akut olarak başlayan distansiyon, kusma ve karın ağrısı şikayetleri ile acil servisimize başvurdu. Sebebi bulunamayan bulantı kusma ve kilokaybı şikayetlerinde, üst gastrointestinal obstruksiyonlarda superior mezenter arter sendromu ayırıcı tanıda dikkate alınmalıdır.

Anahtar Kelimeler: Wilkie's sendromu, acil servis

Resim 1

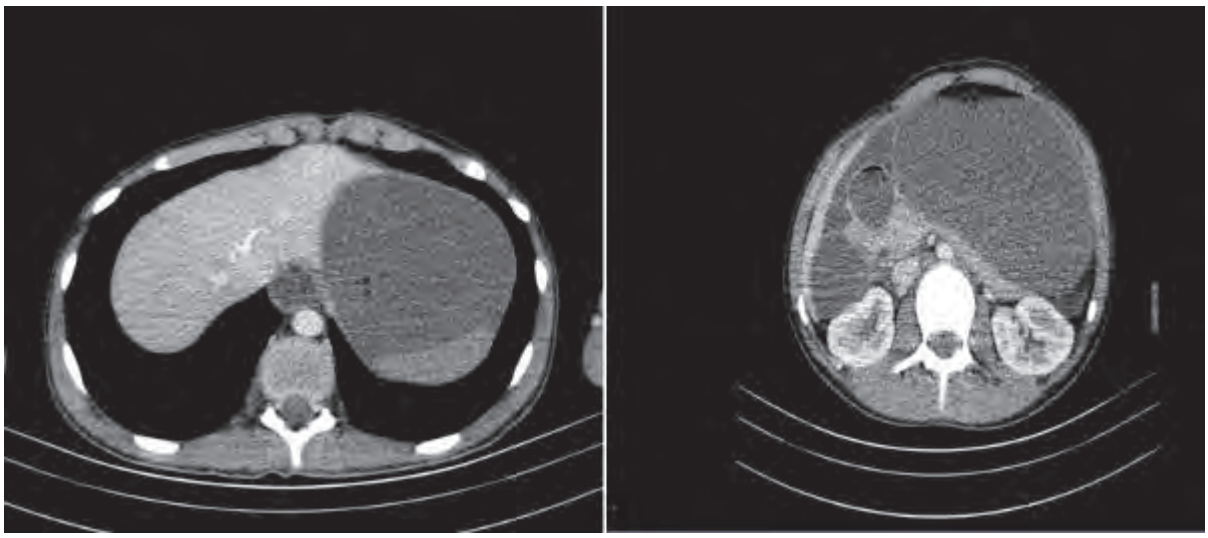

[P-440]

Suicid ve Penetran Multiple Organ Yaralanması

Rıza Gücal, Hatice Şeyma Akça, Hayrullah Yönak, Serkan Emre Eroğlu
Sağlık Bilimleri Üniversitesi, Ümraniye Eğitim ve Araştırma Hastanesi, Acil Tıp Kliniği, İstanbul

Giriş: Multiple organ yaralanması intihar girişimlerinin ya da yüksekten düşmelerin en ölümcül nedenlerindendir.

Olgu: 53 yaşında erkek hasta 112 acil servis ambulansı ile yüksekten atlama nedeniyle getirildi.112 ekiplerinden, intihar amaçlı atladığı ve itfaiye yardımıyla apartmanın yanındaki demir korkuluklar kesilerek acil servisimize getirildiği bilgisine ulaşıldı. Bilinen psikiyatrik rahatsızlık öyküsü olmayan, alkol ve madde kullanımı olmayan hastanın fizik muayenesinde GKS:14, kafa travmasının olmadığı, bilincinin açık yalnız kooperasyonun azalmış olduğu tespit edildi. TA: 123/60 mmHg, oksijen satürasyonu oda havasında 87, sol akciğerde, dinlemekle solunum seslerinin azalmış idi.
Batın muayenesinde yaygın hassasiyet, tüm kadranlarda defans+, rebound+ idi. testis altından perineal bölgede, skrotum arkasından girişi bulunan metal parça, sol gluteal ve sağ diz bölgesinde 30 cmlik metal kazık mevcuttu. Mesane sondasında hemorajik idrar görüldü. İlk geliş laboratuar tetkiklerinde Hb 13.2 g/dl, beyaz küre 15.090/ uL, rutin biyokimyasal testleri normal sınırlardaydı.3 saat sonra alınan kontrol Hb değeri 7.2g/dL olarak saptanmıştır.
Pan vücut bt çekilen hasta genel cerrahi kliniği tarafından acil ameliyata alındı. Perineal yaralanma sonrası akut batın nedeniyle diagnostik laparotomi, splenektomi, primer mesane onarımı ve incebağırsak rezeksiyonu yapıldı. Aynı operasyon sırasında üroloji kliniği tarafından mesane superioposteriorundaki 1 cmlik yaralanma onarıldı,ardından kalp damar cerrahi kliniği ve göğüs cerrahisi kliniği tarafından sol torakotomi kararı alınan hastada major damar yaralanma saptanmamış olup,yalnızca göğüs cerrahisi kliniği tarafından sol toraksa 2 adet göğüs tüpü yerleştirildi. Hasta yoğun bakım ünitesindeki takibinde enfeksiyon kliniği tarafından seftriakson ve metranidazol (2 gün) tedavisi önerildi.3. gün meropenem ve cubicin (10 gün) iv tedavi almıştır. Yatışının 15. Gününde multiple organ yetmezliği gelişen hasta 18. gününde candida septisemisinden dolayı exitus oldu.

Sonuç: Yüksekten düşmelerin ülkemizde acil servis başvurularında önemli bir yeri vardır.Yüksekten düşmeler daha çok kaza sonucu olsa da bizim vakamızda olduğu gibi intihar amaçlı da olabilmektedir.Hastalar sadece acil servis kliniklerinde değil, operasyon sonrasında veya yoğun bakım yatışı sırasında da kaybedilebilmektedir.

Anahtar Kelimeler: Suicid, multipl organ yetmezliği

Resim1

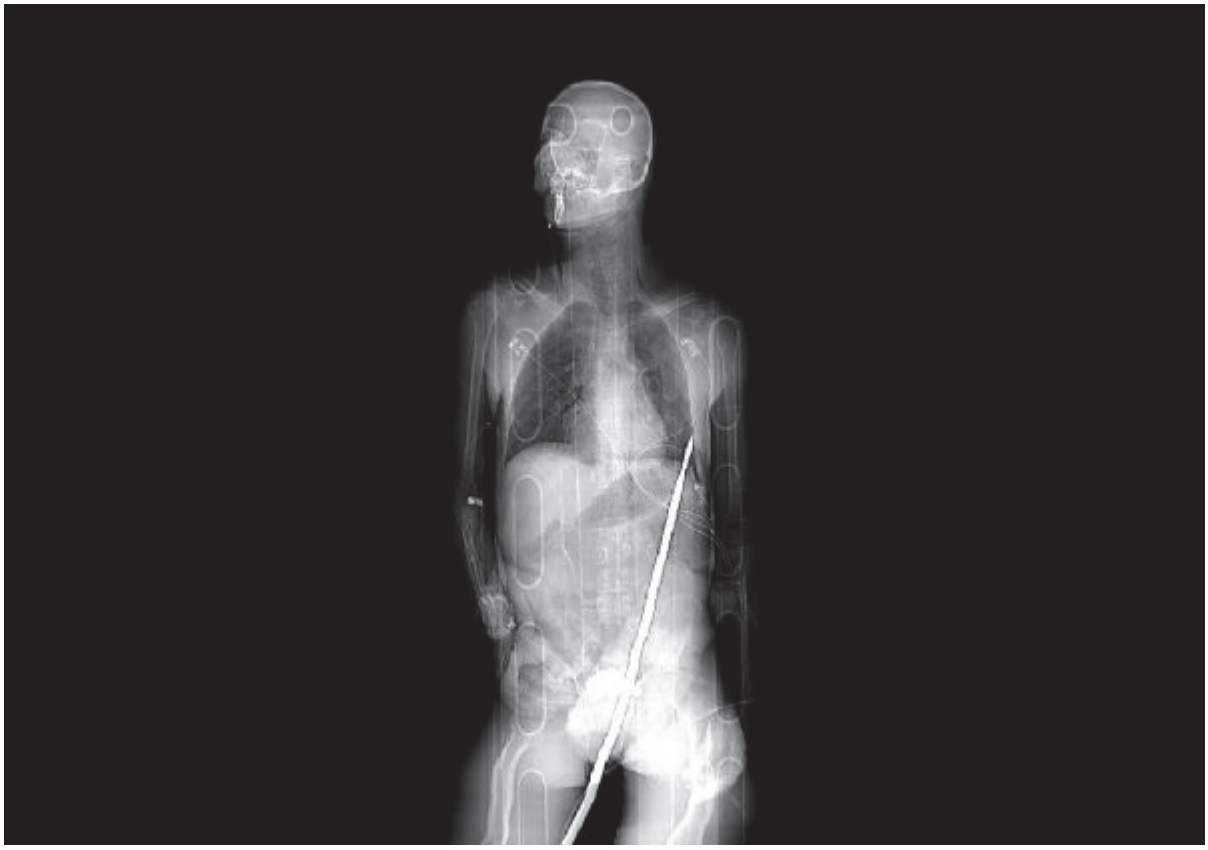

direkt grafi

[P-442]

Bilier Stentin Uzun Yolculuğu; Şiddetli Öğürme Sonrası Bilier Stentini Kusan Hasta

Rezan Karaali Tahtacı, İbrahim Korkmaz, Umut Payza, Zeynep Karakaya, Pınar Yeşim Akyol
İzmir Katip Çelebi Üniversitesi, Atatürk Eğitim Araştırma Hastanesi, İzmir

Giriş: Endoprotezler, benign veya malign nedenli sarılık tedavisinde yıllardır başarıyla kullanılan yöntemlerdir. Plastik, teflon ve metalik çeşitleri vardır. Tüm stentler %8-10 arası komplikasyona neden olurlar. En sık komplikasyon, stent tıkanıklığı ve kolanjit olmakla beraber kolesistit, perforasyon, kanama, pankreatit, stent kırılması veya stentin yerinden çıkması da görülebilir.

Olgu: 67 yaşında kadın hasta. İki gündür olan, bu gün şiddetlenen karın ağrısı, bulantı, kusma, üşüme, titreme şikayeti ile acil servise başvurdu. Öyküsünden 20 gün önce gastroenteroloji tarafından 10F;12cm plastik bilierstent uygulandığı öğrenildi. Yatak başı ultrasonda (USG) safra kesesi duvar kalınlığında artış, safra taşına ait bulgular vardı. USG sonrasında şiddetli öğürme sonrası stentini kustu. Kusulan stentin uç kısmında kırık olduğu görüldü. Çekilen batın bt de; ''proksimaljejunalanslarda ılımlı diffüz kalınlaşma, çevre yağ planlarında kirlenme ve az miktarda sıvı mevcuttur. Jejunum çevresinde hava kabarcıkları dikkat çekmektedir. Jejunalperforasyon öncelikle düşünülmelidir. Safra kesesi hidropik görünümdedir. Kese duvar kalınlığı artmıştır. Karaciğer, dalak, pankreas, mezenter ve her iki böbrek normal şekil, büyüklük ve lokalizasyondadır'' olarak raporlandı. Hastaya genel cerrahi tarafından acil operasyon düşünülmedi. Hasta gastaroenteroloji servisine yattı. Hidrasyon ve antibiyoterapi başlandı. Yatışının 9. Gününde ERCP yapıldı. ERCP ile periampuller divertikül içinden papillaya sfinkterotomi uygulandı, koledoktan 7 mm taş ve çamur ekstrakte edildi. Yatışının 10. Gününde hastaya elekti fkolesistektomi önerilerek taburcu edildi.

Sonuç: Bilier stentin proksimal veya distale doğru yer değiştirmesi plastik stentlerde daha sık görülmektedir. Çoğu hastada stent bağırsağa spontan olarak geçer ve bağırsak lümeninde uzun süre asemptomatik olarak kalabilir. Çok az hastada ince barsak perforasyonu, abse ve kanamaya neden olur. Bizim hastamızın stenti kusması ve stentin bir parçasının jejenumda kalması ve burda perforasyona neden olması daha önce karşılaşılmamış bir durum olup, stent, mide ve özefagustan geçerken daha fazla ve daha ciddi komplikasyonlara neden olabilirdi. Bu nedenle stent uygulanmış hastalarda en ufak bir rahatsızlık durumunda ultrason veya tomografi ile yeri doğrulanmalıdır. Erken müdahale edildiği takdirde komplikasyonlar önlenebilir.

Anahtar Kelimeler: Acil servis, bilier stent kusulması, bilier stent migrasyonu

Kusma ile çıkan bilier stent

Stentin üst tarafındaki eksik uç batın tomografisinde jejenumda gözlendi

[P-446]

Genç Hastada Karın Ağrısının Nadir Nedeni Hiperlipidemik Pankreatit

Ataman Köse, Serkan Karakulak, Seyran Bozkurt Babuş, Gülten Bozali
Mersin Üniversitesi Tıp Fakültesi, Acil Tıp Anabilim Dalı, Mersin

Giriş: Pankreatit vakaları acil serviste çok sık rastlanılan karın ağrısının hayatı tehtit eden tanılarından birisidir. Akut pankreatit önemli sebeplerinden biri de hiperlipidemidir. Bu yazıda karın ağrısı ile acil servise başvuran ve kliniği ile biyokimyasal sonuçları uyumlu olmayan hipertrigliseridemiye bağlı gelişen bir akut pankreatit olgusunu sunmaktayız.

Olgu Sunumu: 33 yaşından kadın hasta acil servise karın ağrısı şikayeti ile başvurdu. Mide ağrısı ve kusması da mevcuttu. Fizik muayenesinde batın yaygın hassasiyeti olup defans ve rebaund tespit edilmedi. Öyküsünde DM ve hipotroidisi olan hastaya son 1 yıldır vücutta artan erüptif ksantomları mevcut. Yapılan kan tahlillerinde WBC:16000, CRP:80 mg/dl, Amilaz: 364 U/L, Lipaz 714 U7L, kreatin: 15.3 mg/dl, üre:11 mg/dl, Na.121 mEq/l ve diğer parametreler normal sınırlardaydı. Acil serviste yapılan batın USG'de: pankreas normalden volumlü, hipoekoik görünümde, peripankreatık sıvı ve kirlenme mevcut, safra kesesinde taş yok. Laboratuvar sonuçlarının klinik ile uyumsuz olması ve biyokimya bölümünden hastanın kan numunesinin çok lipemik olduğu tarafımıza iletilmesi üzerine tekrar kan alındı. Hastanın kan numunesi birkaç defa dilüe edilmesi üzerine kan sonuçları çalışılamadı. Kan tetkiklerindeki böbrek fonksiyon testlerinin ve sodyum düzeyinin hastanın kan numunesinin çok lipemik olması nedeni ile çapraz reaksiyon göstererek laboratuvar olarak yanlış sonuçlar gösterdiği düşünüldü. Kan numuneleri 30 dakika kadar dik pozisyonda bekletildi ve lipid katılaşması tüp içerisinde görüldü. Hastanın acilden istenilen lipit profilinde VLDL kolesterol 1579 mg/dl, total kolesterol 1364 mg/dl ve trigliserit 7897 idi. Acil serviste hastaya santral katater takılarak aferez yapıldı. Hiperlipidemiye bağlı pankreatit tanısı ile gastroentoroloji bölümüne yatırıldı. Aferez sonrası yapılan kan tahlillerinde amilaz:1188 U/L lipaz 1144 U7L, kreatin: 0.55 mg/dl, üre:21 mg/dl, Na.133 mEq/L, VLDL kolesterol 242 mg/dl, total kolesterol 214 mg/dl ve trigliserit 1212 idi.

Sonuç: Özellikle hiperlipidemiye bağlı gelişen vakalar gerek tanı gerekse tedavi yönünden diğer olgulardan ayrılırlar. Bu hasta grubunda özellikle pankreatitin tanı kriterlerini akılda tutmak ve biyokimyasal markerlar negatif olsa dahi hastada pankretit görülebileceği unutulmamalıdır.

Anahtar Kelimeler: Karın ağrısı, hiperlipidemi, pankreatit

Sekil 1: Hastanın cilt lezyonları ve serum görüntüsü

[P-447]

A Rare Case: Incarcerated Hiatal Hernia

Seyran Bozkurt Babuş, Esin Apaydın, Ataman Köse
Mersin University Medical Faculty, Emergency Medicine Department, Mersin, Turkey

Introduction: Hiatal herniation is transition of intraabdomminal organs to thorax through the eusophageal hiatus of diaphragma. It is mostly asymptomatic. In this article; a patient whom had dispeptic complaining which undiagnosed paraeusopheal herniation then led to incarserated herniation is presented.

Case: A 92-year-old woman came up to emergency deparment with epigastric pain, nausea, vomiting. It is learned that she'd applied several times to emergency department in the past few days with similar complainings. There was no known disease in her medical background. In physical examing; she was GKS:15, cooperated, oriented, epigastric pain and decreased lung voices discovered. Blood pressure was 95/60 mmHg, pulse 110/min, O2 saturation: 85, fevere 36.7. In test results, WBC 8300, creatinin 1.27, trophonin 0.53, ck-mb 16, amylase 223, lipase 417 while other parameters were normal. Chest x-ray showed that minimal pleural effusion on the left side and had an unidentified gas and mass shadow in the thorax. Herniation of fundus and corpus of stomach to thorax, effusion on the left, air densities which surrounds the stomach wall, free air densities nearby liver anterior and stomach are detected in CT images (figure 1). Urgent laparotomy implemented. It was observed that the stomach was totaly herniated and necrotic. Therefore, total gastrectomy was applied. In postoperative follow up acut kidney failure developed and the patient died on the 2nd day.

Discussion: patients who suffers of hiatal herniation present epigastric burning, reflux, regurgitation, vomiting, disphagia, shortness of breath, etc. Most of patients' clinic is asymptomatic so that diagnosis is difficult. But there are serious complications like incarseraion, perforation, mediastinitis, septic shock in late period. It has an utmost importance to keep mind and consider of hiatal herniation which possibly cause fatal complications for patients whom have complainings of abdominal pain espiacially dyspeptic symptoms.

Anahtar Kelimeler: Emergency department, epigastric pain, incarsereted hiatal hernia

figure 1

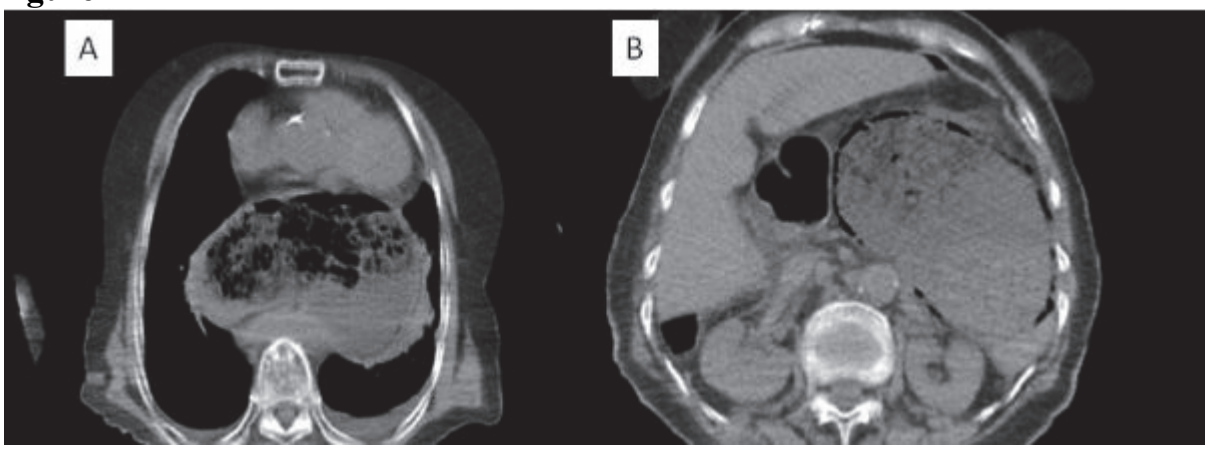

Stomach surrounded by air densities that herniated to thorax

[P-448]

Genç Hasta, Karın Ağrısı Nadir Görülen Bir Tanı; Mezenter Iskemi

Saylav Bora, Güner Yurtsever
İzmir Katip Çelebi Üniversitesi, Atatürk Eğitim Araştırma Hastanesi, Acil Tıp Anabilim Dalı, İzmir

Giriş: Akut mezenterik iskemi (AMİ) toplumda seyrek görülür; zor tanı koyulan bir akut karın ağrısı sebebidir ve ölümcül olabilmesi nedeniyle, erken teşhis gerektirir. Akut mezenterik iskemi sebepleri arasında arteryel oklüzyon, nonokluziv mezenterik iskemi ve venöz oklüzyon sayılabilir. Kalıtsal trombofili mezenter ven trombozu sebepleri arasındadır. Yaş ortalaması 69 olarak bildirilmektedir. Olgumuz da acil servise karın ağrısı ile başvuran genç hastaların ayırıcı tanısında AMI çok nadir görülen fakat mortal seyredebildiği için unutulmaması gereken bir tanı olduğunu vurgulamaya çalıştık.

Olgu: Hastamız 37 yaş kadın hasta, sabah başlayan karın ağrısı şikayetiyle başvurmuş, anamnezde ara ara olan karın ağrısının bugün çok şiddentlenmesi üzerine acil servise başvurduğunu belirtiyor. Hastanın özgeçmişinde epilepsi, ht,sigara kullanım öyküsü, soygeçmişinde de annede romatoid artrit mevcut. Acil servisten mezenter iskemi ön tanısıyla Bt çektirilen hastanın Çölyak ve SMA da trombüs olduğu, Çölyak trunkusun distaline kan akımı olduğu gözlendi. Hasta sonrasında Genel cerrahi servisine yatırıldı.

Tartışma: Akut mezenter iskemiden; net tanısı olmayan akut karın ağrılarında, kardiyovasküler komorbidite öyküsü olan yaşlılarda ve özellikle fizik muayeneyle orantısız ağrı varlığında şüphelenilmedir. Özellikle kokain kullanımı öyküsü yokluğunda 40 yaş altı hastalarda mezenter arter iskemisi nadirdir ve sıklıkla tanı ve uygun tedavi boyutunda gecikmeler yaratır.
Genellikle hastalarda muayene bulguları ile uyumlu olmayan şiddetli karın ağrısı yakınmaları vardır. Laboratuvar testlerinde lökosit, LDH, CPK ve amilaz düzeylerinde yükseklik görülebilse de bu bulgular spesifik değildir. Bu nedenle nedeni saptanamayan karın ağrısı şikayeti olan hastalarda yaştan bağımsız olarak anamnez derinleştirilmeli hiperkoagülapati yapabilecek komorbid hastalıklari romatolojik rahatsızlıklar, aile öyküsü araştırılmalı ve şüphe halinde AMİ tanısını gözden kaçırmamak gerekir.

Anahtar Kelimeler: Karın ağrısı, genç hasta

[P-449]

Kese İçindeki Sürpriz: Olgu Sunumu

Adiye Özgüven[1], Tanzer Korkmaz[2]
[1]Medical Park Hastanesi, Acil Servis, İzmir
[2]Tire Devlet Hastanesi, Acil Servis, İzmir

Giriş: İlk olarak 1735 yılında Claudius Amyand tarafından tarif edilen Amyand Herni; fıtık kesesi içerisinde apendix vermiformisin bulunduğu nadir görülen bir durumdur. Genellikle sağ inguinal herni nedeniyle operasyona alınan hastalarda intraoperatif olarak tanınır. Kasık fıtıkları içersinde % 1 oranında ve erkeklerde daha sık görülür. Bu olgu; genellikle literatürde intraoperatif olarak tanı aldığı görülen Amyand Herni' nin, acil serviste batın tomografisi kullanılarak preoperatif tanı almasının nadir bir durum olması nedeniyle sunulmuştur.

Olgu: 74 yaşında, herhangi bir sistemik hastalık öyküsü olmayan, erkek hasta, acil servise karın ağrısı şikayeti ile başvurdu. Üç gündür devam eden karın ağrısı, bulantı ve kasıklarda şişlik mevcuttu. Fizik muayenede sol inguinal bölgede ağrısız, sağ inguinal bölgede ağrılı şişlik ve sağ alt kadranda hassasiyet ve rebound pozitif idi. Laboratuar testlerinde lökositoz (23.000) mevcut idi. Akut Batın etiyolojisini aydınlatmak amacıyla elde edilen batın tomografisinde; sol inguinal kesede geniş, içerisinde yaygın intestinal anslar bulunan herni izlendi. Sağ tarafta inguinal kanala doğru uzanım gösteren apendiks görüldü. Apendiks çapı normal olmakla birlikte etraf dokusu belirgin heterojen olup distalinde hafif derecede mukozal kalınlaşma görünümü izlendi. Hastaya radyolojik bulgulara dayanarak, akut apendisit ile komplike olmuş Amyand Herni tanısı konuldu. Hastaya cerrahi işlem önerildi. Hasta cerrahi işlemi kabul etmeyerek hastaneden ayrıldı.

Sonuç: Amyand Herni tanısı sıklıkla inguinal herni nedeniyle operasyona alınan hastalarda, intraoperatif olarak tespit edilmekte olup preoperatif tanısı zordur. Acil serviste bu vakada olduğu gibi inguinal herni ayırıcı tanısında -özellikle sağ inguinal hernili akut batın bulguları pozitif olan hastalarda -amyand herni ihitimali düşünülerek batın tomografisi ile preoperatif tanı alabileceği akılda tutulmalıdır.

Anahtar Kelimeler: Amyand, apendisit, herni

Amyand Herni

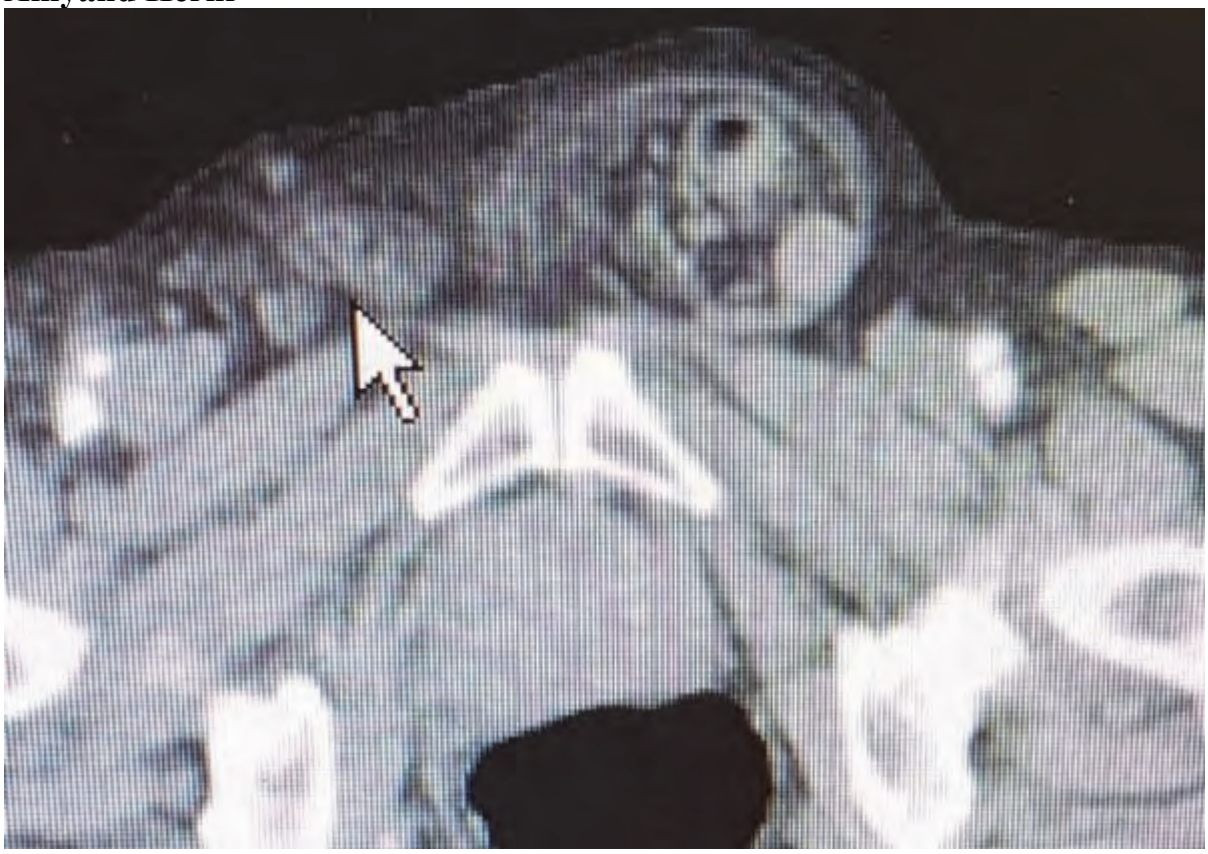

Sağda Amyand herni,solda inguinal herni

[P-450]

İleusun Nadir Bir Sebebi; İleoçekal Tüberküloz

Ecem Ermete Güler, Umut Payza
İzmir Katip Çelebi Üniversitesi, Atatürk Eğitim ve Araştırma Hastanesi, İzmir

Gastrointestinal tüberküloz en sık görülen tbc tiplerindendir. Etkin tedaviden önce aktif tüberkülozu olan hastalarda sekresyonların yutulmasına bağlı olarak ya da hematojen yolla gastrointestinal tutulum görülür. Gastrointestinal tbc nin tipik bir semptom ya da klinik belirtisi yoktur.22 yaş kadın hasta, 2 aydır karın ağrısı,2-3 gündür bulantı kusma şikayeti ile acil servise başvurdu. Yapılan fizik muayenede batında yaygın hassasiyet, sağ alt kadranda defans mevcuttu. Yapılan rutin laboratuvar tetkiklerinde akut patolojik bulgu saptanmadı. Çekilen usgde sağ alt kadranda sıvama tarzı serbest sıvı saptanması üzerine kontrastlı batın bt çekildi. Kontrastlı batın bt de; ileoçekal valvi tıkayan diffüz duvar kalınlaşması,ileal anslarda dilatasyon,en büyüğü 2,5 cm olan multiple LAP lar,pelviste serbest sıvı mevcut olup ileus ile uyumlu saptanmıştır.Ön planda ileoçekal tbc ye bağlı ileus düşünülen hasta genel cerrahi tarafından acil operasyona alındı.Sonuç olarak tüberkülozun ekstrapulmoner tutulabileceği ve nadir de olsa akut batın tablosuna yol açabileceği akılda tutulmalıdır.Kitlenin bası etkisi ve intestinal rüptüre bağlı akut batın sendromuna neden olabilir.

Anahtar Kelimeler: İleus, tüberküloz, akut batın

[P-451]

Prilokain Kullanılarak Tüp Torakostomi Takılması Sonrası Gelişen Methemoglobinemi Vakası

Dilek Kostak Mert[1], Melih Bıyıkoğlu[1], Vahide Aslıhan Durak[2]

[1]Sinop Atatürk Devlet Hastanesi, Acil Servis, Sinop
[2]Uludağ Üniversitesi Tıp Fakültesi, Acil Tıp Anabilim Dalı, Bursa

Giriş: Methemoglobinemi konjenital ve edinsel olarak görülmektedir. Edinsel methemoglobinemi en sık ilaca bağlı oluşmaktadır.Nitratlar, klorat, fenitoin, ve lokal anestezik gibi çeşitli kimyasallar ve ilaçlar edinsel methemoglobinemiye neden olabilmektedir.Prilokaine bağlı methemoglobinemi bilinen bir durum olmakla birlikte tedavide intravenöz askorbik asit kullanımı konusunda bilgiler sınırlıdır.Bu olguda,tüp torakostomi öncesi subkutan uygulanan prilokain enjeksiyonu sonrası gelişen methemoglobinemi ve tedavide intravenöz uygulanan askorbik asite yanıtı sunulmuştur.

Olgu: Bıçaklanma sonucu hemopnömotoraks tanısıyla acil servise getirilen 24 yaşında erkek hastanın solunum sıkıntısı mevcuttu. Tansiyon:140/70 nabız:90 solunum sayısı:24 Saturasyon:97 idi. Fizik muayenesinde hasta soluk görünümde takipneik idi, solunum sesleri bilateral azalmıştı. Dış merkezde çekilen akciğer görüntülemelerinde sağ akciğerde pnömotoraks ve sol akciğerde hemopnömotoraks vardı. Tam kan sayımında Hgb:11,8 mg/dl idi. Hastaya lokal anestezik olarak prilokain (400 mg) uygulandıktan sonra bilateral toraks tüpü takıldı. Kliniği rahatlayan hasta kontrol akciğer grafisine gönderildi, tüpler yerindeydi ancak yaklaşık 30 dk sonra saturasyonu (SpO2) %74'e düştü. Arter kan gazına bakıldığında pH:7,38 pO2:112 Pco2:36,9 methemoglobin düzeyi (metHb) %16,5 saptandı. Tedavide %100 oksijen verildi, intravenöz sıvı desteği ile birlikte 1000 mg iv askorbik asit ve bir ampul asist tedavisi uygulandı. Tedavi sonrası yaklaşık 2 saat sonra genel durumunda ve saturasyonunda iyileşme görüldü. Yoğun bakımda yer olmaması üzerine başka bir merkeze sevk edildi.

Sonuç: Prilokain, metaboliti olan o-toluidin ile methemoglobinemiye yol açabilen ve yaygın kullanılan bir lokal anesteziktir. Terapötik dozlardaki (1-2 mg/kg) prilokain, genelde siyanoza yol açmayacak kadar düşük düzeylerde methemoglobin oluşumuna neden olmakta ancak doz arttıkça methemoglobinemi riski de artmaktadır. Askorbik asit methemoglobini in vitro olarak enzimatik olmayan yoldan indirger. Askorbik asidin methemoglobinemi tedavisindeki yeri, daha çok kalıtsal methemoglobinemide uzun süreli ve oral kullanımla ilgilidir. Methemoglobinemide, intravenöz askorbik asit tedavisinin, özellikle methemoglobin düzeyi %40'tan yüksek hastalarda ve intravenöz metilen mavisi uygulanamadığında tedavi seçeneği olabileceği akılda tutulmalıdır.

Anahtar Kelimeler: Acil servis, methemoglobinemi, prilokain

[P-453]

Septik Şok mu, Hemorajik Şok mu?

Adeviyye Karaca, Mustafa Keşaplı, Ayşegül İşlek Yüksel, Gülsüm Çalışkan, Gizem Gönüllü
Antalya Eğitim ve Araştırma Hastanesi, Acil Tıp Kliniği, Antalya

Giriş: Dalak apseleri nadir görülür. Vakalar genellikle, abdominal travma veya dalak infarktı olan immünitesi baskılanmış hastalardır (%72). En ciddi ve başlıca komplikasyonu, apsenin periton boşluğuna rüptüre olmasıdır.

Vaka: 40 yaşında bayan hasta, genel durum bozukluğu nedeniyle acil servisimize getirildi. Hastanın eşinden alınan hikayeden, bir aydır gittikçe artan şiddetli karın ağrısı nedeniyle 10 gün önce dış merkezde dalak apsesi tanısı aldığı ve bu nedenle sefuroksim ve siprofloksasin kullandığı öğrenildi. Hasta son 2 günde şiddetlenen sol flank bölge ve sırt ağrısı nedeniyle farklı hastanelere başvurmuş ancak etkin tedavi sağlanamamıştı. Hasta hafif uykuya meyilli olmakla birlikte oryante ve koopere idi. Geliş vital bulguları sırasıyla; kan basıncı 104/63 mmHg, nabız 123/dk, ateş 38.3°C, solunum sayısı 18/dk, oksijen satürasyonu %94 idi. Fizik muayenede, akciğerleri dinlemekle bibasiller raller duyuldu ve batında yaygın defans ve rebound saptandı. Hastadan alınan kan testlerinin sonuçlarına göre; hemoglobin 11.7 g/dl, trombosit 235 × 10^3 mm3, lökosit 9.6 ×10^3/mm3, nötrofil %92, C-reactive protein 172 mg/L, beta-hCG 3 mIU/mL idi. Posteroanteriyor akciğer grafisinde bronkovasküler işaretlerde yaygın kalınlaşma ve bazallerde effüzyon görüldü. Abdomen ultrasonografisinde batın içinde yaygın sıvı görüldü. Bunun üzerine çekilen toraks ve intravenöz kontrastlı abdomen bilgisayar tomografilerinde, akciğerlerde bilateral buzlu cam görünümü ve solda belirgin olmakla birlikte bilateral pevral efüzyon ile dalak alt yarısında kontüzyon ve laserasyon saptandı. Ayrıca, perisplenik, perihepatik ve barsak ansları arasında en derin yerinde 3 cm ölçülen yaygın serbest sıvı görüldü. Hasta dalak laserasyonu tanısı ile genel cerrahi bölümüne danışıldı ve ameliyata alındı. Operasyon sırasında dalak apsesi ile birlikte dalağın da yırtıldığı ve batın içi sıvının hem apse içeriği hem de kan olduğu tespit edildi. Hastaya splenektomi ve batın lavajı uygulandı.

Tartışma: Bilinen ciddi enfeksiyonu olan ve hemodinamisi stabil olmayan hastalarda, genel durumun ani kötüleşmesi septik şoku düşündürür. Ancak bizim vakamızda dalak apsesi laserasyona neden olmuş ve hemorajik şok gelişmişti.

Anahtar Kelimeler: Dalak apsesi, laserasyon

Resim

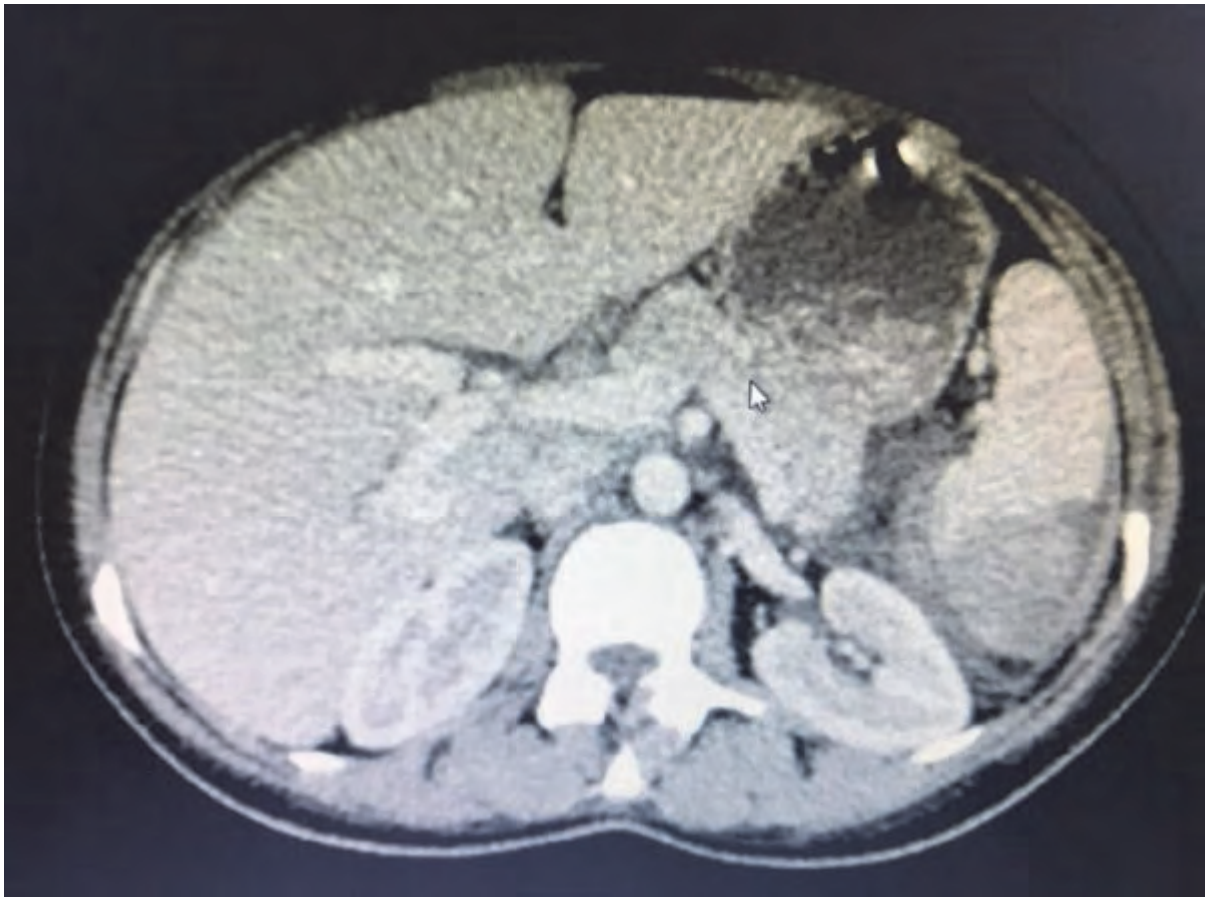

[P-454]

Nadir Bir Karın Ağrısı Sebebi; Chiliaditi Sendromu

Attila Beştemir, Halil Doğan
SBÜ Dr. Sadi Konuk Eğitim ve Araştırma Hastanesi, Acil Tıp Kliniği, İstanbul

Giriş: Chiliaditi sendromu %0.003-0.025 oranında görülen bir durum olup. Kolonun tek başına veya ince barsaklarla birlikte karaciğer ile diafragma arasına sıkışması sonucu oluşur. İlk kez 1910 yılında Viyanalı bir radyolog olan Demetrius Chialiditi tarafından üç asemptomatik olgu rapor edilmiştir. Asemptomatik olgularda 'Chialiditi görünümü' semptomatik olgularda ise 'Chialiditi sendromu' terminolojisinin kullanılması önerilmektedir. Asemptomatik olabileceği gibi karın ağrısı, bulantı, kusma, kabızlık veya nefes darlığı ile de seyredebilir. İnsidansı yaşla artar, erkek/kadın oranı 4/1 dir. Çoğunlukla asemptomatik kalırlar, hafif karın ağrısından akut intermittan barsak obstrüksiyonuna kadar bir dizi semptom oluşturabilirler.

Olgu: 67 yaşında erkek; acil servise 2 gündür gaita çıkaramama, bulantı, kusma, karında şişkinlik ile başvurdu. Bilinen svo sekeli, epilepsi öyküsü mevcut, yatağa bağımlı.
Fizik muayenede; genel durum iyi şuur açık, oryante, koopere. Karın muayenesinde; sol alt kadranda hasasiet mevcut, defans, rebound yok, gaz çıkışı mevcut, gaita çıkışı yok, rektal tuşesinde normal gaita bulaşı var,laboratuvar bulgularında Wbc; 15300, crp 7,7,biyokimyasal parametreleri normal, tam idrar tetkikinde 149 lökosit, 18 eritrosit mevcut. Ayakta direkt karın grafisinde sağ subdiafragmatik alanda kolon gazı mevcut. Batın BT'de karaciğer ile diafragma arasında kolon interpozisyonu tespit edildi. Hastanın oral alımı kesildi. Sıvı replasmanı ile rektal lavman yapıldı, antibiyoterapisi düzenlendi ve hastanın şikayetleri geriledi. Bir gün sonar şifa ile taburcu edildi.

Sonuç: Chialiditi sendromu asemptomatik olabileceği gibi karın ağrısı, bulantı, kusma, kabızlık veya nefes darlığı ile de seyredebilir. Tanı genellikle rutin akciğer grafisi veya ayakta direkt karın grafisi ile tesadüfen konulur. Sağ diafragma altında hava bulunan bir alan bulunduğunda ayırıcı tanıda subdiafragmatik abse, retroperitoneal kitleler, karaciğer absesi ve posterior lezyonlar ile chiliaditi görünümü/sendromu düşünülmelidir. Ayırıcı tanı için tomografi ve/ultrasonografi de gereklidir.
Tedavi genellikle konservatiftir. Tedavide sıvı replasmanı, yüksek lifli yiyecekler önerilmekter. Biz olgumuza sıvı replasmanı ile birlikte rektal lavman uygulaması yaptık, hastanın şikayetlerinde gerileme gözlendi. Ayakta direkt karın grafisinde sağ subdiafragmatik alanda gaz görünümünde perforasyondan ayırıcı tanısı yapılarak Chialiditi sendromundan şüphelenilmelidir.

Anahtar Kelimeler: Chiliaditi sendromu, karın ağrısı, perforasyon

[P-455]

Kemoterapi Portuna Bağlı Gelişen Vena Kava Superıor Trombozu

Attila Beştemir, Halil Doğan, Ökkeş Taha Küçükdağlı, Özgür Özdemir
SBÜ Dr. Sadi Konuk Eğitim ve Araştırma Hastanesi, Acil Tıp Kliniği, İstanbul

Giriş: Vena kava superior tıkanıklığı ekstrensek kompresyon, iç stenoz veya trombozdan kaynaklanabilir. Maligniteler asıl nedendir (çoğunlukla ekstrinsiyel kompresyon) ve onkolojik acil olarak düşünülür. Tedavide lokal trombolitikler, metalik stentler ve balon valvuloplasti yer almaktadır. SVC tıkanıklığının metalik stentlerle tedavisi faydalı bir yöntemdir. Stent yerleşimi SVC sendromunun semptomlarını hızla hafifletir ve hastanın yaşam kalitesini iyileştirir. Uzun vadeli açıklık oranları henüz belirlenmemiş olmakla birlikte, maligniteye sekonder SVC sendromu olan hastalarda stentler genellikle kalıcıdır. Şu anda, SVC stentlerinin uzun vadeli açıklık oranları bilinmediğinden, girişimsel radyologların çoğu, metalik stent yerleştirmeden önce balon anjiyoplasti ile benign nedenlerden kaynaklanan SVC stenozunu tedavi etme eğilimindedir. Lokal tromboliz, artmış kanama riski altında olduğu düşünülen port katetere bağlı tromboz için güvenli ve etkili bir tedavi gibi görünmektedir. Superior vena cava sendromu bu tıkanıklığa bağlı semptomlarla ilişkili klinik sendromdur. Bu vakamızda kemoterapi portuna bağlı vena kava superior trombozu gelişmiş bir olguyu sunmaktayız.

Olgu: 78 yaşında kadın hasta 15 gündür artan nefes darlığı, boyunda şişlik, hareketle ve zorlanmayla boyunda-yüzde dolgunluk hissi ve morarma şikayetleri ile acil servisimize başvurdu. Bilinen malignite öyküsü olan ve 3 yıl önce kemoterapi amacıyla sol subklaviyen vene port takılan hastanın fizik muayenesinde valsalva manevrası ile boyun venöz dolgunluğu ve siyanoz saptanmıştı. Vital bulguları stabil olan ve laboratuar tetkiklerinde özellik saptanmayan hastanın çekilen Toraks BT Anjiografisinde vena cava superior ve sol brakiosefalik vende hipodens trombüs materyali tespit edildi. Hasta SVC trombüsü öntanısı ile Kalp-Damar cerrahisi kliniğine yatırıldı.

Sonuç: Acil servise başvuran malignite hastalarında nefes darlığı, siyanoz şikayetlerine eşlik eden boyun venöz dolgunluğu muayene bulgusu önemlidir. Bu hastalarda kateterizasyon işlemi yapılması bu işlemin katater enfeksiyonu ve bizim olgumuzda sunduğumuz gibi venöz trombüs gibi komplikasyonlara yol açabileceği ayırıcı tanıda düşünülmelidir.

Anahtar Kelimeler: Vena Kava Superıor Trombozu, nefes darlığı, boyunda şişlik

[P-456]

Kümülatif Arı Sokmasına Bağlı Gelişen Anaflaksi

Oğuz Eroğlu, Sinan Oğuzhan Özsan, Osman Sercan Sarı, Figen Coşkun
Kırıkkale Üniversitesi Tıp Fakültesi, Acil Tıp Anabilim Dalı, Kırıkkale, Türkiye

Giriş: Arı sokmalarına bağlı gelişen reaksiyonlar, lokal doku şişliklerinden, alerjiye ve hatta hayatı tehdit edici anaflaksiye kadar uzanabilir. Kümülatif arı sokmaları, çok sayıda arının eş zamanlı olarak kurbanı sokması olarak tanımlanır. Bu tarz arı sokmalarında, doğrudan toksiteye bağlı ölümün gerçekleşmesi için erişkinlerde 500, çocuklarda ise 30-50 arının kurbanı sokması yeterli olabilir. Kümülatif arı sokmalarında, geniş lokal reaksiyonların oranı % 2.4- 26.4 arasında değişirken, sistemik reaksiyonların oluşma oranı % 0.3-7.5 arasında değişmektedir. Bu yazıda, kümülatif arı sokmasına maruz kalan bir olgu sunuldu.

Olgu: 67 yaşında erkek hasta acil servise soğuk terleme ve bayılma şikayeti ile başvurdu. Hastanın arıcılık işi ile uğraştığı, arıların her zamanki bakımını yaptığı sırada bir kovan dolusu bal arısının kendisine saldırarak soktuğu öğrenildi. Fizik muayenede, genel durum orta/kötü, bilinç açık, oryantasyon ve kooperasyon normal, IR+/+, pupiller izokorik, Ateş: 36.8 0C, nabız:144 vuru/dk, SS: 22/dk, TA: 74/44 mmHg, SatO2:, uvula normal görünümde, dinlemekle her iki akciğerde solunum sesleri normal, stridor, wheezing, ral veya ronküs yoktu. Hastanın özellikle baş-boyun ve alt ekstremitelerde daha yoğun olmak üzere tüm vücudunda çok sayıda bal arısı iğnesinin olduğu izlendi. Hasta soyularak vücudundaki tüm arı ve arı iğneleri süratle temizlendi. Kümülatif arı sokmasına bağlı anafilaksi düşünülerek i.m. 0.5 mg Adrenalin, hemen ardından i.v. antihistaminik (H1 ve H2 reseptör blokörü) ve steroid (1-2 mg/kg) tedavisi verilerek takibe alındı. Acil servisteki 8 saatlik takibi sırasında herhangi bir problemi olmayan, vital bulguları stabil, göğüs veya karın ağrısı olmayan hasta, gelişebilecek geç tip reaksiyonlar hakkında bilgilendirilerek, şifa ile taburcu edildi.

Sonuç: Kümülatif arı sokmalarında, hastanın öncelikle anaflaksi olarak düşünülmesi; genel durumu veya vital bulguları normal olsa bile ilerleyen dakikalar içerisinde anaflaksiye dönüşebileceği veya ölümcül olabileceği akılda tutulmalıdır.

Anahtar Kelimeler: Kümülatif arı sokması, anaflaksi

[P-457]

İntradermal Mavi Örümcek Olgusu

Mert Özen[1], Orkun Gursoy[1], Murat Seyit[1], Atakan Yılmaz[1], Ramazan Sabırlı[2]

[1]Pamukkale Üniversitesi Tıp Fakültesi, Acil Tıp Anabilim Dalı, Denizli
[2]Servergazi Devlet Hastanesi, Acil Tıp Kliniği, Denizli

Giriş: Tüm dünyada yaygın olarak bulunan örümceklerin bugüne kadar tanımlanmış yaklaşık 40.000 türü bulunmaktadır. Çoğu örümcek saldırgan değildir ve genel olarak insanlara zarar vermez. Ancak bazı örümcek türleri zararlıdır ve hatta ölüme neden olabilir.

Olgu: Acil servise 22 yaşında erkek hasta dün olduğunu tahmin ettiği ve bugün ayak tabanında yanma hissettikten sonra baktığında sol ayak plantar yüzde 0.5 cm'lik yara yeri fark ediliyor. Kuaför olarak çalıştığı dükkânda saç diplerini incelediği makro özelliği olan kamera ile yara yerinin içerisinde baktığında cilt altında yaklaşık 1.5 cm büyüklükte mavi bir örümceğin olduğunu farkediyor (fotoğraf-1). Bunun üzerine hastanemiz acil servisine başvuruyor. Hastanın vitallerinde TA:120/70mmhg, ortante-koopere, GKS:15 olduğu tespit ediliyor. Hasta şikâyetini anlattıktan ve fotoğrafı gösterdikten sonra sol ayak plantarda 0.5 cm'lik yara veri ve çevresinde ödem olduğu görülüyor. Kastadan tam kan, Biyokimya, hemostaz ve kardiak enzim alınıyor. Hasta ortopedistlere konsülte ediliyor. WBC 4.81 K/uL, HGB 15.9 g/dL, PLT 145 K/uL, PTZ (INR) 1.01, APTT 33.7 saniye, Kreatinin 0.93, AST 20 IU/L, ALT 20 IU/L, NA (Sodyum) 138 mmol/L, Potasyum 4.27 mmol/L, CRP 0.078 mg/dL, CK-MB (Kütle) 2.04 ug/L, Troponin T 0.003 ug/L gelmesi üzeri hasta ortopedi tarafından lokal anestezi uygulanarak yara yeri debride edilerek örümcek çıkarılıyor ve primer sütüre ediliyor. Hastaya ayrıca tetanoz pfofilaksisi uygulanarak pansumanı yapılıyor ve 2 gün ara ile pansuman önerilerek biraz daha takip edilerek acil servisten taburcu ediliyor.

Sonuç: Örümcek ısırıkları daha sık görülürken, cilt altına yerleşmiş mavi örümcek çok sık görülmemesi nedeni ile sunulmuştur.

Anahtar Kelimeler: Örümcek ısırığı, vahşi yaşam, acil servis

Fotoğraf 1

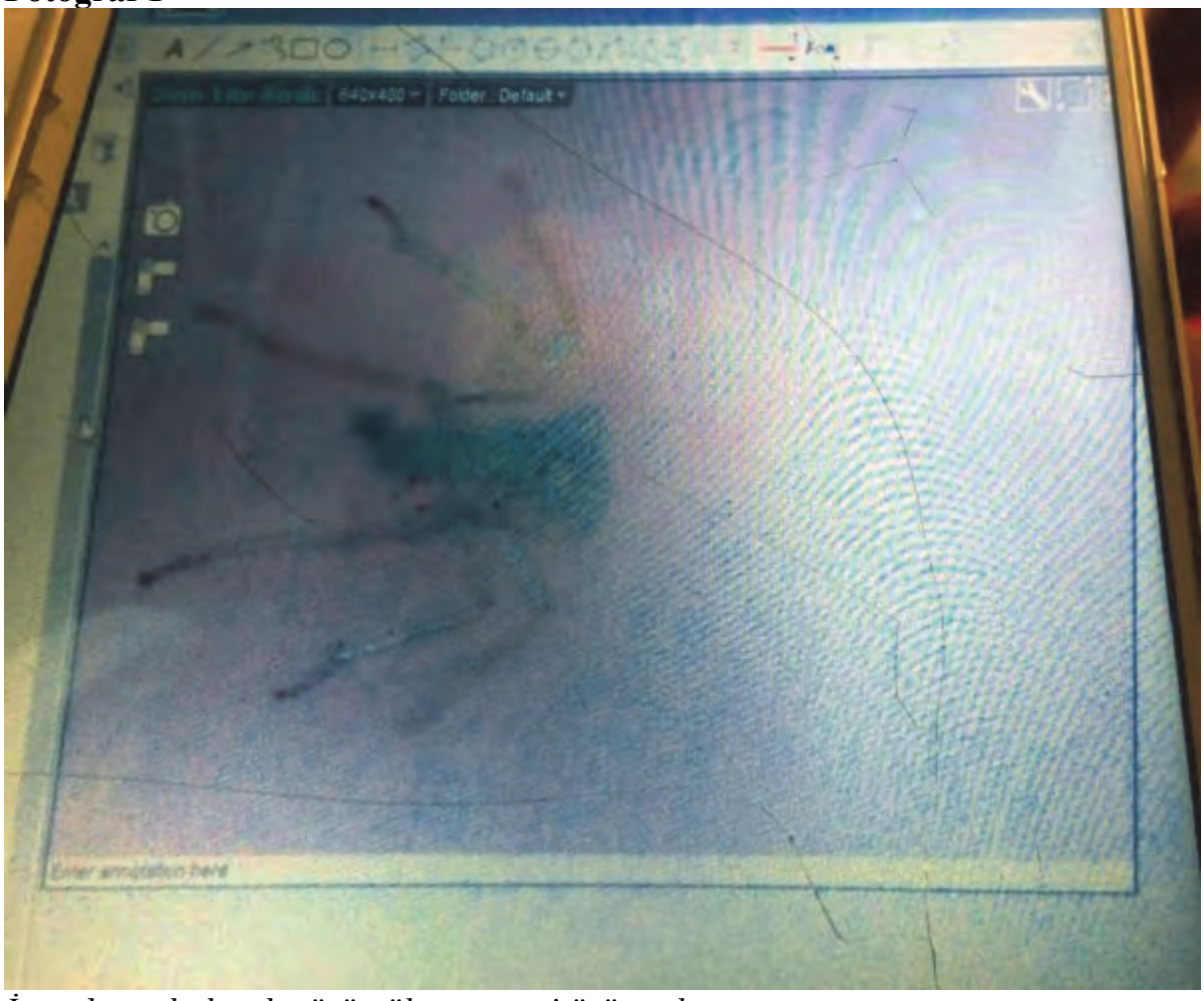

İntradermal olarak görüntülenen mavi örümcek

[P-458]

Üzerine Buz Kütlesi Düşmesi Sonucu Yaralanma: PARAPLEJİ

Nuri Hakan Yıldırım, Orhan Delice
Erzurum Bölge Eğitim ve Araştırma Hastanesi Acil Tıp Kliniği, Erzurum

Giriş: Travma 1 - 44 yaş arası ölüm sebepleri arasında birinci sıradadır. Travma sonrası yaralanmalar acil servise en sık başvuru nedenlerinden biridir. Üzerine bir cisim düşmesiyle oluşan yaralanmalar ise nadir görülür.
Amaç: Bölgemizde sık görülen, çatıdan üzerine buz düşmesiyle ciddi şekilde yaralanarak paraplejik kalan hastayı sunup konuya dikkat çekmek istemek.

Olgu: 20 yaşında bayan hasta acil servise ambulans ile üzerine buz kütlesinin düşmesi sonucu yaralanma ile getirildi. Bilinci açık, oryante ve koopere idi. Sırt sağ bölgesinde abrazyon, sırt orta hatta 5 cm'lik kesi, zorlu solunum, sağ akciğerde azalmış solunum sesleri, batında hassasiyet, T6'dan aşağıda duyu kaybı, her iki alt ekstremitede motor ve duyu kaybı ve idrar - gayta inkontinası mevcuttu. Beyin, servikal ve batın BT normaldi. Toraks BT' de sağ hemitoraksta 4 cm plevral efüzyon ve 1cm pnömotoraks kavitesi, sağ 5, 6, 7 ve 8. kostalar posteriorunda deplase fraktür hatları (Figür 1), T1, T2, T3, T4, T5 ve T6 vertebra spinöz proçeslerinde fraktür, T5,T6 ve T7 vertebra corpuslarında fraktür ve T5 düzeyinde total retrolistezis izlenmekte idi. Torakolomber MR' da da T5 vertebra korpusunda total retrolistezis ve medulla spinaliste kesi tespit edildi (Figür 2).

Tartışma: Üzerine bir cisim düşmesiyle oluşan yaralanmalar nadir görülür; ancak morbidite ve mortalitesi yüksektir. Aynı zamanda basit önlemlerle önlenebilir kazalardır. Özellikle kış mevsiminin yoğun yaşandığı yerleşim yerlerinde, çatılardan kar ve buz kütlesi düşmesi sonucu olan yaralanmalara sık rastlanır.

Sonuç: Bu tür kazaları önlemek için çatı mimarilerinin gözden geçirilmesi gerekmektedir.

Anahtar Kelimeler: Parapleji, medulla spinaliste kesi, üzerine cisim düşme

T5 vertebra korpusunda fraktür, aynı seviyede total retrolistezis ve medulla spinaliste kesi

[P-459]

At Tekmelemesine Bağlı Böbrek Yaralanması

Handan Çiftçi[1], Mehmet Ali Karagöz[2], Taner Güven[3], Murat Aras[1]

[1]Kafkas Üniversitesi Tıp Fakültesi, Acil Tıp Anabilim Dalı, Kars
[2]Kafkas Üniversitesi Tıp Fakültesi, Üroloji Anabilim Dalı, Kars
[3]Malatya Eğitim ve Araştırma Hastanesi, Acil Tıp Anabilim Dalı, Malatya

Giriş: Çağdaş toplumun kentleşmesine ve çevresel alanlarının sınırlanmasına rağmen, insanlara yönelik hayvan saldırılarının tehdidi hala önemli bir sosyal ve tıbbi sorundur. Genellikle ciddi sonuçları olmasa da,bazen tıbbi yardım aramayı gerektirecek kadar endişe verici olabilirler. Günümüzde sıklıkla köpek, at, kedi, sığır ve domuz saldırılarına bağlı travmalar görülmektedir. Her hayvan farklı bir mekanizmayla yaralanmaya neden olabilmekte ve bazen mortal seyredebilmektedir (1). Atların neden olduğu yaralanmalar nadirdir. Çoğu vaka, koşan attan düşme nedeniyle yüksek enerjili travmaya maruz kalmaktadır. Diğer yaralanma mekanizmaları; tekmeleme, ısırma veya sürüklenmeyi içerir(2). Biz de at tekmelemesine bağlı böbrek yaralanması gelişen hastayı sunmayı amaçladık.

Olgu: 25 yaşında erkek hasta ürken atının karnına tekme atmasıyla başlayan karın ağrısı şikayeti ile acil servise başvurdu (Resim-1). Fizik muayenesinde; akciğer sesleri bilateral eşit ve doğaldı, batında sağ üst kadranda hassasiyeti olan hastada periton irritasyon bulguları pozitifti, sağ hemitoraks alt kotlarda midclavicular ve ön axiller hat arasında bulunan ve sağ üst kadranda devam eden at tekmesinin yok açtığı lezyon tespit edildi. TA:120/80mm/Hg, nabız:78/dk, SS:20/dk, SpO2: %98, ateş:36,5°C idi. Tetkiklerinde WBC:18.7 103/mm3, Hb:12.6g/dL, Htc:%39,Plt:143,103/mm3,BUN:28mg/dL,Kr:1.02mg/dL idi. Kontrastlı batın bilgisayarlı tomografisinde (KBBT); sağ böbreği içine alan en geniş aksiyal boyutları 11x8,2cm'ye ulaşan hematom ile uyumlu dens alan dikkati çekti, tariflenen hematom alanı sağ böbrekten pelvise dek uzanım göstermekteydi (grade IV böbrek perforasyonu?) ve içerisinde aktif kanamaya işaret eden kontrast kaçışı izlenmekteydi (Figür1,2). Üroloji tarafından acil opersyona alınan hastaya sağ nefrektomi uygulandı, operasyon sırasında pankreasta da yaralanmanın olduğu görülüp sütüre edildi.
Sonuç:
Travma tüm dünyada morbidite ve mortalitenin önde gelen nedenidir. Abdominal travmalarda künt yaralanmalar daha fazladır. Dalak, karaciğer ve ardından genitoüriner sistem en sık etkilenen visseral organlardır.Böbrek ise en sık etkilenen genitoüriner organdır.Böbrekler retroperitoneumda yüksekte yer alırlar, iyi korunmuş ve periton ile abdominal visseralar tarafından ön ve arka posterior karın duvarının sert kas-iskelet sistemi yapıları tarafından tamponlanmıştır. Günümüzde KBBT böbrek yaralanmalarının ve ilişkili komplikasyonların değerlendirilmesinde tercih edilen modalitedir (3).Hastamızda olduğu gibi, at gibi geniş hayvan yaralanmaları yüksek enerjili travma olarak değerlendirilmeli, KBBT gibi görüntüleme yöntemlerine başvurmaktan kaçınılmamalıdır.

Anahtar Kelimeler: At tekmelemesi, böbrek perforasyonu, pankreas yaralanması

Figür1;KBBT;Sağ Böbrek Etrafında Hematom

[P-460]
Ajite Hasta Psikiyatrik Değilse Ne?

Gül Pamukçu Günaydın[1], Adil Emre Gezer[2], Güllü Haydar Ercan[1], Nazlı Görmeli Kurt[1], Neslihan Özkök Koz[1]

[1]Ankara Atatürk Eğitim ve Araştırma Hastanesi, Acil Tıp Kliniği, Ankara
[2]Ankara Yıldırım Beyazıt Eğitim ve Araştırma Hastanesi, Acil Tıp Kliniği, Ankara

Giriş: Hipertiroidi birçok organik fonksiyon bozukluğunun yanında çeşitli psikiyatrik bulgulara da eşlik edebilen klinik bir tablodur. Huzursuzluk, hiperaktivite, depresyon, anksiyete, psikoz gibi bulgular tabloya eşlik edebilmektedir. Bu olguda acil servise hiperaktivite, saldırganlık ve çarpıntı şikâyeti ile gelen tirotoksikoz vakasını sunmayı amaçladık.

Olgu: 68 yaşında kadın hasta acil servise sinirlilik etrafa saldırma ve çarpıntı şikâyeti ile başvurdu. Hikayesinde diyabetes mellitus ve koroner arter hastalığı dışında ek hastalığı yoktu. Kullandığı ilaçları kendisi ve yakınları bilmiyordu. Hastanın gelişinde kan basıncı 110/70, nabız hız 130/dk, ateş 36.8 olarak ölçüldü. Fizik muayenesinde hasta koopere ve oryante idi ancak sorulara uygunsuz yanıtlar verdiği ve sinirli olduğu gözlendi. Sistem muayenesi ve nörolojik muayenesinde herhangi bir bulgu yoktu. EKG'sinde yüksek ventrikül hızlı atriyal fibrilasyonu mevcuttu. Hastanın tetkiklerinde tam kan sayımı ve kan biyokimyası normal sınırlardaydı. sT3: 23,8 pg/ml (normal değerleri 1,8-4,6), serbest T4: 3,79 (normal değerleri 0,5-1,3), TSH<0,0005 (normal değerleri 0,27-1,2) olarak ölçüldü. Hastadan tirotoksikoz ön tanısı ile endokrinoloji konsültasyonu istendi. Kraniyal bilgisayarlı tomografisi normal olan hastanın tirotoksikoz tanısı ile endokrinoloji kliniğine yatışı yapıldı. Endokrinoloji kliniğinde antitiroid tedavisi sonrasında tiroit fonksiyonları normale gelen hastanın 1 haftalık izlem sonrası ilaç tedavisi ile taburcu edildiği öğrenildi.

Sonuç: Hipertiroidi kendisini, huzursuzluk, motor ve algısal hiperaktivite, uyku bozukluğu, konsantrasyon ve bellekte bozulma, anksiyete, gibi psikotik belirtiler ile gösterebilir. Genel olarak hastanın ötiroid hale gelmesiyle psikiyatrik belirtilerin gerilediği, tiroit hormon düzeylerinin hızlı düşürülmesi ile klinik tabloda dalgalanmalar olabileceği bildirilmiştir. Acil servise ajitasyon, saldırgan davranışları ve ya sinirlilik ile getirilen olgularda tirotoksikoz da ön tanılar arasında düşünülmelidir.

Anahtar Kelimeler: Tirotoksikoz, psikomotor ajitasyon

[P-461]

Su Zehirlenmesi

Elif Çelikel, Ahmet Burak Erdem, Uğur Bilgay Kaya, Gökhan Hilmi Ulubay, Yasin Doğan, Hakan Uzunkaya, Hasan Şahin, Muhittin Serkan Yılmaz, Tamer Durdu
Ankara Numune Eğitim ve Araştırma Hastanesi, Acil Tıp Kliniği

61 yaşında DM ve HT'si olan bayan hasta acil servise ani başlayan konuşma bozukluğu ve bilinç değişikliği ile getiriliyor. İlk gelişinde vitalleri stabil, gks:10 gözler spontan kapalı, taktil ve verbal uyarıya yanıt yok. Santral ağrılı uyaranı bilateral lokalize ediyor. Hastanın acil cbc, biyokimya ve kangalı alındıktan sonra hızlı bir şekilde kranial ct ve difüzyon mr'ı çekiliyor. Tomografiside akut patoloji tespit edilmiyor. MR'da da bilateral frontal bölgelere hafif difüzyon kısıtlaması?, belirgin ADC karşılığı olmadığı tespit ediliyor. Çıkan kan sonuçlarında da Na:114 tespit edilen hastanın yakınları geç öykü olarak 2 gün sonra kolonoskopi olacağı için günde 4-5 litre su içtiğini belirtiyorlar. Yemeklerde tuz azaltmaya gitmemiş ve ishali de olmamış.
Hiponatremilerde klinik olarak hücre dışı sıvı hacminde artış vardır. Hem toplam vücut sodyum miktarında hem de toplam vücut su miktarında artış söz konusudur. Su fazlalığı, sodyum fazlalığına göre daha belirgin olduğu için, serum sodyum konsantrasyonu düşüktür. Hiponatremi semptomları arasında bulantı, kusma, kas krampları, ajitasyon, letarji ve apati yer alır. Hiponatremi bulguları ise derin tendon reflekslerinde azalma, hipotermi, patolojik refleksler, Cheyne-Stokes solunumu, şuur bozuklukları ve konvülsiyonlardır. Hastanın çıkan biyokimyasında Na:114 tespit edilince hastaya hipertonik mayi başlandı. Ve mayi bitimde hastanın nörolojik tablosunda düzelme tespit edildi. Hasta hipervolemik hiponatremi nedeniyle dahiliye servisine yatırıldı. Burada dikkat çeken nokta hasta da Dm ve ht var. Sadece günde 4-5 litre su içerek (kolonoskopi için verilen ilaçları kullanmaya başlamış daha) hiponatremiye girmesidir.

Anahtar Kelimeler: Su içimi, hiponatremi, bilinç değişikliği

[P-462]

Ateşli Silah Kazalarında Nadir Bir Neden: Ev Yapımı Fişekler

Hümeyra Karaömer, Emre Şancı, Ersin Aksay
Dokuz Eylül Üniversitesi Hastanesi, Acil Tıp Anabilim Dalı, İzmir

Giriş: Ateşli silah yaralanmaları, acil serviste tedavi edilebilecek dermabrazyonlardan, organ, sinir ve ana damar yaralanmalarına sebebiyet verebilecek geniş bir travmatik acil spekturumu oluşturur. Abdominal ateşli silah yaralanmaları ise sıklıkla laparotomi gerektiren, sıklık sırasına göre ince bağırsak, kolon ve karaciğer ve diğer intraabdominal yapıların yaralanmasının görüldüğü bir travmadır. Derin fasiya ya da cilt yaralanmaları gibi daha hafif yaralanmalarda mevcuttur. Bu basit tip yaralanmalar genellik uzak mesafe atışlarda ya da silahların geri tepmesi nedeniyle olmaktadır. Ev yapımı silah, kurşun ve fişek gibi güvenilirliği az olan malzemeler ile yaralanmalar ateşli silah yaralanmaları arasında nadir bir yere sahiptir.

Vaka Sunumu: 53 yaşında erkek hasta acil servise ateşli silah yaralanması ile başvurdu. Öyküsünde, tüfeğinde kullandığı ev yapımı fişek ile ateş etme sonucunda, tüfeğinin parçalanması nedeniyle karın bölgesinden yaralandığını belirtti. Hastanın yapılan fizik muayenesinde sol periumblikal bölgede 1.5cm laserasyon olduğu görüldü (Resim1). Vitallerinin KB:138/78mmHg NB:98/dk sO2:98 olduğu görüldü. Bilinç durumu iyi oryante ve koopere idi. Ek yaralanması olamayan hastaya perforasyon ekartasyonu açısından çekilen batın tomografinde cilt altı bölgede metalik yabancı cisim olduğu (Resim 2), herhangi bir perforasyon ya da organ yaralanmasının olmadığı görüldü. Metalik yabancı cisim acil serviste çıkartıldı (Resim 3) ve yabancı cismin fişek yatağı olarak kullanılan metal kısım olduğu görüldü (Resim 4).

Tartışma: Bu tip güvenilirlik düzeyi düşük ev yapımı silah ya da fişeklerin ucuz olması nedenli tercih edilebilir olması silahlarda geri tepme, malfonksiyon, ya da kullanıcıyı yaralama gibi durumları arttırmaktadır.
Fişek yatağının geri tepmesi nedeniyle olan ölüme sebebiyet veren vaka sunumu literatürde mevcuttur (1). Bu nedenle bu tip fişeklerin kullanılmaması gerektiğine dair farkındalık oluşturulmalıdır.

Anahtar Kelimeler: Ateşli silah yaralanması, ev yapımı fişek

[P-464]

Yaşlı İhmalinin Nadir Bir Sebebi: Fare Isırığına Bağlı Vücutta laserasyonlar

Fevzi Yılmaz, Hande Şener, Aslı Göğebakan
Sağlık Bilimleri Üniversitesi, Antalya Eğitim ve Araştırma Hastanesi, Acil Tıp Kliniği, Antalya

Giriş: Yaşlıların yaklaşık Olarak %3-4'ünün; Travma,Tıbbi Problemlere Dikkat Edilmemesi, Kötü Hijyen veya Su Kaybı,Uygun Olmayan Ev Koşulları,İncinme,Sözel İstismar,Ekonomik İstismar,Zorla Eve Hapsedilme,Aile üyeleri, komşular, yabancılar yada yaşlıya bakım veren görevliler tarafından yapılan diğer kötü muameleler "Yaşlı İstismar ve İhmali " adı altında toplanan uygulamaların kurbanı olduğu tahmin edilmektedir. Bu vakada, evde tek başına ve kötü hijyen şartlarında yaşayan ve tibbi bakımı yapılmayan yaşlı bir hastayı bildiriyoruz.

Vaka: 63 yaşında kadın hasta, Acil Servis'e dün akşam yüz, kulak bölgesini ve PEG ucunu fare yemesi şikayeti ile 112 tarafından getirildi. Hastanın öyküsünde Alzheimer hastası olduğu, 2 yıldır yatağa bağımlı olduğu ve 7 aydır da PEG ile beslendiği öğrenildi.Kendi evinde tek başına yaşayan hastaya bir hasta bakıcının refakat ettiği öğrenildi. Başvuruda Vital bulguları:TA:110/85 mmhg, ateş:36.7, Spo2:98%, Nb:117/dk idi.Fizik muayenede, Sağ alt göz kapağında yaklaşık 3-4 cm sınırları düzensiz kesi, burun sırtında 3 cm kesi, sağ kulak kepçesinde 2-3 cm kesi, üst dudak üzerinde 2 cm kesi, Sağ ve sol omuz üzerinde yaklaşık 4 cm çapında sınırları düzensiz kanamalı yaraları ve yüzde-boyunda farklı boyutlarda sıyrık ve dermabrazyonları mevcuttu. Batında sol üst kadranda yaklaşık 10 cm distalinden kopmuş, fare ısırığına bağlı parçalanmış ancak aktif çalışmakta olan PEG'i mevcuttu. Akciğer sesleri doğal, ral veya ronküs yoktu. Batın rahat, defans veya rebound yoktu.
Hastaya rutin tetkikleri alındıktan sonra tetanoz aşısı ve tetanoz immunglobulin uygulandı. Yaralarından kültür alınarak ıv antibiyotik başlandı. Hastanın Yaralarına kesi sütürasyonu ve pansuman yapıldı. Iv hidrasyon başlandı. Ayrıca hastanın adli raporu tutularak bu durum adli mercilere bildirildi.

Sonuç: Acil servise başvuran yaşlı hastalarda öykü ve FM bulguları ışığında beklenmedik lezyonları olana hastalarda ihmal ve suistimal olabileceği her zaman düşünülmelidir.

Anahtar Kelimeler: Yaşlı ihmali, fare ısırığı, laserasyon

Resim 1

Fare ısırığına bağlı yüzde, boyunda ve omuzda çeşitli boyutlarda çok sayıda

laserasyonlar

[P-465]

Senkop ve Kafa Travması Nedeniyle Başvuran Geriatrik Vakada Rüptüre Abdominal Aort Anevrizması: Bir Olgu Sunumu

Ömer Faruk Yılmaz, İzzet Ustaalioğlu, Caner Aykanat, Hüseyin Özer, Fatih Cırıl, Ferhat Yıldız, Mehmet Koçak, Tuba Cimilli Öztürk
SBÜ Fatih Sultan Mehmet Eğitim ve Araştırma Hastanesi, Acil Tıp Kliniği, İstanbul

Rüptüre abdominal aort anevriması (rAAA) aortanın en sık rastlanan ölümcül hastalığıdır. Gelişen teknolojiye rağmen mortalite ve morbiditesinin yüksek olması, hızlı tanıve cerrahi onarım gerektirmesi nedeniyletanısında en önemli basamak klinik şüphedir. Erken tanı ve hızlı müdahale ile bile mortalitesinin %50'lerde olduğu bildirilmiştir. Bu olgumuzda senkop sonrası kafa travması nedeniyle acilimize başvuran, rAAA'ya bağlı hipovolemik şok saptanan ve mortaliteyle sonuçlanan 77 yaşında bir vaka takdim edeceğiz.

Anahtar Kelimeler: Aort anevrizma rüptürü, kafa travması, senkop

---

Resim1

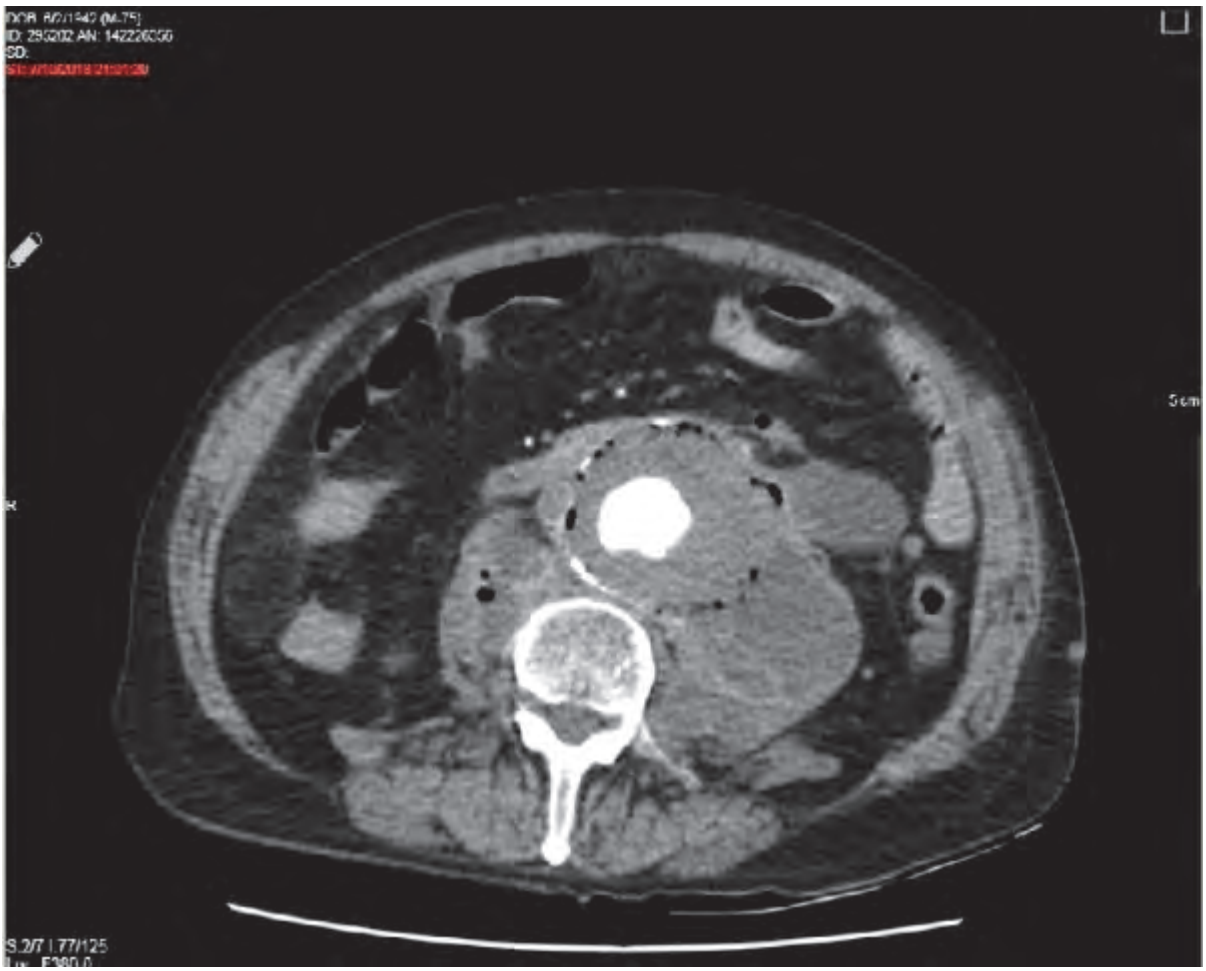

[P-468]

Maksillofasial Travmalı Hastada Uyanık Entübasyon

Erdem Sivas, Sefer Özgür, Sedat Yanturalı
Dokuz Eylül Üniversitesi Hastanesi, Acil Tıp Anabilim Dalı, İzmir

Giriş: Bu sunumun amacı maksillofasyal travma ile acil servise getirilen bir hastaya "uyanık entübasyon" yapılan bir olgu sunumunu paylaşmaktır. Maksillofasyal travma ile entübasyon ihtiyacı olan hastaların entübasyonu genellikle acil servis çalışanları için zor olabilmektedir. Bu sorunun bilinmesi alternatif hava yolu ekipman ve yöntemlerinin ihtiyacını ortaya koymaktadır

Olgu: 57 yaşında erkek hasta suisidal amaçlı ateşli silah yaralanması ile acil servise getirildi.Başvuru anında hipotansif veya taşikardik değildi.Başvuru anında spontan solunumu mevcut,saturasyonu %96 görüldü.Hastanın vurulma şekli av tüfeğinin namlusu hastanın çenesine dayanması suretiyle mandibula ve maksilla orta hat yaralanması mevcuttu.Hastanın fizik muayenesinde yüz orta hatta maksilla,mandibula,ethmoid,orbita mediali ve nazal kemikte defektler, burun sağ lateralden orbitaya ve frontal bölgeye uzanım gösteren cilt ve cilt altı yumuşak doku defektleri, sert damak ve ağız tabanı defektleri, yer yer bağlı olmayan kemik fragmanları,sağ mandibular bölge hizasında arterioler kanama ile uyumlu pulsatil kanama odağı mevcuttu.Hastanın vital stabilizasyonu ve spontan solunumu mevcut olmakla beraber hava yolu güvenliği açısından entübasyon kararı alınmıştır.Düşük doz altında(3 mg Midazolam) sedasyon eşliğinde,"uyanık entübasyon" yöntemi ile entübasyon uygulanmıştır.Takibinde hipotansif ve taşikardik seyredilmesi nedeniyle 3 ünite 0 Rh (-) ES verilmiştir.Hastanın görüntülemelerinde maksiller sinüsü oluşturan tüm duvarlarda her iki orbita inferior ve lateral rimlerde, sfenoid, medial ve lateral ptrygoid procceslerde, frontal kemik sol yarısında çok sayıda ve çok parçalı deplase akut fraktür mevcuttu. İlgili bölümlere konsülte edildi. Takibinde kendi kendini ekstübe eden hasta tekrar entübe edildi.Plastik cerrahi tarafından acil operasyon planı alındı ancak hasta takibinde arrest oldu ve exitus oldu.

Sonuç: Spontan solunumu mevcut olan hastalarda uyanık entübasyon alternatif yöntemlerden birisi olarak değerlendirilebilir. Havayolu muayenesi ile entübasyonu uygulayacak kişi uyanık,yani paralizan veya sedatizan ajan kullanmayarak veya sadece sedatizan ilaç kullanarak entübasyon kararı alabilir.

Anahtar Kelimeler: Maksillofasial travma, uyanık entübasyon, zor entübasyon

Olgu Fotoğrafı

[P-470]

İnsidental Tespit Edilen Asemptomatik Sol Atrial Trombüs Olgusu

Şenol Ardıç, Ramazan Özel, Tuncay Yazıcı, Ahmet Köse, Yasin Erol
Sağlık Bilimleri Üniversitesi, Trabzon Kanuni Eğitim ve Araştırma Hastanesi, Acil Tıp Kliniği, Trabzon

Giriş: Acil serviste travma nedeniyle başvuran olgular basit yada ciddi insidental tanılar alabilir. Özellikle kardiyovasküler ilişkili olabilecek insidental tanılar bazen ölümcül seyirlidir. Sol atriyal trombüs bu tür tanılara örnektir. Travma bakısı esnasında farkedilen asemptomatik sol atrial trombüs olgusunu sunmayı amaçladık.

Olgu: 70 yaşında kadın hasta, yüksekten düşme nedeniyle acil servise 112 ile ilçe devlet hastanesinden sevkli getirildi. Tahmini 2 metre seviyesinden düştüğü ve bilinen mental retardasyonu dışınında ek hastalığı olmadığı öğrenildi. İlçe devlet hastanesinde torakal 12 seviyesinde çökme kırığı tespit edilmiş. Genel durumu iyi, bilinci açık, kısmen kısmen oryante ve koopere idi. Vital bulguları; tansiyon arteryel 170/ 110 mmHg (sağ sol farkı yok), nabız 100 atım/ dakika, saturasyon % 98, solunum sayısı 18 soluk/ dakika ve ateş 36.4 idi. Solunum sisteminde ral yok, ronküs yok, ek ses tespit edilmedi. Kardiyak muayenede S1 +, S2+, S3 – ve nabız aritmik idi. T12-L1 seviyesinde lomber palpasyonla ağrı dışında ekstremite ve nörolojik açıdan patoloji tespit edilmedi. Diğer sistem muayeneleri doğal ve labratuvar testleri normal sınırlarda idi. Elektrokardiyografide atrial fibrilasyon tespit edildi. FAST ultrasonografi ve takibinde sıvı görülmedi. Transtorasik ekokardiyografide sol atrial trombüs tespit edildi (figür). Spinal tomografisinde T12 korpusunnda % 20 lik azalma dışında bulgu yoktu. Kontrastlı toraks tomografisinde sol atriumda 27 mm X 46.7 mm büyüklüğünde trombüs tespit edildi. Hastaya trombektomi yapıldığı ve şifa ile taburcu edildiği öğrenildi.

Tartışma: Sol atriyal apendiksteki trombüs gibi kitleleri göstermede transözefajiyal ekokardiyografi (TEE) transtorasik ekokardiyografiden (TTE) çok daha etkindir (1). Bu trombüsler TEE ile rahatlıkla tanımlanabilmesine rağmen, trombüs lokalizasyonundan dolayı TTE ile gösterilmeleri oldukça zordur. Fakat bizim vakamızda sol atriyal apendiks kaynaklı trombüsün büyük olması ve sol atriyum içine yayılması transtorasik ekokardiyografi ile tanımladık. Sol atriyal trombüsler hastanın ve trombüsün durumuna göre medikal ve cerrahi olarak tedavi edilebilir.
Sonuç: Acil tıp hekimi noninvazif görüntüleme yöntemlerini dikkatli kullanarak ciddi insidental tanılar tespit edebilir.

Anahtar Kelimeler: Sol atrial trombüz, insidental, parasternal uzun aks

---

Figür 1: Sol atrial trombüsün (yıldız işareti) ekokardiyografide parasternal uzun aks görünümü

[P-471]
Acil Servise Atipik Şikayetlerle Başvuran Miyokart Infarktüsü Olgusu

Tuğba Özer, Bora Kaya, Serkan Yılmaz
Kocaeli Sağlık Bilimleri Üniversitesi, Derince Eğitim Araştırma Hastanesi Acil Tıp Kliniği, Kocaeli

Giriş ve Amaç: NSTE miyokart infarktüsünün tipik klinik prezentasyonu, aralıklı veya kalıcı olabilen, sol kol, boyun veya çeneye yayılan retrosternal basınç veya ağırlık hissidir. Bununla birlikte, atipik prezentasyonlar nadir değildir. Bunlar epigastrik ağrı, hazımsızlık, bıçak saplanır tarzda göğüs ağrısı, plöretik tipte göğüs ağrısı veya dispnede artıştır. Olgumuzda atipik şikayetlerle başvuran hastada tespit edilen miyokart infarktüsü tartışılarak bu hasta grubuna dikkat çekilmesi amaçlanmıştır.

Olgu: Hastanemize 04:47'de karın ağrısı şikayetiyle başvuran 49 yaşındaki erkek hasta. Triajdaki değerlendirmede genel durumunun iyi, bilinen hastalığı olmaması, vitallerinin normal ve ağrısının 1 aydır olması üzerine yeşil alana yönlendirildi. Ağrısı sol orta kadranda olup 2 gündür artış göstermiş, kolik tarzda, yayılım göstermeyen karakterdeydi. Fizik muayenesi doğal olan hastanın göğüs ağrısı yoktu ancak sol kol ağrısı tariflediğinden EKG ve troponin tetkikleri istendi. EKG'de V3 ve V4 derivasyonlarında T sivriliği haricinde patolojik bulgu yoktu. Hastaya 300 mg asetil salisilik asit peroral verilerek takibe alındı. İlk troponin değeri 0,638 ng/mL olan hastaya 3. saatinde tekrar bakılan troponin değeri 4,620 ng/mL olması üzerine kardiyoloji ile konsülte edilerek NSTEMI tanısıyla koroner yoğun bakıma yatışı yapıldı. Aynı gün yapılan elektif koroner anjiografisinde RCA: crux %50 sonrası %99 diskret darlık, LAD: mid %90 uzun darlık saptanmış ve RCA ya PKG yapılmıştır. Hasta yatışının 2. gününde servisten taburcu olmuştur. LAD darlığı ilk girişimde giderilemeyen hastaya ertesi gün sonra tekrar anjiografi yapılmış olup stent ile yeterli açılım sağlanamaması üzerine LAD'ye PTCA balon ile postdilatasyon yapılmıştır.

Tartışma: Miyokard infarktüsünün sessiz veya atipik prezentasyonu, koroner kalp hastalığının önemli bir göstergesi olarak kabul edilir. Atipik yakınmalar yaşlı (>75 yaş), kadınlarda ve diyabetli hastalarda, kronik böbrek yetmezliği veya demansta daha sık görülür. Olgumuz atipik şikayetlerle başvurmuştu ancak ek hastalıkları olmamasıyla, orta yaş grubunda ve erkek olmasıyla literatürle uyumsuzdur.

Sonuç: Acil servise başvuran atipik karın ağrılı hastalar miyokart infarktüsü açısından da değerlendirilmelidir.

Anahtar Kelimeler: Atipik prezentasyon, miyokart infarktüsü

LAD MİD %90 uzun darlık

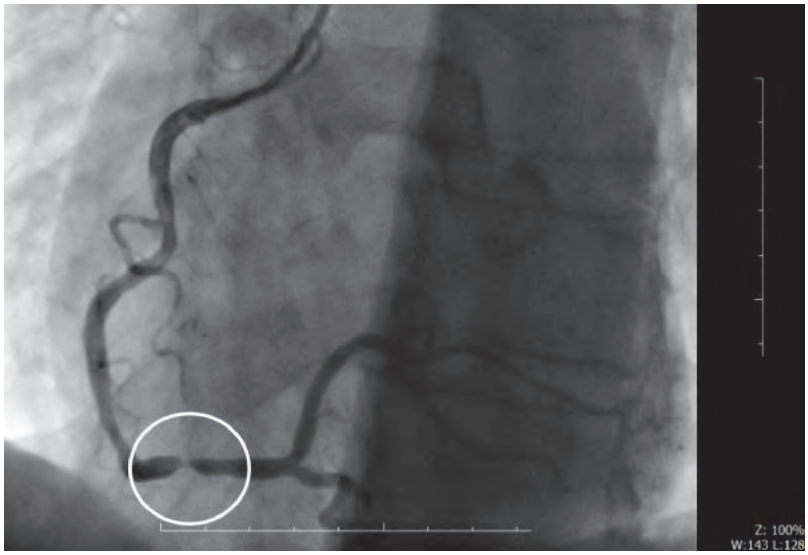

[P-472]
Muz Yemeye Bağlı Nodal Ritim

Murat Seyit, Hasan Ozan Bağbozan, Atakan Yilmaz, Mert Özen
Pamukkale Üniversitesi Tıp Fakültesi, Acil Tıp Anabilim Dalı, Denizli

Giriş: Hiperkalemiye bağlı nodal ritim ile acil servise bağlı başvurular görülmekle birlikte bu hastaların sık muz tüketip tüketmedikleri sorgulanmalıdır.

Olgu: 79 yaşında erke hasta acil servise baş dönmesi ve bulantı ile başvurdu. Hastanın geliş vitallerinde bilinç açık, oryante, koopereydi. TA:90/50 mmhg, Nabız:42/dakika, SaO2:98 Ateş:36.7°C, Kan şekeri:320mg/dl ve solunum sayısı:12/dakika olması üzerine hasta monitörize edildi. Hastanın bilinen hipertansiyon ve diyabetus mellitus öyküsü mevcuttu. Hastanın başta nörolojik muaymesi olmak üzere bradikardi dışında belirgin muayne bulgusu bulumamakta. Hastanın çekilen EKG'sinde nodal ritm, P palga yokluğu, V1-V3 T sivriliği, DI-aVL T negatifliği ve Geniş QRS saptanması üzerine hastadan hemogram, kardiak enzim, arteryel kan gazı ve biyokimya yollandı. Hastanın öyküsünde ayrıca günlük 2-3 adet muz yediği öğrenildi. Hasta Ayra® (Kandesartan Sileksetil), Vasoxen® (Nebivolol), Starlix® (Nateglinid) ve Novarapid® (Insulin Aspart) kullanmaktaydı. Hastanın çıkan kan tahlillerinde WBC:9.2K/uL,HB:10.9g/dL PLT:210000K/uL; biyokimyasında K:7.79mmol/L Na:130mmol/L Kreatin:1.18mg/dl BUN:30 mg/dl Üre:65 mg/dl; kan gazında Ph:7.34 mmHg PCO2:29.2 mmHg PO2:64 mmHg Na:132 mmol/L K:7.22 mmol/L HCO3:19.3 çıkması üzerine hasta nefroloji ve kardiolojiye konsülte edildi. Nefroloji hastaya tamponize mayi, anti-potasyum önerdi ve hastanın bradikardi, hipotansiyon ve nodal ritim açısından yoğun bakım şartlarında takip edilmesi ve unstabil olması nedeni ile hemodiyalize alınamayacağını ve kardioloj, konsültasyonu sonrası tekrar değerlendireceğini belirtti. Hasta kardioloji tarafından değerlendirildiğinde hastanın nodal ritmi hiperkalemiye bağlı olduğu düşünülerek hiperkalemi tedavi sonrası tekrar değerlendirilmesinde EKG'nin sinüs ritmine döndüğü, TA:150/60mmhg ve nabızın:85/dakika olduğu ve kan gazında K:5.37 mmol/L, N:131mmol/L, Kreatin:1.22 mg/dL; kan gazında da Ph:7.43 PCO:33.6mmHg PO:48.5 mmHg, N:129 mmol/L, K:4.75 mmol/L, HCO3:22.9 olması üzerine hastanın Ayra, Vasoxen kesilmesi, tansiyon yüksekliği olması durumdan Amlodipin verilmesi, muz yememesi önerilerek nefroloji ve kardioloji poliklinik önerilerek taburcu edildi.

Sonuç: Olgumuzda muz tüketimine bağlı hiperkalemi ve nodal ritim görülebileceği ve senkop etyolojisinde düşünülmesi gerektiği vurgulanmıştır.

Anahtar Kelimeler: Nodal ritim, hiperkalemi, muz

EKG

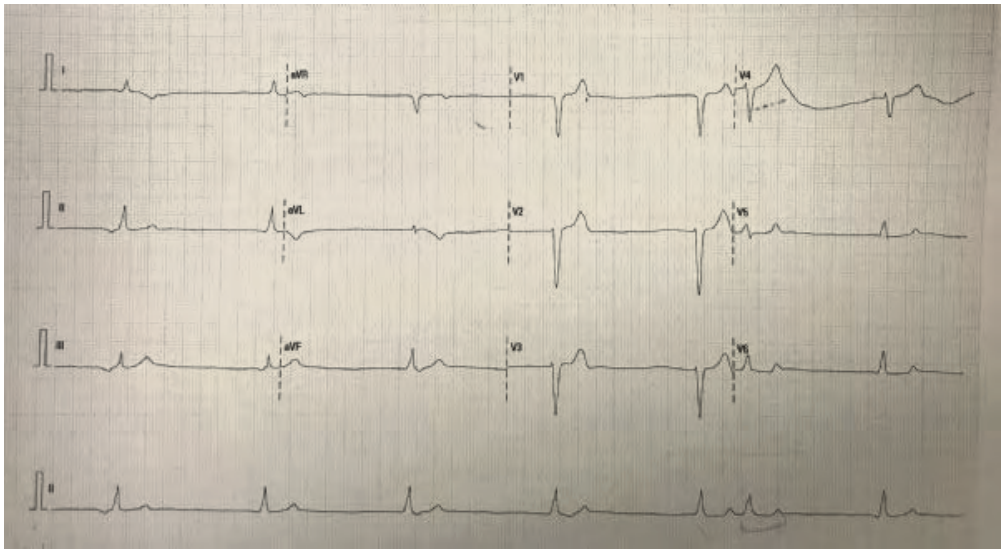

Hastanın çekilen ilk EKG'si

[P-473]
Lead Kopması / Pacemaker Disfonksiyonu

Ömer Çanacık[1], Ramazan Sabırlı[2]
[1]İskenderun Devlet Hastanesi, Acil Servis, Hatay
[2]Servergazi Devlet Hastanesi, Acil Servis, Denizli

Giriş: Kalp pili işlev bozukluğunun klinik semptomları değişkendir. Senkop, baş dönmesi, çarpıntı bradikardi veya taşikardi görülebilir. Ekstrakardiyak stimülasyon veya hıçkırık mevcut olabilir. Kalp pili kaynaklı ekstrakardiyak stimülasyon diyafram, pektoral veya interkostal kaslarda görülebilir. Yaygın nedenler, tek kutuplu lead, elektrot yalıtım kusurları,lead kayması ve konektör problemleridir.

Olgu: 71 yaş erkek hasta acil servise 10 gündür olan, ara ara baskı tarzında ara ara da batar tarzda göğüs ağrısı, göğüs ön duvarında kas seğirmesi ve nefes darlığı şikâyeti ile başvurdu. Önce kas seğirmeleri, sonra da göğüs ağrıları ve nefes darlığı başlamış. Hasta iki kez de bayılacak gibi olmuş. Koroner arter hastalığı mevcut. Üç yıl önce kalp yetmezliği ve senkop sebepli pacemaker takılmış. Fizik muayenesinde kan basıncı 130/85mmHg, kalp hızı 122 atım/dk, ateş 36,7 santigrat derece. İnspeksiyonda sol göğüs ön duvarında, pektoral kas üzerinde kas seğirmeleri gözlenmekte. Solunum sistemi muayenesinde bilateral bazal, orta zonlarda ral mevcut. Bilateral +2 pretibial ödem mevcut. Oskültasyonda kalp sesleri derinden gelmekte ve S3 gallop ritmi duyulmakta. Ekg'sinde ST segment değişimi görülmedi, ritmik seyirli kas artefaktları izlendi ve atrial pacemaker uyarımı görülmekteydi. Hastaya intravenöz nitrat ve diüretik tedavisi başlandı. ASA 300 mg verildi, biyokimya, tam kan sayımı ve kardiyak belirteçler çalışıldı. Kardiyak belirteçler normal aralıkta saptandı. Biyokimyada ılımlı bir AST, ALT, üre, kreatinin yüksekliği mevcuttu. Hasta bu bulgular doğrultusunda pacemaker disfonksiyonu ve dekompanse kalp yetmezliği ön tanısıyla kardiyoloji ile konsülte edildi. Hasta lead kırılması sebepli pacemaker disfonksiyonu tanısıyla koroner yoğun bakıma yatırıldı.

Sonuç: Twiddler sendromu kalp pili kaynaklı ekstrakardiyak stimülasyonun durumudur. Lead bükülüp kırılması sebeplidir. Pacemaker tedavisinin nadir fakat potansiyel olarak ölümcül bir komplikasyonudur. Yatkınlık yaratan faktörler arasında büyük bir subkutan cep olması, obezite, sol kolun bilinçsiz tekrarlayan hareketler yer almaktadır. Hastalar kalp pilleriyle yaşamı iyi öğrenmelidirler.

Anahtar Kelimeler: Twidler sendromu, lead kırılması, pacemaker

---

Hastanın EKG Çıktısı

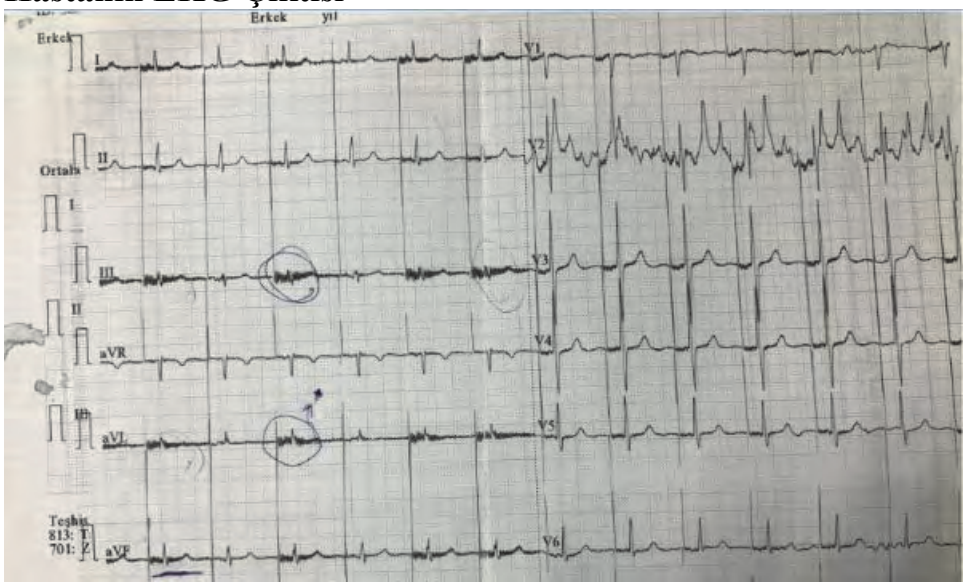

Kalp pilinin ekstrakardiyak uyarısı sebepli kas artefaktları görülmektedir.

[P-474]
Lown Ganong Levine Sendromu, Nadir Kardiyak Senkop Nedeni

Fatma Kolbaş, Gökhan Aksel, Serkan Emre Eroğlu
Sağlık Bilimler Üniversitesi Ümraniye Eğitim Araştırma Hastanesi, Acil Tıp Kliniği, İstanbul

Giriş: Lown Ganong Levine sendromu, kısa PR mesafesi, normal QRS kompleksi ve tekrarlayan taşikardi ataklarıyla kendini gösteren nadir kardiyak ileti bozukluğudur. Klinik olarak aritmi, senkop ve ölümle kendini gösterebilir.

Olgu: 20 yaşında erkek hasta bayılma ve travma şikâyeti ile acil servise başvurdu. Hasta anemnezinde bugün ÜSYE nedenli dış merkezde hidrasyon tedavisi aldığı sonrasında baygınlık geçirdiği ve çarpıntısı olduğu belirtildi. Soy geçmişinde özellik olmayan hastanın, daha önce de çarpıntı şikayeti olduğu, hiç baygınlık geçirmediği ve bu nedenlerle hastaneye başvuru hikayesi olmadığı öğrenildi. GKS 15, TA 144/82 mmHg, Nb 110/dk/ritmik, SaO2 %99, kan şekeri 103 gr/dl olarak tespit edildi. Fizik muayenesinde özellik olmayan hastanın EKG'sinde hız 110/dk PR mesafesi 90 milisaniye, sinüs ritmi (şekil 1) tespit edildi. Laboratuar incelemesinde WBC 15.6 u/L, NEU 15.0 u/L, Hb 13.9 g/dl, Plt 193.000 u/L., Glukoz 107mg/dl, Troponin I 0.002 ng/ml olarak tespit edildi. Kardiyojenik senkop ve LGL ön tanılarıyla kardiyolojiye konsülte edildi. EKO incelemesinde ejeksiyon fraksiyonu normaldi ve eser miktarda mitral ve triküsbit yetmezlik tespit edildi. LGL sendromu olarak değerlendirilen hastaya 2,5 mg metopralol IV puşe yapıldı. EKG ve Troponin takibi yapıldı. EKG değişikliği ve Troponin yükselmesi olmayan hastaya, idame tedavi olarak 1x1 25 mg metoprolol başlandı ve elektrokardiyak ablasyon için kardiyoloji poliklinik kontrolü önerildi.

Tartışma: Kısa PR aralığı ve normal QRS kompleksi ile kendini gösteren Lown Ganong Levine sendromu 1938 ve 1952 yıllarında ayrı bilim insanları tarafından tanımlanmıştır. Patofizyolojisinde atrium ve atrioventrüküler nod arasındaki aksesuar yolak yer almaktadır. Elektrofizyolojik incelmede PR mesafesinin 120 ms altında (kısa PR) normal QRS ve delta dalgası ve paroksismal taşikardi tanıyı destekler. LGL sendromu ciddi kardiyak aritmiler, tekrarlayan senkop atakları ve ani kardiyak ölümle karşımıza çıkabilir. Tedavisi ekstra yolakların ablasyonudur.

Sonuç: Özellikle gençlerde izlenen sendromda, tek bulgu kısa PR mesafesi olabilir. Klinisyenlerin çarpıntı şikâyeti ile başvuran hastalarda LGL tanısı akılda akıllarında bulundurulması, tanı açısından önemlidir.

Anahtar Kelimeler: Senkop, LGL, kardiyak senkop

EKG

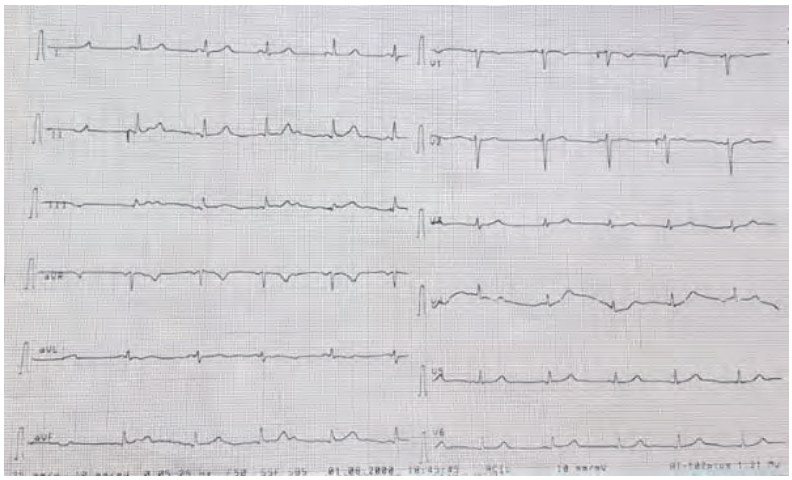

[P-475]
Gebelikte Ölümcül Seyreden Bir Kalp Kapak Hastalığı

Kıvanç Karaman, Alten Oskay, Abdurrahman Şimşek
Süleyman Demirel Üniversitesi Tıp Fakültesi, Acil Tıp Anabilim Dalı, Isparta

Giriş: Mitral kapak darlığı bayanlarda klinik olarak asemptomatik iken gebelik sürecinde artan sıvı hacmi ile dekompanse kalp yetmezliğne sebep olarak mortal seyredebilmektedir.

Olgu: 33 haftalık gebeliği olan 28 yaşındaki bayan hasta nefes darlığı,öksürük ve çarpıntı şikayeti ile acil servise başvurdu.Gebeliğin başından beri şikayetlerinin olduğunu ancak son bir aydır arttığını,5 gün önce doktora gittiğini enfeksiyon olduğu söylenerek birkaç ilaç başlandığını ancak şikayetlerinin arttığını belirtti.Fizik muayenede genel durum orta-kötü,bilinç açık oryante-koopere,dispneik,tansiyon arteriyel 115/75 mmHg,nabız 130 atım/dk,solunum sayısı 32/dk,oksijen saturasyonu %80 saptandı.Dinlemek ile akciğer alt zonlarda yaygın raller mevcuttu.Kalp sesleri derinden duyulmakla birlikte S1+,S2+,ritmik duyulmaktaydı.Çekilen EKG sinüs taşikardisi olarak değerlendirildi. Arteriyel kan gazında ph:7.45,pO2:57.9 mmHg,pCO2:21 mmHg,HCO3:18.3,satO2:%88,lactat:1.2,BE:-9.3 mmol/L olduğu görüldü.Rutin tetkiklerinde patolojik olarak beyaz küre:12700(%92 parçalı), hemoglobin:11.6 mg/dl,d-dimer:989 ng/ml,CRP:19.7 mg/L saptandı,kardiyak enzimler normaldi.Anamnezi derinleştirilen hastanın ilk gebeliğinin son evrelerinde de benzer problemler yaşadığı fakat doğum sonrasında şikayetlerin gerilemesi üzerine doktora başvurmadığı öğrenildi.Acil yatak başı transtorasik ekokardiyografi planlandı;en kalın yerde 20 mm ölçülen tromboze perikardiyal efüzyon,pulmoner hipertansiyon(PAB:70 mmHg),3. derece Mitral kapak yetmezliği,2-3. derece Triküspit kapak yetmezliği ve orta derecede Mitral darlık saptandı.Bilateral alt ekstremite venöz doplerde tromboz bulgusu saptanmadı.Hastaya intravenöz metoprolol ve furosemid, subcutan olarak da düşük molekül ağırlıklı heparin uygulandı.Kadın hastalıkları ve doğum bölümü tarafından değerlendirilen hastada fetal distress bulgusu olmadığı,acil doğum endikasyonu olmadığı belirtildi.Kardiyoloji ve göğüs hastalıklarına konsulte edilen hasta mitral darlığa bağlı dekompanse kalp yetmezliği tanısıyla koroner yoğun bakıma yatırıldı.Yoğun bakım takibinin 1. Gününde hipotansiyon gözlenen bilinç bulanıklığı başlayan hasta acil sezeryana alındı. Sezeryan sonrası anestezi yoğun bakıma alınan hastada yoğun vazopressör tedaviye rağmen hipotansiyon düzelmedi ve postop 12. saatte kardiyak arrest gelişti, yapılan müdahalelere cevap vermeyen hasta eksitus kabul edildi.

Sonuç: Mitral darlığı bulunan kadınlar bazen gebeliği tolere edememekte ve ciddi kalp yetmezliği tablosu sergileyebilmektedirler. Kapak hastalığı gebelik öncesinde biliniyorsa önleyici müdahaleler ile sağlıklı bir gebelik geçirmek mümkündür.Ancak kapak probleminin daha önceden bilinmediği durumlarda kalp yetmezliği tablosu sergileyen hastalarda mitral darlık akılda tutulmalıdır.

Anahtar Kelimeler: Acil servis, kalp yetmezliği, mitral darlık

[P-476]

Nöbet Etyolojisine Bir de Buradan Bakın

Pınar İskender Uysal, İremgül Güngör, Uğur Bilgay Kaya, Fatma Yorulmaz, Ahmet Burak Erdem, Elif Çelikel, Havva Şahin Kavaklı, Bilge Karaca, Esma Kır
Ankara Numune Eğitim ve Araştırma Hastanesi, Ankara

Giriş: Nöbet serebral korteks veya limbik sistemde nöronların aşırı uyarılmasına neden olan anormal nörolojik fonksiyon olarak tanımlanır. Primer ve seconder sebeplere bağlı görülebilir. Seconder sebepler arasında; intoksikasyon, metabolik, SSS malignitesi, ensefalit, pulmoner emboli, myokard infarktüsü, kardiyak ritm bozuklukları sayılabilir. Myokard infarkütüsünde; tipik göğüs ağrısının 15 dakikayı geçmesi ve nitrogliserine cevap vermemesi tanı koydurucudur. Ancak dispne, senkop, nöbet benzeri semptomlar, fenalık hissi gibi yakınmalarla da ortaya çıkabilir.

Olgu: 62 yaşında, erkek hasta. Yaklaşık 1 saat önce evde otururken 5-10 dakika kadar süren, gözlerini bir noktaya dikme, ağızda kasılma, tüm vücutta sıçrama, idrar kaçırma şikayetleri nedeniyle 112 aracılığıyla acil servise getiriliyor. Özgeçmişinde bening prostat hiperplazisi dışında hastalık öyküsü olmayan hasta herhangi bir ilaç kullanmamaktadır. Geliş vitalleri; kan basıncı: 132/76 mmHg, kalp hızı: 86 bpm, vücut ısısı: 36.2 derece, saturasyon: %98, kan şekeri: 115 mg/dl olarak ölçülmüştür. Yapılan fizik muayenede hastanın; bilinci kapalı, kooperasyon ve oryantasyon yok, pupiller izokorik, ışık refleksi +/+, GKS: 9, DTR: normoaktif, babinski bilateral flexör olan saptandı. Diğer sisteme muayenelerinde değerlendirilebildiği kadarıyla patoloji saptanmayan hastanın fizik muayene sonrası tekrar, yaklaşık 1 dakika süren jeneralize tonik-klonik vasıfta nöbeti oldu. Hastaya EKG çekildi, normal sinüs ritmine ve iskemik değişikliği olmadığı görüldü. Yapılan kranial görüntülemede; akut patoloji saptanmadı. Labaratuar incelemesinde; hemogram ve biyokimya değerleri normal olarak değerlendirildi. CK:...., CK-MB:...., Trop T: 1250 olması üzerine hasta akut koroner sendrom ön tanısı ile koroner angiografi planlandı, LAD de D1 distalinde %100 tıkanıklık saptanması üzerine koroner yoğun bakıma yatırıldı.

Sonuç: Nöbet sıklıkla primer nedenlere, özellikle epilepsiye bağlı görülse de ileri yaştaki hastalarda seconder nöbet sebepleri de akılda tutulmalıdır. Epilepsi tanısı olmayan, özellikle 45 yaş üzeri hastalarda nöbet benzeri semptomlar altta yatan kardiyak ritm bozuklukları, akut koroner sendrom, ileti bozuklukları açısından da değerlendirilmelidir.

Anahtar Kelimeler: Myokard infarktüsü, nöbet

[P-477]

Acil Serviste Hayat Kurtaran Uygulama: EKG Çekimi

Metin Yadigaroğlu[1], Mustafa Çiçek[1], Özgen Gönenç Çekiç[1], Bekir Söyler[2]
[1]Trabzon Fatih Devlet Hastanesi, Acil Servis, Trabzon
[2]Tokat Sulusaray İlçe Devlet Hastanesi, Acil Servis, Tokat

Giriş: Brugada sendromu ani kardiyak ölümlerin %4-12'sinden sorumlu tutulan, elektrokardiyografisinde (EKG) psödo sağ dal bloğuna eşlik eden V1 ve V2 derivasyonlarındaki ST segment elevasyonu ve T dalga inversiyonu olan hastalardaki semptom ve bulguların bütünüdür. Bu vakada atipik göğüs ağrısı şikayeti ile başvuran ve klinik değerlendirmeler neticesinde Brugada Sendromu tanısı alan bir çocuk hasta anlatılmıştır.

Olgu: On yaşındaki erkek hasta, önce karın ağrısı daha sonra da sol göğüs kafesine lokalize olan batıcı vasıflı göğüs ağrısı şikayeti ile acil servise getirildi. Genel durumu iyi, bilinci açık ve vital bulguları stabil olan hasta göğüs ağrısının bir saat önce başladığını ve devam ettiğini belirtti. Hastanın öyküsünden 38 yaşındaki babasının kalbinde ritim bozukluğu olduğu ve dedesinin 40 yaşındayken kalp krizi geçirerek vefat ettiği öğrenildi. Acil serviste çekilen EKG'sinde Brugada paterni gözlemlenen hasta ileri tetkik ve tedavi amacıyla pediatrik kardiyoloji bölümüne sevk edildi.

Sonuç: Brugada sendromu acil servislere göğüs ağrısı, çarpıntı, senkop, efor anjinası, EKG değişikliği gibi semptom ve bulgularla başvuran ve aile öyküsü sorgulandığında erken yaşta kalp krizi geçirme durumu olan özellikle genç hastalarda mutlak suretle akılda tutulmalıdır. Bu gibi vakalarda çekilecek bir EKG 'nin hastanın hayatını kurtarabileceği acil tıp pratiği açısından unutulmamalıdır.

Anahtar Kelimeler: Göğüs ağrısı, EKG, Brugada

[P-478]

İnfektif Endokardit

Özlem Bilir[1], Enes Güler[1], Enes Suman[1], İsmail Ataş[1], Hüseyin Durak[2], Muhammet Öztürk[2], Mecit Çokluk[1]
[1]Recep Tayyip Erdoğan Üniversitesi Eğitim ve Araştırma Hastanesi, Acil Tıp Kliniği, Rize
[2]Recep Tayyip Erdoğan Üniversitesi Eğitim ve Araştırma Hastanesi, Kardiyoloji Kliniği, Rize

Giriş: İnfektif endokardit (İE), çoğunlukla bakterilerle gelişen, kalp kapaklarının, konjenital kardiyovasküler lezyonların, prostetik kapak veya diğer prostetik materyalin tutulumuyla seyreden bir infeksiyon hastalığıdır. İE'in klinik belirti ve bulguları oldukça değişkendir. Ateş, yeni kardiyak üfürüm, anemi ve splenomegali gibi tüm klasik bulgular her zaman bir arada bulunmayabilir. Açıklanamayan ateşi olan her hastada infektif endokardit de akla gelmelidir. Bu vakada Acil servise yüksek ateş ve hipotansiyonla başvuran ve sıkça yanlış tanılar alabilen hastalarda İnfektif Endokardit tanısının akılda tutulması gerektiğini vurgulamak istedik.

Vaka:44 yaş bayan hasta son 15 gündür olan ateş yüksekliği, halsizlik ve baş dönmesi şikayetleri ile acil servisimize başvurdu. Hastanın alınan laboratuar parametrelerinde enfektif değerlerinde yükseklik tespit edildi. Hastada takipte hipotansiyon gelişti. Hipotansiyon ve tespit edilmeyen ateş odağı nedeniyle yapılan EKO görüntülemesinde kapaklarda vejetasyon görülmesi üzerine enfektif endokardit tanısı konuldu.

Sonuç: İE multifaktöryel etiyolojik nedene bağlı ve farklı klinik bulgularla kendini belli edebilen, radyolojik görüntüleme yöntemleriyle teyit edilebilen bir durumdur. Klinik bulgular ve pozitif kan kültürünün yanı sıra, infektif endokardit (İE)'in kesin tanısı için ekokardiografi ile vejetasyonların görüntülenmesi ya da komplikasyonların (perivalvüler apse, mikotik anevrizma, korda rüptürü, intrakardiak fistül, paraprostetik yetersizlik) tespiti gerekmektedir. Acil servise başvuran hastalarda nedeni bulunamayan ateş durumunda EKO ile kardiyak değerlendirme gerekliiği unutulmamalıdır.

Anahtar Kelimeler: İnfektif endokardit, vejetasyon

[P-479]

İmmünmodülatör Ajan Kullanımı Sonrası Perikardit

Enes Güler[1], Özlem Bilir[1], Ensar Topaloğlu[1], Mümin Murat Yazıcı[1], Oğuzhan Bodur[2], Muhammet Kaim[3], Muhammet Yüksel[1]
[1]Recep Tayyip Erdoğan Üniversitesi Eğitim ve Araştırma Hastanesi, Acil Tıp Kliniği, Rize
[2]Recep Tayyip Erdoğan Üniversitesi Eğitim ve Araştırma Hastanesi, Kardiyoloji Kliniği, Rize
[3]Recep Tayyip Erdoğan Üniversitesi Eğitim ve Araştırma Hastanesi, Göz Hastalıkları Kliniği, Rize

Giriş: Akut perikardit, göğüs ağrısı, perikardiyal sürtünme sesi ve seri elektrokardiyografi (EKG) değişiklikleri ile karakterize perikardın bir enflamasyonudur. Akut perikardit, infeksiyöz ve noninfeksiyöz nedenlere bağlı olarak gelişebilen bir klinik tablodur. Siklosporin kullanımına bağlı perikardit olgusu ise oldukça nadir görülen bir durumdur.Bu yazıda altta yatan herhangi bir ek etiyoloji saptanmayan hastada siklosporin kullanımı sonrası gelişen perikardit olgusu sunuldu.

Vaka: 29 yaş erkek hasta uyandıktan sonra başlayan, acil servise başvurusundan 1 saat önce başlayan öne eğilmekle azalan, oturur pozisyonda iğne saplanır tarzda göğüs ağrısı şikayeti ile başvuruyor. Hastaya 1 hafta öncesinde rutin göz muayenesinde göz kuruluğu nedeniyle siklosporin oftalmik damla reçete edildiği öğreniliyor. Özgeçmişinde ek hastalık yoktu. Hastanın son 2 hafta içerisinde enfeksiyon oluşturacak hiçbir hastalığının olmaması, ek etyolojik sebeplerin saptanmaması ve 1 hafta boyunca göz hastalıkları tarafından reçetelenen immünmodülatör ajan olan siklosporin kullanımı sonrası Perikardit geliştiği fark edildi.

Sonuç: Akut Perikardit yapan birçok sebep vardır. Bu sebeplerden bir tanesi de medikal tedavi sonrası oluşan perikardittir.Bu vakada diğer etiyolojik nedenlerin saptanmaması nedeniyle bu hastada immünsüpresan ajanların kullanımı sonrası perikardit olabileceği bilgisini sunmak istedik.Akut perikardit saptanan hastalarda immünmodülatör ilaçların kullanımları da sorgulanmalıdır.

Anahtar Kelimeler: Siklosporin, perikardit

[P-480]

Elektrik Akımına Maruziyet Sonrası Gelişen Aritmi

Mecit Çokluk, Gürkan Altuntaş, Mehmet Oktay, Mümin Murat Yazıcı, Ensar Topaloğlu, Ercan Nalbant, Muhammet Yüksel
Recep Tayyip Erdoğan Üniversitesi Eğitim ve Araştırma Hastanesi, Acil Tıp Kliniği, Rize

Giriş: Yaygın bir travma nedeni olan elektrik yaralanmaları, düşük voltaj(<1000v), yüksek voltaj(>1000v) veya yıldırım hasarı sonucu ortaya çıkabilir ve sıklıkla yüksek mortalite ve morbidite ile ilişkilidir. Elektrik yaralanmaları ciddiyeti; akımın türü, akım gücü, maruz kalma süresi, vücut direnci ve akımın elektrik alan kuvvetine ek olarak vücutta takip ettiği yola bağlı olarak değişmektedir. Bu vakada sanayi tipi olarak belirtilen yüksek voltaj elektriğe maruziyet sonrası gelişen atriyal fibrilasyon vakasını sunmayı amaçladık.

Vaka: 40 yaşında erkek hasta inşaatta çalıştığı sırada yüksek gerilim hattından elektrik akımına kapılma sebebi ile acil servisimize getirildi.
Hastanın genel durumu iyi, oryantasyon ve kooperasyon tam, bilinç değişikliği olmamış, nörolojik muayenesi olağan.
Hastanın sol el 1. web aralığından giriş lezyonu (3. derece yanık), sağ el 3-4-5. parmak volar yüzde çıkış lezyonu (3. derece yanık) mevcuttu.

S1(+), S2(+), ek ses yok aritmik.
Diğer sistemlerde patoloji saptanmadı.
Öz ve soygeçmişinde özellik saptanmadı.
Başvuru vitalleri: TA:120/70, nabız:70, solunum sayısı:15
Çekilen EKG: Atrial Fibrilasyon (AF) ritminde.

Bilinen aritmi ve koroner arter hastalık öyküsü olmayan hasta elektrik akımına maruziyete bağlı AF geliştiği düşünülerek kardiyoloji bölümüne ve yanıkları için el cerrahisi bölümüne danışıldı. Yakın kardiyak monitorize takip ve kardiyoversiyon amaçlı koroner yoğun bakım servisine yatışı yapıldı.

Sonuç: Yüksek gerilim hatındaki (sanayi tipi elektrik, >1000 volt) elektriğe maruziyette organ hasarı riski ve kardiyak aritmi riski yüksek olması sebebi ile özellikle elekrik akımının vücuttan geçtiğine dair kanıt varlığında (hastamızda, elektrik akımı, sol elden girip sağ elden çıkmış), 12-24 saat yakın kardiyak monitörize takip edilmesi akıldan çıkarılmamalıdır.

Anahtar Kelimeler: Atrial fibrilasyon, elekrik çarpması, yüksek voltaj

---

Hastanın Çekilen EKG'si

[P-481]
Acil Serviste KPR Uygulanan Olguların Retrospektif Değerlendirilmesi

Murat Güzel, Muhammed Faruk Akyüz
Sağlık Bilimleri Üniversitesi, Samsun Eğitim ve Araştırma Hastanesi, Acil Tıp Kliniği, Samsun

Amaç: Bu çalışmada acil serviste kardiyopulmonerresüsitasyon (KPR) uygulanan hastaların arrest etyolojilerinin, arrest ritim türlerinin ve arrestin gerçekleştiği yerin mortalite üzerine etkilerini araştırmayı amaçladık.

Yöntem: 01.01.2017-31.01.2017 tarihleri içerisinde Sağlık Bilimleri Üniversitesi Samsun Eğitim ve Araştırma Hastanesi acil servisinde KPR uygulanan 311 hastanın dosyalarına hastanenin otomasyon sistemi üzerinden ulaşıldı. Arrestin etyolojisi (travmatik-nontravmatik), müdahale öncesi ritim türleri (Asistoli, Nabızsız Elektriksel Aktivite, VentrikülerFibrilasyon/Ventriküler Taşikardi), gerçekleştiği yer (hastane dışı, ambulans, acil servis) ve sonuçları araştırılan parametrelerdi.KPR kalp atımı ve kan basıncının devamlılığı sağlandığında başarılı kabul edildi. Veriler yüzde (%) olarak ifade edildi.

Bulgular: KPR uygulanan 311 hastanın 70'inde (%22.5) resüsitasyon başarılı oldu. Arrestin geliştiği yer açısından incelendiğinde acil serviste arrest olan 133 hastanın 44 (%33)'ünde resüsitasyona yanıt alındı. Ambulansta arrest olan 46(%14,7) hastanın 8(%17,3)'inde, hastane dışında arrest olan 125(%40,1) hastanın 14(%11,2)'ünde resüsitasyon başarılı oldu. Etyoloji açısından bakıldığında non-travmatik olgu sayısı 276 (%88.2) ve bu olgulardan en sık kardiyolojik nedenli 88(%28,3) hastalıklar izlendi. Non-travmatik olgulardaki KPR başarısı 61 (%22.1) olarak belirlendi. Travmatik olgu sayısı 35 (%11.2) idi ve travma mekanizması olarak en sık trafik kazası 15(%4,8) olduğu görüldü. Travmatik hastalardan KPR başarısı sayısı 9 (%25.7) idi. Arrest başlangıcındaki ritimler incelendiğinde en sık asistoli 202 (%65.3) tespit edildi.

Sonuç: Kardiyopulmonerarrestlerin önemli bir kısmı non-travmatik olup, etyolojide kalp ve göğüs hastalıkları başta gelmektedir. Arrest başlangıcında en sık görülen ritim asistoli olmasına rağmen KPR başarısı ventriküler fibrilasyonda daha yüksek bulundu. Acil serviste gelişen arrestte uygulanan KPR hastane dışı ve ambulansa oranla daha başarılı olmaktadır.

Anahtar Kelimeler: Acil servis, kardiyopulmonerarrest, kardiyopulmonerresüsitasyon

KPR yapılan olguların analizi

	SDGN n,(%)	EXİTUS n,(%)	TOPLAM n,(%)
Kardiyopulmoner Arrest Gelişen Yer	70(22,5)	241(77,5)	311(100)
Hastane dışı	14(11,2)	111(88,8)	125(40,1)
Acil Servis	44(33)	89(67)	133(42,7)
Ambulans	8(17,3)	38(82,6)	46(14,7)
Diğer	4(57,1)	3(42,9)	7(2,2)
Travmatik	9(25,7)	26(74,3)	35(11,2)
Trafik kazası	4(26,7)	11(73,3)	15(4,8)
Yüksekten düşme	2(25	6(75)	8(2,6)
Ateşli silah yaralanması	1(20)	4(80)	5(1,6)
Delici kesici alet Yaralanması	1(25)	3(75)	4(1,3)
Mekanizması belli olmayan	1(33,3)	2(66,7)	3(1)
Non-travmatik	61(22,1)	215(77,9)	276(88,2)

Kardiyolojik	22(25)	66(75)	88(28,3)
Nörolojik	8(16,7)	40(83,3)	48(15,4)
Dahili	12(20)	48(80)	60(19,3)
Kardiyovasküler cerrahi	1(14,3)	6(85,7)	7(2,6)
Göğüs hastalıkları	16(26,2)	45(73,8)	61(19,6)
Gastrointestinal sistem	2(25)	6(75)	8(2,6)
Diğer	0(0)	4(100)	4(1,3)
Kardiyak ritm	70(22,5)	241(77,5)	311(100)
Asistol	36(17,7)	167(82,3)	203(65,3)
NEA	12(18,2)	64(81,8)	76(24,4)
VF/VT	22(68,7)	10(31,3)	32(10,3)

[P-482]

Üriner Yol Enfeksiyonlarının Nadir Bir Başvuru Şekli: Amfizematöz Sistit

Yeşim Yeni[1], Özge Ecmel Onur[2], Rasim Yorulmaz[1], Hasan Demir[2]

[1]Fatih Sultan Mehmet Eğitim Ve Araştırma Hastanesi, İstanbul
[2]Marmara Üniversitesi Eğitim Ve Araştırma Hastanesi, İstanbul

Amfizematöz sistit (AS) daha çok diyabetik kadınlarda görülen nadir bir durumdur.Klinik olarak net bir ayrım yapılmamakla birlikte tanı görüntüleme yöntemleri ile konmaktadır.65 yaşında kadın hasta, idrardan kan gelmesi şikayeti ile acil servise başvuruyor.Gelişinde vital parametreleri stabil ölçüldü.Hastanın özgeçmişinde tip 2 diyabet,hipertansiyon ve geçirilmiş pankreatit mevcut.Fizik muayenesinde GKS:15,batın hafif distandü ve suprapubik hassasiyet suprapubik kitle? olarak değerlendirildi.Laboratuvar tetkiklerinde WBC:9.1/mm3,Hgb:14.8 g/dL,Htc:% 41.2,Plt:241 K/uL,Kr:1.32 mg/dL,BUN:35 mg/dL,INR:0.93,PTZ:12.7/sn,glukoz:294 mg/dL, Ph:7.38, idrar:makroskopik hematüri, keton (-). Hastaya çekilen kontrastlı IV batın BT'de pleviste 156 mm çapında duvarında amfizem alanları izlenen hidropik mesane izlendi.Üroloji ile konsulte edilen hastanın takibinde IV hidrasyon ve IV antibiyoterapiden sonra aktif şikayeti kalmaması üzerine mesane sonda ile birlikte taburcu edilerek poliklinik kontrolü ve yakın şeker takibi önerildi.Üriner sistem enfeksiyonları,erişkinlerde bakteriyel enfeksiyonların en sık sebebi olup dünya genelinde yılda yaklaşık 150 milyon olgu gelişmektedir.AS,mesane duvarı etrafında bakteriyel ve fungal fermantasyon sonucu gaz oluşumu ile karakterize nadir bir durumdur.Olguların yaklaşık üçte ikisi kadın hastalardan oluşmakla birlikte bunların %60'ında diyabetes mellitus (DM) bulunmaktadır. DM'un üriner sistemdeki etkileri;diyabetik nefropati,papiller nekroz,renal arter stenozu ve nöropatiye sekonder mesane disfonksiyonu olarak özetlenebilir. Bu faktörler azalmış lökosit fonksiyonu ve glukozüriler ile birleştirildiğinde AS gibi komplike idrar yolu enfeksiyonları için artmış risk teşkil etmektedir.AS olgularının %7sinin asemptomatik olduğu ve rastlantısal olarak tanı konulduğu belirtilmektedir. Çoğu üriner sistem enfeksiyonunda radyolojik tetkikler tanısal olarak önemli olmamasına rağmen AS' in tanısı radyolojik olarak konulur.BT en iyi tanı yöntemi olarak karşımıza çıkmaktadır. Fistül, intraabdominal abse,neoplastik olaylar gibi durumların ayırıcı tanısında da faydalıdır. AS' in yönetimi hastalığın şiddeti ile ilişkilidir.Genellikle antibiyoterapi, mesane drenajı, kan glukoz seviyesi kontrolü ve altta yatan komorbid hastalıkların düzeltilmesini içerir.AS' in mortalite oranı yaklaşık %7 olmakla birlikte eğer üst üriner sistem etkilenirse mortalite ve morbidite oranları ciddi olarak artmaktadır.Medikal tedaviye yanıt vermeyen vakalarda cerrahi girişimler uygulanabilir.AS rutin yaklaşımla kolay tanı konulamayan bir durumdur.Özellikle risk faktörleri olan hastalarda,AS'ın neden olabileceği ciddi komplikasyonlar nedeniyle dikkatli olunmalı ve gerekli önem verilmelidir.

Anahtar Kelimeler: Acil, amfizematöz sistit, karın ağrısı

[P-483]

Epileptik Nöbet Sonrası Skapula Kırığı

Ömer Damar, Yenal Karakoç, Öner Avınca, Ömer Kaçmaz, Abdullah Şen, Mahmut Yaman, Mahmut Taş
Sağlık Bilimleri Üniversitesi Diyarbakır Gazi Yaşargil Eğitim Araştırma Hastanesi, Acil Servis, Diyarbakır

Giriş: Epileptik nöbet sonrası nadir bir komplikasyon olarak uzun kemik kırıkları başta olmak üzere, diğer kemikler; skapula, asetabulum, pelvis vb. ve daha az oranda da vertebra kırıklarının gelişebileceği bildirilmektedir. Bu durum, jeneralize nöbetin şiddeti dışında kullanılan antiepileptik ilaçların yan etkileri, hastanın yaşı ve eşlik eden diğer hastalıklarla ilişkilidir. Bu yazıda amacımız jeneralize epileptik nöbet sonrası sağ skapula kırığı gelişen olguyu sunmak.

Olgu: Ellialtı yaşında erkek hasta kollarda ve bacaklarda kasılma, bilinç kaybı nedeniyle acil servise getiriliyor. Acil servis takibinde her sağ omuzda ağrı şikayeti olan hasta. Özgeçmişinde 5 yıl önce SAK nedeniyle operasyon öyküsü olan hastanın bilinen ilaç kullanım öyküsü yoktu. Fizik muayenesi, İdrar inkontinansı, sağ omuzda ağrı ve hareket kısıtlılığı dışında normaldi. Ekimoz saptanmadı. Nörolojik muayenesi sağ üst ekstremitelerde ağrı nedeniyle hareket kısıtlılığı dışında doğaldı. Rutin biyokimya ve hemogram incelemeleri normaldi. Kraniyal görüntüleme; sağ frontoparyetal bölgete kraniektomi mevcut, parankim doğal. Klinik takibinde her sağ omuz şiddetli ağrı ve hareket kısıtlılığı devam eden hastanın, direkt grafi ve sağ omuz tomografilerinde sağ skapulada kırık tespit edildi. Hastanın öyküsünde nöbet geçirdiği sırada belirgin travma, düşme olmadığı kayıt edildi. Sadece yakını tarafından olduğu yerde tutulduğu, kasılmanın da uzun sürmediği ifade edildi. Hasta ortopedi uzmanına konsülte edildi velpo bandajı ile konservatif tedavi önerildi.

Sonuç: Nöbet sonrası travma ya da düşme öyküsü olmaksızın nadir bir komplikasyon olarak görülen kemik kırıklarının, özellikle yaşlı hastalarda, nöbet sonrası devam eden ekstremite ağrılarında akılda bulundurulması önem taşımaktadır.

Anahtar Kelimeler: Epileptik nöbet, omuz ağrısı, skapula kırığı

Skapula Kırığı

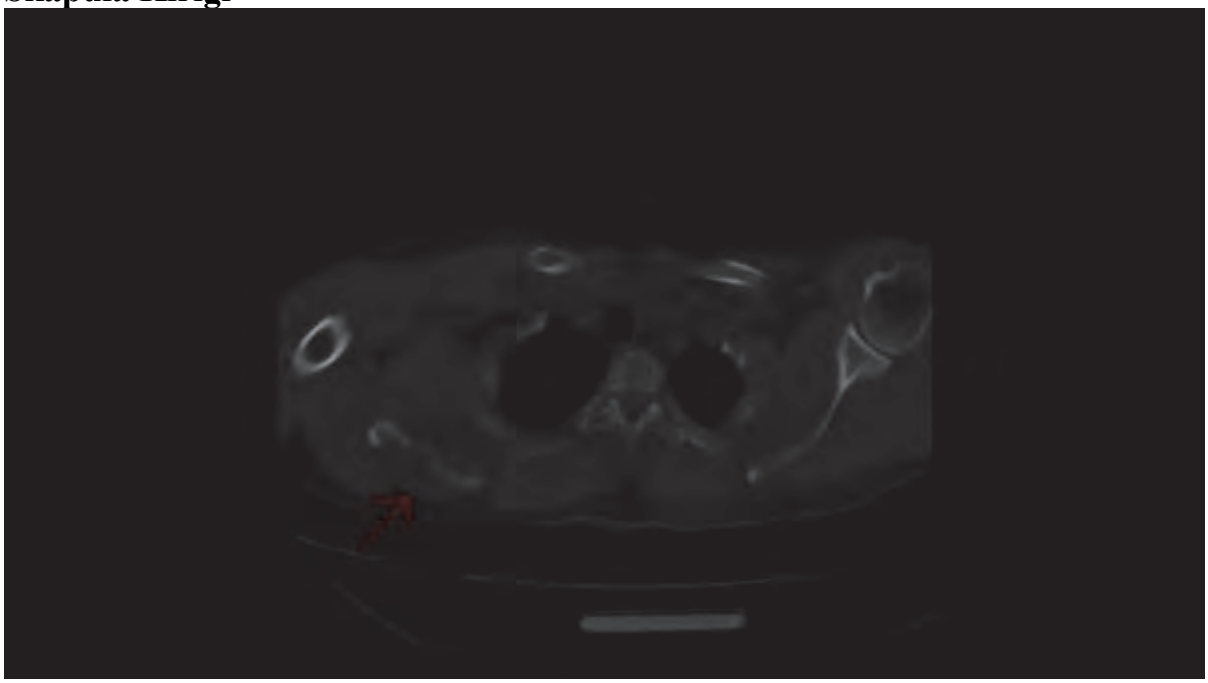

[P-486]

İskemik Serebrovasküler Olay Etiyolojisinde Atipik Bir Neden: Baziler Arter Anevrizmas1

Şenol Ardıç[1], Yasin Erol[1], Kadir Güzel[1], Didem Erol[2]

[1]Sağlık Bilimleri Üniversitesi, Trabzon Kanuni Eğitim ve Araştırma Hastanesi, Acil Tıp Kliniği, Trabzon
[2]Karadeniz Teknik Üniversitesi Tıp Fakültesi, Nöroloji Anabilim Dalı, Trabzon

Giriş-Amaç: Akut inme acil servis başvurularında önemli yer tutan bir kliniktir. İntrakranial anevrizmalar genellikle rüptüre olarak akut inmeye sebep olabilir. Olgumuzda nadir görülen baziler arter anevrizmasının bası etkisiyle oluşturduğu iskemik inmeyi sunmayı amaçladık.

Olgu: 60 yaşında erkek hasta acil servise bir saat önce başlayan konuşma bozukluğu, yüzün sağ yarısında asimetri, sağ kol ve bacakta uyuşma şikayetleri ile 112 tarafından getirildi. Bilinen hipertansiyon dışında ek hastalığı yoktu. Vital bulguları; tansiyon arteryel 160/ 80 mmHg (sağ-sol fark yok), nabız 72 atım/ dakika, periferik saturasyon % 97, ateş 37 C ve solunum sayısı 18/ dakika idi. İlk değerlendirmede genel durumu iyi, bilinci açık, oryante ve koopere olan hastanın nörolojik muayenesinde glaskow koma skalası (GKS) 15, dizartik, sağ santral fasyal paralizi, sağ üst ekstremite kuvvet 3/ 5, sağ alt ekstremite 4/ 5 kuvvet, sol üst-alt ekstremite kas gücü ise normal ve sol göz pupil midriyatik idi. Elektrokardiyografisi normal sinüz ritminde idi. Labratuvar testlerinde lökosit 7.9 K/uL, hemoglobin 15.5 gr/ dl, trombosit 285 K/uL glukoz 110 mg/ dl, BUN 19.4 mg/ dl, kretainin 0.77 mg/ dl, sodyum 134 mEq/L, potasyum 4.5 mEq/L ve kalsiyum 9.5 mg/ dl idi. Kranial tomografisinde ponsa bası yapan 18x20 mm boyutunda baziler arter anevrizması tespit ettik (figür 1). Manyetik rezonans difüzyon görüntülemesi pons seviyesinde kısıtlanma olarak yorumlandı. Hasta girişimsel işlem yapılan merkeze sevk edildi. Alınan bilgiye göre iskemik serebrovasküler olay mevcudiyeti nedeniyle, medikal tedavi takibi sonrası girişimsel kararın netleştirileceği öğrenildi.

Tartışma-Sonuç: Vertebrobaziler anevrizmalar tüm intrakranyal anevrizmalar›n %5- 15'ini kapsar. Baziler anevrizmalar posterior sirkülasyondaki anevrizmaların en yaygın tipidir. Iskemik serebrovasküler olay geçiren hastalarda rupture olmayan anevrizma tespiti ile ilgili prevalans bilinmemektedir (1). Olgumuzun bildirisi ile literature katkı sağlamayı amaçladık.

Referans: 1) Prevalence and Characteristics of Unruptured Cerebral Aneurysms in Ischemic StrokePatients.Kim JH, Suh SH, Chung J, Oh YJ, Ahn SJ, Lee KY. J Stroke. 2016 Sep;18(3):321-327. Epub 2016 Aug 4. PMID:27488981

Anahtar Kelimeler: Nonruptüre anevrizma, iskemik stroke, baziler arter

Figür 1. Baziler arter anverizması, kontrastsız kranial tomografi görünümü (yıldız işareti)

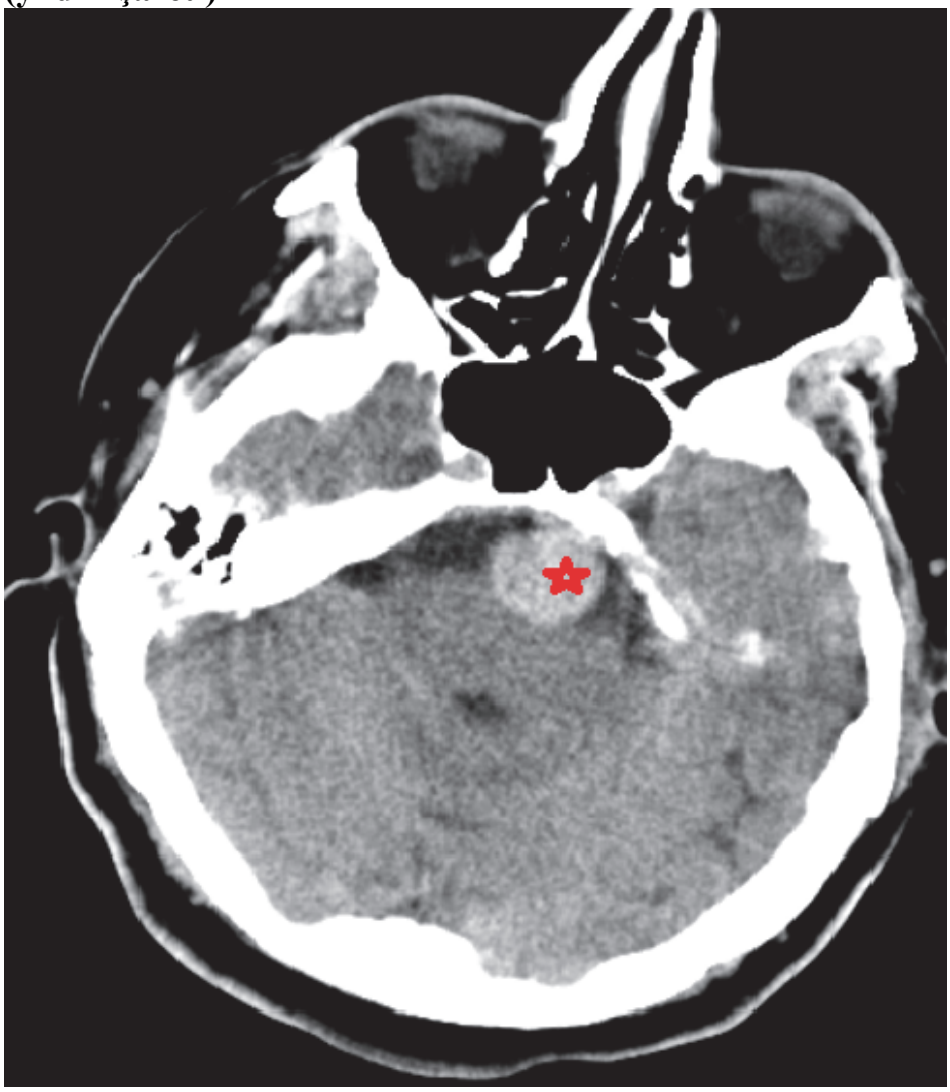

[P-487]

Hipertansiyona Bağlı Nadir Bir Antite; PRES Sendorumu

Fatma Kolbaş, Gökhan Aksel, Serkan Emre Eroğlu
Sağlık Bilimler Üniversitesi Ümraniye Eğitim Araştırma Hastanesi, Acil Tıp Kliniği, İstanbul

Giriş: PRES (posterior revesible ensefalopati sendromu); sıklıkla ani yükselen ve kompanse edilemeyen arteryal hipertansiyona bağlı ortaya çıkan ani ve reversible bir kliniktir.

Olgu: 77 yaşında kadın hasta uykuya eğilim şikayetiyle acil servise getirildi. Hastanın bilinen insülin bağımlı DM, HT, KKY hikâyeleri mevcuttu. GKS 14 olan hastanın nörolojik muayenesinde uykuya eğilim dışında patoloji saptanmadı, solunum sesleri bilateral bazalde azalmış, PTÖ +/+ olarak tespit edildi. TA 208/91 mmHg, Nabız:102/atım/dk, SaO2 %94, kan şekeri 300mg/dl olarak tespit edildi. Hastada dekompanse KKY düşünülerek furasemid 40mg IV puşe ve 20 mg/saat İV infüzyon, perlinganit 10mg/dk İV infüzyon başlandı. Tetkiklerinde WBC 11.9 u/L, Hb 12.4 g/dl, Na 132mEq/L, K 4.7 mEq/L, Cl 94 mEq/L, Ca 9.6 mg/dl, Glukoz 284mg/dl, Kreatin 0.7 mg/dl, BUN 32 mg/dl, INR 3.49 olarak tespit edildi. Takibinde şuur bulanıklığı gelişen hastanın venöz kan gazı incelemesinde pH 7.186, PCO2 80.4 mmHg, PO2 33.3 mmHg, HCO3 22.2, laktat 4.3 mmol/lt tespit edildi, hasta entübe edildi. Bilgisayarlı beyin tomografisiide patoloji saptanmadı (şekil 1a), diffüzyon MR incelemesi yapıldı. MRI'da posterior bölgede diffüzyon kısıtlılığı tespit edildi (şekil 1b). Nöroloji bölümüne konsülte edildi, PRES olarak değerlendirilerek YBÜ de takibe alındı; beşinci gün servise alındı ve sekizinci günü sekelsiz ve sağlıklı olarak taburcu edildi.

Tartışma: PRES sendromu; baş ağrısı, mental bozukluk, görmede ya da görme alanında değişiklikler, kortikal körlük, bulantı, kusma ve epileptik nöbetleri içermektedir. Etiyolojide pre ve/veya posteklampsi, renal yetmezlik, immünsüpresif ilaçlar, kemoterapötik ajanlar, sitotoksik ilaçlar, hiponatremi ve hiperkalsemi olabilir.
Bilgisayarlı beyin tomografisinde (BBT) genellikle oksipital ve parietal loblarda simetrik hipodens alanlar, manyetik rezonans görüntülemede ise posterior beyaz ve gri cevheri tutmuş simetrik hiperdens alanlar olarak tanınır.
PESS reversible bir sendrom olabileceği gibi fatal da seyredebilir erken tanı ve tedavi hastalık seyrinde önemlidir.

Sonuç: Mental durum bozukluğuyla başvuran hipertansiyonlu olgularda PRES sendromundan şüphelenmek ve buna yönelik ek tetkik planlamak mantıklı olacaktır.

Anahtar Kelimeler: Ensefalopati, PRES

şekil 1

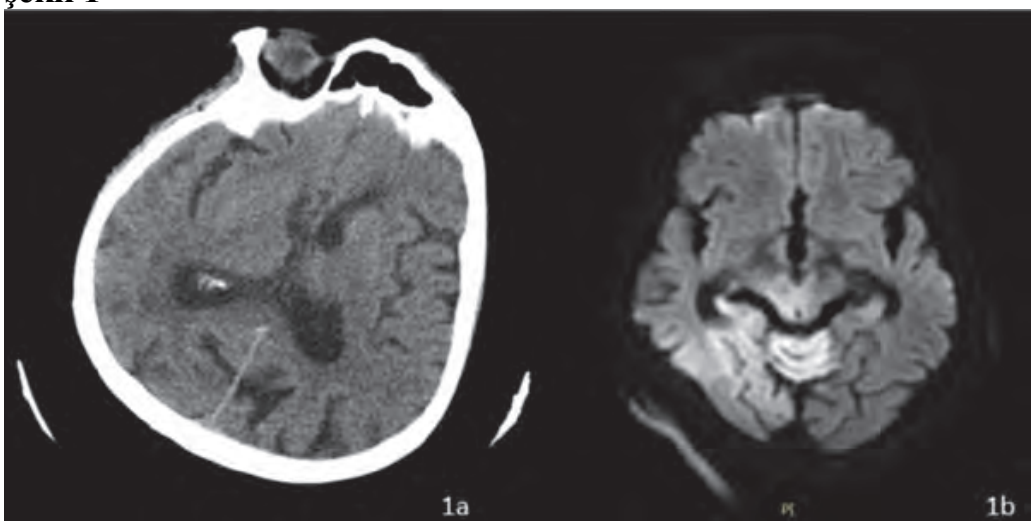

1a beyin BT 1b beyin MR

[P-488]

Erişkinde Periorbital Apseye Neden Olan Pansinüzit ve İnsidental Hipofiz Adenomu Olgu Sunumu

Fatma Kolbaş, Bensu Aşkar Pişirici, Gökhan Aksel, Serkan Emre Eroğlu
Sağlık Bilimleri Üniversitesi Ümraniye Eğitim ve Araştırma Hastanesi, Acil Tıp Kliniği, İstanbul

Giriş: Sinüzit, üst solunum yolu enfeksiyonu semptomlarından ciddi intrakranial komplikasyonlara kadar değişen geniş bir spektrumda karşımıza çıkabilir. Bu olgu sunumunda frontal sinüzite sekonder periorbital selülit gelişen bir hastayı literatür eşliğinde sunmayı amaçladık.

Olgu: 79 yaşında erkek hasta on beş gündür mevcut olan baş ağrısı, uykuya eğilim, üşüme titreme ve göz kapağında düşme şikâyetleri ile acil servise başvurdu. Tansiyon 87/53 mmHg, SaO2 %97, Ateş: 38.0 O C, Nabız 70atım/dk, hastanın sağ göz hareketlerinin içe ve aşağı bakışta kısıtlı ve ışık reflekslerinin zayıf olduğu ve sağ gözünde pitozis olduğu izlendi. Laboratuar incelemesinde WBC: 21.1 K/uL olarak ölçülen hastanın diğer laboratuar değerleri normaldi. NaCl replasmanına rağmen hipotansiyonun düzelmemesi üzerine hastaya norepinefrin 5mg/dk İV infüzyon başlandı. Hastanın beyin BT'sinde üçüncü ve lateral ventrikülde diffüz dilatasyon, bilateral maksiller sinüslerde yaygın mukozal kalınlaşma izlendi (Şekil 1a). Sonrasında çekilen kranial MR görüntülemesinde hipofiz bezi solunda periferal kesimde yaklaşık 7 mm adenomu izlendi (Şekil 1b). Hasta pansinüzite bağlı üçüncü sinir tutulumu tanısı ile interne edildi. Ampisilin sulbaktam 4x2 gr ve klaritromicin 2x500 mg IV tedavisi başlanan hastaya tedavisinin 3. gününde KBB ve beyin cerrahisinin ortak katılımı ile periorbital apse drenajı ve insidental yakalanan hipofiz adenomu nedeniyle opere edildi.

Tartışma: Sinüzit bazen enfeksiyonun orbita ve intrakaniyal dokulara hızla yayılımı sonucu çok ciddi ve mortalitesi yüksek komplikasyonlara neden olabilmektedir. Orbital apsede en önemli klinik bulgular; proptozis, bulbus okulide hareket kısıtlılığı, kemozis, diplopi, pupiller reflekste azalma, görme keskinliğinde azalmadır. Tanı için uygulanan BT görüntüleme intraorbital apse, orbital ve intrakraniyel apse gibi sinüzite bağlı gelişebilecek komplikasyonların değerlendirilmesinde yön gösteren önemli bir görüntüleme yöntemidir. MRG incelemede hipofiz adenoma ile uyumlu kitlesel imaj tespit edildi.

Sonuç: Periorbital sellülit tespit edilen olgularda, sinüzitin intrakraniyal komplikasyonun gelişmiş olabileceği akılda tutulmalıdır. Medikal tedaviye yanıt alınamayan veya yetersiz yanıt alınan hastalarda sekonder komplikasyonlardan kaçınmak için cerrahi tedavi uygulanma gerekebilmektedir.

Anahtar Kelimeler: Pansinüzit, periorbital apse

Şekil 1

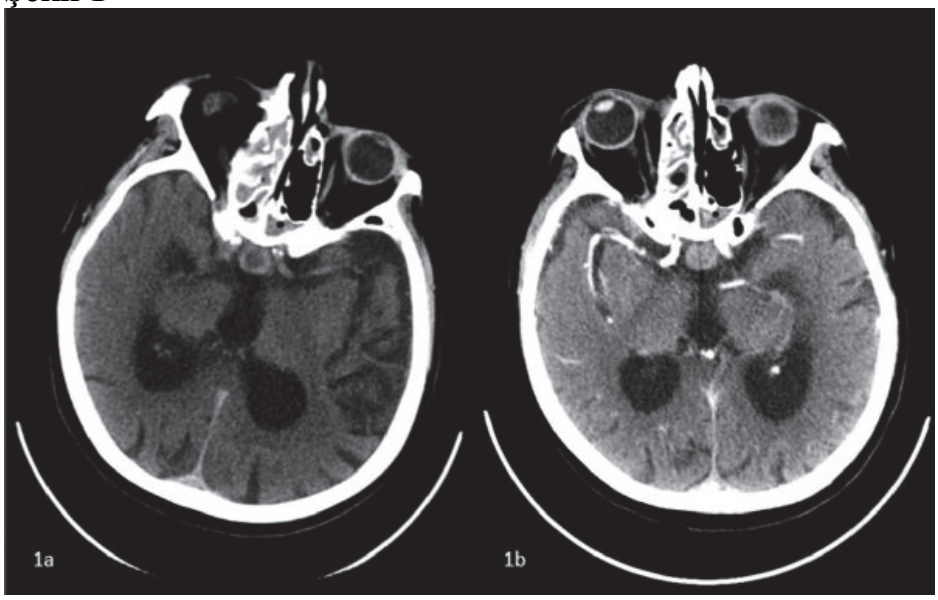

[P-489]
Nadir bir vaka Dejerine Sendromu

Serdar Beden, Selin Bulut, Mustafa Açıkgöz, Mehmet Eman
Sağlık Bilimleri Üniversitesi Bozyaka Eğitim Araştırma Hastanesi, Acil Tıp Anabilim Dalı, İzmir

Giriş: Dejenire sendromu olarak da bilinen Medial medüller sendromu(MMS) başlangıçta yüzü koruyan çoğunlukla kontralateral flask bazen de spastik hemiparezi, derin duyu kaybı, ipsilateral dil güçsüzlüğü ve dorsal kolon tutulumuna bağlı kontralateral hemisensör kaybının görüldüğü nadir bir inme çeşidi olarak kabul edilir.MMS vertebral arterlerin veya anterior spinal arter veya küçük dallarının oklüzyonuna sekonder medulla oblangata enfarktına bağlı gelişir. MMS akut veya yavaş ilerleyen disartri, disfaji, hemiparazi ve quadriparezi kadar ilerleyebilen klinik prezentasyona sahip bir sendromdur.Komplike respiratuar semptomlar kotü prognoz göstergesidir

Olgu: 79 yaşında erkek hasta hastaye başvurmadan önceki gün gelişen sağ bacağında kuvvetsizlik ve ardından sağ kolda uyuşukluk ile konuşma bozukluğu olması üzerine acil servise başvurdu.

Özgeçmişinde hipertansiyon dışında özellik yoktu.

Geliş vital değerleri; tansiyon:140/90mmHg, nabız:55/dk, ateş:36 oC, solunum sayısı:14/dk, SpO2:95%, genel durumu orta-iyi, bilinç açık, oryante ve koopere, GKS:15 idi.

Fizik muayenede; pupiller izokorik, ışık refleksi olağan, göz hareketleri dışa ve yukarı deviye, sağ gözde bakış kısıtlılığı,sağa vuran horizontal nistagmus gözlendi. Sağ nazolabial sulkusta silikleşme, sağ üst ve alt ekstremite kas gücü 4/5 ve eşlik eden hipoestezi, sol üst ve alt ekstremite kas gücü 5/5 olarak değerlendirildi, sol vücut yarımında eşlik eden hipoestezi ve sfinkter kusuru yoktu.

Yapılan görüntüleme tetkiklerinde, beyin BT'de sağ posterior parietalde parasagital kronik infarkt alanı, diffüzyon MRI'da sol pontomedüller bileşkede medialde akut diffüzyon kısıtlılığı izlendi.

Nöroloji konsültasyonu ile değerlendirilen hasta, medial medüller sendrom ve iskemik serebrovasküler inme ön tanıları ile ileri inceleme ve tedavi amaçlı servise yatırıldı.

Tartışma: MMS; ipsilateral dilde palsi, yüzün korunduğu kontralateral hemiparezi ve derin duyu bozukluğu ile ilişkili bir durumdur.Hastalar her zaman bu klasik triad ile prezente olmamaktadır.Sunmuş olduğumuz bu nadir vaka ile medial medullar sendrom tanısının erken dönemde atlanmaması için hastaların görüntüleme ile fizik muayene ve klinik bulguların beraber değerlendirilmesi gerektiğini ve nadir bir inme sebebi olan medial meduller sendromun da akla getirilmesi gerekilen tanılardan biri olduğunu vurgulamak istedik.

Anahtar Kelimeler: dejenire sendromu, nörolojik aciller, serebrobasküler olay

medial medüller sendrom MRI görüntüsü

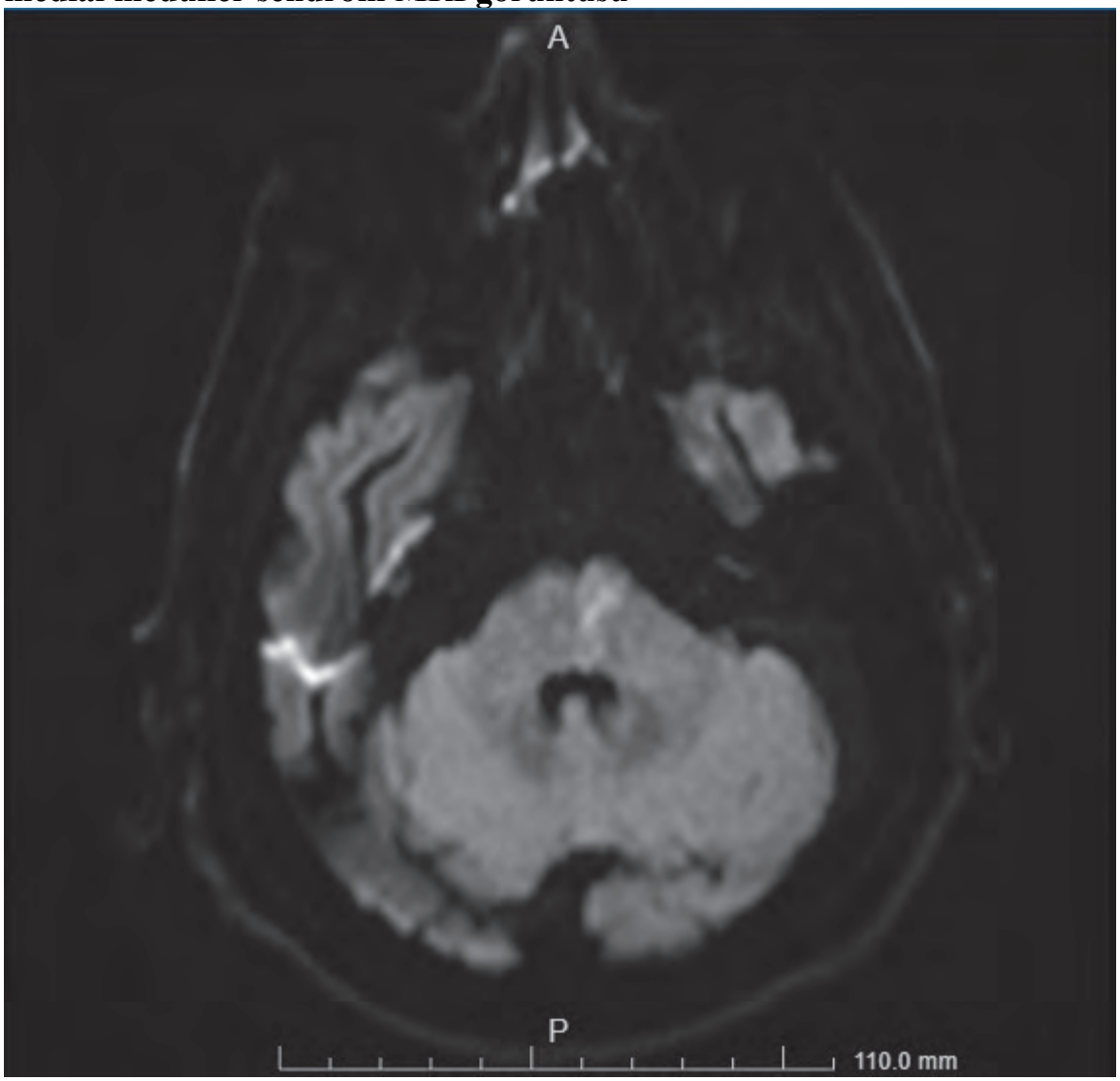

[P-490]

Baksan Kliniği Konversiyon, Ama Tanısı SVO

Pınar İskender Uysal, İremgül Güngör, Ahmet Burak Erdem, Elif Çelikel, Ayşe Sümeyye Arı, Oğuz İçten, Uğur Bilgay Kaya, Ümmühan Karakaşoğlu, Tamer Durdu
SBÜ Ankara Numune Eğitim ve Araştırma Hastanesi, Ankara

Giriş: WHO inmeyi 'Serebral işlevlerin fokal veya global bozukluğuna bağlı, hızla gelişen klinik bulgular olup 24 saat veya daha uzun sürme / ya da ölüm gelişmesi' olarak tanımlamaktadır. İskemik serebrvasküler olay insidansı yaşla birlikte artmakla beraber genç hastalarda da görülebildiği akılda tutulmalıdır. Tüm olguların %3-5'ini oluşturdukları için, 45 yaş öncesi inme insidansını tahmin etmek zordur. Nencini ve arkadaşları 15-45 yaş arası inme insidansını 1/10000 olarak bildirmişlerdir.

Olgu: 37 yaşında, erkek hasta. Mesleğinin imamlık olduğu öğrenilen hasta; dini içerikli anlamsız konuşma, alaycı gülümseme, yakınları tarafından iletişim kurulamadığı sebebiyle acil servise getirildi. Özgeçmişinde bilinen hipertrofik kardiyomyopati, apikal anevrizma ve ICD olduğu öğrenildi. 2016 yılında yapılan koroner anjiografisi normal koroner arter olarak raporlanmış. Kullandığı ilaçlar; metoprolol, spirinolakton, enalapril maleat. Geliş vitalleri; kan basıncı: 110/60 mmHg, kalp hızı: 80 bpm, vücut ısısı: 36 derece, saturasyon: %97, kan şekeri: 105 mg/dl. Yapılan fizik muayenede; konuşması afazik, ışık refleksi +/+, pupiller izokorik, fasial asimetri yok, motor muayenede kuvvet kaybı yok, babinski bilateral flexör olarak izlendi. EKG: sinüs ritmi. Metabolik bozukluk ekartasyonu için yapılan laboratuar değerlendirmesinde (hemogram, biyokimya, hemostaz, kan gazı, kardiyak enzim incelemesi)anlamlı patoloji saptanmadı. Çekilen beyin tomografisinde; sol MCA M3 segmentinde trombüs saptanması üzerine hastanın nöroloji servisine yatışı verildi.

Sonuç: Genç hastalarda bazı nörolojik semptomlar psikiyatrik semptomlarla karışmaktadır. Genç hastalarda, pskiyatrik öyküsü olmayan, motor muayenesi doğal olarak değerlendirilen, kooperasyon kurulamayan hastalar konversiyon yaftası yapıştırılmadan önce mutlaka ileri tetkikle değerlendirilmelidir.

Anahtar Kelimeler: Genç hasta, inme, konversiyon

[P-491]

Kafamın İçindeki Canavar

Ali Kaan Ataman[1], Turan Kandemir[2]

[1]Cizre Dr. Selahattin Cizrelioğlu Devlet Hastanesi, Acil Tıp, Şırnak
[2]Cizre Dr. Selahattin Cizrelioğlu Devlet Hastanesi, Beyin Cerrahisi, Şırnak

Giriş: Intrakraniyel AV malformasyonlar çok sık görülmeyen ancak görülse dahi nadiren semptom veren lezyonlardır (1). 678 hastada yapılan prospektif bir çalışmada AV malformasyonun anevrizma ile birlikteliği %18 olarak saptanmıştır (2). Anevrizma ile birlikte olan AV malformasyonların kanama riski, izole AV malformasyonlara göre daha yüksek olduğu gözlenmiştir (2,3). Bu olgu sunumunun amacı, nörolojik bulgularla başvuran genç hastalarda, çoklu vasküler bozuklukların akılda tutulması gerekliliğidir.

Olgu: 19 yaşında kadın hasta acil servisimize yaklaşık 1 saattir olan sol göz kapağında düşüklük, sağ kol ve bacakta oluşan kuvvet kaybı ile başvurdu. Hastanın herhangi bir komorbiti yok. Yapılan fizik muayenesinde sol göz kapağı pitotik görünümde ve sol gözünde midriyazisi mevcut. Sağ üst ve alt ekstremitede 3/5 kas gücü olan hastanın duyu muayenesi olağan olarak görüldü. Yapılan diğer nörolojik muayenede patoloji görülmedi. Vital bulguları stabil görülen hastanın rutin kan tetkiklerinde özelliğe rastlanmadı.
Ön tanı olarak hastanımzda iskemik inme düşünüldü. İnme ile ilişkili olabileceği düşünülen hastanın çekilen diffüzyon MR'ında solda temporal bölgede AV malformasyon ile uyumlu görünüm saptandı. Ayrıca mezensefalonda AV malformasyona ait dilate venlerin yarattığı basıya sekonder olduğu düşünülen ödem bulgusu görüldü. Hastanın çekilen Beyin tomografisinde solda temporal bölgeye doğru uzanan hiperdens lezyon görüldü. Hastanın Beyın BT anjiografisinde solda lentiform nukleus-temporal beyaz cevher lokalizasyonunda yaklaşık 4,5 cm çapında, derin venöz sistem ile ilişkili olduğu düşünülen dilate drenaj veni mezensefalona doğru uzanan AVM malformasyonu ve dilate vende anevrizmatik genişleme saptandı.

Tanı: İntrakraniyel AV Malformasyon+ İntrakraniyel Anevrizma
Hasta mevcut bulgular neticesinde Beyin Cerrahi bölümüne konsülte edildi. 2. Basamak devlet hastanesinde müdahalesi mümkün olmayan hasta; DSA, endovasküler müdahale ve gerekirse cerrahi ihtiyacı nedeniyle üst merkeze sevk edildi

Sonuç: Nörolojik bulgularla acil servise gelen genç hastalarda, AV malformasyon ve anevrizma gibi intrakraniyal lezyonların akılda tutulmalıdır.

Anahtar Kelimeler: AV malformasyon, İntrakraniyel anevrizma

İntrakraniyel venöz anevrizma+AV malformasyon(QR code)

[P-492]
Santral Nedenli Periferik Fasiyel Paralizi Vakası

Gökselin Beleli Yaşar, Hatice Şeyma Akça, Serkan Emre Eroğlu
Sağlık Bilimleri Üniversitesi, Ümraniye Eğitim ve Araştırma Hastanesi, İstanbul

Giriş: Periferik fasiyal paralizi esasen bir kulak burun boğaz hastalıkları acilidir ve herhangi bir santral görüntülemeye ihtiyaç yoktur. Dikkatli fizik muayene bu noktada büyük önem taşımaktadır. Bu vakamızda periferik fasiyal paralizi ile prezente olan bir iskemik serebrovasküler olay anlatılmaktadır.

Olgu: Bilinen Alzheimer, hipertansiyon ve diyabetes mellitus hastası olan 57yaşında erkek hasta acil servisimize sağ ağız köşesinde kayma ve sol göz kapağında düşme şikayetleri ile başvurdu. Hastanın şuur açık, oryante, koopere, tansiyon 210/110mmhg, nabız 85/dk, oksijen satürasyonu 98, parmak ucu kan şekeri 200 idi. Hastanın EKG'si sinüs ritminde DI ve aVL derivasyonlarında T negatifliği izlenmekteydi. Fizik muayenesinde sağ periferik fasiyel paralizisi, gözde vertikal planda nistagmusu ve sol gözde dışa bakış kısıtlılığı mevcuttu. Dört ekstremite kas gücü 5/5'ti. Hastanın çekilen beyin BT'sinde sağ baziller arter dokiloektazik görünümde olup 13mm ulaşan baziller arter anevrizması tespit edildi. Ayrıca diffüzyon MRI'da sol serebellum ve beyin sapı sol yarısında yeni gelişen diffüzyon kısıtlılığı tespit edildi. Hastaya hipertansif olması nedeniyle esmolol infüzyonu başlandı. Nöroloji konsültanı tarafından yoğun bakım endikasyonu konulan hastaya takibinin 4. Saatinde GKS'nin 9'a düşmesi nedeni ile entübasyon kararı alındı. Yoğun bakım yatışı yapıldı. Hastada yoğun bakım ünitesinde, takibinin yirminci gününde kardiyak arrest gelişti, resisütasyona cevap vermeyen hasta eksitus kabul edildi.

Sonuç: Bell palsisi sadece fizik muayene ile tespit edilebilen ve ileri görüntüleme gerektirmeyen bir tanıdır. Ancak bu tabloyu taklit eden pons lezyonları, serebellopontin köşe tümörleri gibi santral sebepler de görülebilir. Yapılan araştırmalarda dokiloektazik fusiform anevrizmaların iskemik risk açısından aterosklerotik anevrizmalar ile benzediği görülmüştür. Bunlar paramedyan pons enfarktları ile ilişkidir. Ayrıca bu tip anevrizmalarda trombüs yahut diseksiyon görülmeden iskemik atak ile prezente olabilirler. Bell palsisi ile başvuran hastalarda eşlik eden semptomlar ve hastalıklar, değerlendirilmeli, ayrıntılı fizik muayene yapılarak santral sebepler ekarte edilmelidir.

Periferik fasiyel paralizi özellikle komorbiditesi olan hastalarda santral iskemik patolojilerle karşımıza çıkabilmektedir. Farklı nörolojik hastalıklarla birlikteliğinin de araştırıldığı kapsamlı çalışmalara ihtiyaç vardır.

Anahtar Kelimeler: Bell paralizisi, serebrovasküler olay

Resim 1: BT-MR diffüzyon görüntüsü

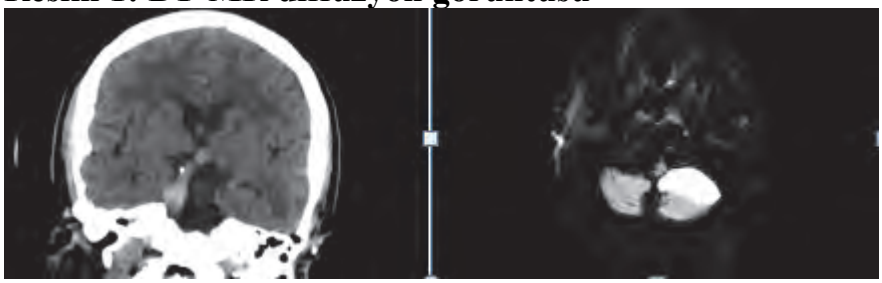

[P-493]

Tekrarlayan İntrakranial Kanamanın Farklı Bir Nedeni: Serebral Amiloid Anjiopati

Oğuz Eroğlu[1], Bahar Say[2], Ufuk Ergün[2], Figen Coşkun[1]

[1]Kırıkkale Üniversitesi Tıp Fakültesi, Acil Tıp Anabilim Dalı, Kırıkkale
[2]Kırıkkale Üniversitesi Tıp Fakültesi, Nöroloji Anabilim Dalı, Kırıkkale

Giriş: Serebral amiloid anjiopati (SAA) beyin ve leptomeninkslerin küçük ve orta çaplı damarlarında amiloid β peptit birikimi ile karakterize bir durumdur. Bu birikim, özellikle damarın media ve adventisya duvarında olmakta ve damar yapısını bozarak tekrarlayan kanamalara neden olmaktadır. Kesin tanı, patolojik incelenme ile konulabilirken, günümüzde Boston kriterleri kullanılmaktadır. Bu kriterlere göre > 55 yaş hastalarda, altta yatan başka bir yapısal beyin hastalığı olmadan gradient EKO MR'da, kortikal veya kortikosubkortikal alanlara sınırlı >= 2 kanamanın varlığı veya tek bir lober kanamanın varlığı SAA olarak tanımlanır. Bu yazıda, acil servise tekrarlayan beyin kanaması nedeniyle başvuran bir olgu sunuldu.

Olgu: 75 yaşında erkek hasta acil servise ani gelişen şiddeti baş ağrısı, görme ve denge kaybı nedeniyle başvurdu. Hastanın daha önce de benzer klinik bulgularla hastaneye başvurduğu, beyin kanaması geçirdiği söylenerek tedavi edildiği öğrenildi. Geldiğinde genel durum orta, bilinç açık, oryantasyon ve kooperasyon normal, IR +/+, pupiller izokorik, cerebellar muayene doğal, GKS: 15, Ateş: 38 0C, Nabız: 66 vuru/dk, TA: 170/95 mmHg, SS: 22/ dk, SatO2: % 96 idi. Hastaya çekilen Beyin BT'de sol occipital bölgede sol lateral ventrikülün posterior hornunu içine alan 34x30x31 mm ebadında hiperdens kanama ile uyumlu görünüm izlenmiş olup, ayrıca bilateral sentrum semiovale, corona radiata ve periventriküler beyaz cevherde iskemik-gliotik alanalar, sağ frontal ve parietooccipitalde kronik iskemik-ensefalomalezik alanlar izlendi. Beyin MR'da ise her iki hemisferde periventriküler kalın halo ile birlikte derin beyaz cevhere uzanan irregüler aterosklerozis, sağ occipitalde çevresinde hemoraji bulunan hipointens alanlar ve sol parieto-occipitalde 36x34x29 mm boyutunda hiperintens hemoraji görünümü izlendi. Ayrıca, sağ hemisferde daha belirgin olmak üzere yaygın subkortikal kanamalar izlendi. Bu görünüm SAA ile uyumlu olarak değerlendirildi (Resim 1). Nöroloji tarafından hospitalize edilen hasta klinik düzelme sonrası yatışının 16. gününde şifa ile tabucu edildi.

Sonuç: SAA, özellikle 55 yaşından sonra gelişen tekrarlayan intrakranial kanamalarda, akla ilk gelmesi gereken patolojilerden birisidir.

Anahtar Kelimeler: Tekrarlayan beyin kanaması, acil servis, serebral amiloid anjiopati

---

Resim 1

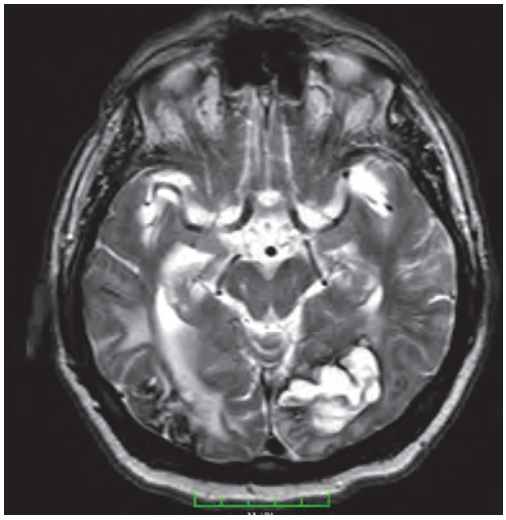

Hastanın Beyin MR kesiti

[P-494]
İskemik İnme Geçiren Komplike AFA Sendromlu Olgu

Selma Tekin[1], Murat Seyit[2]

[1]Pamukkale Üniversitesi Tıp Fakültesi, Nöroloji Anabilim Dalı, Denizli
[2]Pamukkale Üniversitesi Tıp Fakültesi, Acil Tıp Anabilim Dalı, Denizli

Giriş-Amaç: 41 yaşında erkek hasta ani gelişen konuşma bozukluğu ve sol kolda güçsüzlük, uyuşukluk şikayeti ile acil seviste değerlendirildi. Bilinen Anti-fosfolipid antikor (AFA) sendromu, hemolitik anemi, özofagus varis tanıları olan hastanın yapılan nörogörüntülemesinde diffüzyon kısıtlılığı saptandı. AFA sendromu, tekrarlayan arterial ve/veya venöz trombozlarla karakterize sistemik otoimmun bir sendromdur. Hastalık süreci ölümcül sonuçlar doğurabilen bir durum olup multidisipliner yaklaşım gerektirmektedir.

Olgu: 41 yaşında erkek hasta ani gelişen konuşmada peltekleşme ve sol kolda güçsüzlük, uyuşukluk şikayeti ile acil serviste değerlendirilip, yapılan nörolojik muayenesinde dizartrik konuşma, sol hemihipoestezi saptandı. Özgeçmişinde AFA sendromu, hemolitik anemisi olması nedeniyle hematoloji, kronik portal ven trombozu ve buna sekonder karaciğer sirozu nedeniyle de gastroenteroloji takipli olduğu belirtildi. Çekilen beyin diffüzyon MRG'nda (Şekil 1) sağ parietal lob inferolateralinde diffüzyon kısıtlılığı izlenen hasta takip ve tedavi amacıyla nöroloji servisine yatırıldı. Hastada AFA sendromuna ikincil iskemik serebral tromboz düşünülüp, anti-koagülan tedavi başlanması planlandı. Tetkiklerinde PLT:89000 K/uL olan hasta hematoloji ile görüşüldü. Kronik portal ven trombozu + KC sirozu + özafagus varis öyküsü olan hasta gastaroenterolojiyle görüşüldü. Hematoloji ve gastroenterolojinin önerileriyle kanama riski olabileceği ancak gereklilik halinde anti-koagülan tedavinin verilebileceği belirtilmesi üzerine, anti-koagülan tedavi başlandı. Yatışında yeni gelişen nörolojik defisiti olmayan hasta, hematoloji ve gastroenteroloji poliklinik takipleri önerileriyle taburcu edildi.

Tartışma-Sonuç: AFA sendromu, fosfolipidlere karşı gelişen antikorlar sonucuda vasküler endotelyal anti-koagülanların inhibisyonu, trombosit ve kompleman aktivasyonuna bağlı tekrarlayan arterial ve/veya venöz trombozlarla karakterize bir sendromdur. Genç kadınlarda tekrarlayan düşük ve ölü doğumlara sebep olmakla birlikte, trombositopeni, livedo-retikülaris, vasküler tromboz, coombs pozitif hemoliz diğer klinik bulgulardır. Genç yaş iskemik inmenin önemli bir sebebi olup, yaklaşık %13'nde inme riski mevcuttur. AFA sendromuna bağlı mortalite 5 yılda %5.3 olup hem ölümcül hem de yaşam kalitesinin önemli ölçüde etkilendiği bir hastalık grubudur. Bu hastalarda, hastamızda olduğu gibi tedavi planlaması yapılırken multidisipliner yaklaşıp, tedavi seçimlerine doğru karar verilmesi gerekmektedir aksi taktirde hastada komplikasyonlar kaçınılmaz olabilir.

Anahtar Kelimeler: AFA sendromu, iskemik inme, trombositopeni

Şekil 1: Diff..MRG'nda sağ parietal lob inferolateralinde diffüzyon kısıtlılığı

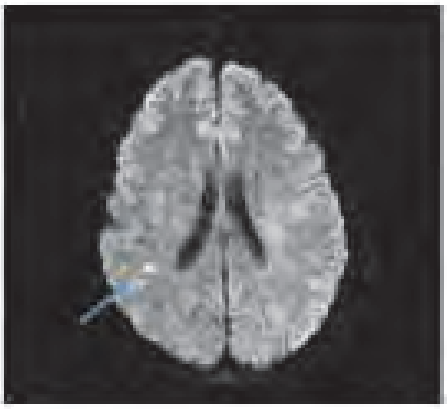

[P-495]

Akut Ezotropyada Nadir Bir Sebep: Akomodasyon Spazmı

Ayşe Çağla Özmert Toplu, Ferhat Yıldız, İzzet Ustaalioğlu, Onur Yeşil, Tevfik Patan, Tuba Cimilli Öztürk
SBÜ Fatih Sultan Mehmet Eğitim ve Araştırma Hastanesi Acil Tıp Kliniği, İstanbul

Giriş: Akomodasyon spazmı, genellikle uzun süre, yoğun bir şekilde yakın mesafede (ders-bilgisayar gibi) çalışan genç bireylerde gözlenir ve fonksiyonel orijinlidir. Anksiyete ve depresyon tarafından tetiklenebilir. Organik sebepler nadir olup nörolojik hastalıklar veya kafa travması ile birlikteliği bazı yazarlar tarafından rapor edilmiştir.

Vaka: 18 yaşında kadın hasta, bütün gün ders çalıştıktan sonra ayağa kalmak istediğinde aniden gözlerinde kilitlenme ve çift görme olması ve sonrasında başının dönüp bayılması şikayetiyle yakınları tarafından acil servise getirildi. Bilinen kronik hastalığı yoktu. Ek semptom tariflemiyordu. Daha önce birkaç kez benzer şikayeti olmuş fakat tanı konulamamış idi. Psikiatrik öyküsünde bir kez intihar girişimi mevcuttu. Hastanın geliş vitalleri: ateş: 36.5 C, kan basıncı:123/85 mm Hg, nabız: 87/dakika, satürasyon:100, parmak ucun kan şekeri:98 mg/dL idi. Fizik muayenesinde Glasgow koma skoru 15, oryante, koopere, lateralizan bulgusu yoktu. Serebellar testler becerikli fakat sol gözde ezotropya mevcut idi. Hasta yakınları daha önceden de başı dönüp bayıldığında aynı şekilde gözünün kaydığını fakat normalde gözünde kayma olmadığını belirtiyorlardı. Diğer sistem muayeneleri olağandı. Ekg'sinde normal sinüs ritmi mevcuttu. İskemi bulgusu veya aritmi saptanmadı. Yapılan labaratuvar tetkiklerinde patoloji saptanmadı. Çekilen kranyal BT ve difüzyon MR olağan idi. Hastada akomodasyon spazmı düşünüşerek sikloplejin damla damlatıldı. Yaklaşık 40 dakika sonra yapılan kontrol muayenesinde hastanın şikayetlerinde gerileme görüldü.

Tartışma ve Sonuç: Erişkinde akut başlangıçlı ezotropya, akomodasyon spazmı sebebiyle ortaya çıkabilen nadir, fakat uzun seyirli bir klinik tablodur. Ancak organik nedenler tamamen ortadan kaldırıldıktan sonra, fonksiyonel nedenler düşünülmelidir. Sikloplejik ajanlara sıklıkla olumlu yanıt verir. Bunlara ilave olarak olguların psikolojik destek alması da gerekmektedir.

Anahtar Kelimeler: Akomodasyon, ezotropya

[P-496]

Vazojenik ödeme sekonder status epileptikus

Nurcihan Ülkü Aytaş, Onur Karakayalı, Aylin Erkek, Semiha Aksu, Bilen Çetin, Serkan Yılmaz
SBÜ, Kocaeli Derince Eğitim ve Araştırma Hastanesi, Acil Tıp Kliniği, Kocaeli

Giriş ve Amaç: Status epilepticus, hızlı değerlendirme ve tedavi gerektiren nörolojik acil durumdur. Jenaralize konvülzif status epilepticus; sürekli nöbet aktivitesinin 5 dakika veya daha fazla sürmesi ya da bilinç düzeyinde tam bir düzelme olmaksızın arka arkaya 2 veya daha fazla nöbet olmasıdır.

Olgu: 68 yaşındaki kadın hasta gece yarısı evde yakınları tarafından baygın olarak bulunuyor. Özgeçmişinde diabetes mellitus, hipertansiyon ve inoperatif Renal Hücreli Karsinom öyküsü mevcuttu. Hastanın 5 dakika önce jenaralize tonik klonik nöbetleri başlamış. Başvuru anında bilinci kapalı, Vital bulguları stabil olan hasta güvenlik çemberine alınmasını takiben jenaralize tonik klonik nöbetlerinin devam etmesi üzerine Jenaralize konvülzif status epilepticus olarak değerlendirilip tedavisi başlandı. Toplamda 10 mg diazepam ıv uygulandı. Kasılmalarının şiddeti azalan ancak devam eden hastaya fenitoin infüzyonu başlandı.Kranial tomografisinde sağ frontotemporal lobta 52*29 mm boyutlarında heterojen hipodens görünüm mevcut olup komşuluğunda vazojenik ödem ile uyumlu dansite azalmaları izlenmekteydi ve sift mevcuttu. Sonrasında hastaya 10 mg deksametazon ve mannitol 1g/kg dan ıv olarak uygulandı. Nöbetleri hala devam eden hasta refraktör status epilepticus olarak değerlendirildi. Midazolam 0.2 mg /kg dozunda ıv bolus olarak uygulanıp entübe edildi. 0.1 mg /kg/ saatten midazolam infüzyonu başlandı. Mekanik ventilatör eşliğinde hasta yoğun bakım ünitesine sevk edildi.

Sonuç: Status epilepticustaki bir hastanın ilk değerlendirilmesi ve tedavisi aynı anda yapılmalıdır ve hasta hemodinamik ve respiratuar açıdan monitorize edilmelidir. Benzodiazepinler ilk basamak tedavi ajanıdır çünkü hızlı yanıt sağlarlar. Yetişkinlerde IV tedavi için ilk etapta lorazepem ve diazepam tercih edilmelidir. Ayrıca benzodiazepin tedavisinin ardından konvülziyonlar kesilse bile, nüksü önlemek için nonbenzodiazepin antiepileptik ilaçla tedavi önerilmektedir.Refrakter status epileptikus, uygun dozlarda verilen bir başlangıç benzodiazepin ve bir non-benzodiazepin antiepileptik ilacının uygulanmasını takiben devam eden konvulsif veya nonkonvulsif nöbetler olarak tanımlanır. Olgumuzda tümör ilişkili olan vazojenik ödem mevcut olduğundan bunun da nöronal uyarılabilirliği değiştirip status epilepticusa neden olabileceği düşünüldüğünden anti-ödem tedavisi de başlanmıştır.

Anahtar Kelimeler: Status epilepticus, vazojenik ödem, acil servis

[P-497]

6 Saat İçinde Neler Oldu?

Muhammed Fatih Cırıl, Hüseyin Özer, Uğur Turan, Güven Yılmaz, Ahmet Hamdi Akçay, Ebru Ünal Akoğlu, Ferhat Yıldız, Mehmet Koçak, Tuba Cimilli Öztürk
Sağlık Bilimleri Üniversitesi, Fatih Sultan Mehmet Eğitim ve Araştırma Hastanesi, İstanbul

Giriş: Serebrovasküler olay (SVO), iskemik ya da hemorajik nedenlere bağlı gelişen nörolojik defisit olarak tanımlanır. SVO'ların yaklaşık %87'si iskemi, %10'u parankimal kanama ve %3'ü ise subaraknoid kanamaya (SAK) sekonder gelişir. Bilgisayarlı Tomografi (BT) ve Manyetik Rezonans (MR) SVO tanısında sıklıkla kullanılan görüntüleme yöntemleridir.

Olgu: Özgeçmişinde hipertansiyon (HT) ve hiperkolesterolemi tanısı olan 74 yaşında kadın hasta kliniğimize 30 dakika önce başlayan dizartri şikayetiyle başvurdu. Hastanın vital parametrelerinde tansiyon yüksekliği (190/88mmhg) dışında anormallik saptanmadı. Nörolojik muayenede GKS 15, bilinç açık, kooperasyon ve oryantasyonu tam, sol üst ve alt ekstremitede motor güç 4/5, konuşmada dizartri saptandı. Diğer sistem muayeneleri ve laboratuvar tetkikleri normal saptandı. SVO ön tanısı ile kontrastlı beyin ve boyun BT anjiyografisi planlandı. BT'de bilateral internal karotis arterde milimetrik kalsifiye plaklar dışında bulgu saptanmayan hastaya difüzyon-ağırlıklı MR çekildi. MR'da sağ frontoparietal lob subkortikal ak maddede şüpheli difüzyon kısıtlılığı saptandı. Nöroloji ile konsülte edilen hastaya kontrol MR planlandı. Başvurusunun 6. saatinde çekilen kontrol difüzyon-ağırlıklı (DWI) MR tetkikinde sağ presantral sulkus ve frontoparietal lob ve temporalde akut iskemi ile uyumlu enfarkt alanları saptandı. Hasta ileri tetkik ve tedavi amacıyla nöroloji servisine interne edildi.

Tartışma: Kontrastsız beyin BT, inme şüphesi olan hastalarda ilk sırada tercih edilen görüntüleme yöntemidir. Ancak DWI-MR'ın akut iskeminin erken safhasında BT'den daha duyarlı olduğu çalışmalar ile gösterilmiştir. Acil servise SVO semptomları ile başvuran hastaların şikayetlerinin başlama zamanı uygulanacak tedavi yöntemleri açısından önem taşır. Semptomların başlaması ile başvuru zamanı arasındaki süre 3 saatten az olan hastalar trombolitik tedavi için adaydır. Son kılavuzların önerilerine göre, SVO şüphesi olan tüm hastalardan trombolitik tedavi adayı veya değil kontrastlı/kontrastsız beyin ve kontrastlı boyun BT anjiyografi tetkikleri istenmelidir. Semptomların başlamasından itibaren geçen ilk 6 saat içerisindeki döneme hiperakut iskemi fazı denilir ve çekilen BT ve DWI-MR görüntülerinde sitotoksik ödem nedeniyle bulgu saptanmayabilir. Klinik gereklilik halinde bu hastalar takip edilmeli ve 6-36 saat içerisinde DWI-MR görüntülemesi tekrarlanmalıdır.

Anahtar Kelimeler: SVO, geç enfarkt

Resim 1

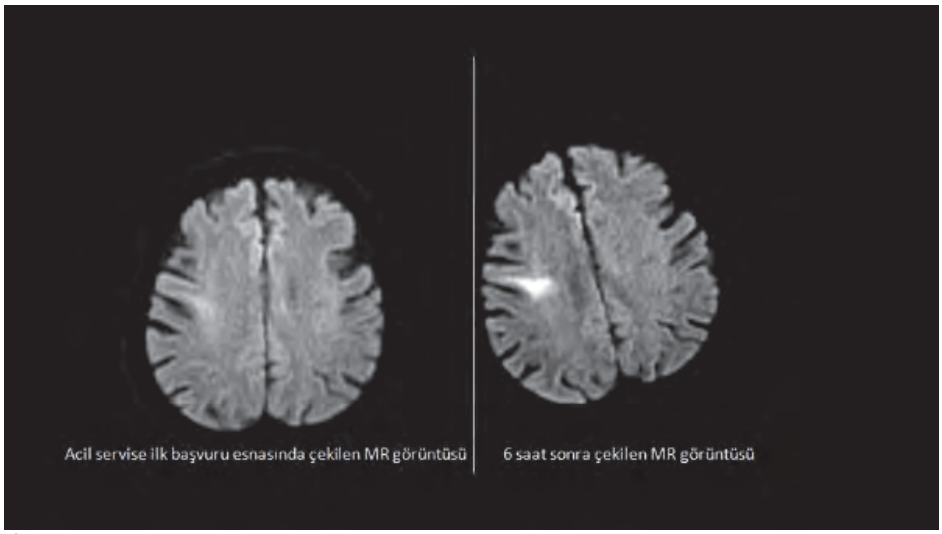

İlk başvuru esnasında belirgin enfarkt saptanmayan hastanın, 6 Saat sonra MR

görüntülemesinde enfarktla uyumlu görüntü (resim üzerinde açıklama mevcut)

[P-499]

Torakal Arteriovenöz Malformasyon ve Epidural Kanama: Vaka Sunumu

Adem Köksal, Ali Deniz Erbil, Filiz Baloğlu Kaya, Evvah Karakılıç, Engin Özakın
Eskişehir Osmangazi Üniversitesi Tıp Fakültesi, Acil Tıp Anabilim Dalı, Eskişehir

Giriş: Sırt ve bel ağrısı yakınması acil servis başvurularının %2,3'ünü oluşturmakta ve toplumun %84'ünün hayatında en az bir kez bel veya sırt ağrısı yaşayabildiği bildirilmektedir. Bel ve sırt ağrıları mekanik nedenler, maliniteler, kırıklar gibi bir çok nedeni olabilir. Epidural kanamaya bağlı bel ağrıları ise herediter veya edinilmiş koagulasyon bozukluğu olan veya epidural anstezi sonrasında olabileceği gibi nadiren de var olan arteriovenöz malformasyon (AVM) rüptürü ile de kanamalar görülebilmektedir. biz bu vakamızda bel ağrısı gibi acil serviste sık karşılaşılan ancak nedenli arasında sık görülmeyen epidural kanama vakasını sunmayı amaçladık.

Olgu: 21 yaş erkek hasta bir haftadır devam eden sırt ağrısı yakınması ile acil servisimize başvurdu. şikayetlerinin bir haftadır olduğu ve travması olmadığı ek yakınması olmadığı vücutta güçsüzlük olmadığı öğrenildi. Hastanın başvuru anında KB:110/70 mm Hg, nabız 92/dk, solunum sayısı 18/dk, ateş 36,2 0C idi. Muayenede, patolojik bir bulguya rastlanmadı. Akciğer grafisinde patolojik bir bulgu yoktu, EKG sinüs ritminde idi. Hastanın yapılan yatak başı USG'de de aort çıkımı 2,4 cm, abdominal aort çapları suprarenal 1,2 cm, infrarenal 1,05 cm olarak ölçüldü. Hastanın sırt ağrısı için IV analjezik uygulandı. İzlemde hasta ağrılarının arttığını belirtti ve muayenesi tekrarlandı. İlk gelişte nörolojik bir defisit saptanmayan hastanın bacaklarında 3/5 motor kayıp geliştiği bilateral patellar ve aşil tendon reflekslerinin zayıfladığı görüldü. Duyu muyanesinde T7 dermatom hizasının altında hipoestezileri başlaması üzerine hastaya torakal ve lomber MR çekilmesi planlandı. Çekilen MR'da T11-T12 hizasında epidural alanda kitle ve epidural kanama ayırımı yapılamayan lezyon varlığı rapor edildi. Beyin cerrahi bölümü ile konsülte dilen hasta operasyona alındı ve çıkarılan materyal patolojisinde arteriovenöz malfarmasyon olarak raporlandı.

Sonuç: Medulla sipinalisteki epidural kanamalar, oluştuğu segment ile uyumlu olarak nörolojik defisite neden olmakta ve görüntüleme yöntemleri ile tanısı konulabilmektedir. Acil servise başvuran bel ağrılarında çoğunlukla mekanik bel ağrısına rastlansa da, diğer etiyolojiler arasında nadir rastlanan medulla spinalisteki AVM ve buna sekonder kanamalar akılda tutulmalıdır.

Anahtar Kelimeler: Epidural kanama, medulla spinalis

MRI görüntü

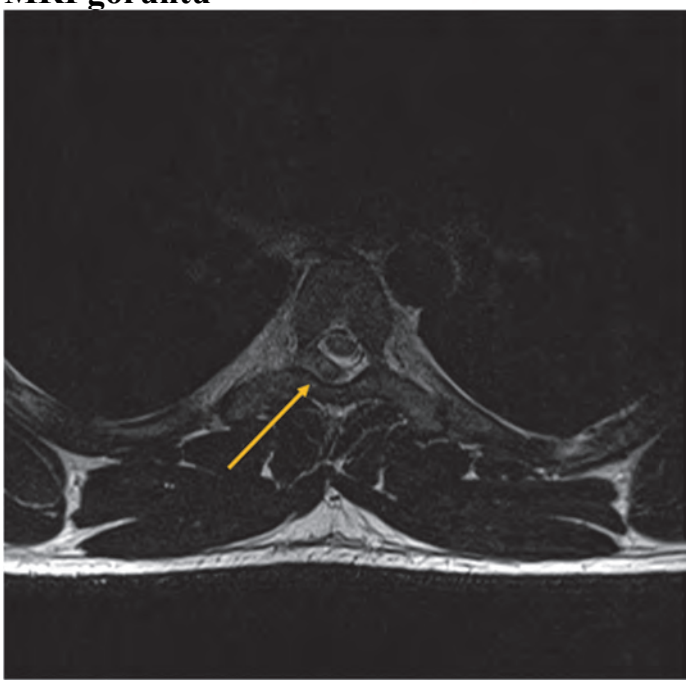

[P-500]
Etyolojisi Bilinmeyen Beyin Apsesi

Mecit Çokluk, İsmail Ataş, Elnare Cevad, Ensar Topaloğlu, Gökhan Ersunan, Özlem Bilir
Recep Tayyip Erdoğan Üniversitesi Eğitim ve Araştırma Hastanesi, Acil Tıp Kliniği, Rize

Giriş: Beyin abseleri bakteriyel, fungal ve paraziter enfeksiyonlardan kaynaklanırlar. İntrakraniyal apseler, kafa travması veya cerrahiden sonra, uzak bir bölgeden (özellikle siyanotik konjenital kalp hastalığı olanlarda) hematojen yolla, bitişik yapıların (örneğin, orta kulak iltihabı, diş iltihabı, mastoidit, sinüzit) enfeksiyonundan kaynaklanabilir ve nadiren menenjit sonrası görülebilirler. Bu sunumda predispozan faktör olmamasına rağmen görülen beyin apsesi olgusunu sunmayı amaçladık.

Olgu: 37 yaşında erkek hasta acil servisimize 1 haftadır sol kolda uyuşma, güçsüzlük ve 4 gündür her iki bacakta güçsüzlük, uyuşma şikayeti ile başvurdu. Hastanın öz geçmiş ve soy geçmişlinde bilinen özellik yok, operasyon öyküsü yoktu. Çekilen beyin BT'de sağ motor kortekste kitlesel lezyon görülmesi üzerine ayırıcı tanı amaçlı kontrastlı kranial MR (manyetik rezonans) görüntülemesi yapıldı. MR görüntülemede sağ motor kortekste periferal kontrastlanan ve periferal difüzyon kısıtlılığı olan ve çevresel ödeme yol açan kitlesel lezyon görüldü ve abse olarak değerlendirildi.

Sonuç: Sunduğumuz vakada herhangi bir enfeksiyon kaynağı belirlenememiştir. Muayenesinde nörolojik defisiti olan hastalarda predispozan faktör olmasa da, herhangi bir enfeksiyon bulgusu saptanmasa da ayırıcı tanılarımız arasında beyin apsesi akla gelmelidir.

Anahtar Kelimeler: İntrakraniyal abse

[P-501]

Baş Dönmesi ile Başvuran Hastada Ayırıcı Tanı: İskemik İnme + AORT Diseksiyonu

Özlem Bilir, Enes Güler, Enes Suman, Hasan Burak Toprak, Enes Kılınç, Mecit Çokluk
Recep Tayyip Erdoğan Üniversitesi Eğitim ve Araştırma Hastanesi, Acil Tıp Kliniği, Rize

Giriş: Serebral kan akımının tıkanma veya kanamaya bağlı olarak bozulması sonucu ani olarak gelişen nörolojik tabloya, serebrovasküler olay (SVO) denir. Kol ve/veya bacaklarda güçsüzlük, dizartri, disfaji, baş dönmesi gibi birçok değişik tablo görülebilir. Aort diseksiyonu ise; Aort intima ve media tabakasındaki bir yırtılmadan dolayı medianın dış 1/3 tabakası arasında kanın ilerlemesi ile oluşur. Aort Diseksiyonlarında hastane mortalitesi %10 civarında olup akut komplikasyon geliştiğinde mortalite daha çok artmaktadır. Bu hastalar acile genellikle göğüs ön duvarında ani ve şiddetli ağrı ile başvururlar. Ani başlayan şiddetli göğüs ağrısı en sık bildirilen semptom olmasına karşın, olguların %10-55'nde ağrısız aort diseksiyonu bildiren çalışmalar vardır.

Vaka: 56 yaş erkek hasta baş dönmesi şikayetleri ile Acil servise başvurdu. Öyküsünden takiplerinde uyukuya meyil olması nedeniyle başvurduğu ilk sağlık kuruluşundan SVO ön tanısıyla sevk edildiği anlaşıldı.Genel durumu:orta,Bilinci konfüze-uykuya meyilli,Göz3,Sözel Yanıt5,Motor Yanıt6(GKS:14).Vital bulgularında tansiyon:90/60mmHg,ateş:36.2C,Solunum sayısı:28/dk,nabız:56atım/dk olarak saptandı.EKG:Sinüs Bradikardi ritminde olan baş dönmesi ve sonradan gelişen uykuya meyil dışında ek şikayeti olmayan hastanın diğer sistem muayene bulguları normaldi.Beyin BT'si normal olan hastanın Dif.MR görüntülemesinde SVO saptandı.Acile başvurusundan 1 saat sonra sırt ağrısı ve kollarda güçsüzlük gelişen hastaya çekilen kontrastlı torakal ve abdominal tomografide çıkan aortadan renal arterlere kadar uzanan diseksiyon hattı tespit edildi.Aort Diseksiyonu tanısıyla operasyona alınmak üzere hasta Kardiovasküler Cerrahi bölümüne devredildi

Sonuç: Acil servislere bilinç değişikliği, bayılma, bel ağrısı, sırt ağrısı, ekstremitelerde güç kaybı, baş dönmesi, serebrovasküler olay kliniği ile gelen hastalarda ve aort diseksiyonu için beklenmedik yakınmalarla başvuran hastalarda; aort diseksiyonu tanısı akılda tutularak uygun laboratuar ve görüntüleme yöntemleri kullanılmalıdır. Hızlı ve doğru tanılama süreci ile erken tedavi sağlanarak mortalite oranı azaltılabilir.

Anahtar Kelimeler: İskemik inme, aort diseksiyonu, başdönmesi

[P-503]

Hapşırma Sonrası Durdurulamayan Epistaksis; İnternal Carotis Arter Anevrizması Rüptürü

Rezan Tahtacı Karaali, Agit Akgül, Umut Payza, Pınar Yeşim Akyol, Ahmet Kayalı
İzmir Katip Çelebi Üniversitesi Atatürk Eğitim Araştırma Hastanesi, İzmir

Giriş: Radyoterapiye bağlı anevrizma, baş ve boyun tümörlerinin tedavisi sonrası gelişen nadir bir komplikasyondur. Tam aydınlatılmamış olmakla beraber radyasyonun damarları tahrip etmesi patogenezde suçlanmaktadır. Rüptüre olması ölümle sonuçlanabilen ciddi bir durumdur.

Olgu Sunumu: 38 yaş erkek hasta bir gün önce dış merkez üniversite hastanesine hapşırma sonrası başlayan burun kanaması şikayetiyle başvurmuş. Taburculuk sonrası kanamasının tekrar başlaması üzerine hastanemize getirildi. Hastanın gelişinde burundan aktif kanaması mevcuttu. Genel durumu orta, şuuru açık, kooperasyonu kısıtlıydı. Muayene edilirken ağız ve burundan abondan kanama ile hasta arrest oldu. 50 dk kardiyopulmonerresusitasyon (CPR) ve kan transfüzyonu sonrasında hastada nabız ve tansiyon sağlandı. Öyküsünde nasofarenks ca nedeniyle radyoterapi aldığı ve 1 ay önceki kontrollerinde tam remisyon sağlandığı öğrenildi. Hasta kulak burun boğaz ve girişimsel radyoloji tarafından konsülte edilirken tekrar arrest oldu. 30dk CPR ile geri dönüş sağlanan hastaya, 5 ünite (Ü) eritrosit ve 2Ü taze donmuş plazma transfüzyonu verildi. Boyun ve beyin anjio tomografisi çekildi. Serebral parankimde yaygın ödem, petröz apeks medialine uyan karotitforamen lokalizasyonunda atipik hiperdens anevrizma şüpheli görüntü izlendi. Sağ servikal segmentte internal karotit arter vizüalize edilemedi. Oklüzyon olabileceği düşünüldü. Hasta girişimsel radyoloji laboratuvarına alındı. Yapılan anjiografide solda İnternalKatotit arter petrozsegmentte, disekan, 2cm boyutunda geniş boyunlu anevrizma ve anevrizmadan nazofarinks posterior'a abondan kanama görüldü. Anevrizma kateterize edilerek koiller ile embolize edildi. Kontrol anjiyoda kanamanın devam etmesi nedeniyle anevrizma boynu balon kateter ile kapatıldı. Anjiyografilerde serebral arteryel distal dolaşım izlenmedi, sadece posterior dolaşım açıktı. İki gün daha acil serviste takip edilen hasta, yoğun bakıma yatışının ikinci gününde beyin ölümü gerçekleşmiş kabul edilerek, ex kabul edildi.

Sonuç: Olgumuzda masif epistaksisin ayırıcı tanısında anevrizmalara bağlı kanamaların önemini vurgulamak istedik. Epistaksis nedeniyle acil servise yapılan başvurularda ayrıntılı anamnez mutlaka sorgulanmalıdır. Özellikle baş-boyun bölgesine radyoterapi öyküsü olan hastalarda hapşırma, sümkürme, öksürme sonrası olan epistaksislerde anevrizma olasılığı gözönünde bulundurulmalıdır. Yapılacak erken girişimsel müdahalelerin hayat kurtarıcı olacağı unutulmamalıdır.

Anahtar Kelimeler: Anevrizma, epistaksis, internal karotis anevrizması

Anjiyografide internal karotis arter anevrizma coilingi ve sızıntı şeklinde devam eden kanama

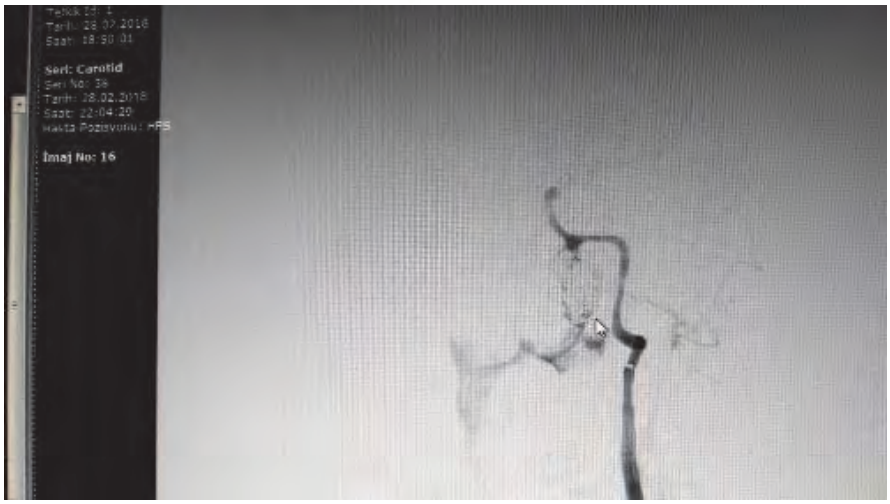
Tetkik Sayı: 1
Tarih: 28.07.2018
Saat: 18:50:01
Seri: Carotid
Seri No: 38
Tarih: 28.02.2018
Saat: 22:04:20
Hasta Pozisyonu: HFS
İmaj No: 16

[P-505]

Acil Servise Başvuran İskemik Serebrovasküler Olay ve Geçici İskemik Atak Hastalarının Değerlendirilmesi

Serpil Soyudoğru[1], Yonca Senem Akdeniz[2], Afşın İpekci[2], İbrahim İkizceli[2]

[1]T.C. Sağlık Bakanlığı Gaziosmanpaşa Taksim Eğitim ve Araştırma Hastanesi, Acil Tıp Kliniği, İstanbul
[2]İstanbul Üniversitesi Cerrahpaşa Tıp Fakültesi, Acil Tıp Anabilim Dalı, İstanbul

Amaç: Acil servise başvuran iskemik serebrovasküler olay veya geçici iskemik atak hastalarını değerlendirerek, demografik özelliklerini araştırmayı ve acil serviste kalma sürelerini belirlemeyi amaçladık.

Gereç-Yöntem: Çalışmamız acil servise bir yıl boyunca başvurup serebrovaskuler infarkt veya geçici iskemik atak tanısı alan hastalar değerlendirilerek yapılmıştır. Çalışmayı kabul eden 18 yaş ve üzerindeki tanı alan hastalar prospektif olarak incelenmiştir. Hastaların demografik özellikleri, vital bulguları, iskemik inme ile ilgili özellikler, yapılan tetkikler ve tetkik sonuçları, yapılan tedaviler, acil serviste yatış süreleri ve sonlanım durumları değerlendirilmiştir.

Bulgular: Bu çalışmaya toplam 122 hasta dâhil edilmiştir. Hastaların 52 tanesi kadın, 70 tanesi erkek cinsiyettedir. Tüm hastaların yaş ortalamaları 66,25±13,51 yıldır. Hastaların şikâyetlerinin başlama süreleri sorgulandığında en çok 56 hastayla 3-6 saat arasında ve ikinci sıklıkta 31 hastayla 24 saatten sonra hastanemize başvurdukları öğrenilmiştir. Çalışmamızda hastalar kronik hastalık öykülerine göre incelendiğinde birinci sırada hipertansiyon (%63), ikinci sırada diyabet (%49) görülmüştür. Hastaların sürekli kullandıkları ilaçlar sorgulandığında; en fazla antitrombotik grubu ilaçlar (46 hasta, %37,7) ve ikinci sırada antihipertansif ilaçların (45 hasta, %36,9) kullanıldığı görülmüştür. Çalışmamızdaki 40 hastanın (%32,8) sigara kullandığı, 82 hastanın (%67,2) sigara kullanmadığı saptanmıştır. Hastaların 45'inde (%36,9) atriyal fibrilasyon vardır. Nörologların acil konsültasyonuna cevap verme süreleri ortalama 68,91±68,90 dakikadır. Hastaların acil serviste ortalama kalış süresi 2,55±2,07 gündür. Hastalığın en yoğun olarak görüldüğü dönem Ocak (%22) ve Şubat (%13,1) ayları olarak görülmüştür.

Sonuç: Acil servise gelen yaşlı, erkek cinsiyette, hipertansiyon, diyabet gibi komorbiditeli ve atriyal fibrilasyonu olan hastalarda iskemik inme daha fazla görülmektedir. Kış aylarında görülme sıklığı artmaktadır. Antitrombotik kullanma hikâyesine rağmen oluşabilmektedir. Atak sonrası hastaneye geç başvuru azımsanamayacak kadar sıktır ve bu konuda halkın bilinçlenmesine yönelik çalışmalar yapılmalıdır. Acil serviste görev yapan hekimlerin hayatı tehdit eden iskemik inmeler konusunda yeterli bilgi, deneyim ve tecrübelerinin olması, bu hastalarda mortalite ve morbidite açısından olumlu katkılar sağlayacaktır.

Anahtar Kelimeler: Acil servis, geçici iskemik atak, iskemik inme

[P-506]

LPG (Liquefied Petrol Gases- Sıvılaştırılmış Petrol Gazları) Maruziyeti ile İlişkili İskemik İnme

Umut Payza, Mehmet Göktuğ Efgan, Zeynep Karakaya, Fatih Esad Topal, Umur Suadiye
İzmir Katip Çelebi Üniversitesi, Atatürk Eğitim ve Araştırma Hastanesi, Acil Tıp Anabilim Dalı, İzmir

Giriş: LPG (liquefied petrol gases- sıvılaştırılmış petrol gazları) basınç altında sıvı hale getirilmiş alifatik hidrokarbon olan bütan (C4H10) ve propan (C3H8) karışımından oluşan renksiz ve hafif kokulu bir gazdır. LPG inhallasyonuna bağlı mortalite ve morbite sıklıkla kaza ile soluma ile meydana gelir. Nadir olarakta suisidal durumlarda gözlenir. Bütan, propan inhalasyonunda ölüm veya sakatlık asfiksi, vagal inhibisyon, respiratuar depresyon ve aritmiler nedeniyle olmaktadır. Hidrokarbon uçucular kan – beyin bariyerini geçerek beyin hasarına neden olabilirler. İnhalanların merkezi sinir sistemindeki farmakolojik etki mekanizması tam olarak bilinmemekle birlikte, alkole benzer biçimde, nöronal hücre membranının akışkanlığını ve beyin GABA fonksiyonlarını arttırarak etki gösterebileceği öne sürülmüştür. Literatürde akut maruziyetin ensefalopatilere ve epileptik nöbetlere sebep olduğu, uzun süreli maruziyet durumlarında da demans, periferik nöropati, myelonöropati, sensorinöral işitme kaybı, optik nöropati ve serebellar ataksi bildirilmiştir.

Vaka: Bilinen hipertansiyonu ve diyabeti olan 87 yaşındaki bayan hasta mutfakta kullandığı LPG gazı maruziyeti sonrasında, yakınları tarafından uyku halinde bulunarak, acil servisimize getirildi. Hasta uykuda olduğu için maruziyet süresi bilinmiyordu. Gelişinde her hangi bir şikayeti olmayan hastanın kontrol amaçlı acil servisimize getirildiği ifade edildi. Tüm vital bulgular ve fizik muayeneler olağandı. Alınan kan gazı ve diğer kan örneklerinde her hangi bir anormalliğe rastlanılmadı. Elektrokardiyografisi normal sinüs ritmiydi. Hasta acil serviste oksijen tedavisi altında takibe alındı. Gelişinden yaklaşık 5 saat sonra hastada ani gelişen sağa bakış kısıtlılığı, sol bacakta 1/5 hemiparezi, patolojik babinski ve hemihipoestezi izlendi. Hastadan kranial patolojileri ekarte edebilmek için beyin tomografisi ve difüzyon manyetik rezonans görüntülemeleri istendi. Hastada Pons düzeyinde orta hattın sağ/anterior'unda difüzyon kısıtlılığı izlendi.

Sonuç: Bütan, propan gibi uçucu gazlara maruziyet sonrası nöronal hasarlar nadir olarak bildirilmiştir. Maruziyet süresine göre karşılaşılacak hasar değişmektedir. Ancak LPG gazı inhalasyonu sonrası iskemik inme ile ilgili bir vakaya literatürde rastlamadık. İnhalerlere maruz kalan hastalar akut bulgularla başvurabilirler. Ancak hastamızda olduğu gibi semptomların ilerleyen dönemde karşımıza çıkabileceği de akılda tutulmalıdır.

Anahtar Kelimeler: LPG inhalasyonu, iskemik inme

[P-507]

Acil Servis'e İdrar Retansiyonu ile Başvuran Hastada Akut İnflamatuar Demiyelinizan Polinöropati

Furkan Çağrı Oğuzlar, Hamit Hakan Armağan, Hasan Sami Gül, Göker Coşkun, Makbule Esendal
Süleyman Demirel Üniversitesi Tıp Fakültesi, Acil Tıp Anabilim Dalı, Isparta

Amaç: GBS genellikle ilerleyici flask paralizi ve derin tendon refleks azalması ile giden, yaygın duyusal, motor ve otonomik semptomlarla karakterize edinsel akut poliradikülonöropatidir. Genellikle enfeksiyondan birkaç gün veya haftalar sonrasında progresif güçsüzlük, eşlik eden hafif duysal semptomlar, bulbar ve fasiyal kas tutulumu ve oftalmopleji ile kendini gösterir. Genel olarak GBS insidansı yılda 100,000 başına yaklaşık 1-2 vakadır. En sık Campylobacter jejuni sorumludur. Seviye veren his kusuru ve mesane disfonksiyonu akut miyelopatiyi daha fazla düşündürmelidir. Tanı klinik, laboratuar ve nörofizyolojik bulgularla diğer durumların dışlanması ile konur. 40 yaşında idrar retansiyonu ve T12 seviyesinde his kusuruyla başvuran bir hastayı sunmaya çalıştık.

Olgu: 40 yaşında erkek hasta 2 hafta önce geçirdiği akut gastroenterit enfeksiyonu sonrasında 7 gün antibiyotik kullanmış. Hastanın ara ara kas ağrıları oluyormuş. Hastanın son iki gündür artan idrar ve gaita yaparken zorlanma şikâyeti olmuş. Son 8 saattir idrar yapamayınca acil servise başvurdu. Hastanın geliş ölçümleri TA: 118/69 mmHg, KTA: 86, ateş:36,2'ydi. Fizik muayenede glob vesicale saptandı. Nörolojik muayenesinde kranial sinirler ve bilateral DTR'ler olağan, ekstremitelerde kas gücü kaybı ve patolojik refleks yoktu. Umbilikus alt komşuluğu çevresinde kuşak tarzında hipostezisi mevcuttu. Serebellar testler olağandı. Beyin BT ve diffüzyon MR'da anlamlı bulgu yoktu. Foley sondayla kademeli olarak mesane rahatlatıldı. Nöroloji konsültasyonu sonrasında EMG yapıldı. Sağ peroneal sinirde iletim defekti, sol peroneal sinirde amplitüd düşüklüğü saptandı. Erken dönem (demiyelinizan tip?) polinöropati olarak değerlendirildi. Hasta nöroloji servise yatırıldı.

Sonuç: Olgumuzda, T12 seviyesine ait sinir köklerinde inflamasyon olduğu varsayılmaktadır. Kardinal bulgular olmadan izole mesane disfonksiyonu ile başvuran az sayıda olgu vardır. Plazma değişimi veya IVIG gibi immünoterapi, GBS hastalarında iyileşmeyi hızlandırır. Seviye veren his kusurlarında veya açıklanamayan mesane disfonksiyonlarında anamnezde yakın tarihli enfeksiyon öyküsü sorgulanmalı ve demiyelinizan nöropatiler akla gelmelidir.

Anahtar Kelimeler: Polinöropati, Guillain-Barre, idrar retansiyon

[P-508]

Akut Miyelod Lösemi Hastasında Meydana Gelen Spontan Subdural Hematom: Olgu Sunumu

Halil Doğan, Rıza Çete
SBÜ Bakırkoy Dr. Sadi Konuk Eğitim ve Araştırma Hastanesi, Acil Tıp Kliniği, İstanbul

Giriş: Akut miyeloid lösemi (AML); miyeloid preküsör hücrelerin aşırı üretimi ile karakterize ve anemi, trombositopeni ve nötropeni ile sonuçlanan bir malignitedir. AML için yaşa göre ayarlanmış insidans oranı, yılda 100.000 erkek ve kadın için 4.05% dir.Bu olguda baş ağısı nedeniyle başvuran kranial Bilgisayarlı tomografide subdural hematom saptanan AML tanılı hastayı sunarak AML hastalarında subdural hematom riskini tartışmayı amçladık.

Olgu: 69 yaşında erkek Miyelodisplastik Sendrom transforme Akut Miyeloid Lösemi (AML) tanılı hasta 01.08.2018 tarihinde nefes darlığı nedeniyle acil servisimize başvurdu. Gelişinde Arteryel Kan Basıncı: 97/60 mmHg, Nabız: 105/dk Oksijen Saturasyonu oda havasında 93% idi. Fizik Muayensinde bilinci açık oryante ve koopereydi. Yer-zaman-kişi oryantasyonu tam, kas gücü bilateral eşit ve normal, cerebellar testler doğal, lateralizan bulgu yoktu. Diğer sistemlere ait muayeneleri doğal olan hastanın yapılan tetkiklerinde; Beyaz Kan Hücre Sayısı (WBC): 3,68 103/uL, Kırmızı Kan Hücre Sayısı (RBC): 2,19 106/Ul, Hemoglobin (Hb): 7,6 g/dL, Hematokrit (HCT): 18,8%, Trombosit Sayısı (PLT): 37 103/uL, C-Reaktif Peptit düzeyi (CRP): 12,99 mg/dL, idi. Tam İdrar Tahlilinde (TİT): bakterisi, 3(+) lökositi ve 3(+) eritrositi bulunmaktaydı. Çekilen Bilgisayarlı Beyin Tomogrofisinde (BBT) Sol Fronto-temporal bölgede bası etkisi göstermeyen Subdural Hematom görüldü (figure 1). Yapılan Nöroşiruji Konsültasyonu sonucunda acil nöroşirurjik girişim düşünülmeyen hastaya 2 Ünite Eritrosit Süspansiyonu (ERT), 4 Ünite Trombosit Süspansiyonu (TS) verildi. Bir hafta sonra çekilen BBT sinde subdural hematomun büyük miktarda rezorbe olduğu görüldü (figure 2).

Tartışma: Chen, C. Y ve arkadaşlarının hematological malignancies olan hastalarında Intracranial hemorrhage hastalarını inceledikleri çalışmada subdural hematom 11 hastayda raslanmıştır. APL, ALL, Lymphoma, Myeloma, tanıları ile kıyaslandığında en sık en sık rastlanan tanı subdural hematom olarak bulunmuştur.
Farshid D. Ve arkadaşlarının Prediction model for mortality after intracranial hemorrhage in patients with leukemia hastalarını inceledikleri çalışmada 118 ICH hastası saptanmış olup bunların 71 tanesi AML hastasıdır. Bu 118 hastanın %30 u subdural hematom olarak saptanmıştır.

Anahtar Kelimeler: Akut miyeloid lösemi; subdural hematom; intrakranial hemoraji

[P-510]

Abondan Vajinal Kanama ile Acile Başvuran Hastada İntrauterin Kitle Olgusu

Şenol Ardıç[1], Recep Erin[2], Cem Keskin[1], Suna İbrahimoğlu[1], Aydın Coşkun[1]
[1]Sağlık Bilimleri Üniversitesi, Trabzon Kanuni Eğitim ve Araştırma Hastanesi, Acil Tıp Kliniği, Trabzon
[2]Sağlık Bilimleri Üniversitesi, Trabzon Kanuni Eğitim ve Araştırma Hastanesi, Obstetri ve Jinekoloji Kliniği, Trabzon

Giriş: Acil servise vajinal kanamalı hasta obstetrik yada nonobstetrik ilişkili sıkça başvurmaktadır. Hemodinamik unstabil vajinal kanamalar ise nadir olarak görülür. Olgumuzda gecikmiş ve ciddi anemi kliniği ile başvuran abondan uterin kanama vakasını sunmayı amaçladık.

Olgu: Kadın hasta, 4 günür devam eden vajinal kanama şikayeti ile acile başvurdu. Bilinen ek hastalığı olmayan hasta son 1-2 aydır normalden daha fazla (günde 8-10 ped) vajinal kanamaları oluyormuş. İlk değerlendirmede genel durumu orta, bilinci açık ve ajite görünümde idi. Vital bulguları; tansiyon arteryel 80/ 60 mmHg, nabız 110 atım/ dakika, saturasyon % 98, ateş 36 C ve solunum sayısı 22/ dakika idi. Fizik muayenede anemik cilt görünümde, ajite, karın muayenesinde suprapubik belirgin hassasiyet ve aktif vajinal kanaması mevcut idi. Diğer sistem muayeneleri normal olarak değerlendirildi. Labratuvar testlerinde hemoglobin 4.5 gr/ dl, hematokrit % 13.3, platelet 318 K/uL, lökosit 22 K/uL, B.Hcg (-), glukoz 20 mg/ dl, BUN 17,9 mg/ dl, kreatinin 0.85 mg/ dl, ALT 22 u/L, AST 32 u/L, sodyum 135 mEq/L, potasyum 3,6 mEq/L, CRP 0.02 mg/ d, PT 14.2 sn, aPTT 23.3 sn ve INR 1.1 idi. FAST ultrasonografide sıvı görülmedi. Hasta hemodinamik unstabil olarak kabul edilerek 1000 cc % 0.9'luk SF, 4 ünite eritrosit süspansiyonu ve 1gr transamin verildi. Stabilizasyon sağlandıktan sonra kontrastlı batın manyetik rezonans görüntülemeye alınan hastada, serviks uteri düzeyinde 55x50 mm boyutlarında kitle tespit edildi (figür 1). Yorumlaması heterojen yapıda ve heterojen sinyalde içerisinde kistik alanlar bulunan kontrast madde enjeksiyonu sonrasında belirgin patolojik kontrastlanma göstermeyen lezyon, serviks Ca? koagulum? olarak raporlandı. Hasta 2 gün yatış sonrası ek durum gelişmemesi nedeniyle östrojen 2mg reçete edilerek, haliyle taburcu edildiği öğrenildi.

Tartışma/Sonuç: Gecikmiş anormal uterin kanamalı hastalar ciddi anemi ve hemorajik şok kliniği ile acil servise başvurabilir. Vajinal kanaması olan olguların toplumsal ve kişisel nedenlerden ötürü geç tanı almaları bazen ciddi sonuçlara neden olabilir.

Anahtar Kelimeler: Abondan, vajinal kanama, kitle

İntrauterin kitle MR görünümü (cerviks ca? hematom?)

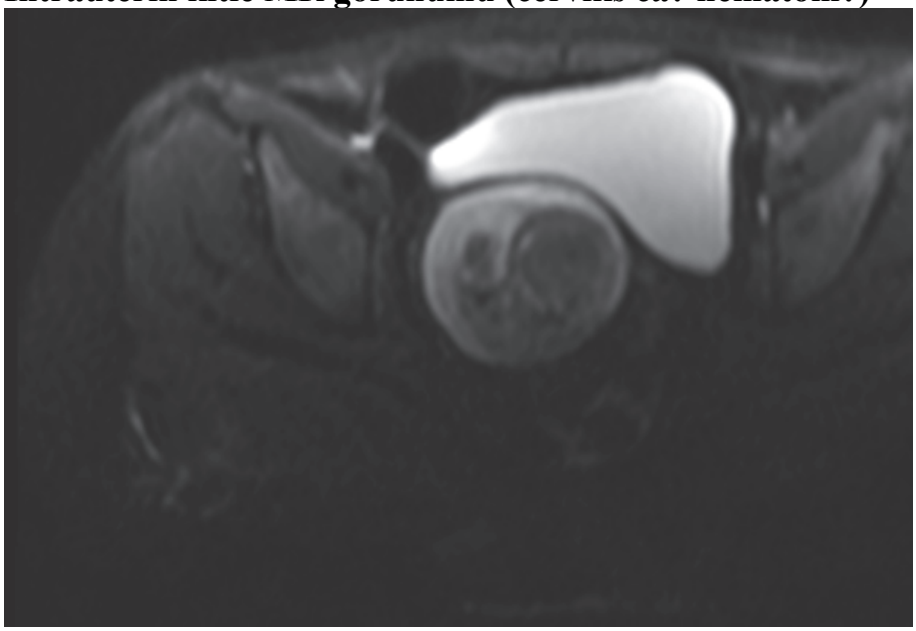

[P-511]

Premenapozal ve Karın Ağrısı Olan Kadınlarda Acile Başvuruda Dikkat: Doğum Var!!!

Murat Seyit, Şerife Örnek, Orkun Gürsoy, Mert Özen, Atakan Yılmaz
Pamukkale Üniversitesi Tıp Fakültesi, Acil Tıp Anabilim Dalı, Denizli

Giriş: 43 yaşında karın ağrısı ve karında şişkinlik ile acil servise başvuran; gebe olduğunu bilmeyen ve acil serviste takip edilirken acil aistanları tarafından doğumu gerçekleştirilen hasta sunulmuştur.

Olgu: 43 yaşında bayan hasta acil servise karında şişlik ve yeni başlayan karın ağrısı ile acil servise başvurdu. Hastanın karının ağrısının birkaç gündür ara ara olduğu, kasıklara doğru yansıdığını belirtmekteydi. Hastanın bilinen başka bir rahatsızlığı olmadığı öğrenilmiştir. Hastanın daha önceden 3 gebeliğinde 2 canlı doğum olduğu, son adet tarihinin bilinmediği ancak adet düzensizliği olduğu, son 5-6 aydır adet görmediği öğrenilmiştir. Muayenesinde batın distandü, alt kadranlarda hassasiyet olması üzerine oral alım durdurularak hastadan hemogram, geniş biyokimya, β-hCg ve tam idrar tahlili istemiş ve hidrate edilmesi amacı ile gözlem odasına alınmıştır. Hastanın karın ağrısının artması üzerine tekrar yardım talep etmesi üzerine hastanın tekrar değerlendirilmesi sırasında sedye örtüsünün ıslandığı fark edilmiş hastanın vajinal muayenesi yapılmak üzere uygun bir izole odaya alınması sırasında alt kıyafetlerinin çıkarıldığı sırada normal doğum sürecinin başladığı, bebeğin baş geliş ile doğum olduğu anlaşılmıştır. Doğum için hızlıca hazırlıklar tamamlanırken bebeğin acil asistanı tarafından doğum manevrası ile doğum gerçekleştirilmiş o sırada kadın doğum asistanlarınca göbek kordonu kesilmiş ve plasenta kontrol edilmiştir. Kadın hasta doğum haneye alınarak tüm kontrolleri yapıldıktan; bebek de APGAR skoru 9-10 olarak doğmuş ve kontrolleri yapılarak annesi ile buluşturulmuştur. Hastanın geliş kan tahlilleri değerlendirildiğinde Wbc: 13.83 K/ul, Hb:11.8 g/dl, Plt:251 K/ul, β-hCg:1000 mIU/mLol olduğu, idrar ve Biyokimyasal testlerin normal olduğu görüldü.

Sonuç: Acil servisler içerisinde doğum odasının bulunması ve özellikle menopoza yaklaşan ve karında şişkinlik, karın ağrısı ile başvuran hastaların gebe olabileceği; hatta doğum yapabileceklerine dikkat çekmek için bu olgu sunulmuştur.

Anahtar Kelimeler: Doğum, karın ağrısı, premenapoz

[P-512]

Vajinada Yabancı Cisim

Atakan Yilmaz[1], Gizem Oncel[1], Ramazan Sabirli[2], Aykut Kemanci[1], Gizem Tukenmez Sabirli[3], Murat Seyit[1], Mert Ozen[1]
[1]Pamukkale Üniversitesi Tıp Fakültesi, Acil Tıp Anabilim Dalı, Denizli
[2]Servergazi Devlet Hastanesi, Acil Tıp Kliniği, Denizli
[3]Pamukkale Üniversitesi Tıp Fakültesi, Çocuk Sağlığı ve Hastalıkları Anabilim Dalı, Denizli

Giriş: İstenmeyen gebelikler kimi zaman toplumdan gizlenmeye çalışılmaktadır. Kimi zaman da annenin mental durumu fizyolojik değişiklikleri fark etmek için yeterli olmamaktadır.Özellikle ülkemizde bazı toplumsal kesimlerdeki sosyokültürel yapı sebebiyle evlilik dışı cinsel ilişkilere bakış toplumsal bir baskıya da sebep olmaktadır.

Olgu: 21 yaş kadın hasta acil service ''kasık ağrısı ve vajinada yabancı cisim varlığı'' şikayeti ile başvurdu. Bilinen herhangi bir hastalık öyküsü yok. Menstrüel sikluslarının düzenli olduğunu belirtmekle beraber yaklaşık 1 yıldır mens kanaman süresinin önceki zamanlara göre kısaldığını belirtmekte. Anamnezde dışarıdan herhangi bir yabancı cismin kendisi ve başkası tarafından vajinasına sokulmaya çalışılmadığını beyan etmekte. Evli olmadığını ve kesinlikle virgo olduğunu beyan etmekteydi. Fizik muayenesinde vitalleri stabil. Batın muayenesi rahat. Pelvik muayenede vajinadan sarkan poş? olabilecek bir oluşum mevcuttu. Hasta kadın doğuma doğum eylemi? Uterin prolapsus? ön tanıları ile konsülte edildi. Kadın doğum muayesinde vajene prolabe poş izlendi. Trans abdominal USG: AC: 33 hafta ile uyumlu olarak değerlendirildi. Poş eksternal müdahale ile açıldı. Acil servise başvurusundan yaklaşık 45 dakika sonrasında normal spontan vajinal doğumla 2800 gr. bebek doğurtuldu.Hasta bebeğini emzirmeyi ilk gün reddetmiş sonrasında ise emzirmeye başlamıştır. Hastadan daha sonrasında alınan bilgi ise ilk gelişine göre tamamen farklıydı. Hastanın cinsel ilişki öyküsü mevcuttu ve virgo değildi. Gebelik sürecinde her trimesterda kanaması olmuş fakat hasta bunları mens kanamasından ayırt edememişti.

Sonuç: Hastalar bazı durumları yadsılasalar dahi kaçınılmaz son kendilerini bulacaktır. Toplumsal baskı altında olsa dahi insanların üreme içgüdüleri törpülenmemektedir. Doğurgan çağdaki kişilerde ürogenital şikayetlerin altında gerçek bir gebeliğin de olabileceği unutulmamalıdır.

Anahtar Kelimeler: Vajinada yabancı cisim, doğum, gebelik

[P-513]

Pelvik Konjesyon Sendromu: Ne Kadar Acil?

İzzet Ustaalioğlu, Hüseyin Özer, Mustafa Caner Aykanat, Güven Yılmaz, Ahmet Hamdi Akçay, Ali Göksu, Ferhat Yıldız, Mehmet Koçak, Tuba Cimilli Öztürk
SBÜ Fatih Sultan Mehmet Eğitim Araştırma Hastanesi, Acil Tıp Kliniği, İstanbul

Giriş: Pelvik konjesyon sendromu (PKS), broad ligaman ve ovaryan pleksus venlerinin uni-bilateral olarak genişlemesi ile olan kadınlarda kronik pelvik ağrıya sebep olan bir tablodur. Biz burada alt kadran ağrısı ile başvuran akut apandisit tanısıyla operasyon planlanan ve insidental olarak tanı alan pelvik konjesyon vakasını sunacağız.

Olgu: 24 yaşında kadın hasta acil servisimize 1 gün önce başlayan bilateral alt kadran ağrısıyla başvurdu. Bulantısı olan hastanın, kusması, dizüri, pollaküri, taş öyküsü yokmuş. Son adet tarihi 15 gün önce, gebelik öyküsü yok. Yapılan fizik muayenesinde; ateş:36.5°C, kalp hızı:120/dk, sistolik/diastolik kan basıncı:100/65 mm/Hg, oksijen saturasyonu: %99'du. Genel durum ajite, bilinç açık, oryante, koopere, solunum sesleri doğal, batında suprapubik bölgede hassasiyet ve defans mevcuttu, rebound yoktu. Hastanın tetkiklerinde; beyaz küresi 22.000/ µL, CRP:4.9 mg/dl, tam idrar tetkiki ve gebelik durumunu da içeren biyokimyasal belirteçleri normal sınırlarda saptandı. Akut batın ayırıcı tanısı için çekilen kontrastlı batın bilgisayarlı tomografisinde çevresi inflame görünümde olan appendiksin çapı 12 mm ve aynı zamanda pelvik konjesyon saptandı. Hasta, kadın doğum kliniği ile görüşülerek muayenesi sağlandı. Postovulatuar dönem olarak değerlendirilen hastada acil jinekopatoloji saptanmadığı belirtildi. Bunun üzerine appendisit ön tanısıyla hasta opere edildi.

Tartışma ve Sonuç: Pelvik konjesyon sendromu, genellikle 20-45 yaş arasında olan ve birden fazla gebelik öyküsü olan kadınlarda ortaya çıkan bir hastalıktır. Kronik pelvik ağrı ve pelvik venöz varislerle karakterizedir. Vakamızda olduğu gibi, nadiren nullipar kadınlarda da görülebilir. Hastalığın tanısı oldukça kolay koyulabilir ancak belirtiler diğer hastalıklarla benzediği için bu hastalıktan şüphelenmek zordur. Tanısı transvajinal ultrason (USG), bilgisayarlı tomografi (BT), manyetik rezonans (MR) ile konulabilir.
PKS, ciddi ve ölümcül bir hastalık değildir. Kadınlarda pelvik ağrı sebebiyle yaşam kalitesi düşebilir. Her hastanın mutlaka tedavi olmasına gerek yoktur. Akut batın ile gelen hastada pelvik konjesyon görülse de ek başka patoloji olmadığı dışlanmalıdır.

Anahtar Kelimeler: Akut batın, jinekolojik aciller

[P-514]

Tek Taraflı Ovaryan Dermoid Kist Olgusu

Handan Çiftçi[1], Gülşen Çığşar[2], Murat Aras[1]
[1]Kafkas Üniversitesi Tıp Fakültesi, Acil Tıp Anabilim Dalı, Kars
[2]Dışkapı Yıldırım Beyazıt Eğitim ve Araştırma Hastanesi, Ankara

Giriş: Over kanserleri, kansere bağlı ölümlerin önde gelen nedenidir ve tüm jinekolojik kanserler arasında en yüksek ölüm oranına sahiptir.Over kanserlerinin %90 gibi büyük çoğunluğu epitelyal kökenli olmasına rağmen, geri kalan % 10'luk kısım seks kord stromal tümörleri, germ hücreli tümörleri, yumurtalıklara özgü olmayan yumuşak doku tümörleri, sınıflandırılmamış tümörler ve metastatik tümörlerden oluşur(1).Matür kistik teratom (MKT), üç germ hücre tabakasından (endoderm, mezoderm ve ektoderm) elde edilen iyi diferansiye dokulardan oluşan bir tür germ hücre tümörüdür. MKT tüm yumurtalık teratomlarının yüzde 95'inden fazlasını oluşturur ve neredeyse değişmez olarak iyi huyludur (2). Deri elementlerinin baskın olması nedeniyle dermoid kist olarak da adlandırılan MKT,45 yaşından genç kadınlarda yumurtalıkların en sık görülen benign germ hücreli tümörleridir, malign dönüşümü çok nadirdir. Bu tümörler, doğurganlık çağındaki kadınlarda %10-17'sinde bilateral olarak ortaya çıkar. MKT'ları olan hastaların çoğu asemptomatiktir, ancak kitlesel kompresyon etkisi nedeniyle ağrı ve abdominal distansiyon gelişebilir (1). Bizde nadir olarak karşımıza çıkan tek taraflı dermoid kist olgusunu sunmayı amaçladık.

Olgu: 27 yaşında bayan hasta karın ağrısı şikayetleri ile acil servise başvurdu. Özgeçmişinde herhangi bir hastalığı yok, düzenli aldığı ilacı yoktu. Şikayetlerinin yaklaşık bir gündür devam ettiğini belirtti. Vitalleri stabil olan hastanın fizik muayenesinde batın suprapubik ve sağ alt kadranda hassasiyeti vardı, rebound ve defansı yoktu. Kan ve idrar tetkiklerinde anormal bulgusu yoktu. Ağrısı devam eden hastaya alt batın bilgisayarlı tomografisi çekildi; sağ adneks orijinli olduğu düşünülen pelvik alanda yaklaşık 96x80mm boyutunda daha çok yağ içerikli içerisinde kalsifiye -ossifiye alanlar bulunduran öncelikle dermois kist (matür teratom) olarak değerlendirilen lezyon tespit edildi. Kadın hastalıkları ve doğum konsültasyonu istenen hastanın ilgili servise yatışı verildi.

Sonuç: Over teratomlarının %15'i çift taraflıdır, %1'inden azında ise normal görülen karşı overde histolojik olarak dermoid kistle karşılaşılabilir. Dermoid kistler over torsiyonuna neden olarak hastalarda infertiliteye neden olabilirler(3).Bu sebeple acil servise karın ağrısı ile başvuran hastalarda overde görülen kistler dikkatle değerlendirilmeli, nadirde olsa dermoid kist ve buna bağlı komplikasyonlarla infertilitenin gelişebileceği unutulmamalıdır.

Anahtar Kelimeler: Teratom, dermoid kist, karın ağrısı

Resim 1: Batın BT dermoid kist görüntüsü

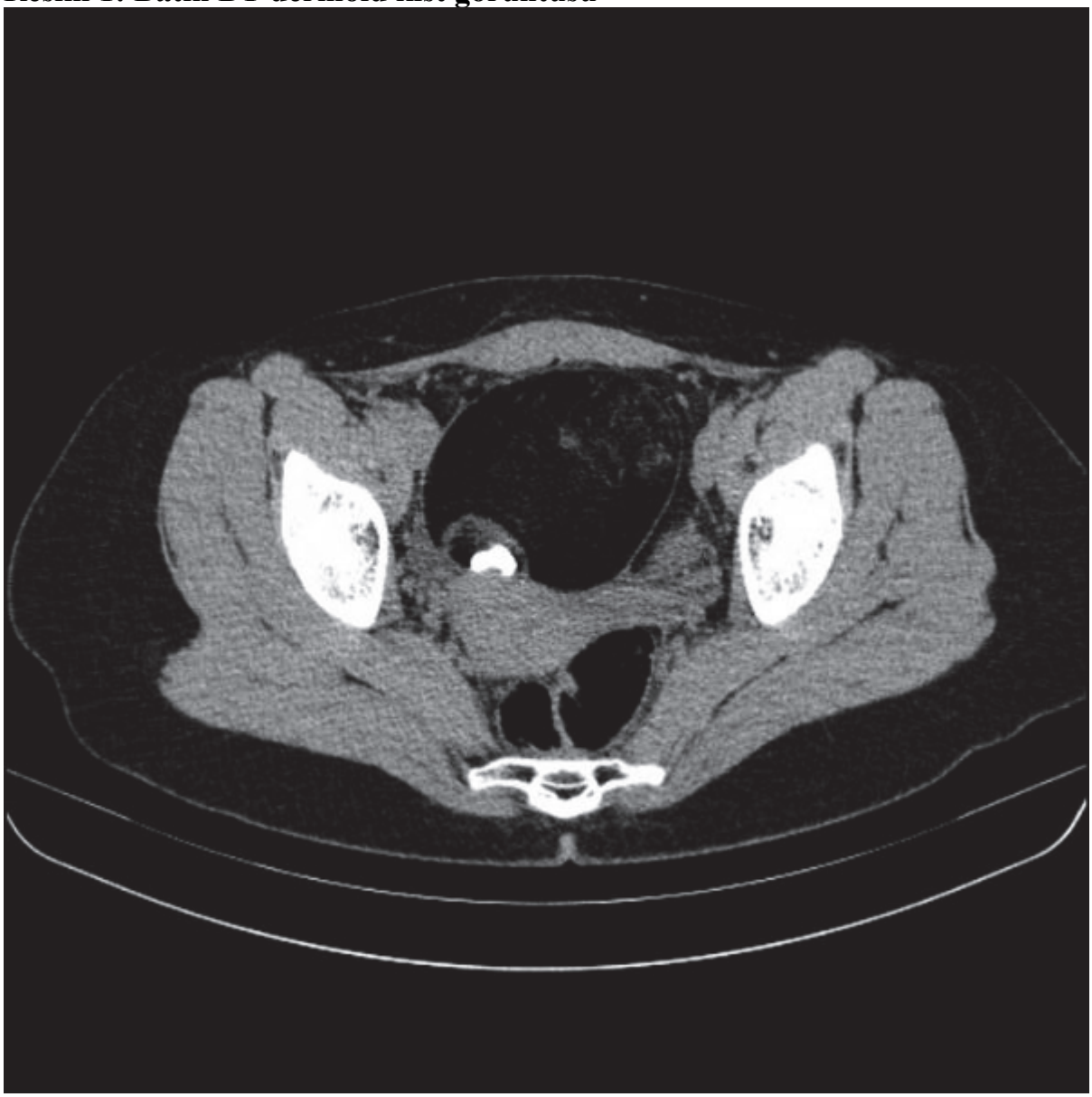

[P-515]

Kronik Böbrek Yetmezlikli Çocukta Nöbet Sonrası Bilateral Femur Boyun Fraktürü

Aylin Erkek, Müge Çardak
Sağlık Bilimleri Üniversitesi Kocaeli Derince Eğitim Araştırma Hastanesi, Acil Tıp Kliniği, Kocaeli

Giriş-Amaç: Kronik böbrek yetersizliği (KBY) olan hastalarda renal osteodistrofiye bağlı patolojik kırıklar görülebilmektedir. Ancak bilateral femur kırığı görülmesi çok nadirdir. Jeneralize tonik klonik epileptik nöbette ya da elektrokonvülzif tedavide şiddetli kas kasılmalarına bağlı bilateral femur fraktürü literatürde bildirilmiştir.
Biz KBY'li pediatrik yaş grubunda bilateral femur boyun fraktürü olgusunu sunarak genç hastalarda da renal osteodistrofinin büyük kemik fraktürlerine nadir de olsa yol açabileceğinin akılda tutulmasını amaçladık.

Olgu: Doğumsal post renal nedenli böbrek yetmezliği gelişen, 5 yıldır haftanın 3 günü diyaliz tedavisi alan 14 yaşında erkek hasta, diyaliz esnasında hipotansiyon ile birlikte Jeneralize tonik klonik (JTK) nöbet geçirmesi nedeniyle hastanemize getirildi. Fizik muayenede; şuur açık, koopere oryante idi. Kan basıncı:120/80, Kalp tepe atımı:110/dk düzenli, solunum sayısı 18/dk, nörolojik defisit yoktu. Her iki kalça ekleminde ağrı mevcuttu. Laboratuar sonuçları; WBC:6600/mm3, hemoglobin (hbg):9.8gr/dl, hematocrit(htc):29.5, CRP<2, Ürea:66mg/dl, Kreatinin:4.73, Alkalenfosfataz:1432U/dl, Potasyum:3.4mEq/lt, Sodyum:131MEq/lt, Kalsiyum:8.9 mg/dl, Parathormon:2000pg/ml olarak bulundu. Beyin tomografisi, Beyin MR normal olarak yorumlandı. Çekilen X-R ve pelvik BT de iki femur başı ve boynunda multipl deplase fraktür saptandı. Hastanın takibinde nöbet tekrarı olmadı. Öykü de 2 yıl önce hipertansiyona bağlı Press sendromu gelişmesi ve 6 ay süren JTK nöbetleri olduğu o dönemde antiepileptik ilaç kullanımı olduğu ancak 1.5 yıldır nöbet geçirmediği ve antiepileptik tedavisinin de hekimi tarafından kesildiğini öğrenildi. Hiperparatroidiye bağlı osteodistrofi tanısı mevcuttu.

Tartışma: KBY'li hastalarda kalsiyum - fosfat metabolizma bozukluğu ve sekonder hiperparatiroidi sonucu gelişen osteodistrofi, patolojik kemik fraktürlerine neden olmaktadır. Femur boyun fraktürü olan 26 hastalık bir çalışmada hastaların 19 unun hemodiyaliz tedavisi aldığı ve bunların 14 tanesinin bizim hastamız da olduğu gibi hiperparatiroidisinin olduğu bulunmuştur. Hemodiyaliz tedavisi alan renal osteodistrofi hastalarında nöbete bağlı kemik fraktürleri nadirdir. Hemodiyaliz sırasında konvülzif nöbetler hipovolemiye sekonder geçici hipotansiyon ile ilişkilidir. Bizim hastamızda da hemodiyaliz esnasında gelişen hipotansiyon sonrası nöbet ortaya çıkmış ve bilateral femur fraktürüne neden olmuştur.

Anahtar Kelimeler: Femur fraktürü, böbrek yetmezliği, nöbet

[P-516]

Ev Kazası Sonucu Yaşlı Hastada Görülen Trimalleol Kırık

Sezgin Akay, Hatice Şeyma Akça, Serdar Özdemir, Serkan Emre Eroğlu
Sağlık Bilimleri Üniversitesi İstanbul Ümraniye Eğitim ve Araştırma Hastanesi, Acil Tıp Kliniği, İstanbul

Giriş: Ülkemizde yaşlı hastalarda düşük enerjili travma ve buna bağlı ayak bileği burkulması sık yaşanmaktadır. Bu olgu sunumunda, yaşlı kadın hastanın evde ayağının üzerine katlanma şeklinde düşmesi ve lateral, medial malleol kapalı fraktürü ve posterior malleol avulsiyon kapalı fraktürü ile hastanemize başvurması ve buna ait süreç ele alınmıştır.

Olgu: 68 yaşında kadın hasta; 9 gün önce ayakta burkulma şikayetiyle hastanemize başvurdu, Hastanın başvurusunda Ta:138/82 mmhg, nabız:84/dk. O2 saturasyonu:98 idi. Yapılan muayenede sol ayak bilek lateral malleolde hassasiyet ödem, sol distal tibial anteriorda ödem hassasiyet ekimoz mevcuttu. Diğer sistem muayeneleri doğaldı.
Hastanın çekilen sol ayak bileği grafisinde lateral malleol + posterior malleol + medial malleol avülsiyon kırığı tespit edildi ve ortopedi ile konsülte edildi. Hastaya ortopedi tarafından kısa bacak alçı yapıldı. Hasta 2 hafta sonra kontrol muayenesine gelmiş olup, toplamda 34 gün alçı sonrası bileklik verildi, opere edilmeden tam kür sağlandı.

Sonuç: Ayak bileği kırıkları sık görülen kırıklardan olup çoğunlukla düşük enerjili travmalar ile oluşur. Yaş, kemik kalitesi ve geçirilmiş ayak bileği kırığı öyküsü başlıca risk faktörlerini oluşturur. En yüksek kırık insidansı yaşlı kadınlardadır. Standart inceleme AP, Lateral ve mortise grafilerini içermektedir. Ligament yaralanması şüphesinde ek olarak dorsofleksiyon ve dış rotasyonda stres grafileri alınabilir. Kompleks yaralanmalarda BT ve MRG kullanılabilir. Ayak bileği kırıklarında en sık kullanılan sınıflamalar AO/Weber sınıflamasıdır; bu sınıflama dış malleol kırığı seviyesi temel alınarak yapılır. Lauge-Hansen sınıflamasında ise yaralanma mekanizması temel alınır. İç yaralanmanın eşlik etmediği stabil dış malleol kırıklarına konservatif tedavi uygulanabilir. Bu amaçla altı hafta alçı veya fonksiyonel breys kullanılır. Deplase instabil kırıklarda ve distal tibiofibuler veya içte açılma mevcutsa cerrahi tedavi gereklidir. Bizim hastamızda cerrahi gerekmemiş, alçı takibi sonrası taburcu edilmiştir.
Ülkemizde yaşlılarda ayak bileği travmalarına bağlı uzun süren ağrı şikayetleri ile acil servise başvuru oranının fazla olmasından dolayı, bu tip hastalar, acil servis hekimlerince ciddi malleol kırıkları açısından göz ardı edilmemelidir.

Anahtar Kelimeler: Ayak bileği travması, trimalleol kırık, yaşlı hasta

Trimalleol kırık

[P-517]

Bir Aydır Devam Eden Non Travmatik Sağ Diz Ağrısı; Yabancı Cisim

Esra Fidan, Kıvanç Karaman, Alten Oskay, Nesrin Gökben Beceren
Süleyman Demirel Üniversitesi Tıp Fakültesi, Acil Tıp Anabilim Dalı, Isparta

Giriş: Eklem ağrısı acil servise en sık başvuru nedenleri arasında yer almaktadır. Etyolojide en sık etken travma olmak ile birlikte özellikle orta ve ileri yaş bayanlarda non-travmatik olarak birçok sebebe bağlı ortaya çıkabilir. Bu yazıda uzun süredir diz ağrısı nedeniyle acil servise başvuran hastada nadir görülen bir klinik durum olarak yumuşak doku da yabancı cisim paylaşıldı.

Olgu: 38 yaşında bayan hasta, 1 aydır sağ diz ağrısı şikayeti ile acil servise başvurdu. Fizik muayenesinde sağ dizde medialde hassasiyet, hareket ile artan ağrı mevcuttu. Ödem, krepitasyon, hareket kısıtlılığı ve cilt üzerinde deformasyon saptanmadı. Ottowa diz kriterleri de göz önüne alınarak hastaya grafi endikasyonu görülmedi ve semptomatik tedavi uygulandı ve hastanın şikayetleri gerilememesi üzerine daha sonra 2 yönlü diz grafisi istendi. Grafide diz medialinde metalik yabancı cisim görünümü mevcuttu (resim). Yabancı cisim lokal anestezi altında çıkarıldı ve kırılmış dikiş iğnesi olduğu görüldü. Hastanın terzi olduğu ancak bacağına iğne saptandığını daha önce fark etmediği öğrenildi. Hastaya pansuman yapıldı, uygun antibiyotik ve analjezik tedavi reçete edilerek taburcu edildi.

Sonuç: Uzun süreli eklem ağrıları ve özellikle diz ağrısı acil serviste sık karşılaşılan bir şikayettir. Özellikle travma öyküsü olmayan hastalarda etyoloji çok çeşitli nedenlere bağlı olabilir ve acil serviste tanı konması bazen zordur. Ancak vakamızda olduğu gibi basit sebeplerin ortaya konup tedavi edilmesi açısından direk grafi çekimi acil servis için çok faydalı olabilir.

Anahtar Kelimeler: Acil servis, diz ağrısı, yabancı cisim

Resim 1. hastanın sağ diz yan grafisi

[P-518]

Travma Sonrası Nadir Görülen Ortopedik Acil; Kanat Skapula

Ozan Çubuk, İsmail Uzkuç, Çağdaş Cigerci, Ekim Sağlam Gürmen
Manisa Celal Bayar Üniversitesi Tıp Fakültesi, Acil Tıp Anabilim Dalı, Manisa

Giriş: Kanat skapula, skapulanın medial kenarının veya inferior açısının göğüs duvarından uzaklaşmasıdır. Kanat skapula nöromuskuler, muskuloskeletal veya yapısal nedenlerle oluşabilir. Kanat skapula basit bir estetik sorun olmaktan çok önemli bir fonksiyonel problem olarak görülmeli ve tedavi edilmelidir. Bu posterde düşme sonucu gelişen nöromuskuler kanat skapula vakası anlatılacaktır.

Olgu: 23 yaş erkek hasta acil servise iş yerinde yüksekten sağ omzunun üstüne düşme şikayetiyle ayaktan getirildi. Vitalleri tamamen olağan olan hastanın fizik muayenesinde ile hastanın sağ omuz deforme görünümdeydi. Sağ toraks cildinde hafif sıyrıklar mevcut. Üst ekstremite duyu ve motor muayenede defisit saptanmadı. Ek bulgusu olmayan hastanın yapılan görüntülemelerinde solid organ patolojisi saptanmadı. Radyolojik olarak skapulanın anterior ve süperiora disloke olarak saptanması (aksesuar sinir yaralanmasıyla uyumlu) üzerine ortopedi konsultanları ile hasta paylaşılmıştır. Ortopedi değerlendirilmesi sonucu ligament yaralanmalarının değerlendirilmesi adına hastanın omuz eklemi sabitlendikten sonraki iş günü için ortopedi polikliniğine yönlendirildi. Hasta ortopedi poliklinik kontrolü ve konservatif tedavi başlangıcından 9 gün sonra sağ üst ekstremitede motor ve duyu kayıp ile acil servise tekrar başvurdu. Brakial pleksus hasarı geliştiği düşünülen hastaya cerrahi tedavi planlandı.

Sonuç: Tramatik kanat skapula genellikle diğer yaralanmalarla birlikte görülse de izole olarak da görülebilmektedir. Gerekli ve konservatif tedaviye rağmen brakial pleksus hasarı gelişebileceği de unutulmamalıdır.

Anahtar Kelimeler: Travma, kanat skapula, acil servis

Resim 1

Resim-1: Kanat skapula: sağ skapula anterior ve süperiora disloke görünümde

[P-519]

Lisfranc Kırıklı Çıkığı: Olgu Sunumu

Oğuz Eroğlu[1], Sancar Serbest[2], Sinan Oğuzhan Özsan[1], Turgut Deniz[1], Figen Coşkun[1]

[1]Kırıkkale Üniversitesi Tıp Fakültesi, Acil Tıp Anabilim Dalı, Kırıkkale
[2]Kırıkkale Üniversitesi Tıp Fakültesi, Ortopedi Anabilim Dalı, Kırıkkale

Giriş: Lisfranc, Napolyon'un ordusunda görev yapmış, özellikle tarsometatarsal yaralanmalar üzerinde yaptığı çalışmalarla tanınan ve bu bölgedeki yaralanmalara ismini veren bir doktordur. Lisfranc (tarsometatarsal) eklemi, ayaktaki kemikleri bir arada tutan sabit bir eklemdir. Bu ekleme ait yaralanmalar nadiren izlenmekle birlikte; özellikle at binicileri, futbol, basketbol veya voleybol ile uğraşan sporcuların risk altında olduğu söylenebilir.

Olgu: 18 yaşındaki erkek hasta, sol ayağının üzerine döner koltuk düşmesi nedeniyle acil servise başvurdu. Fizik muayenesinde, sol ayak dorsal yüzde 1. ve 2. metatars üzerinde şişlik, şekil bozukluğu olan hastanın, palpasyonla şiddetli ağrı ve hassasiyeti mevcuttu. Hastanın ayak hareketleri her yöne serbest iken, 1. ve 2. parmağının fleksiyon ve ekstansiyonu kısıtlıydı. Çekilen X-ray'de (Resim-1) ve Bilgisayarlı Tomografi'de 1. metatars kemiğinde parçalı deplase kırık ve posteromediale çıkık tespit edilen hasta Ortopedi kiniğine opere edilmek amacıyla yatırıldı.

Sonuç: Ayak kemiklerinde meydana gelen travmalar, özellikle tarsometatarsal kemiklerde yaralanmalara ve Lisfranc kırıklı çıkığı gibi özel hararlara neden olabilir. Bu tarz yaralanmalarda tedavi genellikle cerrahi olup, iyileşme süresi 2-3 ay arasında değişebilir.

Anahtar Kelimeler: Travma, Lisfranc kırığı, çıkık

Resim 1

Radyografide Lisfranc kırıklı çıkığı

[P-520]
Nontravmatik Bir Diz Dislokasyonu

Uğur Bilgay Kaya, Pınar İskender Uysal, İremgül Güngör, Ahmet Burak Erdem, Fatma Yorulmaz, Bilge Karaca, Muhittin Serkan Yılmaz, Hasan Şahin, Elif Çelikel
SBÜ Ankara Numune Eğitim ve Araştırma Hastanesi, Ankara

Giriş: Patellar dislokasyonlar en sık burkulma sonrasında patellanın laterale displasmanı olarak görülür. Medial eklem kapsülünde zedelenme dislokasyon ile birlikte olabilir. Diz grafileri eşlik eden bir fraktürü dışlamak için istenir.

Olgu: 14 yaşında erkek hasta spor yaparken esneme hareketleri sırasında başlayan diz ağrısı şikayetiyle acil servise başvurdu. Bilinen bir hastalığı, ilaç kullanım öyküsü olmayan hastada özellikle bağ doku hastalıkları sorgulandı, bir özellik saptanmadı. Hastanın yapılan fizik muayenesinde; diz flexör pozisyonda iken patella süperiora disloke olup, bacak anatomik pozisyona alındığında spontan redükte olmaktadır. ÇEkilen X-ray grafide; flexörde disloke, primer pozisyonda redükte izlenen hasta ortopedi ile konsülte edildi. Hasta uzun bacak atel ile poliklinik kontrol önerilerek taburcu edildi.

Sonuç: Diz dislokasyonları unstabildir. Nörovasküler yaralanma sıklıkla eşlik etmektedir ve redüksiyon gerekmektedir. Spontan redüksiyon nadirdir. Bilinçli sedasyon altında redüksiyon, kalça hafif fleksiyonda iken dizin ekstensiyona getirilmesi ve bu esnada patellanın mediale doğru yerine itilmesiyle redükte olur.

Anahtar Kelimeler: Diz dislokasyonu, spontan redüksiyon

[P-521]

Basit Bir Sivilce Sonrası Gazlı Gangren

Serdar Beden, Mustafa Açıkgöz, Selin Bulut, Caner Sağlam, İsmet Parlak
Sağlık Bilimleri Üniversitesi Bozyaka Eğitim Araştırma Hastanesi, Acil Tıp Anabilim Dalı, İzmir

Giriş: Gazlı gangren veya clostridyal miyonekrozis cilt ve yumuşak dokunun clostirdyal kaynaklı olduğu düşünülen cilt altında hava birikmesiyle seyreden nadir klinik bir durumdur. İnkübasyon süresi 24 saatin de altında ve cilt altında hissedilen krepitasyon patognomonik bulgusudur. Ani başlayan ağrı hızlı seyreden yumuşak doku enfeksiyonu kötü kokulu enfeksiyon ve renk değişimi de izlenebilir. Bakteriyemi %15 hastada izlenilebilir ve klinik ortaya çıktıktan birkaç saaat sonra görülebilir. X-ray planlanmalı ve cilt altı ve kas planları arasındaki hava tanımlanmalıdır.

Olgu: 19 yaş erkek hasta acil servise iki gündür sağ kolda ağrı şişlik şikayeti ile ayaktan başvurdu. Bilinç açık oryante koopere GKS:15 vitalleri stabil izlendi. Hastanın şikayetleri sağ el sırtında ortaya çıkan sivilcenin patlatılması sonucu başlamış.Bilinen ek hastalık öyküsü yok. Fizik muayenede el sırtından üst kol axillaya kadar uzanan cilt altı altında krepitasyon mevcut dirseğe kadar uzanan kızarıklık izlendi. Yapılan xray görüntüleme tetkiklerinde hastanın dirsek etrafında el bilek etrafında kas içi hava görüntüleri izlendi [Figür 1].Yüzeyel usg de sağ el ulnar dorsal kesimde ciltaltı ödemli izlendi. Yapılan kan tetkiklerinde CRP:4 WBC:6,69 olarak değerlendirildi. Hastaya ortopedi ve enfeksiyon hastalıkları konsültasyonu istendi. Hastada ön planda gazlı gangren düşünüldü. Enfeksiyon hastalıkları hasta ya meropenem 1 GR 3x1 önerdi. Ortopedi hastada debritman veya harici bir girişim gerektirmediği bildirildi. Hastadan seri hemogram takipleri ve yakın vital takibi yapılarak kontrol fizik muayenelerinde hastada minimal klinik iyileşme izlendi.Hasta ileri tetkik ve tedavi açısından ortopedi tarafınca cerrahi yoğun bakıma yatışı yapıldı.

Tartışma: Gazlı gangren anaerop bakterilerin neden olduğu mortalitesi ve morbiditesi yüksek çoğunlukla ampütasyon gerektiren nadir bir durumdur.Belirtiler ve sistemik toksisite hızla gelişebilir pek çok hasta acil servis başvurularında septik şok tablosunda izlenebilir. Acil servislerde ayaktan sivilce patlatılması gibi basit bir şikayeti ile başvuran hastalarda gazlı gangren gibi ölümcül tanıların olabileceği unutulmamalı. Olgumuzda İstenilen kan ve görüntüleme tetkiklerinin ve en önemlisi fizik muayenede krepitasyonların izlenmesi hastalığın tanısının konulmasında son derece önemli olabileceği unutulmamalıdır.

Anahtar Kelimeler: Gazlı gangren, ortopedik aciller, enfeksiyon

---

Figür 1: Fazlı gangren xray

Şekilde antecubital bölgedeve el bileğindekas içi hava dansiteleri izlenmektedir

[P-522]

Venöz Yetmezlik Tanısı Almış Akut Gut Artriti

Hasan Burak Kaya[1], Emre Gökçen[1], Levent Albayrak[1], İbrahim Çaltekin[1], Sevilay Vural[1], Nuray Kılıç[1], Mikail Kuşdoğan[1], Atakan Savrun[2], Şeyda Tuba Savrun[2]
[1]Acil Tıp Anabilim Dalı, Bozok Üniversitesi, Yozgat, Türkiye
[2]Acil Tıp Anabilim Dalı, Ordu Üniversitesi, Ordu, Türkiye

Giriş: Gut, hiperürisemi, tekrarlayan artrit atakları ve eklem içinde ve çevre dokuda monosodyum ürat kristallerinin depolanması ile karakterize bir hastalıktır. Obezite, hipertansiyon, cerrahi girişim, alkol (özellikle bira), kan ürik asit düzeyini yükselten ilaçlar, yüksek yağlı diyetle beslenme, özellikle kırmızı et ve deniz ürünleri gut hastalığı için risk faktörleridir. Bu vakamızda acil servis basvurusu öncesi poliklinikte venöz yetmezlik tanısı almış akut gut artriti olgusunu tartıştık.

Olgu: 76 yaşında hipertansiyon ve diyabet tanılı erkek hasta 4 gün önce kalp damar cerrahi polikliniğine sağ ayakta ayak bileğine uzanan şişlik ve ağrı şikayetiyle basvuruyor. Kalp damar cerrahi polikliniğinde yapılan sağ alt extremite venöz doppler usg sonucunda derin ven trombozu saptanmaya hasta venöz yetmezlik ve varis tanısıyla kalsiyum dobesilat, asetil salsilik asit, pantaprozol reçete edilerek taburcu ediliyor. Hasta şikayetlerinin gerilememesi üzerine acil servisimize basvuruyor. Hastadan alınan öyküde son bir ay içerisinde kırmızı et tüketiminde artış olduğu, alkol kullanım hikayesinin olmadığı ögrenildi. Yine kardiyoloji polikliniğinde bir ay önce furosemid 40 mg günaşırı baslanıldığı önerildi. Hastanın yapılan fizik muayenesinde sağ ayak 1. Metatarsofalengeal eklem civarında baslayan şişlik kızraklık ve ağrı tespit edildi. Hastanın hikayesi ve fizik muayenesinden mevcut şikayetlerinin gut atağı ile uyumlu olduğu düşünüldü. Hasta dahiliye kliniğince yatırıldı ve gut tanısı alarak tedavisine başlandı.

Sonuç: Vakamızda da görüldüğü gibi gut atağının tipik prezentasyonu birinci metatarsofalangeal eklem tutulumudur. Kırmızı et tüketimindeki artış, düşük doz salsilat ve furosemid kullanımı öyküsü vakamızdaki ek risk faktörleridir. Tanıdaki gecikmeler gereksiz tetkik ve ilaç kullanımına neden olmakta bu nedenle bu tür hastalarda gut hastalığı her zaman ayırıcı tanıda akla getirilmelidir.

Anahtar Kelimeler: Acil servis, artrit, gut

[P-524]

Organik Yabancı Cisim'de Ultrasonografi

Gizem Gönüllü, Nalan Kozacı, Adeviye Karaca, Eda Erol, Ayşegül İşlek Yüksel
SBÜ Antalya Eğitim Araştırma Hastanesi, Antalya

Giriş: Acil serviste çoğu yabancı cisimler direkt grafi ile hızlı görüntülenmesine rağmen organik yabancı cisimler(örneğin;tahta) direkt grafi ve bilgisayarlı tomografide görülmeyebilir. Bu standart görüntüleme yöntemleriyle saptanamayan yabancı cisimler acil serviste ultrason kullanımının yaygınlaşmasıyla beraber özellikle hem zaman hem de maaliyet açısından fayda sağlıyor. Bu vakada acil servise ikinci başvurusunda organik yabancı cisime bağlı ekstremitede granülom gelişmiş ultrason eşliğinde tanı ve tedavisini yaptığımız bir olguyu paylaşacağız.

Olgu: 11 yaşında erkek hasta sol ayak dorsal yüzde 2 gün önce yabancı cisim(tahta) batması ve çıkarılması sonrasında antibiyotik ve elevasyona rağmen ayağında şişlik nedeniyle tarafımıza başvurmuş.Genel durumu iyi ve vitalleri stabilmiş.Hastaya dış merkezde çekilen direkt grafi ve bilgisayarlı tomografide yabancı cisim görülmemesi üzerine yatakbaşı ultrasonda lineer prob ile yabancı cisim tespit edilmiş. Ultrason eşliğinde lokalizasyonu ve boyutları(2 x 0,5 cm) saptanan yabancı cisim çıkarılmıştır.
Tartışma: Acil serviste ultrason yabancı cisimin yerini tam belirlemesinin yanında sekonder doku defektlerinin(kas,damar,sinir,tendon,kemik) gösterilmesinde de avantajlıdır. Yüzeyel yabancı cisimlerde yüksek frekanslı(5-10 mHz) lineer prob kullanılır. Yabancı cisim görüntülenmesinde bilgisayarlı tomografi duyarlılığının direkt grafiden 5-15 kat fazla olmasına rağmen ultrason yada manyetik rezonans görüntülüme kadar duyarlı değildir. Ek olarak radyasyon maruziyeti ve ulaşılabilirlik açısından bilgisayarlı tomografi daha az optimal olabilmektedir. Morteza ve arkadaşlarının 2016'da yayınladığı bir çalışmada radyolüsan yabancı cisim nedeniyle acil servise başvuran 51 vaka dahil edilmiş, ultrason %97,9 sensivite ile yabancı cisimleri tespit ettiği görülmüştür.

Sonuç: Organik cisimler özellikle tahta gibi radyolüsan oluşu nedeniyle direkt grafide görülemeyeceğine, hastanın bu nedenle defalarca sağlık kuruluşuna başvuru yaptıklarına, tahtanın enflamatuar etkisinin fazla olmasından kaynaklı zaman içinde yumuşak dokuda apse ve pürülan akıntıya neden olabileceğine dikkat çekilmektedir.Yüksek rezonanslı ultrasonun olduğu merkezlerde ulaşılabilirliği, yüksek sensivitesi ve radyasyona maruz bırakmaması nedeniyle ilk görüntüleme ve tedavi yöntemi olarak önerilmektedir.

Anahtar Kelimeler: Organik yabancı cisim, ultrason

[P-525]

A Rare Cause of Frostbite: Liquefied Petroleum Gas (LPG) Leakage

Şakir Hakan Aksu, Emel Bozgüney, Onur Çakmak, Ayfer Keleş
Gazi Üniversitesi Tıp Fakültesi, Acil Tıp Anabilim Dalı, Ankara

Introduction: LPG in other words autogas, is commonly used as commercial vehicle fuel. LPG is a fuel obtained from crude petroleum and is a mixture of butane and propane gases. It has extremely low operating temperatures. It is pressurized and cooled to achieve the colourless, odourless liquefied form. When exposed, evaporating LPG causes severe cold burns. We present the case of a male patient presenting with frostbite of hands while repairing his car.

Case report: A 55 year old male patient presented to emergency department with complaints of pain, reduced sensation and palor of both hands. His hands were exposed to LPG while repairing his car. Although he was wearing gloves his fingers were injured after leakage of the gas for a few minutes. His vital signs were in normal range and physical examination was normal except his hands. First 3 fingers of his both hands were dry and pale. Active/passive motion was limited, capillary filling was decreased. His hands were placed in water heated to 35-40 0C for 30 minutes and also elevated and immobilized. Nonsteroid antiinflammatory drug and tetanus vaccination was administered. After immediate hand surgery consultation he was admitted for compartment syndrome follow up. The second day his fingers were edematous and heamorrhagic blisters were seen. Blisters were not debrided. During the next three days improvement was observed and he was discharged.

Conclusion: Emergency physicians should suggest LPG exposure if the patients presents with frostbite. The affected region should be rewarmed and follow up is necessary for compartment syndrome.

Anahtar Kelimeler: Cold injury, frostbite, LPG

2. Degree Frostbite

Hemorrhagic bulla

[P-526]

Çocuklarda İshalin Nadir Nedeni; Atipik Hemolitik Sendrom

Onur Karakayalı[1], Serkan Günay[2], Serkan Yılmaz[2]
[1]Ankara Yıldırım Beyazıt Üniversitesi, Acil Tıp Anabilim Dalı, Ankara
[2]SBÜ, Kocaeli Derince Eğitim ve Araştırma Hastanesi, Acil Tıp, Kocaeli

Giriş: Hemolitik üremik sendrom (HÜS) süt çocuklarında akut böbrek yetmezliğinin en sık nedeni olup mikroanjiyopatik hemolitik anemi, trombositopeni ve akut nefropati ile karakterize bir hastalıktır. Sıklıkla gastroenterit yada üst solunum yolu enfeksiyonunu izler. Prodromunda diare olan tipik formu vakaların %90' ını oluşturur. Biz bu olguda HÜS tanısı alan ve plazmaferez uygulanan vakayı tartışmayı amaçladık.

Olgu: 3 yaşında erkek hasta 4 gündür olan ishal, karın ağrısı ve ateş şikayeti ile acil servise başvurdu. Günde 5-6 kez sulu bol mukuslu, kansız cıvık dışkılama öyküsü olan hastanın sistem sorgusu ve özgeçmişinde ek özellik yoktu. Fizik muayenede batın hassasiyeti ve barsak seslerinde artış dışında ek patoloji yoktu. Laboratuarında WBC:15400, HB:8,1, platelet: 31000, üre:156, kreatin: 3,6, CRP:38,3, diğer laboratuar bulguları normaldi. Yapılan USG' de barsak ansları arasında serbest sıvı, barsak duvarı ödemli idi. Ayırıcı tanıya yönelik yapılan periferik yaymada parçalanmış eritrosit görülen hastanın genel durumunda kötüleşme olması üzerine plazmaferez yapılması amaçlı pediatri yoğun bakıma yatırıldı.

Tartışma: HÜS çocuklarda akut böbrek yetmezliğinin en sık nedenidir. Hastalıktan Enterohemorojik E.Coli sitotoksini sorumlu tutulmaktadır. Erken dönemde başlatılan etkili destek tedavisi sonrası mortalite %5'in altına inmektedir. Ancak vakaların %5-10' unda son dönem böbrek yetmezliği gelişebilmektedir. Erken tedavi ile geri dönüşlü böbrek yetmezliğine neden olan HÜS' da erken tanı ve tedavi açısından ishal, karın ağrısı etyolojisinde hemolitik üremik sendrom acil tıp hekimleri tarafından akılda tutulmalıdır.

Anahtar Kelimeler: İshal, hemolitik üremik sendrom, pediatri

[P-528]

Acil Serviste Konvülziyonun Beklenmedik Bir Sebebi: Alkol yoksunluğu ve Deliryum Tremens

Zeynep Karakaya, Ahmet Uzun, Pınar Yeşim Akyol, Fatih Esad Topal, Umut Payza, Rezan Tahtacı
İzmir Katip Çelebi Üniversitesi Atatürk Eğitim ve Araştırma Hastanesi, Acil Tıp Anabilim Dalı, İzmir

Giriş: Alkol yoksunluğu ve deliryum tremens; Alkol yoksunluğu uzun dönem ve fazla miktarlarda alkol kullanımından sonra alkol miktarının azaltılması ya da kesilmesi ile ortaya çıkan bir durumdur. Bu yazıda, huzursuzluk, sinirlilik, bilinçte dalgalanmalar ve ellerde titreme ile acil servise başvuran ve acil servisteki gözlemi sırasında konvülziyon geçiren 34 yaşındaki alkol yoksunluğu ve deliryum tremens olgusu sunulmustur.

Vaka: Otuz dört yaşında, 3 yıldır alkol kullanan, son 2 gündür alkol almadığını ifade eden erkek hasta, birkaç haftadır devam eden ellerde titreme şikayeti ile acil servise başvurdu. Yapılan ilk muayenesinde hasta ajite ve huzursuz görünümde, bilinçte dalgalanmaları mevcuttu. Kan basıncı: 113/69 mmHg, Nabız: 88/dk, Ateş: 36,9 C, ve solunum sayısı 18/dk idi. Solunum, sindirim ve kardiyovasküler sistem muayenelerinde patoloji saptanmadı. Skleralar ikterik ve yoğun terlemesi mevcuttu. El ve ayaklarda hem istirahatte ve hem de hareketle tremor mevcuttu. Diğer nörolojik muayene bulguları doğaldı. Tetkiklerde beyaz küre: 15730/mm3, CRP:3, glukoz:165, AST:436, ALT:258, T.BLB:5.63, D.BLB:3.7, İ.BLB:1.9, Lipaz:127, Na:128, Cl:88, Arter kan gazında pH:7.48, Laktat:9.1, pCO2:23 idi. Hasta acil serviste gözlem altındayken yaklaşık 2 dakika süren tonik klonik konvülziyon geçirmesi üzerine Diazepam İ.V. uygulanarak nöbet kontrol altına alındı. Hasta psikiyatri konsültasyonu sonrasında AMATEM kliniğine yatırıldı.

Sonuç: Deliryum tremens ciddi morbidite ve mortaliyle sonuçlanabilecek acil müdahale gerektiren bir durumdur. Alkolün bırakılmasından ya da azaltılmasından sonra sıklıkla ilk 72 saat içinde görülür, ancak ilk hafta içinde de ortaya çıkabilir. Deliryum tremensin başlıca klinik özelliği saatler ya da günler içinde gelişen ve gün içinde dalgalanmalar gösteren bilinç bozukluğudur. Görsel ve taktil halüsinasyon ve ilüzyonlar sıktır. Huzursuzluk ve psikomotor ajitasyon sık görülen bir bulgudur. Ateş, taşikardi, hipertansiyon, terleme, dehidratasyon ve elektrolit bozuklukları görülebilir, konvülziyon eşlik edebilir. Acil servis hekimleri alkol kullanımının kesilmesinden sonra ilk hafta içinde deliryum tremens gelişimi açısından dikkatli olmalıdır.

Anahtar Kelimeler: Konvülziyon, alkol yoksunluğu, deliryum tremens

[P-529]

Resusitasyon İşlemini Sonlandırmada Ekokardiografinin Önemi

Serdar Beden, Selin Bulut, Caner Sağlam, Hakan Barış Demirbaş, Vermi Değerli, İsmet Parlak
Sağlık Bilimleri Üniversitesi Bozyaka Eğitim Araştırma Hastanesi, Acil Tıp Anabilim Dalı, İzmir

Giriş: Kardiak arrest hekimlerin acil servis,yoğun bakım üniteleri,cerrahi ve dahili servislerinde sıkça karşılaştığı bir durumdur.Kardiak arrestte resüsitasyonu sonlandırma kararı zor bir durumdur ve çeşitli faktörlere dayanmaktadır.Levitt ve ark. yaptıkları bir çalışmada klinisyenlerin tanısal ultrasonografik görüntüleme yaptıklarında klinik deneyim ve fizik muayenelerine göre daha fazla güvende olduklarını hissettikleri izlenmiştir.Niendorff ve ark. kardiyak arrest hastalarında eğitimli acil sonografların sonografik görüntü elde etmesinin,resüsitasyon sürecini etkilemeden mümkün olabileceğini gözlemlemiştir.

Olgu:68 yaş kadın hasta 112 ambulansı ile acil servise bilinç değişikliği nedeniyle getirildi.Genel durum kötü,GKS:6 idi.İlk bakısı hızlıca yapılan hastada entübasyon kararı alındı.Bu sırada kardiak arrest gelişti.Ambu maske ile oksijenizasyonu sağlanan hasta hızlı seri entübasyon protokolüyle entube edildi.Kardio pulmoner resusitasyon (KPR) sırasında ilk bakılan monitör ritmi asistoli olarak izlendi ve bu ritim EKO ile teyit edildi.Yaklaşık 20 dakika KPR sonrasında nabız alınamayan hastanın monitörde 5 ila 10 arasında değişen geniş QRS'li ritmi olduğu görüldü.EKO ile kardiyak output oluşturacak yeterli kasılmanın olduğu tespit edildi.Hasta geri döndürülebilir nedenler açısından yeniden değerlendirildiğinde ön tanılar olarak bradiartimi ya da atriyoventriküler blok yapabilecek sebepler düşünüldü.Bunun üzerine hastaya eksternal transkütanöz pacemaker(TKP) takılmasına karar verildi.TKP uygulanan hastada hemen izleminde vital değerlerinin; tansiyon:140/80mmHg,nabız:60/dk,Spo2:%97 olduğu görüldü.Tedavinin 6.saatinde hastada 130/dk sinüs taşikardisi izlendi ve TKP devre dışı bırakıldı. Hasta ileri tetkik ve tedavi amaçlı yoğun bakım ünitesine transferi gerçekleştirildi.

Tartışma: Bu vakada arrest olgularda ritim kontrolünde izlenen bradikardik ritmin her defasında nabızsız elektriksel aktive olarak kabul edilmemesi gerektiği,ritmin EKO ile kontrol edilerek yeterli kardiyak output oluşturacak bir kardiyak aktivitenin olup olmadığının görülmesinin önemli olduğunu vurgulamak istedik.Aynı zamanda bu bilgiler,acil serviste KPR sırasında EKO kullanımının arrest olgularının yönetiminde değerli olabileceğini desteklemektedir.Olgumuzda kardiak arrest hastalarında resusitasyon işlemini sonlandırma kararı almada EKO kullanımının kritik önemini görmekteyiz.

Anahtar Kelimeler: Resusitasyon, ekokardiografi

[P-530]

Mesanede Hava: Perforasyon Mu Komplike İdrar Yolu Enfeksiyonu Mu?

İzzet Ustaalioğlu, Selman Faruk Akyıldız, Ömer Faruk Yılmaz, Fatih Cırıl, Ayşe Çağla Özmert, Hüseyin Özer, Yılmaz Aydın, Mehmet Koçak, Tuba Cimilli Öztürk
SBÜ Fatih Sultan Mehmet Eğitim Araştırma Hastanesi, Acil Tıp Kliniği, İstanbul

Amfizematöz sistit (AS) nadir görülen ancak müdahale edilmediği veya geç kalındığında komplike olabilen mesanenin ciddi bir enfeksiyonudur. Genellikle gaz oluşturan mikroorganizmalar tarafından meydana gelir. Çoğu üriner sistem enfeksiyonunda görüntüleme gerekmese de AS tanısı radyolojik olarak konmaktadır ve bilgisayarlı tomografi (BT) en iyi tanı yöntemidir. Bu olgumuzda 3 gündür karın ağrısı olan ve AS tanısı konulan bir hastamızı sunacağız. Ön tanılarda AS düşünülmediği zaman tanı koymak zor olmakla birlikte etiyolojiyi araştırmak için çekilen batın BT de rastlantısal olarak konur. Gaz oluşturan enfeksiyonlar veya idrar yollarının amfizematöz koşulları hayatı tehdit edici olabilir. Özellikle diyabet mellitus, nörojenik mesane ve orta-ileri yaş kadınlarda AS akılda tutulmalıdır.

Anahtar Kelimeler: Ürolojik aciller, akut batın

[P-532]

Sebebi Bilinmeyen Ateş; Spondilodiskit

Umut Payza, Ecem Ermete Güler, Zeynep Karakaya, Pınar Yeşim Akyol, Fatih Esad Topal
İzmir Katip Çelebi Üniversitesi Atatürk Eğitim ve Araştırma Hastanesi, Acil Tıp Anabilim Dalı, İzmir

Giriş: Spondilodiskit; vertebral osteomiyelit olarak da tanımlanır. Genellikle 50 yaş üstü hastalarda hematojen osteomiyelitin ana belirtisi olarak karşımıza çıkar. Çok nadir görülen bir olgudur. Staphylococcus aureus tüberkülozu olmayan olguların yaklaşık yarısını oluşturan baskın patojendir. Tanı koyması güçtür ve gözden kaçırılması oldukça kolaydır. Tanı konulması 6 aya kadar gecikmiş vakalar bildirilmiştir. Uzamış dönemde sepsise ve nörolojik sekellere neden olabilmektedir. Tanı özellikle klinik bulgulara ve şüpheye dayalıdır.

Vaka: Bilinen diyabeti ve kronik böbrek yetmezliği olan 71 yaş erkek hasta acil servisimize yaklaşık 10 gündür olan sırttan karın ön bölgesine uzanan kuşak tarzı ağrı ve 4 gündür olan ateş şikayeti ile başvurdu. Hastanın bu şikayetleri nedeniyle tekrarlayan dış merkez başvurusları mevcuttu. Hastanın gelişinde vital bulguları olağandı ve 38 0C ateşi vardı. Sol alt ekstrimitede monoparezisi mevcut idi. 2/5 kas gücü vardı. Diğer sistemik muayeneler normaldi. Hastada santral sinir sistemi patolojilerinin ekarte edilebilmesi için beyin tomografisi ve kranial manyetik rezonans görüntülemesi (MR) çekildi. Görüntülemelerde her hangi bir patoloji saptanmadı. Hastanın bu süre içerisinde sol alt ekstremite kuvveti 1/5'e ilerlerken, sağ ekstremitede 2/5 kuvvet kaybı gelişti. Hastadan spinal patolojileri ekarte edebilmek için spinal kontrastlı MR istendi. Çekilen MR'da spinal korda baskı yapan torakal 9. Ve 10. seviyede spondilodiskitle uyumlu lezyon tespit edildi. Hasta operatif amaçlı beyin cerrahisi kliniğine yatırıldı. Hasta entübe halde yoğun bakımda takibe alındı.

Sonuç: Spondilodiskit nadir görülen özellikle yaşlı popülasyonu tehdit eden bir patolojidir. Tanı konulabilmesi için yüksek klinik şüphe gereklidir. Kliniğin silik olması tanı koymada en büyük zorluktur. Sebebi tespit edilemeyen ateş en sık klinik bulgudur. Hızlı tanı alamaması durumunda uzun dönemde mortalite ve morbiditelere neden olacaktır. Etkene yönelik tedavi ve cerrahi müdahale zaman kaybetmeden yapılmalıdır. Enfeksiyon odağı aranırken solunum sistemi, üriner sistem ilk baktığımız odaklardır. Ancak nadirde olsa kardiyak odak, eklem yapıları ve spinal kanalında kaynak olabileceği akıldan çıkarılmamalıdır.

Anahtar Kelimeler: Vertebral osteomiyelit, sebebi bilinmeyen ateş, ilerleyen paralizi

[P-533]

Karaciğer Sirozu İle Birlikte Görülen Bir Mallory Weiss Vakası

Murat Balcıoğlu, Hatice Şeyma Akça, Serkan Emre Eroğlu
Sağlık Bilimleri Üniversitesi İstanbul Ümraniye Eğitim ve Araştırma Hastanesi, Acil Tıp Kliniği, İstanbul

Giriş: Mallory-Weiss sendromu,genellikle kronik alkol kullanımı sonrasında ortaya çıkan, şiddetli bulantı ve kusma ile gastroözofagial bileşkede oluşan mukozal lineer yırtıkları tanımlar.
Bu makalede mallory weiss sendromuna bağlı nadir olarak görülen masif üst gis kanamasını sunmayı amaçladık.

Olgu: 46 yaşında erkek hasta bilinen hipertansiyon, karaciğer siroz nedenli karaciğer transplantlı olarak şiddetli kanlı kusma şikayeti ile acil servisimize başvurdu.Genel durumu iyi, oryante koopere idi.Rektal tuşe normal gaita bulaşı idi. Melena saptanmadı. Batın mauyenesinde tüm kadranlarda yaygın hassasiyet saptandı.Aktif ve şiddetli kanaması olması üzerine hastaya sengstaken blakemore tüpu takıldı. İ.v. sıvı ve proton pompa inhibitörü tedavisine başlandı.Tetkiklerinde hb:11,8, htc:36,5 olarak tespit edildi.Dahiliye ve genel cerrahi ile konsulte edilen hastanın endoskopisinde aktif kanayan varis görülmedi. Mallory weiss yırtığı görüldü, müdahale edildi. Mide lümeninin kanla dolu olması nedeniyle korpus ve fundus değerlendirilemedi. Hemodinamik instabilite nedeni ile endoskopi işlemi sonlandırıldı.İşlem sonrası TA:71/46mmhg'e,kontrol hb:11,8 den 5,8 e düştü.Hasta acil şartlarda genel cerrahi tarafından operasyona alındı.mideye subtotal rezeksiyon yapıldı.yoğun bakımda takip edilen hastada 1 gün sonra kardiak arrest gelişti,ex kabul edildi.

Sonuç: Sirozlu hastalarda % 3 -% 10 arasında gözlenir ancak Mallory-Weiss sendromu, alkolizm ile güçlü bir ilişkisi olduğu göz önüne alındığında, ileri alkolik karaciğer hastalığı olan hastalarda daha yaygındır. vakamızda hastaya etkin ve zamanında müdahale edilmiş, ilgili branşlar ile hasta konsülte edilmiş olmasına rağmen hasta ex olmuştur. Bu durum,genellikle iyi prognozla seyretmesine rağmen, mallory weiss sendromunun bile komorbiditeye bağlı olarak prognozun kötüye gitmesine sebep olabileceğini göstermektedir.
Üst gastrointestinal kanamalarda, tekrarlayan muayene ve klinik takip önem arzetmektedir. Vitallerin ve genel durumun her an bozulabileceği, endoskopi ve operasyon ihtiyacı olabileceği unutulmamalıdır.

Anahtar Kelimeler: Mallory weiss, siroz

[P-534]

Radius Fraktürü Sonrası Pulmoner Tromboemboli

Yenal Karakoç, Ömer Kaçmaz, Ömer Damar, Mahmut Yaman, Abdullah Şen, Öner Avınca, Mahmut Taş
Sağlık Bilimleri Üniversitesi Diyarbakır Gazi Yaşargil Eğitim Araştırma Hastanesi, Acil Servis, Diyarbakır

Üst ekstremite derin ven trombozu (DVT) kemoterapi, diyaliz vb. sebeplerle artan kanülasyonlar sebebiyle, sıklığı giderek artmaktadır. En sık olarak subklavian, aksiler ve brakial venlerde görülmekle birlikte, üst ekstremitenin tüm derin venlerini etkileyebilir. Sunulan olguda da radius orta diafiz fraktürü nedeniyle immobilizasyona neden olan uzun kol sirküler alçı kullanım öyküsü sonrasında, sağ yan ağrısı ile başvuran hastamızda izole olarak sağ pulmoner arter alt lob dalında ve bazal segment dalları içerisinde trombüs saptanmıştır. Bu olgu, alçı sonrası immobilizasyon süreci ve sonrasında üst ekstremite DVT'lerinin akılda tutulması gereken ve pulmoner tromboemboli ye sebep olabilceği bir durum olduğunu vurgulamak için yazıldı.

Olgu: 23 yaşında Erkek hasta sağ yan ağrısı ve sırt ağrısı nedeni ile acil servisimize başvurdu. Hastanın alınan anamnezinde 25 gün önce basit düşme nedeni ile hastaneye başvurduğu yapılan görüntüleme sonucu sol Radius orta diafiz fraktürü tanısı aldığı ve hastanın üst ekstremitesinin o günden beri sirküler alçıya alındığı, 2 gündür olan sağ yan ağrısı olduğu öğrenildi.
Hastanın vital parametreleri (Kan basıncı: 120/80 mmhg, Ateş: 36,8 c, Nabız:88, oksijen saturasyonu: % 96) stabil olarak değerlendirildi.
Hastanın bakılan laboratuvar tetkiklerinde: hemogram parametreleri,wbc: 12,8, neu: 9,8, hgb: 14, hct: 42, plt: 248, biyokimya parametreleri normal aralıkta olduğu, bakılan kan gazında pH: 7,42, pCO2: 38,3, pO2: 78, O2hb: 92 olarak hastanın D-Dimer: 800 olarak ölçülmüştür.
Hastada sağ yan ağrısı şikayeti nedeni ile istenen ultrasonografik görüntüleme ve röntgen görüntülemelerinde patoloji saptanması ve hastanın arada bir olan göğüs ağrısı ve solunumda zorlanma hikayesi belirtmesi üzerine hastaya CTPA çekimi planlandı. Görüntüleme sonucunda hastada sağ pulmoner arter alt lob dalında ve bazal segment dalları içerisinde trombüs ile uyumlu dolum defektleri izlendi. Hastanın antikoagülan tedavisi başlatılarak yatışı yapılarak takibi alınmıştır.

Anahtar Kelimeler: Dvt, radius, pte

pulmoner emboli

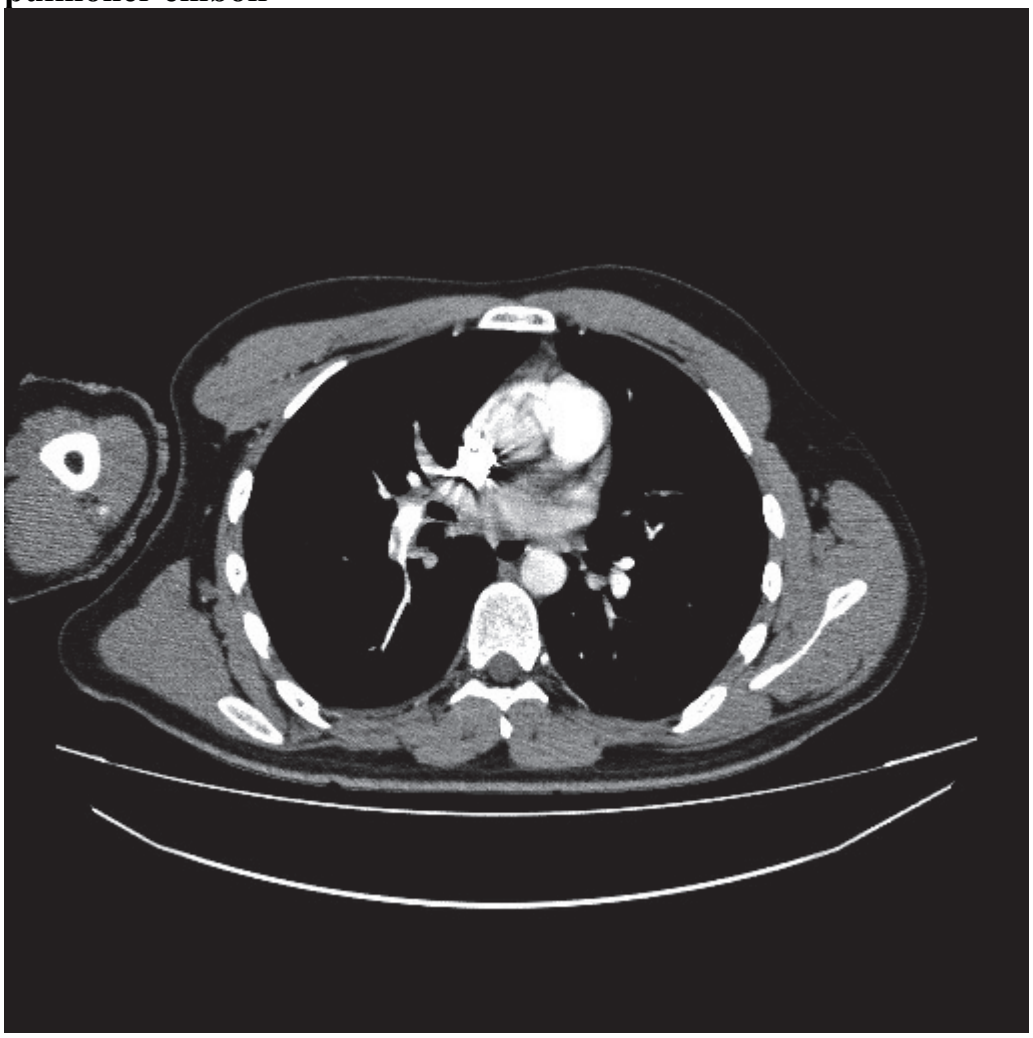

[P-535]

Diyalize Giren Kronik Renal Yetmezlikli Hastada Miliyer Tbc

Yenal Karakoç, Öner Avınca, Ömer Damar, Ömer Kaçmaz, Mahmut Yaman, Abdullah Şen, Mahmut Taş
Sağlık Bilimleri Üniversitesi Diyarbakır Gazi Yaşargil Eğitim Araştırma Hastanesi, Acil Servis, Diyarbakır

Diyalize giren kronik renal yetmezlikli olgularda tüberküloz (Tbc) insidansı genel popülasyona göre 10-12 kat daha fazladır. Kronik üremi ve diyaliz, hücresel immüniteyi baskılamalarından dolayı bu artıştan sorumlu tutulmaktadır. Bu olgularda immün sistemi normal olan olgulardan farklı klinik ve radyolojik bulgular ortaya çıktığından Tbc'nin tanı ve tedavisinde zorluklarla karşılaşılmaktadır. Ancak doğru tanı, erken tedavi ile morbidite ve mortalitenin önemli ölçüde azaltılması mümkündür. Bu sunumun amacı kronik renal yetmezlik tanısıyla takip edilirken atipik klinik ve radyolojik bulgularla karşımıza çıkan ve pürifiye protein derivesi (PPD) deri testinin pozitif olduğu olguların, ayırıcı tanısında Tbc'nin araştırılmasının önemini vurgulamaktır.

Olgu: Acil servisimize solunum sıkıntısı ile başvuran 73 yaşındaki erkek hasta değerlendirilmeye alınmıştır. Hastanın son zamanlarda artan iştahsızlık, halsizlik ateş ve kilo kaybı anamnezinde alınmıştır. Hastanın özgeçmişinde tip-2 diyabetes melitüs (10 yıl) ve kronik böbrek yetmezliği (5 yıl) nedeni ile diyalize girdiği tespit edilmiştir. Hastanın genel durum kötü, şuur uykuya eğilimli ve kooperasyonu mevcuttu. Hastanın bakılan vital parametreleri (Kan basıncı: 140/100 mmhg, Ateş: 38,6c, Nabız: 108/dk, oksijen saturasyonu:% 84) olarak ölçüldü. Hastanın dinleme ile her iki akciğerinde solunum seslerinde kabalaşma ve yer yer ral sesi alındı. Hastanın tüm ekstremiteleri hareketli idi. Hastanın çekilen akciğer görüntülemesinde ve bilgisiyarlı tomografi incelemesinde her iki akciğerde miliyer görünümler tespit edildi. Hasta tedavisinin takibi amacıyla yatırıldı.

Sonuç: Özellikle Tbc insidansının yüksek olduğu ülkelerde diyalize giren kronik renal yetmezlikli olgularda zaman zaman üremi semptomlarına benzer klinikle karşımıza çıkan Tbc sık görülmektedir. Bazı çalışmalarda renal yetmezliğe immün sistemi baskılayan bir başka hastalık, örneğin diyabet eşlik ediyorsa Tbc görülme insidansının daha da arttığı bildirilmektedir. Bizim olgumuzda renal yetmezliğin yanısıra komorbidite faktörlerinden diyabet tespit edildi. Kronik yetmezlikli olgularda uygun tedavi ile tam düzelme sağlanabilmektedir. Ancak ilaçların yan etkileri nedeni ile yakın takip gereklidir. Erken tanı ve uygun tedavi ile morbidite ve mortalitenin azalacağı unutulmamalıdır.

Anahtar Kelimeler: Kronik böbrek yetmezliği, miliyer tbc

miliyer tbc

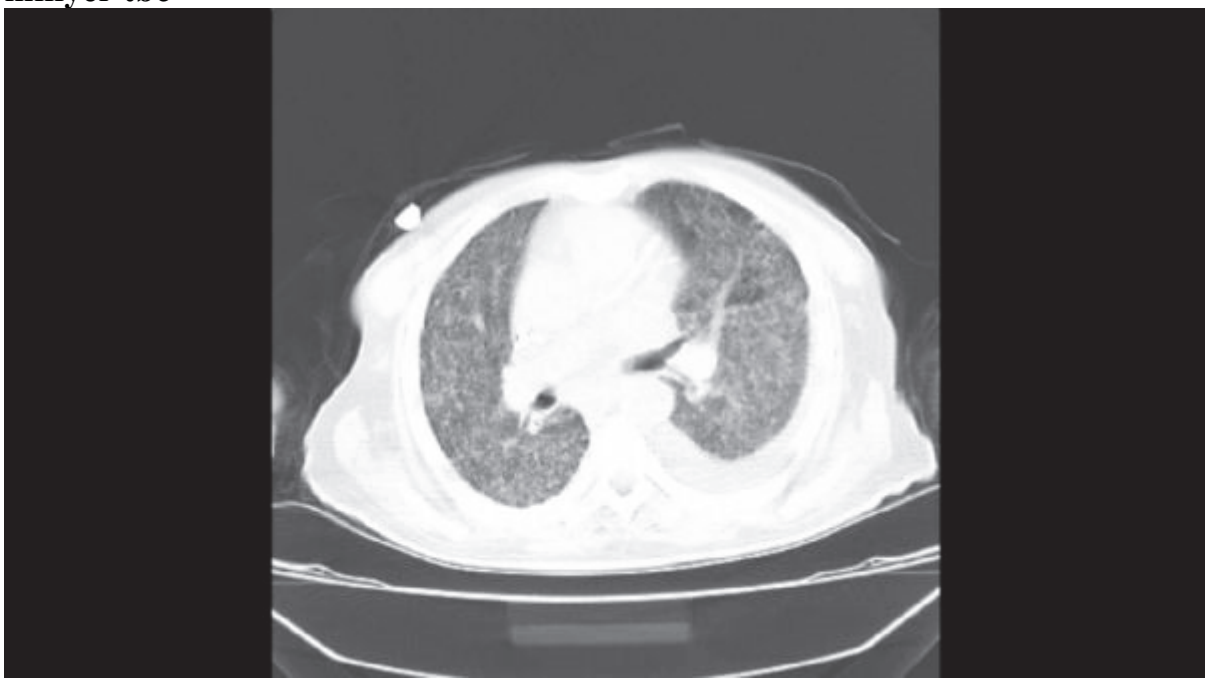

[P-536]

Trombolitik Tedavi Komplikasyonu Gelişen Masif Pulmoner Emboli Olgusu

Şenol Ardıç[1], Mustafa Çetinkaya[2], Hülya Gençbay Durmuş[1], Aydın Coşun[1], Yasin Erol[1]
[1]Sağlık Bilimleri Üniversitesi, Acil Tıp ABD, Trabzon Kanuni Eğitim ve Araştırma Hastanesi, Acil Tıp Kliniği
[2]Sağlık Bilimleri Üniversitesi, Göğüs Hastalıkları Bölümü, Trabzon Kanuni Eğitim ve Araştırma Hastanesi

Giriş-Amaç: Pulmoner emboli tanısı acil serviste sıkça konmaktadır. Trombolitik tedavi masif pulmoner embolide hayat kurtarıcıdır. Olgumuzda tam doz trombolitik uygulanan ve buna bağlı komplikasyon gelişen vakayı sunmayı amaçladık.

Olgu: 38 yaşında kadın hasta, acil servise 112 ile yakını tarafından baygın halde bulunma nedeniyle getirildi. Şikayet başlangıcı tam tespit edilemeyen hasta acil serviste değerlendirildiğinde, göğüste sıkışma hissi ve kısmi nefes darlığı tariflemekte idi. İlk vital bulguları tansiyon arteryel 80/ 51 mmHg, nabız 112 atım/ dakika, saturasyon % 90 (2-3 litre/ dakika oksijen desteğinde), solunum sayısı 28/ dakika ve ateş 36 C idi. Bilinen oral kontraseptif kullanımı dışında ek ilaç kullanımı yoktu. Fizik muayenesinde genel durumu orta, bilinci açık, oryante ve koopere idi. Solunum muayenesinde her iki hemitoraks solunuma eşit katılıyor, ral yok ronküs yoktu. Kardiyak muayenede S1 +, S2+ ve ek ses yoktu. Karın muayenesinde sağ alt kadranda nonspesifik ağrı tarifi dışında bulgu yoktu. Elektrokardiyografide D1 derin S, D3 T (-)'liği,V3 T (-)'liği, V4-6 ST çökmesi ve parsiyel RBBB tespit edildi. Arter kan gazında pH 7.39, PCO2 30.8 mmHg, PO2 53.7 mmHg, HCO3 act 18.9 mmol/L, SaO2 86.9, laktat 2.5 ve D.Dimer 1609 idi. Diğer labratuvar testleri ise glukoz 196 mg/ dl, kreatinin 0,61 mg/ dl, BUN 12.7 mg/ dl, hemoglobin 13.9 gr/ dl, hematokrit % 41.3, lökosit 9.2 K/ uL, trombosit 213 K/ uL, protrombin time 14.3 sn, PTT 34.5 sn ve INR 1.11 idi. Pulmoner emboli düşünülerek anjio protokolünde çekilen toraks tomografi görüntülemesi masif pulmoner emboli olarak yorumlandı (figür 1). Total 100 mg 2 saatte gidecek şekilde alteplaz uygulandı. İkinci gün trombolitik komplikasyonu olarak değerlendirilen epistaksis, sağ akciğerde plevral efüzyon ve karaciğer subkapsüler mai kolleksiyonu tespit edildi. Yatışının 3. gününde, hasta ve eşi tüm riskleri alarak yurt dışına uçak ambulans ile naklinin yapılması nedeniyle akıbeti öğrenilemedi.

Tartışma-Sonuç: Trombolitik tedaviye bağlı ciddi hemoraji farklı lokalizasyonlarda gelişebilir.

Anahtar Kelimeler: Pulmoner emboli, alteplaz, komplikasyon

Figür 1. Trombolitik tedavi komplikasyonu olan plevral efüzyon (ok işareti) ve karaciğer subkapsüler hematom (yıldız işareti) tomografi görünümü

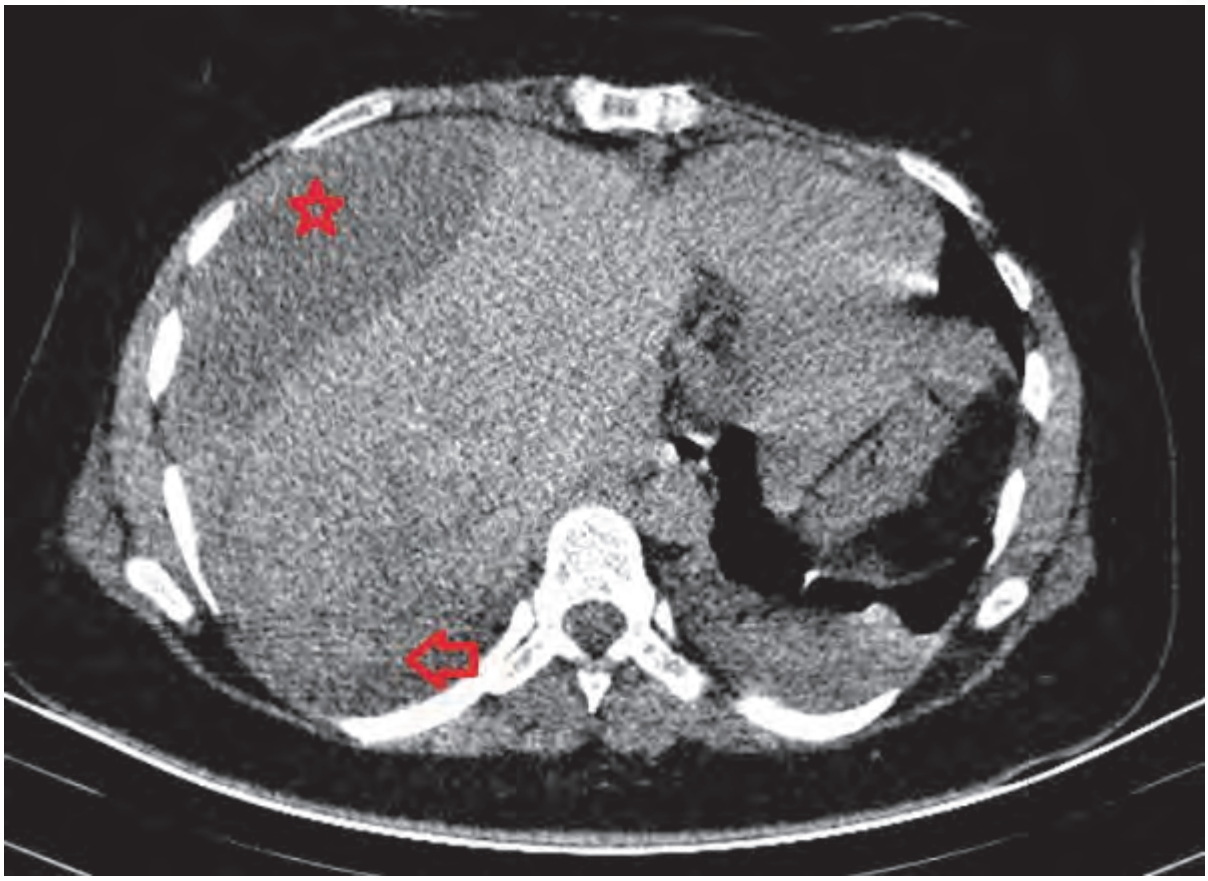

[P-538]

Dispepsinin Arka Yüzü

Uğur Bilgay Kaya, İremgül Güngör, Pınar İskender Uysal, Ahmet Burak Erdem, Elif Çelikel, Seher Dinçer, Murat Tuğra Kösa, Hakan Uzunkaya, Havva Şahin Kavaklı
SBÜ Ankara Numune Eğitim ve Araştırma Hastanesi, Ankara

Giriş: Sık karşılaşılan, kardiyovasküler acil, hayatı tehdit edici bir durumdur. Kardiyopulmoner arrestin potansiyel olarak geri döndürülebilir bir sebeplerinden biridir. Özgün bir tablo ile ortaya çıkmadığı için tanının konması zordur. Erken tanı hayat kurtarıcıdır.

Olgu: 48 yaşında erkek. Hasta acil servisimize dış merkezden epigastik ağrı ve akut apandisit ön tanısıyla yönlendirilmiş. Hastanın öyküsünde; son 1 aydır dispeptik yakınmaları ve epigastrik ağrısı olduğu, dış merkeze bu şikayetle mükerrer başvuruları olduğu ve her başvuruda bir proton pompa inhibitörü reçete edilerek taburcu edildiği öğrenildi. Özgeçmişinde; hipertansiyonu varmış, ilaç kullanmıyormuş. Yapılan fizik muayenede; hasta ajite, nörolojik muayene doğal, akciğer sesleri doğal, periferik nabızlar açık ve palpable, batında epigastik hassasiyet vardı, defans ve rebound yoktu, murphy negatifti. Geliş vitalleri; kan basıncı: 137/ 68 mmHg, kalp hızı: 89 bpm, vücut ısısı: 36 derece, satürasyon: % 96 olarak izlendi. Çekilen EKG: normal sinüs ritmindeydi, iskemik değişiklik yoktu. Yapılan tetkiklerinde; troponin negatif, hemogram ve biyokimya normal, venöz kan gazında; ph: 7.36, pO2: 34, pCO2: 40, sO2: 62, HCO3: 25.5 olarak saptandı. Hasta kardiyoloji ile konsulte edilerek troponin takibi planlandı. Takiplerinde ajitasyonu artan, ağrısının şiddetlendiğini ifade eden hastaya diseksiyon? perforasyon? düşünülerek bt anjiografi planlandı. Bt anjiografide; her iki akciğer ana pulmoner arter bifurkasyon distalinden itibaren tüm arteriyel yapıları dolduran masif pulmoner emboli izlenmiştir. Emboliye seconder pulmoner venlerde ve sol kalpte kontrast madde izlenmemiştir. Aort ve distal dallara kontrast madde geçişi izlenmemiştir. Çekilen geç faz görüntülerde minimal akım saptanmıştır. Takiplerinde hastaya acil serviste trombolitik tedavi başlanmış olup yanıt alınamamış, hasta exitus kabul edilmiştir.

Sonuç: Pulmoner emboli olan hastalarda; dispne, göğüs ağrısı, hemoptizi, çarpıntı, senkop/presenkop, takipne, taşikardi, raller, DVT bulguları, ateş, gallop ritmi görülebilir ama görülmesi şart değildir. Atipik prezentasyon akılda bulundurulmalıdır. Tanı şüphe ile konulur, erken tanı hayat kurtarıcıdır.

Anahtar Kelimeler: Dispepsi, masif pulmoner emboli

[P-540]

Sac Üzerinde Duvar Kağıdı Yanması Sonrasında Oluşan Akut Dispne ve Kimyasal Pnömoni

Harun Şahin, Volkan Mumcu, Orçun Çil, Vedat İzci
Sultanbeyli Devlet Hastanesi, Acil Tıp Kliniği, istanbul

Kimyasal maddeye maruziyet sonrası akut dispne, öksürük bulguları olan hastaların akciğer dokusunda gelişen inflamatuvar reaksiyon bulgusudur. Her iki akciğer dokusunda diffüz alveoler ve interstisyel infiltrasyon görülür. Akciğer hasarı maruziyet sonrası kısa sürede gelişir. Etkenin şiddetine ve süresine göre hastalık hafif seyredebileceği gibi akut respiratuvar distress sendromuna kadar ilerleyebilir. Hastalığın şiddetine göre semptomatik destek tedavisi verilir.
Hastanemiz acil servisine 52 yaşında kadın hasta ani gelişen nefes darlığı, öksürük nedeniyle başvurdu. Hastanın anamnezinde evde saca yapışan duvar kağıdını çıkarmak için sacı ocakta ısıtma öyküsü mevcut. Gelişinde dispnesi, takipnesi ve akciğerde ralleri vardı. Toraks bilgisayarlı tomografisinde bilateral infiltrasyon saptandı. Hasta göğüs hastalıkları servisine yatırılarak beta 2 agonist tedavisiyle 3 gün sonucunda akciğerdeki infiltrasyon görüntüsü kayboldu.

Anahtar Kelimeler: Kimyasal pnömoni, nefes darlığı

[P-542]

Pnömoninin Nadir Bir Prezentasyonu: Persistan Hıçkırık

Zeynep Karakaya, Ahmet Uzun, Umut Payza, Rezan Tahtacı, Pinar Yesim Akyol, Fatih Esad Topal
İzmir Katip Çelebi Üniversitesi Atatürk Eğitim ve Araştırma Hastanesi, Acil Tıp Anabilim Dalı, İzmir

Giriş: Hıçkırık, diyafragma ve interkostal kasların istemsiz, intermitant ve spazmodik kontraksiyonudur. 48 saatten 1 aya kadar sürenlerine persistan hıçkırık denir. Bu yazıda persistan hıçkırık, öksürük, balgam, nefes darlığı ve hırıltı şikayetleriyle acile başvuran 49 yaşında bir pnömoni vakası sunulmuştur.

Vaka: Kırk dokuz yaşında erkek, 5 günden beri devam eden hıçkırık, öksürük, yeşil renkli balgam, nefes darlığı, hırıltı şikayetleriyle acil servise başvurdu. 5 gündür dış merkez hastanelerine başvurduğu, çeşitli ilaçlar verildiği fakat rahatlama sağlamadığı öğrenildi. Özgeçmişinde bilinen serebrovasküler hastalık, koroner arter hastalığı ve 15 paket/yıl sigara içme öyküsü mevcuttu. Acil serviste yapılan muayenesinde kan basıncı: 140/85 mmHg, Nabız: 114/dk, Ateş: 37 ^{0}C, oksijen satürasyonu: %82 ve solunum sayısı 31/dk idi. Dinlemekle kalp sesleri doğal ve bilateral solunum sesleri kaba, orta alt zonlarda raller mevcuttu. Pretibial ödem saptanmadı. Laboratuvar tetkiklerinde beyaz küre:13.600/ mm^3, CRP:25.57mg/dl ve kan gazında; pH:7.465 pCO2:33.7, pO2:42, HCO3:25, SPO2:82 idi. Diğer kan değerleri normal olarak saptandı. PA akciğer grafisinde: Her iki akciğerde parankimal infiltrasyonlar gözlendi. Toraks BT'sinde her iki akciğerde dağınık yerleşimli daha çok solda lingulada ve sağ orta loba belirginleşmiş pnömoni ile uyumlu infiltrasyon alanları ve az miktarda plevral sıvı tespit edildi. Hasta pnömoni ve buna sekonder persistan hıçkırık tanısıyla göğüs hastalıkları servisine yatırıldı.

Sonuç: Persistan hıçkırığın etyolojik nedenleri arasında santral sinir sistemi hastalıkları (menenjit, ensefalit, inme vb.), vagus ve diyafragmatik sinirin irritasyonu, gastrointestinal hastalıklar(pankreatit, İBS, peptik ülser vb), torasik hastalıklar (pnömoni, ampiyem, mediastinit vb), kardiyovasküler hastalıklar (perikardit akut MI), toksik metabolik nedenler (alkol, üremi, hiponatremi), postoperatif durumlar (genel anestezi, entübasyon, gastrit distansiyon), ilaçlar (alfa metil dopa, deksametazon), psikojenik(stres, konversiyon, simülasyon) ve idiyopatik nedenler sayılabilir. Persistan hıçkırık şikayeti olan bir hastanın anamnez ve fizik muayenesi ile etyolojik nedenleri düşünülerek tanıya daha doğru ve hızlı ulaşılabilir ve dolayısıyla tedaviye erken başlanabilir. Ayrıca gereksiz tetkiklerden kaçınılarak maliyet azaltılabilir.

Anahtar Kelimeler: Persistan hıçkırık, pnömoni, acil servis

[P-545]

Yüksek Doz Metotreksat Kullanımına Bağlı İnterstisyel Pnömonitis Olgusu

Yenal Karakoç, Ömer Damar, Mahmut Yaman, Abdullah Şen, Öner Avınca, Ömer Kaçmaz, Mahmut Taş
Sağlık Bilimleri Üniversitesi Diyarbakır Gazi Yaşargil Eğitim Araştırma Hastanesi, Acil Servis, Diyarbakır

Metotreksat (MTX), 1950li yılların ortalarından beri sistemik romatizmal hastalıkların tedavisinde yerini almıştır.Günümüzde romatoid artrit ve pek çok hastalığın tedavisinde düşük dozlarda kullanılmaktadır. Ancak, nadiren, agranulositoz icin pansitopeni ile kemik iligi baskilanmasi, mukoza dokularinda inflamasyon ve nekrotik degisiklikler, karaciger hucresi nekrozu ve hepatik siroz, akciger fibrozu ve böbrek fonksiyon bozukluklari gibi siddetli yan etkilere neden olabilmektedir.
Bu yazida yanlislikla asiri doz metotreksat kullanan ve buna bağlı solunum problemleri gelişen 41 yasinda kadin hasta sunuldu.

Olgu: 41 yaşında kadın hasta acil servisimize solunum sıkıntısı, ateş ve halsizlik şikayetleri ile getirildi. Hastanın getirildiğinde genel durumunun kötü, bilinç somnole, kooperasyon kısıtlı olarak tespit edildi. Hastanın kan basıncı 100/70 mmhg, nabız 120/dk, vücut ısısının 38,2 c, olarak ölçüldü. Hastanın fizik muayenesinde pupiller izokorik, trakeanın orta hatta, dinlemekle solunum seslerinin bilateral kabalaşmış olduğu, kalp seslerinin duyulduğu ve taşikardik olduğu karın ve ürogenital sistem muayenesinde anormalite olmadığı tespit edildi. Hastanın vücudunda yaygın peteşiyel döküntüleri olduğu görüldü. Palpabl lefadenopati görülmedi.
Hastanın öyküsü alındığında 20 gün önce hastanın memede granülomatöz mastit tanısı aldığı ve metotreksat tedavisi başlandığı öğrenildi. Hastanın önerilen tedavi dozundan daha yüksek aldığı ve önerilen tedavi gün sayısından daha fazla günde tedavi aldığı tespit edildi.(Hastamıza haftalık 10mg tedavisi önerilmiş, hastamız günaşırı 10 mg aldığı tespit edilmiştir.)
Hastanın laboratuvarında pansitopeni tespit edildi.Hastanın yapılan görüntülemesinde: Her iki Akciğerde mozaik perfüzyon alanları izlendi. Sağ plevral aralıkta minimal sıvı artışı izlendi. Her iki Akciğer posterior alanlarda daha belirgin konsolidasyon alanları ve yaygın buzlu cam dansiteleri izlendi. Hasta mevcut muayene, tetkik ve görüntüleme sonuçlarıyla metotreksat toksisitesine bağlı interstisyel pnömoni+pansitopeni tanılarıyla yoğun bakım takibine alındı.

Sonuç: Granülomatöz Mastitler memenin granülom ve apse formasyonları ile karakterize nadir görülen kronik inflamatuar hastalıklarıdır.Tedavilerinde streoid, metotreksat ve cerrahi eksizyon kullanılabilir. Sistemik immünsüpresif tedavi granülomatöz mastit tedavisinde etkili ve güvenli bir tedavi yöntemi olsa da hastalarımızın tedavi şemasını uygulamaları kontrol edilmelidir.

Anahtar Kelimeler: İnterstisyel pnömoni, metotreksat

interstisyel pnömoni

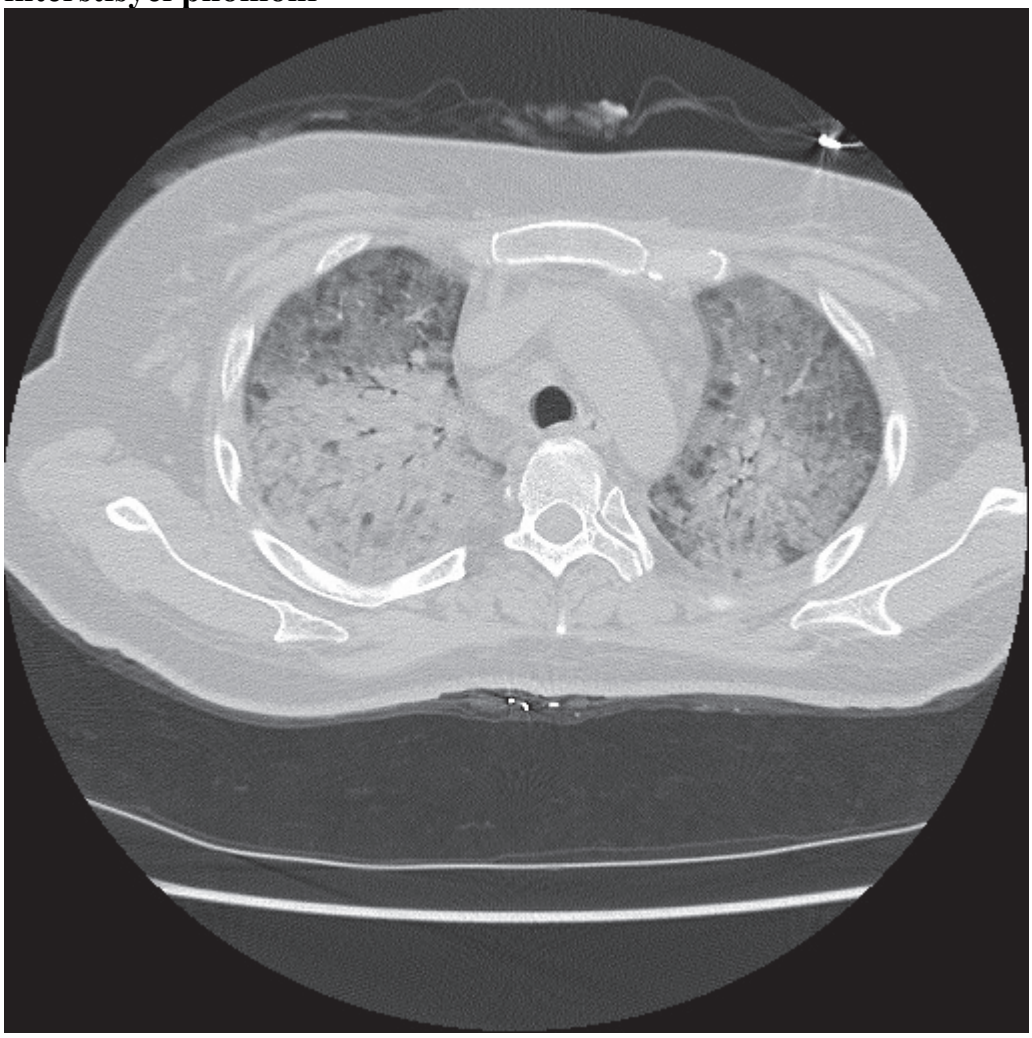

[P-546]

Amantadin Kullanımına Bağlı Akut Supraventriküler Taşikardi Atağı

Oğuz Eroğlu, Kağan Ünlü, Sinan Oğuzhan Özsan, Turgut Deniz, Figen Coşkun
Kırıkkale Üniversitesi Tıp Fakültesi Acil Tıp Anabilim Dalı, Kırıkkale, Türkiye

Giriş: Amantadin, Parkinson hastalarında oluşan kas sertleşmesi, titreme, diskinezi ve motor aktivite bozukluğu tedavisinde kullanılan bir ilaçtır. Supraventriküler taşikardi (SVT), başta kardiyak sebepler olmak üzere, birçok yapısal, kimyasal ve metabolik faktörle ilişkili hayatı tehdit edici bir taşiaritmidir. Bu yazıda, Parkinson hastalığına bağlı artan kas rijiditesi nedeniyle tedavisine eklenen Amantadin supraventriküler taşikardili bir olgu sunuldu.

Olgu: 71 yaşında erkek hasta acil servise taşikardi nedeniyle başvurdu. Hastanın geldiğinde genel durum: orta/kötü, bilinç: açık, oryantasyon ve koorperasyon normaldi. Fizik muayenede Ateş: 37.10C, Nabız: 220/dk (monitörden), TA: 142/88 mmHg, SS: 22/ dk ve SatO2: 91 idi. Hastanın özgeçmişinde yaklaşık 12 senedir Parkinson hastalığı ve yaklaşık 18 senedir de DM ve HT tanısı mevcuttu. Düzenli olarak Levodopa, Pramipeksol, Metformin, İnsülin glarjin, Aminosalisilik asit ve Amlodipin tablet kullanan hastaya, son bir kaç gündür artan kas rijiditesi nedeniyle Nöroloji kliniği tarafından Amantadin sülfat tedavisi başlanıldığı öğrenildi. Hastanın çarpıntı şikayeti Amatadin tablet alımından hemen sonra başlamıştı. Çekilen EKG'de SVT tanısı konulan hastaya (Resim 1), Adenozin 6 mg İV hızlı puşe verildi. İlk doz sonrası ritmi düzelmeyen hastaya tekrar Adenozin (12 mg) İV hızlı puşe verildi ve normal sinüs ritmi sağlandı. Laboratuvar sonuçlarında; BUN: 51 mg/dl, Kreatinin:1.54 mg/dl, Na+: 135 mmol/L, K+: mmol/L, Ca++: 9.9 mg/dl, Troponin T: 0.066 ng/ml olan hasta Kardiyoloji bölümü ile konsülte edilerek yoğun bakım ünitesine yatırıldı.

Sonuç: Çoklu ilaç kullanımı olan hastalarda, tedaviye yeni başlanan ilaçlar disritmi, kanama riski, göğüs ağrısı, nefes darlığı, bulantı-kusma gibi pek çok yeni klinik duruma yol açabilir. Parkinson hastalığı nedeniyle, yeni başlanan Amantadin kullanımı olan hastalarda SVT oluşumu konusunda acil hekimleri bilgi sahibi olmalıdır.

Anahtar Kelimeler: Amantadin, supraventriküler taşikardi, parkinson

---

Resim 1

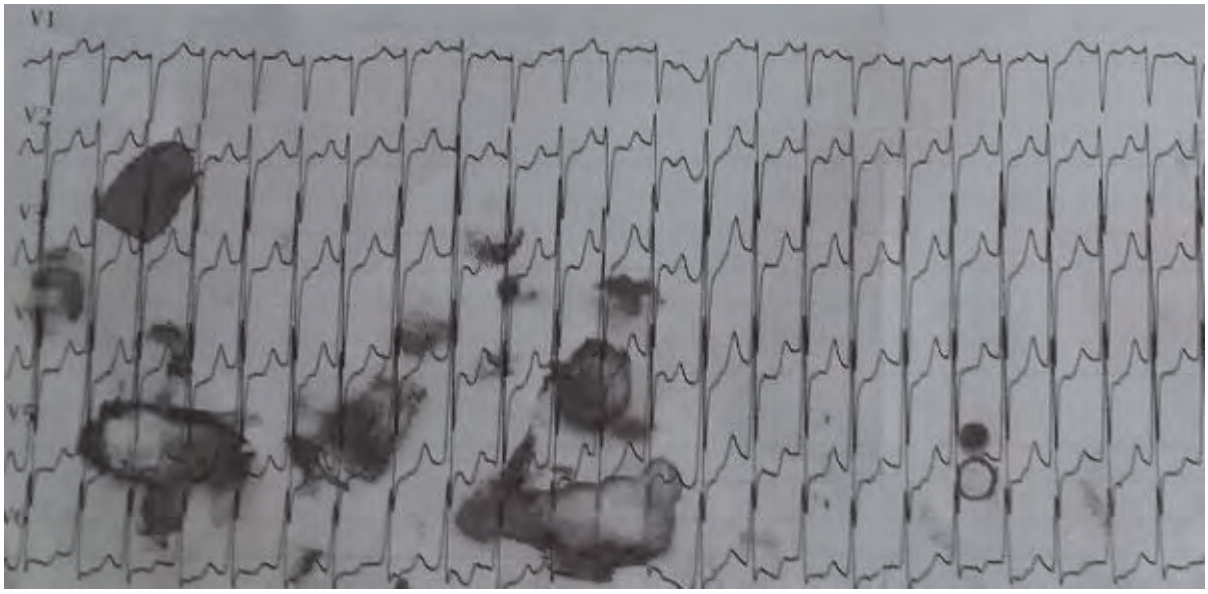

Hasta EKG'sinde Supraventriküler taşikardi

[P-547]

Aslan Pençesi Bitkisine Bağlı Warfarin Doz Aşımı

Oğuz Eroğlu, Sinan Oğuzhan Özsan, Turgut Deniz, Figen Coşkun
Kırıkkale Üniversitesi Tıp Fakültesi Acil Tıp Anabilim Dalı, Kırıkkale, Türkiye

Giriş: Aslanpençesi çiçeği veya bilinen latince adıyla Alchemilla vulgaris, gülgiller ailesinden bir bitkidir. Bu bitki Asya, kuzey Amerika, Afrika ve Avrupa kıtasındaki dağlık bölgelerde bol miktarda bulunur. Tedavide kullanım alanı; özellikle kadın hastalıkları (Hormon düzensizlikleri, tüylenme artışı, menstrasyon düzenleyici) ve ishali kapsamaktadır. Warfarin, antikoagülan bir ajan olup, warfarin tedavisi sırasında kullanılan başka ilaç veya gıdalar bu ilacın etkisini azaltıp arttırabilirler. Bu yazıda, warfarinle birlikte aslanpençesi çiçeği kullanan bir olgu sunulmuştur.

Olgu: Atrial Fibrilasyon nedeniyle yaklaşık 3 senedir warfarin kullanımı olan 57 yaşındaki erkek hasta, acil servise iki gündür devam eden kanlı işeme nedeniyle başvurdu. Hastanın warfarin tedavisini sürdürdüğü dönem boyunca, doktorunun önerisi nedeniyle herhangi başka bir ilaç kullanmadığı, takiplerinde INR dozlarının her zaman istenen seviyede olduğu ve daha önce vücudunun herhangi bir yerinden kanaması olmadığı öğrenildi. Hasta, yaklaşık bir haftadır devam eden ishali nedeniyle ilaç kullanmak istemediğinden, komşusunun önerdiği aslanpençesi bitkisinden çay yaptığını ve sonrasında kanlı bir şekilde işemeye başladığını belirtti. Acil servise muayenesinde genel durum: orta/iyi, bilinç: açık, oryantasyon ve kooperasyonu normal, nabız: 84 vuru/dk, TA: 142/ 69 mmHg, SS: 14/ dk, Sat O2: 95 idi. Batında barsak sesleri hiperaktif, umblikal hassasiyet mevcut, defans ve rebound yoktu. Diğer sistem muayeneleri normal olan hastanın rektal tuşesinde ise melena saptandı. Laboratuvar sonuçlarında WBC: 11500/uL, Hb: 13.4 gr/dl, Plt: 167000 u/L, MCV: 86.9 fL, INR: 7.47, PT:84.2 sn, PTT: 80.7 sn idi. Hasta Warfarin doz aşımı olarak değerlendirildi ve hospitalize edilerek takibe alındı.

Sonuç: Warfarin tedavisi, hem hasta hem de doktor için uzun süreli takip gerektiren bir süreçtir. Her ne kadar warfarinin birçok ilaçla etkileştiği klinisyenlerce hastalara bildirilmesine rağmen, masum görünen bitkisel tedaviler halen hastalarca kullanılmakta ve warfarin doz aşımına neden olmaktadır.

Anahtar Kelimeler: Aslanpençesi çiçeği, warfarin, kanama

[P-548]

Antikolinerjik Toksidrom Sebebi Olarak *Chenopodium album*

Yunus Emre Özlüer, Kezban Şeker Yaşar, Çağrı Çaylı
Adnan Menderes Üniversitesi Tıp Fakültesi Hastanesi Acil Tıp Anabilim Dalı, Aydın

Antikolinerjik zehirlenme acil serviste sık görülen toksidromlardan biridir. Amerikan Zehirlenme Kontrol Merkezleri Birliği tarafından 2015'te antikolinerjik maddelerle 14.000 zehirlenme vakası bildirilmiştir. Bunların %5'i (624 vaka) bitkisel kaynaklıdır (1). Antikolinerjik sendromun bulguları arasında ateş, ajitasyon, deliryum, koma, kızarmış kuru deri, ağız kuruluğu, taşikardi, ileus ve idrar retansiyonu gibi bulgular sayılabilir. Olgumuzda; Chenopodium album (sirken otu, it otu) tüketimi sonrasında gelişen antikolinerjik sendromun tanısının zorluğu, iyi bir anamnez almanın önemi ve bu tarz durumlarda kullanılacak olan uygun antidot yaklaşımı amaçlanmıştır.

Olgu: Hipertansiyon ve diabetes mellitus öyküsü olan 57 yaşında kadın hasta; genel durumunun bozulması, istemsiz hareketler ve anlamsız konuşma şikâyetleriyle başvurdu. Vücut sıcaklığı 36,1 ºC, kan basıncı 145/112 mmHg, nabız 114/dk ve sat0_2 %98 olan hastanın EKG'sinde sinüs taşikardisi mevcuttu. Muayenede cildi hiperemik, ağız kuruluğu, azalmış barsak sesleri ve glob vezikale, bilateral midriyasis, bilateral Babinski pozitifliği, istemsiz motor hareketler, dezoryantasyon, ajitasyon ve dizartri mevcuttu. Beyin BT ve MR görüntülemesinde herhangi bir akut radyopatolojik bulguya rastlanmadı. Sedoanaljezi eşliğinde yapılan lomber ponksiyonda BOS bulguları normaldi. Laboratuar bulgularında anormallik bulunmayan hastanın anamnezi toksikolojik açıdan derinleştirildiğinde, hastanın bahçeden sirken otu (Chenopodium album) (Resim 1) toplayıp yediği bilgisine ulaşıldı. Bunun üzerine hasta antikolinerjik zehirlenme olarak kabul edildi ve fizostigmin 1 mg IV yavaş puşe şeklinde, toplamda 3 mg verildi. Hastanın ajitasyonunda gerileme ve klinik iyileşme gözlemlendi. Yatışının üçüncü gününde asemptomatik olan hasta taburcu edildi.

Sonuç: Antikolinerjik zehirlenme acil servise akut deliryum tablosunda başvuran hastalarda akılda tutulması gereken ön tanılardan biridir. Tanıda detaylı anamnez ve sorgulama zorunludur. Hasta yakınlarından, hastanın kronolojik seyri ile ilgili detaylı bilgi alınmalıdır.
Ülkemizde ak kazayağı, ak pazı, it otu ve sirken adlarıyla bilinen Chenopodium album, içeriğindeki yüksek oksalata bağlı zehirlenmelere neden olabilir (2). Literatüre bakıldığında antikolinerjik toksidroma sebep olan bitkiler arasında Datura stramonium, Brugmansia spp., Atropa belladona ve Hyoscyamus niger yer almış (3), Chenopodium album'la ilgili bir bildirim yapılmamıştır.

Anahtar Kelimeler: Antikolinerjik sendrom, chenopodium album, toksidrom

Resim 1

Chenopodium album

[P-549]

CO Zehirlenmesinin Nadir Nedenleri; Metilen Klorid ve Nargile Maruziyeti

Hale Nur Can, Musa Çavuş, Bora Can Şimşek, Adnan Bilge
Manisa Celal Bayar Üniversitesi Tıp Fakültesi, Acil Tıp Anablim Dalı, Manisa

Karbonmonoksit gazı (CO); yapısında “karbon” bulunan yakıtların yanması sonucunda oluşan dumanda yer alan; tatsız, renksiz, kokusuz olan zehirlenme durumunda fark edilmeyen nonirritan gazdır. Senkop ve kardiyak hasardan hafif baş ağrısı, yorgunluk hissine kadar farklılık gösteren CO zehirlenmesinin belirti ve bulguları non-spesifiktir.Biz olgu sunumumuzla acil servislere non spesifik bulgularla gelen hastalarda duman maruziyeti dışı nedenle gelişen CO zehirlenmesini hatırlatmak istedik.Acil kliniğimize 29 yaşında erkek hasta nöbet benzeri kasılmalar ve senkop geçirmesi sebebiyle 112 tarafından getirildi. Başvuru sırasında hastanın genel durumu orta ve bilinci uykuya meyilli idi. Fizik muayenesinde TA:100/70 mm/Hg, nabız: 120 dk olarak ölçüldü. Solunum, kardiyovasküler ve nörolojik sistem muayenelerinde patoloji saptanmadı. Hasta sorgulamasında bir gün önce metilen klorid (net’express) inhalasyonunu takiben 4 saat süre ile nargile içme sonrası başlayan kasılma ile birlikte fenalaşma ve senkop atağı geçirdiği öğrenildi. Yapılan ilk laboratuar tetkiklerinde; WBC: 7.560/mm3, BUN: 13 mg/dL, kreatinin: 1.01 mg/dL, CK-MB: 1,5 ng/mL, troponin I: 0.006 ng/mL, AST: 25 U/L, ALT: 49 U/L, pH: 7.32, FCOHb: 42.9 olarak bulundu. Çekilen EKG’ de DIII, aVF ‘de T dalga negatifliği saptandı. EKO ‘ da özellik saptanmadı. Hastaya damar yolu açıldı, monitörize edildi, nazal kanül ile 4-6 L/dk oksijen solutuldu, nöroloji ve kardiyoloji konsültasyonu istendi. Çekilen BBT ve EEG normal olarak saptandı. Troponin yüksekliği ve EKG değişikliği sekonder nedenlere bağlandı. Hastanın mevcut kliniğinin CO zehirlenmesine bağlı olduğu düşünüldü. Hasta aralıklı bilinç düzey ve laboratuvar, EKG takibi yapıldı. Takipleri esnasında senkop/nöbet yakınması olmayan, uyku hali sona eren, CO düzeyleri 6-8 L/dk oksijen ile 6.8’ e gerileyen hasta önerilerle taburcu edildi.
CO zehirlenmesinde dikkatli ve detaylı anamnez doğru tanı açısından önemlidir. Bu hastamızda olduğu gibi CO zehirlenmelerinde ilk akla gelen duman maruziyetinin haricinde nargile içimi ve metilen klorid inhalasyonu da CO düzeyini anlamlı olarak arttırmaktadır. Biz bu sunumumuzda nonspesifik bulgular ile gelen hastalarda duman maruziyeti olmasa da CO zehirlenmesi olabileceğine dikkat çekmek istedik.

Anahtar Kelimeler: CO, nargile, metilen klorid

[P-550]

Datura Stramonium Zehirlenmesine Bağlı Deliryum

Rıza Gücal, Hatice Şeyma Akça, Serkan Emre Eroğlu
Sağlık Bilimleri Üniversitesi Ümraniye Eğitim ve Araştırma Hastanesi, İstanbul

Giriş: Acil servise deliryum tablosu ile başvuran hastalarda, doktorların etiyolojide bu çeşit zehirlenmeleri de göz önünde bulundurmaları gerekmektedir.

Olgu: 67 yaşında erkek hasta acil servisimize yeni başlayan anlamsız konuşma şikayetiyle başvurdu. Hasta yakınlarından birkaç saat önce sağlıklı ve bilinçli olduğu bilgisi alındı. Hastanın herhangi nörolojik ve psikiyatrik rahatsızlığı bulunmamakta ve ilaç olarak sadece hipertansiyon ilacı kullanmakta idi. Bilateral pupillaları izokorik, midriyatik idi. Elektrokardiyografide sinüs taşikardisi görüldü. Hastanın damar yolu açılarak hidrasyon sağlanması için parenteral %0.9 serum fizyolojik infüzyonuna başlandı, monitorize edildi, ajitasyonu için 5mg diazepam intravenöz olarak uygulandı. Hastanın laboratuvar tetkiklerinde anormal bir değer tespit edilmedi. Yapılan kraniyal görüntülemeler sonrası yapılan nöroloji konsültasyonunda nörolojik patoloji saptanmadı. Santral sinir sistemi enfeksiyonu açısından enfeksiyon kliniğine konsulte edilen hastada santral sinir sistemi enfeksiyonu düşünülmedi. Hastanın başvurusunun 10. saatinde bilinci açıldığında verdiği bilgiye göre acil servise başvurmadan yaklaşık birkaç saat önce 'şeytan elması' olarak bildiği (Datura Stramonium) bir bitkinin tohumlarını kaynatıp içtiği öğrenildi. Prostat rahatsızlığına iyi geleceğini düşündüğünü ifade etti. Hastanın hastanemiz dahiliye kliniğine takip amaçlı yatışı oldu.
Zehir Danışma merkezi önerisiyle 48 saat takibi bittikten sonra şifa ile taburcu edildi.

SONUÇ: Acil servise deliryum, ajitasyon, nöbet, cilt kuruluğu, midriyazsiz nedenli geitirilen hastalarda antikolinerjik zehirlenme olabileceği ve bu zehirlenmenin de bilinçli veya bilinçsiz şekilde bu çeşit bitkisel zehirlenmelere bağlı olabileceği unutulmamalıdır.
Hastadan ve yakınlarından alınacak doğru anamnez ve klasik antikolinerjik zehirlenme bulgularını tanımak doğru tanı ve tedaviyi sağlar.

Anahtar Kelimeler: Datura stromonium, deliryum

Resim 1

[P-552]

Çimento İçine Düşme

Elif Çelikel, Ahmet Burak Erdem, Uğur Bilgay Kaya, Hilmi Gökhan Ulubay, Bilge Karaca, Yasin Doğan, Hakan Uzunkaya, Tamer Durdu, Oktay Hakbilir
Ankara Numune Eğitim ve Araştırma Hastanesi, Acil Tıp Kliniği, Ankara

İş kazaları sonucu meydana gelen travmalar acil servislere çok sık gelmektedir. Travmatik yaralanmalara ek olarak kimyasal maddeler ile yaralanma da olabilmektedir.39 yaşında erkek hasta çalışırken 2.kattan çimento harcı bulunan havuzun içine düşme ile acil servise getiriliyor. Geliş genel durum orta, TA 126/74 nabız: 110 sat:92 takipneik solunum mevcut. Hastanın ağız içi, burun içi ve gözlerde yoğun olmak üzere tüm vücutta çimento kalıntıları mevcut. Yüz ve vücut serum fizyolojik ile yıkandı. Travmaya yönelik yapılan tetkiklerde patolojik bulguya saptanmadı. Çekilen BT'lerde hastanın mide ve barsaklarında hiperdens (çimento ile uyumlu) görünüm gözlendi. Oral ve nazal kavitede yoğun çimento olması takiplerinde hastanın solunumun kötüleşmesi üzerine aspirasyon pnömonisi düşünüldü. Genel durumu kötüleşen solunum kötüleşen hasta elektif entübe edildi. Acil endoskopiye alınan hastanın midesinden çimento parçaları alındı. Acil serviste çok nadir karşılaşacağımız bu olaylarda çimentonun hem mekanik (ileus v.b) hem de kimyasal (pnömoni v.b.) etkilerinin hızla gelişebileceğini unutmadan iyi organize olup acil endoskopi ve bronkoskopi akla gelmelidir.

Anahtar Kelimeler: Çimento, acil, endoskopi

[P-553]

Etil Alkol İntoksikasyonu

Makbule Esendal, Hamit Hakan Armağan, Alten Oskay
Süleyman Demirel Üniversitesi Tıp Fakültesi, Acil Tıp Anabilim Dalı, Isparta

Giriş: Etanol, nöronal aktiviteyi inhibe eden bir santral sinir sistemi depresanıdır. Etanol tüketilen miktarı göz önüne alındığında dünyada en fazla kullanılan içecekler arasındadır. Etanol alkollü içeceklerin dışında ağız bakım suları, kolonyalar, parfümler ve bazı ilaç prepatları içinde sulandırıcı veya çözücü olarak yüksek konsantrasyonlarda bulunabilir. Toksik dozu 100 mg/dl üzeri kabul edilmektedir. Ama tolerans sebebiyle intoksikasyon derecesiyle kan alkol seviyesi zayıf bir korelasyon göstermektedir.

Olgu: 37 yaşında erkek hasta kendini kötü hissetme ve çarpıntı şikayetleri ile acil servise başvurdu. Hastanın genel durumu orta, bilinç açık, koopere ve oryante idi. Özgeçmişinde alkolik hepatite bağlı karaciğer sirozu mevcuttu. Hastanın 6 saat önce marketten aldığı kolonyadan yarım çay bardağı içtiği ve son iki aydır günlük yarım çay bardağı kolonya tüketimi olduğu öğrenildi. Hastanın yapılan fizik muayenesinde; TA:115/64 mmHg, nabız:144/dk, solunum sayısı:22/dk, SaO2:100% ve ateşi 36,5 °C olarak tespit edildi. EKG'sinde sinüs taşikardisi mevcut olan hastanın arteryel kan gazında; pH:7,03, HCO3: 5,2 mmol/l, baz açığı:-25,5, pCO2:19 mmHg, pO2:68 mmHg idi. Acil laboratuvar tetkiklerinde anlamlı olarak Kreatinin:1,2mg/dl, AST:256 IU/L, ALT:107 IU/L, kan etanol düzeyinin 166 mg/dl olduğu görüldü. Hastanın etanol intoksikasyonuna bağlı metabolik asidozda olduğu düşünülerek dahiliye konsultasyonu istendi. Derin asidozu olan hasta acilen hemodiyalize alındı ve hemodiyaliz sonrası yoğun bakıma yatırıldı.

Sonuç: Açıklanamayan metabolik asidozlarda anamnezde mutlaka sadece alkol alımı değil, etanol içeren sıvıların alımı da sorgulanmalı, hastaların vital bulguları ve genel durumu dikkatle değerlendirilmelidir.

Anahtar Kelimeler: Acil servis, etanol intoksikasyonu, metabolik asidoz

[P-554]

İyi Bir Anamnez Hayat Kurtarıcı Olabilir!

Uğur Bilgay Kaya, İremgül Güngör, Pınar İskender Uysal, Hilmi Gökhan Ulubay, Ahmet Burak Erdem, Elif Çelikel, İrem Doğan, Mahmut Özbilgiç, Murat Doğan İşcanlı
SBÜ Ankara Numune Eğitim ve Araştırma Hastanesi, Ankara

Giriş: Metotreksat, malignite ve romatolojik hastalıkların tedavisinde kullanılan bir folik asit antagonistidir. Metotreksat tedavisi alan hastalarda lökopeni, trombositopeni, megaloblastik anemi ve pansitopeniyi içeren hematolojik toksisite prevalansı %1-3 arasında değişmektedir. Metotreksata bağlı pansitopeni açısından risk faktörleri olan dehidratasyon, hipoalbüminemi, günlük metotreksat alımı, renal yetmezlik, düşük folat düzeyi, ileri yaş, enfeksiyon, polifarmasi gibi durumlarda hematolojik toksisite gelişimi daha sık olmaktadır.

Olgu: 72 yaşında kadın hasta, acile 1 haftadır olan baş ağrısı, boğaz ağrısı şikayetiyle başvurdu. Benzer şikayetlerle dış merkezlere başvuru öyküsü mevcut. Alınan öyküde; hastanın romatoid artrit nedeniyle metotreksat 2.5 mg ilacını haftada bir alması gerekirken yaklaşık 10 gün boyunca 40 adet aldığı yakınlarından öğrenildi. Son 1 haftadır ilacı bittiği için kullanmadığını ifade etti. Özgeçmişinde; hipertansiyon, diyabet, KOAH, koroner arter hastalığı, romatoid artrit, guatr varmış. Kullandığı ilaçları; euthyrox, norvasc, novanorm, glifor, metotreksat. Geliş vitallerinde; kan basıncı: 143/75 mmHg, kalp hızı: 107 bpm, vücut ısısı: 37.2 derece, satürasyon: %98. Fizik muayenede; genel durumu orta, bilinci açık, nörolojik muayene doğal, duyu-motor muayene doğal, akciğer sesleri doğal, ral-ronküs saptanmadı, batın rahat izlendi. Periferik nabızlar bilateral palpable olduğu görüldü. Ağız içinde mukozitleri mevcuttu. Yapılan tetkiklerinde; WBC: 8500, Neu: 6400, Hemoglobn: 13.8, PLT: 310000, Diğer biyokimya, hemostaz, eliza, troponin, kan gazı normal olarak izlendi. Metotreksat toksisitesi düşünülerek izleme alınan hastanın takibinde vitalleri stabil seyretti, ateşi olmadı. 3. saat kontrol laboratuar testlerinde; WBC: 1900, Neu: 300, hemoglobin: 10.3, PLT: 42000 olması üzerine kan-idrar külteri alındı, üreme olmadı. Acil serviste tevagrastim ve folbiol başlandı, genel yoğun bakıma nakil verildi.

Sonuç: Romatoid artrit tedavisinde metotreksat tedavisi etkili ve güvenlidir. Nadiren, agranulositoz, pansitopeni, mukoza dokularında inflamasyon, hepatik siroz, akciğer fibrozu ve böbrek fonksiyon bozuklukları gibi şiddetli yan etkilere neden olabilmektedir. Romatoid artrit tanılı hastalarda yüksek ateş, halsizlik, bulantı, kusma, karın ağrısı, ishal veya oral ülserler görüldüğünde metotreksat intoksikasyonu akla gelmelidir. Hasta öyküsünde bahsetmese dahi metotreksatı ne şekilde kullandığı mutlaka sorgulanmalıdır.

Anahtar Kelimeler: Metotreksat toksisitesi, mukozit, nötropeni

[P-555]

Bir Soru, Bir Cevap; Hangi İlacı Kullanıyorsunuz? (Varfarin Kullanımı Olan Hastada Sırtta Geniş, Non-Travmatik Hematom)

Umut Payza, Ecem Ermete Güler, Mehmet Göktuğ Efgan, Zeynep Karakaya, Fatih Esad Topal, Rezan Tahtacı Karaali, Serkan Bilgin, Pınar Yeşim Akyol
İzmir Katip Çelebi Üniversitesi Atatürk Eğitim ve Araştırma Hastanesi, Acil Tıp Anabilim Dalı, İzmir

Giriş: Arteriyel ve venöz trombozların önlenmesinde oral antikoagülan tedavi oldukça önemlidir. Varfarin günümüzde en sık kullanılan oral antikoagülan ajandır. Varfarin yanıtı beslenme alışkanlıkları ve ilaçlar gibi çevresel faktörlerin yanında genetik faktörlerden de etkilenmektedir. Varfarin normal sınırlar içindeyken bile kanama riskini artırabilir. Yüksek değerlerde olduğu zaman non travmatik durumlarda dahi oldukça hayati kanamalara neden olabilir. Yüksek INR değeri olan hastamızda sırttında meydana gelen non-travmatik hematomu paylaşmak istedik. Vaka: 57 yaşında bayan hasta fark ettiği şişlik ve bu şişliğin hızlı bir şekilde büyümesi nedeniyle dış merkeze başvurmuş, buradan da sırtta kitle olabileceği, büyük bir hastaneye başvurması söylenerek, kullandığı ilaçlar ve komorbit hastalıkları sorgulanmadan, taburcu edilmiştir. Kliniğimize aynı gün başvuran hastanın fizik muayenesinde serratus ve latisumus dorsi kaslarının bulunduğu bölgede ele gelen solid nitelikte olmayan abse/hematom düşündüren şişlik mevcut idi. İnspeksiyonda herhangi bir ekimoz görülmüyordu. Hastanın komorbit hastalıkları ve ilaçları sorgulandığında kalp kapağı replasmanı nedeniyle varfarin kullandığı öğrenildi. Varfarin seviyesi için bakılan uluslararası normalizasyon oranı (INR) 13.99 olan hastanın çekilen toraks tomografisinde skapula altından başlayıp spina ilikaya kadar uzanan alanda yaygın hematom izlendi. Neyse ki hastamızda başka bir kanama alanı tespit edilmedi. Hasta tedavisi ve ilaç doz ayarlaması için hastanemiz kalp damar cerrahisi servisine yatırıldı. Tartışma: Varfarin atrial fibrilasyon, kalp kapak replasmanı, arter/venöz tıkanıklıklarda sık kullanılan bir moleküldür. Kişisel faktörler nedeniyle ilaç kullanımı için sabit bir doz söylemek mümkün değildir. Ayrıca sabit ve düşük dozda kullanımında bile çevresel faktörler ve beslenmeden etkilenebileceği için kullanan hastalarda da dikkatli olunması gereklidir. Herhangi bir kanama bulgusu açısından hastalar uyarılmalıdır. Aynı dikkati hekimlerinde göstermesi gereklidir. Muayene esnasında hekimlerin hastaların komorbit hastalıklarını ve kullandığı ilaçları da dikkatlice sorgulamaları gereklidir. Tanıya giden yolda tek bir soru hayatı tehdit edebilecek bir patolojinin tespit edilmesini sağlayabilir. Bir soru, bir cevap hayat kurtarabilir.

Anahtar Kelimeler: Varfarin, non-travmatik hematom

intramuskuler hematom

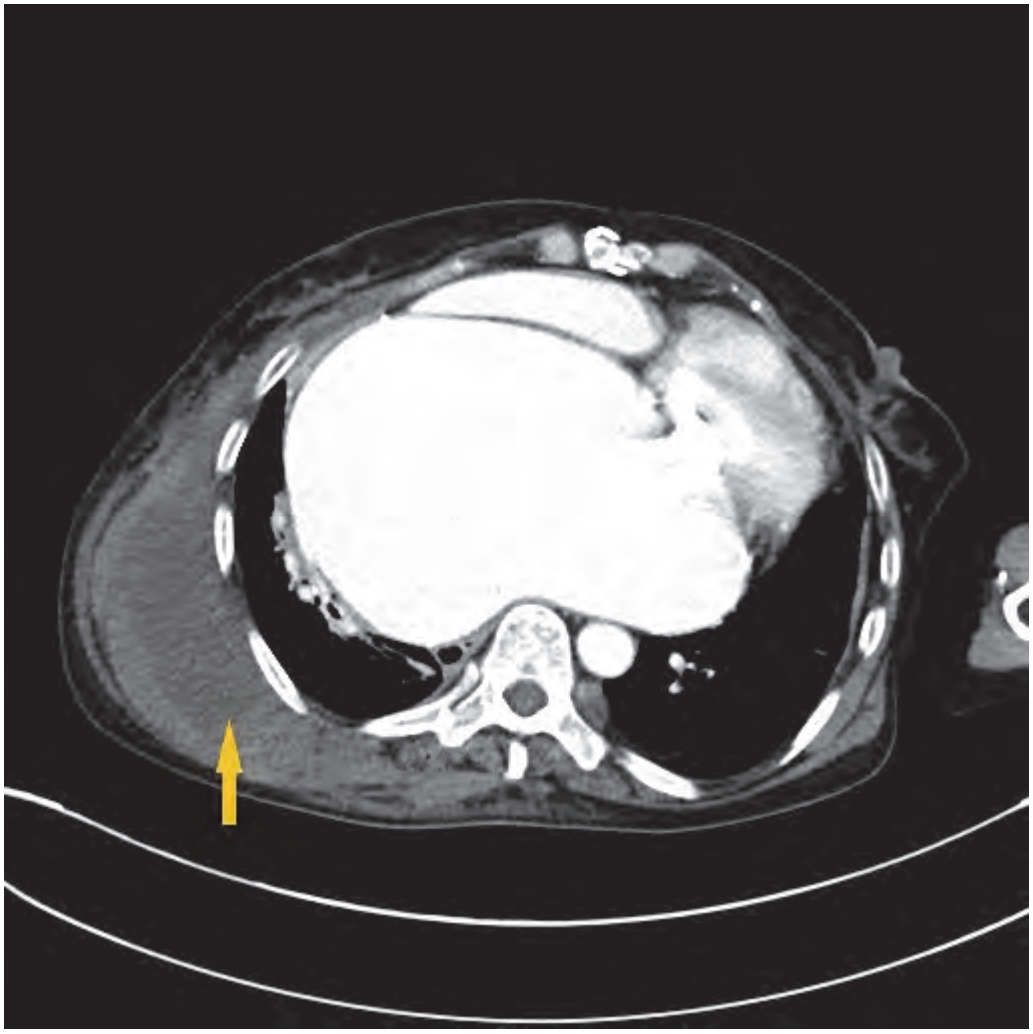

[P-556]

Beta Bloker Overdozda Lipit Tedavisi

Uğur Bilgay Kaya, İremgül Güngör, Pınar İskender Uysal, Ahmet Burak Erdem, Seher Dinçer, Bedriye Müge Sönmez, Ümmühan Karakaşoğlu, Havva Şahin Kavaklı, Elif Çelikel
SBÜ Ankara Numune Eğitim ve Araştırma Hastanesi, Ankara

Giriş: β blokerler; hipotansiyon, aritmiler, anjina, migren tipi baş ağrısı ve tirotoksikoz gibi klinik durumları tedavi etmek için kullanılırlar. Beta-bloker zehirlenmesinde klinik olarak; hipotansiyon, bradikardi, hipoglisemi, hiperpotasemi, nöbetler, konjestif kalp hastalığı veya astım tanısı olan hastalarda pulmoner ödem ve bronkospazm görülebilir.

Olgu: 49 yaşında erkek hasta, suicidal amaçlı ilaç alımı nedeniyle acil servise getiriliyor. Yakınlarından alınan bilgiye göre; 30 adet valproat 500 mg, 10 adet klozapin 100 mg, 10 adet propronalol 40 mg aldığı öğreniliyor. Özgeçmişinde; bilinen şizofreni ile takipli hasta leponex, depakin ve dideral kullanıyormuş. Geliş vitalleri; kan basıncı: 77/43 mmHg, kalp hızı:47 bpm, vücut ısısı: 37.3 derece, saturasyon: %89, kan şekeri: 78. Fizik muayenede; genel durumu kötü, GKS: 7, oryantasyonu ve kooperasyonu olmayan hastanın diğer sistem muayenesinde yapılabildiği kadarıyla akut patoloji saptanmadı. Yapılan tetkiklerinde; hemogram, troponin, hemostaz, normal, üre:85, kreatinin: 1.59, diğer biyokimyasal değerler normal izlendi. Kan gazında; pH: 7.41, pO2: 42, pCO2: 42, sO2: 82, laktat: 3.1 saptandı. Çekilen EKG'sinde sinüs bradikardisi, 1. derece AV blok mevcuttu. Hasta entübe edilerek destek tedaviye başlandı. %10 dextroz ve normal salinle hidrasyona başlanan hastada sıvı replasmanına yeterli yanıt alınamaması nedeniyle steradin infüzyonuna başlandı. Glukagonun tedarik edilememesi üzerine insülin 1 Ü/kg bolus ve ardından 1 Ü/kg/sa infüzyona başlandı. Takiplerinde yanıt alınamayan hipotansiyonu devam eden, böbrek ve karaciğer fonksiyon testlerinde bozulma başlayan hastaya intravenöz % 20'lik lipit tedavisi 1.5 ml/kg bolus olarak başlandı, 0.25 ml/kg/sa infüzyona geçildi. Takiplerinde yoğun bakıma nakledilen hastanın kliniğinin düzelerek psikiyatri servise nakledildiği öğrenildi.

Sonuç: Beta-bloker zehirlenmesinin tedavisinde primer olarak destek tedavi, glukagon, insülin, sodyum bikarbonat, kalsiyum glukonat, fosfodiesteraz inhibitörleri, intravenöz lipit gibi yöntemler kullanılabilir. Lipit tedavisi ilk seçenek olarak değil, diğer tedavilere yanıtsız olgularda kurtarıcı tedavi olarak düşünülmelidir.

Anahtar Kelimeler: Beta-bloker zehirlenmesi, intravenöz lipit tedavisi

[P-557]

Şeytan Elması (Datura stramonium) İntoksikasyonu

Serkan Şeramet, Gülhan Köseler, Halide Sağlambilen, Rana Toktaş
Kilis Devlet Hastanesi, Acil Servis, Kilis

Giriş: Datura stramonium (DS), Solanaceae ailesinden olan Jimson Weed, tatula, şeytan elması olarak da bilinen kentsel ve kırsal alanlarda yaygın olarak bulunan halüsinojenik bir bitkidir1. Tropane alkaloidleri içeren bu bitkinin toksisitesi klasik bir antikolinerjik zehirlenme olarak kendini gösterir2. Burada Datura stramonium alan iki olgu sunulmuştur.

Olgu: 5 ve 7 yaşında iki kız çocuğu aileleri tarafından bilmedikleri bir bitkinin meyvesini yedikleri için getirildiler. İlk çocuğun başvuruda kan basıncı 110/70 mmHg, nabız 152/dak, ateş 36,7 oC, SaO2 %97 idi. Yapılan fizik muayenesinde pupiller dilate, IR+/+, fotosensitivitesi mevcuttu. Diğer sistem bulguları olağandı. İkinci çocuğun başvuruda kan basıncı 100/60 mmHg, nabız 148/dak, ateş 37,5 oC, SaO2 %99 idi. Yapılan fizik muayenesinde pupiller dilate, IR +/+, fotosensitivitesi mevcuttu. Hastanın dili hiperemik ve ağız içi kuruydu. Flushingi mevcuttu. Diğer sistem bulguları olağandı. Hastaların aileleri yanlarında çocukların yediği bitkiyi de getirmişti. Plantsnap uygulaması ile bitkinin adının Datura stramonium olduğunu öğrendik. Hastalara gastrik lavaj, aktif kömür uygulandı. İntravenöz (IV) hidrasyon başlandı. Hastalar çocuk yoğun bakım olan başka bir merkeze sevk edildi.

Tartışma: Özellikle deliryum, ajitasyon ve nöbet gibi açıklanamayan periferik ve santral antikolinerjik semptomlarla başvuran hastalarda DS zehirlenmesi düşünülmelidir.3 Toksisite genellikle, yutmanın ardından 60 dakika içinde meydana gelir ve klinik semptomlar 24- 48 saat sürebilir.2 Tipik semptomları, kuru cilt ve mukoza, flushing, midriyazis, sinüs taşikardisi, hiperpireksi, idrar retansiyonu ve dezoriyentasyon, konfüzyon, halüsinasyonlar, psikoz, ajitasyon deliryum, nöbet ve koma gibi nörolojik semptomlardır. Nadiren, rabdomiyoliz ve fulminan hepatit de tanımlanmıştır.3 DS zehirlenmesinin tanısı esas olarak kliniktir. Tedavi esas olarak destekleyicidir:

• gastrik lavaj ve aktif kömür ile dekontaminasyon
• benzodiazepinlerle ajitasyon ve nöbet kontrolü
• soğuk uygulama veya antipiretiklerle ateş kontrolü
• intravenöz hidrasyon.

DS zehirlenmesinin prognozu genellikle olumludur. Sağlık çalışanlarının şeytan elmasının (DS) zehirli bir bitki olduğunu, halusinojenik etkisinden dolayı kötüye kullanımının olduğunu ve intoksikasyonlarının hastaneye yatış gerektirecek ciddi semptomlara yol açtığını bilmesi önemlidir.3

Anahtar Kelimeler: Datura stramonium, şeytan elması, Jimson Weed

[P-558]

Nadir Bir Olgu; Acil Serviste Fatal Hipermagnezemi

Mustafa Korkut, Ömer Faruk Karakoyun
TC. SBÜ. Antalya Eğitim Araştırma Hastanesi Acil Tıp Kliniği, Antalya

Giriş: Hipermagnezemi genellikle böbrek fonksiyon bozukluğu olanlarda ya da uzamış kabızlıkta eksojen magnezyum alımına bağlı görülür. Hospitalize edilen fatal hipermagnezemi vakaları nadirdir. Bilinçte bozulma, bulantı, kusma hipermagneziminin erken bulgularıyla karışabilir. Biz bu vakada acil serviste geç farkedilen hipermagnezeminin fatal seyir gösterebileceğini anlatmayı amaçladık.

Olgu: 61 yaşında kadın hasta, halsizlik, genel durumda bozulma, bacak ağrısı ve kas güçsüzlüğü, kabızlık şikayetiyle acil servise başvurdu. Laksatif amaçlı iki haftadır Magnesie Calcine toz kullanmış. Başvuru anında Glaskow Koma Skoru:14, tansiyon:82/60 mmHg, nabız:148/dk, solunum sayısı:27/dk, ateş:36,2 °C, oksijen satürasyonu:88, stik kan şekeri:139 mg/dl ölçüldü. Fizik muayene alt ekstremite kas gücü 2/5 dışında normaldi. Radyografik bulgu saptanmadı. EKG de yüksek ventrikül hızlı atriyal fibrilasyon izlendi. Başlangıç laboratuvar bulguları; normal tam kan sayımı, Bun:32,91 mg/dl, Kreatin:1,31 mg/dl, Mg (magnezyum):6,80 mEq/l, K:5,66 mEq/l, Ca:6,74 mEq/l. %10'luk calcium gluconate yapıldı. İntravenöz (iv) metoprolol yapıldı, iv salin tedavisi dopamine ve norepinefrin infüzyonu başlandı. 2. gün Mg:7,06 mEq/l yükseldi. Bilinç durumunda bozulma letarji gelişti ve hemodinamik kötüleşme, solunum stresi nedeniyle entübe edildi. Akut böbrek yetmezliği gelişti, semptomatik hipermagnezemi düşünüldü. Acil hemodiyalize alınan hastaya elektriksel kardioversiyon yapıldı. Diyaliz sonrası Bun:25,39 mg/dl, Kreatin:0,96 mg/dl, Mg:4,47 mEq/l ölçüldü. 3.gün yoğun bakımda Mg düzeyi düşürülemedi, kardiyak kollaps ve ölüm gerçekleşmiştir.

Tartışma: Plazmada normal Mg düzeyi 0,7-1,1 mmol/L arasındadır. Hipermagnezemi plazma magnezyum düzeyinin 1.5 mmol/L üstünde olmasıdır. Ekzojen Mg alımı terapötik dozlarda laksatifler olarak verildiğinde, şiddetli ve semptomatik hipermagnezemiyi indükleyebilir. Plazma Mg düzeyi 2 mmol/L'nin üzerine çıktığında klinik semptomlar ortaya çıkmaya başlar. Tablo 1'de plazma Mg düzeylerinin klinik korelasyonu gösterilmiştir. Orta ve hafif hipermagnezemide magnezyum alımı kesilip diüretik tedaviye başlanarak tedavi edilebilir fakat nörolojik ve kardiyovasküler sendromları ortaya çıkmış hipermagnezemi varlığında hastaların tedavisi için diyaliz gerekir. Semptomatik hastaların diyaliz öncesinde semptomlarını antagonize etmek için kalsiyum tedavisi kullanılabilir.

Sonuç: Acil serviste magnezyum intoksikasyonu erken farkedelip, iv kalsiyum hızlıca yapılmalı, sıvı destek tedavisi uygulanmalı ve acil hemodiyaliz yapılmalıdır.

Anahtar Kelimeler: Acil servis, hipermagnezemi, laksatif

Tablo 1:Hipermagnezemide Plazma Mg Düzeyi Ile Klinik Semptomların İlişkisi

Plazma Mg Düzeyi	Klinik Prezentasyon
2-3 mmol/L	Mide bulantısı, baş ağrısı, uyuşukluk, vücutta ve yüzde kızarıklık ve derin tendon reflekslerinde azalma
3-5 mmol/L	Somnolans, derin tendon refleksi kaybı, hipotansiyon ve hipokalsemi, EKG değişiklikleri
4-5 mmol/L'nin üstü	Hipotansiyon, ileti bozuklukları ve bradikardi, EKG'de P-R uzaması, QRS genişlemesi, Q-T uzaması, tam blok ve kardiyak arrest

[P-559]

Akrep Sokmasına Bağlı Anaflaksi ve Akut Koroner Sendrom Olgusu

Ömer Faruk Karakoyun, Fevzi Yılmaz, Çağrı Kahraman
Sağlık Bilimleri Üniversitesi, Antalya Eğitim ve Araştırma Hastanesi, Acil Tıp Kliniği, Antalya, Türkiye

Vaka: 53 yaşında bayan hasta, ayakkabısını bağlarken sağ elinin 4. parmağından akrep sokmasından yaklaşık bir buçuk saat sonra ağrı,nefes darlığı ve terleme şikayetiyle bir başka sağlık merkezi Acil Servis'e başvurmuş (şekil 1). Oradaki muayenesi ve tetkiklerinin ardından Hastanın ağrısının giderek artması, her iki kola yayılması ve ani gelişen nefes darlığı, göğüs ağrısı ve bayılması olması üzerine hastaya anaflaksi ön tanısı düşünülerek adrenalin im yapılmış. Hasta 4 saat sonra ileri tetkik ve tedavi amacıyla Acil servisimize kabul edildi.
Hasta acil servisimize başvurduğunda şuuru açık koopere oryante ve uykuya meyilliydi. Kabulde Vital bulguları TA:140/85mmHg, nabız:88 atm/dk, SO2: 95, solunum sayısı:18/dk, vücut sıcaklığı:36,1 C idi. Çekilen EKG 75 atım /dk sinüs ritminde ve ST-T dalga değişikliği yok idi (şekil 2). Fizik muayenede her iki akciğerlerde whezingin dışında herhangi bir patolojik bulguya rastlanmadı. Monitörize edilen hastaya oksijen başlandı ve intravenöz 80 mg metilprednizolon, 50 mg feniramin maleat uygulandı. Laboratuvar tetkiklerinde KŞ:145 mg/dl, high sensitive troponin t (hST) düzeyi 326 ng/L (referans aralığı 0-16 ng/L) ölçülen hastaya NSTMI olarak değerlendirilerek Tikagrelol, Coraspin ve Clexane başlandı. Sistemik bulguları olan ve 2 vial akrep antiserumu verilen hasta kardiyoloji ve anestezi bölümlerine konsülte edildi. Yoğun bakım ünitesine yatırılan hasta 3 gün sonra taburcu edildi.

Sonuç: Akrep zehirlenmesinde semptomlar lokal ağrıdan kardiyovasküler kollaps, solunum yetersizliği ve komaya kadar değişebilir. Fakat en sık görülenler lokal ağrı, irritabilite ve kardiyopulmoner bulgulardır. Olguların çoğunda sokma yerinde orta derecede yanmadan, şiddetli ağrıya kadar değişen lokal belirtiler ortaya çıkar. Bazılarında ise değişik şiddette şu genel intoksikasyon bulguları görülebilir: irritabilite, hiperpne, taşipne, dispne, taşikardi veya bradikardi, terleme, bulantı, kusma, diyare, lakrimasyon, nistagmus, midriyazis, fotofobi, hipersalivasyon, öksürük, bronşiyal sekresyonda artış, priapizm, pulmoner ödem, hipertansiyon veya hipotansiyon, aritmi, kalp yetersizliği, konvulziyon, şok ve koma görülür. Sistemik semptomları olan Akrep zehirlenmesinin spesifik tedavisi antivenom uygulamasıdır.

Anahtar Kelimeler: Akrep sokması, akut koroner sendrom, anaflaksi

---

Resim 1

[P-560]

Arkadaşı Ölen Metil Alkol Zehirlenmesi

Atakan Yilmaz[1], Gizem Oncel[1], Murat Seyit[1], Ramazan Sabirli[2], Mert Özen[1], Ibrahim Turkcuer[1], Bulent Erdur[1]
[1]Department of Emergency Medicine, Pamukkale University, Denizli, Turkey
[2]Servergazi State Hospital Emergency Department, Denizli, Turkey

Giriş: Son dönemde giderek artan metil alkol kullanımına başlı gelişen toksik vakalar artmaktadır. Özellikle anamnezde ev yapımı alkol üretimi sorgulanmalıdır.

Olgu: Bilinen hastalığı ve ilaç kullanımı olmayan 47 yaşında erkek hasta acil servise Nefes darlığı, bir gün önce başlayan görme kaybı, şuur değişikliği ve 2saat önce başlayan baskı tarzında göğüs ağrısı ile acil servise başvurdu. Hasta monitorize edilerek EKG'si çekildi ve sistemik muayenesi yapıldı. Muayenesinde sağ akciğer üst zonda ral dışında belirgin özellik yoktu. GKS:15. TA: 120/59mmhg, Nabız: 93/dakika, Solunum: 23/dakika, Pulse: 100, parmak ucu kan şekeri: 372mg/dL. EKG'si normal sinüs ritmi olması üzerine hastadan tam kan, biyokimya, kan gazı ve idrar tahlili alınarak diyabetik ketoasidoz ve/veya USAP ön tanısı ile öncelikle konsülte edildi. Wbc:18.86K/uL, Hb:16.8g/dL, Plt:235 K/uL. Glukoz:271mg/dL, kreatin:1.01mg/dL, Üre:19mg/dL. Ck-Mb:2.11ug/L, Tropnin-t:0.003ug/L. Kan gazında da, ph:7.06, Pco2:18.6mmHg, Po2:47.7mmHg hco3:9.4. İdrarda keton pozitif. Hasta kardioloji tarafından değerlendirldi. Takip önerildi. Hasta endokrine DKA ön tanısı ile konsülte edildi. Hastanın ayrıntılı anemnezinde diyabet olmaması ve hastanın eşinden alınan bilgilerle; hastanın arkadaşı ile evde votka yaptıkları, en son 3 gün önce içtikleri, votka yaptığı arkadaşının bu sabah ex olduğu bilgisi alındı. Görme kaybının olması, hastanın bilincinde kötüleşme ve GKS:7 olması üzerine hasta entübe edilerek diyaliz katateri kakılarak diyalize alındı ve metil alkol intoksikasyon için tedavi olarak Nazogastrik den alkol 1.8ml/kg bolus verildi ve nazogastrik den 0.46ml/kg/h den infüzyon başlandı. DKA için insülin ve hidrasyon uygulandı. Nitrat ve asetil salisilik asite başlandı. Ayrıca kg'a 1meq'da bikarbonat başlandı. Hastaya iv etil alkol ve fomepizol başlanması için referans hastane ile iletişime geçildi ve anestezi yoğun bakım ünitesine yatışı yapıldı.

Sonuç: Metil alkol özellikle kaçak içkilerde alımı son dönemde artan, zehirlenmesinden toksik metabolitleri olan Formaldehid/Formik Asit sorumlu olan, mortalite ve morbiditesi yüksek olan toksik bir durumdur. Semptomlar 12.-18. Saate kadar çıkmayabilir. Etanolle birlikte alınırsa, semptomlar gecikebilir. Sonuç olarak toksik takip serum metanol konsantrasyonundan ziyade, asidozun şiddetiyle bağlantılıdır.

Anahtar Kelimeler: Metanol intoksikasyon, acil servis

[P-561]

Lokal Anestezik Uygulamasının Ender Bir Komplikasyonu: Solunum Arresti

Fevzi Yılmaz, Gizem Ayaz, Fatih Selvi
Sağlık Bilimleri Üniversitesi, Antalya Eğitim ve Araştırma Hastanesi, Acil Tıp Kliniği, Antalya, Türkiye

Giriş: Lokal anestezik sistemik toksisite (LAST), lokal anestezik ilaçların çeşitli yollarla uygulanmasından sonra ortaya çıkabilecek, hayatı tehdit eden bir yan etkidir. Son veriler, LAST'nin altta yatan mekanizmalarının, merkezi sinir sistemi ve kardiyovasküler sistemdeki çeşitli hücresel etkilerle, multifaktöriyel olduğunu göstermiştir. Hastalarda kardiyovasküler sistem depresyonu, solunum arresti, koma, konvülsiyonlar, bilinç kaybı, kas seğirmesi, görme bozukluğu, baş dönmesi, sersemlik ve dilde uyuşma görülebilir.

Olgu: 44 yaşında erkek hasta iş kazası sonucu yaralanma şikayetiyle acil servise başvurdu. Fizik muayenesinde genel durumu iyi şuuru açık, koopere oryante, TA:120/89 mmHg, nabız:64/dk, SO2: %99 idi. Hastanın sol el 5. falanksta 5-6 cm cilt-cilt altı doku kaybı ve parsiyel tendon rüptürü mevcuttu. Hastanın yarasına kanama kontrolü, antibiyoterapi ve tetanoz proflaksisi yapıldıktan sonra ortopedi bölümüne konsülte edildi. Ortopedi tarafından yara yerine blokaj için 1,5 mg/kg prilokain (Cıtanest %2 20 mg) lokal anestezi yapıldıktan sonra hastada ajitasyon, kas seyirmesi ve solunum sıkıntısı gelişti. Hastanın solunumunun 5dk içinde yüzeyelleşmesi ve saturasyonunun düşmesi üzerine endotrakeal entübasyon yapılarak monitörize edildi (Resim1). Yapılan tetkiklerinde EKG, BBT normal olarak değerlendirildi. Lab. tetkiklerinden methemoglobin düzeyinin % 4.5 (n:1-2%) olması dışında normaldi. Hastaya lokal anestezi toksisitesi düşünülerek 1,5 mL/kg %20 lipid emülsiyonu tedavisi başlandı. Hasta İleri tetkik ve tedavi amacıyla yoğun bakıma yatırıldı. Yoğun bakımda 2 gün takip edilen hastanın durumunun stabl olması üzerine ortopedi servisine yatırıldı ve 1 gün sonra hastaneden taburcu edildi.

Sonuç: LAST lokal anestezi uygulamasının nadir fakat ciddi bir komplikasyonudur. Hedef organ genellikle santral sinir sistemi (SSS) ve kardiyovasküler sistem (KVS)'dir. Toksisite tedavisinde ise hava yolu kontrolü sağlanması, konvülsiyon gibi oluşabilecek semptomların tedavisi ve son yıllarda kardiyak toksisitenin tedavisinde lipid solüsyonlarının kullanılması önerilmektedir. LAST'ı tanıma ve tedavi etme yeteneği, bu ilaçları uygulayan klinisyenler için kritik öneme sahiptir.

Anahtar Kelimeler: Lokal anestezi, toksisite, lipid tedavisi

Resim 1

lokal anesteziye bağlı solunum arresti olan hasta

[P-562]

Akrep Sokması Sonrası Gelişen Pulmoner Ödem Tablosu

Fevzi Yılmaz[1], Bedriye Müge Sönmez[2]
[1]Sağlık Bilimleri Üniversitesi, Antalya Eğitim ve Araştırma Hastanesi, Acil Tıp Kliniği, Antalya, Türkiye
[2]Sağlık Bilimleri Üniversitesi, Ankara Numune Eğitim ve Araştırma Hastanesi, Acil Tıp Kliniği, Ankara, Türkiye

Giriş: Akrep sokmaları, ısırılma yerine ait lokal reaksiyonlardan, ölüme yol açacak çoklu organ tutulumlarına kadar geniş bir yelpazede klinik bulgulara neden olur. Isırılma sonucu yaşamı tehdit eden en önemli organ tutulumu kalp ve akciğerlerde görülür. Pulmoner ödem ve miyokardit gibi ölümcül komplikasyonlar nedeni ile her akrep sokması ile karşılaşan çocuk hasta gözlem altında tutulmalı, komplikasyonlara karşı yakın takip edilmelidir. Bu makalede akrep sokmasının ender fakat ciddi komplikasyonlarından olan miyokardit ve pulmoner ödemin geliştiği 29 yaşındaki olgunun takip ve tedavi aşamaları sunulmuştur.

Vaka: 29 yaşında hasta sağ el üzerinden sarı renkte bir akrep sokması şikayetiyle 1 saat içinde Acile Servis'e getirildi (Resim 1).Yapılan fizik muayenede, genel durumu kötü, şuuru konfü ve glaskow koma skoru 10 (E3M4V3) olarak hesaplandı, vücut ısısı 37ºC, arteriyel kan basıncı 100/60 mmHg, Nabız:120/dk, SO2:% 85 ölçülen hastanın, dispneik ve takipneik (SS: 28/dk.) olduğu görüldü. Fizik muayenede ekstremiteleri soğuk ve soluk, periferik nabızlar zayıf olarak alınan hastanın dinlemekle Her iki akciğerde solunum seslerinde azalma, wheezing ve sekretuar sesler duyuldu. Lab: wbc: 25,6 03/mm3, PO2 (Art): 85,50 mm Hg, PCO2 (Art): 27 mm Hg, APTT: 100,3 sn (25 - 37,5), Protrombin Zamanı; 13,4 sn (9,5 - 13,2), INR: 1,16 (0,8 - 1,2), D.Dimer: 790 ng/mL (0 – 242), Glukoz: 265 mg/dL. Pulmoner ödem tablosunda olan hasta entübe edilerek mekanik ventilatöre bağlanan hastaya akrep antivenomu uygulanıp takibe alındı. Hastanın çekilen elektrokardiyografisinde (EKG) sinüs taşikardisi saptanırken, PA akciğer grafisinde bilateral havalanma azlığı görüldü (Resim 2). Anestezi Bölümüne konsülte edilen hasta yoğun bakıma yatırıldı.
Yoğun bakımda medikal tedaviye cevap veren hastanın yatışının 2. gününde extube edildi. Hastanın takiplerinde akciğer ödeminin azalması (Resim 3.), idrar çıkışının iyi olması ve diğer vital bulgularının stabl olması üzerine üzerine 4 gün sonra taburcu edildi.

Sonuç: Bu olgular yakın takip edilmeli ve sistemik bulgular varlığında antivenom verilmelidir

Anahtar Kelimeler: Akrep sokması, pulmoner ödem

resim

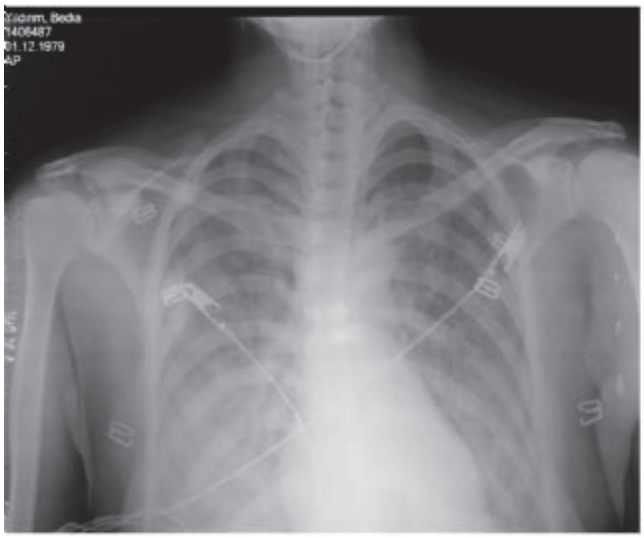

Akrep Sokmasına bağlı PAAG'de bilateral havalanma azlığı ve pulmoner ödem

[P-563]

Acil Serviste Toksikoloji Vakaları[1]

Neslihan Gürbüz, Ahmet Demircan, Ayfer Keleş, Fikret Bildik, Halil Emre Koyuncu, Gültekin Kadı
Gazi Üniversitesi Tıp Fakültesi Acil Tıp Anabilim Dalı, Ankara

Amaç: Akut veya kronik zehirlenmeler, çevresel zehirlenmeler ve istenmeyen ilaç etkileri gibi toksikolojik vakalar ile acil pratiğinde sık olarak karşılaşılmaktadır. Bu nedenle, bu çalışmada Erişkin Acil Servis'e Başvuran Toksikoloji Vakalarının incelenmesi amaçlanmıştır.

Yöntem: Bu retrospektif çalışma Ankara – Türkiye'de bir üniversite hastanesi erişkin acil servisinde yapıldı. Veriler hastane polis kayıtlarından elde edildi.

Bulgular: 1 Ocak 2018 - 31Ağustos 2018 tarihleri arasında Erişkin Acil Servis'e toplam 54504 hasta başvurmuştur. Bu hastaların % 4 (2250)'ü adli vaka olup, bunların %5 (120)'i Toksikoloji vakalarıdır. Zehirlenme vakalarının % 41(49)'i suisid, % 28(34)'i gıda zehirlenmesi, % 11(13)'i ilaç alımı, % 8(10)'i alkol, %7(9)'si madde alımı, % 4(5)'ü CO zehirlenmesidir. Erişkin Acil Servise başvuran (54504) hastaların %4'ünü adli vakalar oluştururken % 0.22'si, adli vakaların %4'ü zehirlenme olgusudur.

Sonuç: Toksikoloji vakaları ile acil pratiğinde %0.26- %1.96 sıklık ile karşılaşılmakla birlikte acil servisler açısından her zaman önemsenmesi ve yakın takip edilmesi gereken vakaların ilk sıralarında yer almaktadır (1). Toksik madde maruziyeti çok geniş bir klinik prezentasyon ile başvurabilmektedir. Çok farklı semptom ve bulgulara yol açması nedeniyle toksikoloji vakaları acil servisler açısından çok önem arz etmektedir.

Kaynaklar

1. Prof.Dr. Arzu Demirbaşı " Klinik Toksikoloji ve Acil Tıp "Marmara Üniversitesi Tıp Fakültesi Acil Tıp Anabilim Dalı

Anahtar Kelimeler: Toksikoloji, acil tıp, zehirlenme

Acil Servis'e Başvuran Toksikoloji Vakalarının Dağılımı (01.01.2018 – 31.08.2018)

Zehirlenmeler	Sayı %
Suicid	49 % 41
Gıda zehirlenmesi	34 % 28
İlaç alımı	13 % 11
Alkol	10 % 8
Madde alımı	9 %8
CO zehirlenmesi	5 %4
Toplam Toksikoloji vakaları	120
Toplam Adli vaka	2250

[P-564]

Karadul Örümcek Sokması

Gizem Coşkun Yüksel, Evvah Karakılıç, Nurdan Acar, Nazlı Özcan Yazlamaz, Filiz Baloğlu Kaya
Department of Emergency Medicine, School of Medicine, Eskişehir Osmangazi University, Eskişehir, Turkey.

Giriş: Kara dul örümcek zehirinin ana bileşeni, sinir sistemi üzerinde etkili bir toksin olan alfa-latrotoksindir; motor sinir uçlarını etkileyen, böylece asetilkolin tüketimine ve artmış katekolamin salınımına yol açan bir proteindir. Birincil hedefi sinir sistemi iken nadiren kalp ve akciğerler gibi organları da etkileyebilir. Bizde bu vakamızda örümcek ısırığı sonrasında bacak ağrısı ile acil servise başvuran ve izlemde myokardit gelişen vakayı sunmayı amaçladık.

Olgu: 68 yaşında HT dışında bilinen bir hastalığı olmayan kadın hasta sağ tibia ön orta yüzünden siyah renkte bir örümcek tarafından ısırılma sonrası bacakta ağrı nedenli dış merkez acil servise başvurmuş. Üre, kreatin değerlerinde yükseklik tespit edilmesi nedenli Acil servisimize sevk edildi. Hastanın nabzı 104/dk, kan basıncı 162/88 mmHg, SO2 %96 idi. Fizik muayenesinde sağ bacakta yaklaşık 2 cm çapında şişlik ve kızarıklık vardı. Hastanın takibinde bulantı, kusma, üşüme, titreme, terleme ve bacaklarda ağrı şikayetleri arttı. Tekrarlanan muayenesinde terli görünüm dışında ek bir patolojik bulguya rastlanmadı. EKG'de 108/dk'da taşikardik, V1-V4'de T negatifliği tespit edildi. Yapılan tetkiklerinde; BUN/Kr: 32/1,52, ALT/AST 42/220, laktat 2, pH 7,35, CKMB 12,36, Trop: 0,027 olarak geldi. Kontrol kardiyak enziminde artış tespit edilen hasta yapılan yatak başı EKO kardiyografi normal olarak raporlandı. İzlemde hastanın kardiyak enzimlerinde artış olması üzerine myokardit ön tanısı ile yoğun bakım ünitesine yatış yapıldı. NSAİİ ve destek tedavisi uygulanan hastanın izlemde ek bir patoloji gelişmemesi, ağrılarının azalması ve Kardiyak enzimlerin normal sınırlara dönmesi üzerine taburcu edildiği öğrenildi.

Sonuç: Örümcek ısırmalarına bağlı kardiyovasküler sistemin etkilenmesi sunucu kalp atım sayısı ve kan basıncının etkilenmesi bilinmekle birlikte myokardit gelişimi olan vakalar nadir görülmektedir. Literatürde ülkemizde de bulunan karadul örümcek ısırması sonucu myokardit bildiren vakalar vardır. Ancak gelişen myokardit vakalarının bizim vakamızda da olduğu gibi destek tedavisi ile kolay gerileyebilen vakalar olarak rapor edilmiştir. Ülkemizde acil servise örümcek ısırması nedeni ile başvuran hastaların çoğu iyi prognozlu olsa da myokardit gelişebileceği akılda tutulmalıdır.

Anahtar Kelimeler: Karadul, örümcek, miyokardit

[P-565]

Zehirlenen Hastaların Yatış ve Taburculuk Süreleri ve Definitif Tedavileri

Volkan Ercan, Atabek Aslan, Sevinç Erdem, Ruhi Cüre, Evvah Karakılıç, Filiz Baloğlu Kaya
Eskişehir Osmangazi Üniversitesi Tıp Fakültesi, Acil Tıp Anabilim Dalı, Eskişehir

Amaç: Zehirlenme nedeni ile acil servise başvuran hastaların ilk müdahalesinin yanı sıra önemli bir kısmının takipleri de acil serviste olmaktadır. Bu oranlar bölgeden bölgeye farklılıklar gösterebilir. Biz de bu çalışmamızda hastanemize başvuran zehirlenme vakalarını retrospektif olarak epidemiyolojik özellikleri ve yatış süreleri açısından değerlendirmeyi amaçladık.
Yöntem: Çalışmaya Eskişehir Osmangazi Üniversitesi Tıp Fakültesi Erişkin Acil Servisine son 1 yıl içerisinde kayıtlarda zehirlenme ve intihar girişimi alarak başvuran 179 hastadan dosya bilgilerine tam olarak ulaşılan 111 hasta çalışmaya alındı. Elde edilen veriler ile hastaların demografik özellikleri ve hastanede kalış süreleri değerlendirildi.

Bulgular: Acil servise son 1 yıl içerisinde zehirlenme nedeni ile 179 hasta başvurmuştur. Tüm başvurular içerisinde bu oran %0,21'dir. Çalışmaya alınan 111 hastanın %55'i (61) kadın ve ortalama yaşları 36,114,9 idi. Başvuran hastaların % 66,7'si ambulans ile acil servise başvururken diğerleri ayaktan veya özel araçla acil servise getirilmiştir. Bu hastaların % 50,5'i intihar amaçlı zehirlenirken, % 48,6'sı kazaen (Karbon monoksit ve mantar zehirlenmeleri dahil) zehirlendikleri, kalan % 0,9 hastanın da iş kazası sonucu zehirlendikleri tespit edildi. Hastaların % 3,6'sının servise yatırıldığı, % 66,7'sinin yoğun bakım ünitesine yatırıldığı ve % 31,5'nin acil serviste tedavisinin tamamlanıp taburcu edildiği görüldü. Tüm hastalar içerisinde % 12,6'nın tedaviyi kabul etmeyip kendi istekleri ile hastaneden ayrılmıştır. Tedaviyi reddeden hastaların GKS:15, MAP>= 65 mmHg, Nabız fizyolojik sınırlar içerisinde, laktat <= 2mmol/L olduğu genel durumlarının iyi olduğu görülmüştür. Tedaviyi reddedenlerin ortalama 3,8 2,2 saat içerisinde hastaneden ayrılmış, yatırılan hastalarında ortalama 4,6 4,4 saat içerisinde ilgili bölüme yatırılmıştır.

Sonuç: Hastanemize yapılan tüm başvurular arasında zehirlenmeler düşük orandadır ve bunlar arasında ciddi zehirlenmelere de rastlanmaktadır. Zehirlenen hastaların takibine bakıldığında önemli ölçüde acil tıp uzmanı tarafından definitif tedavisinin sağlandığı, yoğun bakım ihtiyacı olan hastalarda dahi acil serviste uzun süre kalabildikleri görülmektedir. Kalan hastaların tedavisi acil serviste tamamlandığından acil tıp doktorunun zehirlenmeler konusunda ilk müdahalenin yanı sıra definitif tedavisi konusunda da bilgi sahibi olmalıdır.

Anahtar Kelimeler: Zehirlenmeler, taburculuk süreleri

[P-566]

Yangın Söndürürken Nefes Darlığı; Olgu Sunumu

Ahmet Senel, Erdem Çevik, Petek Çiğdem Bozan, Rumeysa Can, Selin Tezel, Yeter Ozbey
Department of Emergency Medicine, Sultan Abdulhamid Han Research and Training Hospital, Istanbul, Turkey

Yangınlar küçük ve büyük çaplı olarak yaşamımız içinde yer almakta ve zaman zaman söndürme amacıyla müdahale etmek durumunda kalabilmekteyiz. Yangın söndürme amaçlı basit yöntemlerin yanında hazırda bulunan yangın söndürme tüpleri de kullanılmakta ve bu tüplerin kullanımı konusunda zaman zaman eğitimler verilmektedir. Ülkemizde bu amaçla köpük içeren, kuru kimyevi maddelerin olduğu ve karbondioksit olan tüpler bulunmaktadır. Yangın müdahalesi esnasında yaşanan sorunlar ile hastalar değişik derecelerde etkilenme ile acil servise başvurmaktadır. Bu olguları paylaşmaktaki amacımız acil servise bu şikayetler ile başvuran hastalar ile şüpheli zehirlenme hastalarının yönetimini gözden geçirmektir.

Olgu: Acil servisimize yangına müdahale esnasında etkilenerek nefes darlığı şikayeti ile 26, 27 ve 32 yaşlarında üç erkek hasta ambulans ile getirildi. Hastalardan alınan öyküde; çalıştıkları yerde ortaya çıkan yangına kuru kimyevi madde içeren ABC yangın söndürme tüpü (içeriğinde monoamonyum sülfat) ile müdahale ederken rüzgar yönünün değişmesi ve dikkatsizlik sonucu sıktıkları toz madenin üzerlerine gelmesi sonrası etkilendikleri bilgisine ulaşıldı. Hastaların tıbbi özgeçmişinde bilinen bir hastalık veya alerjileri yoktu. Geliş vital bulgular normal olan hastaların fizik muayenede akciğer seslerinde hafif kabalaşma ve ronküs, el ve boyun yüz bölgesi gibi açık olan alanlarda hiperemi mevcuttu.
Hastaların kıyafetleri çıkarıldı ve cilt dekontaminasyonları yapıldı. Göz 1000 ml serum fizyolojik ile yıkandı. Bronş irritasyonu nedeniyle Salbutamol + budenosid nebül tedavisi başlandı. Takip esnasında bulantı şikayeti olan bir hastaya semptomatik antiemetik ve IV hidrasyon yapıldı. Alınan laboratuvar tetkiklerinde kan gazında ph, karboksihemoglobin, bikarbonat, laktat, PaCO2 normal değerlendirildi. Diğer laboratuvar parametreleri de normaldi. Hastalar acil serviste 8 saat semptomsuz gözlendikten sonra kontrol fizik muayenelerinde ciltte kızarıklık haricinde patoloji olmayan hastaların bulguları monoamonyum sülfat ve gazlara bağlı irritasyon olarak değerlendirilip tedavi önerileri ile taburcu edildi.

Sonuç: Hastaların kullanılan söndürme maddesi ve/veya yangın yerinden kaynaklanan nefes darlığından senkopa kadar değişik bulgular ile acil servise başvuracağı unutulmamalı ve maruz kalınan etken madde ortaya konulup ona göre tedavi şekillendirilmelidir.

Anahtar Kelimeler: Yangın tüpü, zehirlenme, nefes darlığı

[P-567]

Nargile Kullanımı Neden Senkop Yapar?

Erdinç Balcı, Mehmet Akçimen, Nalan Kozacı, Fatih Selvi
Antalya Research and Training Hospital, Emergency Medicine Clinic, Antalya

Giriş: Nargile 400 yıldır bilinmektedir ve 1980'lerden sonra gençler arasında yaygın olarak kullanılmaktadır. Nargile içicilerinde karbonmonoksit (CO) intoksikasyonu nadir görülür. Bu posterde, nargile içimine bağlı CO intoksikasyonu sonucu senkop ile gelen hasta irdelenmiştir.

Olgu: 18 yaşında erkek hasta nargile kafede bayılma şikayeti ile acil servisimize getirildi. Hastanın genel durum iyi, bilinci açık, oryante ve koopere idi. Nörolojik ve fizik muayenesi doğaldı. Elektrokardiyografisinde (EKG) anormallik görülmedi. Vital bulguları; tansiyon arteryal 120/80 mmHg, nabız 97atım/dk, ateş 36,7oC, solunum sayısı 14/dk, O2 saturasyonu %95 idi. Laboratuvar çalışmasında; hemoglobin 13.7 gr/dL, lökosit 13.5x10^3 mm3, platelet 270x10^3/mm3, kreatinin 0.8 mg/dL, glukoz 128 mg/dL, potasyum 3,73 mmol/lt, sodyum 136 mmol/lt, TroponinT (High Sensitive) <3,00 ng/lt ölçüldü. Venöz kan gazı çalışmasında pH 7,42, pCO2 41,10 mmHg, pO2 21,20 mmHg, HCO3 25,50 mmol/lt, FCOHb %22,9 idi.
Görüntüleme çalışmalarında, hastanın bilgisayarlı beyin tomografi ve diffüzyon manyetik rezonans görüntülemelerinde patoloji saptanmadı.
Hasta monitörize edildi, damar yolu açıldı. EKG ve venöz kan gazı takibine alındı. Hastaya maske ile %100 O2 başlandı. 8 saat takip sonunda; kontrol Troponin T <3,00 ng/lt, FCOHb %3.1 ölçüldü. EKG normaldi. Hastada ek patolojik bulgu izlenmedi. Hasta şifaen taburcu edildi.
Tartışma: CO intoksikasyonu gelişen vakalarda kanın oksijen içeriği azalır ve oluşan karboksihemoglobin nedeniyle oksijenin dokulara sunumu azalır. Doku hipoksisi sonucu anaerobik glikoliz artar ve laktik asidoz meydana gelir. Kalp ve beyin gibi yüksek oksijen ihtiyacı olan organlar daha fazla etkilenir. Hastalarda görülen kardiyolojik semptomlar; göğüs ağrısı, çarpıntı, egzersiz dispnesi, disritmi, hipotansiyon, hipertansiyon, EKG'de iskemik değişiklikler ve kardiyak arresttir. Nörolojik semptomlar ise baş ağrısı, baş dönmesi, güçsüzlük, konfüzyon, ajitasyon, senkop, görme bozukluğu, nöbet ve komadır. Hastamız nargile içme ve aynı ortamda uzun süre kalma sonucu CO zehirlenmesi yaşamış ve buna bağlı olarak senkop geçirmişti. Bu nedenle senkop şikayeti ile başvuran hastalarda nargile kullanımı/maruziyeti derinlemesine sorgulanmalı ve buna bağlı CO zehirlenmesi akılda tutulmalıdır.

Anahtar Kelimeler: Nargile, karbonmonoksit intoksikasyonu

[P-568]

Spor Mu İntihar Mı?

İzzet Ustaalioğlu[1], Mustafa Caner Aykanat[1], Ali Göksü[1], Azizcan Kılıç[1], Gülbahar Oruçoğlu[1], Ahmet Hamdi Akçay[1], Funda Çoktaş[1], Yılmaz Aydın[1], Özge Ecmel Onur[2]
[1]SBÜ Fatih Sultan Mehmet Eğitim Araştırma Hastanesi, Acil Tıp Kliniği, İstanbul
[2]Marmara Üniversitesi Tıp Fakültesi, Acil Tıp Kliniği, İstanbul

Giriş: Acil servise çarpıntı şikayeti ile birçok başvuru olmaktadır. Ancak düşünülenin aksine çarpıntının altında yatan nedenlerin çoğu kardiak kökenli değildir. Çarpıntı genellikle kalpten bağımsız olan stres, anksiyete, korku, tiroid problemleri, yoğun egzersiz, eksojen alınan ilaç veya besin kaynaklı olabilir. Biz burada çarpıntı şikayeti ile gelen ekzojen ilaç kullanım öyküsü olan bir hastadan bahsetmek istedik.

Olgu: 26 yaşında erkek hasta tarafımıza 2 saat önce başlayan çarpıntı şikayeti ile başvurdu. Göğüs ağrısı, nefes darlığı olmamış; bulantı ve kusması varmış. Bilinen kronik hastalığı yokmuş. Ancak spor antrenörü olan hasta iki gündür Clenbuterol isimli ilaç kullandığını söyledi. Bilinci açık, oryante, koopere olan hastanın ateş:36.5°C, kalp hızı:136/dk, sistolik/diastolik kan basıncı:104/61 mm/Hg, oksijen saturasyonu:%98 ölçüldü. EKG'si sinüs taşikardisiydi. Sistem muayeneleri doğaldı. Kan gazında pH:7.37, pCO2:37 mmHg, baz açığı:-3.5, HCO3:21.3 mmmol/L, sodyum:139 mmmol/L, potasyum:2.5 mmmol/L, lactat:6.6 mmmol/L olan hastanın troponin, tsh ve hemogram içeren diğer kan tetkikleri normaldi. Hastanin mevcut durumu ekzojen ilaç kullanıma bağlandı. İV hidrasyon ve potasyum replasmanı başlandı. İki günlük servis takibinden sonra komplikasyonsuz taburcu edildi.

Tartışma: Clenbuterol, dekonjestan ve bronkodilatatör olarak astım hastaları tarafından kullanılan bir sempatomimetik amindir. Bazı yapısal ve farmakolojik özellikleri açısından epinefrin ve salbutamol ile benzerlik gösterir fakat etkileri daha güçlü ve uzun ömürlüdür. Aerobik kapasite, merkezi sinir sistemi uyarımı, kan basıncı ve oksijen taşınmasında artışa neden olur. Vücudun bazal metabolik hızını arttırırken vücut yağının metabolize edilmesini hızlandırır. Yaklaşık 120 µg önerilen dozun üzerinde kullanımı yan etkileri arttırır. Kilo verme veya atletik performansı geliştirmek için ilacı kendi kendine uygulayan kişiler bulantı, kusma, diyaforez, çarpıntı, taşikardi ve miyokard enfarktüsü riski taşır.

Sonuç: Son yılllarda insanlarda gıda ve ilaç takviyesi alma istediği giderek artmaktadır. Ancak bilinçsizce ekzojen takviye alan kişilerde ölüme kadar ilerleyen sonuçlar doğmaktadır. Karaborsadan ve internetten kolayca alınabilen bu ilaçlar hakkında insanlar bilinçlendirilmeli ve insanların bu ilaçlara ulaşımının engellenmesi için daha çok çalışma yapılmalıdır

Anahtar Kelimeler: Toksikoloji, clenbuterol, taşikardi

[P-569]

Steven Johnson Sendromu ve Toksik Epidermal Nekroliz

Burcu Yılmaz, Hatice Şeyma Akça, Serdar Özdemir, Serkan Emre Eroğlu
Sağlık Bilimleri Üniversitesi Ümraniye Eğitim ve Araştırma Hastanesi, İstanbul

Giriş: Stevens Johnson Sendromu(SJS) ve Toksik Epidermal Nekroliz(TEN) sıklıkla ilaç reaksiyonlarından kaynaklanan, yaşamı tehdit eden, yaygın olarak nekroz ve epidermisin ayrılması ile karakterize mukokutonöz reaksiyondur.
Bizim vakamızda sefalosporin kullanımı sonrası TEN tanısı koyduğumuz, prerenal akut böbrek yetmezliği gelişen bir olguyu tartışmayı amaçladık.

Olgu: 77 yaşında erkek hasta; halsizlik, tüm vücutta ağrı, yaygın döküntü, gözlerde kızarıklık, şikayetiyle başvurdu. Geçirilmiş miyokard infarktüsü ve ritim bozukluğu olan, sekiz gün önce üst solunum yolu enfeksiyonu nedeniyle 3. Kuşak sefalosporin grubu sefdinir kullanmaya başladığını öğrendiğimiz hasta, sefdinir kullanmaya başladıktan bir gün sonra gözlerde kızarıklık, öksürük, vücutta döküntü, yaygın ağrı şikayetiyle doktora başvurduğunu ifade etti. Doktorun gribal enfeksiyon ve allerji tanısı düşündüğü, hastanın şikayetlerinin giderek arttığı öğrenildi.
Hastanın fizik muayenesinde TA:112/70 mmhg, Nb:105/dk, saturasyonu %98di.Oküler mukozada konjonktival hiperemi, göz çevresinde sarı membranlar,oral mukozada hemorajik erezyonlar, dilde kuruluk, dudaklarda kanamalı erozyonlar, gövde ön yüzde eritem, skrotum üzerinde eritem, ekskariasyonlar, sol dizde bül tespit edildi.Vücudunun %30undan fazlasında diffüz eritem, eritamatöz maküller, büller mevcuttu ve hastanın derisi sertti.Rutin kan tetkiklerinde ALT:50 U/L, AST:39 U/L, glukoz:104 mg/dl, Kan üre azotu:119 mg/dl, kreatin:1.54 mg/dl, CRP:5.4 mg/dl, WBC:9.8 10^3/ul, NEU:4.95 10^3/ ul, EOS:3.22 10^3/ ul, Hgb:13.2 g/dl.Kan gazı analizinde ph:7.4 PCO2:34.5 mmHg HCO3:21.1 mmol/L, laktat:3.1 mmol/L.Hastada elektrolit anormalliği saptanmadı.
Hastaya ilaca bağlı TEN tanısı konuldu.SJS/TEN için mortaliteyi gösteren skorlama sistemi(SCORTEN)'e göre 4 puan alan, sıvı kaybı ve oral alım azlığına bağlı prerenal akut böbrek yetmezliği gelişen hasta dermatoloji servisine yatırıldı.Hastaya intravenöz hidrasyon tedavisi, siklosporin, metilprednizolon,topikal antiseptik başlandı.Tedavisinin 17. gününde sağlıkla taburcu edildi.

Sonuç: SJS/TEN mortalitesi ve morbiditesi yüksek olan, çok sık kullandığımız ilaçlara bağlı nadir de olsa gelişebilecek bir kutanöz reaksiyondur.Prodrom dönemi gribal enfeksiyonlarla, diğer basit alerjik reaksiyonlarla karışabilir.Acil servise özellikle ilaç kullanımından sonra dermatolojik reaksiyonlarla başvuran hastalarımızı SJS yönünden değerlendirmeli ve söz konusu ajanı bir an önce kesmeli ve tedaviye hızlıca başlamalıyız.

Anahtar Kelimeler: Steven-johnson sendromu

resim 1

[P-570]

Verapamil İntoksikasyonu Olgusunda IV Lipid Emülsiyon Tedavisi

Ömer Faruk Karakoyun, Mustafa Keşaplı, Hande Şener Gök
TC Sağlık Bilimleri Üniversitesi Antalya Eğitim Araştırma Hastanesi, Antalya

Giriş: Verapamil; non-dihidropridin türevi kalsiyum kanal blokörü olup, sınıf IV antiaritmik bir ilaçtır. Anjina, supraventriküler aritmi, atriyal fibrilasyon, tardif diskinezi, migren, hipertansiyon gibi geniş endikasyonlarda kullanılması, acil servislerde bu ilacın toksisitesine de sık rastlamamıza sebep olmaktadır. Olgumuz, ilaç alımının izole kalsiyum kanal blokörü olması ve tedavide lipid emülsiyonundan fayda görmesi açısından dikkat çekiciydi.

Olgu: 30 yaşındaki kadın hasta, ishal, baş dönmesi ve halsizlik şikâyetiyle acil servisimize başvurdu. Özgeçmiş ve soygeçmişinde özellik saptanmadı. Fizik muayenede patolojik bulgu tespit edilmedi. Vital bulguları, A:36,5C, solunum sayısı:14/dk, nabız:56 atım/dk,TA:75/46 mmHg olarak ölçüldü. Çekilen EKG'de sinüs bradikardisi dışında bir özellik mevcut değildi. (EKG 1) Hastaya semptomatik tedavi başlandı. Takibinde hipotansif seyretmesi ve tutarsız öyküsünün olması nedeniyle tekrar değerlendirildiğinde, evinde bulunan verapamil 240 mg tabletten 50 adet (12 gram) içtiği saptandı. Dopamin infüzyonu ve Ca Glukonat (3amp IV) uygulandı. Hemodinamisinde iyileşme sağlandı (nabız:70/dk, TA:80/50 mmHg). Hastanın tedavisine IV lipid emülsiyon tedavisi 75ml 30 dk da puşe, devamında 12ml /saat olacak şekilde eklendi. Uygulamanın 30.dakikasında; nabız:84atım/dk, TA:100 /60 mmHg sağlandı. Kontrol EKG'de patolojik bulgu izlenmedi. (EKG 2). Hasta yoğun bakıma alındı. Tedavisinin ardından taburcu edildi.

Sonuç: Kalsiyum kanal blokörü ilaçların alımında tüm sistemler etkilenmektedir. En çok morbidite ve mortalite kardiyovasküler toksisiteden kaynaklanmaktadır. Hipotansiyon ve bradikardi klinik tablonun temelidir. Yönetiminde; oksijenizasyon, sıvı resusitasyonu, erken dönemde gastrik dekontaminasyon, sürekli kardiyak ve tansiyon monitorizasyonu, atropin, kalsiyum tedavisi, gerekirse transkutanöz pace-maker, IV glukagon ve katekolaminler, lipid emülsiyon tedavisi kullanılabilir. Vakamız IV lipid infüzyonundan fayda gördü.
Lipid emülsiyon tedavisi, lipofilik ilaçlara bağlı (verapamil, beta bloker, trisiklik antidepresanlar, bupivakain, klorpromazin gibi) zehirlenmelerde kullanılmaktadır. Kardiak stabilite üzerindeki etkisini; ilacı çevreleyerek adeta bir lipid çamuru olarak etkisiz hale getirmesi ve emulsiyon içerisinde bulunan yağ asitlerinin miyokard için hazır enerji kaynağı oluşturarak kardiyak fonksiyonu düzeltmesiyle gösterdiği düşünülmektedir. Hipertrigliseridemi, yağ embolisi, enfeksiyon ve hipersensitivite reaksiyonları tedavinin olası komplikasyonlarıdır. Lipofilik ilaç intoksikasyonlarının yönetiminde kullanılması mortalite ve morbiditeye olumlu etki sağlayacaktır.

Anahtar Kelimeler: Verapamil, lipid, intoksikasyon

EKG-1(Tedavi öncesi EKG)

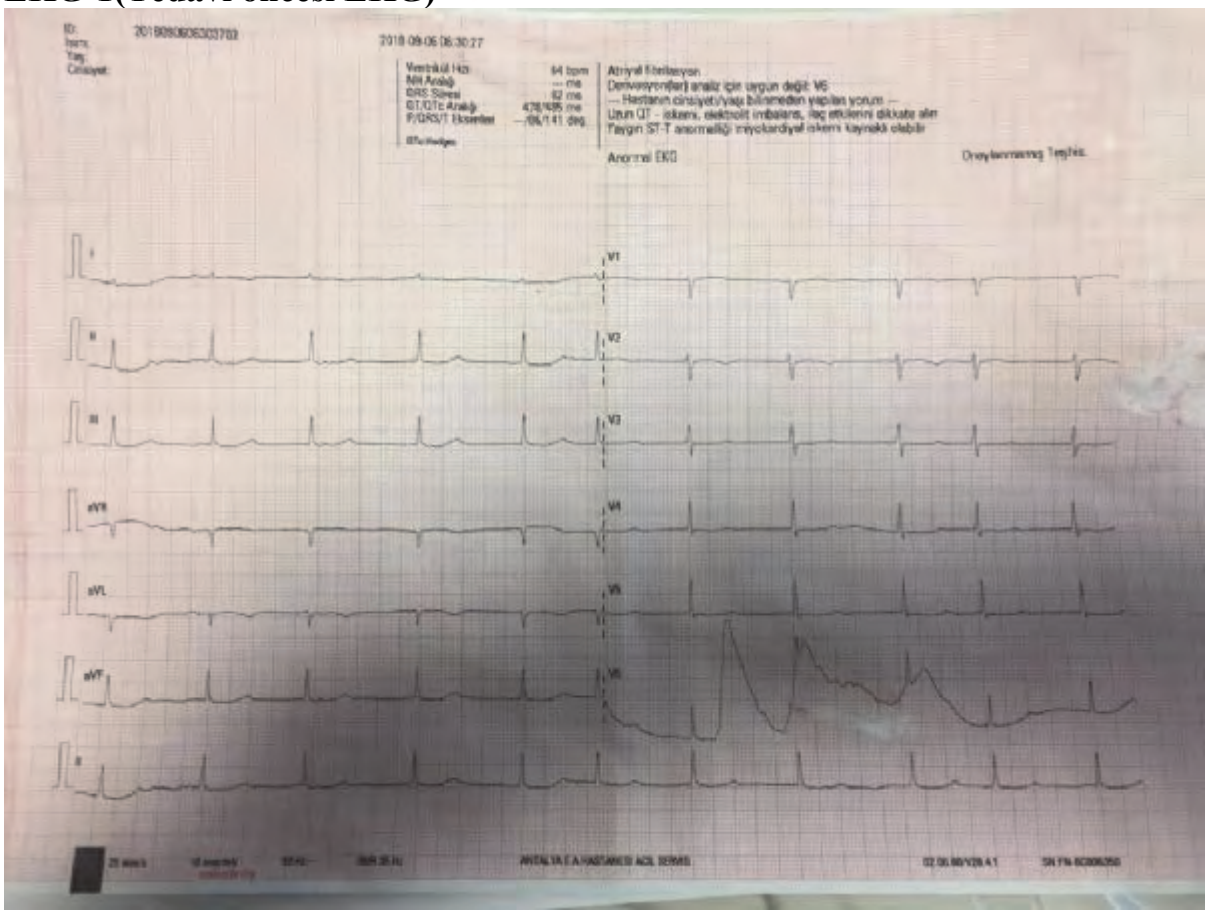

[P-572]

İntihar Amacı İle Damaryolundan Ayran Enjekte Eden Olgu

Handan Çiftçi[1], İlksen Dönmez[1], Gülşen Çığşar[2]
[1]Kafkas Üniversitesi Tıp Fakültesi, Acil Tıp Anabilim Dalı, Kars
[2]Dışkapı Yıldırım Beyazıt Eğitim ve Araştırma Hastanesi, Ankara

Giriş: İntihar, bireyin açık veya örtük ölüm niyetiyle kendine uyguladığı, ölümle sonuçlanan yıkıcı eylemdir. Kendine zarar verici bu davranış ölümle sonuçlanmadığında intihar girişimi olarak adlandırılmaktadır(1).Ciddi emosyonel ve iletişimsel bir problemin semptomudur(2).Tüm dünyada her yıl on milyon olduğu tahmin edilen intihar girişimlerinin yaklaşık bir milyonu ölümle sonuçlanmaktadır(3).Ülkemizde intihar olayları kadınlarda erkeklerden daha fazla görülmektedir ve eğitim seviyesi yükseldikçe oranları azalmaktadır.Son yıllarda adolesanlarda intihar girişimi sıklığı artmaktadır ancak intihar davranışı ebeveynler,öğretmenler tarafından fark edilememektedir(3,4).Türkiye İstatistik Kurumu(TUİK) verilerine göre 2015 yılında intihar edenlerin %34.3'ü 15-29 yaş grubundadır;cinsiyete göre, intihar eden kadınlarda en yüksek oran %18 ile 15-19 yaş grubunda,erkeklerde ise bu oranın en yüksek %12.8 ile 20-24 yaş grubunda olduğu görüldü(5).İntihar amacıyla çeşitli yöntemler planlanmakta ve uygulanmaktadır(2).Ateşli silahlar,ası,ilaç alımı,kendini boğma,yakma,bıçaklama,trafiğe atlama,suda boğulma kullanılan yöntemlerdendir.Ergenler arasında en yaygın intihar girişimi aşırı dozda ilaç alımıdır(1).İntihar girişiminde bulunan bireylerde en sık duygu durum bozukluğu,yıkıcı davranış bozukluğu ve madde kötüye kullanımı görülmektedir(2).Bizde nadiren karşılaştığımız kendine intihar amacıyla intravenöz ayran enjekte eden hastayı sunmayı amaçladık.

Olgu: 18 yaşında bayan hasta intihar amaçlı kendine damar yolundan üç mililitre ayran enjekte etme şikayeti ile acil servise başvurdu.GKS:15 ve vitalleri stabil olan hastanın fizik muayenesinde özellik saptanmadı ancak özgeçmişinde birçok defa kendine yabancı maddeler enjekte ettiği öğrenildi ve buna bağlı kollarında enjeksiyon izleri saptandı.Hemogramında WBC:20.1103/mm3,Hg:9.5gr/dl idi,AKG'ında pH:7.38,ancak HCO3:19.7mEq/L olması hastanın metabolik asidozda olmasa bile metabolik dengenin değişmeye başladığını göstermektedir.Psikiatri konsültasyonu istenen hastanın acil servis takibinin ardından hastaneye yatırılarak tedavisi düşünüldü ancak kabul etmeyerek acil servisi izinsiz terk etti.
Sonuç:
Dünya Sağlık Örgütü(WHO) intihar olayını,intihar eylemi ve intihar girişimi olarak iki grupta ele almaktadır.Bazı vakalarda kişi yaşamından kaçmak,umutsuzluğunu,çaresizliğini dile getirmek amacıyla intihar girişimini gerçekleştirir.Bu tür vakalar yardım çağrısı niteliğindedir.Fakat yaşamdan tam anlamıyla kopmamış kişilerin ciddi olmayan bir intihar girişimi sonucu ölebileceği düşünüldüğünde tüm intihar girişimlerinin ciddiyetle ele alınması gerekir(3).İntihar girişimlerinin etkin şekilde önlenmesinde ana hedef,risk faktörlerinin erken fark edilip etkin tedavi edilerek ortadan kaldırılmasıdır(2).

Anahtar Kelimeler: İntihar, ayran, intravenöz enjeksiyon

[P-573]

Mantar İntoksikasyonuna Bağlı Multiogan Yetmezliği Olgu Sunumu

İlksen Dönmez[1], Handan Çiftçi[2], Eray Atalay[3], Gülşen Çığşar[4]
[1]Kafkas Üniversitesi Tıp Fakültesi, Anesteziyoloji ve Reanimsyon Anabilim Dalı, Kars
[2]Kafkas Üniversitesi Tıp Fakültesi, Acil Tıp Anabilim Dalı, Kars
[3]Kafkas Üniversitesi Tıp Fakültesi, İç Hastalıkları Anabilim Dalı, Kars
[4]Dışkapı Eğitim ve Araştırma Hastanesi, Acil Tıp Anabilim Dalı, Ankara

Giriş: Mantarlar özellikle protein açısından zengin ve düşük sosyoekonomik nüfusun tükettiği ideal besin kaynağıdır(1).Yaklaşık 5.000 mantar türü olmasına rağmen, tüketim için sadece 200-300 mantar türünün güvenli, 100 mantar çeşidininde zehirli olduğu bilinmektedir(2).Mantar zehirlenmesi(mycetismus);mantarlarda bulunan birçok farklı toksik maddenin alınmasıyla oluşur.Zehirli türlerin zehirsizlerden ayırt edilememesine bağlı ortaya çıkar.İntihar,cinayet yada psikoaktif etkilerinden dolayı tüketilmesiyle ve çocuklarda yanlışlıkla alımla zehirlenme oluşur(1,3).Tüketilen mantarın türüne, miktarına, mevsimine, coğrafyasına, pişirme yöntemine ve bireyin metabolizmasına bağlı olarak genellikle geçici gastrointestinal, allerjik ve santral sinir sistemi bulguları görülür.Ölümcül zehirlenmelerin çoğu karaciğer ve böbrek yetmezliğine neden olan,amatoksin içeren Amanita türlerine bağlıdır(1).Bizde çevreden topladığı mantarı yiyerek zehirlenen ve multiple organ yetmezliği gelişerek eksitus olan hastayı sunmayı amaçladık.

Olgu: 35 yaşında bayan hasta üç gün önce başlayan karın ağrısı bulantı kusma sebebiyle tedavi gördüğü dış merkezden genel durumunun bozulması,şuurunun konfüleşmesi ve akut böbrek yetmezliği gelişmesi nedeni ile hastanemize kabul edildi.Öyküsünde bir hafta önce bulantı kusma şikayetleriyle hastaneye başvurduğu ve öncesinde yaylada hergün çevreden topladığı mantarları yediği öğrenildi.Özgeçmişinde 4 yıl önce tüberküloz geçirdiği öğrenildi.Solunum sıkıntısı,arter kan gazında(AKG) mixt asidozunun olması ve karaciğer enzimlerinin yüksek olması nedeniyle yoğun bakım ünitesine (YBÜ) alındı. Genel durumu kötü, bilinci konfü, takipneik, dispneik, hipotansif ve SPO2 düşüktü. Fizik muayenesinde bilateral ral/ronküs mevcuttu. Geçirilmiş tüberküloza bağlı destrükte akciğer dokusu olduğundan dolayı ekstübasyon zorluğu olabileceği düşünüldüğünden öncelikle non invaziv mekanik ventilasyon desteği başlandı. Ancak bilinç bozukluğu ilerleyen (GKS:8) hasta mekanik ventilasyona bağlandı. Gelişinde AKG'nda pH:6.94, PO2:70.6mmHg, PCO2:81.8mmHg, HCO3:17.8, BE: -15.7,Laktat:9.2,SO2:%78.8,INR:3.20,PT:34.9sn, idrar hematürik, D-Dimer:11400, hemogramında WBC:21.8 103mm3, Hb:12.5gr/dl, PLT:238.103mm3, CRP:3.28mg/dl, BUN:77mg/dl, Kreatinin:1.08mg/dl, ALT:1401U/L, AST:2600 U/L, Alb:2.9 g/dl idi.Tetkik sonuçlarına göre hastada mantar zehirlenmesine bağlı multiple organ yetmezliği tanısı konuldu, YBÜ'de penisilin infüzyonu başlandı.Karaciğer ve böbrek yetmezliği düzelen hastanın bilinci açıldı, ancak ARDS nedeniyle eksitus oldu.

Sonuç: Bizim vakamızda olduğu gibi özellikle kırsal kesimde yaşayanlarda bilinçsizce toplanan mantarların yenmesi sonucu ölümcül vakalarla karşılaşılmaktadır. Bu sebeple mantar zehirlenmeleri konusunda halkımızın ve sağlık çalışanlarının eğitilmesi gerekmektedir(4).

Anahtar Kelimeler: Mantar, zehirlenme, multiple organ yetmezliği

[P-574]

Her Şifalı Bitkiyi Tüketmeli Miyiz?

Handan Çiftçi[1], Taner Güven[2]
[1]Kafkas Üniversitesi Tıp Fakültesi, Acil Tıp Anabilim Dalı, Kars
[2]Malatya Eğitim ve Araştırma Hastanesi, Acil Tıp Anabilim Dalı, Malatya

Giriş: Doğal bitki özleri, içeceklerdeki biyoaktif bileşenleri nedeniyle önem kazanmıştır. Dünya çapında pazarlanan bitkiler arasında yer alan rooibos, hazır yiyecek ve içeceklerin bir bileşeni olarak dikkat çekmektedir(1).Rooibos (Aspalathus linearis) bir Güney Afrika bitkisi olup esas olarak bitkisel çay üretimi için yetiştirilir. Taze rooibos yaprakları flavanoller, dihidrokalkonlar ve aspalatin gibi polifenoller içerirken, işlenmiş yapraklar ve kök, benzoik ve sinamik asit içerir(2).Rooibos çayı, kardiyak aritmi, kolik, diyare, astım ve hipertansiyon tedavisinde yaygın olarak kullanılmaktadır. Aspalatin, chrysoeriol, orientin, isoorientin, vitexin, isovitexin, quercetin, isoquercrin ve rutin içerdiği bilinmektedir. Rooibos çayının antioksidan, antiaging, antikanser, antidiyabetik ve antienflammatuar özelliklerine sahip olduğu bilinmektedir(3).Çay geleneksel olarak bitkinin taze veya kurutulmuş yaprakları, sapları,kökleri, veya tohumları kaynatılmış suyla demlenerek hazırlanır veya ticari çay poşetleri içinde demlemeye hazır olarak satılır(Resim 1, Resim 2)(2). Bizde zayıflamak için internetten aldığı bitkiyi demledikten sonra şikayetleri başlayan hastayı sunmayı amaçladık.

Olgu: 56 yaşında kadın hasta acil servisimize göğüs ağrısı, nefes darlığı, el ve ayaklarda yanma şikâyeti ile başvurdu. Hastanın şikâyetleri internetten zayıflamak için aldığı Rooibos çayını içtikten hemen sonra başlamış, mevcut şikâyetleri yaklaşık 2-3 dakika kadar sürmüş. Özgeçmişinde hipertansiyon ve diyabetes mellitus mevcut olup antihipertansif olarak Hyzaar 100mg (Anjiyotensin II reseptör blokörü olan losartan ve diüretik olan hidroklorotiyazid kombinasyonu) kullandığı öğrenildi. Normal fizik muayenesi olan hastanın geliş TA:170/100 mmHg, EKG normal sinüs ritmi (NSR), kan glukozu 150 mg/dL, biyokimyasal tetkikleri normaldi. Acil serviste takip edilen ve tekrar şiakayeti olmayan hasta önerilerle taburcu edildi.

Sonuç: Rooibos çayının tansiyonu düşürme mekanizması ACE inhibitörü (Anjiyotensin Dönüştürücü Enzim İnhibitörleri) gibi davranmasıyla ilişkilidir.Hastanın Rooibos çayını içtikten sonra şikayetlerinin başlaması mevcut kullandığı antiheptansif ilaçla etkileşime girdiği düşünülmektedir(3).Bitki türlerinin demleme yöntemleri ve parametreleri birbirinden farklıdır ve yanlış uygulamalar, beklenen faydaları en aza indirebilir ve zararlı sağlık etkilerine yol açabilir.(1)Bu sebeple bitkisel ürünlerin kullanılan ilaçlarla etkileşime girebileceği de düşünülürse özellikle kullanıcıların bitkiyi araştırdıktan ve bilgilendikten sonra kullanmaları istenmeyen yan etkileri önleyeceği kanaatindeyiz.

Anahtar Kelimeler: Rooibos, hipertansiyon, bitki özleri

Resim: Rooibos Bitkisi

[P-575]

3 Yaşında Çoklu İlaç Zehirlenmesi Vakası

Adeviyye Karaca, Mustafa Keşaplı, Ayşegül İşlek Yüksel, Gülsüm Çalışkan, Gizem Gönüllü
Antalya Research and Training Hospital, Emergency Medicine Clinic, Antalya

Giriş: Propafenon sınıf 1C antiaritmik ajan olup yüksek doz alındığında kardiovasküler sistem, gastrointestinal sistem, sinir sistemi, hematolojik sistem ve deri üzerinde ciddi yan etkileri olan bir ilaçtır. Hipertansiyon tedavisinde sıklıkla kullanılan bir Anjiotensin dönüştürücü enzim inhibitörü olan Enalapril ve beta bloker olan metoprolol de benzer yan etkilere sahip olmakla birlikte, özellikle çocuk popülasyon için zehirlenmeleri fatal seyredebilmektedir.

Olgu: Üç yaşında erkek hasta, kazara, bilinmeyen miktarda ve zamanda propafenon, enalapril, metoprolol tablet alımından 1 saat sonra, dudaklarda solukluk, halsizlik ve karın ağrısı şikayetleri ile acil servisimize getirildi. Anne, eve geldiğinde ilaçların dökülmüş halde yerde bulunduğunu, kutuda hangi ilaçtan kaç tablet kaldığını bilmediğini söyledi. 2 kez kusan hastanın kusma içeriğinde ilaç görülmedi. Hastanın genel durumu orta ve uykuya meyilliydi. Geliş kan basıncı 107/64 mmHg, nabız 97 atım/dk, solunum sayısı 20/dk, oksijen satürasyonu %99, ateş 35.7 oC idi. Fizik muayenesinde uykuya meyil dışında patolojik bulgu yoktu. Elektrokardiyografisinde genişlemiş QRS ve 1.derece atriyoventriküler blok saptandı (Resim). Parmak ucu stick kan şekeri 127 olan hastanın yatak başı transtorasik ekokardiyografisi normal bulundu. Biyokimyasal incelemede elektrolit bozukluğu saptanmadı. Kan gazı tetkikinde asidoz saptanmadı. Genel durumu hızla kötüleşen ve hipotansifleşen hastaya 20 ml/kg intravenöz bolus sıvı, maske ile oksijen ve inotrop desteği başlandı. Ayrıca NaHCO3 ve magnezyum başlanan hasta çocuk kardiyolojisi bölümüne danışıldı ve dış merkezde yoğun bakım ünitesine yatırıldı.

Sonuç: Propafenon, enalapril ve metoprolol maruziyetleri; pediyatrik yaş grubu için küçük miktarlarda bile ölümcül olabilir. Temel olarak kardiyovasküler ve nörolojik sistemlere etki eden bu ilaçlar; ciddi aritmi, hipotansiyon, hipoglisemi, geniş QRS, uzamış PR mesafesi, konfüzyon, nöbet ve komaya neden olabilir. Zehirlenme sonrası geleneksel destek tedavisi çok önemlidir. Bunun dışında, bikarbonat, insülin, lipit emülsiyon tedavisi ve hemodiyaliz uygulanabilir. Hastaların erken tanı ve tedavisi sağlanırsa hasta komplikasyonsuz olarak düzelebilir.

Anahtar Kelimeler: Çocuk intoksikasyon, çoklu ilaç alımı

Resim

[P-576]

İntihar Amaçlı Trisiklik Antidepresan İlaç Alımı

Adeviyye Karaca, Mustafa Keşaplı, Ayşegül İşlek Yüksel, Gizem Gönüllü, Gülsüm Çalışkan
Antalya Research and Training Hospital, Emergency Medicine Clinic, Antalya

Giriş: trisiklik antidepresanlar, temel olarak sodyum kanallarını bloke eden, temel olarak santral sinir sistemi ve myokarda etki eden, ölümcül ritm bozuklukları, nöbet ve koma ile seyreden ciddi intoksikasyonlara yol açar. Bu vaka sunumunda, acil servise nöbet şikayeti ile gelen genç bir olguyu ele alacağız.

Olgu: 17 yaşında bayan hasta, nöbet şikayeti ile 112 tarafından acil servisimize getirildi. Annesi tarafından odasında yerde tonik klonik jeneralize nöbet hali tariflenen hastanın daha önceden bilinen epilepsi öyküsü yoktu. 112 sedyesinde de nöbet geçiren hastaya Diazepam uygulandı. Hastanın genel durumu orta ve post iktal haldeydi. Geliş kan basıncı 80/50 mmHg, nabız 107 atım/dk, solunum sayısı 20/dk, oksijen satürasyonu %93, ateş 36.7 oC idi. Fizik muayenesinde post iktal durum dışında patolojik bulgu yoktu. Parmak ucu stick kan şekeri 127 olan hasta muayene sırasında tekrar nöbet geçirdi ve status epileptikus kabul edilerek fenitoin başlandı. Hasta hızla beyin tomografisine gönderildi. Tomografisinde patoloji saptanmadı. Elektrokardiyografisinde geniş QRS, uzun QT, AV tam blok saptanan hasta intoksikasyon olarak değerlendirildi ve bikarbonat ile sıvı tedavisi başlandı (Resim). 1 kez arrest olan hasta etkin resüsitasyon sonrası döndürüldü ve kardiyoloji bölümüne konsülte edilerek yoğun bakım ünitesine yatırıldı.

Sonuç: Toplumda yaygın olarak kullanılan trisiklik antidepresanların (TAD) intoksikasyonları sık görülmektedir. TAD zehirlenmesi, tekrarlayan nöbet ve genel durum bozukluğu şikayeti ile başvuran hastalarda akılda tutulması gereken bir tanıdır.

Anahtar Kelimeler: Trisiklik antidepresan, zehirlenme

[P-578]

Optik Sinir Korunmuş, Görme Normal, Ciddi Bir Göz Acili: Penetre Yabancı Cisim

Şenol Ardıç[1], Can Kaya[2], Tuncay Yazıcı[1], Olgun Aşık[1], Sertaç Yılmaz[1]
[1]Sağlık Bilimleri Üniversitesi, Acil Tıp Anabilim Dalı, Trabzon Kanuni Eğitim ve Araştırma Hastanesi, Acil Tıp Kliniği, Trabzon
[2]Özel Medikalpark Yıldızlı Güven Hastanesi, Göz Departmanı, Trabzon

Giriş: Travma veya yabancı cisim nedeniyle göz bütünlüğü kapalı yada açık etkilenebilir. Acil servise penetran göz yaralanmaları nadir başvuru nedenleri arasındadır.

Olgu: 40 yaşında erkek hasta acil servise ilçe devlet hastanesinden 112 ile düşme sonrası göze yabancı cisim batması nedeniyle getirildi. Bilinen ek hastalığı olmayan hasta genel durumu iyi bilinci açık oryante ve koopereydi. Vital bulguları; tansiyon arteryel 130/ 80 mmHg, nabız 80 atım/ dakika, saturasyon %98, ateş 36.5 ve solunum sayısı 18/ dakika idi. Fizik muayenesinde sağ göz medial epikantal kısımdan ağaç dalının batması görünümü mevcut idi. Göz hareketleri doğal, görme alanı defekti yoktu ve glob doğal idi. Diğer sistem muayeneleri normal olarak değerlendirildi. Labratuvar testleri normal sınırlarda idi. Beyin ve sağ orbital tomografisinde sağ göz medial duvarına yapışık, optik sinire 7 mm yakınlıkta, 3 cmlik yabancı cisim görünümü tespit edildi (figür 1). Yabancı cismin çıkarılması için göz konsültasyonu istendi ancak il içinde bu cerrahiyi yapabilecek orbita cerrahı olmadığı bilgisi alındı. Özel hastaneye sevk edildi. Alınan bilgiye göre cisim 1 gün sonra çıkarıldı ve komplikasyon gelişmediği öğrenildi.
Tartışma: Oküler travmalar, özellikle penetran yaralanmalar, önlenebilir görme kaybının en sık nedenleri arasındadır (1). Oküler travmalar tüm vücut yaralanmalarının % 7'sini ve tüm göz hastalıklarının % 10-15'ini oluşturur (2). Oküler travmalar, önemli fonksiyonel, medikal ve sosyoekonomik bir yük getiren bir halk sağlığı problemidir; önlenebilir karakterleri nedeniyle önemlidirler.

Sonuç: Ülkemizde mevcut devlet ve üniversite hastaneleri orbita cerrahisi konusunda tecrübeli göz uzmanı eksikliği yaşamaktadır. Bu sorun orbital yabancı cisimlerin operasyonundaki gecikmeler ile sakatlık bırakabilecek sonuçlara neden olabilir.
Referans:
1). Liggett PE, Pince KJ, Barlow W, Ragen M, Ryan SJ. Ocular trauma in anurban population. Review of 1132 cases. Ophthalmology 1990;97:581-4.
2. Maltzman BA, Pruzon H, Mund ML. A survey of ocular trauma. SurvOphthalmol 1976;21:285-90. CrossRef

Anahtar Kelimeler: Yabancı cisim, göz, penetran travma

Figür 1. Sağ orbital yabancı cisim (ok işareti)

[P-579]

Yüksekten Düşme Sonrası Gelişen Akut Aort Diseksiyonu; Bir Vaka Sunumu

Mehmet Muzaffer İslam, Fatma Kolbaş, Gökhan Aksel, Serkan Emre Eroğlu
Sağlık Bakanlığı Üniversitesi, Ümraniye Eğitim ve Araştırma Hastanesi, İstanbul

Giriş: Akut travmatik aort diseksiyonu oldukça ölümcül seyreden bir hastalıktır. Müdahale edilmeyen her saatte anevrizmanın mortalitesi %1 artmaktadır.
Bu yazıda yüksekten düşme sonrası gelişen travmatik aort diseksiyonu olgusunun literatür eşliğinde sunulması amaçlanmıştır.

Olgu: 88 yaşında kadın hasta yüksekten düşme nedeniyle acil servise getirildi. Genel durumu kötü, GKS:3, olan hastanın arteryel tansiyonunun 70/45 mmHg, nabzının: 140 atım/dk, oksijen satürasyonunun %66 olduğu görüldü. Hastaya 2000cc iv bolus izotonik ve 2 ünite 0Rh(-) kan infüzyonu başlanması sonrasında arteryel tansiyonu 110/70 mm-Hg'ya kadar yükseldi. Hastanın toraks BT'sinde Debakey Tip 1 aort diseksiyonu tespit edildi (Şekil 1). Ek olarak sol hemotoraks, bilateral pnömotoraks, her iki akciğerde kontüzyon izlendi. Kraniyal BT'de her iki serebral hemisferde yaygın subaraknoid hemoraji tespit edildi. Hastaya bilateral tüp torakostomi uygulandı. Kalp damar cerrahisi tarafından hastanın hemodinamisinin stabil olması ve mevcut subaraknoid kanama ve bilateral pnömotoraksının operasyon için risk oluşturacağı gerekçesi ile acil girişim düşünülmedi. Yoğun bakım ünitesine yatırılan hasta, takibinin 7. gününde ani gelişen bradikardi ve kardiyak arrest sonrasında exitus oldu.

Tartışma: Akut travmatik aort diseksiyonu, major künt göğüs yaralanması sonrası nadiren görülen, mortalitesi yüksek bir durumdur.
Aort diseksiyonu tanısında altın standart tanı yöntemi konvansiyonel BT anjiografi, kolay ulaşılan, hızlı ve kapsamlı görüntüleme sağlayan ve eşlik eden diğer patolojiler hakkında da ek ve detaylı bilgi sunan inceleme yöntemi olmasıyla travmaik aort diseksiyonu olgularında kritik öneme sahiptir.
Bizim vakamız yüksekten düşme sonrasında geliştiği düşünülen De Bakey tip 1 aort diseksiyonuna sahipti.
Künt travmalara bağlı proksimal aort diseksiyonu vakaları oldukça nadirdir. Vakanın dikkat çekici yönlerinden birisi de travmaya bağlı geliştiği düşünülen bu aort diseksiyonunun asendan aortu da kapsamasıyor olmasıdır.

Sonuç: Akut travmatik aort diseksiyonu olan hastaların acil operasyon endikasyonu halen tartışmalıdır. Literatürde hemodinamisi stabil olan veya rüptür gibi ciddi bir komplikasyonu olmayan hastalar var olan diğer travmatik patolojilerinin iyileşmesinden sonra opere edilmesi gerektiğini savunan yazılar ve vaka bildirimleri sıkça rapor edilmiştir.

Anahtar Kelimeler: Akut aort diseksiyonu, yüksekten düşme

De Bakey Tip 1

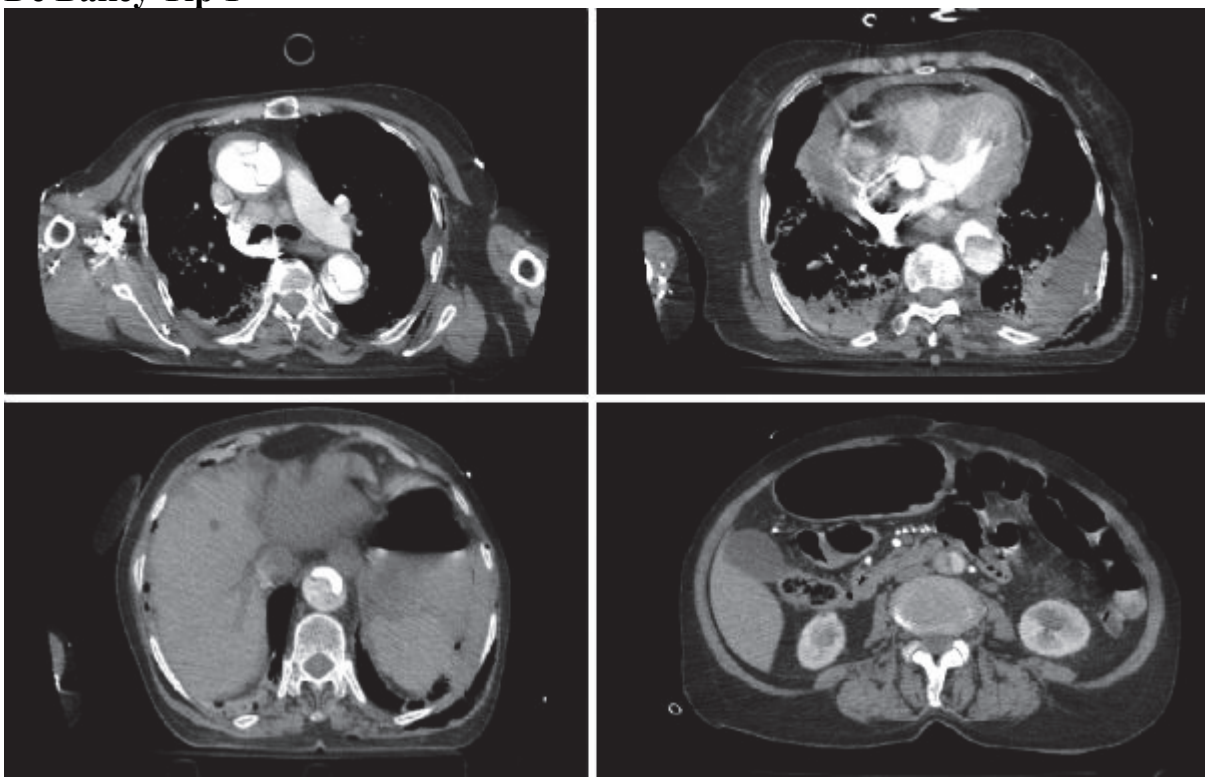

[P-581]

Antidepresan kullanımına bağlı Segway kazası

Oğuz Eroğlu, Yunus Emre Şen, Sinan Oğuzhan Özsan, Turgut Deniz, Figen Coşkun
Kırıkkale Üniversitesi Tıp Fakültesi Acil Tıp Anabilim Dalı, Kırıkkale, TÜRKİYE

Giriş: Segway veya bilinen diğer adıyla "ginger"; iki tekerlekli, kendi kendini dengeleyen jiroskopik algılayıcıları bulunan ve ilk olarak 2001 yılında ortaya çıkmış bir çeşit ulaşım aracıdır. Bu ulaşım aracı, elektrik motoruyla çalışır ve bazı tipleri hareket halinde 56 km/s hıza (PUMA, The Personal Urban Mobility and Accessibility) ulaşabilir. Özellikle şehir içi trafik sıkışıklıkları ve kazaları önlemek amacıyla geliştirilmesine rağmen, günümüzde sıklıkla alışveriş merkezlerinde veya ve turistik şehir turları sırasında kullanılır. Antidepresanlar, tedaviye başlangıç döneminde dikkat ve konsantrasyon bozukluğunda azalmaya yol açabilirler. Bu yazıda, yeni başlanan antidepresan ilaç tedavisi sonrası Segwayden düşme sebebiyle acil servise başvuran bir travma olgusu sunulmuştur.

Olgu: 51 yaşındaki erkek hasta acil servise kafa ve yüz travması geçirmesi nedeniyle başvurdu. Hastanın, kendisine ait olan Segway ile gezerken dikkatsizlik nedeniyle dengesini kaybederek kaza yaptığı ve bu nedenle yüzünü ve kafasını beton zemine vurduğu öğrenildi. Nörolojik muayenede genel durum: orta, bilinç: açık, IR +/+, pupiller izokorik ve GKS:15 idi. Fizik muayenede, nasal septum derisinde yaklaşık 2 cm'lik düzgün olmayan sınırlı kesi ve palpasyonla krepitasyon, sağ frontalde ise cilt altı hematom tespit edildi. Hastanın özgeçmişinde depresyon ve uyku düzensizliği nedeniyle tedavi gördüğü; uzun süredir kullandığı Sertralin 1 x 100 mg'a ek olarak, Mirtazapin tablet 1 x 15 mg tedavisine yeni başlanıldığı öğrenildi. Çekilen Beyin BT'de parankim ve kemik pencere normal olarak değerlendirilirken, nasal septumda non-deplase kırık tespit edildi (Resim 1). Hasta KBB ile konsülte edildi ve tedavisi tamamlanarak taburcu edildi.

Sonuç: Antidepresanların özellikle tedavinin başlangıç döneminde konsantrasyon ve dikkat üzerine olumsuz etkileri olduğu unutulmamalıdır. Bu nedenle, hastalar motorlu araç veya hareketli makine gibi dikkat ve iyi konsantrasyon gerektiren araçların yanı sıra Segway gibi küçük ulaşım araçlarını kullanmaması konusunda da uyarılmalıdır.

Anahtar Kelimeler: Antidepresan, segway, travma

Resim 1

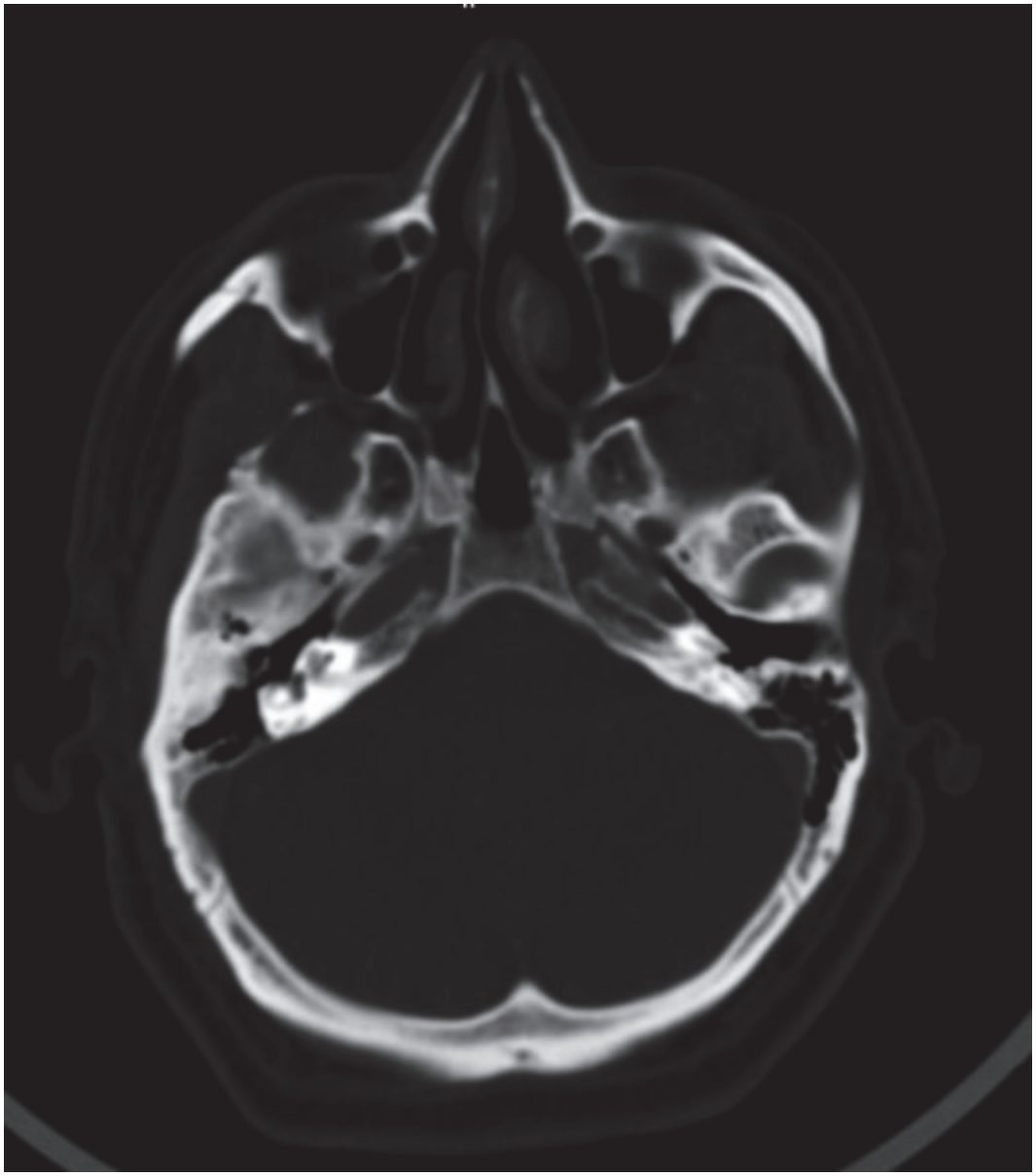

Hastanın Beyin BT görüntüsünde nondeplase nasal fraktür görünümü

[P-582]

Erişkinde Travma Sonrası Nadir Bir Antite; İzole Bilateral Ulna Kırığı

Fatma Kolbaş, Hatice Şeyma Akça, Serkan Emre Eroğlu
Sağlık Bilimler Üniversitesi Ümraniye Eğitim Araştırma Hastanesi, Acil Tıp Kliniği, İstanbul

Giriş: Radius ve ulna dirsek ve el bileği arasında bulunan ön kolda yer alan iki uzun kemiktir. Radius ve ulnada meydana gelen kırıkların en sık nedeni travmadır. Nadir izlenen bilateral izole ulna şaft fraktürünü literatüre katkı amaçlı sunuyoruz.

Olgu: 43 yaşında erkek hasta merdivenden inerken düşme ve her iki kolunu merdiven basamağına vurma sonucu şiddetli ağrı ve kollarında şekil bozukluğu oluşması üzerine 112 acil ambulans ile acil servis kliniğimize getirildi. Başka travması olmayan hastanın şuur açık, oryante, koopere, tansiyon 128/85 mmHg, nabız 89/dk atım ve oksijen satürasyon 98 idi. Yapılan fizik muayenede sağ ve sol ön kolda şekil deformitesi ve hassasiyet mevcuttu. Nöromotor ve nörovasküler muayenede patoloji saptanmadı, diğer sistem muayene bulguları olağan olan hastanın ön kol grafilerinde bilateral ulna şaft kırığı tespit edildi, hastaya bilateral kapalı redüksiyon ve uzun kol ateli uygulandı. Hasta ortopedi servisine operasyon amaçlı yatırıldı. Hastaya genel anestezi altında plak ve vida yardımlı açık redüksiyon uygulandı. Postoperatif 5. gün taburcu edilen hastanın tedavisi komplikasyonsuz tamamlanmıştır.

Sonuç: Yüksekten düşme, ateşli silah yaralanmaları ve darp sonucu ön kol kırıkları görülebilir. İzole ulna ve radius kırıklarının yanısıra Monteggia ve Galeazzi kırıklı çıkıkları da sık görülen kırıklardır.
Erişkinlerde önkol kırıkları sonrası yanlış kaynamalar, el fonksiyonlarında kayıpla sonuçlanabilir. Önkol kırıklarının tedavileri, ulna ve radiusun birbirlerine olan pozisyonel durumlarının el fonksiyonlarına olan direk etkileri nedeniyle diğer diyafiz kırıklarıyla karşılaştırıldığında daha fazla önem arz eder.
Cerrahi dışı tedavide kırık parçaların kontrolünün yeterli miktarda sağlanamaması, kaynama zamanının uzun olması ve fonksiyonel sonuçların iyi olmaması nedeniyle sıklıkla cerrahi tedaviler tercih edilir. Literatürde üst extremite travması nedeniyle cerrahi tedavi uygulanan hastalarda el fonksiyonlarının daha iyi geri döndüğü tespit edilmiştir.
Bilateral ön kol kırıkları için henüz böyle bir tanımlama yapılmamıştır, hastanın 43 yaşında olması, ek hastalığının bulunmaması, şüphesiz komplikasyonsuz iyileşmede etkilidir. Ancak bilateral extremite fraktürlerinde farklı nedenler de akılda tutulmalıdır.

Anahtar Kelimeler: Bilateral ulna fraktürü, ön kol kırığı

şekil 1

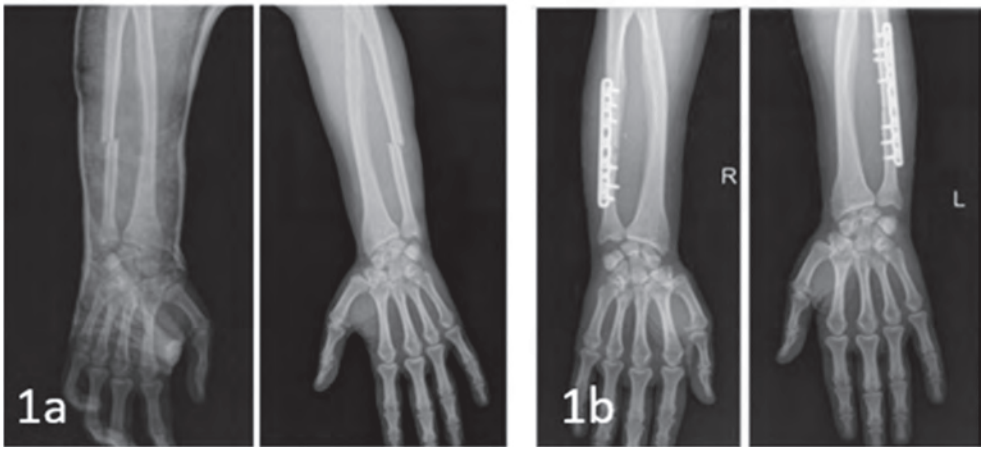

[P-583]

Kurşunlanmaya Sekonder Arteriovenöz Fistül

Burcu Yılmaz, Gökhan Aksel, Serkan Emre Eroğlu
Sağlık Bilimleri Üniversitesi, Ümraniye Eğitim ve Araştırma Hastanesi, Acil Tıp Kliniği

Giriş: Arteriovenöz fistül(AVF) arter ve ven arasındaki anormal bağlantıdır. Semptomların ortaya çıkış zamanı iki günden birkaç aya kadar değişmektedir.
Uzun süredir devam eden AVF'ler bacak ödemine, ülserasyona, fistül rüptürüne, nöropatiye, distal emboliye, tromboza, kalp yetmezliğine, endorkardite yol açabilir.
Biz bu olgu sunumunda bir ay önce ateşli silah yaralanması geçiren, femoral bölgede ağrı ve şişlik şikayetiyle başvuran ve AVF tanısı alan bir olguyu tartışmayı amaçladık.

Olgu Sunumu: 26 yaşında erkek hasta 3 gündür giderek artan bacak ağrısı ve şişlik şikayetiyle kliniğimize başvurdu. Özgeçmişinde herhangi bir hastalık öyküsü olmayan hastanın bir ay öncesine ait sağ femur medialinden ateşli silah yaralanma öyküsü mevcut olup, hastadan alınan anamneze göre herhangi bir damar yaralanması tespit edilmemiş, motor duyu defisiti olmaksızın taburcu edilmiştir.
Hastanın fizik muayenesinde sağ femur medialinde palpasyonla vibrasyon ve pulsatil hematom ve oskültasyonla devamlı üfürüm saptandı. Hastanın her iki ekstremite nabızları açıktı, normal dolgunluktaydı ve sağ sol nabız arasında fark yoktu, sağ alt ekstremitesinde iskemi bulguları yoktu. Hastanın TA:123/80 mmHg, nabzı 81 atım/dk, saturasyonu % 98 di. Hastadan alınan hemogram, biyokimya, arter kan gazı tetkiklerinde anormal bulgu saptanmadı. Kardiak oskültasyonda üfürüm saptanmadı.
Ön tanımızda AVF düşündüğümüz hastamızın ultrasonografisinde psödoanevrizma ve AVF görüldü(Şekil 1 BT Görüntüsü).
Bilgisayarlı Tomografi Anjiografide femoral arterin anteriorunda ve posteriorunda 42 mm çapa ulaşan pseudoanevrizmatik görünüm ve AVF tespit edildi (Şekil 2). Kalp ve damar cerrahisine konsülte edilen hasta operasyona alınarak stent uygulaması yapıldı. Hastanın sonraki yapılan takiplerinde sekel kalmaksızın iyileşti.

Sonuç: Özellikle penetran yaralanması olan travma hastalarında AVF gelişebileceği, tanıda ve tedavide gecikme yaşanırsa ciddi komplikasyonların meydana gelebileceği akılda tutulmalıdır. Bizim vakamızda olduğu gibi genç bir hastada gelişen bacak ağrısının, önemli bir hastalığın belirtisi olabileceği unutulmamalıdır. Travması ne kadar eski olursa olsun, özellikle penetran yaralanmaların gecikmiş komplikasyonları açısından dikkatli olunmalıdır.

Anahtar Kelimeler: Arteriovenöz fistül, ateşli silah yaralanması

Resim 1 BT Görüntüsü

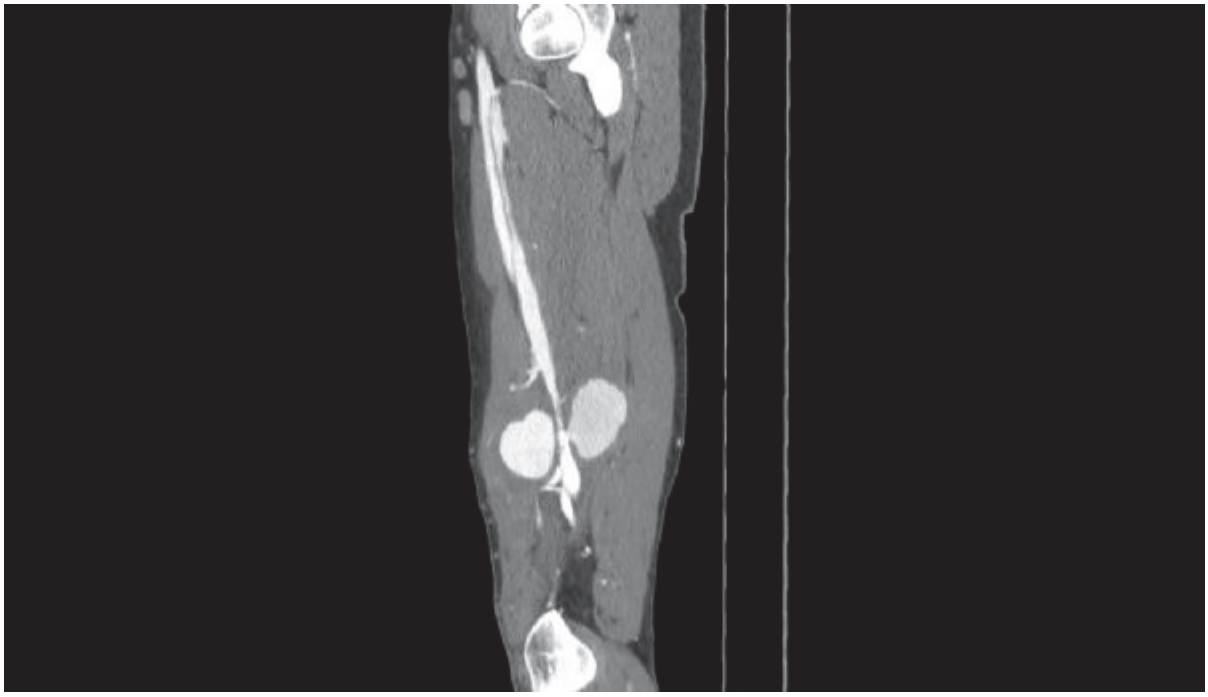

[P-585]

Kurşun Adres Sormaz, Gelir Vurur Onikiden

Rezan Karaali Tahtacı, Osman Sezer Çınaroğlu, Agit Akgül, Umut Payza, Fatih Esad Topal, Zeynep Karakaya, Pınar Yeşim Akyol, Gülen Cavlak, Umur Suadiye
İzmir Katip Çelebi Üniversitesi Atatürk Eğitim Araştırma Hastanesi, İzmir

Giriş: Spinal kord yaralanmaları, mortalite ve morbiditesi yüksek yaralanmalardır. En sık trafik kazaları, yüksekten düşmeler nedeniyle meydana gelir. Tüm spinal yaralanmaların %13 ile 17'si penetran yaralanmalara bağlıdır. Spinal kordun ateşli silahla yaralanması genellikle paraplejiye neden olur. Kentsel alanlarda şiddetin artmasıyla beraber ateşli silahla yaralanmalarının da sıklığı artmıştır. Bu yaralanmalar özellikle genç nüfusu etkilemektedir.

Vaka: 23 yaşında erkek hasta ateşli silah yaralanması nedeniyle 112 tarafından hastanemiz aciline getirildi. Gelişinde glaskow koma skalası (GKS) 15, genel durumu iyi şuuru açık koopere, oryante idi. İnspeksiyonda sağ lomber bölge Lumbal 4-5 hizasında lateralde 1 adet giriş deliği mevcuttu. Motor- duyu muayenesi gelişinde normaldi, inkontinansı yoktu. Rektal tuşede sfinkter tonusu olağandı. Diğer fizik muayenelerinde patolojik bir bulguya rastlanılmadı. Hastanın gelişinde ölçülen vital değerlerinde arteryel tansiyonu 120/80 mmHg, nabız 80 atım/dk, O2 saturasyonu %98 idi. Yapılan yatak başı odaklamış travma ultrasonunda (FAST) batın içi serbest mayi, gros organ yaralanması saptanmadı. Çekilen batın bilgisayarlı tomografi (BBT) raporunda Lumbal 3. vertebra düzeyinde spinal kanal içerisinde mermi çekirdeği görüldü. Aynı vertebranın sağ pedikülü ve transfers çıkıntısında da kırık mevcuttu. Vertebra korpusu normaldi. Sağda psoas kası komşuluğunda kalınlığı 12 mm olan hematom ile uyumlu sıvama tarzında dansite artışı izlendi. Hasta beyin cerrahisine konsülte edildi. Bir süre sonra yapılan kontrol nörolojik muayenesinde sol bacak diz altında 1/5, sağ bacak diz altında 2/5 hipoestezi gelişti. Hasta acil ameliyata alındı. Postoperatif dönemde her iki diz altında 2/5 parezi gelişen hastaya 2. günde fizik tedavi başlandı. Yatışının 10. gününde fizik tedavi devamı önerilerek taburcu edildi.

Sonuç: Ateşli silahların neden olduğu sinir sistemi yaralanmaları ciddi mortalite ve morbidite nedenidir. Spinal yaralanmalarda sistematik bir yaklaşım ve doğru tedavi stratejisi önemlidir. Vertebral stabilizasyon, tekrarlayan fizik muayeneler hastalarda meydana gelişebilecek nörolojik hasarları önleyebilir.

Anahtar Kelimeler: Acil servis, ateşli silah, medulla spinalis

---

spinal kanalın ortasında mermi çekirdeği

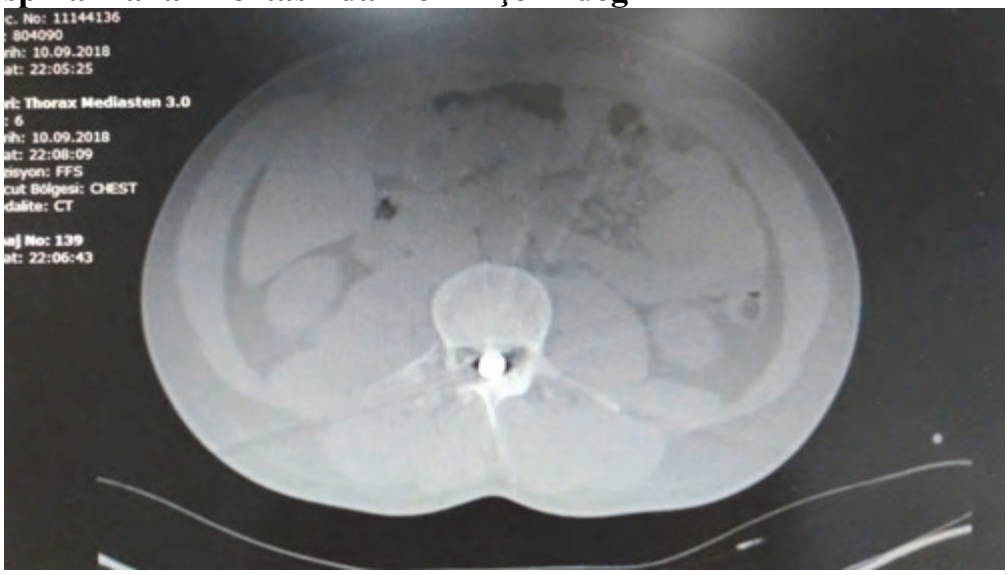

[P-586]

Olgu Sunumu: Yüksekten Düşme Sonucunda Gelişen Renal Ven Rüptürü

Selin Bulut, Serdar Beden, Mehmet Eman, Büşra Şimşek, Serhat Akay, İsmet Parlak
Bozyaka Eğitim ve Araştırma Hastanesi, Acil Tıp Kliniği, İzmir

Giriş: Travma nedeni ile gelişen yaralanmalar,dünya genelinde ölüme ve sakatlığa neden olan en önemli acil servis başvuru nedenlerinden biridir.Karın travmaları ise travmaya bağlı ölümlerin yaklaşık %10'unu oluşturmaktadır.Tüm travmaların yaklaşık %5'ini renal travmalar oluşturur.%90–95 kadarı künt olmakla beraber,travmadan en fazla etkilenen genitoüriner ve karın içi organ böbrektir.Karın travmalarına bağlı yaralanmalarda ise %5-25 oranında eşlik eden bir ya da birden fazla ana damar yaralanmalarının da olduğu bilinmektedir.Abdominal vasküler yaralanmalar ise yüksek mortalite ile seyreder.Renal vasküler yaralanmalar ise genellikle künt karın travmalarının %5'inden az bir kısmında görülen nadir bir yaralanma türüdür.

Olgu: 50 yaşında erkek hasta 3. kat yüksekten düşme sonucunda ambulans ile acil servise getirildi.Hastanın ilk bakısında bilinç kapalı,oryantasyon ve kooperasyonu yoktu,GKS:7 (E3M2V2).Vital değerleri tansiyon:70/40 mmHg,nabız:110/dk,saturasyon:%98,ateş:36,solunum sayısı:20/dk idi.İlk bakısı yapılan hasta,hızlı seri entübasyon protokolü ile entübe edildi.Eş zamanlı sıvı resusitasyonu başlanarak kan hazırlığı yapıldı,kan grubu ve cross match ile diğer laboratuvar parametreleri ölçümü için kan tetkiki istendi,cerrahi birimlerden konsültasyon istendi.Hemodinamik stabilitenin sağlanmasının ardından hastaya tüm vücut BT işlemi uygulandı.Abdomen BT de ise pankreasta laserasyon,batın ön duvarı,mezo,pararenal yağ planları ve gerato fasyası düzeyinde geniş hematom,splenik arter seyrinde yaralanma açısından kuşkulu devamlılık kaybı ve ince dolum ile sol renal ve düzeyinde rüptür ile uyumlu devamlılık kaybı ve bu düzeyde kontrast maddenin ekstravazasyonu izlendi.
Hasta tanısal ve tedavi amaçlı genel cerrahi tarafından acil laparotomiye alındı.

Sonuç: Travma ile başvuran ve bilinci kapalı hastalarda ilk değerlendirme hızlı yapılarak GKS hızlıca değerlendirilmeli,GKS:8 in altında olan,bilinci kapalı travma hastalarında havayolunu koruma amaçlı hızlı seri resusitasyon işlemi gecikmeden uygulanmalıdır.Travma sonucunca bilinç durumunu yalnızca kafa travmasının etkilemeyeceği unutulmamalı,hemorajik şok ile gelen hastaların da bilinç durumunun bozulabileceği akılda bulundurularak kan transfüzyonu hızlandırılmalıdır.Biz bu vakamızda künt travma nedeni ile acil servise başvuran hastanın bilinç durumundaki değişikliğe sebep olan hemorajik şok durumunun batın içi büyük damar yaralanması olan renal ven rüptürüne bağlı olduğunu belirterek,travma hastalarında tanı sürecinde abdominal vasküler yaralanmaların da akılda tutulması gerektiğini vurgulamak istedik.

Anahtar Kelimeler: Renal ven rüptürü, künt travma, acil servis

[P-587]

Çocuk Bir İşçi'de El Yaralanması: Olgu Sunumu

Oğuz Eroğlu, Sinan Oğuzhan Özsan, Turgut Deniz, Figen Coşkun
Kırıkkale Üniversitesi Tıp Fakültesi Acil Tıp Anabilim Dalı, Kırıkkale, Türkiye

Giriş: İş kazaları, kırsal alanda, kentlerde, havada, denizde, tarım veya sanayi sektöründe meydana gelebilir. El yaralanmaları, iş kazaları sırasında sık karşılaşılan, çoğu zaman hayatı tehlike oluşturmasa da; kişinin günlük işlerini gerçekleştirmesini veya mesleki yaşantısını icra etmesini tehlikeye sokan yaralanmalardır. Bu yazıda, el yaralanması ile acil servise başvuran bir çocuk işçi sunuldu.

Olgu: 16 yaşında erkek hasta acil servise mobilyacılıkta kullanılan elektrikli zımba tabancası (döşeme tabancası) ile yaralanma sonucu getirildi. Geldiğinde genel durum orta, bilinç açık, oryantasyon ve kooperasyon normal, aşırı anksiyöz durumda idi. Fizik muayenede hastanın sağ el 2. ve 3. parmaklarını elektrikli zımba ile birbirine zımbalandığı, aynı parmaklarda fleksiyon ve ekstansiyon hareketlerinin kısıtlı olup, kanama ve şiddetli ağrı olduğu tespit edildi. Çekilen X-Ray'de zımba telinin her iki parmağa ait kemiklere zarar vermediği, ancak yumuşak dokuda hasara neden olduğu görüldü (Resim 1). Hastaya tetanoz ve antibiotik proflaksisi yapıldıktan sonra, monitörize edilerek girişimsel sedasyon ve analjezi (Ketamine 1 mg/kg, Midazolam 0.1 mg/kg) uygulandı ve steril şartlarda zımba teli çıkarıldı. Takiplerinde problem olmayan hasta önerilerle taburcu edildi.

Sonuç: İş kazalarına bağlı el yaralanmalarına acil serviste sık rastlanmaktadır. Bu tarz yaralanmalarda, elin travmadan en az hasar görmesi sağlanmalı; bunun için hastaya mümkünse sedasyon ve analjezi yapılmalı ve yabancı cisimlerin çıkarılması için gerekli ekipman bulundurulmalıdır.

Anahtar Kelimeler: El yaralanması, travma, acil servis

Resim 1

X-Ray'de zımba telinin sağ el 2. ve 3.parmaklardaki görnümü

[P-588]

İş Güvenliği Yetersizse Kaza Kaçınılmazdır

Atakan Yilmaz[1], Kadri Gokce[1], Ramazan Sabirli[2], Mert Özen[1], Murat Seyit[1], Bülent Erdur[1], İbrahim Turkcuer[1]
[1]Department of Emergency Medicine, Medical Faculty, Pamukkale University, Denizli, Turkey
[2]Servergazi State Hospital Emergency Medicine Service, Denizli, Turkey

Giriş: Acil servislere başvuran travma hastaları içinde yüksekten düşmeler ciddi vakalar arasında yer alır ve önemli oranlarda morbidite ve mortaliteye neden olur.
Olgular: 20 ve 23 yaşlarındaki iki erkek hasta inşaat alanında vinç halatı kopması sonucu yaklaşık 30 metre yüksekten düşme sonrası ambulans ekiplerince acil servisimize getirildi.

Olgu-1: Kardiyopulmoner resüsitasyon(CPR) eşliğinde acil servise giriş yaptı.Glaskow Koma Skoru(GKS) 3'tü. Hasta crash entübe edildi. Fizik muayenesinde IR -/- toraks ön yüzde yaygın krepitasyon ve sağ hemitoraksta ral(+) ve solunum sesleri azalmıştı. EFAST te batında yaygın serbest sıvı, sağ akciğerde pnömotoraks görüldü. 0 Rh(-) eritrosit replasmanı yapıldı. CPR devam ederken hastaya sağ taraflı tüp torakostomi yapıldı. CPR a yanıt alınamayan hasta ex kabul edildi.

Olgu-2: 20 yaş erkek hasta. GKS: 7 (E:2 M:4 V:1) olarak geldi TA: 50/30 nb: 142 spo2: 82 ss: 35/dk. Fizik muayenede IR:+/+ torakal ve abdominal yaygın cilt altı amfizem ve bilateral ral (+) EFAST te batın içi yaygın serbest sıvı, bilateral hemopnömotoraks saptandı. Bilateral tüp torakostomi yapıldı. Hasta RSI ile entübe edilerek havayolu güvenceye alındı. İv hidrasyon başlandı, 0 Rh (-) eritrosit replasmanı yapıldı. İnotrop desteği başlandı. Takibinde kardiyopulmoner arrest gelişmesi üzerine CPR'a başlandı. Cpr a yanıt alınamayan hasta ex kabul edildi.

Sonuç: Yüksekten düşmelerin önemli çoğunluğunu iş kazaları oluşturmaktadır. Güvenlik önlemleri büyük önem arz etmektedir.

Anahtar Kelimeler: İş kazası, yüksekten düşme, toplu yaralanma

[P-589]

Anlatılmayan Penil Fraktür

Atakan Yilmaz[1], Esin Sinan Güven[1], Şerife Örnek[1], Ramazan Sabiirli[2], Mert Ozen[1], Murat Seyit[1], Bülent Erdur[1], Ibrahim Turkcuer[1]
[1]Pamukkale University Medical Faculty, Department of Emergency Medicine, Denizli, Turkey
[2]Servergazi State Hospital, Department of Emergency Medicine, Denizli, Turkey

Giriş: Penil fraktür, erekte durumdaki penise travma sonucu korpus kavernozumlar ve tunica albugineanın rüptürüdür. Ayrıntılı bir anamnez ve fizik muayene gerektiren, ender görülen ürolojik bir acildir.

Olgu: 36 yaş erkek hasta idrar yaparken çok miktarda kan gelmesi şikayeti ile tarafımıza başvurdu. Kanlı idrar yapma dışında bir şikayet tariflemedi. Fizik muayenede vital bulguları olağan. Batın muayenesi olağan olan hastadan tam kan sayımı, tam idrar tetkiki(Tit) ve biyokimya (üre, kreatin) tetkikleri çalışıldı. Üre ve kreatin değerleri olağan sınırda, hemoglobin 15.1 g/dl saptandı. İdrar tetkikinde makroskobik hematüri haricinde ek bulgusu mevcut değildi.Hastada üroloji polikliniğine yönlendirilecekken doktoruyla tekrar özel görüşmek istediğini belirtti.Bu görüşmede kanamanın cinsel ilişki sonrasında başladığını belirtti. Genital muayenedesinde üretral meada laserasyon ve penis distalinde peyronie plağı saptanan hastaya penil doppler planlandı.Penil doppler USG "Sol corpus cavernosum ve corpus spongiosum arasında tunica albuginea devamsızlığı ve bu düzeyde belirgin heterojenite izlendi. Sol corpus cavernosum süperior kesimde doku arasında lineer anekoik görünümler izlendi. Üretraya uzanım net değerlendirilemedi. Görünümler penil fraktür ile uyumlu olarak değerlendirildi. Penis dorsal yüzünde 6mm boyutlu peyronie plağı ile uyumlu ekojeni görünüm izlendi''. Hasta ürolojiye konsülte edildi.Retrograd üretrogram çekilmesi sonrasında üroloji tarafından hasta interne edildi. Üroloji tarafından interne edilen hastaya antibiyoterapi ve analjezik tedavi başlanıp penis sargıya alınarak ve 3 gün sonra üroloji poliklinik kontrol önerilerek taburcu edildi.

Sonuç: Özellikle ürolojik problemleri olan hastalar sosyokültürel sebepler dolayısıyla bazen doktoruna gerçek anamnez vermemektedirler. Eğer anamnez ve klinik uyumsuz ise muayene dikkatlice tekrar yapılmalı ve anamnez derinleştirilmelidir.

Anahtar Kelimeler: Penil fraktür, travma

Hastanın retrograt ürografisi

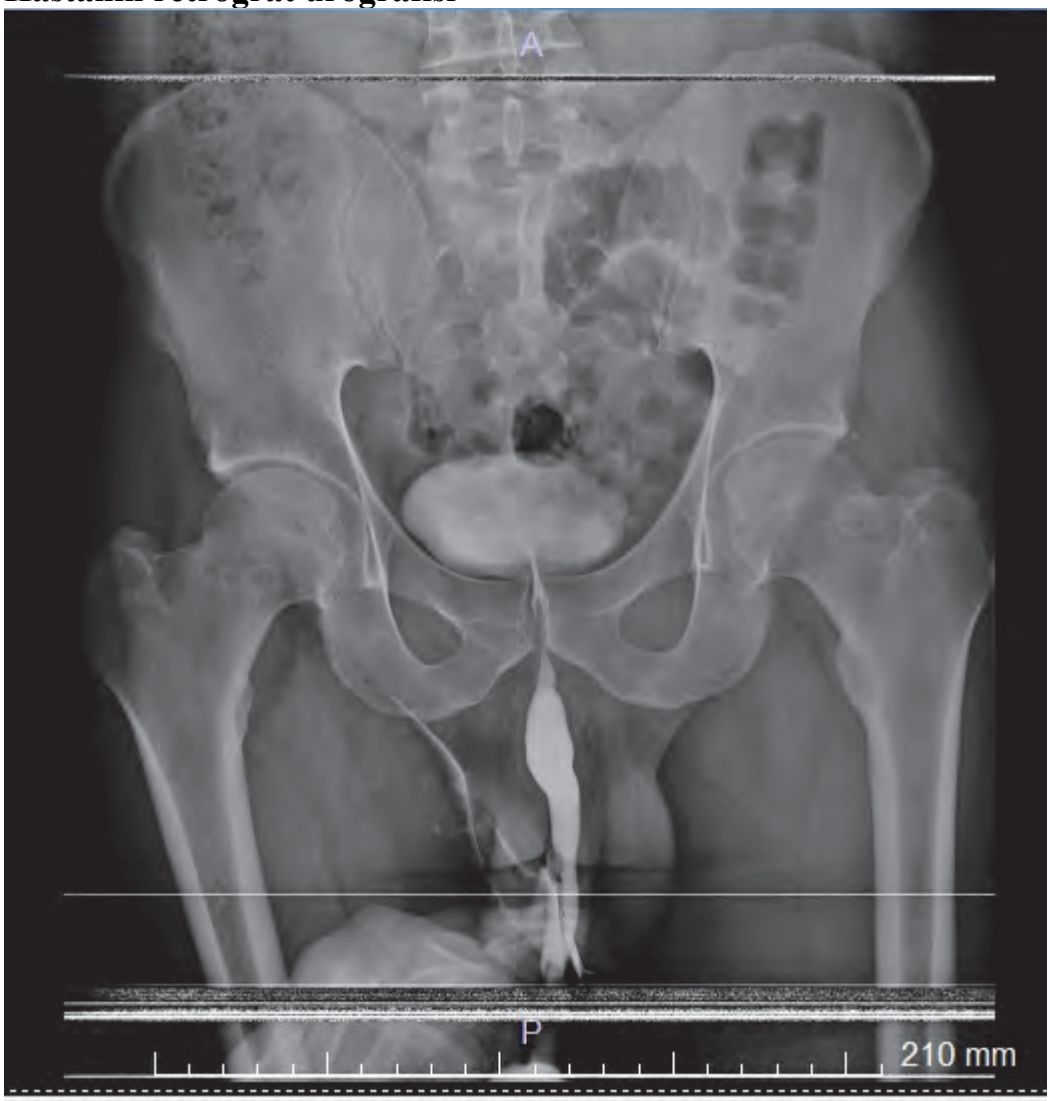

[P-590]

Yağ Embolisi-Ağaçtan Düşme

Atakan Yilmaz[1], Sena Baykara Sayili[1], Ramazan Sabirli[2], Mert Ozen[1], Murat Seyit[1], Ibrahim Turkcuer[1], Bulent Erdur[1]
[1]Pamukkale University Medical Faculty, Department of Emergency Medicine, Denizli, Turkey
[2]Servergazi State Hospital, Department of Emergency Medicine, Denizli, Turkey

Giriş: Ağaçtan düşmeler, mortalite ve morbiditesi yüksek olan bir yaralanma biçimidir. Orta yaşın üzerindeki erkeklerde başta vertebra kırıkları olmak üzere ciddi yaralanmalara ve ölümlere sebep olmaktadır. Uzun kemik kırıkları ve toraks yaralanmaları ise 2. ve 3. sırayı almaktadır. Ağaçtan düşen olguların çoğunun hastaneye yatırılması gerekmektedir. Uzun kemik kırıklarının ardından 12-72 saat sonra yağ embolisi sendromu gelişebilir. Hızlı solunum, mental durum değişiklikleri, letarji, koma, peteşi ve ateş kliniği bu sendromu akla getirmelidir.

Olgu: 80 yaşında erkek hasta ceviz ağacından düşmesi nedeniyle acil servise ambulans ile getirildi. Başvurusunda sağ ve sol radius kırığı, sağ omuz çıkığı, sol asetabulum kırığı ve pelviste bilateral pubik kol kırığı tespit edilen hastanın toraksta bilateral solda daha belirgin plevral efüzyon ve dependan dansite artışları, solda lingular segmentte pnömotosel görünümü izlendi. Sağda 1. kosta ve solda 1-5. kostalarda non-deplase fraktür görünümleri tespit edildi. Batın görüntülemelerinde solid organ yaralanmasına rastlanmadı. Takiplerinde genel durumu orta, bilinç oryante-koopere, GKS:15 olarak değerlendirildi. Aralıklarla yatak başı ultrason ile değerlendirildi, kontrol hemogram ve biyokimya değerleri alındı. Asetabulum kırığı ve omuz çıkığına yönelik redüksiyon işleminin ardından hastada hipotansiyon ve bilinç bozukluğu ardından gasping gelişmesi üzerine entübe edildi. Sonrasında kardiyopulmoner arrest olan hastaya CPR uygulandı ancak yanıt alınamadı. Hasta exitus kabul edildi.

Sonuç: Yağ embolisine bağlı klinik tablo sıklıkla belirgin olmayabilir ve belirtiler değişiklik gösterdiği için, rutin laboratuvar ve radyografik tanı yöntemi olmadığından tanı zor koyulmaktadır. Klasik olarak, Yağ embolisi sendromu uzun kemik kırığından 12-72 saat sonra oluşan solunum sıkıntısı, şuur değişiklikleri ve peteşiyal döküntüler triadı ile ortaya çıkar. Bu hastaların yoğun bakım ünitesinde takibi gereklidir. Bu olguda ağaçtan düşme sonrasında travmaya bağlı gelişen doğrudan ve dolaylı komplikasyonlara dikkat çekilmek istenmiştir.

Anahtar Kelimeler: Yağ embolisi, yüksekten düşme

[P-591]

Hasta Acil Servise Gelene Kadar Vitaller Değişebilir

Atakan Yilmaz[1], Sena Baykara Sayili[1], Ramazan Sabirli[2], Mert Ozen[1], Murat Seyit[1], Ibrahim Turkcuer[1], Bulent Erdur[1]
[1]Pamukkale University Medical Faculty, Department of Emergency Medicine, Denizli, Turkey
[2]Servergazi State Hospital, Department of Emergency Medicine, Denizli, Turkey

Giriş: Motosiklet ve bisikletin karıştığı trafik kazaları diğerlerine göre daha yüksek mortalite ve morbidite ile seyrederler. Bu araçları kullananların büyük kısmı genç ve orta yaş grubu insanlardır.

Olgu: 17 yaşında erkek hasta traktör üzerinden düşme sonrasında acil servise ambulans ile getirildi. Ambulans ve olay yerinde vital bulgularının stabil olduğu belirtilen olgunun olay yerinde tansiyon 110/80 nabız: 70 solunum sayısı:20/dak, saturasyonu %100 ölçülmesine rağmen; acil servise başvurusunda tansiyonu: 90/45 nabız:86 solunum sayısı:42 saturasyonu oda havasında 92 olarak ölçüldü. GKS:15, oryante- koopere olan olgunun sistemik muayenesinde ve tetkiklerinde frontal bölgede yüzeyel abrazyonlar izlendi. Hastaya beyin, servikal, toraks ve kontrastlı batın tomografileri çekildi. Toraks tomografisinde bilateral akciğer kontüzyonu, bilateral minimal pnömotoraks ve sağda daha belirgin hemotoraks izlenirken kot fraktürü saptanmadı. Batın tomografisinde her iki inferior ve superior pubik ramusta deplase fraktür, sakrum sağ superiorunda fraktür izlendi. Bilateral parakolik alanda yüksek dansiteli serbest sıvı izlendi. Pelviste ve sağ psoas kasında hematom izlendi. Solid organlarda belirgin patoloji izlenmemekle birlikte hematom görünümleri pelvik bölgedeki fraktürlere bağlı minör vaskuler yaralanmaya sekonder gelişmiş olabilir. Ana vaskuler yapılar patent saptandı. Anstabil pelvis kırığı olarak değerlendirilen hastada pelvik kemer uygulandı. Mesane sondasında mikroskopik hematüri saptanan hastaya 3 ünite crosslanmış eritrosit suspansiyonu ve 1 ünite taze donmuş plazma verilerek hemodinamik stabilizasyon sağlandı. Ekstremite muayenesinde sağ ayak bileğinde ödem nedeniyle çekilen grafisinde kalkaneus fraktürü saptandı. Multitravma olan hastanın yoğun bakım koşullarında takibi uygun görülüp uygun merkeze sevki sağlandı.

Sonuç: Yüksek enerjili trafik kazalarında yaralanan hasta gruplarında vital bulguların takibi önemlidir. Hastaların yaşı, ek hastalıkları, ilaç kullanımı gibi faktörler vital bulguların örtülü kalmasına neden olabilir. Tüm hastalar birincil ve ikincil bakıda değerlendirilmeli, gerekirse fizik muayene tekrarlanmalıdır. Olgumuzda ilk vital bulguları stabil olmasına rağmen yanıltıcı olabileceği vurgulanmaktadır.

Anahtar Kelimeler: Vital bulgular, tekrarlı ölçüm

[P-593]

ATV ile Çarpışmasız Kaza Sonrası Dalak Laserasyonu

Muhammet Numan Aydın, Cansu Arslan Turan, Tuba Cimilli Öztürk, Ebru Ünal Akoğlu
Fatih Sultan Mehmet Eğtim ve Araştırma Hastanesi, Acil Tıp Anabilim Dalı, İstanbul

Giriş: Künt batın travmasına bağlı dalak yaralanmaları sık rastlanan bir durum olup hastalar genellikle şiddetli karın ağrısı ile başvururlar. Ancak travmanın akut döneminde hastalarda belirgin bir ağrı ve fizik muayene bulgusu olmayabilir. Olgumuzda düşük hızda gerçekleşen çarpışmasız kazada, ciddi karın ağrısı olmadan tanı koyduğumuz dalak laserasyonundan bahsedeceğiz.

Olgu: 28 yaşında erkek hasta acil servise, ATV olarak da bilinen küçük arazi aracı kazası sonrası ambulans ile getirildi. Tahmini 10 km/s hızı ile herhangi bir koruma olmadan giderken çarpışmaksızın arazide dengesini kaybederek devrildiğini ifade eden hastanın kafa travması ve bilinç kaybı yoktu. Major ekstremite yaralanması belirtmedi. Hastanın travma olmadığı halde sol omuz ağrısı ve hafif düzeyde karın ağrısı şikayeti vardı. Özgeçmişinde 20 yıl önce geçiridiği kaza sonucu tek böbreği alınma öyküsü mevcuttu. Hastanın vital bulguları 36,5 °C ateş, 125/85 mmHg tansiyon, 84/dk nabız, %98 saturasyon ile stabildi. Primer bakıda patoloji saptanmayan hastanın yapılan yatak başı FAST ultrasonunda dalak heterojen görünümde izlenip etrafında serbest sıvı görüldü. Hasta stabil olduğundan kontrastlı batın tomografisi çekildi. Çekilen tomografisinde Grade 4 dalak laserasyonu görülen hasta genel cerrahi kliniğine konsulte edildi. Hasta genel cerrahi tarafından acil ameliyata alınarak splenektomi yapıldı.

Sonuç: Ülkemizde de sık kullanılan, almak için herhangi bir ehliyet şartı bulunmayan arazi araçları ciddi yaralanmalara neden olabilmektedir. Bu araçların genelde trafik denetiminin olmadığı arazilerde ve patikalarda kullanılması, önerilen kask ve koruyucu ekipmanın denetlenememesine neden olmaktadır. Düşük hızda olsa dahi koruma ekipmanı olmadan gerçekleşen çarpışmasız kazalarda ciddi yaralanmalar yaşanabilmektedir. Bununla birlikte düşük enerjili travma öyküsü olan hastalarda vital bulgularının stabil ve fizik muayenesinde belirgin hassasiyet olmaması yanıltıcı olabilir. Hızlıca yapılacak yatak başı FAST ultrason, hastanın hemodinamisi daha bozulmadan patolojisini erken dönemde tanımamıza yardımcı olur. Batın travmalı hasta takibinin özellikle ilk saatlerinde 30 dk ara ile seri fizik muayene yapılması gerektiği akılda tutulmalıdır.

Anahtar Kelimeler: ATV, dalak laserasyonu, ekipman

[P-594]

Künt Toraks Travmas1 ve Bilinç Değişikliği: Olgu Sunumu

Elif Reyhan Solmaz, Evvah Karakılıç, Çağlar Kuas, Nurdan Acar, Filiz Baloğlu Kaya
Eskişehir Osmangazi Üniversitesi Tıp Fakültesi, Acil Tıp Anabilim Dalı, Eskişehir

Giriş: Künt kalp travmalarının en sık sebebi hızlı otomobil kazalarıdır. Travma sonrası miyokard kontüzyonu, laserasyonu, rüptürü; VSD, ventrikülde anevrizma, intrakardiyak trombüs; koroner arterlerde fistülizasyon, laserasyon, ve/veya tromboz; kalp kapaklarında akut yetmezlik görülebilir. Bizim olgumuzda araç içi trafik kazası sonrası bilinç bulanıklığı ile acil servise getirilen çocuk hastada tespit edilen intrakardiyak trombüs ve buna sekonder gelişen iskemik stroke vakasını sunmayı amaçladık.

Olgu: 8 yaşında erkek hasta araç içi trafik kazası nedeni ile acil servisimize getirildi. Kan basıncı 60/40 mmHg, nabız 110/dk, solunum sayısı 40/dk idi. Araç ön koltuğunda iken açılan hava yastığının çarpma etkisi ile arka koltuğa fırlayan hastanın genel durum orta, bilinç konfü, dezoryante ve nonkoopere idi. Muayenede, patolojik refleks yok, dört ekstremite hareketliydi. Diğer sistem muayeneleri normal olarak saptandı. Yapılan yatak başı EKO'da kollapsa neden olmayan perikardiyal mayi ve sol ventrikül içinde en büyüğü 8x8 mm septuma yapışık, diğerleri papiller adeleler üzerinde 1-2 mm çapında trombüsler olduğu saptandı. Çekilen tomografilerinde bilateral akciğer kontüzyonu saptanırken, beyin tomografisinde akut patolojik bir bulguya rastlanmadı. BT sonrası kontrol ekokardiyografide sol ventrikül içinde aort kapağı önünde 8x4 mm boyutunda yeni bir trombüs daha saptandı. Hastanın bilinç durumundaki değişiklik nedeni Diffüz Aksonal Hasar (DAH) düşünülerek MR çekildi ancak DAH lehine bulguya rastlanmadı. Hastanın trombüsleri olması nedeni ile difüzyon MR çekildi. Hastada sol parietooksipital ve superior frontal alanda diffüzyon kısıtlılığı saptandı. Heparin infüzyonu önerilen hastaya çoklu travması nedeni ile başlanılamadı ve pediyatrik KVC imkanları olan başka bir merkeze sevk edildi. Hastanın yüksek riski nedeni opere edilmediği, yoğun bakım şartlarında 17 gün izlenen hastanın oluşan sekelleri ile taburcu edildiği öğrenildi.

Sonuç: Künt toraks travması sonrası intrakardiyak trombüs olumu beklenen bir bulgudur. Ancak oluşan bu trombüslerin perifere gitmesi ile sekonder bulguların gelişebileceği, özellikle de vakamızda olduğu gibi serebral iskemi ve sekellere yol açabileceği akılda tutulmalıdır.

Anahtar Kelimeler: Toraks travması, kardiyak trombüs, iskemik inme

[P-595]

Ateşli Silah İle Toraks Yaralanmasında Merminin Atipik Seyri

Mecit Çokluk, Ali Çelik, Ercan Nalbant, Kerem Yıldırım, Gökhan Ersunan
T.C. Sağlık Bakanlığı, Recep Tayyip Erdoğan Üniversitesi Eğitim ve Araştırma Hastanesi, Acil Tıp Kliniği, Rize, Türkiye

Giriş: Ateşli silahlarla oluşan toraks travmaları genellikle toraksta hayati organların yer alması sebebi ile yüksek morbidite ve mortaliteye sebep olmaktadır. Bunun yanı sıra merminin balistik özellikleri, geliş açısı ve mesafe de yaralanma derecesini belirlemektedir. Biz de bu olgu sunumumuzda sol areola altından ateşli silahla yaralanan hastada merminin geliş açısı ve hastanın kostasına çarpması sebebi ile yön değiştirerek cilt altı seyir izlemiş ve hastada hiçbir organ yaralanması gözlenmemiştir.

Vaka: 54 yaşında erkek hasta göğsünde ani gelişen yanma ve göğsünden yaralanma şikayeti ile acil servisimize başvurdu. Fizik muayenesinde bilinç açık, oryante ve koopere idi. Sol areola altında 1 adet 0.5 cm çapında yara mevcut idi. Solunum sesleri doğal, her iki hemitoraks solunuma eşit katılıyordu. TA:100/50, Nabız:85, spo2: 100. Görüntülemede; sol göğüs duvarında cilt altı serbest hava, dalak komşuluğunda cilt altında mermi çekirdeği görüntülendi.

Sonuç: Ateşli silah yaralanmasında her ne kadar organ yaralanması gözlenmemiş olsa bile, hastalarda merminin yaptığı basınç etkisine karşı oluşabilecek hasarlar açısından takip edilmesi gerekliliği akılda tutulmalıdır.

Anahtar Kelimeler: Ateşli silah yaralanması

Resim 1

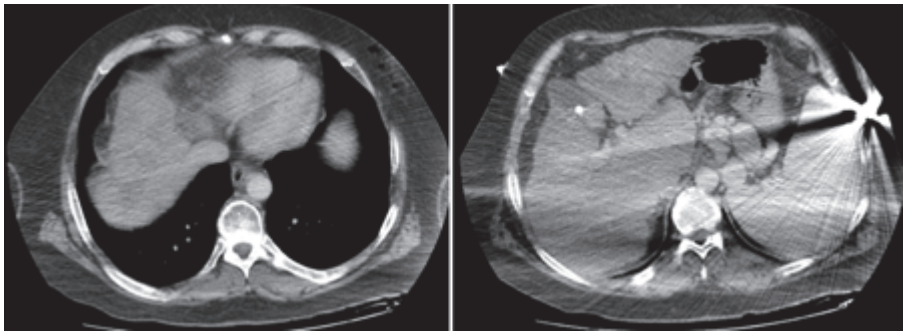

[P-596]

Hayvan Yaralanmasına Bağlı Tetanoz Olgusu

Handan Çiftçi[1], Taner Güven[2], İnanç Artaç[3], Murat Aras[1]
[1]Kafkas Üniversitesi Tıp Fakültesi, Acil Tıp Anabilim Dalı, Kars
[2]Malatya Eğitim ve Araştırma Hastanesi, Acil Tıp Anabilim Dalı, Malatya
[3]Kafkas Üniversitesi Tıp Fakültesi, Kardiyolojii Anabili Dalı, Kars

Giriş: Clostridium tetani; toprakta, hayvan bağırsağında, dışkıda bulunan, sporlar oluşturan zorunlu anaerob gram pozitif basildir. Clostridium tetani nörotoksinleriyle tetanoz oluşur. Primer nörotoksini tetanospazmin hastalığın kas spazmlarından sorumludur(1).Tetanoz; lokal, sefalik, jeneralize, neonatal olmak üzere dört klinik formda seyreder.Jeneralize tetanoz; fasial kaslarda kasılmalarla ortaya çıkar, öncelikle massater kası rijiditesi(trismus) ve risus sardonicus(orbicularis oris) ile başlar ardından boyun, toraks, sırt, karın ve ekstremite kasları sırasıyla olaya katılır.Opistotonus pozisyonu, kollarda fleksiyon bacaklarda ekstansiyonla gelişebilir. Farinks kaslarında spazm, yutma güçlüğü ve laringospazm asfiksi nedenidir(2). Tanısı, trismus, disfaji ve spazmların varlığında vücut sıvılarında toksinin gösterilmesine dayanır(1,3).Bizde nadiren karşılaştığımız jeneralize tetanozla acil servise başvuran hastayı sunmayı amaçladık.

Olgu: 71 yaşında erkek hasta nefes alamama,çenesinde ve boynunda kasılma, terleme, çarpıntı şikayeti ile acil servise başvurdu. Öyküsünde 10 gün önce sağ eline boğanın boynuzunun batmasıyla dış merkeze başvurduğu, kesi sütürasyonu, yara pansumanı ve tek doz tetanoz aşısının yapıldığı öğrenildi. Yaralanmadan 3-4 gün sonra halsizlik terleme sağ el yara yerinde kızarıklık, ağrı şikayetiyle tekrar muayene olduğu ve antibiyoterapi başlandığı öğrenildi. Yaralanmadan on gün sonra şikayetlerinin artması üzerine acil servisimize başvurdu. Fizik muayenede; bilinci açık, oryante, koopereydi,TA: 160/100 mm/Hg, Nb:108/dk, ateş: 36,5°C, SO2:%88, SS:20/dk idi, yutma güçlüğü, konuşma bozukluğu, aşırı terleme, çarpıntı, risus sardonikus, ense sertliği, trismus mevcuttu, opistotonusu gözlenmedi, sağ el tenar bölgede 5 cm kenarları hiperemik, sütüre edilmiş kesi ve o bölgede ağrı mevcuttu(Resim1,Resim 2) Hasta tetanoz olarak değerlendirildi.Enfeksiyon hastalıkları konsültasyonunun ardından yoğun bakım ihtiyacı nedeniyle dış merkeze sevk edildi
Sonuç:
Tetanoz; her yaş grubunda görülebilmekle birlikte yaşlılarda ve yeterli dozda immünizasyonu sağlanamamış bireylerde risk daha fazladır. İnkübasyon periyodu 3-21gün arasında değişmekle birlikte ortalama 15 gündür(1).Bizim hastamızda da yaralanmadan 3-4 gün sonra terleme, ateş şikayetleri başlamış 10.gün trismus, disfaji, risus sardonikus gelişmişti. Yaralanmalarda tetanoz gelişme olasılığı belirsizdir.Bu sebeple ilk immünizasyonu tam olmayan veya 10 yıldan daha uzun süredir tetanoz aşısı yapılmayan bireylerde açık yaralanma varsa tetanoz aşısıyla birlikte immünglobulin de yapılması önerilmektedir(4).

Anahtar Kelimeler: Tetanoz, immünizasyon, açık yaralanma

Resim: Risus Sardonicus

[P-597]

Penil Üretrada İğne

Kemal Gökçek, Halil Barış Başer, Birdal Mert Yıldırım
Muğla Sıtkı Koçman Üniversitesi Eğitim ve Araştırma Hastanesi, Muğla

Giriş: Penil üretra yaralanmaları tüm ürüner sistemin en az yaralanan bölümüdür. Sıklıkla iyatrojenik nedenlerle yaralanır. Non iyatrojenik nedenler oldukça nadir olarak görülmektedir.

Olgu: Beş yaşında erkek çocuğu kendisi penil üretrasına iğne sokmuş ama iğne üretral meadan derine gittiğinden çıkaramadıkları için acil servise başvurmuştur. Acil serviste değerlendirilen hastanın eksternal muayenesinde üretral meatusta kanama vardı ancak iğne izlenememiştir. Çekilen grafide üretra içinde iğne izlenmiştir. Çocuk cerrahi ile konsülte edilen hastanın üretral meadan iğne çıkarılmış ve üretal yaralanması primer onarım yapılmıştır.

Sonuç: Non iyatrojenik penil yaralanmalar oldukça nadir vakalardır. Çocukların merakları sonucu istenmeyen yaralanmaların oluşabileceği vurgulanmak istenmiştir.

Anahtar Kelimeler: Penil üretra, iğne

---

iğne görüntüsü

penis izdüşümünde iğne izlenmektedir

[P-598]

Penetran Medulla Spinalis Yaralanması

Halil Barış Başer, Kemal Gökcek, Birdal Yıldırım
Muğla Sıtkı Koçman Üniversitesi Eğitim ve Araştırma Hastanesi, Muğla

Giriş: Medulla spinalis yaralanmaları künt yaralanmalarla karşımıza çıkmaktadır. Penetran yaralanmalarda özellikle vertebra bütünlüğü bozulmadan ortaya çıkması çok nadirdir. Bu olgumuzda vertebra bütünlüğü bozulmadan medulla spinalis yaralanması olan olgumuz sunulmuştur.

Olgu: 57 yaş erkek hasta, sırtında sağ skapula medialinde 3 cmlik kesici delici alet yaralanması vardı. Hastanın Vital bulguları; tansiyon:120\90mmHg,nabız:70mmHg, saturasyon:98,solunum sayısı:16 olarak ölçülmüştür.Hastanın sağ meme başının altından bacaklara kadar uzanan ağrı, dokunma duyusunda tam kayıp ve ve sağ bacakta motor defisit vardı. Hastanın çekilen torakal vertebra BT'sinde anormal bulgu saptanmamıştır. Çekilen MRG'de torakal BT'sinde medulla spinalisin torakal bölümünde ödem ve hasar tespit edildi. Hasta tedavi amaçlı beyin cerrahi tarafından operasyon planlanarak yatış yapıldı.

Sonuç: Torakal vertebranın periferik sinirlerin çıkış bölgesinden kesici delici alet yaralanması sonucu vertebra kırığı olmadan bile medulla spinalis yaralanması olabileceği vurgulanmak istenmiştir.

Anahtar Kelimeler: Kesici delici alet yaralanması, medulla spinalis

---

MRG eklentisi

medulla spinalis yaralanması izlenmekte

[P-599]

Alkol Alımı Sonrası Kafa Travmasında Acil Tıp Kliniğinde Görüntüleme Ne Zaman Yapılmalı

Mehmet Aycan Özek, Kerim Abatay, Sevil Tanrıverdi, Kadir Mesih Öztekin, Gülşen Çığşar
TC Sağlık Bakanlığı Ankara Dışkapı Yıldırım Beyazıt Eğitim ve Araştırma Hastanesi, Ankara

Giriş: Travmatik intraparankimal hematomlar (TİPH) travmatik beyin yaralanmalarının %8.2'sinde görülür. Sıklıkla inferior frontal ve temporal bölgede görülmekle beraber interna capsula ve bazal ganglionlarda da oluşabilmektedir. TİPH çoğunlukla cerrahi tedavi gerekmeden iyileşir ancak yayılma eğiliminde olabilmeleri nedeniyle nörolojik durumda gerileme olduğunda acil cerrahi müdahale gerekir. Cerrahi müdahalenin gecikmesi morbidite ve mortaliteyi artırmaktadır. TİPH tanısının konulması ve gecikmiş travmatik intraparankimal hematomla (GTİPH) ayırıcı tanısını yapmak için erken dönemde görüntüleme endikasyonu olan hastalara Beyin BT çekilmesi gerekmektedir. BT tanının erken konması hem de ilerleyen dönemde GTİPH değerlendirmesi için önemlidir. Burada TİPH tespit ettiğimiz hastayı sunacağız.

Olgu: 32 yaşında erkek hasta acil tıp kliniğine görme bulanıklığı şikayeti ile geldi. Yaklaşık 16 saat önce alkollü iken yaklaşık 2 metreden düşme ve bilinç bulanıklığı şikayetiyle başka bir hastaneye başvurduğu öğrenildi. Orada 8 saat gözlemde kaldığı, bilinç durumunda iyileşme olmadığı, kraniyal görüntüleme yapılmadığı ve taburcu edildiği öğrenildi. Fizik muayenesinde genel durumu iyi, bilinci açık, oryante koopere idi. Glascow Koma Skalası (GKS) 15 olarak değerlendirildi. Ek bir fizik ve nörolojik muayene bulgusu yoktu. Pupiller izokorikti, ışık refleksleri normaldi. Hastaya travma öyküsü olması, bilinç değişikliğinin olması, görme bozukluğu tariflemesi ve travma anında alkollü olması sebebiyle görüntüleme kriterleri doğrultusunda beyin BT çekildi. BT görüntüsünde sol frontalde lareral ventriküle açılım gösteren 58x34 mm boyutunda parenkimal hemoraji izlendi. Orta hatta sağa doğru 12 mm çapında şift mevcuttu. Hasta Beyin Cerrahi kliniği ile konsulte edilerek TİPH tanısıyla Beyin Cerrahisi kliniğine acil yatırıldı. Yatışının 7. gününde GKS'sindeki ani düşüş nedeniyle operasyona alınarak hematomu boşaltıldı.

Sonuç: Acil tıp kliniğine alkol alımı sonrası kafa travması ile gelen hastalarda gözlem süresinde değerlendirmeler esnasında bilinç durumunda iyileşme olmaması tamamen alkole bağlanmamalıdır. Bu hastalar görüntüleme kriterleri doğrultusunda erken dönemde Beyin BT çekilmesi hem TİPH tespit edilerek tanısının konması hem de GTİPH tanı ve takibi açısından önemli ve değerlidir.

Anahtar Kelimeler: Alkol, beyin bt, kafa travması

BT Görüntüleri

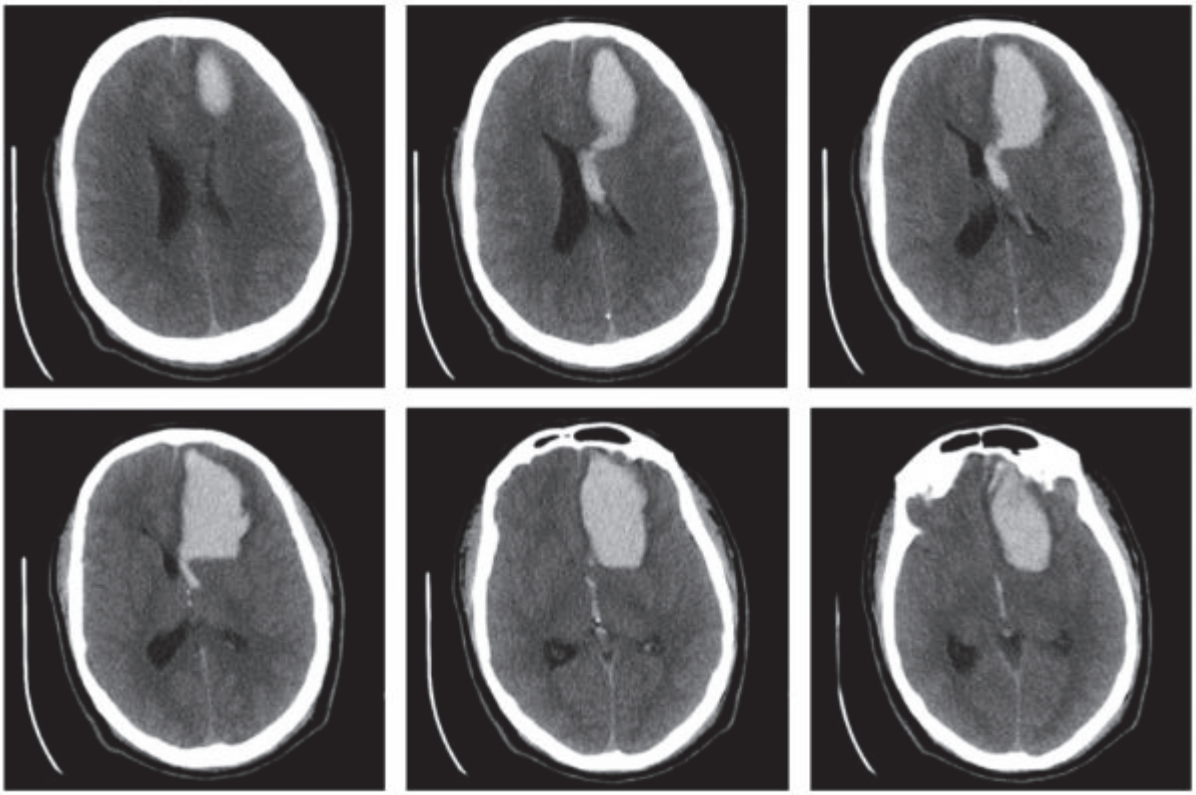

BT Görüntüleri

[P-601]

Künt Travmaya Bağlı Asemptomatik Aort Diseksiyonu

Rezan Tahtacı, Agit Akgül, Umut Payza, Zeynep Karakaya, Ahmet Kayalı
İzmir Katip Çelebi Üniversitesi Atatürk Eğitim ve Araştırma Hastanesi, Acil Tıp Anabilim Dalı, İzmir

Giriş: Aort travmaları acil servislerde hızlı tanı ve tedavi gerektiren yaralanmalardır. Toraks içi büyük damar yaralanmaları; yırtılma, kompresyon, ve lümen içi hiperekstansiyon gibi farklı mekanizmalarla olmaktadır. Göğüs ve aortanın travmatik yaralanmalarının büyük çoğunluğu ateşli silah yaralanmaları ya da delici kesici aletlerle olan penetran yaralanmalara bağlıdır. Künt toraks travması sonrasıda en sık görülen vaskuler organ patolojisi aort rüptürü olmakla birlikte %1-2 oranında görülür. Aort yaralanmalarında retrosternal göğüs ağrısı, hemoptizi, sistolik üfürüm ve subkutan amfizem gibi farklı semptomlar görülür. Hipotansiyon veya şokla da karşımıza çıkabilir. Ancak çok nadir olarak travmatik aort yaralanmaları asemptomatiktir.

Olgu: 53 yaşında erkek hasta, araç içi trafik kazası nedeniyle acil servisimize 112 tarafından getirildi. Gelişinde genel durumu iyi şuuru açık koopere oryante idi. Tansiyon arteriyel: 100/50 mmHg, Nabız 90 atım/dk, Solunum sayısı 18/dk idi. Göğüs duvarı sol torakal alanda hassasiyet, sağ dizde hematom, sağ kalçada minimal hareketle olan hassasiyet dışında tüm fizik muayene bulguları olağandı. Araçtaki diğer yolcuların ex olduğu 112 tarafından bildirildiği için hasta yüksek enerjili yaralanma kabul edildi ve hastaya yatak başı ultrasonografi (FAST) uygulandı. Kardiyak bakıda perikardiyal mayi izlendi. Hasta vital bulgularının stabil olması üzerine bilgisayarlı tomografiye gönderildi. Tomografi değerlendirildiğinde sağ subklavian arterin çıkışından hemen sonra dessendan aortada disseksiyona bağlı mediastinal kanama görüldü.
Hasta kalp damar cerrahisi tarafından acil operasyona alındı. Operasyon esnasında arrest olan hasta per-op CPR a yanıt vermedi ve ex kabul edildi.

Sonuç: Yüksek enerjili travmalarda toraks üzerinde belirgin bir lezyon olmasa dahi büyük damar yaralanmaları görülebilmektedir. Ana vasküler yaralanmalarda ölüm dakikalar içinde gerçekleşir. Özellikle erken dönemde, büyük vasküler yaralanmaların bulguları silik olabilir. Tanı şüphe ile başlar. Özellikle travmanın oluş şekli, şiddeti veya araçtaki diğer yaralıların mortalite ya da morbidite durumları öğrenilmelidir. Klinik bulgularla beraber, yatak başı yapılacak FAST uygulaması tanı koyma sürecinde önemli rol oynamaktadır. Yüksek mortalitesi olan yaralanmalarda daha hızlı tanı konulmasını sağlar.

Anahtar Kelimeler: Asemptomatik aort diseksiyonu, künt travma

[P-606]

Travma Hastasında Kontr-Kup Lezyon Sadece Beyinde mi Görülür?

Timuçin Alar[1], Murat Daş[2]
[1]Çanakkale Onsekiz Mart Üniversitesi Tıp Fakültesi Göğüs Cerrahisi Anabilim Dalı, Çanakkale
[2]Çanakkale Onsekiz Mart Üniversitesi Tıp Fakültesi Acil Tıp Anabilim Dalı, Çanakkale

Giriş: İlk defa 1548 yılında Emile Contre-Coup tarafından kafa travmalarında tanımlanan kontr-kup lezyonlar, daha sonraki yıllarda da beyin cerrahisi literatürlerinde karşımıza çıkmaya devam etmiştir. Akciğer de ise ilki 2000 ikincisi 2013 yıllarında bildirilen iki adet olgu sunumu ile sınırlı kalmıştır.

Olgu: 28 yaşında erkek hasta yaklaşık 2 m yükseklikten, sol omuz üzerine düşme nedeniyle ilçe devlet hastanesinden sevkle başvurdu. Genel durumu iyi, şuuru açık ve vital bulguları stabil seyreden hastanın yapılan ilk muayenesinde sol omuz da deformasyon ve sağda kaba raller dışında ek patoloji saptanmadı. Çekilen PA Akciğer grafisinde sol klaviküla fraktürü dışında, sağda yaygın kontüzyonla uyumlu görüntü izlendi. Bunun üzerine çekilen toraks bilgisayarlı tomografi ile akciğer kontüzyonu düşünülen olgu takip amacıyla Göğüs Cerrahisi Kliniğine yatırıldı (Şekil 1). Sol omuz velpo bandajına alınıp, intravenöz analjezik ve nazal oksijen tedavisi düzenlendi. Takiplerinde herhangi bir komplikasyon gelişmeyen hasta yakın tarihli kontrole çağırılarak çıkartıldı. Bir hafta sonraki akciğer grafisi ise olağan olarak değerlendirildi.

Sonuç: Kontr-kup akciğer yaralanması, travma bölgesine yoğunlaşıldığı takdirde rahatlıkla atlanabilen ve sonuçları ölümcül seyredebilen, uygun fizik muayenenin değerini bir kez daha ortaya çıkaran, ihmal edilmemesi gereken bir yaralanmadır.

Anahtar Kelimeler: Akciğer kontüzyonu, travma, kontr-kup yaralanma

Toraks BT

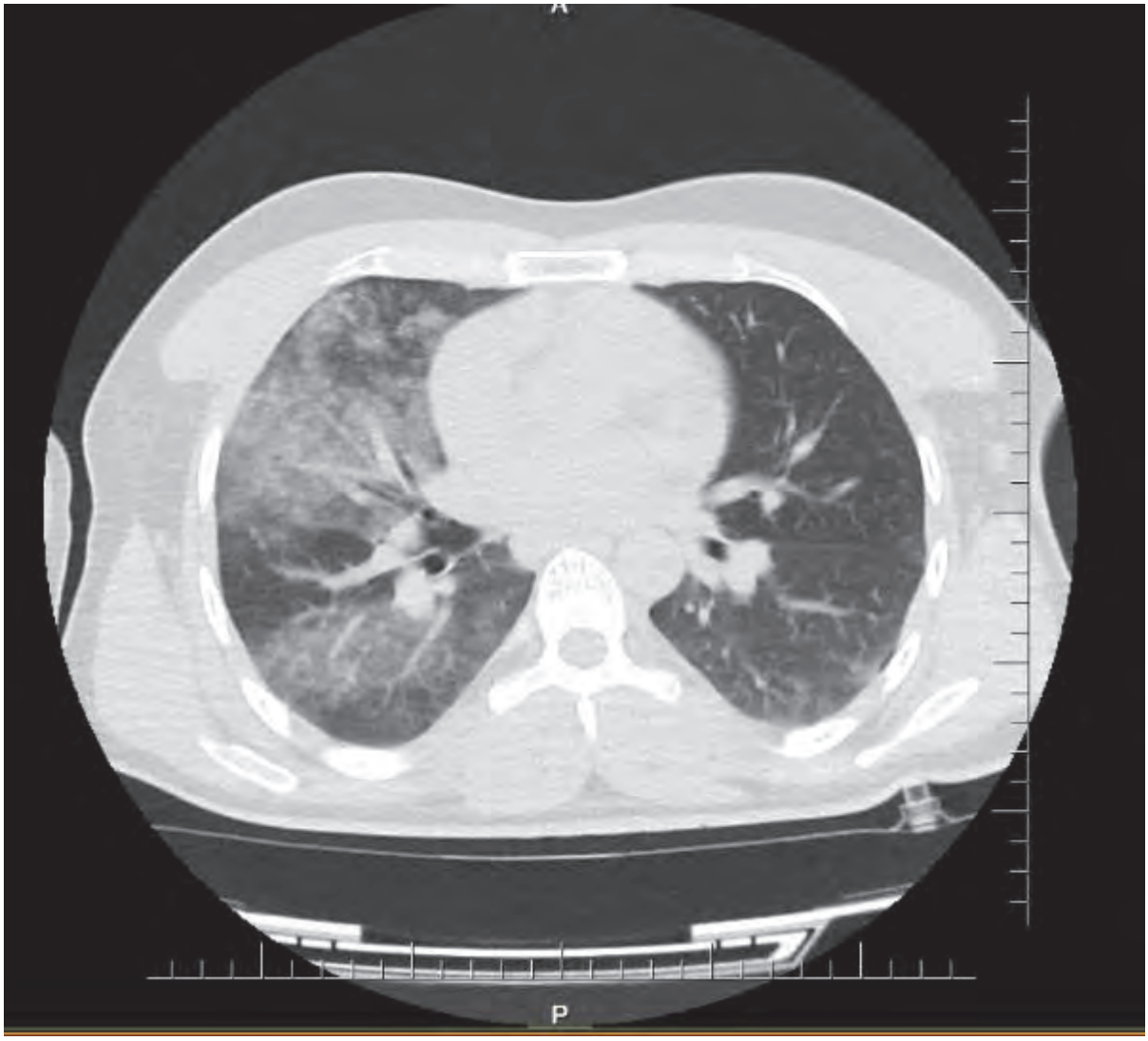

Olgunun akciğer kontüzyonunu gösteren toraks BT si

[P-607]

Havalı Tüfek ve Kardiyak Yaralanma

Selma Şimşek, Büşra İhtiyar, Hatice Şeyma Akça, Gökhan Aksel, Serkan Emre Eroğlu
Sağlık Bilimleri Üniversitesi Ümraniye Eğitim ve Araştırma Hastanesi, İstanbul

Giriş: Hava silahlarının yaralanma potansiyeli ve kinetik enerjisi ateşli silahlardan daha azdır. Bununla birlikte, hava tabancaları özellikle çocuklarda mortalite ve morbiditeye neden olabilir. Yakın mesafeli atıştan, ölümcül organ yaralanmasına neden olabilirler.
Bu yazıda, presternal bölgeden girip perikard ön yüzünde kalan bir havalı silah saçma tanesi yaralanması olgusu sunulmuştur

Olgu: 2 yaşında kız çocuğu, sahilde diğer çocukların havalı tüfekle oyunu sırasında, kaza sonucu silahtan atılan saçma tanesiyle yaralandığı beyanı ile, ailesi tarafından acil servisimize getirildi. Muayenesinde sternum ksifoid hizasında bir adet havalı silah saçma tanesi giriş deliği bulunduğu, deliğin etrafında yanık, is ya da yanmamış barut tanelerinin olmadığı, genel durumunun iyi, şuurunun açık, solunum sıkıntısının olmadığı gözlendi. Vital parametreleri stabil olan hastaya çekilen kontrastsız toraks bilgisayarlı tomografisinde, toraks ön duvarında, kalp sağ anteriorunda yoğun metalik artefakt oluşturan yabancı cisim görüldü. Pnömotaraks ya da hemotoraks gözlenmedi. Laboratuar değerleri ise troponinin 3.1 ng/ml olması dışında normaldi. Üç saat sonra alınan kontrol troponin değeri 2.8 ng/ml idi. Yapılan yatak başı ekokardiyografisinde normal eko bulguları mevcuttu.Takiplerinde vital parametreleri normal seyreden, solunum sıkıntısı gelişmeyen, troponin değerlerinde düşüş gözlenen hasta, herhangi bir cerrahi girişim düşünülmeyip taburcu edildi.

Sonuç: Ciddi yaralanmalara hatta ölüme neden olabilen havalı tüfeklerin; çocuk genç nüfus oranı ve silah merakı yüksek olan ülkemizde kolay sağlanabilmesinin sakıncalı olduğunun her ortamda vurgulanması; ebeveynler başta olmak üzere toplumun tüm yaş grubunun havalı tüfeklerin potansiyel tehlikeleri hakkında bilinçlendirilmesi gerekmektedir.

Anahtar Kelimeler: Havalı tüfek, kardiyak yaralanma

Resim1

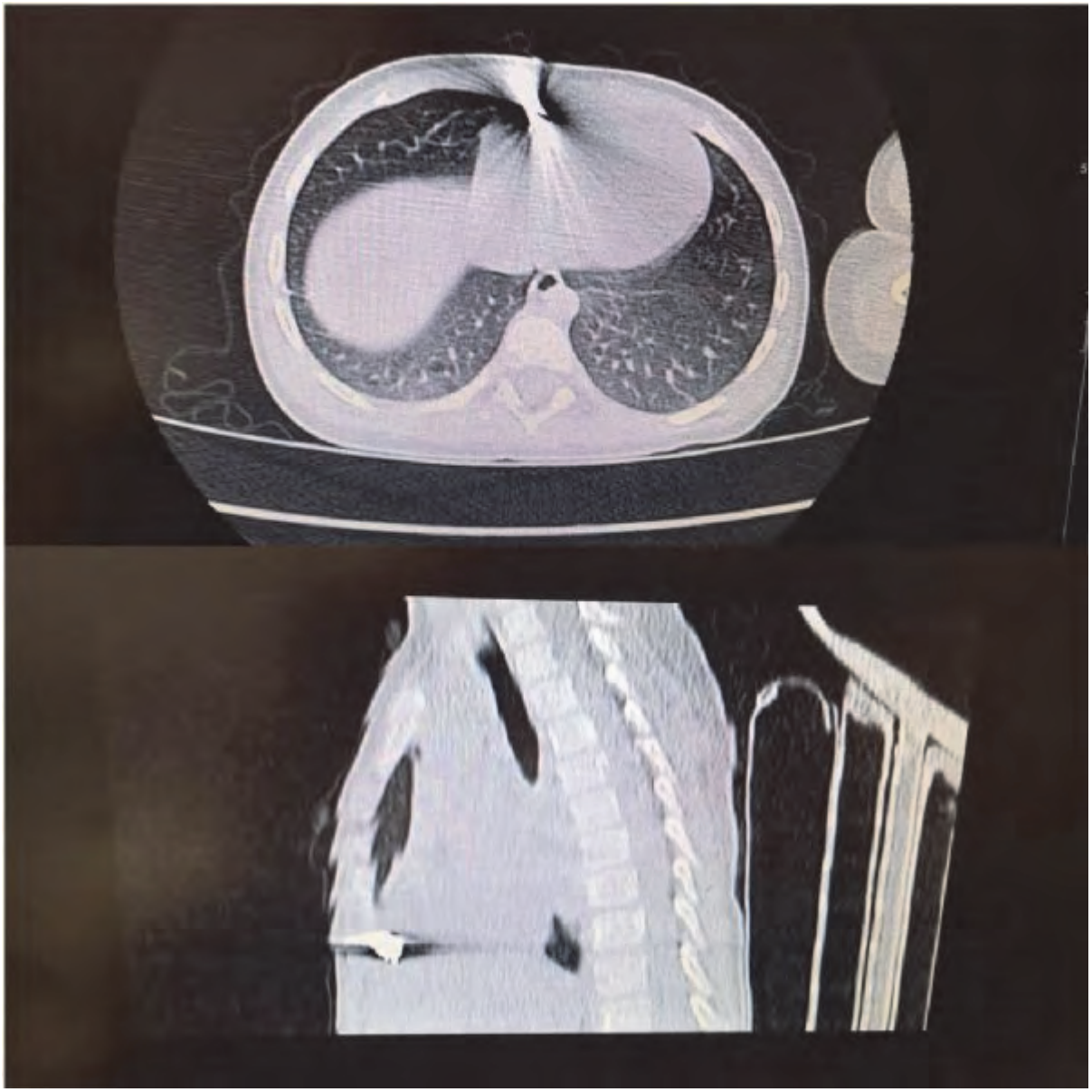

[P-608]

Antalya Eğitim ve Araştırma Hastanesi Acil Servisi'ne Başvuran iş Kazalarının Demografik, Klinik Özellikleri ve Sonuçları

Bedrettin Keskin, Mehmet Nuri Bozdemir, Fevzi Yılmaz, Fatih Selvi, Cem Demirel
Sağlık Bilimleri Üniversitesi Antalya Eğitim Araştırma Hastanesi Acil Tıp Kliniği, Antalya, Türkiye

Giriş-Amaç: Bu çalışma ile; Anyalya Eğitim ve Araştırma Hastanesi Acil Servisi'ne iş kazası nedeni ile başvuran hastaların demografik ve klinik bilgilerini ortaya koymak ve bu vesile ile literatüre katkı sağlamak amaclanmıştır.

Materyal-Metod: Bu çalışma 01 Ocak 2017 ile 31 Aralık 2017 tarihleri arasında Antalya Eğitim Araştırma Hastanesi Acil Servisine iş kazaları nedeniyle başvuran hastaların kayıtlarının retrospektif olarak incelenmesi ile yapılmıştır. Veriler Hastane Yönetim Bilgi Sistemi olan SARUS otomasyon programı ve dosyaların geriye dönük olarak taranması ile elde edilmiştir. Hastaların yaş, cinsiyet, hastaneye başvuru sebebi, başvurunun saati, başvurunun günlere göre değişimi, başvurunun aylara göre değişimi, oluş mekanizması, yaralanmanın tipi, yaralanmanın lokalizasyonu, yaralanmanın şiddeti ve mesleğin sektörlere göre dağılımı, sosyal güvenliğin varlığı, çalışma tecrübesi gibi çeşitli parametreler retrospektif olarak değerlendirilmiştir.

Bulgular: Çalışmaya 734 hasta alındı. Hastaların 158' i (% 21,5) kadın, 576'sı (%78,5) erkek idi. Kadınlarda yaş ortalaması 35.59±9.15yıl, erkeklerde yaş ortalaması 33.93±9.77yıl bulundu. Cinsiyetler arasında yaş farkı yoktu (p=0.249). Hastaların yaş dağılımları incelendiğinde ortalama yaş 34,29±9,66 yıl (min=17, max= 65yıl) bulundu. Yaş grupları dağılımlarında 12- 18 yaş aralığında 11 (1,5%), 19 – 30 yaş aralığında 271 (36,9%), 31 – 65 yaş aralığında 452 (61,6%) hasta olduğu görüldü. Hastaların 200'ü (%27) 40 yaş ve üstü idi.İş Kazası nedeniyle hastane başvurularının aylara göre dağılımları incelendiğinde en çok iş kazası başvurusunun 90 (12,3%) hasta ile Eylül ayında olduğu görülmekle birlikte, bunu 89 (12,1%) hasta ile Ağustos, 84 (11,4) hasta ile Kasım ayı takip etmektedir (resim1).Hastaların en fazla ilkokul mezunu olduğu, ikinci sırada lise mezunu olduğu görüldü.Hastaların istihdam edildikleri sektör dağılımlarına bakıldığında, en fazla fabrika çalışanlarının olduğu görüldü. Bunu sırasıyla Şirketler, Atölyeler ve Oteller takip etmektedir. İş kazası sonucu acil servise başvuran hastaların yaralanan bölgeleri en çok ayak, bel ve el bölgesinde olduğu görülmektedir.Hastaların 150'sine (%20) yatış verilirken 584 (%80) hasta acil servisten taburcu edilmiştir.

Anahtar Kelimeler: İş kazası, sakatlık

Resim

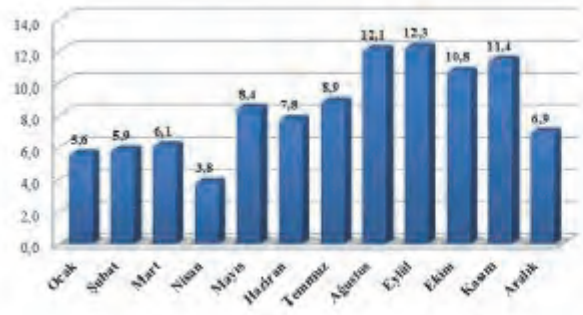

İş kazalarının aylara göre dağılımı

[P-609]

Minör Şiddette Majör Yaralanma: Olgu Sunumu

Tanzer Korkmaz, Adiye Özgüven, Utku Mahir Yıldırım
Özel Medikalpark Hastanesi, İzmir

Giriş: Renal arter direksiyonu künt travma gibi nedenlerle iyatrojenik gelişebilir ve genellikle yüksek travma şiddeti ile meydana gelir. Muhtemel şüphe ile erken radyolojik görüntüleme renal arter patolojisinin tanınmasında yardımcı olabilir. Renal arter diseksiyonu tanısını yüksek şiddette bir yaralanma olmamasına rağmen dirençli bel ağrısının devam etmesi ve hematüri gelişmesi sonucunda alan olgumuzu farkındalık oluşturmak için sunmayı amaçladık.

Olgu: İşyerinde 1,5 metrelik duvar üzerinden sağ yan tarafı üzerine düşen 55 yaşında erkek hasta bel ve bacak ağrısı şikayeti ile acil servise getirildi. Özgeçmişinde özelliği olmayan hastanın yapılan fizik muayenesinde; genel durum, iyi bilinç açık koopere oryante, GKS:15, solunum ve dolaşım sistem muayenesi olağan idi. Batın muayenesinde akut batın bulguları bulunmayan hastanın motor-duyu muayenesi olağan olarak tespit edildi. Bel ağrısı ve sağ bacakta ağrı ve hareket kısıtlılığı tarifleyen hastanın periferik nabızları açık ve eşit, ekstremitelerde renk değişikliği yoktu. TA:103/68mmhg nabız:66 atım/dk, solunum sayısı:18 /dk, ateş:36,4 0C, StPO2:%92 idi. Hasta gözleme alınarak monitörize edildi. Intravenöz Normal Salin ve analjezi uygulandı. Biyokimyasal parametreleri normal, WBC:19.4 x103/µL, Hgb = 15.1gr/dl, Hct 47.6, PLT 237; kontrol WBC:26, Hgb: 14.8, Hct:44.7, PLT = 208×104/µL, idrar tetkikinde dansite: 1.026, pH = 6.0, eritrosit:3+, lökosit: 2+ idi. Hastanın yapılan Batın ve pelvis tomografisinde sağ asetabular çatıda fraktür ve sağ renal perfuzyon bozukluğu tespit edildi. Hastanın ağrısının gerilememesi ve makroskopik hematürisinin gelişmesi nedeni ile batın tomografisi tekrar değerlendirildi ve sağ renal arterde kuşkulu diseksiyon varlığının perfüzyon anormalliğine neden olabileceği belirtildi. Girişimsel radyoloji tarafından sağ renal arter orta-proksimal esimde yaklaşık 2cm ilk bir segmentte damar duvarında bozulma ve akımı kısıtlayan direksiyon flebine balon açılımlı stent yerleştirildi (Şekil). Komplikasyon gelişmeyen hasta iki gün sonra medikal tedavi devamı ile taburcu edildi.
Sonuç: Renal arter yaralanması künt travmalarda nadir görülmesine rağmen önemli mortalite ve morbiditeye neden olabileceğinden yaralanma şiddetine bakılmaksızın akılda bulundurulmalıdır.

Anahtar Kelimeler: Travma, renal arter diseksiyonu

Şekil

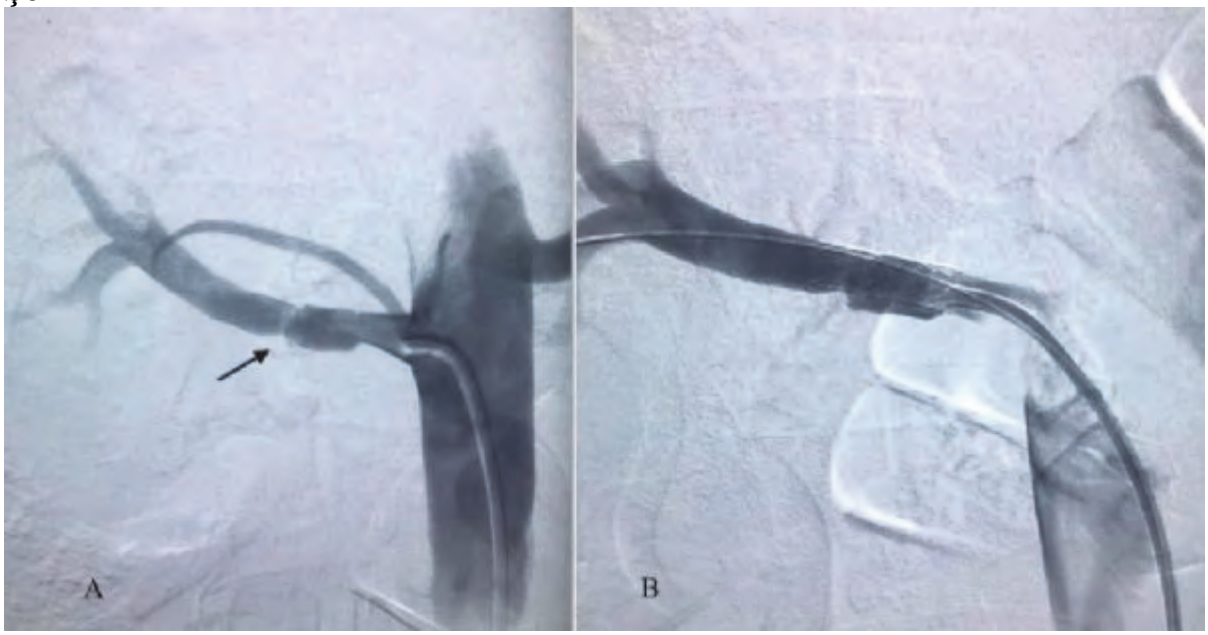

A: Sağ renal arter diseksiyonu, balon-stent uygulama işlem öncesi B:Balon-stent uygulama işlem sonrası

[P-610]

Erişkin Bir Hastada Akut Komplike İntervertebral Disk Hernisi

Nazife Didem Hanoğlu, Doğancan Kozak, Aslıhan Ünal
Akdeniz Üniversitesi Tıp Fakültesi, Acil Tıp Anabilim Dalı, Antalya

Giriş: Trafik kazaları sonrasında gelişen spinal kord yaralanmalarının bir çoğu vertebral osseöz patolojilere bağlı olmakla birlikte, akut disk hernileri de acil girişim gerektiren nörolojik bulgulara yol açabilir.

Olgu: 37 yaşında erkek hasta, elektrikli bisikletten düşme sonucunda sağ kol ve sağ bacakta uyuşma hissi ile başvurdu. Hastanın yapılan fizik muayenesinde hastanın sağ üst ekstremite proksimalinde kas gücü 3-4/5, sağ üst ekstremite distalinde kas gücü 2-3/5, sağ alt ekstremite proksimal kas gücü 2-3/5 olarak saptandı. Ekstremitelerde duyu defisiti saptanmadı. Hastada ön planda travmatik spinal kord yaralanması düşünüldü. Hasta için beyin tomografisi ve vertebral kolon tomografileri planlandı. Beyin tomografisinde akut patoloji saptanmayan hastanın, servikal vertebra tomografisinde kemik yapı ve eklem aralıkları normal olmakla birlikte, C3-4 ve C4-5 seviyesinde disk hernileri saptandı. Bu herniler ön-arka spinal kord boyutunu 5mm'ye kadar indirmekte idi. Torakal vertebra tomografisinde dejeneratif bulgular mevcuttu. Lumbal vertebra tomorafisinde L2-3, L3-4, L4-5 ve L5-S1 disklerinde annüler taşma ve dural kese basılar vardı. Servikal MRG'de C-4, c4-5 disk hernileri, ve C3-4 düzeyinde spinal kord sağ lateralinde, c4-5 diski düzeyinde ise santralde spinal kordda incelme ve T2 intensite artışı saptandı, basıya sekonder myelomalazi lehine yorumlandı. Hasta nöroşirürji tarafından ameliyata alınarak, C3-4 ve C4-5 disklerine diskektomi ve cage yerleştirme işlemi yapıldı.

Tartışma: Travmatik spinal kord yaralanmalarının önde gelen sebepleri motorlu taşıt kazaları, düşmeler, şiddet olayları, spor kazalarıdır. Bu yaralanmaların patofizyolojileri arasında kemik yapıların kırıkları, eklem çıkıkları, ligament yaralanmaları ve intervertebral disk bası ve yaralanmalarının neden olduğu durumlar yer almaktadır.

Sonuç: Posttravmatik nörolojik defisitli olgularda, ilk tercih görüntüleme yöntemi X-Ray ve tomografidir. Kemik yaralanması olmaksızın gelişen spinal kord yaralanmaları daha çok çocuklarda karşımıza çıksa da, erişkin hastalarda da ligament veya intervertebral disk patolojilerine bağlı oluşan yaralanma tanıları için ileri tetkik olarak MRG düşünülmelidir.

Anahtar Kelimeler: *SCIWORA*, travmatik servikal disk hernisi, travmatik spinal kord yaralanması

[P-611]

İzole Torakanter Minör Avulsiyon Fraktürü

Rezan Karaali Tahtacı, Zeynep Karakaya, Adem Çakır, Gülen Cavlak
İzmir Katip Çelebi Üniversitesi Atatürk Eğitim Araştırma Hastanesi, İzmir

Giriş: İzole trokanter minör kırıkları adelösanlarda ve yetişkinlerde bildirilse de çocuklarda bu konuda daha az bilgi mevcuttur. Adölesanlarda oluşan izole trokanter minör kırıkları sıklıkla iliopsoas kasının tendonunun bağlandığı yerde sportif aktiviteler sırasında ani kas kasılması sonucu oluşan avülsyon kırıklarıdır. Yetişkinlerde izole trokanterik minör kırıkları sıklıkla femur proksimalinde olan metastatik kemik tümörlerine bağlı kırıklardır.

Vaka: 16 yaşında, bilinen herhangi bir hastalığı olmayan erkek hasta acil servise sağ kalçada ağrı ile başvurdu. Hasta, öyküsünde, ağrısının futbol maçı sırasında ani bir hareket sonrasında oluştuğunu belirtti. Hasta bu sırada sağ kalçasından gelen bir ses duyduğunu belirtti. Hasta futbol aktivitesine devam ettiğini, ağrısının devam etmesi sonrası acil servise başvurduğunu söyledi. Hastanın fizik muayenesinde; genel durumu iyi, bilinci açık, oryante ve koopereydi. Hastanın sağ kalça fleksiyonu ve kalçanın tüm yönlere pasif hareketleri ağrılıydı. Hastanın hematolojik ve biyokimyasal tetkikleri normal sınırlar içindeydi. Hastanın herhangi bir malignitesi yoktu. Hastanın nörolojik defisiti yoktu. Yürüyüşü ağrılı idi. Hastanın ilk çekilen röntgen görüntüsünde hastanın sağ trokanter minörde kırık görüldü. Hastanın ek başka bir kırığının olup olmadığını tespit etmek için hastaya pelvis bilgisayarlı tomografisi çekildi. Hastanın çekilen bilgisayarlı tomografisi sonucunda da izole trokanter minör kırığı görüldü. Bunu dışında patolojik bir bulguya rastlanmadı. Daha sonrasında ortopedi birimine konsültasyonu yapılan hasta takip amaçlı ortopedi servisine yatırıldı.

Tartışma-Sonuç: Genel olarak trokanter minör kırıklarının fizik muayenesinde proksimal medial uyluk hassasiyeti, ağrılı pasif kalça hareket açıklığı ve zayıf kalça fleksiyonu tespit edilir. literatürde bu kırığın sıklıkla uyluğun fleksiyonda ani gerilimi sonucunda oluştuğu bildirilmiştir. Bizim olgumuzda ise avülsyon kırığının futbol aktivitesi sırasında oluşan iliopsoas kasının ani gerilmesi sonucu oluştuğu düşünülmektedir. Trokanter minör kırıkları nadir görülen ancak adolesan ve yetişkinlerde daha sıklıkla rastlanılan kırıklardır. Anamnezde spor aktivitesi sırasında ani hareket sonrası meydana gelen ağrı olması ve fizik muayene bulguları acil hekiminin dikkate alması gereken ipuçlarıdır. Bu hastalarda yatak istirahati ile tama yakın iyileşme sağlanmaktadır.

Anahtar Kelimeler: Acil servis, torakanter minör

---

direkt grafide sağ trokanter minör fraktürü

[P-612]

Uyurgezerlik Sonrası Yüksekten Düşme: Olgu Sunumu

Halil Doğan, Ferhat Yüce, Hakan Aydın
University of Health Sciences Bakirkoy Dr. Sadi Konuk Training and Research Hospital, Department of Emergency Medicine, Istanbul, Turkey

Giriş: Uyurgezerlik derin uykuda oluşan, hafıza kaybı ile birlikte yataktan ayrılıp yürümenin birlikte olduğu bir uyarılma bozukluğudur. Epilepsi tanısı olan ve uyurgezerlik nöbeti sırasında yüksekten düşerek acil servise başvuran olguyu sunarak epilepsi ve uyurgezerliğe bağlı literatürde nadir görülen yüksekten düşme olgusunu tartışıldı.

Olgu: 22 yaşında erkek hasta, yüksekten düşme şikayeti ile 112 ile acil servise getirildi. Hastanın bilinen 5-6 yıldır uyku sırasında yürüme hastalığı mevcut. Hasta nöbetleri ve düşme şeklini hatırlamıyor. Karbamezapin (Tegretol- Novartis) 400mg 2x1, Pregabalin (Lyrica-Phizer) 75mg sabah, 150 mg akşam kullanıyormuş.
Fizik muayenede; genel durum orta, bilin açık, oryante, koopere. Kan basıncı:76/47mmHg, nabız:94/dk, solunum sayısı:12/dk, saturasyon:%96, hasta soluk görünümde idi. Bilateral alt ekstremitelerde motor ve duyu kusuru mevcut. Periferik nabızlar alınamadı. Bilateral alt ekstremite soğuktu. Akciğerde dinlemekle sağda solunum sesleri azalmıştı.
Yapılan tetkiklerinde; Hgb:11,1g/dl, Htc:34,7%,Wbc: 22,68 K/mm^3 Plt: 231 K/mm^3 saptandı. BT de T12, L3 VE L5 de vertebracorpusfraktürü (Figure 1), sağ femur şaft fraktürü, sol tibia alt uç fraktürü, sağ calcaneusfraktürü, sağ talusfraktürü, sağ pnömotoraks mevcut idi
Hastaya ilk gün 1 ünite eritrosit süspansiyonu ve serum fizyolojik uygulandı. Hemotoraks nedeniyletoraks tüpü takıldı ve 200 cc/ h toraks tüpünden kanaması oldu, fraktürlerinden dolayıposterior ve anteriorenstrümentasyon, artrodez operasyonları yapıldı ve yoğun bakımda gözlem altına alındı. 15 gün hastanede yatırılan hasta, paraplejik olarak taburcu edildi.

Sonuç: Uyurgezerlik yaralanmalar için risk faktörüdür. Uyurgezerlik nöbetlerinin sıklığı yaralanma riskini arttırır.

Anahtar Kelimeler: Uyurgezerlik, travma, yüksekten düşme

[P-614]

Acil Serviste Nadir Görülen Bir Tanı 'Tifilitis (Nötropenik Enterokolitis)'

Cuma Yıldırım, Abdullah Salman, Suat Zengin, Şevki Hakan Eren, Mustafa Sabak, Esad Karaduman
Gaziantep Üniversitesi Tıp Fakültesi Acil Tıp Anabilim Dalı, Gaziantep

Open acces çalışan bir servis olan acillerde her an her türlü klinik durumla karşılaşmak ve her çeşit tanı ile karşılaşmak mümkündür. Öte yandan Nötropenik enterokolit (NE) bazen tifilitis olarak da isimlendirilen, yoğun kemoterapi sonrası meydana gelen ve hayatı tehdit eden bir komplikasyondur. Sıklıkla lösemi ve lenfomayla ilişkilidir. Sıklıkla çekum ve asendan kolonda segmental ülserasyonla karakterizedir ki bu nekroza, perforasyona ve septisemiye neden olabilir. Tiflitis yüksek düzeyde mortalite ve morbiditeyle ilişkilidir.
31 Yaşında Kadın Hasta. Bir haftadır devam eden karın ağrısı, bulantı, kusma ateş, halsizlik şikayetleri ile acil servise başvurdu. Şikayetleri son iki günde artmış. İshal ya da kabızlığı olmamış. Fizik muayenesinde: Batın muayenesinde sağ alt kadranda daha belirgin olmak üzere batında yaygın hassasiyet, defans ve reboundu mevcuttu. Bağırsak peristaltizmi normal. Batında hassasiyet yok. Diğer sistem muayeneleri normal idi. Vital bulguları: Kan Basıncı: 100/50 mmHg, Ateş: 38, Solunum Sayısı: 22/dakika, Saturasyon: 96% (Oksijensiz), Nabız: 110 atım/dakika. BT: Çekum ve çıkan kolon duvarı belirgin kalın-ödemli izlenmiş olup (En kalın yerinde 1.5 cm) çevre mezenterik yağlı planlar belirgin kirli-heterojen görünümdedir. Bu alanda büyüğü 1 cm ulaşan multiple lenf nodları izlenmiştir. Yine bu alana komşu hepatik fleksura ve perihepatik alanda loküle sıvı koleksiyonları dikkati çekmiştir.
Bu bulgularla hematoloji ve enfeksiyon hastalıkları ile konsülte edildi. Klinik ve radyolojik bulgularda 'Tifilitis (Nötropenik enterokolitis) tanısı alan hastaya yatış endikasyonu kondu. Ancak ilgili bölümlerde yer olmadığından acil servis gözlem odasında tedavi ve takip altına alındı. Gerekli destek tedavilerinin yanında antibiyoterapi başlandı. Üç gün acilde tedavi edilen hasta hematoloji servisinde yer açıldığından servise yatırıldı.
Acil servislere sık başvuru yakınmalarından olan karın ağrısı ve ateş tiflitisin klasik triadının iki komponentini oluşturmaktadır. Bu olguyu sunmaktaki amacımız, sitotoksik tedavi sonrası yüksek ateş, karın ağrısı gibi yakınmalarla acil servise başvuran hastalarda, Tifilitis tanısının düşünülmesi, tanıdan hemen sonra yoğun medikal tedavinin uygulanması ile mortalitenin azaltılabileceğini vurgulamaktır.

Anahtar Kelimeler: Nötropeni, karın ağrıs, tifilitis

[P-615]

Trombotik Trombositopenik Purpura: Hematolojik Acil

Rana Toktaş, Erhan Yılmaz, Ayşe Nurmen Yanar
Kilis Devlet Hastanesi, Acil servis, Kilis

Giriş: Trombotik Trombositopenik Purpura (TTP), klasik olarak ateş, trombositopeni, hemolitik anemi, böbrek fonksiyon bozukluğu ve nörolojik disfonksiyon ile karakterize bir tür mikroanjiyopatik hemolitik anemidir.1 Tanı çok önemlidir çünkü TTP tedavi edilmezse yüksek mortaliteye sahip tıbbi acil bir durumdur. Burada TTP tanısı koyduğumuz bir olgudan bahsettik.

Olgu: 35 yaşında kadın hasta bilinç bulanıklığı şikayeti ile acil servisimize getirildi. Başvuruda kan basıncı 80/40mmHg, nabız 104/dk, ateş 38,7 oC, SaO2 %99 idi. Öyküsünde birkaç gündür olan başağrısı şikayeti ile gittiği İndependent doctors association (İDA) hastanesinde nöbet geçirdiği, çekilen beyin BT'nde patoloji saptanmadığı ve yapılan LP'de menenjit lehine bulgu saptanmadığı öğrenildi. Yapılan fizik muayenesinde bilinci kapalı olan hastanın GKS 7'di. Tüm vücutta yaygın peteşileri mevcuttu. Nörolojik muayenesinde ense defansı, meninks irritasyon bulguları yoktu. Tetkiklerinde hemoglobin 8,3gr/dl, platelet 13000/mm3, üre 78.6mg/dl, kreatinin 2.21mg/dl, CRP 7.6mg/dl, troponin 27.6ng/ml idi. Hastaya beyin BT çekildi, görüntüleme sonucunda sağ lentiform nukleusta iskemi ile uyumlu hipodens alan izlendi. Hastaya difüzyon MR çekildi, her iki serebral ve serebellar hemisferde, beyin sapında, bilateral lentiform nukleuslarda, sol talamusda akut infarkt ile uyumlu difüzyon kısıtlanmaları izlendi. Multipl infarkt alanları olan hasta kardiyoloji ile konsülte edildi, EKO'sunda intrakardiyak trombus, vejetasyon saptanmadı. Anemisi, trombositopenisi, akut böbrek yetmezliği, multipl serebral infarktı olan hastaya trombositopenik trombotik purpura ön tanısıyla prednizolon (1mg/kg), taze donmuş plazma ve trombosit süspansiyonu replasmanı başlandı. Hasta plazmaferez için başka bir merkeze sevk edildi.

Tartışma: TTP, hızlı tanı ve tedavi gerektiren akut, nadiren yaşamı tehdit eden hematolojik bir acil olan trombotik mikroanjiyopatidir.2 Prognozun kritik belirleyicisi zamanında tanı ve tedavidir.3 TTP, çeşitli hastalıkları taklit etme eğilimine sahiptir. Bununla birlikte, alternatif tanı yoksa trombositopeni ve mikroanjiyopatik hemolitik anemisi olan hastaya en azından geçici olarak tanı konulabilir 2 Trombosit sayısı stabilize edilene kadar tedavinin temel noktası plasmaferezdir. Adjuvan terapiler kortikosteroidler, rituximab ve siklosporindir. Acil hekiminin TTP prezentasyonu, tanı kriterleri ve tedaviden haberdar olması şarttır.

Anahtar Kelimeler: Trombotik trombositopenik purpura, hemolitik anemi, nörolojik disfonksiyon

[P-616]

Juguler Kateter Sonrası Mediastinal Hematom

Kemal Gökçek, Halil Barış Başer, Birdal Yıldırım
Muğla Sıtkı Koçman Üniversitesi Eğitim ve Araştırma Hastanesi, Muğla

Giriş: Santral venöz kateter uygulaması; intravenöz tedavi, hemodinamik monitörizasyon, hemodiyaliz gibi durumlarda uygulanan girişimsel bir işlemdir. Enfeksiyon dışı, basit hematomdan, pnömotaraks, hemotoraks, şilotoraks, mediastinal hematoma kadar hayatı tehdit eden komplikasyonlara yol açabilir. Bu olguda kateter takılması sonrası mediastinal hematom gelişen olgudan bahsedilmiştir.

Olgu: 46 yaşında erkek hasta diyaliz ünitesinde juguler venöz kateter takılan hastanın taburculuğu sonrasında göğüs ağrısı yakınması ile acil servise başvurmuştur. Hastanın nabzı: 80 atım /dk, tansiyon: 120/80mmHg,spO2:96,fizik bakısında solunum sesleri normal olarak tespit edilmiştir.EKG:sinüs ritmi,PAAKC grafisi:normal olarak değerlendirilmiştir. Hastanın çekilen toraks BT'sinde mediastinal hematom izlenmiştir. Hasta takip amaçlı gögüs cerrahisine yatışı yapılmıştır.

Sonuç:Juguler venöz kateter sonrasında nadir görülen komplikasyonun olabileceği vurgulanmak istenmiştir.

Anahtar Kelimeler: Mediastinal hematom, juguler kateter

---

mediastinal hematom

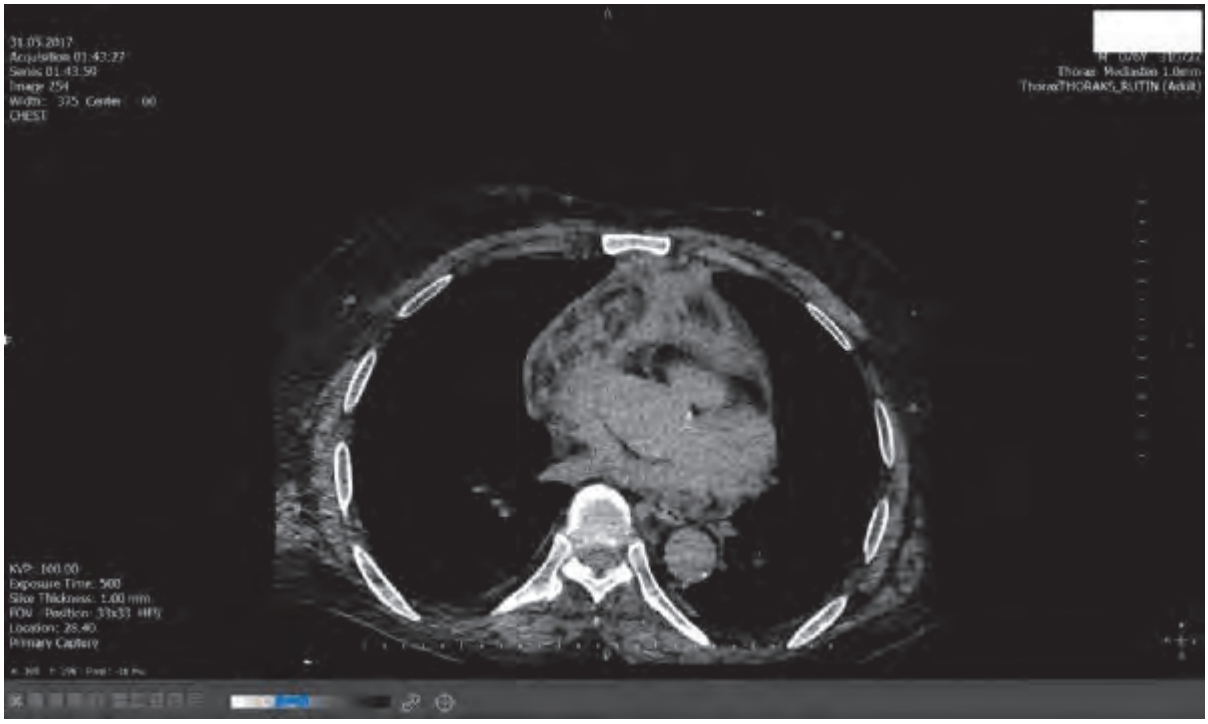

kalbi posteriora iten mediastinal hematom

[P-617]

Behçet Hastas1 Alveolar Hemoraji

Halil Barış Başer, Kemal Gökçek, Birdal Yıldırım
Muğla Sıtkı Koçman Üniversitesi Eğitim ve Araştırma Hastanesi, Acil Tıp Anabilim Dalı, Muğla

Giriş: Behçet hastalığının en korkulan etkilenimi pulmoner arterlerde yaptığı hasar sonrası hayatı tehdit eden durumlarla karşılaşılabilir. Bu olgumuzda alveolar hemoraji ile gelen behçet hastası anlatılmıştır.

Olgu: 42 yaş erkek hasta Behçet hastalığı tanılıdır. Acil servise kan tükürme yakınması ile başvurmuştur. Hastanın masif hemoptizisi mevcut olup; tansiyonu 110/70mmHg, Nabız: 115atım/dk, solunum sayısı:20/dk, saturasyonu:86 olarak ölçülmüştür. Hastanın semptomatik destek tedavisi başlandıktan sonra tanısal tomografi çekilmiştir. Çekilen tomografide yaygın alveolar hemoraji tespit edilmiştir. Hasta takip ve tedavi amaçlı göğüs hastalıkları adına yoğun bakıma alınmıştır.

Sonuç: Bu olgumuzda behçet hastalığının nadir görülen ölümcül komplikasyonun görülebileceği vurgulanmak istenmiştir.

Anahtar Kelimeler: Alveolar hemoraji

---

alveolar hemoraji

yaygın alveolar hemoraji izlenmektedir

[S-001]

Evaluating the Antiemetic Effect of Inhaled Isopropil Alcohol on Patients with Nausea / Vomiting: Randomised Placebo Controlled Trial

Hande Candemir, Erkman Sanrı, Haldun Akoğlu, Özge Onur, Arzu Denizbaşı
Marmara University School of Medicine Emergency Medicine Department, İstanbul

The purpose of this study was to compare nasal inhalation of isopropyl alcohol versus placebo for treating nausea among emergency department patients. A prospective randomized, double-blinded, placebo-controlled trial was used. Patients were enrolled to a placebo or treatment group. Symptomatic patients rated nausea and vomiting severity before and at 2,4 and 10 minutes after receiving treatment with Visual Analog Scale (VAS). Patients with nausea and vomiting admittid to Marmara University Hospital Emergency Department between January 2017- January 2018 enrolled in the study unless they have exclusion criteria. 118 patients were included the study, 62 patients inhaled isopropyl alcohol, 56 patients inhaled normal saline. Results showed that there was significant differences between the two groups at decreasing severity of nausea and vomiting at 4th and 10th minutes. At 4 and 10 minutes postintervention, median nausea visual analog scale score was 40 mm in the treatement group versus 60 mm in the placebo group. There was also significant differences between the two arm at using a rescue antiemetics.

Keywords: Nausea, vomiting, isopropil alcohol

[S-002]

A Randomized Controlled Trial of The Effects of Local Tranexamic Acid on Mortality, Re-Bleeding, and Recurrent Endoscopy Need in Patients with Upper Gastrointestinal Hemorrhage

Adnan Karadaş, Nurettin Özgür Doğan, Seda Güney Pınar, Olcay Yeşil, Murat Pekdemir, Serkan Yılmaz, Elif Yaka
Kocaeli University, Faculty of Medicine, Dept. of Emergency Medicine, Kocaeli

Background: The aim of this study was to test locally administered tranexamic acid (TXA) against placebo in the patients with upper gastrointestinal bleeding presented to the emergency department (ED).

Methods: This single-center, double-blind randomized controlled trial was performed in a tertiary ED in patients presented with upper gastrointestinal bleeding symptoms between 2016 to 2018. In the patients who received standard treatments for gastrointestinal bleeding; 2000 mg of 5% TXA in 100 mL of 0.9% saline solution was administered to the treatment group and 100 mL of 0.9% saline was administered to the control group using a nasogastric catheter. As a composite outcome, at the end of 1 month period following the end of the treatment of patients; recurrent endoscopy need, re-bleeding, surgery requirement, recurrent admission to the ED and mortality parameters were evaluated.

Results: A total of 157 patients were included in the randomization, 78 patients in TEA and 79 patients in placebo group. According to the endoscopic results, the majority of the patients were in Forrest 3 class and the most frequent cause of bleeding was peptic ulcer. The composite outcome was occurred in 25 of the TXA group (32.1%) and 23 of the normal saline group (29.1%), no statistically significant difference was found between groups (p=0.690). In addition, no statistically significant difference was observed between TXA and control groups regarding to mortality (10.3% vs 12.7%, p=0.637), recurrent ED admission (17.9% vs 12.7%, p=0.357) and thromboembolic complications (3.8% vs 1.3%, p=0.367).

Conclusion: In patients with upper gastrointestinal bleeding, no statistically significant difference was found regarding to mortality, recurrent bleeding, recurrent endoscopic intervention, surgery requirement, recurrent ED admission, thromboembolic event, duration of hospitalization, duration of ED stay and blood products administered at the ED between locally administered 2000 mg of TXA and placebo.

Keywords: Gastrointestinal bleeding, tranexamic acid, emergency department

[S-003]

Intravenous Esomeprazole Versus Pantoprazole For Heartburn: A Randomized Controlled Double Blind Trial

Onur Karakayalı[1], Serkan Yılmaz[2], Anıl Karakayalı[3]
[1]Emergency Medicine, Yildirim Beyazit University, School of Medicine, Ankara
[2]Emergency Medicine, Human Health University, Derince Training and Research Hospital, Kocaeli
[3]Internal Medicine, Human Health University, Derince Training and Research Hospital, Kocaeli

Background: Heartburn is one of the most common symptoms of gastrointestinal diseases. Intravenous administration of pantoprazole, lansoprazole and esomeprazole is recommended by FDA for short-term acute treatment. Although there are many studies on these drugs in the literature, these studies are frequently related to long-term oral use and changes in intragastric pH.

Aim: To compare the effects of IV esomeprazole with pantoprazole in patients presenting with heartburn symptom to the emergency department.
Methods: In a randomize controlled double blind trial; patients over 18 years presenting with hearthburn symptom related to the gastritis were eligible for the study. Study patients received 40 mg esomeprazole or pantoprazole in 100 ml normal saline. Pain intensity was measured by a visuel analog scale at 30., 60., 120. minutes. Patients were randomized and assigned to either of two study arms via closed envelopes. Study drugs were identical in color, and thus both patients and personnel were blinded.

Results: Esomeprazole groups comprised 104 patients, and the pantoprazole group had 101 patints in the final analysis. The mean age of the study subjects was 39,1 13,78, and %48,8 were male. Both esomeprazole (median; 26 mm, IQR; 17-38) and pantoprazole (median: 24 mm IQR; 14,5-36) effectively reduced the heartburn at 30 minutes, which was repeated at 60 minutes (median: 59,5 IQR: 48-73,5 vs 55, IQR: 33-68,5) and 120 minutes (median: 80 IQR: 66,5-89,8 vs 77, IQR: 56-85) While there was no statistically significant difference between the two drug groups in the 30th minute (p = 0.312), there was a statistically significant difference in the pain intensity in the esomeprazole group compared to the pantoprazole in the 60th and 120th minute (p = 0.014, p = 0.02, respectively).

Conclusion: IV single-dose slow infusion of esomeprazole is faster and more effective in controlling heartburn symptom compared to pantoprazole.

Keywords: Heartburn, esomeprazole, pantoprazole

Changes in pain intensity at 30, 60 and 120 minutes for each study arm

Variable	Esomeprazole	Pantoprazole	p
VAS Median with IQR			
Baseline	96,5 (98-98,8)	95 (91-97)	0,23
30 minutes	64 (50-79)	70 (60-80)	0,1
60 minutes	31 (21-42)	41 (56-85)	0,002
120 minutes	11 (4-21)	20 (9-38)	0,001
Change from baseline (VAS)			
VAS 0-30 minutes	26 (17-38)	24 (14,5-36)	0,312
VAS 0-60 minutes	59,5 (48-73,5)	55 (36-68,5)	0,014
VAS 0-120 minutes	80 (66,5-89,8)	77 (56-85)	0,02

[S-004]

Comparison of Stress Hormones and Beck Anxiety Inventory on Intern Doctors in Emergency Department

Cuma Yıldırım[1], Süleyman Nogay[1], Hasan Ulusal[2], Mustafa Ürkmez[2], Cuma Kılıçoğlu[1], Suat Zengin[1]
[1]Gaziantep University Medical School Emergency Department, Gaziantep, Turkey
[2]Gaziantep University Medical School Biochemical Department, Gaziantep, Turkey

In our study, we aimed to investigate the anxiety effect of the working conditions in the emergency departments on the physicians and the hormonal factors playing role in the etiology of this anxiety.

This study was prospectively conducted on 74 interns who worked as a physician candidate in the emergency department between May 1, 2017 - October 31, 2017. The intern doctors were divided into 3 groups who worked in emergency department for 2 months periods. Blood samples were taken from the doctors of the internship at around 07:00 am in the first night shift and the last night shift during the internship. Concurrently, intern doctors were asked to fill out the Beck Anxiety Inventory (BAI). ACTH, ANP and CCK hormones were studied in blood samples. Hormone levels and BAI scores of before and after the internship were compared with each other

A total of 74 interns were included in the study as 47,3% (n = 35) male and 52.7% (n = 39) female. Participants' ages ranged from 23 to 27 years. ANC and CCK levels were found to be significantly higher after internship in all of the intern groups, but no significant difference was found between ACTH levels before and after the internship. While BAI scores and ANP levels were significantly higher after internship in male intern doctors, no significant difference was found between ACTH and CCK levels before and after internship.

Emergency departments are places where stress and anxiety are intensely experienced. All health care personnel, mainly doctors are exposed to this anxiety. In addition to psychotherapy, we can cope with this anxiety by developing a multidisciplinary approach involving hormone-regulating drug treatments. In this multidisciplinary treatment approach, drugs that regulate hormones in the anxiety etiology can be used more effectively

Keywords: Intern doctor, anxiety, stress hormoness

[S-005]

Comparing the Effectiveness of Topical Tranexamic Acid, Merocel and Classical External Pressure in Management of Anterior Epistaxis: A Randomized Control Trial

Sedat Akkan[1], Şeref Kerem Çorbacıoğlu[1], Halit Aytar[2], Emine Emektar[1], Seda Dağar[1], Yunsur Çevik[1]
[1]Ankara Eğitim ve Araştırma Hastanesi, Ankara
[2]İstanbul Esenyurt Necmi Kadıoğlu Devlet Hastanesi, İstanbul

Objective: In this study, we aimed to compare effectiveness of tranexamic acid administration, nasal packing with merocel, and classical external pressure in terms of bleeding control and re-bleeding within 24 hours in patients presenting with anterior epistaxis in emergency department.

Material and Method: Three different treatment protocols were applied to the patients with epistaxis admitted to the emergency department of a training and research hospital. First treatment protocol was classically performing external pressure after administration of normal salin into the both nostrils through automization device. Second treatment protocol was performing external pressure after tranexamic acid (500mg) administration into the both nostrils through automization device. Third treatment protocol was applying anterior packing device. And treatment protocols were compared in terms of their superiority to each other. All data, recorded in the study form and obtained during the study period, were evaluated using the IBM SPSS 20.0 statistical program.

Results: 135 patients with epistaxis were included. The treatment was found successful in 32 (71.1%) patients in the classical compression group, 41 (91.1%) patients in the tranexamic acid group and 42 (93.3%) patients in the anterior packing group. In terms of re-bleeding frequency within 24 hours; 18 (40%) patients in the classical compression group, 4 patients (13.3%) in the tranexamic acid group, and 12 (26.7) patients in the anterior packing group had re-bleeding.

Conclusion: Perfoming external pressure after administration of tranexamic acid via automization device, increased the patient comfort and also was effective at least as anterior packing in stop bleeding.

Keywords: Epistaxis, tranexamic acid, merocel

[S-006]

Role of Ischemia Modified Albumin (IMA) as Oxidative Stress Indicator in Patients with Familial Mediterranean Fever (FMF) Acute Attack

Ahmet Fatih Kahraman
Ankara Ataturk and Training Research Hospital, Department of Emergency Medicine, Ankara, Turkey

Objective: The aim of this study was to investigate the role of IMA parameter, one of the determinants of oxidative stress in patients with FMF.

Material-Method: The study was performed in the emergency department of Ankara Atatürk Training and Research Hospital. 32 patients who were previously diagnosed with FMF were included in the study prospectively. 31 healthy volunteers were taken as control group.
Results: The study group consisted of 16 male and 16 female patients. The control group consisted of 16 male and 15 female patients. There was no significant difference between the patient and the control group in terms of gender (p = 0.898). There was no significant difference between the patient and the control group in terms of age (p = 0.191). There was a significant difference between the patient and the control group in terms of IMA value (p <0.001). IMA values were significantly higher in the patient group. Mean IMA values were 57.7 ABSU (51.9-84) in the control group, and 76.46 ABSU (68.6-84.1) in the patient group. In our study, when ROC analysis of IMA values was made in patients with FMF and acute attack, the patient under the curve was found to be statistically significant (p <0.001; AUC 0,872). IMA values below 68.65 ABSU there wasn't acute attack of FMF with %96.9 rate. IMA values above 68.65 ABSU there was acute attack of FMF with %54.65 rate.

Conclusion: The imbalance of oxidant / antioxidant systems plays a role in acute FMF acute attack pathogenesis. IMA levels increase with the progression of inflammation in FMF patients. Much more studies are needed to evaluate IMA levels in predicting mortality and morbidity that may occur in FMF acute attack.

Keywords: FMF acute attack, IMA, oxidative stress

[S-007]

A Comparison of Carotid Doppler Ultrasonography and Capnography in Evaluating the Efficacy of Cardiopulmonary Resuscitation; The First Study

Gökhan Yılmaz[1], Mustafa Silcan[2], Süha Serin[3], Bahadır Çağlar[4], Özkan Erarslan[2], İsmet Parlak[2]
[1]Department of Emergency Medicine, Ardahan City Hospital, Ardahan, Turkey
[2]Department of Emergency Medicine, Bozyaka Training and Reasearch Hospital, İzmir, Turkey
[3]Department of Emergency Medicine, Urla City Hospital, İzmir, Turkey
[4]Department of Emergency Medicine, Elazığ Training and Reasearch Hospital, Elazığ, Turkey

Introduction and Purpose: The end-tidal carbon dioxide (ETCO2) measurement is accepted as the gold standard method for assessing cardiopulmonary resuscitation (CPR) efficacy. In recent studies, the use of Carotid Doppler Ultrasonography has become widespread in showing CPR efficacy. In the present study, the carotid blood flow measurement was compared with ETCO2 measurement and an evaluation was made of whether this method could be used as an alternative method to capnography in the assessment of CPR efficacy.

Material-Method: This study was conducted on patients who presented at the Emergency Department (ED) with non-traumatic arrest or began to suffer from arrest during emergency service follow-up. The main carotid artery peak systolic velocity (PSV), end diastolic velocity (EDV) and time-dependent mean flow velocity (MNV), and ETCO2 values were measured and recorded after the 100th chest pressure of the CPR cycle and the results were statistically analyzed.
Results: The mean age of the patients was 54.5±12.3 years and 65.6% of the patients were male. The mean values of patients measured from the carotid artery during the CPR were PSV 67.1±17.3, EDV 16.3±4.5, MNV 25.5±8.1 and ETCO2 22.2±8.1. The mean ETCO2 values of those who died were found to be lower than those of the ROSC group ($p<0.05$). Although there was a positive and low-level of correlation between the ETCO2 values and PSV values, and a positive and very low-level of correlation between the EDV and MNV values of all patients, these correlations were not statistically significant ($p>0.05$).

Conclusion: A low correlation was found between the PSV and ETCO2 values. With effective CPR, the results close to carotid blood flow in normal healthy individuals were obtained. However, the study showed that carotid blood flow measurement results during CPR were not as valuable as ETCO2 in demonstrating CPR efficacy.

Keywords: Cardiopulmonary resuscitation, carotid blood flow, end-tidal CO2

[S-008]

The Impact Of Backboard Placement On Chest Compression Quality: A Mannequin Study

Erkman Sanri, Sinan Karacabey
Emergency Medicine Department, School of Medicine, Marmara University, Istanbul, Turkey

Objective: The updated 2015 ACLS guidelines changed the definitions for appropriate compression rate, depth of compression and recoil to achieve high-quality chest compressions. The use of backboard during CPR is controversial. Some studies state that backboards can improve chest compressions while others stand against the use of backboards. There are no studies that evaluates the impact of backboard placement before CPR on improving three major components of chest compressions: compression depth, recoil depths and compression frequency.
We aim to evaluate the impact of backboard placement before CPR, on improving the compression depths, recoil depths and compression frequencies.

Material-Methods: We performed a randomized, controlled, single-blinded study using a high-fidelity simulation mannequin in a simulation centre. One hundred and one 6th-grade medical students were enrolled. We compared the mean compression depths, recoil depths and compression frequencies achieved by subjects during 2 minutes of CPR between two randomized groups: experimental group (backboard placed under mannequin) and control group (no backboard).

Results: Fifty-one of all subjects (50.5%) were female, and the mean age was 23.9±1.01 years. The mean value of compression depth in experimental group was significantly higher than control group (50.1±4.8, 47.5±4.7, p=.0064). The mean value of recoil depth in experimental group was significantly higher than control group (49.2±5.0, 46.0±4.7, p=.0014). The mean compression frequency of experiment group was also significantly higher than control group (103.5±10.6, 97.8±9.7, p=.0067). The number and the proportion of successful chest compressions were significantly higher in experimental group (34, 66.7%) when compared to control group (19, 38%) (p=.0041).

Conclusion: In study, we found that using backboard during CPR significantly improves the quality of chest compressions regarding compression depth, recoil depth, and compression frequency. Backboard placement before CPR should be considered in emergency settings since the impact of using backboard on chest compressions is considerable.

Keywords: Backboard, CPR, compression quality

Chest Compression Success Rates

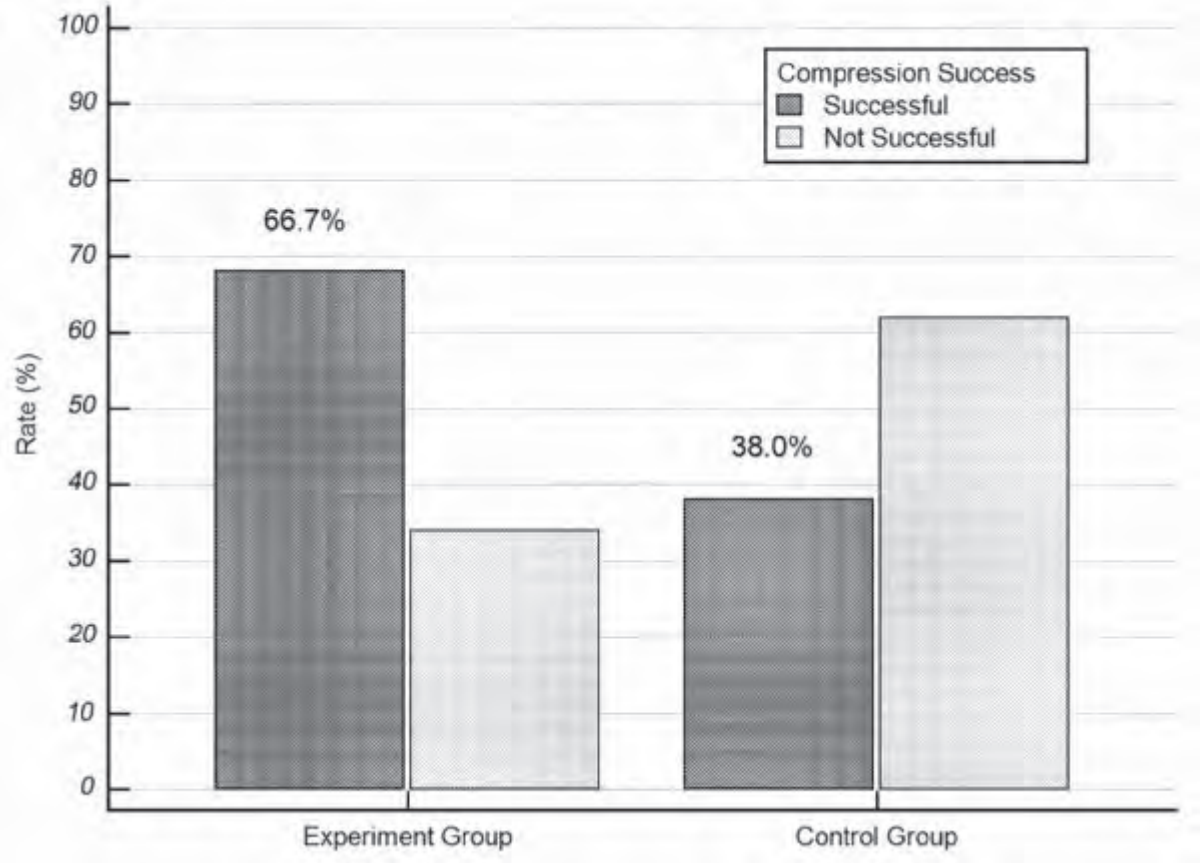

Characteristics of the Subjects in Experiment and Control Groups

Index,	Experiment Group (n=51)	Control Group (n=50)	Total (n=101)	p
Age (years), mean (SD) (95% CI)	23.8 (1.0) (23.5-24.1)	24.1 (1.0) (23.8-24.4)	23.9 (1.0) (23.7-24.1)	.2052
Female, n (%)	27 (52.9)	24 (48.0)	51 (50.5)	.2441
Compression Depth (mm), mean (SD) (95% CI)	50.1 (4.8) (48.8-51.5)	47.5 (4.7) (46.1-48.8)	48.8 (4.9) (47.8-49.8)	.0064
Recoil Depth (mm), mean (SD) (95% CI)	49.2 (5.0) (47.8-50.6)	46.0 (4.7) (44.7-47.4)	47.6 (5.1) (46.6-48.6)	.0014
Compression Frequency (/min), mean (SD) (95% CI)	103.5 (10.6) (100.5-106.5)	97.8 (9.7) (95.1-100.6)	100.7 810.5) (98.6-102.7)	.0067
Successful CC, n (%)	34 (66.7)	19 (38.0)	53 (52.5)	.0041

SD, Standard Deviation; CI, Confidential Interval; CC: Chest Compressions.

[S-009]

Comperasion of Manual and Mechanical Chest Compression Using Cerebral Oximetry in Witnessed Cardiac Arrests at the Emergency Department: Preliminary Results Of Prospective, Randomized Clinical Study

Filiz Baloğlu Kaya[1], Engin Özakın[1], Çağlar Kuas[1], Muzaffer Bilgin[2], Nurdan Acar[1]
[1]Eskisehir Osmangazi University Faculty of Medicinel Department of Emergency Medicine, Eskişehir
[2]Eskisehir Osmangazi University Faculty of Medicine Department of Biostatistics, Eskişehir

Objective: The aim of our study is to compare regional cerebral oxygen saturation (rSO2) levels measured during cardiopulmonary resuscitation (CPR) with manual and mechanical chest compression device (MCCD) in witnessed cardiac arrest cases at the emergency department (ED) and to analyze the impact of both methods and perfusion levels on survival and neurological outcome.

Material, Method: This is a single-center study which included patients older than 17 years who developed a witnessed cardiopulmonary arrest at the ED. In all cases, CPR was performed manually or with MCCD (LUCAS-2®) according to the current guidelines. Concurrently, rSO2 values were recorded constantly with near-infrared spectroscopy (Masimo Root® Monitoring System).

Results: 53 out of 54 randomly assigned cases were (29 in MCCS group, 24 in manual group) analysed. There was no significant difference in mean rSO2 values in cases with MCCD compare to those with manual compression (respectively; 49.38±9.80 and 49.74±14.81, p=0.48) (Fig 1A). There was a significant difference in rSO2 values in cases without ROCS compare to those with ROSC (respectively; 42.10±10.01 and 54.36±15.45, p=0,003) (Fig 1B).
An rSO2 greater than or equal to 23% provided 100% sensitivity (95%CI, 85.8-100) and 100% NPV (95%CI, 2.5–100), whereas an rSO2 greater than or equal to 60% provided 75.86% specificity (95%CI, 5.5-89.7) and 41,7% PPV (95%CI, 15.2-72.3) for the prediction of ROSC. There was no hospital discharge in the cases, so an assessment of neurological survival could not be done.

Conclusion: Our preliminary results demonstrated association between high rSO2 values and ROSC in witnessed arrests at the ED. During the application, rSO2 monitoring would be beneficial in CPR management and predicting ROSC. MCCS and manual chest compression use in CPR have no diverse effect on oxygen delivery to the brain.

Keywords: CPR, mechanical chest compression, near-infrared spectroscopy

---

Fig 1:The impact of mechanical chest compression device (MCCD) on cerebral oxygen saturation (rSO2) (A) and the relationship between rSO2 and return of spontaneus circulation (ROSC) (B).

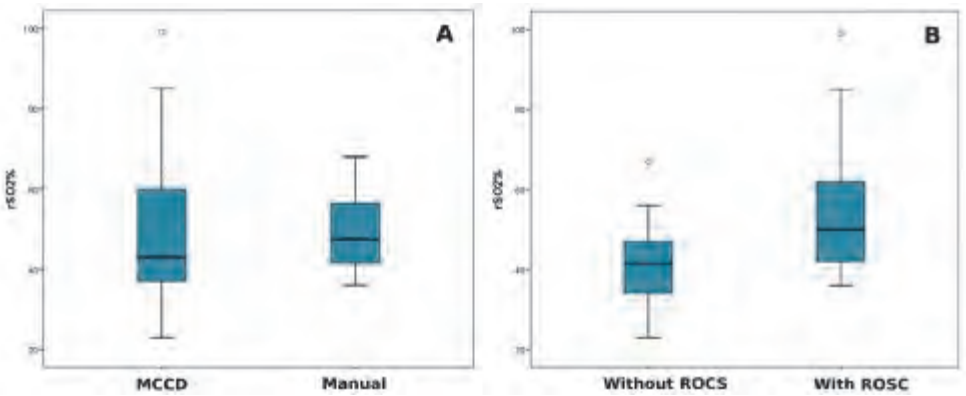

[S-010]

Endoplasmic Stress Markers (PERK, GRP78 and CHOP) Are of No Value in Predicting Cardiopulmonary Resuscitation Success and Survival in Out-Of Hospital Cardiac Arrest: An Observational Cohort Study

Senol Ardic[1], Sertac Yılmaz[2], Selim Demir[6], Ozgen Gonenc Cekic[1], Seniz Dogramaci[5], Gurkan Altuntas[3], Melih İmamoglu[4], Ahmet Mentese[7], Suleyman Turedi[8]
[1]Department of Emergency Medicine, University of Health Science, Faculty of Medicine,Trabzon, Turkey
[2]Emergency Service, State of Kozan Hospital, Adana, Turkey
[3]Emergency Service, Recep Tayyip Erdoğan University, Education and Research Hospital,Rize, Turkey
[4]Emergency Service, State of Rize Hospital, Rize,Turkey
[5]Department of Biochemistry, Karadeniz Technical University, Faculty of Medicine, Trabzon, Turkey
[6]Department of Nutrition and Dietetics, Karadeniz Technical University, Faculty of of Health Sciences,Trabzon, Turkey
[7]Program of Medical Laboratory Techniques, Karadeniz Technical University, Trabzon, Turkey
[8]Department of Emergency Medicine, Karadeniz Technical University, Faculty of Medicine, Trabzon, Turkey

Aim: The purpose of our study was to examine changes in levels of the endoplasmic reticulum (ER) stress markers PERK, CHOP and GRP78 in patients with out-of-hospital cardiac arrest (CA) and to determine whether these are of any prognostic value in predicting the success of cardiopulmonary resuscitation (CPR) or post-CPR survival.

Materials-Methods: Non-traumatic out-of-hospital CA patients brought to our emergency department between October, 2016, and October, 2017, were included in this single-center, prospective cohort study. Standard CPR and post-resuscitative care were applied in line with the American Heart Association 2015 guideline. Levels of ER stress markers (PERK, CHOP and GRP78) were studied from serum specimens collected from the peripheral vein at time of presentation. ER stress markers at time of CPR were investigated to determine whether they might constitute a marker predicting return of spontaneous circulation (ROSC) or sustained ROSC, and 24-h, 1-month, and 3-month survival.

Results: Fifty-two out of 99 non-traumatic CA patients presenting to the emergency department during the study period were enrolled. ROSC was determined at 25%, sustained ROSC at 23%, 24-h survival at 7%, and 1- and 3-month survival at 4.6%. No difference was determined in terms of ER stress markers between patients with and without ROSC or sustained ROSC ($p>0.05$ for all markers). Levels of the ER stress marker PERK were higher in surviving patients than non-surviving subjects for 24-h survival only ($p=0.01$). Otherwise, no stress markers were any different between surviving and non-surviving patients at any survival time point ($p>0.05$ for all markers and time intervals).

Conclusion: ER stress markers measured at the start of CPR are of no value in determining establishment of ROSC or sustained ROSC, success of CPR, or survival. Only PERK levels may be valuable in terms of 24-h survival.

Keywords: Endoplasmic reticulum stress, cardiopulmonary resuscitation, survival

[S-011]

Cerebral Near-Infrared Spectroscopy: A New Approach for Monitoring Thrombolytic Therapy in Acute Ischemic Stroke

Emre Şancı, Feride Fulya Coşkun, Hamza Çıldır, Başak Bayram, Adile Özgören, Mustafa Kürşad Kutluk, Neşe Çolak Oray
Dokuz Eylul University Hospital, Department of Emergency Medicine, Izmir, Turkey

Introduction: Ischemic stroke caused by interruption of brain blood flow, perfusion and oxygenation due to occlusion of vascular vessels. There isn't any avaliable objective parameter is present for evaluation of thrombolytic therapy(TT) effectiveness.
Near-Infrared Spectroscopy(NIRS) is a non-invasive method that shows the regional tissue oxygenation. In this study investigators aimed to evaluate usability of NIRS as an objective parameter before during and after TT in acute ischemic stroke patients.

Materials-Method: In this prospective, analytical study, forty-one patients were included who underwent TT due to acute ischemic stroke in Dokuz Eylul University Hospital Emergency Department, between 30.11.2017-01.10.2018. Regional saturations(rSO2) obtained with NIRS, at the admission time and 0th,15th,30th,45th,60th,120th minutes of the TT. Patients were classified as the clinical improvement group(CI-group), clinical deterioration group(CD-group) and without clinical change group(WCC-group). The significance level for all statistic tests was 95%(alpha=0.05). Statistical analyses were all conducted using IBM SPSS v22(IBM Corp.,USA).

Results: 63.4%(n=26) of the patients were female and 36.6%(n=15) were male. The mean age was 73.6±14.8. Evaluation of the rSO2 at the 0th, 15th, 30th, 45th, 60th and 120th minutes showed that there was a significant difference in the affected hemisphere rSO2 of CI group (n=15,p<0.01). Also, there was a significant difference between the CD group (n=5,p<0.02). Study showed no significant difference between the affected and unaffected hemisphere rSO2 values of all participants(n=41, p>0.05) and WCC group(n=21,p>0.05). It was observed that the rSO2 values decreased before the clinical presentations of adverse events, showing that NIRS can be used as an early warning system.

Conclusion: NIRS can be used as a monitorization method to provide an objective measurement in acute ischemic stroke patients recieving TT. NIRS monitorization also showed changes before clinical detoriation therefore can be used as an effective method for monitoring the complications.(Funded by Dokuz Eylül Unıversıty Scientific-Research-Project-Support-Department; ClinicalTrials.gov-number:NCT03621917).

Keywords: Near-infared spectroscopy, acute ischemic stroke, thrombolytic theraphy

[S-012]

Thiol/Disulphide Homeostasis and Ischemic Modified Albumin Levels in Patients with Hypercapnia

Selahattin Gürü[1], Gültekin Kadı[1], Çağdaş Yıldırım[2], Şervan Gökhan[2], Ayhan Özhasenekler[2], Salim Neşelioğlu[3], Özcan Erel[3]
[1]Ankara Atatürk Training and Research Hospital, Department of Emergency Medicine, Ankara
[2]Ankara Yıldırım Beyazıt University, Department of Emergency Medicine, Ankara
[3]Ankara Yıldırım Beyazıt University, Department of Medical Biochemistry, Ankara

Objective: Carbon dioxide can affect the redox signaling mechanisms leading to the production of oxidative derivatives. On the other hand, the thiol molecule is known as an indicator of oxidative stress. Ischemic modified albumin (IMA) is also known to be elevated in various diseases, were caused from ischemic or oxidative mechanisms. In this study, thiol / disulfide homeostasis and IMA levels were considered in patients with hypercapnia.

Materials and Methods: We collected 61 patients with hypercapnia in our tertiary hospital's emergency room. Also thiol/disulphide homeostasis parameters and IMA levels were taken with our hospital's routine laboratory assays. Results were discussed after compared with another control group's results that includes 61 healthy volunteers who are similar with the patients group as age, sex and body mass index.

Results: We have found that in the hypercapnic group, thiol and native thiol were lower than the control group as a sign of oxidative stress. But the other parameter disulphide was similar. On the other hand, IMA was higher in the patients' group as compared with the healthy volunteers.

Conclusion: As known as an oxidative stress, hypercapnia is significantly has a valid correlation with thiol/disulphide homeostasis and IMA. With routine laboratory assays, both thiol/disulphide parameters and IMA may be useful to determine the oxidative stress in hypercapnic patients.

Keywords: Thiol/disulphide homeostasis, ischemic modified albümin, hypercapnia

[S-013]

The Diagnostic Value of End-Tidal Carbon Dioxide Level in Patients With Suspected Pulmonary Embolism in Emergency Department

Metin Özdemir[1], Bedriye Müge Sönmez[1], Fevzi Yılmaz[2]
[1]Sağlık Bilimleri University, Ankara Numune Education and Research Hospital, Emergency Department, Ankara, Turkey
[2]Sağlık Bilimleri University, Antalya Education and Research Hospital, Emergency Department, Antalya, Turkey

Introduction: Pulmonary embolism (PE) is a mortal and frequent disorder which is hard to diagnose in emergency departments. Classification of risk scores and invasive methods are required for diagnosis. In this study, we tried to evaluate the value of ETCO2 level measured by capnography which is a noninvasive method, in diagnosis of patients with suspected PE.

Material-Method: This study was performed prospectively with 100 patients with suspected PE (50 with PE, 50 without PE). Age, gender, vital signs, comorbid diseases, blood gas analysis, Wells score, d-dimer level and ETCO2 level of patients were evaluated. Data were analysed with SPSS (Statistical Package for Social Sciences) Windows 19. The mean age of patients with PE was 66.3±18.6 and the mean age of patients without PE was 66.0±14.9. 32 patients with PE (64%) were female and 18 patients with PE (36%) were male.Being female was statistically significant in patients with PE ($p<0.05$). Hypertension, diabetes mellitus, deep vein thrombosis, coronary artery disease, congestive heart failure were respectively the most detected comorbid diseases. Wells score was significantly higher in patients diagnosed with PE and 10 patients (20%) which were in high risk group were all diagnosed with PE ($p<0.001$). D-dimer level was significantly higher in patients with PE ($p<0.001$). Besides, ETCO2 level was significantly lower in patients diagnosed with PE ($p<0.001$). The mean value of ETCO2 was 28.5 mm Hg in patients without PE. Sensitivity and negative predictive value was 100% at the level of 34 mm Hg of the lowest level of ETCO2.

Conclusion: Measuring ETCO2 is noninvasive and easy to repeat and our opinion is that measuring ETCO2 level can be used to support or to exclude the diagnosis in patients with suspected PE.

Keywords: End-tidal carbon dioxide, pulmonary embolism

[S-014]

The Relationship Between Pulmonary Artery Computed Tomography Obstruction Index and Wells Score in Pulmonary Embolism Patients

Azizcan Kılıç[1], Burcu Azapoğlu Kaymak[1], Tuba Cimilli Öztürk[1], Özge Ecmel Onur[2], İsmail Yardımcıoğlu[3], Murat Velioğlu[3], Osman Kula[3]
[1]Department of Emergency Medicine, Health Sciences University Fatih Sultan Mehmet Training and Research Hospital, İstanbul, Turkey
[2]Department of Emergency Medicine, Marmara University Pendik Training and Research Hospital, İstanbul, Turkey
[3]Department of Radiology, Health Sciences University Fatih Sultan Mehmet Training and Research Hospital, İstanbul, Turkey

Objective: To investigate whether there is an early indication of the severity of PTE by investigating the relationship between Wells score and constututing parameters of Wells score with PACTOI in PTE patients.

Materials-Methods: This study was retrospectively performed on a total of 1889 cases who were admitted to Emergency Service with complaints of respiratory distress, syncope, chest pain, and suspection of PTE with CTPA screening. 135 of the evaluated cases were diagnosed as PTE by CTPA and formed the patient group. The control group was the 135 patients who selected randomly from the 1754 patients who did not have PTE.

Findings: 270 cases were enrolled in this study. Wells score was 3.45±1.90 in the patient group; and 1.44 in the control group. In the patient group, PTE being the most probable diagnosis (36.3%), active deep vein thrombosis (21.5%) and immobilization (42.2%) were significantly higher than the control group. There is a significant difference between PACTOI scores according to Wells scoring (p: 0.003 $p<0.05$). The mean PACTOI score of those with low Wells score was significantly lower than those with moderate and high scores (p1:0.002, p2:0.023, $p<0.05$). PACTOI score averages of the patients who have the most probable diagnosis of PTE were significantly higher than those of with the probable diagnosis other than PTE (p:0.000, $p<0.05$). There was a significant positive correlation between D-dimer and PACTOI (49%) ($p<0,05$)

Conclusion: According to the results of our study, a significant correlation was found between PACTOI, which was thought to indicate thrombus burden and directly related to disease prognosis, and Wells score and D-dimer level. Therefore, it is possible to say that these two measures can also be used for prognostic evaluation of PTE patients. In addition, the 'most probable recognition of Pulmonary Embolism' parameter was the only Wells parameter having a significant relationship with PACTOI.

Keywords: D-dimer, pulmonary thromboembolism, pulmonary arterial computed tomographic obstruction ındex

[S-015]

Comparison of BPAP ST/T Mode and BPAP ST / T Mode with the Addition of the Volume Guaranteed Pressure Support (AVAPS) for Hypercapnic Respiratory Failure in the Emergency Department: a Randomized Controlled Trial

Nurfer Zehra Gören[1], Emre Şancı[2], Feride Fulya Coşkun[2], Duygu Tokgöz[3], Başak Bayram[2]
[1]Clinic of Emergency Medicine, Ercis State Hospital, Van, Turkey
[2]Emergency Department, Dokuz Eylul University, Izmir, Turkey
[3]Elbistan State Hospital, Van, Turkey

Introduction and Aim: The selection of prior treatment should be NIMV to avoid entubation in situations of hypoxic and/or hypercarbic respiratory failure. The Average Volume Assured Pressure Support mode (AVAPS), which ensures both volume and pressure support to the patient at the same time, is a new NIMV mode that rapidly corrects the state of consciousness and the blood gas parameters in patients with hypercarbic respiratory failure. In our study, we compared the effects of AVAPS and BPAP ST/T modes on the carbon dioxide level, need for additional treatment, and duration of hospital stay of patients who were referred to emergency department and for whom a decision was taken for NIMV.

Materials-Methods: In this prospective single-blind, randomized controlled trial, NIMV was administered to patients with hypercapnic respiratory failure who were referred to Emergency Department of Dokuz Eylül University Hospital between 22.10.2016-01.06.2017 and for whom NIMV was planned, with randomization and after being separated into AVAPS and ST/T groups. Patients' vital parameters, Glasgow Coma Scale, arterial blood gas data were followed.

Results: Of the 80 patients included in the study, 33 were in the ST/T group and 47 were in the AVAPS group. In our study, we observed that in the AVAPS group, blood gas parameters improved faster than ST/T group. However, we did not find any significant difference between the two groups when following the clinical findings and laboratory parameters ($p=0.141$ and $p=0.271$ respectively). No statistically significant differences were found between the groups when the periods of stay in the emergency ward and hospital were compared ($p=0.800$ and $p=0.815$ respectively).

Conclusion: In our study; we observed that in the AVAPS group, blood gas parameters improved faster than ST/T group. AVAPS is a NIMV mode that is as effective as BPAP S/T in hypercapnic respiratory failure in the emergency department,

Keywords: Hypercapnia, NIMV, AVAPS

[S-016]

Intravenous Paracetamol Versus Dexketoprofen in Acute Musculoskeletal Trauma in The Emergency Department: A Randomised Clinical Trial

Atakan Yilmaz[1], Ramazan Sabirli[2], Mert Ozen[1], Ibrahim Turkcuer[1], Bulent Erdur[1], Cuneyt Arikan[3], Ezgi Demirozogul[4], Ahmet Sarohan[5], Murat Seyit[1], Nusret Ok[6]
[1]Department of Emergency Medicine, Medical Faculty, Pamukkale University, Denizli, Turkey
[2]Emergency Service, Servergazi State Hospital, Denizli, Turkey
[3]Emergency Service, Urla State Hospital, Izmir, Turkey
[4]Emergency Service, Gaziantep 25 Aralik State Hospital, Gaziantep, Turkey
[5]Emergency Service, Hatay State Hospital, Hatay, Turkey
[6]Department of Orthopedics and Traumatology, Pamukkale University, Medical Faculty, Denizli, Turkey

Introduction: Musculoskeletal system traumas are among the most common presentations in the emergency departments. In the treatment of traumatic musculoskeletal pain, paracetamol and non-steroidal anti-inflammatory analgesics (NSAID) are frequently used. Our aim in this study is to compare the efficacy of intravenous dexketoprofen and paracetamol in the treatment of traumatic musculoskeletal pain.

Methods: This prospective, randomised, double blind, controlled study was conducted in a tertiary care emergency unit. The participating patients were randomised into two groups to receive either 50 mg of dexketoprofen or 1000 mg of paracetamol intravenously by rapid infusion in 150 mL of normal saline. Visual analogue scale (VAS), Numeric Rating Scala (NRS) and Verbal Rating Scale (VRS) was employed for pain measurement at baseline, after 15, after 30 and after 60 mins.

Results: 200 patients were included in the final analysis. The median age of the paracetamol group was 34 (24-48), while that of the dexketoprofen group was 35 (23-50), and 63% (n=126) of them consisted of men. Paracetamol and dexketoprofen administration reduced VAS pain scores over time (p=0.0001). Median reduction in VAS score at 60 min was 55 (IQR 30-65) for the paracetamol group and 50(IQR 30.25-60) for the dexketoprofen group. There was no statistically significant difference between the paracetamol and dexketoprofen groups in terms of VAS reductions (p=0.613).

Conclusion: Intravenous paracetamol and dexketoprofen seem to produce equivalent pain relief for acute musculoskeletal trauma in the emergency department.

Keywords: Dexketoprofen, paracetamol, musculoskeletal trauma

[S-017]

Retrospective Analysis of Patients with Upper Gastrointestinal Bleeding in Emergency Service

Kıvanç Karaman, Alten Oskay, Ahmet Yunus Hatip, Hamit Hakan Armağan
Emergency Department, School of Medicine, Süleyman Demirel University, Isparta, Turkey

Introduction: Upper Gastrointestinal Bleeding(UGB) is a major medical emergency condition worldwide. We aimed to investigate effects of demographic and seasonal features on UGB in the emergency department.

Methods: We reviewed records of patients diagnosed with UGB from January 1, 2017, to December 31, 2017 retrospectively. Age, gender, admission date, Intensive Care Unit(ICU) admission, length of stay and mortality rate were all documented. The 12 months of the year were divided into four seasons as winter(December, January, February), spring(March, April, May), summer(June, July, August) and autumn(September, October, November).

Results: 133 patients were included in our study, of whom 86(64.7%) were males and 47(35.3%) were females. The mean age was found to 66.9(±16.1) years in males and 71.4(±17.9) years in females. It was determined that 109(82%) patients were followed in ICU, while 24(18%) patients were followed in inpatient wards. The average length of stay was calculated to 9.0(±8.2) days. It was seen that 22 (16.5%) patients had died. The mean age and male/female ratio of dead and discharged patients were found to 73.9(±10.6) years and 67.5(±17.7) years, 16/6 and 70/41 respectively (p values 0.211, and 0.386). An analysis of seasonal distribution showed that the numbers of patients in winter, spring, summer, and autumn were 35(%26.3), 39(%29.3), 30(%22.6), 29(%21.8), respectively.

Conclusion: The mortality rate in our study was found to be higher than the one in the literature. Similarly, the mean age and male gender ratio of the dead patients were found to be higher in our study as well. Furthermore, our study showed that UGB incidence increases in spring months.
In conclusion, emergency doctors need to be careful about the increase in UGB incidence in spring months, with male gender and advanced age as prominent risk factors for mortality.

Keywords: Emergency service, gastrointestinal bleeding

[S-018]

Is P2/MS Score Valuable For Prediction in HBV-Related Variceal Bleeding?

Fidevs Topal, Umut Payza, Fatih Esad Topal, Zeynep Karakaya, Rezan Karaali Tahtacı, Serkan Bilgin
İzmir Katip Çelebi Üniversitesi Atatürk Eğitim ve Araştırma Hastanesi, Acil Tıp Anabilim Dalı, İzmir

Objective: To determine the predictive value of P2/MS in patients with chronic HBV-related cirrhosis, and to predict high-risk esophageal varices, and obtain a cut-off value. Methods: A total of 412 patients with HBV-related cirrhosis who were admitted to our hospital between August 2014 and August 2017 were retrospectively evaluated. A diagnosis of cirrhosis was made with standard laboratory, radiological and physical examination findings. According to these evaluations, esophageal varices were classified as small, medium and large. For all obtained data, P2/MS was calculated. Two threshold values (P2/MS<11 and P2/MS>25) were considered in predicting the presence of high-risk EVs during recording. And the optimal cutoff value of the P2/MS index was determined for high-risk esophageal varices in patients withchronic viral hepatitis B. Results: A total of 375 patients who met the inclusion criteria wereincluded in the study. When the P2/MS index was compared with other noninvasive tests, the mean and median P2/MS scores were respectively 54.17 and 33.25. The P2/MS value ofthe patients without esophageal varices was higher than that of the patients with esophagealvarices. When these results were evaluated, the higher the score, the lower the risk of varices. We obtained a positive predictive value of 93.80% [95% CI (80.20-98.70)] when the cut-off value of P2/MS was taken as <11, and obtained a negative predictive value of 94.30% [95% CI (86.20-98.20%)] when the cut-off value of P2/MS was taken as >25. Conclusions: We could predict the patients with high-risk esophageal varices within this group at a extremely good rate. We also compared the results of this test with other non-invasive tests and achieved successful results. We have shown that P2/MS can be used in order to optimally select patients for endoscopic screening and prevent all of the expensive and unnecessary procedures safely.

Keywords: P2/MS score, chronic HBV-related cirrhosis, esophageal varices predictive value

[S-019]

How to Manage to Consultation Traffic an Emergency Physician?

Cuma Yıldırım, Suat Zengin, Şevki Hakan Eren, Ali Gürakın, Cuma Kılıçoglu
Gaziantep University Medical School Emergency Department, Gaziantep, Turkey

The number of patients in emergency services is increasing day by day. For this reason, patient circulation becomes more difficult. The efficiency of the consultation system becomes even more important in order to speed up the operation.
The study was carried out in Gaziantep University Sahinbey Research Hospital Emergency Service. Patient records of emergency department visits for 1 year between 01 July 2017 and 31 June 2018 were reviewed retrospectively. Hospital automation records were used for the review.
During this period, 192235 emergency patients applied. 153 of these patients (0.07%) was dead. 49716 patients (25.8%) were green area patients. During that time, 12657 consultations were requested.
The most requested consultation departments were Obstetrics and Gynecology (2149 patients, 16.9%), Cardiology 1425 (11.2%), Gastroenterology 1225 (9.6%), Orthopedics 1065 (8.4%) and General Surgery 1013 (3 patients% 0.02). At least desired sections consultations were Forensic Medicine (3 patients, 0.02%), Dermatology (13 patients, 0.1% and Physical Therapy (7 patients, 0.05%). The shortest period of completing the consultation was Obstetrics and Gynecology 53.74 min); and the longest was Chest Surgery with 123.23 minutes.
Emergency departments should identify patient profiles for consultation. Problems related to consultation system and consultation should be assessed. Such studies will be useful in setting up training programs in education hospitals, determining bed capacity and increasing the quality of health care services.
Consultation is an essential part of emergency medical services. For this reason, the emergency doctor should manage the consultation process well. For a quality emergency medical service, all healthcare staff member (including consulting physicians) must complete the task. Consulting physicians should also own the patients.

Keywords: Consultation, time, management

Consultation Times

Departments	Number	Time (Minutes)
Forensic Medicine	3	71.3
Anesthesia and Reanimation	70	100.03
Brain surgery	414	110.29
Endocrinology and Diabetes	158	87.53
Infection Disease	578	94.16
Physiotheraphy	7	92.16
Rheumatology	8	92.7
Gastroenterology	1226	97.33
General Surgery	1013	104.04
Thoracic Surgery	345	123.23
Chest Diseases	586	92.70
Eye diseases	245	53.88
Hematology	302	95.74
Internal Medicine	223	84.38

Obstetrics and Gynecology	2149	53.74
Cardiac Surgery	67	102.26
Cardiology	1425	97,91
Ear, Nose and Throat Surgery	113	69.57
Nephrology	496	83,39
Neurology	936	80.61
Orthopedics	1064	96.59
Plastic surgery	81	66.12
Psychiatry	492	64.97
Radiological	6	63.66
Medical Oncology	305	86.30
Urology	320	87.28

[S-020]

Factors Affecting Mortality in Patients Admitted To The Hospital By Emergency Physicians Despite Disagreement with Other Specialties

Engin Ozakin[1], Arif Alper Cevik[2], Filiz Kaya[1], Nurdan Acar[1], Fikri Abu Zidan[2]
[1]Eskisehir Osmangazi University, Eskişehir, Türkiye
[2]United Arab Emirates University, Abu Dhabi, UAE

Background: To define the factors affecting mortality in patients admitted to the hospital by emergency physicians (EPs) against in-service departments' decision. Methods: This is a retrospective analysis of a prospectively collected data of ten consecutive years (2008-2017) of an emergency department of a university medical center. Adult patients (>=18 years old) who were admitted to the hospital by EPs against in-service departments' decision were enrolled into the study. Significant factors affecting mortality were defined by backward logistic regression model. Results: 369 consecutive patients were studied, 195 (52.8%) were males. The mean (SD) age was 65.5 (17.3) years. The logistic regression model showed that significant factors affecting mortality were intubation ($p < 0.0001$), low systolic blood pressure ($p = 0.006$), increased age ($p = 0.013$), and having a comorbidity ($p = 0.024$). There was no significant difference between EPs' primary admission diagnosis and patient's final primary diagnosis at the time of disposition from the admitted departments (McNemar-Bowker test, $p = 0.45$). 96% of the primary admission diagnoses of EPs were correct.

Conclusions: Intubation, low systolic blood pressure on presentation, increased age, and having a comorbidity increased the mortality. EPs admission diagnoses were highly correlated with the final diagnosis. EPs make difficult admission decisions with high accuracy, if needed.

Keywords: admission, emergency physician

Table

Table 3: Backward logistic regression model defining significant factors affecting mortality (n = 369).

Variable	Estimate	SE	Wald test	P value	OR	95% CI
Intubation	1.67	0.29	32.74	<0.0001	5.33	3.01 – 9.45
SBP	- 0.009	0.003	7.61	0.006	0.99	0.98 – 0.99
Age	0.022	0.009	6.17	0.013	1.02	1.01 – 1.04
Comorbidity	0.87	0.38	5.12	0.024	2.39	1.12 – 5.07
Constant	- 2.08	0.73	8.08	0.004		

SE: Standard error, OR: Odds ratio, CI: Confidence interval, SBP: Systolic blood pressure

Backward logistic regression model defining significant factors affecting mortality (n = 369).

[S-021]

A Cost Analysıs Of Adult Emergency Servıce In Şahinbey Research And Practıce Hospital Emergency Department (Comparıson Of Performance-Based Supplementary Payment System And Fıxed Supplementary Payment System)

Naci Topak, Cuma Yıldırım, Suat Zengin, Şevki Hakan Eren, Esad Karaduman, Cuma Kılıçoğlu
Gaziantep University Medical School Emergency Department, Gaziantep, Turkey

In this study, we aimed to compare emergency administration pooling system and individual performance application using administrative, financial and medical data of Gaziantep University Faculty of Medicine Şahinbey Research and Practise Hospital Adult Emergency Department.

Every billed service and every documented income and expense for adult emergency services within the hospital's Emergency Department, between January 1, 2014 and December 31, 2017 was included in the study.

Between 01.01.2014-31.12.2017, the total expenses of adult emergency services for the Gaziantep University Medical Faculty at Şahinbey Research and Practice Hospital was calculated to be 28.424.209,47 TL, the total income was calculated to be 28.772.620,91TL. In 2014, the total loss was 25.831,54 TL. In 2015, the total profit was 137.780,99 TL. In 2016, the total loss was 148.427,62 TL. In 2017, the total profit was 384.889,61 TL. The total profit between 2014-2017 was 348.411,44 TL. Four-years average of the total costs is 48,11% - which is a considerably large percentage, was personnel expenses. Average SGK repayment paid to the hospital per unit patient (including the examine costs and all the procedures that patients go through) was calculated 47,12 TL. Emergency service unit patient examination costs calculated to be 46,62 TL. Per unit patient, personnel contribution portion was detected as 22,51 TL. Between 2014-2017, the emergency service unit examination price paid by SGK was 15.50 TL.

It is a multidimensional and comprehensive phase, such as provision of health services, financial support, procurement elements in the service process. Like all businesses, hospitals have health care facilities. In addition to being primarily non-profit healthcare providers, they have to use their resources efficiently in a cost-effective manner in their service delivery. Performance-Based Supplementary Payment System seems to be a system that helps to motivate and reward the hard-working-staff, and more cost-effective.

Keywords: Emergency medicine, cost analysis, performance-based supplementary payment system

[S-022]

Osmangazi University Score to Reduce Ionizing Radiation in Renal Colic Patients in Emergency Department

Engin Özakın[1], Barbaros Başeskioğlu[2], Hakan Dolgun[1], Ebubekir Arslan[1], Nurdan Acar[1], Muzaffer Bilgin[3], Ertuğrul Çolak[3]
[1]Eskisehir Osmangazi University Medical Center, Department of Emergency Medicine, Eskişehir
[2]Eskisehir Osmangazi University Medical Center, Department of Urology, Eskişehir
[3]Eskisehir Osmangazi University Department of Statistics, Eskişehir

Objective: Computerized tomography remains the gold standard imaging in renal colic patients. In this study, we develop a scoring system to select patients in emergency department for unnecessary computerized tomography imaging in order to decrease radiation exposure.

Methods: Computerized tomography imaging of patients with renal colic in emergency department were retrospectively reviewed. Symptoms, laboratory results were recorded. Significant parameters were determined by univariate and multivariate analysis. Coefficients were found to obtain score points and receiver operating curve was used to find a cut-off value.

Results: A total of 123 patients with a mean age of 42years (18–75 years) were enrolled in the study. About, 20.3% of patients were stone-free in computerized tomography. Mean stone size was 6.1±1.89mm. According to analysis, four parameters were significant; nausea, stone history, creatinine, and hematuria with a total score 9 called as Osmangazi University STONE score. Cut-off value was found as >3, which computerized tomography imaging is recommended.

Conclusion: Osmangazi University STONE score is useful and simple tool in emergency department to reduce unnecessary computerized tomography imaging in renal colic patients and also lowers cost and ionizing radiation exposure.

Keywords: Computerized tomography, stones, urolithiasis

[S-023]

Comparison of the Ottawa Ankle Rules to Ankle Ultrasound Imaging In The Decision Making Process For The Indication Of Radiographic Imaging Of The Ankle

Yasemin Delice[1], Funda Karbek Akarca[1], Levent Küçük[2]
[1]Emergency Department, Medical School, Ege University, İzmir, Turkey
[2]Orthopedia And Traumatology, Medical School, Ege University, İzmir, Turkey

Objective: Frequency of fracture is 15% in the ankle trauma cases in emergency department(ED). Ottowa ankle rules(OAR) is a common way to find out which case needs to require X-Ray; but OAR has low specifity. In our study, we aimed to compare the OAR and Ultrasonography(US) in predicting the presence of fractures and to determine the diagnostic value of the US in ankle fractures.

Method: At the initial physical examination, OAR,US of the ankle and X-Ray were performed by an investigator team of residents which provided outstanding agreements with the US supervisor investigator of the study. An ED consultant orthopedist decided the final diagnosis.

Results: A comprehensive analysis has been performed evaluating the findings of OAR, US, and X-ray from 285. In this study, the positive predictive value(PPV) of OAR was remarkably low despite the high negative predictive value(NPV)(27.9%, 100% respectively). In terms of specificity, NPV of US was 94.5% for ankle fracture(p=0.036).
Ankle X-Rays had 96.0% sensitivity and 97.6% specificity for ankle fractures. Comparing the X-ray with the US, the specificity of US was higher, whereas it's sensitivity was lower(84.0%, 98.1%, 96.0%, 97.6% respectively). US and X-Ray in determining the fractures had a good

concordance(kappa=0.850).
Other than fractures, 12.4% of the cases were diagnosed anterior talofibuler ligament injuries, with 97.6% specificity.

Conclusion: US could be previous imaging in ankle traumas to prevent unrequired X-Ray imaging. As a noninvasive, radiation-free procedure, US is repeatable and usefull for missed fractures and ligament injuries; however, we need further studies for evidence.

Keywords: Ankle fracture, ottowa ankle rules, ultrasonography

Distribution of Patients with Definite Fracture According to OAR, US and X-Ray Results

OAR	Fracture with US	Fracture with X-Ray	Diagnosed as Fracture	N=285	%
Positive	Positive	Negative	Negative	187	98,9
			Positive	2	1,1
Positive	Negative	Positive	Negative	3	23,1
			Positive	10	76,9
Positive	Positive	Negative	Negative	2	66,7
			Positive	1	33,3
Positive	Positive	Positive	Negative	2	3,1
			Positive	62	96,9
Negative	Negative	Negative	Negative	16	100,0
			Positive	0	0

[S-024]

Determination of Optic Nerve Sheath Diameter Variability with Age in Pediatric Groups And Comparison Of Increased Intracranial Pressure and Optic Nerve Sheath Diameter in Pediatric Patients with Head Trauma

Alper Burak Yagar[1], Nalan Kozacı[2], Mustafa Avcı[2], Sevim Yıldız[3], Yasemin Karaman[3]
[1]Eregli State Hospital, Department of Emergency Medicine, Konya, Turkey
[2]Antalya Education and Research Hospital, Department of Emergency Medicine, Antalya, Turkey
[3]Antalya Education and Research Hospital, Department of Radiology, Antalya, Turkey

Abstract Aim: The aim of this study is to reveal thevariability of the optic nerve sheath diameter (ONSD) with age and to compare the ONSD with increasing intracranial pressure (ICP) findings incomputerised cranial tomography (CCT) images of pediatric patients presenting to the emergency department with head trauma. Material-Methods: The ONSD values of the patients were measured in the transverse sections of the CCT images. The patients who were found to have pathology in CCT images were taken into Group 1 and normal patients were taken in Group 2 as the control group. The data were recorded in the SPSS 21 program. The age, gender, Glasgow Coma Scale, and ONSD values of the groups and the difference between the ONSD values of both eyes were compared. Results: A total 294 patients were included in the study. Sixty eight patients (23%) were enrolled in Group 1 and 226 (77%) patients were enrolled in Group 2. The mean ONSD value of Group 1 was 5.5±1.08 mm whereas that of Group 2 was measured as 4.1±0.69 mm (p<0.001). One hundred sixty seven patients were discharged after 8-hour monitorization in the emergency room. These patients age were between 0 and 60 months. A statistically significant correlation was found between the ONSD values and ages of these patients (r:0.348, p=001). Conclusions: Simultaneous measurement of the ONSD and the ONSD difference is an effective method for determining the increase and severity of ICP in children with head trauma.

Keywords: Emergency department, pediatric trauma, optic nerve sheath diameter

---

Comparison of ONSD* with CCT findings and GCS of headtraumapatients

Comparison of ONSD* with CCT# findings and GCS of head trauma patients

Pathology	N	ONSD Mean ±SS	P
GCS 3-13	51	5.3±1.1	0.001
GCS 14, 15	243	4.2±1.0	
MLS* (+)	23	5.4±1.1	0.001
MLS (-)	271	4.2±0.9	
Intracranial hemorrhage (+)	56	5.3±1.1	0.001
Intracranial hemorrhage (-)	238	4.1±0.8	

ONSD: Optic nerve sheat diameter, #CCT: computerized cranialtomography, *MLS midline shift, GCS: Glasgow Coma Scale

ONSDs* according to age

Number of patients by age		ONSD*		ONSD* difference between two eyes
Age	N (%)	Mean ±SS	Min-max	Mean±SS
1	56 (34)	3.6±0.5	2.7 - 4.8	0.27±0.18
2	44 (26)	3.8±0.5	2.7 - 4.9	0.20±0.14
3	27 (16)	4.1±0.6	2.7 - 5.0	0.29±0.20
4	28 (17)	4.1±0.5	3.0 - 5.6	0.27±0.17
5	12 (7)	4.1±0.7	2.8 - 5.20	0.27±0.17
Total	167(100)	3.8±0.6	2.7 - 5.6	0.25±0.18

ONSD: Optic Nerve Sheath Diameter

[S-025]

Comparison of Ultrasonography and Computed Tomography in the Determination of Traumatic Thoracic Injuries

Nalan Kozacı[1], Mustafa Avci[1], Ertan Ararat[2], Tansu Pinarbasili[3], Muharrem Özkaya[4], İbrahim Etli[5], Eda Döneras[1], Omer Faruk Karakoyun[1]
[1]University of Health Sciences Antalya Education and Research Hospital, Department of Emergency Medicine, Antalya, Turkey
[2]Usak University Education and Research Hospital, Department of Emergency Medicine, Usak, Turkey
[3]University of Health Sciences Antalya Education and Research Hospital, Department of Radiology, Antalya, Turkey
[4]University of Health Sciences Antalya Education and Research Hospital, Department of Thoracic Surgery, Antalya, Turkey
[5]University of Health Sciences Antalya Education and Research Hospital, Department of Orthopedics and Traumatology, Antalya, Turkey

Objective: In this study, the accuracy of bedside thoracic ultrasonography (TUSG) performed by emergency physicians with patients in the supine position was compared with that of thoracic computed tomography (TCT) for the determination of thoracic injuries due to trauma.

Methods: Patients who suffered the multiple traumas, whose thoracic trauma was identified on physical examination or TCT imaging were included in the study. TUSG was performed following a physical examination by the emergency physician who managed the trauma patient. Subcutaneous emphysema, pneumothorax, pulmonary contusions (PCs), hemothorax, pericardial effusion and tamponade, sternal and clavicular fractures and rib fractures were identified by TUSG. TCT imaging was performed after the ultrasonography examination was completed.

Results: Eighty-one patients were included in the study. TCT scans showed subcutaneous emphysema in 16 (19.8%) patients, pneumothorax in 21 (25.9%), PCs in 27 (33.3%), hemothorax in 20 (%24.7), sternum and clavicular fractures in 6 (7.4%) and rib fractures in 21 (25.9%). The sensitivity and specificity of ultrasonography varied for detecting the following pathologies: subcutaneous emphysema (56% and 95%), pneumothorax (86% and 97%), hemothorax (45% and 98%), PCs (63% and 91%), sternal fractures (83% and 97%), clavicular fractures (83% and 100%) and rib fractures (67% and 98%), respectively.

Conclusion: In conclusion, TUSG does not have a high sensitivity for most injuries, but have pretty good specificity.

Keywords: Thoracic trauma, ultrasonography, computerized tomography

---

sternum fracture

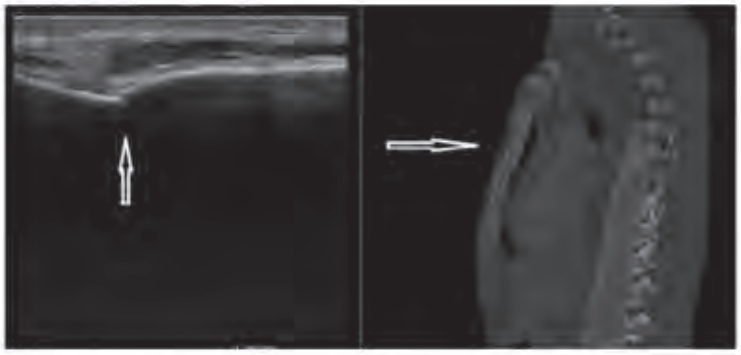

Twenty-three year old male patient admitted to emergency department with trauma in his head and thorax which occured traffic accident. Sternum fracture was determined by thorax ultrasongraphy and thorax cmputerized tomography.

[S-026]

Role of Emergency Physician-Performed Ultrasound in The Differential Diagnosis Of Abdominal Pain

Nalan Kozacı[1], Mustafa Avci[1], Gül Ayhan[1], Ertan Ararat[2], Omer Faruk Karakoyun[1], Çağrı Karaman[1], Bekir Erol[3]
[1]University of Health Sciences Antalya Education and Research Hospital, Department of Emergency Medicine, Antalya, Turkey
[2]Usak University Education and Research Hospital, Department of Emergency Medicine, Usak, Turkey
[3]University of Health Sciences Antalya Education and Research Hospital, Department of Radiology, Antalya, Turkey

Introduction: This prospective study was performed to evaluate the diagnostic accuracy of bedside point of care abdominal ultrasonography (POCAS) performed by emergency physician (EP) in patients with non-traumatic acute abdominal pain.

Methods: The patients, who were admitted to emergency department due to abdominal pain, were included in this study. The EP obtained a routine history, physical examination, blood draws and ordered diagnostic imaging. After the initial clinical examinations, all the patients underwent ultrasonography for abdominal pathologies by EP and radiologist, respectively. POCAS compared with abdominal ultrasonography (AUS) performed by radiologist as the gold standard.

Results: The study included 122 patients. Gallbladder and appendix pathologies were the most commonly detected in the AUS. Compared with AUS, POCAS was found to have 89% sensitivity, 94% specificity, in gallbladder pathologies; 91% sensitivity, 91% specificity, in acute appendicitis; 79% sensitivity, 97% specificity, in abdominal free fluid; 83% sensitivity, 96% specificity in ovarian pathologies. Compared to final diagnosis, preliminary diagnoses of EPs were correct in 92 (75.4%) patients.
Conclusion: In this study showed that EPs were successful in identifying abdominal organ pathologies with POCAS after training.

Keywords: Abdominal pain, emergency service, ultrasonography

---

abdominal pain

Figure 1 A 79-year-old female patient was admitted to the emergency department with a complaint of abdominal pain. Sensitivity was detected in right upper quadrant on physical examination of the patient. Gall bladder was visualized with POCUS. The patient was admitted to the general surgery clinic with the diagnosis of acute cholecystitis.

[S-027]

The Visualization of a Foreign Body in the Subglottic Region Using Point-of-Care Ultrasonography (POCUS)

Nalan Kozacı[1], Mustafa Avci[1], Gül Ayhan[1], Gurhan Sinan Ozgunlu[2], Fatih Selvi[1]
[1]University of Health Sciences Antalya Education and Research Hospital, Department of Emergency Medicine, Antalya, Turkey
[2]University of Health Sciences Antalya Education and Research Hospital, Department of Thoracic Surgery, Antalya, Turkey

introduction In this case report, the visualization of a radiolucent FB in the subglottic region with point-of-care ultrasonography is described.

Case: A four-year-old boy was brought to our emergency department from another health center by ambulance. According to the information provided by his mother, the child had aspirated pieces of peanut two hours earlier, after which he began to experience shortness of breath. As a result, the child was taken to a health center by his family. Neck and chest radiography was performed at the health center, but the FB could not be visualized.
On admission, the child showed respiratory distress along with inspiratory stridor. The child's respiratory distress increased when he was in the supine position. For this reason, he was examined in the sitting position while on a stretcher. The physical examination of his chest showed bilaterally reduced air entry with wheezing. The remainder of the examination was normal. Pulse oxygen saturation was 95% on room air, and his respiratory rate was 30–35 breaths/minute. The chest and neck DRs were normal. A computed tomography (CT) scan could not be performed because of the increase in the child's respiratory distress in the supine position. Finally, bedside US was performed by the emergency physician to visualize the FB and its localization.
The thoracic surgeon consulted with the patient, and, on the basis of the US findings, the thoracic surgeon decided to remove the FB by bronchoscopy The patient was taken to the operating room for a bronchoscopy under general anesthesia. The thoracic surgeon revealed a fixed FB in the subglottic region by rigid bronchoscopy.

Conclusion: POCUS is a safe and fast alternative method for the visualization and determination the localization of aspirated FBs. Additionally, POCUS may potentially reduce the need for CT scan and time to diagnosis for radiolucent FBs.

Keywords: Ultrasonography, aspirated foreign body, subglottic region

figure 1A

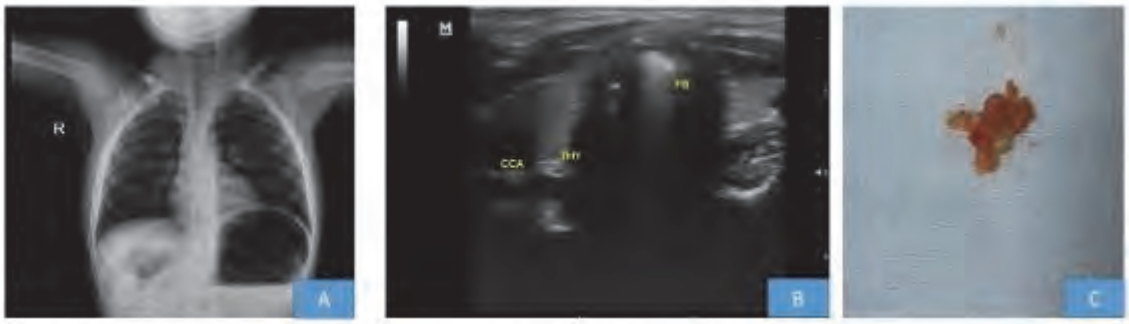

A: Direct Radiography. B: Foreign body image obtained by ultrasonography. C: Pieces of peanut removed by broncoscopy

Radiolucent Foreign Body in subglottic region

CCA: arteria carotis communis, THY: thyroid gland, FB: foreign body

[S-028]

Ingested Foreign Bodies Imaging with Point Of Care Ultrasound (POCUS); Case Series

Nalan Kozacı[1], Mustafa Avci[1], Tansu Pinarbasili[2], Eda Edaönertas[1], Adeviyye Karaca[1]
[1]University of Health Sciences Antalya Education and Research Hospital, Department of Emergency Medicine, Antalya, Turkey
[2]University of Health Sciences Antalya Education and Research Hospital, Department of Radiology, Antalya, Turkey

Introfuction: Foreign body (FB) ingestion is a common problem in the pediatric population. The location, size, shape, number and statuses of FBs are important for determining the method and timing of treatment. Although plain radiography and computed tomography are primarily used for assessment of FBs, ultrasonography without radiation is also useful for diagnosis of FBs. This case series describes the POCUS technique and the sonographic appearance of different types of FBs. Case: We describe eight cases of FB ingestion: a FB in the stomach (a key), the small intestine (one case of a needle one case of a coin), the cecum (a coin), the transverse colon (one case of an earring, one case of a round decorative object, one case of a toy battery), and the sigmoid colon (a coin). US was performed using a standard US device (Mindray DC-T6, Germany) with two probes, a 7.5-MHz linear probe and a 3.5-MHz convex probe.

Conclusion: The ED management of FBs in the gastrointestinal tract varies depending on the nature of the object, its anatomic location, and the symptoms experienced by the patient. POCUS is useful in determining the location and status of FBs. Additionally, complications such as intestinal obstruction, free fluid, and inflammation may be evaluated using POCUS. POCUS may reduce the need for routine DR in the ED for ingested FBs and may reduce diagnosis time. However, further studies need to be performed to prospectively evaluate the accuracy of POCUS compared with DR in detecting FBs.

Keywords: Pediatric emergency, point of care ultrasound, foreign body, gastrointestinal tract

---

GİS foreign Body

Figure 1. The key was displayed with DR (A) and POCUS (B). The key was imaged with POCUS in the stomach as a 9.4-mm annular highly echoic lesion with a broad bright tail.
DR: direct radiography, POCUS: point of care ultrasound

[S-029]

Does Cervical Collar Increases The Optic Nerve Sheath Diameter in Minor Head Trauma Patients?

Sinan Karacabey, Erkman Sanrı
Marmara University School of Medicine Emergency Medicine Department, İstanbul

Introduction: Cervical collar (c-collar) placement has shown to increase ICP in healthy volunteers and cadavers in past studies. The suggested mechanism for increased ICP is the decreased the venous flow due to obstruction of the jugular vein Reduced venous drainage expands the volume inside the cranium which may increase the ICP, as defined in Kellie Monroe doctrine. Intraventricular catheter is the gold standard method for ICP measurement. However, measurement of ONSD with ultrasound is an effective, noninvasive method. In a prospective study, Major et al. reported a specificity of 100% and sensitivity of 86% for ICP by ONSD measurement with ultrasound
In this study, we aim to evaluate the increase in ICP from c-collar by ONSD measurement in trauma patients by timeline.

Methods: We performed a prospective cohort study measuring the ONSD of minör head trauma patients before and after placement of a c-collar. Two physicians obtained the measurements. Each eye was scanned twice using a standardized technique. This was done before c-collar placement, 5 minutes after placement and 20 minutes after placement. A mean of both eyes was calculated and analyzed using descriptive statistics.

Results: 50 patients were enrolled in the study. Mean age was 39.44 ± 6.56 (37.57-41.31) and 30 (60%) of the patients were male. Mean ONSD measurements at T0 was 4.71 ± 0.22 (4.54-4.77 T5 was 5.19 ± 0.41 (5.07-5.31) T20 5.26 ± 0.45 (5.14-5.39). The differences between these three measurements were statistically significant (p= 0.000, p= 0.000, p= 0.008. At overall reliability was relatively strong between sonographers (>0.9)

Conclusion: The placement of a cervical collar increased the ONSD at 5 minutes and 20 minutes. It is likely the ONSD increased quickly and continue to increase by timeline, there was significant difference between the ONSD when measured at 5 minutes and at 20 minutes.

Keywords: Optic nerve sheath diameter, head trauma, intracranial pressure

[S-030]

The Relationship Between The Type and The Severity of Pain and The Optic Nerve Sheath Diameter and Eye Segments Measured Ultrasonografically of The Patients Attending The Emergency Department with Headaches

Hakan Topacoglu[1], Incifer Kanbur[2]
[1]University of Düzce Research and Convention Hospital, Düzce
[2]Gazi Yasargil Research and Training Hospital, Diyarbakır

Objective: To determine the presence of pain type and severity of pain in ultrasonographically measured optic nerve sheath diameter (ONSD)and eye segment diameters in patients with headaches.

Method: Forty-nine patients,18 years and over,who were admitted to the Emergency Medicine Department of the Istanbul Training and Research Hospital between 06.03.2017 and 01.06.2017,who did not meet the exclusion criteria,were included in the study.Patients were first assessed for headache type according to criteria determined by the International Headache Society (IHS).In addition,the severity of pain was recorded using the numerical rating scale (NRS).In these patients,bedside eye ultrasonography was applied,and ONSD and eye segment diameter measurements were performed on both eyes.The relationship between the ultrasonographic findings and the presence of headache was analyzed.

Results: Of the 49 participants,36 (73.5%) were female.The mean duration of pain in the study subjects was 5.7±4.7 hours.According to pain location,15 patients (30.6%) defined left side,40 (81.6%) had pulsating pain and 16 (32.7%) defined aura.The mean value of pain intensity according to NRS was 8.7±1.0 points.According to the sex of the patients when the severity averages are evaluated with the NRS according to whether the patients have aura or not;the mean NRS of patients with aura (16 patients) was 8.8±0.9 and the mean NRS of female patients was 8.6±1.1 (t-test, p:0.507). No statistically significant correlation was found between pain scores and pain duration according to NRS (Spearman correlation,r:-0.177,p:0.223).There was no statistically significant difference in the NRS averages (p:0.139) for aura and non-aura groups,nor (p> 0,05 for all) between the eye segment averages according to whether or not there was pulsating pain or pain with aura (p>005).

Conclusion: There was no correlation between ultrasonographically measured right and left eye,ACD (Anterior Chamber Diameter),ONSD,anteroposterior diameter, transverse diameter,and eye volume mean values when patients with migraine headache were compared due to pain severity,pain type, duration, aura presence and absence.

Keywords: Headache, migraine, eye ultrasonography

[S-032]

Diagnostic Efficacy Of Bedside Ultrasonography Compared To Roentgenograms Regarding Evaluation Of Foot Injuries In Emergency Settings

Bulent Guneri[1], Omer Taskin[2], Talha Karahan[2], Zeynep Kekec[2]
[1]Sutcu Imam University Faculty of Medicine, Department of Orthopedics and Traumatology, Kahramanmaraş, Turkey
[2]Cukurova University Faculty of Medicine, Department of Emergency Medicine, Adana, Turkey

Purpose: Foot injuries are common causes of visits to emergency department (ED). The aim of this study was to prospectively compare the diagnostic efficacy of bedside ultrasonography (B-US) versus roentgenograms in adult patients, admitted to ED for foot injuries.

Materıals and Methods: Adult patients, admitted to ED after exposure to foot trauma from May 2017 to July 2018, were included in the study. Following physical examination, B-US was performed using linear probe in longitudinal and transverse planes to evaluate bone integrity, hematoma formation, injuries in articular and soft tissue structures. After B-US, roentgenograms in anteroposterior and lateral views were obtained for each case.

Results: Forty-four patients, including 25 females (56.82%) and 19 males (43.18%), volunteered to be involved in this study. The average age for female, male and whole patients were 44.88 (19-69), 37.52 (19-83), 41.7 (19-83), respectively. The mechanisms of injuries were hit or ankle distorsion in 33 (75%), fall from height in two (4.54%), penetrating trauma in five (11.36%), sports injury in one (2.27%), traffic accident in three (6.81%) patients. B-US and roentgenograms coherently detected fractures in 14(31.82%) patients while excluded fracture in 24(54.54%) patients. B-US failed to demonstrate the fractures of six (13.64%) patients which were detected by roentgenogram. Eight (18.18%) metatarsal, six (13.64%) phalangeal, two (4.54%) calcaneal, three (6.81%) lateral malleol and one (2.27%) cuboid fractures were detected. No open fracture, joint dislocation, tendinous or ligamentous injury was identified.

Conclusion: We suggest B-US as a safe, efficient and cost-effective alternative for roentgenogram in foot injuries.

Keywords: Emergency department, food injury, ultrasound and x-ray

[S-034]

Point-of-Care Emergency Ultrasonography in Non-Traumatic Cardiac Arrest and Near-Arrest Emergency Patients; Big Five at Presentation

Betül Gülalp[1], Togay Evrin[2], Funda Karbek Akarca[3], Aslihan Yuruktumen Unal[4], Mustafa Sabak[5], Betul Akbuga Ozel[6], Mustafa Emin Canakci[7], Nurdan Acar Ergun[7], Ozlem Karagun[1], Veyis Tasin[1], Hasan Yesilagac[1]
[1]Emergency Department, Baskent University Adana Dr.Turgut Noyan Training and Research Hospital, Adana, Turkey
[2]Department of Emergency Medicine, Ufuk University, Ankara, Turkey
[3]Department of Emergency Medicine, Ege University, Izmir, Turkey
[4]Department of Emergency Medicine, Akdeniz University, Antalya, Turkey
[5]Department of Emergency Medicine, Gaziantep University, Gaziantep, Turkey
[6]Department of Emergency Medicine, Baskent University, Ankara, Turkey
[7]Department of Emergency Medicine, Eskisehir Osmangazi University, Eskisehir, Turkey

Background: In this study, we evaluated the applicability and interpretation of point- of- care emergency ultrasound (POCEUS) in non-traumatic adult cardiac arrest and near-arrest patients at the Emergency Department (ED) as performed by an emergency physician (EP).

Methods: POCEUS was performed in 5 steps on 73 adults to assess; 1. Qualitative global cardiac function, cardic chambers and presence of pericardial effusion; 2. Presence of pleural sliding, B-lines, A-lines or consolidation; 3. Presence of an abdominal aorta aneurysm and free fluid; 4. Presence of pleural effusion, consolidation, free fluid; 5. Collapsibility of the inferior vena cava. A fullfilled checlist and live images of ultrasonography were sent by WhatsApp to the head of the study. The process of patient care, inhospital diagnosis and survival were retrieved from hospital records.
This prospective multicenter study was conducted from 16 November 2015 to 5 January 2016.

Results: The most common findings of POCEUS were global systolic dysfunction (n=16, 22.9%), pulmonary edema (n=17, 23.3%), pulmonary embolus (n=6, 8.2%), distributive/hypovolemic shock (n=12, 16.4%), cardiac tamponade or pericardial effusion (n=5, 6.8%), and pneumonia (n=31, 42.5%).
The kappa correlation coefficient value of the EP POCEUS interpretation versus the blinded clinical diagnosis of the admitted war, was 0.773 (95% CI, 0.747-0.892; p=0.064, McNemar)

Conclusions: POCEUS performed by an EP at presentation had a good agreement between the first differentiation in patients with life-threatening situations and the blinded clinical diagnosis during hospitalization. Furthermore, this study showed the requirement of new descriptive processes in POCEUS for unexplained situations and questions.

Keywords: Cardiopulmonary arrest, emergency patient, point-of-care emergency ultrasound

[S-035]

Importance of Rapid Ultrasonography in Emergency Department Patients with Preliminary Diagnosis of Ischemic Cerebrovascular Disease

İlter Ağaçkıran[1], Bülent Erbil[1], Yasemin Özdamar[1], Mehmet Cihat Demir[4], Erhan Akpınar[2], Mehmet Ali Karaca[1], Ethem Murat Arsava[3], Mehmet Akif Topçuoğlu[3]
[1]The Department of Emergency Medicine, Hacettepe University, Ankara
[2]The Department of Radiology, Hacettepe University, Ankara
[3]The Department of Neurology, Hacettepe University, Ankara
[4]The Department of Emergency Medicine, Bafra State Hospital, Samsun

Imaging methods in ischemic stroke are important. In this study, we aimed demonstrate the importance of rapid ultrasonography in the imaging of pathologies in patients with an ischemic stroke pre-existing emergency department. Patients with a preliminary diagnosis ischemic stroke that are above 18-years-of-age that applied to Hacettepe University Emergency Department during 01.07.2018 to 01.08.2018 are examined. Bed-side Ultrasonographies are performed by an emergency medicine senior resident. Demographics are gathered through patient records. Ultrasonographic studies are performed with physician-in-charge's permission to allow non-contrast computerized tomographies to be completed in a timely manner. Ultrasonographic evaluation consisted carotid, vertebral, transcranial doppler ultrasonography and echocardiography. Carotid artery doppler and TIBI classifications were used respectively for carotid artery and middle cerebral artery. Sonographic findings were compared to computerized tomography angiography findings. 45 patients were included in this prospective, observational study. Patients had a mean age of 66.71±16.49; 51.9% was male and 48.1% was female. Echocardiographic findings of patients with definitive diagnosis of ischemic stroke showed ejection fraction of <30% in 11.1%, intracardiac thrombus in 3.7% and wall motion abnormalities in 22.2%. In comparison to computerized tomography angiography sensitivities and specificities of Doppler ultrasound findings were 75% and 100% for critical stenosis or occlusion of carotid artery, 66.67% and 96.67% for occlusion of vertebral artery, 50% and 96.50% for occlusion of middle cerebral artery, respectively. This research suggests the importance of rapid ultrasonography to establish the diagnosis of ischemic stroke and to identify possible etiologies in the emergency department. There may be a need for new studies in larger patient groups.

Keywords: Ischemic stroke, doppler ultrasound, emergency department

[S-036]

Comparison Of Lung Ultrasonography Effectiveness With Chest X-Ray And Computerized Tomography In Patients With Sustpected Pneumonia In Emergency Department

Barış Güçyetmez, Caner Sağlam, Selin Bulut, İsmet Parlak
SBÜ İzmir Bozyaka Eğitim Araştırma Hastanesi Acil Tıp Kliniği, İzmir

Introduction: Chest X-ray is recommended as the first choice imaging method in patients with suspected pneumonia. CT is the gold standard for the diagnosis of pneumonia. Recent studies, have shown that ultrasound is also effective in pulmonary evaluation. İn our study, we planned to compare the efficacy of ultrasound use with chest X-ray and CT in patient with suspected pneumonia in emergency department

Material-Method: The study was conducted sectional, prospectively. Patients with suspected pneumonia who presented to the emergency department with shortness of breath, was evaluated. This patients history and physical examination supporting pnomonia. Investigator didn't know this patients laboratory, examination and clinic decisions. Ultrasound images compared patients chest x-ray and clinical decisions.

Findings: Of the 80 patients studied. In the study, 69 patients had CT, 30 had chest X-ray, 19 had both lung graphy and CT. These findings were compared separately and together with the clinical endpoint.
The sensitivity and specificity of chest X-ray in detecting pneumonia were %95,8 and %83,3 respectively.
The sensitivity and specificity of CT in detecting pneumonia were 100% and %100, respectively.
The sensitivity and specificity of detecting ultrasonographic pneumonia were %100 (%95 confidence limit: %92,6-100) and %68,5 (%95 confidence limit: %43,4-86,4), respectively.
The sensitivity and specificity of B lines in detecting pneumonia were % 98,3 (%95 confidance limit: %18,8-42,7) and %36,8 (%95 confidance limit: %17,2-61,3) respectively.
The sensitivity and specificity of consolidation in detecting pneumonia were % 29,5 (%95 confidence limit: %18,8-42,7) and %100 (%95 confidence limit: %79-100), respectively.

Result: The sensitivity of ultrasonography was found higher than chest x- ray. The sensitivity of ultrasonography was same as CT and its spesivity lower than CT. Looking at these data; we think that ultrasound can be used as a first imaging modality in patients with suspected pneumonia instead of chest x-ray.

Keywords: Chest x-ray and computed tomography, lung ultrasonography, pneumonia

[S-039]

The Role of Lactate Clearance On Deciding Discharge in Exacerbation of Chronic Obstructive Pulmonary Disease: Retrospective Cohort Study

Nazlı Görmeli Kurt
Department of Emergency Medicine, Batman State Hospital, Batman, Turkey

Aim: Patients presenting with chronic obstructive pulmonary disease (COPD) exacerbation in crowded emergency departments are often discharged with symptomatic treatment. This situation increases the number of patients admitted to the hospital and the number of attacks. It is very important to be able to predict hospitalization with cheap and easy blood parameters to be looked at the time of application. In our study, we aimed to investigate the relationship between lactate Clearance and admission or discharge decision in patients presenting with acute exacerbation of COPD
.
Methods: In this study, patients over 18 years old who were admitted to Batman Regional State Hospital Emergency Department with COPD attack between January 1, 2014 and January 1, 2018 were retrospectively studied. The patients were divided into 2 groups. Group 1 included the patients who discharged after treatment in emergency, group 2 included the patients who hospitalized. Both groups were compared in terms of lactate clearance values.

Results: We studied 117 patients who met the criteria for inclusion in the study. Of these, 65 were discharged and 52
were hospitalized. Six of the hospitalized patients were hospitalized in the intensive care unit. Forty-one patients were female and 76 were male. We did not find any difference between the first and last lactate values of patients who were admitted and discharged ($p=0.345$ and 0.829). However, the lactate clearances of the discharged patients were higher, while the lactate clearances of patients with hospitalization indications were lower ($p<0.001$).

Conclusion: We think that lactate clearance can be used as a marker in patients presenting emergency services with COPD exacerbation without deciding on discharge or admission.

Keywords: Chronic obstructive pulmonary disease, Lactate clearance, Prediction

[S-040]

Relationship Between Southwest Wind Parameters and Concomitant Headache

Hatice Şeyma Akça, Sümeyra Acar Kurtuluş, Berra Kalkavan, Deniz Tengerek, Serkan Emre Eroğlu
Department of Emergency Medicine, SBU Umraniye Research and Training Hospital, University of Health Sciences, İstanbul, Turkey

Objective: The aim of this study was to investigate the relationship between headache observed in patients presenting to emergency units, and the southwest wind parameters.

Materıals and Method: This was a prospective study including patients over 18 years of age who had presented to the emergency unit between 01.01.2017 and 31.06.2017. The patient data were compared to the parameter "presence of southwest wind", which was obtained from the Forests, Water Sources and Meteorology Directorate Office of Republic of Turkey. Records that were determined to comprise insufficient data were excluded during the data collection.
In addition to the demographic characteristics of the patients, exposure to southwest wind, presence of diagnosed headache, frequency of headache, whether the headache was periodic or not, and the presence of known chronic diseases were questioned.

Findings: A total of 286 patients were investigated in our prospective study. 93 patients (32,5%) had presented on days when there was southwest wind.
187 had no diagnosed type of headache and were evaluated to have primary headache.
Among 209 patients with no wind exposure, 47 (22,5%), and among 77 patients with wind exposure, 46 (59,7%) had headache during southwest wind breeze. The outcomes were statistically significant (p=0,000). No significant relationship was determined between exposure to southwest wind and periodic headache; primary headache on the other hand, was observed more commonly among those with wind exposure. No significant difference was observed between genders with regard to admission on windy days (p=0,387).

Results: Further studies with longer durations of observation that mainly evaluate primary headache and compare meteorological parameters in different countries should be conducted.
We believe that our study would contribute to studies that investigate the relationship between headache and meteorological parameters, which are limited in number.

Keywords: Southwest wind, headache

Wind exposure and Headache complaints during southwest wind

	Patients with headache complaints during southwest wind	Patients who don't have headache complaints during southwest wind	Total
Patients with wind exposure	%59.7(n=46)	%40.3(n=31)	%100(n=77) (p=0.00)
Patients with no wind exposure	%22.5(n=47)	%87.5(n=162)	%100(n=209) (p=0.00)

[S-041]

Analysis of NLR Parameters with Thiol/Disulfide Homeostasis in Patients Admitted to the Emergency Department with Ischemic Stroke

Aysel Begüm Yılmaz[1], Şervan Gökhan[2], Alp Şener[3], Özcan Erel[2]
[1]Ankara Training and Research Hospital, Department of Emergency Medicine, Ankara, Turkey
[2]Yıldırım Beyazıt University Medical School, Department of Emergency Medicine, Ankara, Turkey
[3]Ankara Atatürk Training and Research Hospital, Department of Emergency Medicine, Ankara, Turkey

Objective of the study: It is known that the neutrophil/lymphocyte ratio (NLR) is associated with adverse outcomes in ischemic stroke patients. We aimed to reveal the association of NLR and thiol/disulfide homeostasis (TDH) with ischemic stroke patients.

Methods: This study was conducted prospectively with 143 patients who were diagnosed with stroke, exhibited no hemorrhage on the computed tomography (CT) of the head were included in the study. Complete blood count, biochemical, TDH parameters and ischemia modified albumin (IMA) were studied.

Results: Neutrophil count and NLR were significantly higher in the patient group ($p<0.001$, $p=0.001$, respectively). The mean native thiol (NT) value of the patient group was 359.9 ± 84.59 µmol/L. The mean total thiol (TT) value in the patient group was 399.38 ± 86.06 µmol/L. The NT and TT values in the patient group were significantly lower (NT/TT: $p = 0.002$/$p = 0.007$), whereas NLR and IMA were significantly higher in the patient group ($p = 0.001$/$p < 0.001$).

Conclusions: Physicians should focus on patients with increased NLR, as these patients appear to represent a population at risk for increased morbidity. We have quantitatively demonstrated in tissue oxidative stress level with TDH parameters. Investigation of these new parameters should be continued for the determination of prognostic significance.

Keywords: Brain infarction, ischemia modified albumin, thiol disulfide oxidoreductase

[S-042]

The Prognostic Role of AgNOR Proteins in Acute Myocardial Infarction

Feruza Turan Sönmez[1], Recep Eröz[2]
[1]Department of Emergency Medicine, Düzce School of Medicine, Düzce, Turkey
[2]Department of Medical Genetics, Düzce School of Medicine, Düzce, Turkey

Object: We aimed to determine Argyrophilic Nucleolar Organizing Region-Associated Protein (AgNOR) synthesis during acute myocardial infarction (AMI) and to correlate the alterations of AgNOR proteins with clinical status of the patients.

Material-Methods: Twenty eight patients with AMI admitted to ER and 17 healthy-matched control individuals were analyzed. Peripheral blood samples were silver-stained to investigate quantity and quality of AgNOR proteins. Fifty nuclei per each patient were viewed and total AgNOR area/ total nuclear area ratio and mean AgNOR number for each core were analyzed.

Results: In this study, we in vivo assessed nuclear AgNOR protein parameters in peripheral blood lymphocyte nucleoplasm, obtained from patients during AMI and compared with the healthy control subjects. Age of the subjects and the healthy controls ranged from 42-85 and 38-88 years of age respectively.
Total AgNOR area/total nuclear area ratio was significantly different between the patients with AMI and healthy individual groups (p=0.00).
Total AgNOR area/total nuclear area ratio was significantly higher in patients with cardiac arrest after AMI (p=0.00).
Mean AgNOR number was significantly higher in AMI patient group (p=0.00).
Mean AgNOR number showed a positive correlation with the patients' Troponin I levels on admission. Compression analyses of blood Troponin I levels and mortality rate showed strong positive correlation (p=0.025).

Conclusion: According to our study, AgNOR protein activities seem to be related to estate of cardiac damage in patients with AMI.
AgNOR protein levels may strictly scope damage level and give prognostic foreknowledge for the AMI.
AgNOR parameters measurement may offer a novel technique to predict mortality during AMI.

Keywords: Argyrophilic nucleolar-organizing regions -associated proteins, acute myocardial infarction, risk prognosis

Figure 1

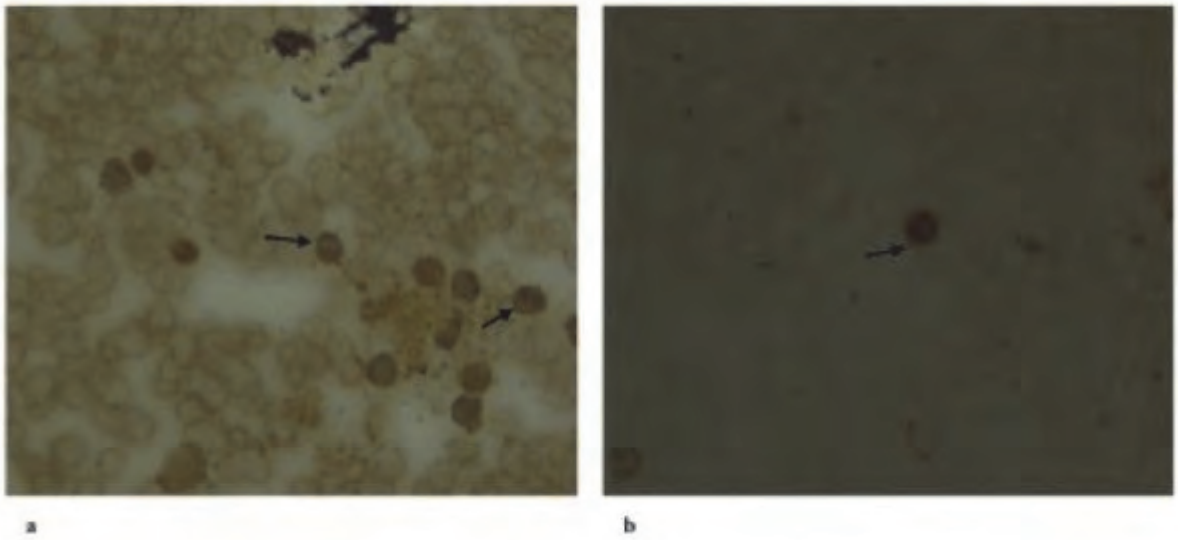

a. Illustrative examples of irregular shaped and varying size AgNOR dots-laden nuclei (arrow) of patients during AMI. b. Illustrative examples of steady shapely cells and argyrophilic nucleolar protein (arrow) imaging in healthy control individuals.

[S-043]

Team Based Learning Improves Knowledge and Retention in Emergency Medicine Clerkship

Arif Alper Cevik, Margret El Zubeir, Fikri Abu Zidan, Sami Shaban
United Arab Emirates University College of Medicine and Health Sciences, Abu Dhabi

Introduction: Team Based Learning (TBL) is an instructional pedagogy that has been introduced in medical education relatively recently. It is increasingly recognized that TBL improves student engagement, value of teamwork and performance on standardized assessments when compared to traditional lecture based instruction. The aim of this study is to compare two educational modalities (TBL and didactic/case discussion) on knowledge-based outcome and student perceptions.

Methods: Two Emergency Medicine clerkship academic years were studied. In the first year, all topics were delivered via didactic presentations along with case discussions. In the second year, eight topics were delivered using TBL while three topics were delivered via didactic/case discussions. Final exam marks were compared. Student satisfaction survey was also conducted and analyzed.

Results: Student marks improved in second year for both TBL and didactic/case discussion topics. The average mark for topics taught via TBL in the second year is significantly higher than the average mark on the same topics taught didactically in the first year by 7.5% (T-test, $p<0.001$). The marks of the topics taught via TBL showed better improvement comparing to the topics thought via didactic/case discussion by 2.3% (ANOVA Repeated Measures, $p=0.042$). Student marks related to TBL topics were significantly higher on the medical exit exam in second year (paired t-test, $p=0.007$). Student response to TBL survey was positive.

Conclusions: TBL as part of a blended learning environment facilitated improved knowledge-based performance in an Emergency Medicine clerkship following end clerkship and medical school exit assessments, suggesting TBL stimulates long-term retention. This study contributes to the growing body of evidence suggesting effectiveness of TBL in achieving improved academic performance in the clinical years. The high acceptance of TBL among our students suggests a preference of this learning modality to didactic teaching.

Keywords: Team based learning

[S-044]

The Use of FOAM in the Undergraduate Emergency Medicine Education: iEM Project

Arif Alper Cevik[1], Elif Dilek Cakal[2], Murat Cetin[3]
[1]United Arab Emirates University, College of Medicine and Health Sciences, Abu Dhabi
[2]Mersin City Hospital, Emergency Department, Mersin
[3]Tekirdag State Hospital, Emergency Department, Tekirdağ

Objective: International Emergency Medicine Education Project is a non-profit project provides free, reusable educational resources for undergraduate medical trainees and educators. This study aims to understand demand and presents the usage results of the project in different online platforms.

Methods: Project's main platform is a website (iem-student.org) and consist of chapters, posts, clinical images/videos, audios provided by 132 contributors from 4 continents including 17 countries. The data of webpage, clinical image, video and audio archives were analyzed for 3 months of testing period (June - August 2018).

Results: There were 240 pages/posts shared during the study period. The total number of website views and visitors were 13,778 and 6.625, respectively. Although increasing trend by views and visitors by months, there was no overall significance ($p = 0.065$ and $p = 0.074$). Views were from 117 counties [Turkey (21.5%), Mexico (17.5%), USA (14.0%), UAE (8.5%), Russia (2.6%), and others]. English was the official language in 22 (19%) countries. America continent viewed significantly higher than other continents ($p = 0.042$), followed by Asia and Europe. 53% (7,336) views were referred by Twitter (47.9%), Facebook (22.9%), Search engines (11.6%), Reddit (5.8%), Linkedin (2.0%) and others. Total 674 clinical image/video were shared, and viewed 23,129 times. There is a significant linear trend for image/video views by month ($p < 0.0001$). Audio archive plays by month showed an increasing trend, but no significance ($p > 0.05$).

Conclusion: First three months of the testing period successfully showed an increasing trend on the different platforms. These results may change with the globalization of the project by time. Our results provide base information about the resource usage and encourage us to widen the project to the global level with the support of international societies.

Keywords: FOAM, medical education, undergraduate

[S-045]

Investigation of the Ability of Emergency Medicine Residents to Evaluate Early Stroke Findings in Cerebral Tomography and Diffusion MRI images in Patients with Stroke Symptoms

Didem Avcı Dönmez[1], Murat Yeşilaras[1], Ersin Aksoy[2], Tuna İmamoğlu[3], Yeşim Eyler[1], Necmiye Yalçın Ocak[1], Rana Toktaş[1], Gamze Çopuroğlu[1], Ufuk Taşçı[1], Gülben Çalışkan[1]
[1]Department Of Emergency Medicine, Sağlık Bilimleri Uni. İzmir Tepecik Education and Training Hospital, İzmir, Turkey
[2]Department of Emergency Medicine, Medical Sciences Faculty, 9 Eylül University, İzmir, Turkey
[3]Department Of Radiology, Sağlık Bilimleri Uni., İzmir Tepecik Education and Training Hospital, İzmir, Turkey

Objective: The aim of this study is to investigate the emergency medicine residents' (EMR) ability of detecting early findings of stroke at computed tomography (CT) and acute diffusion restriction at magnetic resonance imaging (MRI).

Methods: This case control study was performed with EMRs (seniority of at least 1 year) who attended to a two hours didactic education. Cases were selected from patients with stroke symptoms and evaluated with brain CT and diffusion MRI. Complaints, medical history, physical examination and laboratory findings were recorded. The study was performed with six EMRs, 24 acute stroke patients with adequate CT findings and 9 control patients. All cases were examined blindly for final diagnosis by EMRs and radiology specialist. CT scans were evaluated before diffusion MRI. Evaluation of radiology specialist was accepted as "gold standard". EMRs ability of detecting early findings of stroke at CT and ARD at MRI were calculated by using standard formulas.

Results: General sensitivity and specificity of EMRs ability to detect early findings of stroke at head CT were 31% and 93%, respectively. Sensitivity and specificity of each CT finding were: 31% and 97% for loss of the gray-white matter interface, 29% and 95% for hyperdense basilar artery sign, 21% and 89% for hyperdense MCA, 37% and 93% for insular ribbon sign,58% and 82% for local hypodensity, 18% and 100% for local edema, 33% and 96% effacement of sulci; respectively. Sensitivity and specificity of acute diffusion restriction at MRI were 98% and 98%, respectively.

Conclusion: EMRs could identify early findings of stroke at CT scans with low sensitivity and high specificity but they were able to identify acute diffusion restriction at MRI with high sensitivity and specificity. During their training, EMRs require more period for evaluation of head CT scans for increasing these skills.

Keywords: Stroke, education, resident

[S-046]

Scoring Systems in Prediciting Mortality Rate of Patients Applying Emergency Department

Rezan Karaali Tahtacı[1], Engin Deniz Arslan[2], Cemil Kavalcı[3]
[1]Emergency Department, Katip Çelebi University Atatürk Training and Research Hospital, İzmir, Turkey
[2]Emergency Department, Sağlık Bilimleri University Dışkapı Research and Training Hospital Ankara, Turkey
[3]Emergency Department, Ankara Başkent University Hospital, Ankara, Turkey

Introduction: The quick and effective evaluation of the patients who apply emergency deparment is critically important. We aimed to compare the scoring systems used in intensive care units in terms of predicting the mortality in emergency patients.

Method: This study was carried out by retrospectively reviewing the files of patients admitted to

Ankara Numune Training and Research Hospital (ANH) emergency medicine clinic between the dates of 01.10.2010 and 31.10.2010 for non-traumatic reasons and admitted to any service of the hospital. Acute Physiology and Chronic Health Evaluation (APACHE II), Simplified Acute Physiology Score (SAPS II), Modified Early Warning Score (MEW) and Sequential Organ Failure Assessment (SOFA) scores calculated on www.sfar.org. The obtained data were entered in SPSS 18 and compared with the scores of APACHE II, SAPS II, MEW and SOFA.

Results: Based on area under the curve (AUC) analysis APACE II (0,799; %95 CI 0,746 to 0,845) has the biggest AUC in terms of predicting the patient's mortality. However, when we compare the performance of this four scoring system in terms of predicting the mortality, we can say that there is no difference between them. SAPS II (0,793; %95 CI 0,740 to 0,840), MEW (0.763; %95 CI, 0,707 to 0,812) and SOFA (0,728; %95 CI 0,671 to 0,780). We have calculated whether the scoring parameters are independent risk factors for mortality. Age (p<0,001,odd's ratio 1,055) pulse (p<0,007, odd's ratio 1.025) and SO2 (p<0,003,odd's ratio 0,952) variables were found to be independent risk factors for mortality.

Conclision: All scoring systems need laboratuvary tests except mew. Because of that using them in emergency department may be restricted in practise. In practise MEW may be improved by adding some parameters. We found O2 saturation and age were independent factors for mortality. These parameters can be strengthened by adding MEW.

Keywords: Emergency department, mortality, scoring systems

---

area under the curve for scoring systems

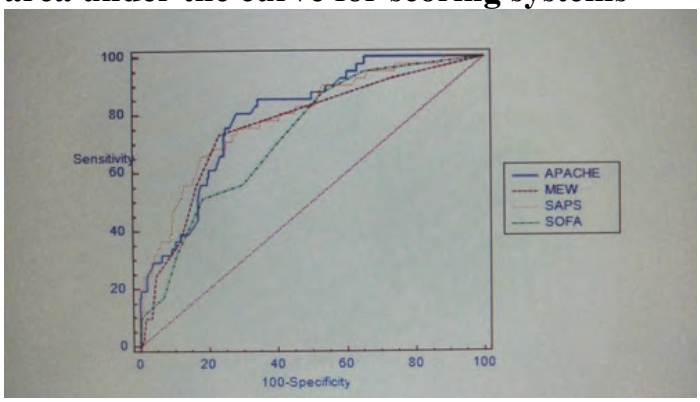

Rates of hospitalization, discharge, referral and mortality [n(%)]

STATUS	NUMBER OF PATIENTS
PATIENTS IN THE INTENSIVE CARE UNIT	56 (%20,82)
PATIENTS IN THE EMERGENCY DEPARTMENT OBSERVATION UNIT	170 (%63,2)
INPATIENT	129 (%47,95)
REFERRAL	13 (%4,83)
DISCHARGED	121 (%44,98)
DEAD	41 (%15,24)

[S-047]

Evaluation of Reliability and Validity of Digital Triage That Has Been Applied with The Help of Computer Software Versus Traditional Triage For Trauma Patients in The Emergency

Ahmet Akdogan, Onur Karakayalı, Serkan Yılmaz
SBÜ, Kocaeli Derince Eğitim ve Araştırma Hastanesi, Acil Tıp Kliniği, Kocaeli

Objective: Emergency services must differentiate patients demanding urgent care must guarantee, who are most vulnerable and critical situation as soon as possible. Human factor is a deadlock point for traditional triages. Application of digital triage will minimize human factor and standardize the triage decision making. We developed an algorithm and a software, that can evaluate patient data while using scoring method based on evidences on the application of triage for the trauma patients. We aimed to inhibit errors that caused by human factor. The objective of our work is to evaluate the validity and reliability of the newly created software.

Material and Method: Prospective and observational study, patients presented emergency service for 1-month period with the history of trauma and meet the criteria have been included in study. All the included patients have been taken to emergency room according to Ministry of Health mandatory triage scale, besides triage has been applied with TravmaKS. Patients have been examined retrospectively by an emergency medicine specialist, acuty of the categories has been evaluated. Rate of hospitalization of patients, need for diognastic and therapeutic resource usage has been analyzed for validity.

Results: Patients analyzed within 4 categories. Number of patients are specified, Green 1301 (%53.5), Yellow-2 499 (%20.5), Yellow-1 60 (%2.5), Red 6 (0.2) Accuracy of TravmaKS Triage Score: 92.1%, rate of over triage: 6.1%, rate of under triage has been calculated as 1.6% When the compatibility of TravmaKS is examined, weighted kappa value has been calculated as: 0.862

Conclusion: According to TravmaKS, rate of hospitalization of patients, need for diagnostic and therapeutic resource usage were higher in Red category. Trauma Decision System "TravmaKS" that has been developed by us and can be applied to trauma patients, might be a new digital triage application and perhaps set an example for national and international triage applications.

Keywords: Software triage, traditional triage, emergency room

[S-049]

Emergency Department Nurses' Perceptions of Nursing Care Barriers: Pilot Study

Gülbin Konakçı[1], Funda Karbek Akarca[2], Su Özgür[3]
[1]Nursing Department, Faculty of Health Sciences, İzmir Democracy University, İzmir, Turkey
[2]Emergency Deparment of Faculty of Medicine, Ege University, İzmir, Turkey
[3]Biostatistics Deparment of Faculty of Medicine, Ege University, İzmir, Turkey

The aimof the this study, helps to identify EDnurses'perceptions of Nursing care barriers and relationships and concepts to build a foundation for future studies. This pilot study used a quantitative,descriptive design for idendification the BARRIERS to Nursing care in ED and development scale.The phenomena of interest in this study are the barriers to nursing care by ED nurses. The descriptive design is necessary to provide an accurate account of the barriers reported by ED nurses when Nursing care. The quantitative research method is an objective and controlled way to study the variable.The variable was measured using the BARRIERS to Nursing care tool. The instrument chosen for this study is the BARRIERS to Nursing care Scale.Itis a30-item Likert-type questionnaire that also includes one open-ended questions.This questionnaire was developed by researcher,based on an extensive literature review of quality management surveys.A panel of 5 experts examined the questionnaire for face and content validity.Expert nurses had at least 5years of experience in ED of Ege University.The questionnaire consisted of2 parts namely;demographic data and barriers have three parts and contain 30statements.
The open-ended question include an item that asks for participants'own barriers to Nursing care inED.Participants were asked to rank from one through four how they consider each item as a barrier to Nursing care in ED.The tool was administered to43 Emergency nurses Shaphiro wilk test was used for normality.The study comprises 43nurses.The response rate was63,2%.The mean age of respondents was30,1±5,7years.The average years of experience in nursing was7,8±6,2.The average yearsof experience in ED was 3,9±3,8.Negative correlation was found out between age and total barriers scores(r=-0,33p=0,031)and between experience in ED,total barriers scores(r=-0,49 p=0,001)In the literature,little research has been done about the barriers in ED for nurses,but there is no scale.The study aiming to improve quality of care in ED nursing,it is essential to recognize and understand the barriers.

Keywords: Emergency department, nursing, care barriers

The descriptive statistics of Nursing care barriers at ED

Table 1: The descriptive statistics of Nursing care barriers at ED

Sub factors	N*	$\bar{X}$±SD	Min	max
Individual Barriers	13	26,0±2,8	21	35
Institutional Barriers	10	22,1±3,4	14	30
Healthcare System Barriers	7	13,5±2,8	7	19
Total	30	62,6±5,9	48	77

[S-050]

Calling for Optimization Strategies to Support Emergency Medicine Crews in Natural and Technological Disasters

Samarth Prakash[1], Samarth Prakash[2], Rainer Spiegel[2]
[1]CRIMEDIM – Research Center in Emergency and Disaster Medicine, Università degli Studi del Piemonte Orientale "Amedeo Avogadro", Italy
[2]BG Trauma Hospital, University of Tuebingen, Germany

Objective: In natural or technological disasters, optimization strategies play an important role in supporting emergency medicine crews. An optimal amount of resources needs to be allocated in the fastest possible time, which calls for support from statistical optimization strategies.

Material: All PubMed articles were screened until 12 August 2018. Fields/MeSH terms were "optimization", "resource", "resource allocation", "disaster". Two optimization strategies were identified for earthquakes [1]-[2] and one optimization strategy for hospital evacuation [3]. The simulated scenarios included a total of 536 earthquake victims [1] and 386 hospital patients for evacuation [3] as well as simulations concerning earthquake relieve operation time [2].

Methods: We computed the need for optimization strategies in disaster medicine. Our analysis was based on the number of different disasters for which optimization strategies currently exist. We performed a Chi^2-test to analyze whether the number of existing optimization strategies diverges from the number of total disasters.

Results: According to the 2014 World Disasters Report of the Red Cross / Red Crescent Societies [4], there were 337 natural and 192 different technological disasters in the year 2013, i.e. 529 disasters in total. According to our analysis, current literature covers optimization strategies for 2 disasters only (earthquakes and hospital evacuation). Comparing the 529 different disasters globally with the 2 disasters covered by optimization strategies so far revealed a $Chi^2(df=1)=523.03$, $p<0.0001$.

Conclusions: Heroic efforts have been made by scientists to simulate disasters locally (1-3). Considering the sheer number of different disasters globally calls for more optimization strategies to allocate emergency resources. Our results show that this has not been achieved yet.

References

1. Aghamohammadi et al. (2013) PMID 23514709
2. Zolfaghari & Peyghaleh. (2015) PMID: 25676412
3. Bish et al. (2017) PMID: 28409652
4. http://www.ifrc.org/world-disasters-report-2014/data

Keywords: Disaster medicine, optimization, resource allocation

[S-051]

Is Virtual Reality Effective on CPR Training: A Systematic Review

Göksu Bozdereli Berikol[1], Gürkan Berikol[2]
[1]Istanbul Bakirkoy Dr Sadi Konuk Training and Research Hospital, Istanbul, Turkey
[2]Karaman Public Hospital, Karaman, Turkey

Aim: Virtual reality(VR) applications are being used for practical training such as cardiopulmonary resuscitation (CPR). We are aimed to review the literature about VR applications for CPR training effects on the CPR practice.

Methods: Studies until 2018 are included in this review. The last search is updated in September,10 2018. The keywords are defined as “virtual reality”, “cardiopulmonary resuscitation”, “CPR” and “VR” searched in Cochrane, Pubmed, Scopus. All English full text and conference papers are included with the criteria of VR used for CPR training. For the purpose of reviewing training use, the other uses of the VR applications are excluded.

Results: Thirty three studies found in the databases. Twenty three of the studies are exclued due to the reasons of irrelevant meaning of abbrevations(8),non available full-text(4), letter to the editor and systematic review study(4). As the types and participants of the studies had differences, the paper is reviewed only systematically. Study type, participants, comparisons, VR type, aim, results and limitations were evaluated. Average number of the participants are 58(±47,54). The participants are defined as healthcare professionals, CPR trainers, medical students, nurses, nursing students, emergency residents and lay people users. Four studies which aims to measure only the compression part of CPR showed that VR simulator improved the CPR performances of the participants especially in feedback groups.

Conclusions: Especially VR with a feedback has been showed improved effects on compression rate, depth and performance scores compared to traditional training. Evaluation of limited parts of the CPR process and changes of the rates and depths in the CPR guidelines are the limitations of this review. In conclusion, VR with is found to be a performance and perception improving method for CPR training.

Keywords: Cardiopulmonary resuscitation, virtual reality

[S-053]

Diagnostic Value of Hematological Parameters in Differentiation Between Acute Appendicitis and Acute Gastroenteritis

Vermi Degerli
Department of Emergency Medicine, Izmir Bozyaka Teaching and Research Hospital, İzmir

Purpose: In acute appendicitis (AA) patients who have atypical presentation or early stage whose clinical presentation has not been clarified yet, if accompanied by diarrhea physicians may think of acute gastroenteritis (AGE) as a prior diagnosis.This study was planned to investigate the diagnostic value of hematological and inflammatory markers including WBC, neutrophil, lymphocyte, red cell distribution width (RDW), mean platelet volume (MPV), platelet, and neutrophil-to-lymphocyte ratio (NLR) for distinguishing between AA and AGE.

Materials-Methods: This retrospective, case-controlled study compared 324 patients with AA, 214 patients with AGE, and 127 healthy individuals between January 1 and December 31, 2017. The age, gender and WBC, neutrophil, lymphocyte, RDW, MPV, platelet, and NLR values from blood samples were compared among the groups
.

Results: There were significant differences in age, sex, WBC, neutrophil, lymphocyte, and NLR between AA and AGE groups, but no significant difference was found in platelets, RDW and MPV values. Significant differences were found in age, sex, WBC, neutrophil, lymphocyte, RDW, MPV, platelet, and NLR values between AA and control group, and AGE and control group. The diagnostic accuracy rates in the differential diagnosis of AA and AGE were 74% for WBC, 70% for neutrophil, 64% for lymphocyte, and 60% for NLR, respectively. In the receiver operating characteristics (ROC) curve analysis, the areas under the curves (AUCs) for WBC, neutrophil, lymphocyte, and NLR were 0.801, 0.771, 0.636, and 0.574, respectively.

Conclusion: The current study is the first one which investigates complete blood count in the differentiation of AA ve AGE. We suggest that WBC, neutrophil, lymphocyte, and NLR may be used as valuable diagnostic tools and may help clinicians in the differential diagnosis of AA and AGE.

Keywords: Acute gastroenteritis, appendicitis, hematological parameters

---

Figure 1

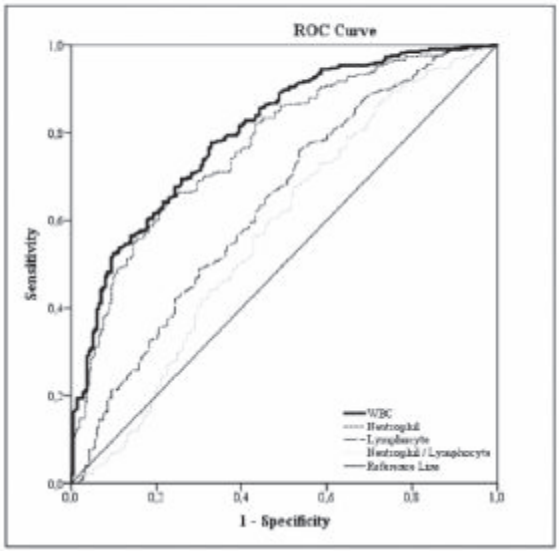

ROC curves of WBC, neutrophil, lymphocyte, and neutrophil / lymphocyte ratio in differentiation between AA and AGE.

[S-057]

A Rare Cause Of Neck Swelling: Spontaneous Thyroid Hematoma Due To Clopidogrel Therapy

Çağdaş Yıldırım[1], Uğur Kılınç[2], Gül Pamukçu Günaydın[3], Gülhan Kurtoğlu Çelik[1], Şervan Gökhan[1]
[1]Ankara Yıldırım Beyazıt University, School of Medicine, Department of Emergency Medicine, Ankara, Turkey
[2]Elbistan State Hospital, Department of General Surgery, Kahramanmaraş, Turkey
[3]Ankara Atatürk Training and Research Hospital, Department of Emergency Medicine, Ankara, Turkey

Spontaneous thyroid hematoma is a rare condition that causes sudden swelling in the neck. Thyroid gland is a highly vascularized organ and hematoma can be caused by trauma, malignancy, fine needle aspiration and chronic anticoagulation therapy. A few cases of spontaneous thyroid hematoma due to chronic anticoagulation therapy has been published in literature. These cases mostly used a combination of anticoagulants or warfarin only. We present a case of spontaneous thyroid hematoma developed in a patient using only clopidogrel.

Case: A 50 year old female patient presented to our emergency department with sudden swelling that started on the right side of her neck which developed in hours. She was using clopidogrel 75 mg daily because of atherosclerotic heart disease. On her physical examination a 3x3 cm mass was palpated on right side of her neck. Vital signs are normal. A contrast enhanced neck computed tomography (CT) was performed. CT revealed a 41x32 mm large cystic nodule at right thyroid lobe. Patient was admitted to intensive care unit to follow up for any airway compromise. There wasn't any airway obstuction and patient was discharged after 48 hours without complication Discussion: Thyroid gland is a highly vascularized organ even though hematoma of thyroid gland is rarely seen. There are many reported cases of spotaneous thyroid hematoma resulting from anticoagulants. Literature shows that most of these patients are either on warfarin or a combination of of anticoagulants. To the best of our knowledge there aren't any case reports in literature of spontaneous thyroid hematoma resulting from use of clopidogrel as a single agent

Conclusion: Early diagnostic CT is crucial for differantial diagnosis and management of acute swelling in the neck. When patiens on single antiplatellet therapy present with neck swelling physcians should think of this rare, life threathening condition in differential diagnosis.

Keywords: Thyroid hematoma, clopidogrel

Figure 1

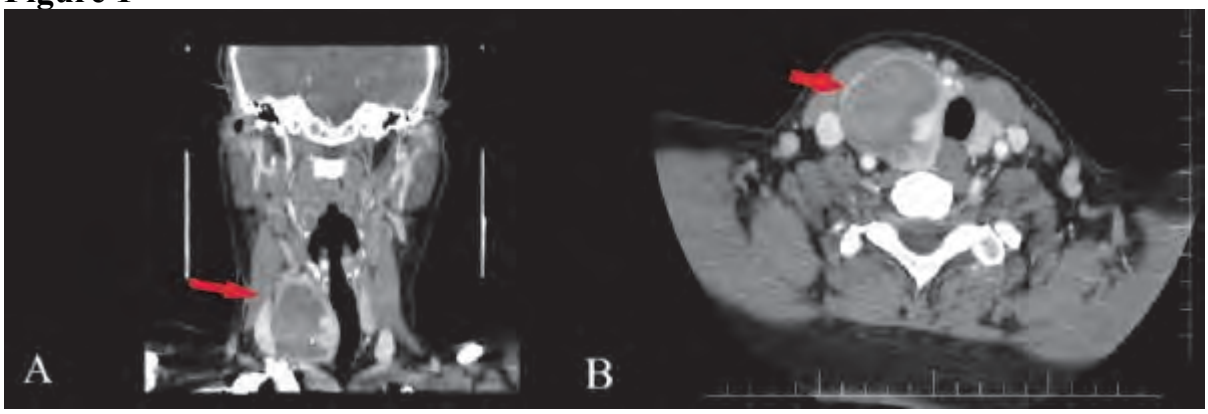

Contrast enhanced neck CT scan showing 41x32 mm large hematoma at right thyroid lobe. [A] Axial view [B] Coronal view

[S-058]

Sleeve Gastrectomy Complications in Emergency Department

Özge Can, Funda Karbek Akarca
Department of Emergency Medicine, Ege University, İzmir, Turkey

Introduction: Bariatric surgery is the new treatment of obesity. Laparoscopic sleeve gastrectomy (LSG) is a common procedure of bariatric surgery. Complications of LSG, hemorrhage, abscess, leak, stricture, choledocholithiasis, pancreatitis, nutritional deficiency describe in literature. We scanned patient retrospectively admitted to an emergency department after bariatric surgery.

Methods: General surgery, İnternal medicine, and neurology consultation were scanned with keywords as sleeve gastrectomy, bariatric surgery, gastric bandage. Age, gender, complication histories, operation date, diagnostic tools, pathologies and need for hospitalization was evaluated.

Results: Between September 2017-2018, 15 patient was detected. 1 patients operation was SADI-S and was excluded. Median age was 43 and 9 (%64) patient was female. Operation time was the range of 18 days and 5 years. Abdominal CT was performed, 11 patient. Complications were detected as biliary pathology in 5 (%37) patient, leak in 2 (%14) patient, appendicitis in 2 (%14) patient, abscess in 1(%7) patient, fistula in 1 (%7) patient, ileus in 1(%7)patient, superior mesenteric vein thrombosis in 1 (%7) patient. 8 (%57) was hospitalized.

Conclusion: Bariatric surgery is a new method of obesity and has become widespread in recent years. Its complications have become identified in ED. Although acute complications were diagnosed in the ED, we found that chronic complications were admitted the emergency department frequently. Similar to the literature, anastomosis leak was seen at an early stage, whereas cholelithiasis, choledocholithiasis, and related pancreatitis were the most common complications in our study.
Although choledocholithiasis is the most common complication of Roux-en-Y in the literature, there have been reported after sleeve gastrectomy. Biliary pathologies were determined the most common complication in our patients.
LSG is a new and increasing surgical procedure and there may need emergency management strategies of possible complications

Keywords: Sleeve gastrectomy, LSG, bariatric surgery

[S-059]

Myocardial Infarction Due to Cocaine Body Packer Syndrome: Case Report

Halil Doğan, İbrahim Sarbay
University of Health Sciences Bakirkoy Dr. Sadi Konuk Training and Research Hospital, Department of Emergency Medicine, Istanbul, Turkey

Introduction: "Body packing" refers to an act of ingesting large numbers of illicit drugs-filled packets for smuggling purposes. Due to the fact that Istanbul, Turkey is considered to be one of the main air traffic hubs connecting many international airlines, it is potantially on the routes of body packing smugglers. In this case report, we present a case of myocardial infarction (MI) due to cocaine Body Packer Syndrome.

Case Presentation: A 43-year-old woman of Venezuelan nationality was brought to the Emergency Department on suspicion of seizure and detoriation during her flight. The patient's vital signs were stable at admission to the Emergency Department (ED), with a blood pressure of 130/75 mmHg, pulse rate: 105 beat/min, respiratory rate: 17/min, sPO2: 99%,
An Electrocardiogram (ECG) test is obtained and interpreted as normal. Troponin level was 6800 pg/mL, creatine kinase (CK) level was 661 U/L, CK-MB level was 27,9 ng/mL andechocardiography (Figure 1)showed possible anterior wall motion abnormality. With these results, patient diagnosed with MI, andemergency coronary angiography (CAG) was performed. It resulted as normal with no significant coronary lesions.
Drug test results were only positive for cocaine (>900 ng/mL), CT Scan showed some air-fluid levels, and hyperdense findings in the stomach and bowels consistent with foreign bodies (Figure2). With these results, patient underwent emergency laparotomy with the diagnosis of "Body Packer Syndrome". A total of 43 mostly perforated packets filled with liquid cocaine were found scattered along the stomach and the bowels, and successfully recovered(Figure3).
After the operation, patient admitted to the Intensive Care Unit (ICU). After 5 more days without complications, patient discharged and handed over to the police forces.

Conclusion: Body packers may have intoxication due to the leakage or rupture of the cocaine packets. One of the consequences is MI related to cocaine intoxication.

Keywords: body packing, myocardial infarction, cocaine

Figure 2

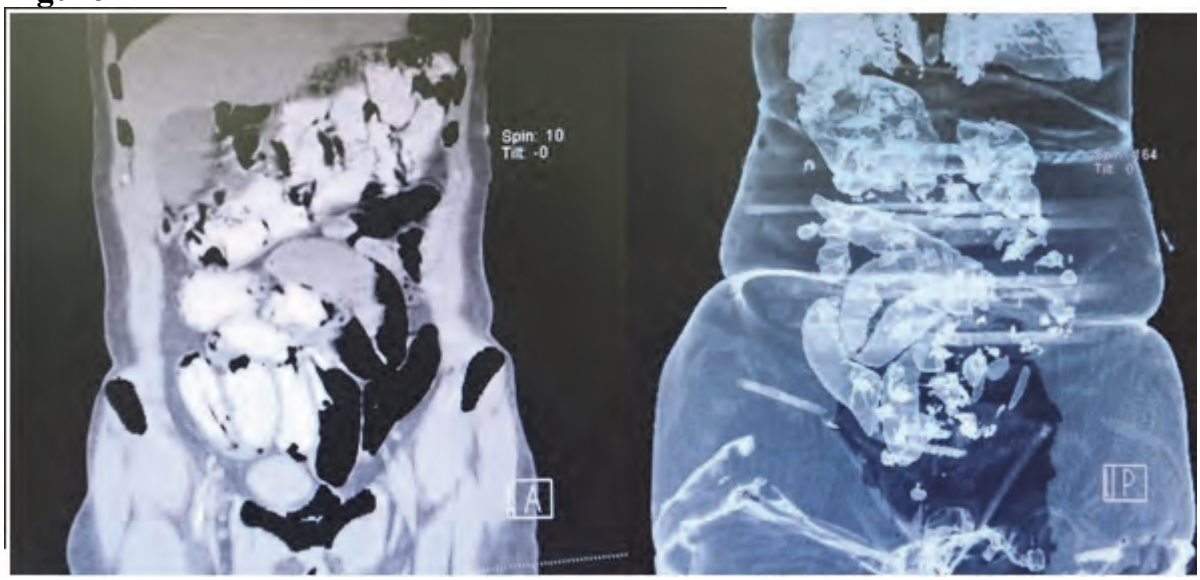

Hyperdense findings consistent with foreign bodies in Coronal non-contrast abdominal CT (left) and, 3-Dimensional reconstruction of it (right).

[S-060]

Patients Referred to the Emergency Department with an ENT Disease

Fatih Gül[1], Ahmet Çağlar[2]
[1]Department of Otolaryngology, Aksaray University Aksaray Education and Training Hospital, Aksaray, Turkey
[2]Department of Emergency Medicine, Aksaray University Aksaray Education and Training Hospital, Aksaray, Turkey

Objectives: Our aim was to examine the data of patients suffering from an ENT (Ear Nose Throat) disease and who were referred from the other hospitals to our Department of Emergency.

Methods: We retrospectively evaluated the data of ENT patients referred from other hospitals to the Emergency Department of Aksaray within the 5-year period. Demographic data, transfer time, transfer diagnosis and final diagnosis and intervention rates of the patients were collected. These data were analyzed.

Results: The annual transfer rates from primary to our tertiary hospital for ear nose throat diseases were 132 in 2013, 151 in 2014, 166 in 2015, 201 in 2016 and 258 in 2017. The need for ENT consultation was 23.3% in patients referred to the emergency department. When the relationship between the diagnosis and the last diagnosis was examined, it was found that 68.8% of patients with peritonsillar abscess and posterior nasal bleeding were misdiagnosed.

Discussion: There is an increase in the proportion of patients who are referred from the other hospitals to the emergency department. This situation leads to an increase in the tendency to refer to hospitals and to cause an additional burden on economic and labor power.

Keywords: ENT disease, transfer rates, emergency department

[S-061]

Is Hematuria an Indicator Of Renal Colic? Data From a Tertiary Care Teaching Hospital

Murat Gül[1], Ahmet Çağlar[2], Hüseyin Mutlu[2]
[1]Department of Urology, Aksaray University Aksaray Education and Research Hospital, Aksaray, Turkey
[2]Department of Emergency Medicine, Aksaray University Aksaray Education and Research Hospital, Aksaray, Turkey

Objectives: Acute renal colic is a common presentation in the emergency departments. Although 90% of patients with renal stones have been shown to be related with hematuria in the literature, there are also some divergent rates of 55,4% and 45,9% have been reported. We sought to determine the incidence of hematuria in patients with acute renal colic.

Methods: A 3-year retrospective review of adult patients with renal colic presenting to emergency departments was performed. All patients were assessed using low dose non-contrast computerized tomograpy and urine analysis. Patients without a stone on tomography were excluded from the study. Hematuria is defined as >=5 red blood cells per high power field (RBC/ HPF).

Results: A total of 565 consecutive patients (male, n=325; %57,5 and female, n=240; %42,5) were admitted with acute renal colic between January 2015 and September 2018. The mean age of patients was 29,2±9,3 years and stone size was 2,92±1,16 mm. Hematuria was associated with urinary calculi, regardless of location, in 80,58% (455/565) of our samples. The stone location was 10,4% (n=59) in the renal pelvis, 21,7% (n=123) proximal ureter, 14,8 % (n=84) in the mid ureter, 43,3% (n=245) in the distal ureter, 9,5 % (n=54) in the ureterovesical junction. In 56 of 110 (%50,9) patients without hematuria, stone localization was observed in renal pelvis.

Conclusion: Hematuria is a common presentation in patients admitted to emergency department with acute renal colic. However, the absence of hematuria does not rule out urinary stone disease. Therefore, a detailed anamnesis and physical examination are required in those patients.

Keywords: Hematuria, renal colic, emergency departmant

[S-062]

Comparison of Thiol/Disulphide Homeostasis with Modified Alvarado and RIPASA Scores In The Diagnosis Of Acute Appendicitis

Şervan Gökhan[1], İsmail Erkan Aydın[1], Gül Pamukçu Günaydın[2]
[1]Ankara Yıldırım Beyazıt Üniversitesi Tıp Fakültesi Acil Tıp Anabilim Dalı, Ankara
[2]Ankara Atatürk Training and Research Hospital, Ankara

Introduction: This study aims to demonstrate the role of thiol/disulfide homeostasis parameters, one of the current oxidative stress markers, in the diagnosis of acute appendicitis and to determine whether it is beneficial to use these parameters in combination with the modified Alvarado and RIPASA scoring systems.

Methods: The study was prospectively carried out on 265 patients who presented to the emergency department with the complaint of right lower quadrant pain between 01.07.2017 and 31.12.2017, and met the inclusion criteria of the study. Oxidative stress markers (thiol, disulfide, disulfide/native thiol, disulfide/total thiol, native thiol/total thiol), were evaluated on two groups (Group 1 with appendicitis and Group 2 without appendicitis). The relationship between these parameters and the modified Alvarado and RIPASA scoring systems, which are frequently used in the diagnosis of acute appendicitis, was analyzed.

Results: The mean levels of disulfide, disulfide/native thiol and disulfide/total thiol were found to be significantly higher in group 1 than the levels of group 2 ($p < 0.001$). The mean levels of native thiol, total thiol and native thiol/totalthiol were significantly lower in the same group ($p < 0.001$, 0.001 and 0.007, respectively). The mean levels of disulfide, disulfide/native thiol and disulfide/total thiol were recorded to be significantly higher in the high-risk group when compared to the low-risk group according to the results of RIPASA ($p = 0.016$, 0.003 and 0.001, respectively).

Conclusion: Thiol/disulfide homeostasis parameters can be used with the modified Alvarado and RIPASA scoring systems in the diagnosis of acute appendicitis.

Keywords: Acute appendicitis, thiol/disulfide homeostasis, modified alvarado and RIPASA

[S-063]

Role of Ischemia Modified Albumin (IMA), as a Marker of Oxidative Stress in Patients Diagnosed with Acute Appendicitis

Fatih Tanrıverdi
Ankara Yıldırım Beyazıt University, School of Medicine, Department of Emergency Medicine, Ankara, Turkey

Objective: The aim of this study is to investigate the role of IMA which is one of the determinants of oxidative stress in the diagnosis of acute appendicitis.

Method: The study was performed in the emergency department of Ankara Atatürk Training and Research Hospital. 64 patients with right lower quadrant pain who were diagnosed with acute appendicitisand underwent surgery (diagnosed with pathologhy as a gold standard) were included in the study. The control group consisted of 30 healthy volunteers.

Results: There were 48 male and 16 female patients. Control group consisted of 18 male and 12 female patients. There was no significant difference between the patient and control groups in terms of gender(p = 0.493). The mean age was 35 years in the patient group and the mean age in the control group was 38 years. There was no significant difference between the patient and control groups in terms of age(p = 0,138). There was a significant difference between the patient and the control group in terms of IMA value(p <0.001). IMA values were significantly higher in the patient group. Mean IMA values were 57,25ABSU(51,9-84), in the control group, and 77.55ABSU(61,5-148) in the patient group. In our study, when ROC analysis of IMA values was made in patients diagnosed with acute appandicitis, the patient under the curve was found to be statistically significant(p <0.001; AUC 0,877). We predicted that IMA values below64.9 ABSU there wasn't acute appandicitis with%92.2 rate. IMA values above64.9 ABSU there was acute appandicitis with % 63 rate.

Conclusion: The imbalance of oxidant / antioxidant systems plays a role in the pathogenesis of acute appendicitis. IMA levels increase with the progression of inflammation in patients with acute appendicitis. Much more work is needed to assess IMA levels in predicting mortality and morbidity in acute appendicitis.

Keywords: Acute appendicitis, IMA, oxidative stress

[S-064]

Aortic Dissection: A 3-Year Experience From a Tertiary Hospital Emergency Room

Ahmet Hakan Vural[1], Emine Kadioglu[2]
[1]Department of Cardiovasculer Surgery, Medical School, Kutahya Health Sciences, Kutahya, Turkey
[2]Department of Emergency Medicine, Medical School, Kutahya Health Sciences, Kutahya, Turkey

Aim: The aim of this study is to assess the demographic, radiological, and clinical properties of aortic dissection cases diagnosed at the emergency room within the past three years.

Methods: The archive files of the cases diagnosed as aortic dissection at the emergency room of a tertiary hospital between January 2015 and January 2018 were retrospectively reviewed. Age, gender, presenting complaints, radiological findings in chest x-ray, echocardiographic presence of flaps, the site of dissection according the De Bakey and Stanford classification, treatment, and outcome were noted from the files.

Findings: There were 32 aortic dissection cases with an average age of 65.6±13.5 years (range 42-93 years). Of the patients 23 were male (71.9%), and 9 were female. The predisposing factor was hypertension in 24 (75%) patients whereas there was no additional factor in 8 (25%) patients. The most frequent presenting symptom was chest and/or back pain in 9 patients (28.1%). Clinically the arterial tension difference between upper extremities was found in 2 (6.25%) patients. Radiologically widened mediastinum was present in 11 (34.4%) patients, and echocardiographic flap was present in 13 (40.6%). According to DeBakey classification, 17 patients were Type I 53.1%), 7 patients were Type II (21.9%), and 8 patients were Type III (25%) aortic dissection. According to Stanford classification 24 patients were Type A (75%), and 8 patients were Type B (25%) aortic dissection. The clinical outcome was discharge following surgery in 11 (35.4%), and following medical treatment in 7 (21.9%) patients.

Conclusion: The most important step in diagnosis of this urgent and life-treatening clinical problem is the suspicion of presence. The medical history, physical examination findings, and chest x-ray are essential means of assessment but unfortunately with low specifity. We believe that bedside echocardiography may be a useful tool of diagnosis in patients administered in the emergency room.

Keywords: Aortic dissection, emergency medicine

Demographics, clinical and radiological findings of the patients

Patient characteristic		n	%
Age		65	±13.3
Gender	Male Female	23 9	71.9 28.1
Symptom	Chest pain Chest and back pain Back pain Syncope Abdominal pain Limb and back pain Trauma	9 9 7 3 2 1 1	28.1 28.1 21.9 9.4 6.3 3.1 3.1
TA Discrimination	Present Absent	2 30	6.25 93.75
Mediastinal widening		11	34.4

Flap appearance with echocardiography		13	40.6
Da Bakey Classification	Type 1 Type 2 Type 3	17 7 8	53.1 21.9 25
Standford Classification	Type A Type B	24 8	75 25
Outcome	Discharge following surgery Medical therapy EX during surgery EX before surgery EX after surgery Referred to another institution EX in the emergency room	11 7 4 3 3 3 1	35.4 21.9 12.6 9.4 9.4 9.4 3.1

[S-065]

A Retrospective Analysis of Patients Admitted in The Emergency Department Due to Electrical Injury

Cumali Turan[1], Hüseyin Narcı[1], Serkan Karakulak[1], Güllü A Dündar[2], Cüneyt Ayrık[1]
[1]Emergency Department, Mersin University, Medical Faculty, Mersin
[2]Emergency Service, Mardin State Hospital, Mardin

Introduction: Electrical injuries are one of the major health problems seen all over the world. These injuries can cause life-threatening internal organ damage as well as small skin burns. In this study, we tried to evaluate the clinical information of the patients who applied for emergency department due to electrical injuries.

Method: In this study, patients who applied to Mersin University Emergency Medicine Department, between 01.01.2012 - 31.12.2016 for electrical injury were retrospectively analyzed. Demographic, clinical and laboratory findings of the patients were recorded.

Results: A total of 124 patients, 103 of whom were men, were included in the study. The mean age of all patients was 31,5±11,2. 85,5% of the patients were exposed to low voltage and 14,5% were exposed to high voltage. It was found that all of the cases with high voltage injuries were work accidents ($p < 0.001$). CK and CK-MB were found to be higher in patients with high voltage. 95 (76,6%) patients did not develop any complications and 29 (23,4%) patients had complications. Complications were most often due to burns (55,4%). More complications were seen at high voltage level ($p = 0.001$). When we look at the termination from hospital we see that 114 (91,9%) patients were discharged, 6 (4,8%) patients died and 4 (3,2%) patients were referred.

Conclusions: The majority of patients who are admitted to emergency department due to electrical injuries are exposed to low voltage and the male gender dominance is clearly striking. In particular, it appears that all of the high-voltage injuries are work-related accidents and complications are more frequent. It may be useful to develop training and a prevention program to solve this problem.

Keywords: Emergency, electrical injuries, epidemiology

[S-067]

A Case of Type II Decompression Sickness with Severe Neurological Findings and Completely Resolved After Hyperbaric Oxygen Therapy

Fevzi Yılmaz[1], Furkan Yıldırım[2], Resmiye Nur Okudan[1]
[1]Sağlık Bilimleri University, Antalya Education and Research Hospital, Emergency Department, Antalya, Turkey
[2]Sağlık Bilimleri University, Antalya Education and Research Hospital, Department of Underwater and Hyperbaric Medicine Antalya, Turkey

Introduction: Decompression sickness(DCS)occurs when a diver returns to the surface and gas tensions in the tissue exceed the ambient pressure, leading to the liberation of free gas from the tissues in the form of bubbles.DCS presents with a great variety of signs and symptoms that might affect any part of the human body including joints, skin, cardiopulmonary and nervous systems. In this case report, we present a case of Type II Decompression disease with severe neurological findings with paraplegia and completely resolved after HBOT.

Case: A35-year-old man presented atthe Emergency Department of ourhospital with a history of diving in the Mediterranean Sea in jane 2017. Firstly, The patient completed his dive at07.30 inthe morning lasted 50meters for 26 minutes without decompression. Then The patient made his second dive to 30 meters. However, After 25 minutes of dive, the patient had to made a quick ascent and missed his decompression safety stop because of the tube failed at the 26th meter during the exit. After the patient surfaced on the boat, 5 minutes later, he started having pain in his back while she was taking off his diving clothes. The pain isspreading upwards and then the patient fainted. Upon arrival at the emergency room, the patient was intubated and monitored. because of poor condition, unconsciousness and lack of cooperativestatus.Glasgowcomascore (GCS) improved 15after thepatient regained consciousness. Physical examination revealed paraplegia. Anal sphincter tonus was reduced. The patient had urinary and fecal incontinence as well as a characteristic rash (cutismarmorata) onthe body. After the initial treatment, the patient was transported hyperbaric unit. patient received hyperbaric oxygen therapy(HBOT) treatment for 6hours on firstday. Patient received HBOT treatment for a total of40days. Upon the complete resolution of complaints, He recovered completely after administration ofhyperbaric treatment No diving for one year was suggested to him

Keywords: Decompression sickness, hyperbaric oxygen therapy

Resim 1

prehospital picture of the patient's

[S-068]

Hashimoto's Encephalopathy

Fatih Tanrıverdi
Ankara Yıldırım Beyazıt University, Faculty of Medicine, Emergency Medicine Department, Ankara, Turkey

Introduction: Hashimoto's encephalopathy is a condition with unclear pathophysiology, associated with elevated anti-thyroid antibody levels, and manifests with rare neuropsychiatric findings. It is thought to be related to autoimmune etiology. It presents clinically with generalized seizures, myoclonic contractions, ataxia and cognitive disorders. The diagnosis of Hashimoto's encephalopathy is supported by abnormal thyroid function tests, anti-thyroid antibody positivity, and protein concentration in CSF biochemistry (> 45mg / dl). We present a 69-year-old woman who admitted to the emergency department with diagnosis of hashimoto encephalopathy after a seizure.

Case: A 69-year-old woman with a known Parkinson's disease was brought to the emergency room with the complaint of blurring of consciousness after falling from the same level. The patient presented as confused and non oriented. In physical examination, blood pressure was 175/100mmHg, pulse:105beats/minutes, and fever was normal. Other system examinations were normal. In the blood tests,TSH:7.61 (0.27-4.2),T4:1.25ng/dl(0.9-1.7),T3:3.10pg /ml(1.8-4.6),Anti TG:>4000 IU/ml(0-115), and AntiTPO:>600 IU/ml(0-34). Cranial imaging due to unconsciousness was normal. In the LP made for the exclusion of CNS infection Protein was 109.8mg/dl(15-45) and Glucose was83mg/dl(40-70).
The patient was diagnosed with hashimoto encephalopathy after other causes that could cause confusion were excluded and our pre diagnosis was supported depending on the test results. Clinical improvement was achieved by administration of steroid, antiepileptic drugs and supportive therapy.

Discussion and Conclusion: Hashimoto's encephalopathy is a very rare condition that may accompany with hashimoto thyroiditis which is very commonly. Neuropsychiatric symptoms accompanying elevated thyroid antibody levels should suggest this diagnosis. Our patient was unconscious when she was brought to the emergency room. Hashimoto's encephalopathy is one of the causes of impaired consciousness and is the rule out diagnosis. For this reason, we have reached the diagnosis by excluding other causes that can cause impaired consciousness. The patients' response to steroid treatment also supported our diagnosis

Keywords: Hashimoto's encephalopathy, neuropsychiatric symptoms

[S-069]

Diagnosis of Cerebral Edema in the Treatment of Patients with Hyperglycemic State in Emergency Service And Serial Measurement of Ultrasonographic Optic Nerve Sheath Diameter and the Value of Change of Optic Nerve Sheath Diameter by Treatment

Eda Erol, Nalan Kozaci, Mustafa Avci
University of Health Science Antalya Education and Research Hospital, Department of Emergency Medicine, Antalya

Objective: The aim of this study was to reveal the variability of the optic nerve sheath diameter in the treatment of adult patients with hyperglysemic state of emergency servise.

Materals and Methods: This prospective single-blinded study was included >18 years-old diabetic, plasma glucose >250mg/dl patients, were included in the same number of control group. Serial ONSD measurement were made during the treatment from the time of the patient group. Blood gas, blood parameters and stick glucose measurement were taken simultaneously with the ONSD measurements of the patients group and osmolarities were calculated and recorded.

Findings: The study included 100 patients. 50 patients with hyperglisemia were included Group 1, 50 control patients were included Group 2. There was a statistical differance between osmolarities of both groups (p<0,001). The mean ONSD difference between before and after treatment was found to be 0,056±0,04 in Group 1 (p<0,001). There was no significant correlation between ONSD difference and glucose,HCO3,CO2,Na and osmolarities difference (Figure 1).
In the study, 18 patients received only fluid therapy, 32 patients received fluid and insülin therapy. On the patient received fluid and insülin therapy, ONSD measurement was found higher. When evalueted between the treatment and the difference ONSD, it was seen that the difference ONSD was similar in treatment groups.

Conclusion: This study found that the treatment given in hyperglycemic cinditions changed the ONSD. All of these findings suggest that oculer USG and ONSD can be used in the diagnosis of brain edema that develops as a complication of treatment in hyperglycemic conditions.

Keywords: Optic nerve sheath diameter, hyperglycaemia, ocular ultrasonography

---

Figure 1

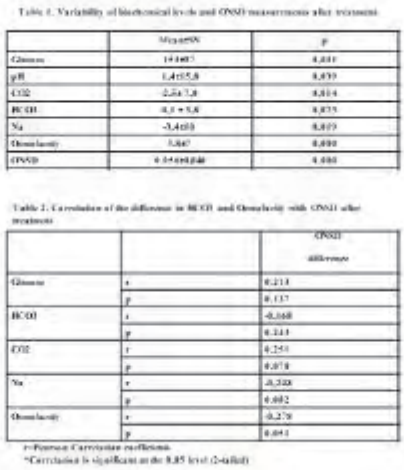

Table 1. Variability of biochemical levels and ONSD measurements after treatment

	Mean±SS	p
Glucose	[illegible]	[illegible]
pH	[illegible]	[illegible]
CO2	[illegible]	[illegible]
HCO3	[illegible]	[illegible]
Na	[illegible]	[illegible]
Osmolarity	[illegible]	[illegible]
ONSD	[illegible]	[illegible]

Table 2. Correlation of the difference in HCO3 and Osmolarity with ONSD after treatment

		ONSD difference
Glucose	r	[illegible]
	p	[illegible]
HCO3	r	[illegible]
	p	[illegible]
CO2	r	[illegible]
	p	[illegible]
Na	r	[illegible]
	p	[illegible]
Osmolarity	r	[illegible]
	p	[illegible]

r=Pearson Correlation coefficient
*Correlation is significant at the 0,05 level (2-tailed)

[S-071]

An Underestimated Diagnosis in The Emergency Department: Delirium

Sercan Yalcinli, Merve Akın
Emergency Department, Medicine School, Ege University, Izmir, Turkey

Introduction: Delirium is one of the most common seen mental illnesses that is characterized with a disturbance in attention or change in cognition. Delirium affects at least 10% of older patients in the ED. We aimed to determine delirium diagnosis frequency and care related factors in emergency department.

Methods: A retrospective, descriptive study was conducted in the emergency department of a university hospital. Patients who were diagnosed as delirium with ICD 10 codes between January 2017 to August 2018 were added to study population. Using a data collection form, researchers investigated patient and ED care-related factors. The age, gender, vital signs, comorbidities, physical exam findings, complaints, medications in ED, preliminary and last diagnosis, mortalities, length of stay in ED of patients were recorded.

Results: A total of 58 patients were enrolled to study. The average age was 70,8 (min: 19, Max:93), female gender was 51,7% (n:30), geriatric patients were 70,7% (n: 41). The most common complaints of patients at admittance were psychomotor agitation and altered mental status (n:30 51,7%, n:29, 50%), respectively. Etiology of delirium could not be diagnosed in the half of the patients during ED care. The most diagnoses were infection diseases (%17.2). The most used medications to relieve symptoms of patients were haloperidol (46,6%), lorazepam (12,1%), midazolam (3,4%). Ten patients (17,2%) were hospitalized. The mortality rate of patients in the hospital was (3,4%) and out of the hospital was (6,8%). Mean length of stay of patients in ED was 21,6 hours.

Conclusion: There is an inadequacy regarding the detection of delirium patients in the emergency department. These patients are difficult to be diagnosed in the emergency department. Due to the high occupancy rates of hospital beds, structured approaches are needed to evaluate the patients with delirium in EDs.

Keywords: Delirium, geriatric patients

[S-072]

A Retrospective Evaluation of Geriatric Patients at Emergency Department, Eskişehir Osmangazi University in 2017

Nurdan Acar[1], Mustafa Emin Çanakçı[2], Kübra Parpucu Bağçeci[1], Engin Özakın[1], Evvah Karakılıç[1], Gülşah Uçan[1]
[1]Emergency Department, Eskisehir Osmangazi University Medical School, Eskisehir, Turkey
[2]Emergency Department, Eskisehir State Hospital, Eskisehir, Turkey

Introduction: Geriatric patients more frequently apply to the emergency department day by day. We aimed to get some information about geriatric patients in our emergency department.

Method: We evaluated the patients older than 65 yo who were admitted to the emergency department of a university hospital between January 1st and December 31st 2017. The records of the patients were accessed through the hospital database.

Results: Of the 85361 patients, 13036 (15.3%) were 65 yo. 9669 (74.2%) were between 65-79 yo and 3367 (25.8%) were over 80. Rate of females was 50.5% for over 80 yo group and 47.2% for 65-79 yo group. 1637 (12.6%) patients were hospitalized in to intensive care unit (ICU) and 2515 (19.3) in to the various clinics. Cardiology (35.6%), Internal Medicine (19.8%), and General Surgery (19.3%) were that most commonly ICU departments and Neurology (21.2%), Cardiology (16.2%) and Chest Diseases (11%) were most commonly clinics for hospitalization. 569 patients (34.8%) were older than 80 yo in all ICU and 700 patients (27.8%) were older than 80 in all clinic hospitalizations. Being older than 80 was significantly higher in ICU (p value <0.005). There were 58 (0.45%) exitus in emergency department. The majority of deaths (60.3%) were due to cardiac and respiratory reasons, 2 traumas, 6 late-term cancers. Average cost was 1088 TL for all patients. Total average cost of the patients older than 80 was 1963 TL and the patients between the ages of 65-79 were 1775 TL.

Conclusion: The elderly population is increasing in our country as well as in the world. To have information about the geriatric patient profile is important. Hospitalization in to the clinics and ICU are significantly high and significant differences in cost are observed.

Keywords: Emergency medicine, geriatric population, hospital admissions

[S-074]

Evaluatıng The Attentıon And Concentratıon Levels Of 112 Emergency Health Workers By Their Working Conditions

Yakup Uslu[1], Fatıh Tanrıverdı[2], Gülhan Kurtoğlu Çelik[2], Ayhan Özhasenekler[2], Mehmet Ergin[2], Gül Pamukçu Günaydın[3], Şervan Gökhan[2]
[1]Şırnak State Hospital Emergency Service, Şırnak, Turkey
[2]ankara Yıldırım Beyazıt University, Faculty of Medicine, Emergency Medicine Department, Ankara, Turkey
[3]Ankara Atatürk Training and Research Hospital, Emergency Service, Ankara, Turkey

Aim: In this study, it is aimed to determine the spontaneous attention levels according to the working time and conditions of the 112 emergency health workers and to analyze the effect of the variables related to the working conditions on their attention level.

Tool and Methodology: In this study, it is aimed to evaluate the relationship between d2 attention test parameters before and after the shift of 112 emergency health workers. The d2 Attention Test is one of the tools that helps to measure selective attention. 112 ambulance personnel working throughout Ankara are includedinto this prospective and descriptive study. Participants' demographic data and d2 test scores before and after shift is statistically compared.

Findings: The difference is statistically significant (Z = 8,680, p <0,001), while the median value of E total score is 18 (CAG: 43) before the shift and this value is 28 (CAG = 90) at the end of the shift. At the end of the shift, the median value of E error score is 2.7 (CAG: 6.5) before the shift. This difference is 4.3 (CA = 13.6) and the difference is statistically significant (Z = 8.680, p <0.001). At the end of the shift, this value is 269 (QOL = 90), and the difference is statistically significant (Z = 8,680, p <0.001) while the median CP score is 279 (CAG: 43) before the shift. The difference is statistically significant (Z = 8.680, p <0.001) when the median TN-E score is 640 (CAG: 43) before the shift and 630 (CAG: 90) after the shift.

Result: According to the findings, it is found out that there is a significant difference between the results of d2 test before and after the shift. Significant differences between the d2 test scores indicate that the attention level of 112 staff decreases during work.

Keywords: Shift, attention, d2test

[S-076]

Comparison of Endotracheal Intubation skill with Direct Laryngoscopy and Video Laryngoscopy in the Airway Opening on the Airway Model, inside the Ambulance During the Driving

Pakize Gözde Gök[1], Engin Özakın[1], Nurdan Acar[1], Evvah Karakılıç[1], Filiz Baloğlu Kaya[1], Nurettin Tekin[2], Nazlı Özcan Yazlamaz[1]
[1]Eskişehir Osmangazi Üniversitesi Acil Tıp Anabilim Dalı, Eskişehir
[2]Eskişehir 112 Command and Control Center, Eskişehir

Introduction: In our study, it was aimed to compare the characteristics of intubation procedures performed with DL and VL methods on airway models and intubation interventions performed during the advanced ambulance driving training with AECT, paramedic and EMT in Eskişehir.

Material-Method: The data of the study were collected by a survey form prepared by the researchers which included informations such as; being of successful intubation in both attempts in which trial, duration of intubation attempt, duration of vocal cord sight, convenience grade of both intubation methods (1-very difficult, 10-very easy).

Findings: Of the 79 participants, 22 (27.8%) were male. For the successful intubation with DL, the number of trials was 1 for 58 (73.4%), 2 for 15 (19.0%) and 3 for 6 (7.6%). With VL, the number of trials for 1 was 61 (77.2%), for 2 was 12 (15.2%), and no difference was found for 3 ($z = 0.375$; $p = 0.708$). In the first trial, the duration of vocal cords sight ranged from 1-9 seconds (mean ± SD; 4.8 ± 1.6) in DL and 1-10 seconds (mean ± SD, 3.6 ± 1.9) in VL, while duration of sight of vocal cords was shorter in the first trial in VL ($z = 5.080$; $p = 0.000$). The duration of intubation on first attempt of laryngoscopy ranged from 4 to 10 sec (mean ± SD, 8.6 ± 1.5) in DL and from 3 to 10 sec in the VL (mean ± SD, 7.6 ± 1.6). The duration of successful intubation was shorter in the VL method ($z = 3.232$; $p = 0.001$). The VL method was found to be easier in the study ($z = 6.498$, $p = 0.000$).

Conclusion-Recommendations: VL is a faster and easier method of visualizing vocal cords and intubation when compared to direct laryngoscopy method DL.

Keywords: Direct and video laryngoscopy, tracheal entubation

[S-077]

A Fatal Sneeze: Case Report Of Aortic Thrombosis

Alten Oskay, Derya Yalçın Yılmaz, Önder Tomruk, Doğanay Çelik
Department of Emergency Medicine, School of Medicine, Suleyman Demirel University, Isparta, Turkey

Introduction: Aortic occlusion, which is a relatively rare version of arterial occlusions, is a highly mortal condition and its incidence is reported as 1-4%. Atherosclerosis, hypercoagulability, substance abuse, rheumatic disorders, trauma, and iatrogenic reasons are among the causes of acute thrombosis.

Case Presentation: A 51-year-old female was referred to our emergency department for a speech impediment and inability to walk following sneezing with an initial diagnosis of stroke. She had heart failure, trigeminal neuralgia, anxiety disorder, diabetes mellitus, hypertension, and nephrotic syndrome diagnoses, and a history of multiple drug use due to these chronic diseases. She was also a cigarette smoker. Her blood pressure was measured as 184/121mmHg and the other vital signs were in normal ranges. Physical examination revealed cold, and pulseless lower extremities with cutis marmoratus appearance in addition to motor and sensory loss. Sensitivity to palpation, muscular defense, and again cutis marmoratus were present below the umbilical region. In the thoracoabdominal computed tomography angiography scan an aortic thrombosis beginning below superior mesenteric artery was observed (Figure 1). Renal arteries seemed thrombotic, but there was no atrophy in kidneys. Splenic flow was present but hepatic flow was not. Decreased flow was found in bilateral popliteal arteria with no flow until the distal part on the left.
During sneezing, intrathoracic pressure may increase over 100mmHg, and the air inside is rapidly let off via epiglottis and vocal cords. These sudden pressure changes may erode atherosclerotic plaques and precipitate thrombosis.

Conclusion: Major artery occlusions can happen even without a history of a significant trauma. Sneezing, which is accepted as a physiologic response in daily life, can cause mortal major artery occlusions through the chain of reactions it generates. Besides, we need to keep major artery occlusions in mind during differential diagnoses of neurologic symptoms that may emerge after sneezing.

Keywords: Acute thrombosis, aortic occlusion, sneezing

Figure 1

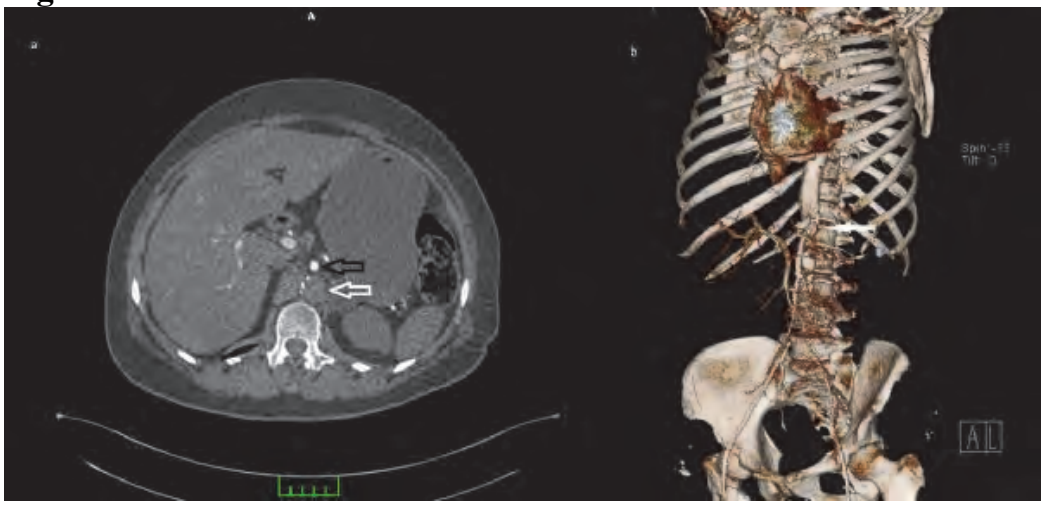

Thoracoabdominal computed tomography angiography scan showing a) aortic thrombosis (white arrow) and an intact flow at superior mesenteric artery (black arrow); b) aortic oclussion (white arrow) beginning below superior mesenteric artery

[S-078]

Evaluation of Neutrophil Lymphocyte Ratio and Monocyte Count in Acute Coronary Syndrome Patients in Emergency Department

İsmail Erkan Aydın[1], Şervan Gökhan[2], Alp Şener[3], Fatih Tanrıverdi[2], Gül Pamukçu Günaydın[3], Gülhan Kurtoğlu Çelik[2]
[1]Emergency Department, Çankırı State Hospital, Çankırı, Turkey
[2]Emergency Medicine Department, School of Medicine, Yıldırım Beyazıt University, Ankara, Turkey
[3]Emergency Medicine Department, Atatürk Training And Research Hospital, Ankara, Turkey

Objective: Acute coronary syndromes are at the top of all death causes in the world and in our country. In this study, we aimed to study whether total blood count parameters have predictive value in clinical course of acute coronary syndromes.

Matherial and Methods: The study was performed as a single center prospective study between 01.02.2017 and 31.07.2017 at the emergency medicine department of a training and research hospital which the annual number of patients is 150,000. Ethics approval was obtained from the Local Clinical Research Ethics Committee for the study. Demographic feature, total blood count parameter, neutrophil / lymphocyte ratio (NLR), GRACE risk score of the patients were recorded. Length of stay, in-hospital mortality and 6-month mortality of the patients were followed.

Results: In this study, 77.3% of the patients were male and 22.7% were female. The mean age was 61 ± 12. There were significant differences between NLR's ($p = 0.009$) and monocyte counts ($p < 0.001$) in all groups in terms of in-hospital mortality. There were also significant differences between NLR's ($p = 0,045$) and monocyte counts ($p = 0,026$) in terms of 6-month mortality. There was a significant difference between the group with low NLR and the other groups in terms of hospital mortality ($p = 0,006$). There was no significant difference between NLR subgroups in terms of 6-month mortality in this study ($p = 0.131$). There was a weak correlation between GRACE score and NLR ($p < 0.001$; rho = 0.393).

Conclusion: Parameters such as total blood count and NLR in patients followed up in emergency departments due to acute coronary syndrome may help in the clinical decision making process and predicting the prognosis and mortality of patients.

Keywords: Acute coronary syndrome, lymphocyte, neutrophil

[S-079]

Impact of Lunar Phases on the Acute ST Elevation Myocardial Infarction,

Engin Özakın[1], Gözde Pakize Gök[1], Nurdan Acar[1], Muzaffer Bilgin[2], Ezgi Akçacı Baran[1], Evvah Karakılıç[1]
[1]Eskişehir Osmangazi Üniversitesi Acil Tıp Anabilim Dalı, Eskişehir
[2]Eskişehir Osmangazi Üniversitesi, Biyoistatistik Anabilim Dalı, Eskişehir

Introduction: Various theories have been proposed about the affect of the moon to human behavior. Turkish population believes in the effects of lunar phase on disease. It is believed that at full moon the rate of bleeding and operations complications are increased. The purpose of this study was to investigate the possible association between dead, hospitalization and troponin levels due to acute ST segment elevation MI and phases of the moon

Methodology: We looked retrospectively the acute ST segment elevation myocardial infarction patients and lunar phases especially full moon at the corresponding dates. The full moon and full moon effects times (+/- 2 days) were determined by looking at the lunar calendar. The incidence of dead, hospital admission days, intensive care admission days, troponin levels and post MI ejection fraction percentage were compared in the observation period (01 February 2017-31 January 2018). Annova and Chi-square tests were used.

Results: Total 212 acute MI patients were evaluated. The mean age was 63 (min:33, max: 97, SD: 13,56) and 154 (%72,6) were male. Acute myocardial infarction occurred in 81 (%38,2) patients on respective full moon period. There is no significance with dead (p=0,350), hospital (p=0,474) and intensive care (p=0,892) admission days, troponin levels (p=0,892), and ejection fraction % (p=0,368) between full moon and others days.

Conclusion: In our study there is no association for dead due to AMI between full moon and other days

Keywords: Acute ST segment elevation MI, lunar phases

[S-082]

Validity and Reliability of Risk Scores in The Evaluation of Elderly Patients with Acute Coronary Syndrome Suspected by Chest Pain

Emrah Çelik[1], Aylin Erkek[1], Bora Kaya[1], Onur Karakayalı[2], Serkan Yilmaz[1]
[1]Human Health University, Kocaeli Derince Training and Research Hospital, Emergency Medicine, Kocaeli
[2]Ankara Yildirim Beyazid University, Emergency Medicine, Ankara

Objective: The aim of this study was to investigate the efficacy of GRACE, TIMI, HEART scores in the prediction of 1-month major cardiac event (MACE) in patients with acute coronary syndrome (ACS) over 65 years of age who presented to the emergency department with chest pain.

Methods: This single-center prospective observational study included patients over 65 years of age who were admitted to the emergency department of the 3rd step training and research hospital with acute chest pain. GRACE, TIMI, HEART scores were calculated for all patients. MACE development in patients was evaluated within 4 weeks of the first application.

Results: 181 patients were included in the study. The mean age of the patients was 73.9 and 61.9%. In 22 (12.2%) patients, MACE (+) was determined after four weeks of follow-up. Of 15 patients with HEART score. 3 (6.6%), 53 patients with TIMI score% 2 developed MACE in 4 (8.7%) of 46 patients with 6 (11.3%) and GRACE score <110. The area under the curve in the ROC Analysis was found as HEART: 0.59 (95% CI: 0.435-0.684), TIMI: 0.505 (95% CI: 0.386-0.624), GRACE: 0.603 (95% CI: 0.479-0.727).

Conclusion: HEART, TIMI and GRACE scores were lower in advanced age patients with chest pain symptoms suggesting acute coronary syndrome in MACE estimation in 4 weeks compared to the general population.

Keywords: Risc score, chest pain, elderly patients

Table 1

	All patients n=181	MACE (+) n= 22	MACE (-) n= 159	P value	mdf	%95 CI
HEART m, %95GA	5.9 (5.6-6.1)	6.2 (5.4-6.9)	5.8 (5.5-6.1)	0.37	-0.37	-1.19 – 0.45
TIMI m, %95GA	3.2 (3.1-3.4)	3.3 (2.8-3.9)	3.2 (3.0-3.4)	0.77	-0.09	-0.68 – 0.51
GRACE m, %95GA	125.9 (121.9-129.9)	135.2 (122.7-147.8)	124.7 (120.5-128.9)	0.09	-10.55	- 22.5 – 1.65

HEART,TIMI,GRACE scores in MACE (-) and MACE (+) groups

[S-083]

The Prevalence and Clinical Importance of Minoca syndrome In Patients Who Presented With Acute Coronary Syndrome at Emergency Medicine Department and Underwent Coronary Anjiography

Adeviyye Karaca[1], Fevzi Yılmaz[1], Erkan Köklü[2], Mustafa Keşaplı[1], Resmiye Nur Okudan[1]
[1]Sağlık Bilimleri University, Antalya Education and Research Hospital, Emergency Department, Antalya, Turkey
[2]Sağlık Bilimleri University, Antalya Education and Research Hospital, Department of Cardiology, Antalya, Turkey

Objective: MINOCA is a syndrome that identifies acute coronary syndrome patients with less than 50% obstruction on coronary angiography. In this study, we tried to determine the incidence, demographics, risk factors and prognosis of MINOCA.

Materials-Methods: In 2016, cases that were hospitalized in our emergency department and underwent coronary angiography and fulfilled the MINOCA diagnostic criteria were included in the study. The 213 MINOCA cases were divided into three groups as normal, plaque and mild according to the occlusion rate. Patients' demographics, vital signs, characteristic of chest pain, TIMI score, electrocardiography (ECG), troponin value, hospitalization diagnosis, comorbid diseases, family and smoking history, echocardiographic findings, in hospital and annual mortality rates and final diagnoses were recorded.

Results: According to the analysis results, there was no statistical relationship between sex, body temperature, pulse, sistolic blood pressure, respiratory rate, characteristic of chest pain, coronary arterial disease, periferic arterial disease, hyperlipidemia, cardiac failure, cerebrovascular event, chronic renal disease, chronic obtructive lung disease, canser, smoking, history of acute coronary syndrome, troponine levels, ECG, STEMI/ NSTEMI, ejection fraction value, left ventricular wall motion abnormalities and the in hospital/annual mortality or the three groups defined as the obstruction rate ($p>0.05$). On the other hand; there was statistically significant relationship between having previous cardiac by-pass grefting, hypertension, diabetes, advanced age and the three grups ($p<0.05$).

Conclusions: The specific, predictive and prognostic factors of MINOCA Syndrome, which is a small number of scientific studies in the literature and in our country, should be determined early and examined for the underlying cause. For this purpose, appropriate explorative studies such as Cardiac Magnetic Resonance Imaging, intravenous ultrasonography, and optical coherence tomography should be accessed and appropriate therapies should be defined.

Keywords: MINOCA, acute coronary syndrome, emergency department

---

Table 1

Final diagnosis	Frequency (n)	Percent (%)
No Specific Diagnosis	114	53,5
cardiac valve Pathologies	22	10,3
Blocks and Arrhythmias	22	10,3
heart failure	9	4,2
Slow Current	8	3,7
Ischemic KMP	6	2,8
Takotsubo KMP	5	2,3
Hypertrophic KMP	4	1,8
Dilate KMP	3	1,4

Endomiyokardit	3	1,4
Drug Incompatibility	2	0,9
Vasospastic Anjina	2	0,9
Pericardial Effusion	2	0,9
Coronary Ectasia	2	0,4
Anemia	1	0,4
methemoglobinemia	1	0,4
Peptic Ulcer	1	0,4
pneumonia	1	0,4
Postpartum KMP	1	0,4
RCA Output Anomaly	1	0,4
String LMA	1	0,4
Suicidal Drug Intake	1	0,4

Final Diagnosis Distribution of MINOCA syndrome

[S-084]

A Rare Complication of Coronary Angiography In Emergency Department: Ischemic Renal Infarction Due To Disrupted Aortic Thrombus After Coronary Angiography

Çağın Mustafa Üreyen
SBÜ Antalya Eğitim ve Araştırma Hastanesi Kardiyoloji Kliniği, Antalya

Introduction: Renal infarction is a relatively rare disease with the incidence of 0.004-0.007% and is usually overlooked in most cases. Renal infarction is commonly ascertained in patients with atrial fibrillation, intra-cardiac thrombus, valvular heart disease, infective endocarditis, homocysteinemia, malignancies, coagulapathy, and a history of trauma and invasive arterial interventions.

Case Presentation: A 63-year-old female patient with diabetes mellitus and hypertension applied to emergency department (ED) with a complaint of left flank pain and bloody urine. Her medical history revealed that coronary angiography (CAG) was performed one day before admission to ED. Left flank pain started 4 hours after CAG, however, the pain was suppossed to be due to bed rest after CAG in cardiology ward and IV analgesic was applied. The computerized tomography demonstrated a thrombus of 3x1cm in size in the aortic arch and contrast free areas in the low and middle part of the left kidney parenchyma indicating acute infarction of the left kidney (Figure 1). The patient was hospitalized and IV heparin and thereafter warfarin were administered. Renal function returned to normal after a moderate rise of creatine and the pain disappeared after 2 days, hence, the patient was discharged with warfarin.

Conclusion: In our case, thromboembolism was thought to be caused by disrupted aortic thrombus and CAG was supposed to be the responsible procedure which led to disrupt the thrombus in the aorta. The present case demonstrated a very rare complication of CAG, which is the most common invasive procedure in cardiology practice. We deem that it is an important issue for physicians to recognize this mostly overlooked pathology especially in patients presenting with abdominal/flank pain after invasive cardiovascular procedures.

Keywords: Coronary angiography, renal infarction, thromboembolism

Figure 1

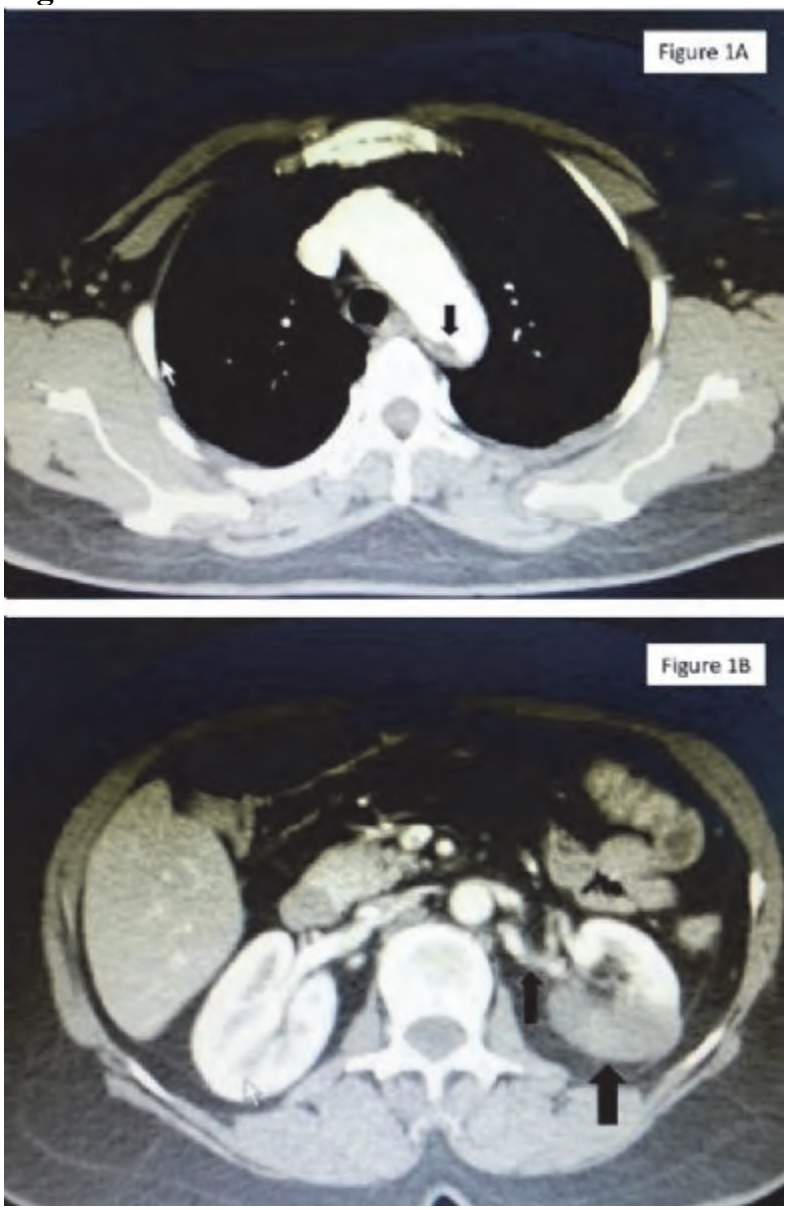

Figure 1A: Black arrow demonstrates the thrombus of 3x1cm in size in the aortic arch Figure 1B: Black arrows demonstrate thromboembolic material in left renal artery and contrast free areas in the low and middle part of the left kidney parenchyma

[S-086]

The Relationship Between The Physical Factors of The Rescuers and The Quality of Cardiopulmonary Resuscitation- A Manikin Based Study

Fikret Bildik[1], Zafer Günendi[2], Ayfer Keleş[1], İsa Kılıçaslan[1], Dikmen Çalışkan[3], Bahar Alkaş[1]
[1]Gazi University, Faculty of Medicine, Emergency Department, Ankara, Turkey
[2]Gazi University, Faculty of Medicine, Physical Medicine and Rehabilitation Department, Ankara, Turkey
[3]Ministry of Health, Suruç Public Hospital, Şanlıurfa, Turkey

Objective: Guidelines for cardiopulmonary resuscitation (CPR) have highlighted on the importance of quality of CPR, including a rate of 100-120 compressions per minute, a compression depth 5-6 cm, fully recoiled chest. In this study, the effects of paramedic students characteristics on quality of CPR were investigated.

Materal and Methods: One hundred eight paramedic students were enrolled in this study. Each student performed uninterrupted chest compressions on a manikin (Prestan®) for 2 minutes. Compression depth and recoil ratio, and minute compression number were measured with TrueCPR Coaching Device®. The age, sex, height, weight of the students were detected. Body mass indexes (BMI) was calculated. The closed kinetic chain upper extremity stability test was performed by students and touches score, normalized score and power score were calculated by a specialist of Physical Medicine and Rehabilitation Department. Latest CPR training time and the school they have graduate from were questioned.

Results: Compression depth ratio, touches score and power score were significantly higher in males than females ($p=0.002$, $p<0.001$, $p<0.001$). The depth and the number of compression significantly correlated with height ($p=0.001$, $p=0.031$). Weight was significantly associated with only compression depth ratio ($p=0.001$). For the efficient compression depth, it was determined that the height should be 172-179 cm and the weight should be 62-66 kg. There was no significant relationship between quality criteria and BMI and last CPR training. Additionally, recoil rate, and compression number were found significantly better in health vocational high school graduates ($p=0.015$, $p=0.033$).

Conclusion: Male gender, height, weight and exercise performance have a positive effect on compression depth quality. This can be taken into account in student selection and/or professional practice. Compression depth and recoil rates were found to be below the expected level in paramedic students. This suggests that students do not have enough experience and knowledge of CPR.

Keywords: Cardiopulmonary resuscitation quality, physical factors, rescuer

---

Characteristics of students and quality criteria of cardiopulmonary resuscitation

Sex, (female) n (%)	65 (60.2)
Health vocational high school graduate, n (%)	62 (57.4)
CPR training in the last year, n (%)	84 (77.8)
Age, (yıl) (median, min.-max.)	19 (18-31)
Height, (cm), (median, min.-max.)	168 (152-189)
Weight, (kg), (median, min.-max.)	61.5 (44.7-93.2)
Body mass index,(BMI), (kg/m2)	21,3 (11.1-31.5)
Touches score	16 (10-24)
Normalized score	0.093 (0.060-0.013)

Power score	42.95 (25.39- 86.17)
Compression depth ratio (%)(median, min.-max)	46.5 (0-100)
Recoil ratio (%)(median, min.-max)	35.5 (0-100)
Compression number (minute) (median, min.-max)	120 (27-121)

[S-087]

Retrospectıve Analysıs of in-Hospıtal Cardiac Arrests in The Emergency Department

Ahmet Çağlar, Hüseyin Mutlu, Ekrem Taha Sert
Department of Emergency Medicine, Aksaray University Aksaray Education and Research Hospital, Aksaray, Turkey

Objectives: In-hospital cardiac arrest is seen an important problem. The studies have been shown that 34% of in-hospital cardiac arrests happaned in the emercengy deparment. In this study, we aimed to research; the current disease groups, types of arrest rhythms, duration of cardiopulmonary resuscitation (CPR) and mortality rates in patients who have cardiac arrest in the emergency departmant.

Methods: The files of the patients who have cardiac arrest in the emergency deparmant within 2 years have been reviewed retrospectively. Age, gender, etiology, cardiac rhythm during arrest, duration and results of CPR were researched. Comparisons were made between groups.

Results: Hospital datas have been reviewed retrospectively within 2 years. 84 patients with a mean age of 75,4±12,3 were given advanced life support. The frequency of comorbid conditions were; 38 (46%) respiratory failure, 36 (43%) cardiac diseases, 19 (23%) renal failure, 14 (17%) metabolic disorders, 9 (11%%) sepsis, 9 (11%) malignancy and 3 (4%) acute cerebrovascular disease. In-hospital arrest patients' primary disease were mostly chronic obstructive lung disease and coronary artery disease. The mean duration of CPR following an arrest was 16,64±14,30 minutes. Of the 84 patients who underwent CPR, 23 (27%) did not respond the resuscitation. Of 61 patients who responded to CPR, 18 (29%) were recovered and discharged. When we look at the rhytm types at the time of arrest, shockable rhytms such as ventricular fibrillation and ventricular tachycardia are seen to be quite much.

Conclusion: In our study; the high success rate of CPR; can be explained by the fact that patients are in the hospital from the first moment and the patients can be treated effectively before the time passes. Achieving relatively better results in in-hospital arrests showed the importance of early intervention in diagnosis and effective resuscitation.

Keywords: Cardiac arrest

[S-090]

Determining The Predictive Value on Short Term Mortality of ProBNP and Troponin I levels in Ischemic Stroke Patients Without Indication of Antihypertensive Treatment

Nilüfer Aydın, Çiğdem Özpolat, Arzu Denizbaşı
Marmara University School of Medicine Emergency Medicine Department, İstanbul

Introduction and Objectives: Emergency departments are the first place to start treatment for most stroke patients. Prognosing patients for planning and proper management of the therapies has an important place in approaching stroke patients. Many studies have been carried out with serum biomarkers especially in terms of prognosis stroke. Our objective, in this study, is to research short term (14th day) mortality prediction of serum Troponin I and Pro- BNP levels.

Method: We organized a progressive observational study. We included 121 of 134 patients in our research from 06.05.2016 for 18 months. In our study, pro-BNP and troponin I requests were added with blood tests routinely taken from patients at the time of application. 14th mortality studies of the patients were made through ÖBS (Death Notification System). The ROC curves were drawn for each biomarker to determinate the highest values of sensivity and spesificity. The clinical severity scores of these biomarkers were calculated.

Results: The value of 14th day mortality was assessed by ROC curve and the area under curve (AUC) was found 0.68 (%95 GA 0.59-0.769). The sensitivity and spesivity of the Pro-BNP treshold value is found to be 509pg/ml. The sensivity of this Pro-BNP values is 85.7 (%95 GA: %57.2 - 98.2), specifity 49.5 (%95 GA 39.7-59.4). There was no statisticallly significant difference between the two groups in Troponin I values (p:0.1022).

Discussion: Various biomarkers are investigated for prediction of mortality in ischemic stroke patient. According to our study elevated Pro-BNP values are associated with mortality. Further study with larger patient cohorts can be studied regarding the relationship between these treshold, in terms of predicting the mortality, in a more comprehensive study, as well as using subgroup and underlying conditions.

Keywords: Ischemic stroke, troponin I, pro- BNP

[S-091]

Vitamin D level and Seasonal Relationship in Patients with Acute Ischemic Stroke in And Around Rize

Ahmet Tüfekçi
Recep Tayyip Erdogan University, Medical School, Department of Neurology, Rize, Turkey

Objective: Ischemic stroke is the leading cause of neurological emergencies. Conducted studies have clearly shown the association of the low level of vitamin D with diseases such as diabetes mellitus, dyslipidemia, hypertension and its role in ischemic stroke.

Methods: 246 patients with diagnosis of acute ischemic stroke who were admitted to the Emergency Department and Neurology outpatient clinic of our hospital between July-2014 and June-2018 were retrospectively reviewed and included in our study.

Results: The level of 25-hydroxyvitamin-D[25(OH)D] was found to be deficient in 49(19.9%) patients, insufficient in 171(69.5%) and normal in 26(10.6%) patients. Of the patients, 50(20.3%) patients had an ischemic stroke in the spring, 81(32.9%) patients had an ischemic stroke in the summer, 20(8.1%) patients had an ischemic stroke in the autumn and 95(38.6%) patients had an ischemic stroke in the winter. The mean 25(OH)D levels of the patients according to seasons were 18.45±2.94 nmol/L in the spring, 15.85±0.82 nmol/L in the summer, 19.52±2.22 nmol/L in the autumn and 19.85±1.47 nmol/L in the winter respectively. No significant difference was detected in the levels of 25(OH)D between the seasons($p>0.05$).

Conclusion: Vitamin D deficiency and insufficiency levels were found to be high in patients with acute ischemic stroke in and around Rize. Shortening the period of exposure to sunlight significantly increases vitamin D deficiency. When the mean level of sun exposure of the last 80 years in Rize province, a city in northeast Turkey, was reviewed, it was found that the daily period of sun exposure is approximately 4.2 hours. Whereas the daily period of sun exposure in Antalya, a city in southern Turkey, is approximately 8.1 hours. The results of this study have shown that there is no seasonal difference in vitamin D levels in patients with acute ischemic stroke in and around Rize, where the daily period of sun exposure is short.

Keywords: Ischemic stroke, vitamin D deficiency, seasonal relationship

[S-092]

Analysis of Patients Diagnosed Acute Ischemic Stroke in Emergency Department Of Antalya Training And Research Hospital and Given Thrombolytic Therapy

Selim Yavuz, Fevzi Yılmaz, Ömer Faruk Karakoyun
Sağlık Bilimleri University Antalya Training and Research Hospital Department of Emergency Medicine Antalya, Turkey

Intraduction: The aim of this thesis is to analyze the patients who were diagnosed acute ischemic stroke in Emergency Department of Antalya Training and Research Hospital and thrombolitic patients were given.

Methods: This thesis study was carried out between January 01, 2014 and December 31, 2017 in Emergency Department of Antalya Training and Research Hospital by retrospective investigation of the files of patients with acute ischemic stroke diagnosed with thrombolysis.

Results: One hundred and one patients with stroke symptoms and no evidence of hemorrhage on CT scan were included in the study. Mean SBP of the patients was 148 ± 27, mean DBP was 85 ± 16, mean blood glucose was 148 ± 58 mg / dl and NIHSS values were 10 ± 4 (min 3, max: 20). When the MRI images of the patients were examined, infarcts developed in the area of MCA irrigation up to 65%. Thrombolytic therapy was given to 90 (89%) of the patients. The mean duration of hospitalization was 85 ± 69 min after the onset of symptoms. The mean CT scan time of the patients was 16 ± 12 min and the mean time of thrombolytic initiation after CT imaging was 42 ± 36 min. The time between the patient's arrival to the hospital and the thrombolytic administration was 58 ± 42 minutes and the time between the onset of the symptoms and the time for the thrombolytic administration were 129 ± 66 minutes.

Conclusion: Stroke is a public health problem, so that people can be given a chance to get thrombolytic therapy and the number of patients who survive independently can be increased.

Keywords: Acute ischemic stroke, thrombolysis

Table1

Times for thrombolytic therapy N=101	Mean ± SS (minutes)	N
Time between onset of symptoms and arrival at the hospital N=101	85±69	30dk.>=19 (%19) 31-60: 35 (%35) 61-120: 23 (%23) 121-180: 20 (%20) 180<4 (%4)
Time for activation of stroke team with hospitalization	24±21	15dk>=51 (%50) 16-30dk: 34 (%34) 31dk<=16 (%16)
Time between hospitalization and CT N=101	16±12	25dk>=86 (%85) 26dk<=15 (%15)
Time between CT withdrawal and thrombolytic administration N=90	42±36	15dk >= 17 (%17) 16-30dk: 24 (%24) 30-60dk: 27 (%27) 60dk >= 22 (%22)
Time between hospitalization and thrombolytic administration N=90	58±42	60dk>=50 (%50) 61-90dk:32 (%32) 121<=8 (%8)

Time between the onset of symptoms and thrombolytic administration N=90	129±66	60dk<=4 (%4) 61-120dk:35 (%35) 121-180dk:28 (%28) 181-270dk:23(%23)

The time between the onset of symptoms and thrombolytic therapy

[S-093]

HaNDL Syndrome

Abdullah Tasci, Ecem Deniz Kirkpantur, Mehmet Kocak, Ferhat Yildiz, Muhammed Numan Aydin, Abide Merve Manap
Fatih Sultan Mehmet Research and Education Hospital, İstanbul

The syndrome of transient headache and neurologic deficits with cerebrospinal fluid lymphocytosis (HaNDL syndrome) is a rare and self-limited condition characterized by the findings described in its name. The most frequent neurologic signs are hemiparesis, hemisensory disturbances, and aphasia. Its diagnosis requires the presence of normal MRI and inflammatory cerebrospinal fluid that rules out any other diseases. Patients with HaNDL syndrome can mimic acute ischemic stroke (AIS) or neuro-infectious diseases when admission with a sudden onset and focal neurological deficits. Differential diagnosis between AIS or infections of central nervous system and HaNDL syndrome has to be made fast in order to decide whether to perform LP for eliminate the differential diagnosis or start treatment with intravenous thrombolysis for AIS. Recently, reports of patients with syndrome of HaNDL have been increasing in number. Here in we report and discuss a 53-year-old male patient who had diagnosed as HaNDL syndrome after recurrent admission to the hospital due to serious headache.

Keywords: Cerebrovascular accident, handl syndrome, neurological emergencies

[S-095]

Analysis of New Ischemic Stroke Cases

Harun Gunes
Department of Emergency Medicine, School of Medicine, Duzce University, Duzce, Turkey

Objectives: To evaluate the patients with new ischemic stroke (IS).

Methods: The study was performed as a retrospective cross-sectional study including patients admitted to emergency department (ED) during a one-year period. Out of 576 patients who had the diagnosis of cerebrovascular disease; 255 patients were excluded because they did not have a new stroke but they just had a history of stroke, and 51 with new stroke were also excluded because they had a hemorrhagic stroke; 270 patients with new IS were enrolled in the study. Age, gender, past medical history, physical examination, computed tomography scan (CT) and diffusion-weighted magnetic resonance imaging (MRI) findings and outcome of the patient and the service which the hospitalized patients were hospitalized in were evaluated.

Results: Mean age of the patients was 72.25±13.22 years. One hundred and forty one (52.2%) patients were male. Two hundred and forty (88.9%) patients had at least one IS risk factor; 60 (22.2%) had atrial fibrillation. All patients had either a neurologic symptom or an abnormal finding on neurological examination. One hundred and thirty five (50.0%) patients had a CT suggestive for ischemic stroke; 222 (82.2%) had an MRI showing IS. Six (2.2%) patients did not have any abnormal finding neither on CT nor MRI but were diagnosed with IS according to history and physical examination findings. Two hundred and twenty five (83.3%) patients were hospitalized in the hospital (Table); most of whom (n=210; 93.3%) were admitted by the Neurology Department, and 15 (6.7%) were taken to the Intensive Care Unit. None of the patients had a fatal outcome during ED observation.

Conclusion: Not only CT or MRI findings but also detailed history and careful physical examination are crucial for early diagnosis and initiation of appropriate therapy as quickly as possible to prevent morbidity and mortality associated with IS.

Keywords: Diffusion-weighted magnetic resonance imaging, ischemic stroke, physical examination

Table I. Emergency department outcome of the patients

Outcome	n	%
Hospitalized	225	83.3
Discharged	33	12.2
Referred	6	2.2
Refused the treatment	6	2.2
Total	270	100

[S-096]

Autonomic Dysreflexia: A Rare and Late Patient in Emergency Service

Duygu Kefal, Çeral Efe Aracı, Muhittin Selçuk Özkan, Yıldıray Çete
Akdeniz University Faculty of Medicine Hospital, Antalya

Autonomic dysreflexia (AD) is an acute syndrome of physical therapy and rehabilitation which is characterised by uncontrolled sympathetic response and recognized rarely in emergency service. Severity of this neurological disorder may change from a patient to another patient. This wide scale of symptoms includes many findings and causes different results that change between life and death. As a consequence, recognition of the clinical features is highly important for emergency doctors. Injury of the spinal cord at the levels of T6 and above may cause AD. We present a 28 years old male patient who came to the ER with high blood tension during defecation and urination. In this presentation, we have discussed the clinical features, pathophysiology, emergency treatment and prophylaxis of AD.

Keywords: Physical therapy rehabilitation medicine emergency trauma spinal cord injury autonomic dysreflexia

[S-097]

Evaluation of Patients with Internal Carotid Artery Dissection in Emergency Service

Meltem Songür Kodik, Güçlü Selahattin Kıyan
Ege Üniversitesi, Acil Tıp Anabilim Dalı, İzmir

Introduction: The most significant cause of ischemic stroke in all age groups is; carotid artery dissection. It occurs frequently in fifth decade, and also responsible a large percentage of strokes in younger age group. The Eagle syndrome which can be associated with elongation of styloid is a rare condition and may occur with Internal Carotid Artery (ICA) dissection.
The purpose of this study is to assess clinical presentations, lesion locations on Computed Tomography (CT), CT angiography, Magnetic Resonance Imaging (MRI) of patients with internal carotid artery dissection and Eagle syndrome.

Method: The authors identified 16 patients admitted to their emergency department with variable neurological symptoms and had a definite diagnosis of ICA dissection between April 2011 - April 2018 and 5 of these patients diagnosed as Eagle Syndrome. All the patients underwent unenhanced cranial CT, cranial / neck CT angiography and Magnetic Resonance Imaging. There after consulted to neurology.

Findings: We studied 16 cases retrospectively, consisting of 8 males and 8 females. Among the patients, 8 of them had right ICA dissection, 6 of them had left ICA dissection and 2 of them had no dissection on CT angiography. At the 14 of these patients on the site of dissection on CT and MRI there were findings compatible with acute infarction. After neurology consultation 13 patients were hospitalized, 3 patients were discharged.

Conclusion: An increasingly recognized cause of ischemic strokes in young adults is ICA dissection. The compression of internal or external carotid artery which is named stylo carotid syndrome is the second form of Eagle syndrome. For all of these patients with clinical suspicion, emergency physician should be aware of ICA dissection and this should be screened with CT, CT angiography or MRI.

Keywords: Internal carotid artery dissection, eagle syndrome, computed tomography angiography

[S-098]

Spontaneous Spinal Subarachnoid Hemorrhage

Sinan Karacabey, Erkman Sanrı
Marmara University School of Medicine Emergency Medicine Department, İstanbul

Introduction: Spinal subarachnoid hemorrhage has many causes including trauma, vascular malformations, aneurysms, spinal cord tumors, coagulation abnormalities, use of anticoagulants, systemic lupus erythematosus, or Behçet's disease.

Case presentation: A 19-year-old woman initially complained of headache with severe back pain appealed to our emergency department. No neurological deficits were revealed except for meningism. Computed tomography and Magnetic resonans imaging of her head revealed no abnormality. A lumbar puncture shoed bloody cerebrospinal fluid with xanthochromia. Cerebral angiography revealed no abnormality. Magnetic resonance imaging of her cervical thoracal and lumbar spine revealed subarachnoid hemorrhage. Spinal angiography revealed no abnormality. The diagnosis of spontaneous spinal subarachnoid hemorrhage was made. She recovered with conservative treatment and her neurological status was normal.

Conclusions: Spontaneous spinal subarachnoid hemorrhage could be caused by rapid changes in intrathoracic and intra-abdominal pressure. Spontaneous subarachnoid hemorrhage should be considered when sudden back pain associated with severe headache develops. Even though emergent surgical decompression is necessary when the neurological state progressively deteriorates, conservative treatment with close monitoring of the symptoms can be recommended for patients with a stable neurological status.

Keywords: Subarachnoid hemorrhage, neruological disorders

[S-099]

Albumin Adjusted Ischemia Modified Albumin Does Not Increase in Peripheral Vertigo

Evvah Karakılıç, Engin Özakın
Department of Emergency Medicine, School of Medicine, Eskişehir Osmangazi University, Eskişehir, Turkey

Aim: In previous studies, it was shown that ischemia modified albumin (IMA) is a good biomarker in the diagnosis of ischemic events. Elevated IMA level is anticipated in patients with central vertigo while change in IMA level is unknown in patients with peripheral vertigo. Here, we aimed to investigate the role of ischemia-modified albumin, used as a biomarker in central ischemia, in the differential diagnosis of peripheral vertigo.

Methods: This prospective, case-control study included 46 patients aged 18-70 years presented to emergency department with vertigo. Forty-nine healthy volunteer without known disease were included as controls. Serum albumin and IMA levels were measured and albumin-adjusted IMA levels were calculated. Data were analyzed by statistics methods.

Results: Mean age was 54.0±15.7 in the patient group whereas 43.8±9.9 years in the control group. Albumin level was found to be significantly lower in patients with peripheral vertigo when compared to controls ($p<0.001$). It was found that albumin-adjusted IMA, which is showing real IMA level, is not higher than the control group ($p=0.421$). When age, serum albumin level and diagnosis of vertigo was assessed in logistic regression analysis, it was found that these factors, alone and in combination, had no effect on albumin-adjusted IMA level ($p= 0.802$ for age; $p=0.269$ for serum albumin level; $p=0.518$ for vertigo; and $p=0.114$ for combination).

Conclusion: The patient's history and good physical examination play an important role in the diagnosis of peripheral vertigo. However, it may be challenging to discriminate peripheral and central vertigo among these patients in ED. In such cases, albumin-adjusted IMA level is not a gold standard to diagnosis for peripheral vertigo but, it will be guiding to clinician as a readily available, and cost-effective biomarker.

Keywords: Ischemia modified albumin, peripheral vertigo, central vertigo

[S-100]

Spontaneous Pneumocephalus Due to Hyperpneumotization of Bone

Burak Demirci[1], Engin Ersin Şimşek[2], Kemal Tekeşin[3], Semih Korkut[1]
[1]Bağcılar Training and Research Hospital, Department of Emergency Medicine, Istanbul
[2]Kartal SUAM Family Medicine Department, Istanbul
[3]Istanbul Provincial Health Directorate, Istanbul

Pneumocephalus is the presence of air or gas within the cranial cavity. It is usually associated with head injury, facial trauma, skull base tumours, postoperatively after neurosurgery or otolaryngology surgeries, in some cases of scuba diving. Rarely, it can occur spontaneously. The developmental mechanism of pneumocephalus is mainly based on two factors: a reduction in intracranial pressure and the presence of a defect in the dura. It is caused by either a ball-valve mechanism that allows air to enter but not to exit or by cerebrospinal fluid leakage which creates a negative pressure with subsequent air entry.
A 65-year-old man was admitted to the emergency department with a complaint of headache. The patient had occasional headaches. The patient had no other complaint. His vital signs were normal, and his blood pressure was 142/75 mmHg. On physical examination, the patient had no lateralizing deficits. His neurological examination was normal. When the patient's headache did not respond to analgesia, the patient was scheduled for cranial computed tomography. The patient had widespread pneumocephaly. A neurosurgical consultation was planned for the patient without a history of trauma. The patient was transferred to the neurosurgery clinic.
The presenting symptom in pneumocephalus is usually headache, and other symptoms include rhinorrhea, meningeal signs, hemiparesis, papilledema, and cranial nerve palsies. However, the presentation of pneumocephalus is often vague. Patients with hyerpneumatised skull base and temporal bone would be more prone to develop spontaneous pneumocephalus with sudden change in pressure gradient. Treatment of spontaneous pneumocephalus is surgical decompression of accumulated intracranial air and repair the temporal bone defect to seal communication between intracranial and extracranial compartments. It should be kept in mind that, although it is a very rare case in patients with headache presenting to the emergency department, pneumocephaly may be present.

Keywords: Spontaneous pneumocephalus, hyperpneumotization, headache

---

Figure 1

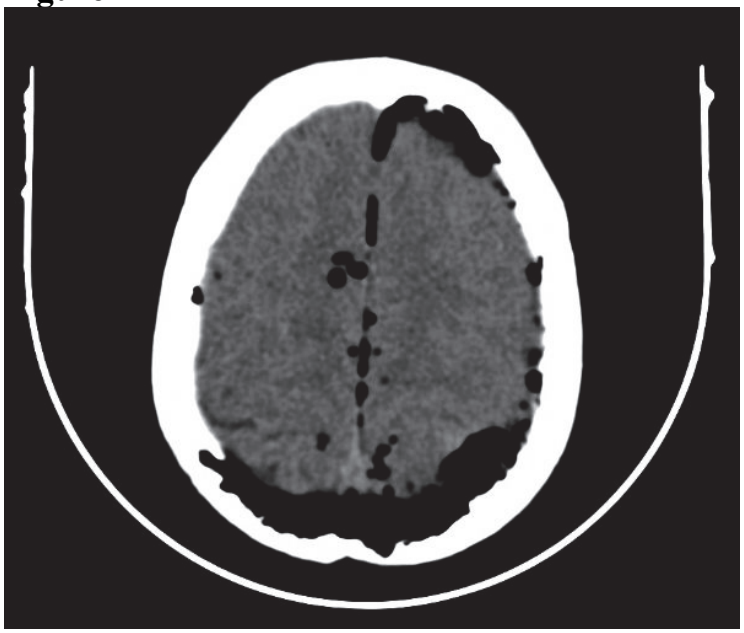

Spontaneous pneumocephalus due to hyperpneumotization of bone

[S-101]

Emergency Department-Based Thrombolysis For Stroke

Enver Ozcete[1], Busra Sapmaz[1], Ayse Guler[2], Funda Karbek Akarca[1]
[1]Department of Emergency Medicine, Medical School, Ege University, Izmir, Turkey
[2]Department of Neurology, Medical School, Ege University, Izmir, Turkey

Introduction: Stroke is an important cause of disability, which has mortality about 15% at 1 month,25% at 1 year. Because of primarily diagnosed by emergency physicians(EP), the emergency departments have an essential role in the early treatment. Thrombolysis is an effective therapy for selected cases of early stroke, but there is an excellent variation in door-to-needle time even in the same hospital. We want to present 24 patients admitted to our emergency department with acute ischemic stroke (AIS) and gave tPA as the thrombolytic agent, between October 2017 and September 2018.

Cases: The patients examined by emergency doctors firstly and consulted neurology.The average age of the patients was 68 (range 44-87), with 13 men and 11 women. The average time to arrive hospital was 62 mins. After the examination, all patients scanned for head CT. Informed consent was obtained from all patients for tPA treatment. The average door-to-needle time was 70 mins. The first NIHSS score average was 13 and after thrombolytic was applied, the finale NIHSS score average was 10.The arrival blood pressure average was 168/88 mmHg. 4 of 24 patients were dispatched other hospitals ICU and 20 patients hospitalized in our Neurology ICU. 3 of 20 patients (15%) had major intracranial bleeding and 4 of 20 patients (20%) had a minor hemorrhagic transformation in the infarct area. 2 of 20 patients (10%) died while following in ICU,one of them had major intracranial hemorrhage and the other patient had massive cerebral edema.18 patients (90%) discharged after following, the average hospitalized day of patients was 18 days.

Discussion: Hospital delays in the treatment of ischaemic stroke may be shortened significantly with reorganization. Thrombolysis should be available at the place where patients with AIS present.EPs are able to treat AIS patients within international guidelines with good cooperation between EPs, neurologists and radiologists.

Keywords: Stroke, thrombolysis

[S-102]

Radiologic Management of Pregnant Patients with Abdominal Pain in Our Emergency Service

Betül Tiryaki Baştuğ[1], Pakize Gözde Gök[2], Gizem Coşkun[2], Engin Özakın[2], Nurdan Acar[2]
[1]Eskişehir Osmangazi University medical faculty Radiology Department, Eskişehir
[2]Eskişehir Osmangazi University medical faculty Emergency Medicine Department, Eskişehir

Purpose: Abdominal emergencies during pregnancy occur in one out of 500-700 pregnancies and may involve gastrointestinal,gynecologic,urologic,vascular and traumatic etiologies;surgery is necessary in 0.2-2% of cases.Clinical presentations may be atypical and misleading because of pregnancy-associated anatomical and physiologic alterations,which often result in diagnostic uncertainty and therapeutic delay with increased risks of maternal and infant morbidity.The most common abdominal emergencies are acute appendicitis,acute calculous cholecystitis and intestinal obstruction.Acute pancreatitis is rare,usually resulting from trans-ampullary passage of gallstones.In this study,we aim to retrospectively review the files of the pregnant patients who applied to the emergency department with abdominal pain and to remind radiologic management of the painful pregnant in the emergency department.

Patients and Methods: This was a retrospective study comparing resource utilization in the last six month in a university hospital emergency department.Result criteria included hospital resource utilization,demographics,and clinical characteristics.Descriptive statistics are presented with frequency,percentage,mean,standard deviation, and minimum and maximum values.Analyses were conducted using the SPSS 22.0 package program.

Results: In the ED,70 pregnant women were admitted with abdominal pain.US and MRI is available 24/7 in our department. Ultrasonography was performed on all the patients. Magnetic resonance imaging was needed for 12 patients.

Conclusion: Ultrasound is the first choice for abdominal imaging in pregnancy because it is rapid, widely available, and because it avoids radiation exposure.It is an effective diagnostic tool for gynecologic, gastrointestinal, urinary, and hepatobiliary pathologies.It is also effective in detecting obstetrical pathologies and assessing fetal condition.Its effectiveness is somewhat limited for evaluation of the intestine, pancreas, ureters and mesenteric vasculature because its visibility is limited by the interposed uterus and by the presence of intestinal air.Magnetic resonance imaging has been shown to be effective in evaluating specific etiologies of acute abdominal pain during pregnancy.Because it avoids exposure to ionizing radiation,MRI is the preferred second-line diagnostic modality when ultrasound is inconclusive.

Keywords: Pregnant, abdominal pain, imaging

[S-103]

Are Rectovaginal Fistulas Emergency?

Ece Yılmaz, Ilhan Uz, Yusuf Ali Altuncı
Emergency Department, Ege University School of Medicine, Izmir, Turkey

Aim: The aim of this study was to rectospectively examine patients who had rectovaginal fistula. Methods: The files of 23 patients with rectovaginal fistula (RVF) who were admitted to our emergency department between January 1, 2017 and October 1, 2018 were reviewed retrospectively.

Results: The mean age of 23 patients with a RVF was found to be 58.6 ± 13.2 years and the prevalence was 6.4/100.00. When the complaints of the applicants were evaluated,it was found that they mostly applied to the hospital with the complaint of stooling from the vagina(n=14, % 60.9).When the etiological factors and underlying diseases examined, 9 (%39) patients had gynecologic malignencies, 5 (%21) patients had colorectal malignancies, 2(%8.6) had chron disease and 12(%52) had history of lower abdominal operation.When the vital parameters of the patients were evaluated, 2 (%8.6) patients had fever, tachycardia and hypotension together, other 21 (% 91.3) patients had normal vital parameters. 19(%78.2) patients were diagnosed by CT, 2 (%8.6) patients by rectosigmoidoscopy and 2 (%8.6) patients by MRG. 14 (%60.8) patients dicharged with policlinic appointment after emergency management, 9 (%39.1) paitents were hospitalized and 5 (%21.7) patients had planned electively operation. Urine culture was detected positive in 9 (%39.1) patients. When the patient mortality was evaluated, 9 (%39.1) patients died from RVF for independent reasons and other 14 (%60.8) patients are alive.

Conclusions: RVF should be considered in patients who come with a complaint of stooling from the vagina, have gynecological malignancy and intraabdominal operation history. Diagnosis in emergency can be made with CT. Stabil patients may be referred to the outpatient clinic for electively operation.

Keywords: Rectovaginal fistül, emergency department

[S-104]

The Effect of System Change on The Time To Regional Nerve Blocks in Suspected Fracture Neck of Femur (#NOF) Presenting to The ED

Hussein Alabodi, Jo Anne Mcshane
Box Hill Hospital, Melbourne, Australia

Patients coming to the emergency department with a potential neck of femur fracture (#NOF) is a common presentation in the elderly population. It was found during an audit of #NOF's that the time to block could be improved with initial results showing that the median time to nerve block was 177min.
Aim: Improving time to nerve block for potential neck of femur fractures.

Methodology: The project was retrospective pre/post interventional study looking at making simple system changes within the ED to improve time to nerve block and reduce the use of opioid analgesia in this patient population. The study included a retrospective audit of potential #NOFs for the 3mth period prior to the intervention and a 3mth post intervention period. The intervention included an upscale from the traditional triage category of this site from 3 to 2 and a change of streams from low-acuity to high-acuity. In addition, an educational campaign was launched and 'block packs' were made for convenience of use.
Results: After meeting the inclusion criteria, a total of 156 nerve blocks were given during the study period for a suspected #NOF at triage. It was found there was a decrease in time to block from 138min (median 126 min) to 72min (median 53min). Patients receiving a nerve block prior to Xray from increased from 47% to 68%. There was no significant change to time to treatment or length of stay.

Conclusion: There was a significant improvement in time to nerve block for patients with a suspected #NOF in the intervention period with a corresponding decrease in pain levels and use of opioid analgesia. Patients were also more likely to receive a nerve block prior to Xray in the intervention period.

Keywords: Fracture neck of femur, time to analgesia, regional nerve bloc

[S-105]

Diagnostic Efficacy of Bedside Ultrasonography Compared to Roentgenograms Regarding Evaluatıon of Shoulder Injuries In Emergency Settings

Bulent Guneri[1], Sultan Selcuk[2], Burak Koyuturk[2], Zeynep Kekec[2]
[1]Sutcu Imam University Faculty of Medicine, Department of Orthopedics and Traumatology, Kahramanmaraş, Turkey
[2]Cukurova University Faculty of Medicine, Department of Emergency Medicine, Adana, Turkey

Purpose: Shoulder injury,which can be debilitating, is one of the common causes of visits to emergency department (ED). The aim of this study was to prospectively compare the diagnostic efficacy of bedside ultrasonography (B-US) versus roentgenograms in adult patients, admitted to ED for shoulder injuries.

Materıals and Methods: Adult patients, visiting ED due to shoulder injuries between February 2017 and July 2018, were enrolled in the study. After clinical assessment, B-US was executed with linear probe in sagittal, coronal and transverse planes to evaluate bone integrity, fracture displacement, joint dislocation/subluxation, hematoma formation and soft tissues. Afterwards, roentgenograms were obtained for each case.

Results: Eleven patients, including eight males (72.73%) and three females (27.27%), volunteered to be involved in this study. The average age for male, female and whole patients were 56.62(21-86), 58.66(27-78), 57.18(21-86), respectively. The mechanisms of injuries were traffic accident, occupational injury and simple fall in two (18.18%), one (9.09%) and eight (72.72%) patients, respectively. Findings of B-US and roentgenograms were concordant. Two modialities detected glenuhumeral joint dislocation in one (9.09%), fracture of proximal humerus in two (18.18%) and fracture-dislocation of shoulder joint in four (36.36%) patients whereas excluded any articular or bony lesion in four (36.36%) patients. No tendinous or associated osteoarticular injury was identified in this series.

Conclusion: B-US is a safe and cost-effective diagnostic procedure which can be considered as an alternative to roentgenograms for diagnosis of shoulder injuries in emergency settings.

Keywords: Emergency medicine, shoulder trauma, bedside ultrasound

[S-106]

The Comparison of Point-of-Care Ultrasound and Radiography in Diagnosis of Long Bone Fractures

Mustafa Avcı, Nalan Kozacı, Gul Tulubaş, Ayşegül Yüksel, Adeviye Karaca
University of Health Sciences, Antalya Education and Research Hospital; Department of Emergency Medicine, Antalya, Turkey

Aim: We aimed to compare the accuracy of point-of-care ultrasonography (POCUS) with direct radiography (DR) in the diagnosis of long bone (LB) fractures, and determination of fracture characteristics.

Methods: Patients in all age groups, who were admitted to ED due to extremity trauma, who had a suspected LB (humerus, radius, ulna, femur, tibia and fibula bones) fracture on physical examination, whose vital findings were stable were included in the study. Before the initiation of the study, emergency physicians participating in the study were given a total of 2 hours, 1 hour theoretical and 1 hour practical, of LBs examination and radiography evaluation training. Then, these physicians with different experience of POCUS use were given a standard POCUS training for 2 hours, 1 hour theoretical and 1hour practical, to assess LBs with POCUS.

Results: Total 100 patients with suspected LB fracture were enrolled in this study. LB fractures were detected in 81 patients by DR imaging and in 85 patients by POCUS. Compared with DR, sensitivity and specificity of POCUS in detection of fracture were 99% and 97%, respectively. Angulation was detected in 33 patients and step-off in 27 patients by DR. Compared with DR, sensitivity and specificity of POCUS in detection of angulation were 90% and 94%, respectively, and sensitivity and specificity of POCUS in the detection of step-off were 100% and 97%, respectively.

Conclusion: This study demonstrated that POCUS has high sensitivity and specificity in the diagnosis of LB fracture and in the determination of LB fracture characteristics.

Keywords: Direct radiography, fracture characteristics, long bone, point-of-care ultrasonography

---

Figure 2

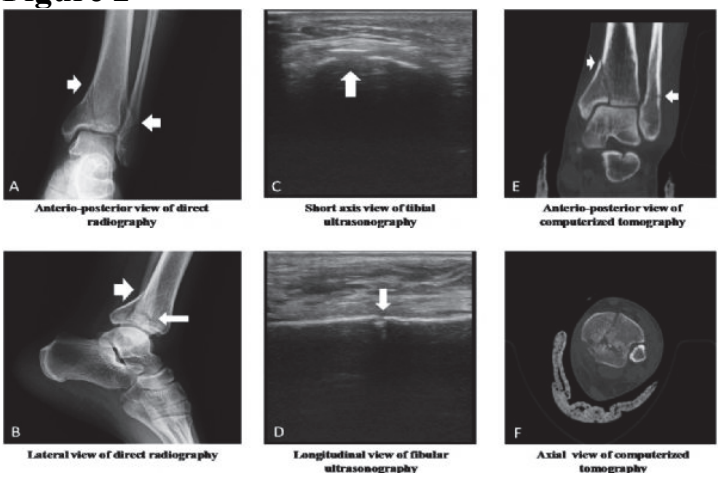

Radiological images of ankle joint in a 33-year-old male patient. A: tibial transverse fracture with elongation to joint space and fibular transverse fracture. B: tibial transverse fracture with step-off and angulation, and fibular transverse fracture. C: tibial comminuted fracture with step-off and angulation. D: fibular transverse fracture. E: tibial transverse fracture with elongation to joint space, and fibular transverse fracture. F: tibial comminuted fracture, and fibular transverse fracture.

[S-107]

Reduction Of Traumatic Hip Dislocation In ED By Procedural Sedation And Analgesia

Neşe Nur User[1], Murat Yeşil[2], Gökhan Maralcan[2]
[1]Emergency Medicine, Faculty of Medicine, Afyonkarahisar Health Sciences University, Afyonkarahisar, Türkiye
[2]Orthopedics and Traumatology, Faculty of Medicine, Afyonkarahisar Health Sciences University, Afyonkarahisar, Türkiye

Introduction: During the implementation of orthopedic procedures, procedural sedoanalgesia (PSA) are frequently performed in the emergency department (ED) to provide patient anxiolysis, analgesia, and amnesia. Traumatic Hip Dislocation (THD) is rare and may be associated with severe injuries. Early diagnosis and reduction of dislocated hip within 6 hours decreases the incidence of avascular necrosis.

Method: Patients with THD, treated in the hospital between November 2006 and June 2018 were evaluated retrospectively according to age, sex, trauma type, injury type, presence of additional injuries, treatment methods and complications.
Results: THD was detected in a total of 57 patients. Closed reduction with PSA (CRPSA) in ED was attempted for 29 cases (F:8 M:21). Mean age of the patients were 36.9 (Min:15-Max:84). 19 patients had associated injuries. 28 cases had posterior and 1 case had anterior dislocation. 16 patients had acetabular fractures, 5 patients had femoral head fractures and 2 patients had bought of them. 6 patients had pelvic or same extremity fractures that may complicate the procedure.
The mean time between the arrival of the patients and the procedure was 93.0 minutes. For 27 cases CRPSA was successful. Reduction could not be achieved in 1 patient who hadn't any fractures or associated injury. Redislocation was developed in 1 patient.
Sciatic nerve damage was detected in 1 patient and continued after CRPSA. Neurovascular damage due to CRPSA was not seen.
Complications of PSA were observed in 7 patients;1 prolonged sedation, 2 transient hypotension, 4 transient hypoxia. None of the patients experienced serious complications.

Discussion: PSA in appropriate conditions and doses increase patient and physician comfort and procedure success. A combination of benzodiazepines and opioids are commonly used for sedation and analgesia.
Early reduction is recommended for the treatment of patients with THD. CRPSA by THD in ED is a safe and effective method.

Keywords: Procedural sedoanalgesia, traumatic hip dislocation

[S-108]

Diagnostıc Efficacy of Bedside Ultrasonography Compared to Roentgenograms Regarding Evaluation Of Hand Injuries in Emergency Settings

Bulent Guneri[1], Mustafa Oguz Tugcan[2], Fuat Belli[2], Zeynep Kekec[2]
[1]Sutcu Imam University Faculty of Medicine, Department of Orthopedics and Traumatology, Kahramanmaraş, Turkey
[2]Cukurova University Faculty of Medicine, Department of Emergency Medicine, Adana, Turkey

Purpose: Hand injuries are one of the most common cause of visits to emergency department (ED). The aim of this study was to prospectively compare the diagnostic efficacy of bedside ultrasonography (B-US) versus roentgenograms in adult patients, admitted to ED for hand injuries.

Materıals and Methods: Adult patients with hand injuries, admitted to ED from February 2017 to July 2018, were enrolled in the study. Following physical examination, B-US was executed with linear probe in longitudinal and transverse planes to evaluate bone integrity, hematoma formation, injuries in articular and soft tissue structures. Thereafter roentgenograms in anteroposterior and lateral views were obtained for each hand.

Results:Thirty patients, including 24 males (80%) and six females (20%), volunteered to be involved in the study. The average age for male, female and whole patients were 37.2 (18-70), 41.16 (22-64), 38 (18-70), respectively. The mechanisms of injuries were penetrating injury, blunt trauma and gunshot in 10 (33.33%), 19 (63.33%) and one (3.33%) patients, respectively. B-US and roentgenograms coherently detected fractures in 15 (50%) patients whereas excluded fracture in 13(43.33%) patients. Remaining two patients (6.66%) were diagnosed either utilizing B-US or roentgenogram. Thus, B-US and roentgenogram missed a fracture, each of which was demonstrated by the other modality. 11 (36.66%) phalangeal and six (20%) metacarpal fractures were detected. Seven fractures (41.17%) were open. No joint dislocation, tendinous or ligamentous injury was identified.

Conclusion: We suggest B-US as a safe, reliable and cost-effective alternative to roentgenogram in hand injuries.

Keywords: Emergency department, hand injury, bedside ultrasound

[S-109]

A Prospective Observational Study Of Hand Injuries Cases Applied to Eskişehir Osmangazi University Emergency Service Within 1 Year

Eşref Genç[1], Nurdan Acar[1], Engin Özakın[1], Adem Köksal[1], Mustafa Emin Çanakçı[2]
[1]Eskisehir Osmangazi University Faculty of Medicine Emergency Medicine Department, Eskisehir, Türkiye
[2]Eskisehir Public Hospital, Eskisehir, Turkey

Backgraund: The aim of this study was to determine demographic characteristics, clinical findings, causes and types of injuries, injury severity and occupational accidents of patients who applied to the emergency department of Eskişehir Osmangazi University Educational Health Practice and Research Hospital with hand injuries.

Materials and Methods: The study was planned in an observational and prospective manner. 1034 patients who applied to the Eskişehir Osmangazi University Medical Faculty Emergency Department with the reason of hand injury between 01.02.2017-31.01.2018 were taken to study. Patients who refused to participate in the study and patients younger than 18 years are not included in the study.

Results: 750 (%72.5) and 284 (%27.5) of 1034 patients who included in study were males and females respectively. The mean age was 36.20 ± 14.34. The most frequent admission day of the patients 15.6% was saturday and the most frequent admission month was may. It has been determined that the majority of hand injuries (60.4%) occur in homes and ıt's attachments. The second most common causes of injuries was occupational accidents (25.5%) after home accidents (56.8%). Cutter and driller tools (46.9%) were the most common cause of hand injuries. The most frequently injured finger is the 2nd finger of the left hand. The most common types of injuries were simple incisions (52.6%), The most common procedure was primary suture (46.5%).The most frequent amputation was found in the left hand's 3rd finger. 43.7% of the patients were requested a hand surgery consultation. 51.8% of suturing procedures were performed by Emergency Service physicians.

Discussion: As a result, the majority of hand injured patients who are referred to emergency services are being treated by emergency services, emergency physicians must have adequate knowledge of the treatment of hand injuries.

Keywords: Emergency, hand, injuries

[S-110]

Evaluation of Cranial Computed Tomography Necessity in Minor Head Trauma Cases Under Two Years Of Age

Hasan Idil[1], Erden Erol Unluer[2], Tarık Doğan[1]
[1]Department of Emergency Medicine, Tepecik Training and Research Hospital, Izmir, Turkey
[2]Department of Emergency Medicine, Usak University School of Medicine, Usak, Turkey

Objectives: There is a controversy about whether to use cranial computed tomography (CT) for children with minor head trauma (MHT) under two years of age. In this study, it was aimed to determine the parameters that can be useful at decision-making stage.

Materials-Methods: Patients under two years of age who were admitted emergency department within three months due to MHT and who underwent cranial CT scan were included in the study. Age, gender, trauma mechanism, GCS score (14 or 15), symptoms (crying/unrest [unusually by parents], vomiting [several times or hours later], to refuse eating [no eating or eat less than usual], drowsiness [unusually by parents] and loss of consciousness [<5 seconds]), physical examination signs (hyperemia/ecchymosis, abrasion, skin laceration, cephalohematoma and fontanel bulging) and outcomes of the cases were retrospectively screened. A positive CT result was defined as the presence of one or more of the following: intracranial hemorrhage, contusion, cerebral edema, pneumocephalus or skull fracture.

Results: Of the 486 patients with MHT, 156 (32%) who underwent cranial CT examination were evaluated. Their average age was 10.4 (SD ± 6.3) months and 50.6% of them were male. In 8.3% of cases clinically important cranial CT findings were detected; however, surgical intervention was not needed for any of them. Cephalohematoma and drowsiness were associated with positive CT results ($p<0.05$). Relationship between symptoms / clinical signs and positive cranial CT results is shown in Table 1.

Conclusion: The observation of cephalohematoma and drowsiness in children younger than two years of age may indicate significant trauma-related injuries and may be helpful in deciding whether to use cranial CT.

Keywords: Computed tomography, pediatric, head trauma, emergency department

---

Single logistic regression analysis for the relationship between symptoms / clinical signs and positive cranial CT results.

Symptoms	B	Wald	Sig.(p)	OR	95% CI
Crying/Unrest	0.42	0.53	0.47	152	0.49 - 4.76
Vomiting	-1.54	2.12	0.15	0.22	0.03 - 1.71
To refuse eating	0.60	0.53	0.47	1.82	0.36 - 9.10
Drowsiness	2.14	4.91	0.03	8.49	1.28 - 56.25
Loss of consciousness	-18.87	0.00	0.99	0.00	0.00
Clinical signs					
Hyperemia/Ecchymosis	-2.16	4.20	0.04	0.12	0.02 - 0.91
Abrasion	-1.03	0.94	0.33	0.36	0.05 - 2.87
Skin Laceration	0.22	0.04	0.84	1.24	0.15 - 10.64
Cephalohematoma	1.45	5.84	0.07	4.27	1.32 - 13.84
Fontanel Bulging	23.77	0.00	0.99	0.00	0.00

CT: Computed Tomography, OR: Odds Ratio, CI: Confidence Interval

[S-111]

Assessment of Multislice Computed Tomography Findings Of Head Traumas in Pediatric Population

Yasin Ertuğ Çekdemir
Dokuz Eylül Üniversitesi, Radyoloji Anabilim Dalı, İzmir

Objective: Traumatic brain injury is one of the most common health issue responsible for mortality and long-term morbidity among pediatric patients. One of the most common reason of head trauma is falling. Evaluation of findings in cranial CT and 3D reformatted CT images should be performed entirely and then treatment should be planned carefully.

Material-Methods: In the present study, cases of head traumas were enrolled. The present study was performed between 03.03.2017 and 06.30.2018. Patients who were admitted to the emergency service for head trauma due to falling between 0-6 year-old were traced retrospectively. 149 (male:92, female:57) cases were recruited. Parameters were analysed with radiological findings, clinical signs, sex and age.

Results: In total of 149 cases, male dominance was remarkable (n:92>n:57). Age distribution is given in the figure below. As it is shown in the figure, most of the cases accumulated around 2 years-old, the period of learning to walk and first careless activity. Types of injury were divided into three groups according to the CT findings. The first group included soft tissue injuries, the second group included bone fractures and the third group included intracranial pathologies (i.e.,extradural-subdural haemorrhage). Sixty seven of 149 patients had only soft tissue injuries such as laceration, oedema, scalp haematoma. Eleven of 149 patients had soft tissue injuries with cranial bone fractures. Eleven of 149 patients had intracranial pathologies. Twenty nine of them were hospitalized for observation in the emergency service or neurosurgery department.

Conclusion: All of our cases with intracranial pathologies, serious or specifically localized bone fractures were consulted by neurosurgery. Because there was an increased risk of haemorrhage especially in the patients with parietal or temporal bone fractures. Therefore all of our cases were examined carefully and also checked for subtle fractures with 3D reformatted CT images clearly.

Keywords: Intracranial pathologies, 3D reformatted CT images, traumatic brain injury

---

Figure

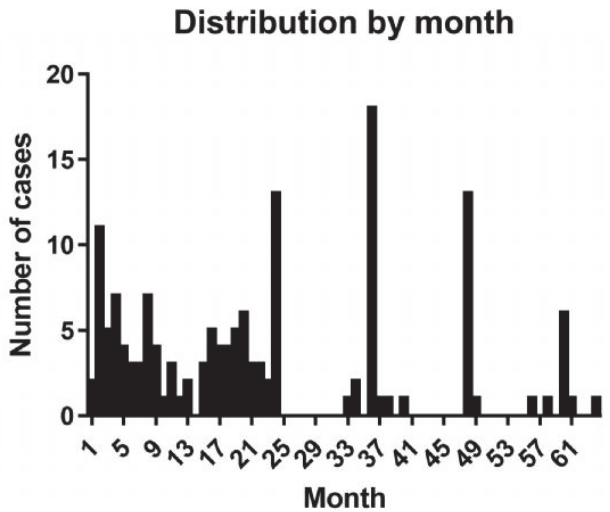

Distribution By Month

[S-112]

Stress Coping Strategies of ED Health Personnel and Their Relation with Socio-Demographic Characteristics

Özgür Dikme[1], Özlem Dikme[2]
[1]University of Health Sciences, Istanbul Training and Research Hospital, Emergency Department, İstanbul
[2]Koc University, Emergency Department, İstanbul

Introduction: Stress in emergency department is a important problem. Coping strategies play important role on psychological well-being since they have the potential to function as a protective or a risk factor. We aimed to evalutae stress coping strategies in our ED and their relation with socio-demographic characteristics.

Methods: The study was carried out in a research and training hospital ED. A survey was conducted face-to-face with ''Coping with stress scale'' forms and ten questions about socio-demographic charasteristics (age, gender, working status, total work experience time, work experience time in ED, smoking, marital status eg.) were asked. The scale is divided into five factors and two main groups (problem management coping and emotional coping), with a total of 30 questions. Likert's four-point scale was used, ranging from 4 completely agree to 1 completely disagree. The higher the points achieved in each factor represented, the higher is the rate of this coping style used. The relationship between the variables and socio-demographics were analyzed.

Results: Ninety-three health personnel of ED included into the study, of them 40 (43%) were doctors, 32 (34%) were nurses and 21(23%) were others (cleaner, medical secretary, patient transporter eg.). Fifty-seven (61%) of them were male and the mean age was 29 yeras (19-55). Eighty-one volunteers had higher points in problem management coping group. The others group had statiscally significant higher problem management behavior strategies (p=0.023). Female personnel had higher points in emotional behavior strategies group (p=0.041). Married staff had higher points in emotional behavior strategies group too (P=0.021).

Conclusion: A proper assessment of stress copins strategies and socio-demographic status of emergency health personnel would be useful in planning educational programs against stress.

Keywords: emergency, Stress cooping strategies scale, socio-demographic characteristic

[S-113]

The Factors Affecting Mortality in Cardiopulmonary Resuscitation in The Emergency Department: 1-Year Retrospective Study

Özcan Sağlam[1], Alp Şener[2], Şervan Gökhan[3], Fatih Tanrıverdi[3], Gül Pamukçu Günaydın[2], Gülhan Kurtoğlu Çelik[3], Ayhan Özhasenekler[3], Mehmet Ergin[3]
[1]Department of Emergency Medicine, Bartın State Hospital, Bartın, Turkey
[2]Department of Emergency Medicine, Atatürk Training And Research Hospital, Ankara, Turkey
[3]Department of Emergency Medicine, Yıldırım Beyazıt University, Ankara, Turkey

Objective: Sudden cardiac arrest is the most common cause of unexpected deaths. Effective and rapid initiation of Cardiopulmonary Resuscitation (CPR) is life-saving. CPR has reported significant success in survival in patients with cardiac arrest, which had been bred since the first use began in 1960. It is necessary to identify the factors that cause mortality in cardiac arrest cases.

Materials-Methods: 257 patients who admitted in Atatürk Training and Research Hospital Emergency Department of Ankara Yıldırım Beyazıt University between 01.01.2016 and 31.12.2016 were included. The demographic characteristics of these patients, vital signs and electrocardiography rhythms, medications used, laboratory findings, CPR durations and CPR results were recorded. Patients' data was retrieved via Hospital Information Management System, and by calling the patient's relatives.

Results: CPR was administered to 108 female and 149 male patients in the emergency department. 43 (32.1%) of the women who applied CPR were out of cardiac arrest (OHCA) and 91 (67.9%) of the male patients were OHCA. 3 (2.8%) females and 15 (%10,1) males who underwent CPR were discharged from the hospital. According the groups of age, 12 (12.6%) out of 95 patients aged 18-65 years were discharged from the hospital, and 6 out of 162 (3.7%) patients in the age group of 65 years and over were discharged from the hospital. Despite having more return of spontaneous circulation (ROSC) in women, discharge from the hospital was less frequent. None of the traumatic cardiac arrests were discharged from the hospital.

Conclusion: The fact that male sex, young age, the presence of reversible cardiac arrest causes, the early onset of CPR, the presence of shockable rhythm, the presence of In Hospital Cardiac Arrest (IHCA), absence of high heart rate was found to be a factor that positively influenced mortality in patients with cardiac arrest.

Keywords: Cardiac arrest, cardiopulmonary resuscitation, mortality

[S-114]

Experience with Resuscitative Endovascular Balloon Occlusion of the Aorta (REBOA) of an Emergency Medicine Department in Turkey

Yunus Emre Özlüer
Emergency Department, Medicine Faculty, Adnan Menderes University, Aydin, Turkey

Resuscitative endovascular balloon occlusion of the aorta (REBOA) has become an established adjunct to hemorrhage control since 1954. REBOA occludes the distal circulation and increases cardiac afterload and proximal aortic pressure, resulting an increase in myocardial and cerebral perfusion. This service can also be used for other types of shock except from hemorrhagic shock, until the main treatment response is obtained. The present findings clearly demonstrate a significant increase in systolic blood pressure before and after REBOA administration. However, there is a serious lack of information that REBOA provides a survival advantage.
We present our case series on how to achieve results when used in other types of shock, such as hemorrhagic shock.

Keywords: Emergency medicine, resuscitation, resuscitative endovascular balloon occlusion of the aorta

Characteristics of patients

Age	Sex	Comorbidities	Primary Cause	Indication	Type of REBOA	Time on REBOA	ICU Stay	Complications	Outcome	mRS on 28th day	Additional initiatives
42	M	Chronic alcoholism	Methanol Intoxication	Severe Hypotension	Zone 3 partial	12 hours (2 hours on, 1 hour off)	14 d	-	Exitus	5	HD
61	M	Chronic cologne abuse	Methanol Intoxication	Severe Hypotension	Zone 3 partial	12 hours (2 hours on, 1 hour off)	3 d	-	Exitus	5	VA ECMO, HD
76	M	Traffic accident	Pelvic fracture hemothorax	Hemorrhagic Shock	Zone 3 partial	2 hours	6 h	-	Exitus	5	Pelvic packing
60	M	Cirrhosis	ARDS	Severe Hypotension	Zone 3	2 hours	4 d	-	Exitus	5	VV ECMO

					partial						
41	F	Ovarian Malignancy	Vaginal Bleeding	Hemorrhagic Shock	Zone 3 partial	3 days 2 hours on 1 hour off	6 d	Reversible Leg Ischemia	Discharged	0	Pelvic packing
69	M	Crohn Disease	Gastrointestinal Bleeding	Hemorrhagic Shock	Zone 3 partial	17 hours (2 hours on, 1 hours off)	20 d	-	Exitus	5	HD
63	F	Traffic Accident	Pelvic fracture Liver subcapsular hematoma	Hemorrhagic Shock	Zone 3 partial	10 hours (2 hours on, 1 hours off)	6 d	-	Exitus	5	Pelvic embolization, Opened surgery
47	F	Kronic kidney disease	Post cardiac arrest care, catheter sepsis	Severe Hypotension	Zone 3 partial	8 hours (2 hours on, 1 hours off)	3 d	-	Exitus	5	sepsis mediators plasmapheresis

HD: hemodialysis VA ECMO: veno-arterial extra corporeal membrane oygenation VV ECMO: veno-venous extra corporeal membrane oygenation ARDS: adult respiratory distress syndrome

[S-115]

Comparing Predictive Performance of Quick Sepsis Related Organ Failure Assessment (qSOFA), Systemic Inflammatory Response Syndrome, and Early Warning Scores in Patients with Suspected Infection Presenting to The Emergency Department

Halit Aytar[1], Seda Dağar[2], Şeref Kerem Çorbacıoğlu[2], Mehmet Veysel Öncül[3], Sedat Akkan[2], Emine Emektar[2], Yunsur Çevik[2]
[1]İstanbul Büyükçekmece Mimar Sinan Devlet Hastanesi, İstanbul
[2]Ankara Keçiören Eğitim ve Araştırma Hastanesi, Ankara
[3]Van Eğitim ve Araştırma Hastanesi, Van

Introduction: New definitions about sepsis entered to our agenda with Sepsis 3.0. However, there are still many scientists around the world were criticized new definitions and new scoring systems that defining sepsis due to lack of adequate validations.

Objective: We aimed to compare scoring systems - including SIRS and qSOFA, to show organ dsyfunction, to predict outcome in patients with or suspect of infection.

Materials-Methods: This prospective observational study was conducted in the emergency department of a training and research hospital. Patients with emergency severity index score of 1, 2, 3 and with suspected infection were included consecutively during time of study period. Patients divided into two group -sepsis and non-sepsis- according to new definitions in Sepsis 3.0. Vital signs, laboratory results were collected and scores were calculated. Patients were followed up until 90 days after admission.

Results: 295 patients were included for the analysis. The median age was 77 years (IQR %25-75, 67-84years), and 151 (51.2%) of them had respiratory tract infection. 105 (34.5%) of them diagnosed with sepsis. 62 (21%) patients died during 90 days after admission, and 50 (16.9%) of them were in sepsis group. Sensitivity of SIRS, qSOFA and MEDS for diagnosing sepsis was 93.3% (95% CI, 86.7-97.2), 67.6% (95% CI, 57.7-76.4), 97.1% (95% CI, 91.8-99.4) and spesifity was 11.58% (95% CI, 7.4-17.0), 89.4% (95% CI, 84.2-93.4), 32.1% (95% CI, 25.5-39.2), respectively. Sensitivity of SIRS, qSOFA for predicting mortality was 91.8% (95% CI, 81.9-97.2), 67.2% (95% CI, 54-78.6) and spesifity was 10.2% (95% CI, 6.6-14.8), 78.6% (95% CI, 72.8-83.7), respectively.

Conclusion: In our study, among patients presenting to the emergency department with suspected infection, we found that MEDS and SIRS have high sensitivity for diagnosing sepsis compare to qSOFA, in contrast qSOFA resulted greater prognostic accuracy for mortality than did either SIRS.

Keywords: Sepsis, SIRS, qSOFA

Flow Chart

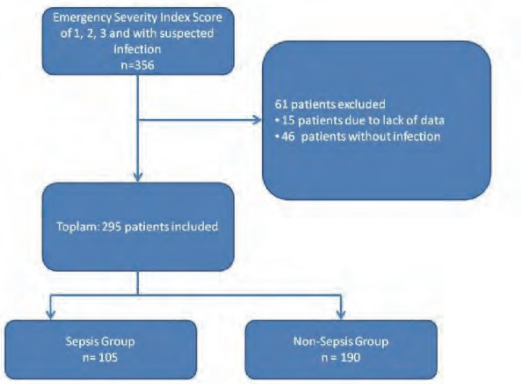

Diagnostic Value of Scoring Systems in Sepsis

Scoring Systems	Sensitivity	Specifity	Positive Likelihood Ratio	Negative Likelihood Ratio	Positive Predictive Value	Negative Predictive Value	Accuracy
SIRS* (%) (CI 95%)	93.33 (86.7-97.2)	11.58 (7.4-17.0)	1.06 (0.9-1.1)	0.58 (0.2-1.3)	36.84 (35.1-38.5)	75.86 (58.1-87.6)	40.68 (35.0-46.5)
qSOFA* (%) (CI 95%)	67.62 (57.7-76.4)	89.47 (84.2-93.4)	6.42 (4.1-9.9)	0.36 (0.27-0.48)	78.02 (69.6-84.5)	83.33 (79.0-86.8)	81.6 (76.8-85.9)
MEWS* (%) (CI 95%)	65.71 (55.8-74.7)	67.37 (60.2-73.9)	2.01 (1.57-2.58)	0.51 (0.38-0.68)	52.67 (46.5-58.7)	78.05 (72.8-82.5)	66.78 (61.0-72.1)
SOFA* (%) (CI 95%)	89.52 (82.0-94.6)	79.47 (73.0-84.9)	4.36 (3.27-5.81)	0.13 (0.08-0.23)	70.68 (64.3-76.2)	93.21 (88.6-96.0)	83.05 (78.2-87.1)
MEDS* (%) (CI 95%)	97.14 (91.8-99.4)	32.11 (25.5-39.2)	1.43 (1.29-1.59)	0.09 (0.03-0.28)	44.16 (41.6-46.7)	95.31 (86.7-98.4)	55.25 (49.3-61.0)
NEWS* (%) (CI 95%)	95.2 (89.2-98.5)	34.7 (27.9-41.9)	1.46 (1.3-1.6)	0.14 (0.06-0.3)	44.6 (41.8-47.4)	92.9 (84.5-96.9)	56.2 (50.4-62.0)

*To calculate the diagnostic value of the scores: SIRS >=2 points, qSOFA>=2 points, MEWS>=5 points, SOFA>=4 points, MEDS>=8 points, NEWS>=7 points were accepted. *SIRS: Systemic Inflammatory Response Syndrome, qSOFA: quick Sequential Organ Failure Assessment, MEWS: Modified Early Warning Score, SOFA: Sequential Organ Failure Assessment, Apache: The Acute Physiology and Chronic Health Evaluation, MEDS:Mortality in Emergency Department Sepsis, NEWS: National Early Warning Score*

[S-116]

Ischemia-Modified Albumin Levels in Adult Patients with Febrile Neutropenia

Alp Şener
Department of Emergency Medicine, Atatürk Training and Research Hospital, Ankara, Turkey

Objectives: Febrile neutropenia (FN) is a common and life-threatening complication of bone marrow suppression due to chemotherapy. In this study, we aimed to measure tissue hypoxia and oxidative stress in patients with FN by means of ischemia modified albumin (IMA) levels.

Materials-Methods: This study was performed in the emergency department of Ankara Atatürk Training and Research Hospital prospectively. We studied 81 patients including 39 healthy volunteers, 42 FN patients. The diagnosis of FN was made according to the definition of Immunocompromised Host Society (IHS). In addition to IMA levels, PCT and CRP parameters, blood culture results and 28-day mortality were evaluated.

Results: Patient and control groups were not statistically different in terms of age and gender distribution. In 15 (35.7%) of the patients, blood culture results were positive. 22 (52.4%) patients were mortal. In the FN group, IMA was significantly higher (median: 78.9 vs 69.0 ABSU). There was no statistically significant difference in IMA levels between the sub-groups according to the blood culture results (positive vs negative). There was no statistically significant difference in IMA level in the mortal group. In the correlation analysis, IMA was not significantly associated with PCT, CRP and WBC.

Conclusion: The high level of IMA in the FN group suggests that tissue hypoxia is on duty in FN patients. However, this study does not indicate that IMA is useful in the evaluation of FN mortality. Further studies are needed to evaluate this relationship.

Keywords: Febrile neutropenia, ischemia modified albumin, mortality

[S-117]

Anaphylaxis and ARDS Following Contrast Material Infusion

Murat Güzel, Mehmet Yorgun, Şener Cindoruk
Department of Emergency Medicine, Samsun Training and Research Hospital, Samsun, Turkey

Introduction: We presented ARDS developed following non-ionic contrast material, iohexol, in a young male. To best of our knowledge, this is the fourth case with ARDS following contrast material use.

Case: A 19-years male patient presented to emergency department with abdominal pain over 3 days. Abdominal CT scan was ordered to elucidate etiology of abdominal pain. For contrast enhancement, 100 ml iohexol (Omnipaque; 350 mg/50 ml) was given with transfusion rate of 3 ml/second. The patient experienced respiratory distress, edema at lips, generalized flushing and nausea 30 seconds after radiopaque material infusion. There was diffuse, bilateral bronchospasm on lung auscultation. Vital signs were found to be as follows: heart rate, 122 bpm; respiration rate, 36/min; blood pressure, 95/64 mmHg; oxygen saturation, 82; body temperature, 37.1°C. The patient was considered as anaphylactic reaction; thus, 1 mg epinephrine was diluted in 10 ml normal saline and 3 ml diluted epinephrine was given in 100 ml normal saline within 15 minutes. In addition, 160 mg methylprednisolone was given in 2000 ml normal saline via intravenously. The patient was diagnosed as acute appendicitis by radiological findings; thus, he was admitted to ICU. After 2 hours with stable vital signs, the patient underwent surgery. Postoperative respiratory distress was developed and there was diffuse, bilateral infiltration was present on chest radiograph. No finding of left cardiac failure was found on echocardiography. Arterial blood gas analysis revealed following Results: pH, 7.30; PCO2, 50 mmHg; PO2, 70 mmHg; SpO2, 80%, HCO3, 22.4 mmol/L and PaO2/FiO2:175. Given these findings, patient was considered as mild ARDS. The patient was conscious and BIBAP (12/5 mmHg) was used. During ICU follow-up, the patient responded to NIMV. Clinical and pulmonary findings (Figure 1.) were recovered on day 3 of ICU admission and patient was discharged after 2 additional days in ward.

Keywords: Acute respiratory distress syndrome, iohexol, anaphylaxis

---

The patient's chest x-ray findings during four days

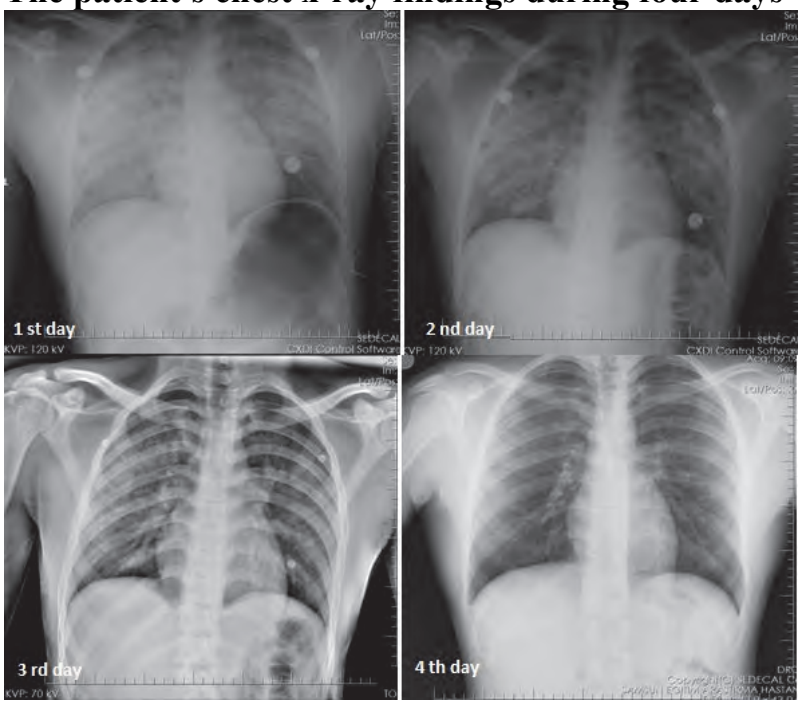

[S-118]

Is Pleural Fluid Lactate Concentration Useful to Distinguish Transudate and Exudate in Pleural Effusion Patients?

Rıdvan Çevlik[1], Engin Özakın[1], Hüseyin Yıldırım[2], Eşref Genç[1], Nurdan Acar[1], Filiz Baloğlu Kaya[1], Evvah Karakılıç[1]
[1]Eskisehir Osmangazi University Medical Center, Department of Emergency Medicine, Eskişehir
[2]Eskisehir Osmangazi University Medical Center, Department of Pulmonology, Eskişehir

Purpose: The aim of our study was to evaluate pleural lactate levels, to identify the reliability and validity of determining pleural fluid quality in patients with pleural effusion.

Materials-Methods: This is a prospective, observational study conducted on patients who were admitted to a university hospital between July 1, 2017, and January 31, 2018, and diagnosed with pleural effusion. Pleural fluid classification into transudates and exudates was made according to Light's criteria. Obtained data were evaluated by using Chi-square, Mann-Whitney U tests and Logistic regression model. In addition, predictive value for area under the curve and pleural lactate level were calculated by using MedCalc (v18.2.1) software.
Findings: The study group consisted of a total of 169 patients, [99 (58.6%) male and aging 18-93 years (mean ± SD, 64.6 ± 16.1 years)]. Pleural fluids were found transudative in 125 (74%), exudative in 44 (26%) cases. Exudative effusions were more common in patients under the age of 60 years and in patients with high fever. Transudative effusions were more common in patients with CHF, CRF. The predictive value of pleural fluid lactate level for the highest sensitivity and specificity was determined to be 2.0. For Light's criteria, sensitivity (=0.90), specificity (=0.95)were calculated based on diagnoses of patients and increased specificity was observed when lactate was added to the Light's criteria.

Result: Light's criteria are parameters with highest sensitivity-specificity in differentiating transudate – exudate. However, increasing specificity with addition of lactate level is an important indication that the Light's criteria can be used by modification. The fact that the lactate value can be measured quickly can lead to the physicians, working in the areas that need quick decisions, such as the emergency department.

Keywords: Pleural fluid, transudate-exudate, pleural lactate

[S-119]

Clinical Benefit of Shock Index and Modified Shock Index in Predicting 30-Day Mortality in Patients with Pulmonary Embolism

Umut Payza
İzmir Katip Çelebi University, Ataturk Training And Research Hospital, Emergency Department, İzmir

Objective: It is very difficult to diagnose pulmonary embolism in patients admitted to emergency services. The diagnosis should be finded out fastly due to high mortality rates. For this reason, it is necessary to use an easy and reliable indicator in order to warn clinicians. Predicting mortality ratesin a manner close to real rates is valuable in providing treatment and in reducing mortality. Therefore, we investigated the Shock Index and the Modified Shock Index in this study. We evaluated their clinical correlation and reliability.

Materials-Methods: We evaluated 722 patients with a diagnosis of major pulmonary embolism detected by computed tomography pulmonary angiography between 2011 and 2017. Among these patients, 99 (13.7%) patients, who met the inclusion criteria, were included in the study. Heart rate, systolic and diastolic blood pressure, mean arterial pressure, Shock Index, and Modified Shock Index were assessed in these patients. Statistical analysis of the data was performed. The Shock Index and the Modified Shock Index were calculated.

Results: When all parameters were examined, we observed that their predictive values for death were significant at different levels. When clinical benefit was assessed, we found that the Shock Index showed the greatest clinical benefit.

Conclusion: In patients with major pulmonary embolism, the shock index and the modified shock index are correlated with the severity of the disease. Our study shows us the importance of the shock index and the modified shock index

Keywords: Pulmonary embolism, shock index, modified shock index

[S-120]

The Role of Electrocardiographic Manifestations in Patients with Chronic Obstructive Pulmonary Disease Exacerbation

Nurettin Özgür Doğan[1], Murat Pekdemir[1], Serkan Yılmaz[1], Elif Yaka[1], Nazire Avcu[2], Uğur Durmuş[3], Esra Koçkan[1], Adnan Karadaş[1]
[1]Kocaeli University, Faculty of Medicine, Dept. of Emergency Medicine, Kocaeli
[2]Maltepe University, Faculty of Medicine, Dept. of Emergency Medicine, İstanbul
[3]Cizre State Hospital, Dept. of Emergency Medicine, Şırnak

Objective: Chronic obstructive pulmonary disease (COPD) exacerbations are encountered frequently in the emergency department (ED), and electrocardiographic changes have been postulated as potential indications for hospital admission in these cases. The present study aimed to determine the ECG manifestations of COPD exacerbations and their roles in the decision making process.

Methods: A cross-sectional study was carried out in patients with acute COPD exacerbations at two study sites. All the individuals were prospectively enrolled in the study, and the exacerbation characteristics were recorded in the standardized charts. A binary logistic regression model was constructed to assess the factors predicting hospital admission, including the ECG features.

Results: A total of 146 patients were included in the final analysis. Upon presentation, 122 patients (83.6%) exhibited sinus rhythm, 21 exhibited atrial fibrillation (14.4%), and 3 of them were multifocal atrial tachycardia and junctional rhythm. With regard to ischemic changes, 34 of the admitted patients (41.0%) and 22 of the discharged patients (34.9%) exhibited ST and T wave changes in their ECGs(p=0.457). No statistically significant differences were found regarding the rhythms, axes, P wave characteristics, PR interval durations, QRS interval durations, corrected QT(QTc) durations, and bundle branch block occurrences between the admitted and discharged patients. Although the QTc dispersion was more prominent in the admitted group in the univariate analysis(p=0.035), the multivariate analysis revealed that only hypoxemia, increased age, increased dyspnea scores, and sputum purulence were independent predictors of hospital admission.

Conclusion: According to the multivariate results, no ECG findings were determined to be successful in predicting the admission needs in COPD exacerbations.

Keywords: Cardiac arrhythmia, chronic obstructive pulmonary disease, electrocardiography

[S-122]

Assessing the Role of D-Dimer in The Evaluation of Pulmonary Embolism in Women

Abdul Wasey, Sukhdip Kaur, Brian Kelly, Mary Eberhardt, Jill Stoltzfus
Department of Emergency Medicine, St. Luke's University Health Network, Bethlehem, United States

Introduction: D-dimer is often the first test in patients suspected of having a pulmonary embolism (PE). Low specificity and false positives limit its usefulness. Factors other than thromboembolism are associated with positive D-dimers. It is reported that women have higher D-dimer levels than men. The effect this has when evaluating women for PE is unknown. This study aims to determine the clinical significance of D-dimer levels in women.

Materials/Methods: This is a retrospective chart review at an academic ED with an annual census of 55,000. The study was IRB exempt. Data was collected for patients who had a D-dimer level and chest CTA within 24 hours over a 6-month period in 2017. Patients were categorized according to sex and D-dimer levels of either <500ng or >=500ng. Data was analyzed utilizing Chi-square and t-test. We evaluated both the association and proportion of positive D-dimers among male and female patients. In those with positive D-dimers, we assessed the ordering of CTAs in both sexes.

Results: In total, 475 patients were enrolled. Of these, 314 (66.1%) were women, who were more likely to have D-dimer testing versus men, $p<0.0001$. More women (151) had a positive D-dimer than men (67). While women were more likely to have a positive D-dimer (48% versus 41%), it was not statistically significant ($p = 0.18$). Over six months, of all CT scans ordered, more were performed on women (103/141), $p < 0.0001$. Sixty eight percent of women with positive D dimers had a CTA ordered versus 56% of men, though this was not statistically significant ($p=0.10$).

Conclusion: Our study indicates that women have D-dimer tests ordered more frequently than men. Although women appeared to have more positive D-dimers and more CTAs performed, the association between genders, a positive D-dimer and ordering a CTA is not statistically significant.

Keywords: D-dimer, pulmonary embolism, CTA

[S-123]

The Clinical Importance of Hemotological Parameters In Patients with Pulmonary Thromboembolicis Diagnosed in The Emergency Department of Antalya Education and Research Hospital

Fevzi Yılmaz[1], Resmiye Nur Okudan[1], Serkan İşlek[2], Mehmet Akif Karadaş[1], Adeviyye Karaca[1], Gizem Ayaz[1], Ömer Faruk Karakoyun[1]
[1]Sağlık Bilimleri University, Antalya Education and Research Hospital, Emergency Department, Antalya, Turkey
[2]Sağlık Bilimleri University, Antalya Education and Research Hospital, Department of Radiology, Antalya, Turkey

Objective: Pulmonary thromboembolism(PTE) is a common disease with high mortality rate.It is has been reported in recent studies in which hematological parameters may be diagnostic of pulmonary thromboembolism.In this study, we tried to determine the diagnostic value of hematologic parameters in pulmonary thromboembolism.

Material-Method: A total of 200 patients, who applied to the Antalya Education and Research Hospital Emergency Department of Health Sciences University for pulmonary thromboembolism suspicion and have been Thoracic Computer Tomography (CT) between1 January 2016 and 31 December 2016, were included tothis study. The age, sex, and leukocyte, thrombocyte, hemoglobin (Hb), MeanPlatelet Volume (MPV),Trombosit Distribution Width (TDG),Red Cell Distribution Width(RDW), C-Reactive Protein (CRP), D-dimer and troponin I values of the patients were recorded. the mean age of patients in PTE patients group was 65,2±17,1 where as the mean age of the patients in the control group was 60,5±60,5 (p=0.774) the control group (p:0.047). the mean platelet count in the PTE patient group was 236.4, while in the control group it was 306.1. (P <0.001).The mean PT was 34.2 in the PTE patient group and 31.7 in the control group. (P = 0.001). D-dimer level was higher in PTE patient group (3559.5 ng / ml PTE patient group and 266.6 ng / ml in controlgroup) (p <0.001).Hemoglobin, hematocrite, RDW, platelet, MPV and lymphocyte levels were not significantly correlated with the severity of the disease. However, the number of neutrophils was significant for the massive group, but not for the submassive and non-massive groups.

Conclusion: Combination of hemogram parameters alone or combined with D-dimer with risk classification in PTE suspected patients may contribute to PTE diagnosis

Keywords: Pulmonary embolism, mean platelet volume, thrombocyte distribution width

---

Resim

LV / RV Diameter Measurement in PTE Suspected Patients

[S-124]

Evaluation of Dynamic Thiol/Disulphide Homeostasis in Adult Patients with Community-Acquired Pneumonia

Alp Şener[1], Gülhan Kurtoğlu Çelik[2], Ayhan Özhasenekler[2], Şervan Gökhan[2], Fatih Tanrıverdi[2], Salih Kocaoğlu[3], Salim Neşelioğlu[4], Serpil Erdoğan[5]
[1]Department of Emergency Medicine, Atatürk Training and Research Hospital, Ankara, Turkey
[2]Department of Emergency Medicine, Yıldırım Beyazıt University, Ankara, Turkey
[3]Department of Emergency Medicine, Sivas State Hospital, Ankara, Turkey
[4]Department of Biochemistry, Yıldırım Beyazıt University, Ankara, Turkey
[5]Department of Biochemistry, Atatürk Education And Research Hospital, Ankara, Turkey

Objective: In this study, the role of thiol/disulphide homeostasis (TDH) in the diagnosis and prognosis of community-acquired pneumonia (CAP) was investigated.

Materials-Methods: This was a prospective, controlled, observational study involving 73 CAP patients and 68 healthy volunteers.

Results: The native thiol (NT) and total thiol (TT), which are TDH components, were significantly lower in the CAP group. It was also found that the NT was lower in the high-risk CAP group, and that the NT and TT were associated with the Pneumonia Severity Index, CRB65 (confusion, respiratory rate, blood pressure, >= 65 years old), and CURB65 (confusion, uremia, respiratory rate, blood pressure, >= 65 years old) scores. The thiol compound levels were also associated with the C-reactive protein and procalcitonin levels. However, there was no significant difference between the survivors and non-survivors in terms of the TDH parameters.

Conclusion: This study demonstrated the important role that oxidative stress plays in the pathogenesis of CAP. The TDH biomarkers especially the NT and index-1 levels were significantly lower in patients with CAP. Further studies are needed to investigate the diagnostic and prognostic value of TDH parameters in community-acquired pneumonia.

Keywords: Community-acquired pneumonia, oxidative stress, thiol/disulphide homeostasis

[S-125]

Evaluation of Dynamic Thiol/Disulphide Homeostasis, Ischemia Modified Albumin and Ferroxidase Levels in Nursing Home Residents with Diagnosis of Pneumonia

Halil İlker Yencilek[1], Alp Şener[2], Gül Pamukçu Günaydın[2], Gülhan Kurtoğlu Çelik[3], Şervan Gökhan[3], Özcan Erel[4], Salim Neşelioğlu[4]
[1]Department of Emergency Medicine, Tokat Turhal State Hospital, Tokat, Turkey
[2]Department of Emergency Medicine, Atatürk Training And Research Hospital, Ankara, Turkey
[3]Department of Emergency Medicine, Yıldırım Beyazıt University, Ankara, Turkey
[4]Department of Biochemistry, Yıldırım Beyazıt University, Ankara, Turkey

Objectives: Pneumonia is an important cause of mortality, especially in elderly patients and is divided into groups by what it was acquired: Community acquired pneumonia (CAP), hospital acquired pneumonia (HAP) and health care acquired Pneumonia (HCAP). Nursing Home Acquired Pneumonia (NHAP), another subgroup, is discussed here which is differentiated mikrobiologically and clinically from CAP. Oxidative stress pathogenesis is a highly contoversial issue in pneumonia. In this study, thiol/disulfide homeostasis (TDH) parameters were used to assess oxidative stress especially in NHAP.

Materials-Methods: We studied 107 patients over 65 age including 35 healthy volunteers, 36 CAP and 36 NHAP patients. Patients were diagnosed with joint consensus of specialists according to medical history, physical examination, and radiological imaging. We studied the panel called "EREL", developed by Erel and Neşelioğlu, containing native thiol (NT), disulfide (D), total thiol (TT), ischemia modified albumin (IMA), ferroxidase and ratios of NT, TT and D.
Results: In the NHAP group, NT, TT and D were significantly lower and IMA was significantly higher. The risk scores / stages and 28-day mortality rates were also higher in the NHAP group (86% severe risk by CURB65). In all patients congestive hearth failure, systolic blood pressure, heart rate, hematocrite, lactat and PSI score and stage were found to be effective on mortality. The factors affecting the mortality were presence of cognestive hearth failure, sistolic blood pressure and the heart rate in the NHAP patients only.

Conclusion: EREL panel, which is the main topic of our study is a valuable parameter at early detection in terms of oxidative stress; however, according to the results, it was not found to be predictive in terms of mortality. As a result, it may be an appropriate approach to treat patients with NHAP over 65 years of age as intensive care patients.

Keywords: Nursing home acquired pneumonia, thiol/disulphide homeostasis, ischemia modified albumin

[S-126]

An Overview of Thrombolytic Therapy During CPR For Pulmonary Embolism in The Emergency Department

Engin Özakın, Çağlar Kuas, Mustafa Emin Çanakçı
Eskişehir Osmangazi University, Faculty of Medicine, Emergency Department, Eskişehir

Introduction: Pulmonary embolism is one of the major cause of mortality and morbidity in emergency department. The role of thrombolytic therapy during CPR still remains controversial. We aimed to defined factors predicting restoration of spontaneous circulation (ROSC) and mortality in patients having cardiac arrest secondary to pulmonary embolism treated with thrombolytic therapy during CPR in our emergency department.

Methodology: This is a retrospective analysis of patients with acute PE treated with recombinant tissue type plasminogen activator (tPA) alteplase during CPR in emergency department, Eskişehir Osmangazi University. The study was conducted between January 2015 and august 2018. In all patients the diagnosis was confirmed with computed tomography pulmonary angiography (CTPA) and bedside echocardiography.

Result: Seventeen patients were analysed. The mean age of patients was: 63,88 ± 13,7 (min:32, max:89) and 10 (%58,8) was female. The initials symptoms for presenting to the ED were; syncope in 7, chest pain in 5, palpitation in 2 and cardiac arrest in 3 patients. In 10 patients who underwent CTPA, all had a massive pulmonary embolism. Other patients who did not performed CTPA, echocardiography revealed right ventricular dilation and high clinical suspicion.
Five patients did not respond to CPR. Restoration of spontaneous circulation (ROSC) was performed in 12 patients (70,6%); after or during tpa treatment, 5 patients died in ED, 9 patients died in intensive care after admission and just three patients discharged.
Age, MAP, pulse rate, respiratory rate, ABG (pH, satO2, pO2, pCO2, lactate), Wells and Genova score were compared with ROSC and mortality. There was no significant factor (p>0,005) affected on ROSC and mortality.

Conclusion: Our study shows that there is no factors affected ROSC and mortality in cardiac arrest secondary to pulmonary embolism patients treated with thrombolytic therapy during CPR in ED

Keywords: CPR, thrombolytic, pulmonary embolism

Variables of patients

	Min	Max	Mean	SD
MAP	0	83	38,23	31,38
Pulse rate (min)	0	154	81,88	57,11
Respiratory rate	0	40	19,11	14,11
Saturation	0	88	55,64	38,81
pH	6,71	7,46	7,14	0,21
pCO2	17,7	71,6	46,11	19,36
lactate	1,2	17	7,81	4,1

[S-127]

Pulmonary Embolism Case In A Young Man Who Stays Immobile While Being Lost In Computer Game

Fatih Tanrıverdi[1], Gül Pamukçu Günaydın[2], Adıl Emre Gezer[1], Gülhan KURTOĞlu Çelik[1], Şervan Gökhan[1]
[1]Ankara Yıldırım Beyazıt University, Faculty of Medicine, Emergency Medicine Department, Ankara, Turkey
[2]Ankara Atatürk Training and Research Hospital, Emergency Service, Ankara, Turkey

Introduction: Pulmonary embolism is a common disease which has fatal potential. Many patients with pulmonary embolism show severe clinical symptoms in the hours after development of pulmonary embolism.Delay in diagnosing pulmonary embolism is common despite improved diagnostic methods.By early examination and treatment, recurrent embolism attacks and mortality rates are reduced in the patients with pulmonary embolism.We reported here a pulmonary embolism case who presented with dyspnea and pleuritic chest pain complaint after playing computer game for20 hours and who had previously swelling in the right lower extremity for 5 days.
Case: 23 years old male patient presented to the emergency service with dyspnea complaint. He had no known additional disease. He doesn't use any medicine. He doesn't have any known drug allergy. The patient's blood pressure:90/60,temperature:36,7,pulse;117,spo2;85.It was understood through the patient's anamnesis that he was playing computer games for10 days nearly 20 hours per day.The patient who stated that a swelling occurred in his right lower extremity 5 days ago, had got no treatment against swelling. The patient continued playing computer games and presented to our service with dyspnea and pleuritic chest pain complaint since 2 days ago. Since the patient's scoring system was high in clinical examination and anamnesis, pulmonary CT angiography was taken with pre-diagnosis of pulmonary thromboembolism. Since thromboembolism was detected in the main pulmonary arteries, chest diseases clinic was consulted and the patient was hospitalized at the chest diseases clinic in order to get fibrinolytic therapy.

Result: Pulmonary embolism is a very common cardiovascular pathology which has high morbidity and mortality and which is difficult to diagnose. The patients who present to theDVT clinic and emergency service should be informed about the risk of embolism and emergent conditions should be explained Many diseasesof our age are resulted from sedentary lifestyle since childhood and it is necessary to make changes in this lifestyle.

Keywords: Playing computer game, pulmonary embolism

[S-128]

A Cause of Stridor: Reinke's Edema

Özlem Dikme[1], Öncü Sancak[1], İlker Koçak[2], Can Aktaş[1]
[1]Emergency Department, Koc University Hospital, Istanbul, Turkey
[2]Otolaryngology Department, Koc University Hospital, Istanbul, Turkey

Reinke's edema occurs when the Reinke's space fills with fluid due to long-standing vocal trauma. The most common presentation is a middle-aged female who smokes and complains of hoarseness of voice. Less commonly the patient may be dyspnoeic. In this report, we describe a case with stridor caused by Reinke's oedema.
A 51-year-old female presented to the ED with two-day history of worsening dyspnea, stridor and cough. On further inquiry she had been suffering from a fluctuant hoarseness for considerable time and recently became more dyspnoeic after short excursions. She was a heavy smoker and past medical history included COPD, but she was not on any medication. On examination, she was tachycardiac (pulse 110 beats/per minute), tachypnoeic (respiratory rate 28 breaths/per minute) but was maintaining oxygen saturation at 96% on room air. There was an immediate need for securing her anticipated difficult airway. She was given nazal oxygen initially which stabilized her airway. Arterial blood analysis results showed a raised pCO2 of 42mmol/L but normal pH and base excess. Chest X-Ray demonstrated an element of COPD without any infiltratiation. She was consultated with an otholaryngolojist. Indirect laryngoscopy showed that both true vocal cords were grossly oedematous asymmetrically. On the one side the edema had formed a small fluid collection which was attached to the vocal cord that was acting in a ball-valve fashion; it would fall into the subglottic area as the patient took a breath in, explaining the stridor and dyspnea. A decision for medical approach such as intravenously and inhaler steroids/b-mimetics was made after consenting the patient and explainig her the alternative airway prosedures like tracheostomy, so otolaryngologists were ready. The patient maintained her saturations throughout the procedure. After medical theraphy she felt better, respiratory rate was decreased and stridor was declined. And an electively operation was planned.

Keywords: Stridor, Reinke's edema, emergency department

Figure 1

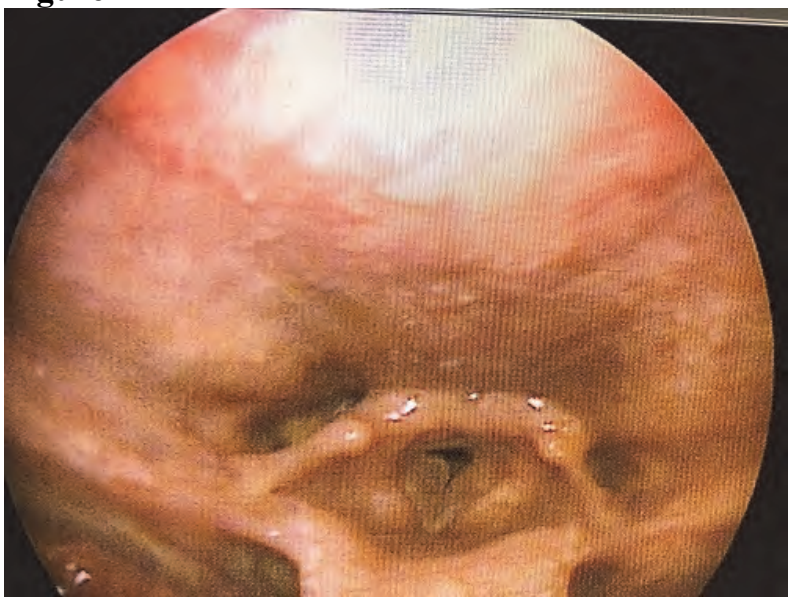

Grade 3 Reinke's edema. Bilateral lesions occupying at least 50% of the glottic airway.

[S-131]

Retrospective Analysis of İntoxication Patients

Ökkeş Yılmaz Çınar, Çiğdem Özpolat, Melis Efeoğlu Saçak, Erkman Sanrı, Sinan Karacabey, Serhad Ömercikoğlu, Haldun Akoğlu, Özge Onur, Arzu Denizbaşı
Marmara University School of Medicine Emergency Medicine Department, İstanbul

Introduction: Poisoning has been one of the major problems that have been closely related to societies since ancient times. Effectiveness can have serious consequences, depending on the length of time the patient is applied. In this study, we performed to define the demographic and clinical features of the poisoning cases applied to Marmara University Medical Faculty Emergency Service.

Materıal Methods: In our study, we performed retrospectively and demographically for the reasons of urgent hospital poisoning or applied or brought to the emergency department between January 2016 and June 2017 in the emergency department. The patients' date of admission, age, sex, type of exposure, accompanying trauma, received substance, intubation and mortality were evaluated. Acquired or exposed substances are classified. All data obtained in the study were calculated using MedCalc v15.8 software.

Conclusions: 979 patients meeting the inclusion criteria were included. Of the 979 patients who participated in the study, 488 (49.8%) were male and 491 (50.2%) were female. The median age of 979 patients is 29 (İQA: 23 - 37). In the analysis of 979 patients studied, 229 patients (23.3%) were associated with synthetic cannabinoids, 224 (22.4%) antidepressants without substance of tricyclic antipersan (TCA) were the most common etiologic agents, and 187 (14.5%), paracetamol-induced intoxication with 113 patients (11.5%), toxicity due to other drug groups, 90 (9.1%) patients with inhalation poisoning, 71 7,2%) followed by alcohol and poisoning. Thirty-five (3.5%) of the 979 patients who were included in the study were intubation, and 7-day mortality was 4 (0.4%).

Discussion: Our hospital has been observed with increasing contact the emergency services after poisoning with antidepressant drugs and synthetic cannabinoids use. Although similar characteristics with data previously conducted studies in Turkey gained from poisoning cases admitted to the emergency room. Drug poisoning is still with more women and medicines

Keywords: Posining, demographically

[S-132]

Analysis of the Demography and Clinical Management of Suicidal Central Nervous System Drug Intakes

Bahar Erbas[1], Göksu Afacan[2], Ibrahim Altunok[3], Serkan Emre Eroğlu[3]
[1]Istanbul Bilim University Medical Faculty, Pharmacology Department, Istanbul, Turkey
[2]Biruni University Medical Faculty, Emergency Deparment, Istanbul, Turkey
[3]University of Health Sciences İstanbul Ümraniye Training and Research Hospital, Emergency Deparment, Istanbul, Turkey

Suicide attempts are among the most frequent serious cases in the emergency rooms, while drug intake is the method of choice in most of the cases.

Aim: In our study, we aimed to investigate the frequency of suicidal central nervous sysytem (CNS) drug intakes and detect the subtypes of the drugs which is are frequently chosen for suicidal purposes. We also wanted to determine the demographic features of the patients and the treatment results.

Materials-Method: The medical records of patients, above age of 18, who attempted suicide with drugs and visited the emergency room (ER) of a tertiary hospital between the dates of February - May 2018, were analysed retrospectively.

Results: Our study included 127 [93 female (73%), 34 male (26,8%)]patients. The median age of patients was 32,0 (IQR: 21,0- 44,5). The ratio of central nervous system drugs used in the suicide attempts was 44,1 %. Antidepressants (25,2%), benzodiazepines (11,8%), antipsychotics (8,7%) and antiepileptics (7,1%) were the mostly used CNS drugs. Besides, we determined the drugs, which are effecting CNS, but used for other purposes than neurological diseases (antihistaminics, sympathomimetics etc.) as the rate of % 25,2. Mostly applied treatments in the ER were active carbon (54,3 %), hydration (45,7 %), gastric lavage (8,7%), n-acetyl cysteine (5,5 %), antiemetics (10,2 %) and proton pump inhibitors (26 %). We detected that a significant number of patients left the hospital before completing the treatment and the required observation period or rejected any treatment. No patient death due to suicidal CNS drug intake was reported.

Conclusion: CNS drugs take an important place among suicidal drug intakes. In addition to classically known CNS drugs, some other drugs which interact with CNS, should not be overlooked in the course suicidal drug intake evaluation.

Keywords: Central nervous system drugs, suicide, emergency room

[S-133]

A Rare Cause of Rhabdomiyolysis: Sildenafil

Selma Şimşek, Büşra İhtiyar, Hatice Şeyma Akça, Kamil Kokullu, Serkan Emre Eroğlu
Department of Emergency Medicine, SBU Umraniye Research and Training Hospital, University of Health Sciences, Istanbul, Turkey

Introduction: Rhabdomyolysis is a syndrome characterized by muscle necrosis and the release of intracellular muscle components into the blood stream.
In this article, we aimed to present a case of rhabdomyolysis due to Sildenafil.
Case Report: A 29-year-old male patient presented to the emergency department complaining of nausea, vomiting and widespread body pain. Physical examination of the agitated patient who did not want to talkwas as followed; Vitals: BP:115/50, Pulse:85, Sa02:95. The patient was conscious, oriented, cooperative and his GCS was 15. No fever was observed and the entire systemic examination was natural. Biochemical values in laboratory tests; AST: 224, ALT: 183, CK: 33639. All other laboratory tests were normal. An ECG was performed and it showed sinus tachycardia. When anamnesis was deepened, he stated that he used Sildenafil and alcohol 24 hours before and just 3 hours before his admission to the hospital and there was no coitus after taken the medicine. With no known additional medication use, trauma, seizure history, chronic disease, negative infective parameters, the patient was interned to internal medicine service to follow rhabdomyolysis. In the follow-up, the patient who was given hydration and sodium bicarbonate treatment did not develop dialysis necessity, his biochemical values showed a rapid decrease of CK level 24000-11000-5000 and the patient was dischargedbecause of the decline of all his complaints.

Result: In a case of rhabdomyolysis associated with the use of statin and Sildenafil, a 66-year-old male patient with DM and HT was reported to use Sildenafil for 5 months and to admit to the hospital with myalgia.
Even in patients with nonspecific symptoms, anamnesis (drug use, etc.) should be deepened. Physician awareness is important to prevent possible toxicities and systemic dysfunctions that may be caused by them.

Keywords: Sildenafil, rhabdomyolysis

[S-134]

Metabolic Effects of Tetrahydrothiophene

Seçkin Bahar Sezgin
Emergency Department, Çankırı State Hospital, Çankırı, Turkey

Introduction: Tetrahydrothiophene (THT) is an organosulfur compound. It is a colorless, volatile liquid which has an unpleasant odor. Because of its smell, THT is used as an odorant for natural gas. The aim of this study is to retrospectively review the metabolic effects of THT on the patients who presented to the emergency department (ED) of State Hospital on January 2016

Materials and Methods: The files of 148 patients who were admitted to the emergency department of State Hospital with THT exposure on 16.01.2018 were reviewed retrospectively. 123 files in which data was accessed were included.
Statistical analyses were performed using the IBM SPSS statistical package for Windows, version 22.0. The normal distribution of data was determined by Kolmogrov-Simirnov Test. The data complied with normal distribution were expressed as mean ± standard deviation, and the data that did not comply with normal distribution were expressed as median and percentiles.

Results: The sample consisted of 73 female patients (59.3%) and 50 male patients (40.7%). The mean age of patients was 32.9 ±10.2.
Of the patients seen in the ED, 115 (93.5%) were healty individuals and 8 (6.5%) had a chronic disease.
Patients presented to the emergency department with nausea, dizziness, headache and respiratory distress.
For the 123 patients participating in the report, median pH was 7.13 (7.00-7.34), median pCO2 was 43.4 (36.4-47.5), median HCO3 was 13.8 mmol/L (10.4 mmol/L -22.1 mmol/L) and median carboxyhemoglobin was 1.2% (0.9 % - 3.2%).
All patients were decontaminated and received symptomatic treatment.
68 (55.2%) patients were hospitalized. The rest of the patients with regressions symptoms, were discharged with normal blood gas values. None of patients were mortal.

Conclusion: Although THT exposure seems harmless we should not miss that severe metabolic acidosis may accompany to patients findings and decontamination followed by symptomatic support will be helpfull.

Keywords: Metabolic acidosis, tetrahydrothiophene

[S-135]

Tribulus Herb (Gokshura); The Enemy Of Hypertension

Burak Özkan, Emre Özdemir, Nurdan Acar, Engin Özakın
Eskişehir Osmangazi Üniverisitesi, Acil Tıp Anabilim Dalı, Eskişehir

Introduction: Tribulus terrestris which is the latin name of Gokshura or Puncture Vine, is well known for its ability to increase sexual activity with its aphrodisiac effect. Drinking too much can cause different problems such as; hypotension, dizziness, anxiety, agitation and insomnia. Here we report the case of resistant hypotension and bradycardia in a patient after excessive consumption of this herb.

Case: A 65-year-old male patient presented with complaints of dizziness, stomachache that spread to his chest for 2 days. The feeling of nausea was present and the patient vomited for one time which included his eating. In the story, it was learned that complaints started after drinking 1 teaspoon of boiled tribulus herb everyday for 1 week. He had no additional disease other than ablation due to arrhythmia 5 years ago. Arrival vitals; BP: 60/36 mm/Hg HR: 52/min RR: 18/min Fever: 36.5 Saturation: 98. His physical examination was normal with GCS of 15. ECG was sinus bradycardia. There was no evidence to explain hypotension in bedside USG. The patient had high d-dimer levels 19.300 mg/dl and the other laboratory examination was normal. No acute pathology was detected in dynamic thoracic CT. Hydration and norepinephrine 0.1 mg/kg/min as a positive inotropic support were provided to hypotensive and bradycardiac patient. At the 7th hour of follow-up, the vital parameters returned to normal and the need for inotrops disappeared. After 12 hours, the patient was discharged with total health recovery.

Result: Careless and overuse of herbal therapies may cause systemic disorders. Non-specific symptoms and signs may be confused with mortal diseases. It may cause unnecessary examination and treatment, so a differential diagnosis should be made with a detailed history. It should be kept in mind that each drug is a poison and the important thing is it's amount.

Keywords: Gokshura, puncture vine, tribulus herb

[S-136]

Predictors of Outcome in Isolated Gunshot Wounds to the Head

Nezih Kavak[1], Meltem Özdemir[2], R. Pelin Kavak[2]
[1]University of Health Sciences Ankara Diskapi Yildirim Beyazit Education and Research Hospital Department of Emergency, Ankara, Turkey
[2]University of Health Sciences Ankara Diskapi Yildirim Beyazit Education and Research Hospital Department of Radiology, Ankara, Turkey

Introduction: Traumatic brain injury (TBI) caused by a gunshot wound (GSW) has a high rates of mortality and morbidity. The number of patients admitting to emergency departments of hospitals with GSW are rising fastly and it has become an important tpublic health problem today. Our goal are here to examine the factors that affect prognosis in GSW to isolated brain.

Materials-Methods: In our study, the medical data of 80 patients who were admitted to the Emergency Department of Yıldırım Beyazıt Research and Training Hospital with civilian CGWs between 1 March 2016 and 1 May 2018 were retrospectively reviewed and their data were analyzed to evaluate factors that impacted on outcome. Statistics were calculated using SPSS 19.0

Results: 80 patients were identified (68 were males and 32 were females),mean age was 36,7 years (range: 19 to 59). 68 patients were married, 12 patients were single, All patients were shot by handgun and patient committed suicide were 4 (5%). All patients had cranial computerized tomography (CT) findings of intracranial pellets (100%), followed by pneumocephalus (95%), brain oedema (33,75%), subarachnoid hemorrhages (17,5%), intraventricular hemorrhage, (10%), shift, (16,25%), single-lobe injuries, (42,5%), multilobar injuries (57,5%).

The overall mortality rate was 40%, whereas the mortality for patients with Glasgow coma scale (GCS) score <=8 was 78,75%, as against to 21,25%. Patient committed suicide and posterior fossa involvement had 100% mortality.

Conclusions: GCS score, suicidal injury, multilobar lesions, posterior fossa involvement, presence of intracranial hemorrhage, subarachnoid hemorrhage, intraventricular hemorrhage, shift, oedema significantly affected mortality ($p < 0.05$).

Keywords: Emergency department, cranial gunshot wound, glasgow coma scale

[S-137]

The Effects of Analgesic Treatment and Chest Physiotherapy on the Complications of the Patients with Rib Fractures Resulting From Blunt Chest Trauma

Timuçin Alar[1], İsmail Ertuğrul Gedik[2], Murat Kara[3]
[1]Çanakkale Onsekiz Mart University Faculty of Medicine Department of Thoracic Surgery, Çanakkale, Turkey
[2]Erzurum Regional Education and Research Hospital Department of Thoracic Surgery, Erzurum, Turkey
[3]Istanbul University Istanbul Faculty of Medicine Department of Thoracic Surgery, Istanbul, Turkey

Aim: The aim of this prospective study is to determine the effect of chest physiotherapy and analgesic therapy on the possible complications of isolated rib fractures attributable to blunt thoracic trauma such as hemothorax and/or pneumothorax.

Methods: Patients who presented to Çanakkale Onsekiz Mart University Hospital with blunt thoracic trauma and whom were diagnosed with isolated rib fractures were enrolled in this prospective research study. The groups were designated as the patients who will receive analgesic treatment only (Group A) and the patients who will receive chest physiotherapy and analgesic treatment together (Group B). Patients were reassessed on their seventh and 30th post-traumatic days with physical examination and radiologic studies.

Findings: Mean age of the 114 patients were 56.3±16.4 (22-87). There were 37 (32.5%) women and 77 (67.5%) men. Each group included 57 patients. Mean number of rib fractures of all participants was 2.6±0.7 (1-10). At the end of their treatment and/or follow-up periods pleural effusion was found in 28 patients (24.6%) out of 114 enrolled at the side of trauma. Group B had more number of patients with pleural effusion (43.9%) than group A (5.3%). We performed tube thoracostomies in 4 patients, all of which were in group B ($p<0.05$).

Results: As a result of this study, chest physiotherapy maneuvers have increased the incidence of late hemothorax in patients with 3 or more isolated rib fractures caused by blunt thoracic trauma. Also minimal hemothoraces (<300 ml) may spontaneously regress and no additional surgical treatment are required if the proper follow up procedures are performed. Because of these it is advisable to hospitalize the blunt thoracic trauma patients who have 3 or more rib fractures and who are planned to undergo chest physiotherapy and or are prone to develop additional complications because of possible risks.

Keywords: Blunt thoracic trauma, chest physiotherapy, rib fractures

[S-138]

Cricoid Cartiladge Fracture due to Strangulation: An Occupational Injury

Serhad Ömercikoğlu, Arzu Denizbaşı, Özge Onur
Marmara University School of Medicine Emergency Medicine Department, İstanbul

Introduction: Patients with an occupational injury are coming with increasing frequency. Acute major airway injury, despite of its nature, post-traumatic or iatrogenic, may be life-threatening. An early diagnosis and a prompt treatment reduce morbidity and mortality.

Case: A 22-year-old woman working in an engine lathe slipped and her scarf around her neck coiled in the machine. She was fully conscious with adequate airway with no symptoms or signs of respiratory distress. There was a transverse linear bruise over her neck at the laryngeal level and only mild surgical emphysema with no gross deformity of the larynx on palpation and no dyspnea in different neck positions. An urgent computed tomography (CT) scan of the neck and chest was performed, showing extensive surgical emphysema and C2 posterior arcus fracture. In flexible bronchoscopy, there was mucosal injury in the junction of vocal cords and epiglottis and also cricoid cartiladge fracture. Immediate surgical exploration was performed.

Discussion: Fracture of the cricoid cartilageas an occupational injury is uncommon but immediately life threatening. Mechanisms of injury include direct penetrating or blunt trauma with compression of thyroid or cricoid cartilage or hyperextension of the neck. In our case strangulation was the cause. Even if these signs are minor, underlying cricotracheal injury should always be urgently assessed for and treated if present. Adequate management including early tracheostomy may be necessary and pre-empt adequate radiologic evaluation. When time allows, however, cross-sectional imaging such as CT is an important investigation and should be considered.

Keywords: Cricoid cartilage, trauma

[S-139]

The Effects of Spinal Immobilization at 20degree on Intracranial Pressure

Selim Özdoğan[1], Özcan Gökçek[2], Yavuz Katırcı[1], Şeref Kerem Çorbacıoğlu[1], Emine Emektar[1], Yunsur Çevik[1]
[1]Emergency Department, Keçiören Training and Research Hospital, Ankara, Turkey
[2]Radiology Department, Keçiören Training and Research Hospital, Ankara, Turkey

Objective: In this study, it was aimed to evaluate whether spinal immobilization at 20degree, instead of the traditional 0degree, affects intracranial pressure (ICP) via the ultrasonographic (USG) measurement of optic nerve sheath diameter (ONSD).

Methods: 140 healthy, adult, non-smoking volunteers who had no acute or chronic diseases were included this study. Volunteers were randomly divided into two groups; performed spinal immobilization at 0degree (Group 1) and at 20degree (Group 2). After spinal immobilization (at 0 or 20 degrees), measurements of ONSD were performed at 0, 30, and 60 minutes in an immobilized position.

Results: When evaluating the change in ONSD over time (at 30 and 60 minutes) as compared to basal measurements at 0 minutes, it was found that the ONSD values of both sides (the right and left eyes) were significantly increased in Group 1 and Group 2. For Groups 1 and 2, these differences existed both between 0 and 30 minutes and between 30 and 60 minutes.
In addition, in this study, the amounts of increase in the ONSD measurements from 0–30 minutes and from 30–60 minutes (ΔONSD0-30min and ΔONSD30-60min) in both groups were compared. The results showed that there was no significant difference between Group 1 and Group 2 in terms of ΔONSD measurements.

Conclusions: Spinal immobilization at 0degree as a part of routine trauma management increased ONSD and thus ICP. Secondly, we found that similar to immobilization at 0degree, spinal immobilization at 20degree increased ONSD.

Keywords: Spinal immobilization, optic nerve sheath diameter, intracranial pressure

[S-140]

Evaluation of the Revision Trauma Score in 65 Years Old Trauma Patients Admitted to Emergency Service

Seda Fidan[1], Gülhan Kurtoğlu Çelik[1], Ayhan Özhasenekler[1], Alp Şener[2], Fatih Tanrıverdi[1], Gül Pamukçu Günaydın[1], Çağdaş Yıldırım[1], Şervan Gökhan[1]

[1]Unıversıty of Yıldırım Beyazıt, Emergency Department, Ankara
[2]Atatürk Education and Research Hospital, Emergency Department, Ankara

Objective: Emergency service is the health unit where the traumas are first met and first medical care is applied. In the geriatric population, body response to trauma changes as well as age-altering physiology. Trauma algorithms in geriatric patient populations are of greater importance due to this changing physiology. We studied the relationship between the geriatric patient population and the revised trauma score.

Materials-Methods: Traumatized patients were investigated in the Emergency Service in university hospital between the dates of 01/12 / 2017 and 31/05/2018. The patients' consciousness, blood pressure, number of respiration, age, sex, other demographic features, additional diseases, hospitalization status and outcomes and revised trauma scores were recorded. Findings: This study included 229 patients. 153 of study patients were female (66.8%), and 76 of them were male (33.2%). The mean age of the patients was 79 ± 8 (median age = 79, range = 65-99). According to the results, RTS distributions of the patients (discharge, hospitalization, exitus) were found to be different ($p < 0.001$). In the posthoc analysis performed, the difference was found to occur from all three groups ($p < 0.001$ for each pairwise comparison). The RTS scores were the lowest in the exitus group, while they were found to be the highest in the discharge group. RTS was recorded statistically significantly lower in the mortal group ($p < 0.001$) when the patients were divided into two groups: alive and mortal, according to the 28-day mortality.

Conclusion: The elderly population is increasing in our country by virtue of the developing living standards. As a result, the elderly population is more likely to be exposed to trauma. Therefore, the elderly trauma patients deserve a multidisciplinary approach and treatment due to the factors such as the presence of additional diseases, multiple drug use, and inadequate biological and physiological reserves.

Keywords: Emergency service, revised trauma score, geriatrics

[S-142]

Posterior Sternoclavicular Joint Dislocation: 4 Cases

Emre Üstsoy, Özge Can, Funda Karbek Akarca
Department of Emergency Medicine, Ege University, Izmir, Turkey

Traumatic posterior sternoclavicular joint dislocation (PSCJD) is a rare injury of the sternoclavicular ligament. The incidence is less than 1% in all dislocations. Generally, these dislocations are caused by sports injuries especially American football, motor vehicle injuries, and falls. Although rare, it may be associated with severe mediastinal injuries. Because of the rarity of PSCJD and the need for further examination in diagnosis, the diagnosis of PSCJD is often missed or delayed in emergency services. The four cases presented below include evaluation of PSCJD in the emergency department concerning mechanism, examination, and prognosis.
As we have found in PSCJD cases, although there are various mechanisms, physical examination findings are essential in all cases. However, the radiographs were not diagnostic and the patients could be diagnosed in advanced examination conditions. In the diagnosis of PSCJD, asymmetry can be seen with standard AP graph. Conventional x-ray imaging is inadequate due to the superposition of radiographic anatomy. CT, 3-D CT and MR are helpful for definitive diagnosis. Early diagnosis and treatment in PSCJD cases are important when considering mediastinal injuries that may accompany them. In the emergency room, as in the cases presented at the table, the patients who have direct trauma to the clavicle or who have multiple trauma and have sensitivity in the clavicular region and who have asymmetry in the sternoclavicular region in the examination should be further examined even if the pathology is not found in the X-ray.

Keywords: Orthopedic injuries, posterior sternoclavicular dislocation, sports injuries

Descriptions of cases

	Age	Mechanism of trauma	Physical examination findings	CT Findings	Treatment and outcome
Case 1	20	Direct trauma to the left clavicle during American football	Sensitivity in the left clavicle, asymmetry in the sternoclavicular junction	Left PSCJD, increased density around left sternoclavicular joint	Discharged with velpau bandage
Case 2	51	Accidental fall	Left upper extremity movement limitation, left clavicle sensitivity	Left PSCJD, post traumatic edema in anterior mediastinum	Hospitalized at orthopedics service
Case 3	43	Motor vehicle injury	Sensitivity and crepitation in the right ribs, sensitivity in the left shoulder and left sternoclavicular junction	The fracture in the right clavicle, serial rib fractures on the right, hemopneumothorax on the right and pulmonary contusion - laceration findings. Left PSCJD. Hematoma in the right adrenal gland	Hospitalized at thoracic surgery service
Case 4	53	Weight exposure on shoulder	Sensitivity and swelling in the left sternoclavicular junction	Left PSCJD, posttraumatic density increases in retrosternal area, subcutaneous hematoma at the anterior clavicle	Discharged with velpau bandage

[S-144]

Can Perfusion Index Be a New Vital Finding in Patients with Multi-Trauma?

Nazlı Özcan, Engin Özakın, Gizem Coşkun Yüksel, Gülsüm Öztürk Emiral
Eskişehir Osmangazi University, Faculty of Medicine, Emergency Department

Introduction: The aim of this study was to evaluate the relationship between perfusion index (PI) and other shock parameters and clinical outcome in multi trauma patients admitted to the emergency department (ED).

Methods: This is a cross-sectional study during 6 months with patients who are admitted to the ED for adult (18 years and older) multi-trauma. PI, demographic characteristics, trauma mechanism, vital parameters, hemoglobin, hematocrit, base deficit, lactate, pH values, estimated shock phase and shock index were recorded. The relation with PI and the need for blood transfusion, operation within 24h, intubation, hospitalization, the number of days of hospitalization and the effect of in-hospital mortality were investigated.

Results: The study group was 341 people with 238 male (%69.8). The mean age (SD) was 41.0(18.1). 91.8% (n = 313) of the patients had blunt and 8.2% (n = 28) had penetrating trauma. The number of patients with a perfusion index >1 was 302 (88.6%). Patients with normal SBP, DBP, pulse rate, respiratory rate, GCS and SPO2, the frequency of PI was >1 ($p < 0.05$ for each). No significant relationship was found between trauma types, lactate and PI. In patients with increased base deficit and those with exitus, the frequency of PI <1 was higher ($p < 0.05$ for each). PI was <1 in hospitalized patients with need for blood-fluid transfusion, operation, intubation and hospitalization ($p < 0.05$ for each). In patients with perfusion index <1, hb value, htc value, ph value were lower; base deficit, shock index and hospitalization days were higher ($p < 0.001$ for each).

Conclusion: PI has been found to be a useful value for rapid diagnosis and early treatment of impaired organ perfusion due to hypovolemia in multi-trauma patients and its use in ED can be expanded.

Keywords: Perfusion index, multi-trauma, shock

[S-146]

Trends in Invasive Procedures in the Emergency Department of a Public Hospital, over a 5-year period (2013-2017)

Mehmet Ali Aslaner
Emergency Clinic, Nevşehir State Hospital, Nevşehir, Turkey

Background: Invasive procedures are applications that are part of the core curriculum of emergency medicine physicians. These procedures are frequently used in critically ill patient care and trauma management in the emergency departments (ED). The aim of this study was to assess the trends in invasive procedures in a secondary care ED in Nevşehir between 2013 and 2017.

Methods: Invasive procedures were consisted of endotracheal intubation, central venous catheterization, paracentesis/thoracentesis, and tube thoracostomy. All ages and diagnoses were included in the study. The number of procedures for one-year period in 2013 and 2017 were taken from hospital database. The number of annual ED visits was 46,642 in 2013 and 247,484 in 2017.

Results: Endotracheal intubation was performed in 272 patients in 2013 and in 399 patients in 2017 (a rate of 58/10,000 and 16/10,000). Central venous catheterization was performed in 19 patients in 2013 and in 109 patients in 2017 (a rate of 4/10,000 and 4/10,000). Paracentesis/thoracentesis were performed in 52 patients in 2013 and in 247 patients in 2017 (a rate of 11/10,000 and 10/10,000). Tube thoracostomy was performed in 55 patients in 2013 and in 46 patients in 2017 (a rate of 12/10,000 and 2/10,000).

Conclusion: Annual ED visits increased more than 5 times in the last five years. However, it was seen that the rates of invasive procedures didn't increase when they were proportioned to the annual number of ED visits. On the contrary, the rates of endotracheal intubation and tube thoracostomy were prominently decreased from 2013 to 2017. This may be related to an increase in the quality of health care or unnecessary visits to the ED.

Keywords: Procedures, emergency department, critical care

[S-147]

The Effect of Glasgow-Blatchford Score, AIMS-65 and Lactate Levels on The Determination of Hospitalization, Discharge and The Needs to Transfusion in the Upper Gastrointestinal System Bleeding

Elif Aslan Taş[1], Ayhan Özhasenekler[1], Şervan Gökhan[1], Alp Şener[2], Gülhan Kurtoğlu Çelik[1], Mehmet Ergin[1], Yunus Halil Polat[3], Osman Ersoy[3]

[1]Ankara Yıldırım Beyazıt Unıversity Hospital, Department of Emergency Medicine
[2]Ankara Atatürk Training and Research Hospital, Department of Emergency Medicine
[3]Ankara Yıldırım Beyazıt Unıversity Hospital, Department of Gastroenterology

In this study, it was aimed to determine early stage risk group by comparing Glasgow Blatchford Scale (GBS), AIMS 65 and lactate levels in upper gastrointestinal bleeding patients and to create an approach to risk groups in this direction.
This study was carried out retrospectively by evaluating the data of patients who were over 18 years old upper gastrointestinal system hemorrhage who were referred to Ankara Yıldırım Beyazıt University Medical Faculty Atatürk Training and Research Hospital Emergency Department between 01/01 / 2017-01 / 01/2018.
246 patients were included who were able to reach the study data. Of the patients, 143 (58.1%) were male and 103 were female (41.9%). The age range was 18-97. The mean age was 62 ± 18. We examined whether our disease endoscopy was performed. Endoscopy was performed in 235 patients (95.5%). 149 (60.6%) of the patients were hospitalized. Twenty-four patients (9.8%) underwent intensive care. 73 patients (29.7%) were discharged. 15 (6.1%) patients were followed up within 30 days following the bleeding. ES transfusion was predicted, and a statistically significant difference in GBS and lactate values was obtained when mortality was evaluated. The mean AIMS65 score of the patients was 1 ± 1, the Glasgow-Blatchford score was 9 ± 5, and the lactate level was 1.8 ± 1.2 mmol / L. It has been observed that there is a significant correlation between each of the three parameters. ES transfusion was predicted, and statistically significant difference was obtained between GBS ($p = 0.023$) and lactate ($p = 0.001$) when mortality was evaluated. GBS needs to be evaluated in the preliminary plan for early risk planning.It has been determined that the application of ES transfusion in everyday practice as a result of our study in terms of mortality evaluation and hospitalization priority is important for both patient and physician.

Keywords: GBS, AIMS-65, lactate

[S-148]

Correlation of Thiol-Disulfide Levels with Mortality Rates in Patients Who Need Intensive Care in Emergency Department

Nıhal Şeylan Ertürk[1], Fatıh Tanrıverdı[1], Şervan Gökhan[1], Gülhan Kurtoğlu Çelik[1], Alp Şener[2], Ayhan Özhasenekler[1], Özcan Erel[3], Salim Neşelioğlu[3]

[1]Ankara Yıldırım Beyazıt University, Faculty of Medicine, Emergency Medicine Department, Ankara, Turkey
[2]Ankara Atatürk Training and Research Hospital, Emergency Service, Ankara, Turkey
[3]Ankara Yıldırım Beyazıt University, Faculty of Medicine, Department of Biochemistry, Ankara, Turkey

Objective: We aimed to investigate the prognostic utility of thiol disulfide levels, a new oxidative stress parameter, in critically ill patients applying emergency room and requiring intensive care.

Material-Methods: The study has included 79 patient as 'patient group' and 71 healty volunteer as 'control group' of similar age group with no complaint The patient group were analysed according to age, gender, presenting semptoms, states of consciousness, acute physiological condition, values of native thiol, toplam thiol, disülfid, ischemia modified albumin and ferroxidase.Mortality status determined after 28 days.

Results: Patients and control group were divided into groups according totheir gender and examined statistically.39.2%(n:31) of the patients were female and 60.8%(n48) were male. 38%(n:27) of the control group were female and 62% (n: 44) were male.Native thiol and toplam thiol values of EREL parameters were significant when compared to the 28-day mortality. 28 days later, mean value of native thiol in the all patient group was detected277 and 314 were found in living patients and the mean value of thiol 228 was found in exitus and it was statistically significant (p<0,001).Also28 days later, mean value of total thiol in the all patient group was detected 322,5 an363,3 were found in living patients and the mean value of thiol was found 66 in exitus and it was statistically significant (p<0,001). APACHE 2 mortality rates were significantly associated with 1 month mortality and the overall mortality mean was 22% in the patient sample, 16% inthose living after 1month, and 42% in exitus (p<0,001).

Conclusion: NT and TT levels as a oxidative stress indicator were statistically significant correlations with 28day mortality and negative correlations were found with APACHE 2 scoring and APACHE 2mortality rates and it is suggests that there maybe a significant parameter to determine the patient prognosis.

Keywords: NTand TT levels, oxidative stress, intensive care

[S-149]

Investigation of Thiol-Disulfide Balance as an Indicator of Oxidative Stress in Renal Transplant Patients

Yavuz Otal[1], Fatma Tamara Köroğlu Tamara Köroğlu[2], F.güllü Haydar Ercan Haydar Ercan[1], Fatih Ahmet Kahraman[1], Özcan Erel[3]

[1]Ataturk Training and Research Hospital, Emergency Department, Ankara, Turkey
[2]Yildirim Beyazit University, Family Medicine Department, Ankara, Turkey
[3]Yildirim Beyazit University, Medical Biochemistry Department, Ankara, Turkey

Introduction: Kidney transplantation provides improvement in quality of life in patients with end stage kidney disease. Significant anatomical and physiological alterations occur in these patients. who are exposed to oxidative stress due to immunosuppressive therapy and most of whom than admit to the emergency department with the complications that arise. This study aims to investigate the role of the thiol-disulfide balance as an indicator of oxidative stress in kidney transplantation patients.

Materials-Methods: A total of 189 patients, composed of 147 healthy volunteers and 42 renal transplant patients who admitted to emergency service were enrolled in this study.By using a brand new measuring technique developed by Erel and Neşelioğlu, serum thiol-disulfide levels were measured in the venous blood samples of renal transplant patients and healthy volunteers during admission. The results were analysed via a statistical software program.

Results: Blood total thiol, native thiol and disulfide levels were found to be decreased in kidney transplant patients compared to healthy volunteers. Decrement of these three parameters suggests the presence of the oxidative stress in addition to accelerating protein metabolism in this patient group (Figure 1).

Conclusion: There is oxidative stress in renal transplant patients and thiol-disulfide balance parameters are reduced significantly. Thiol-disulfide homeostasis changes in favor of oxidative stress in renal transplantation patients compared to healthy volunteers.

Keywords: Renal transplantation, thiol-disulfide homeostasis, oxidative stress

---

Figure 1.



Total thiol and disulfide levels are seen in renal transplant patient group and healthy control group

[S-150]

The Effect of Etco2 (End-Tidal Carbon Dioxide) Level on Prognosis in Patients who Admitted with Hypoperfusion in the Emergency Service

Zehra Akçora[1], Aslı Bilge İpek[2], Halil Ölmez[2], Özgür Bayar[2], Muhammed Sarıer[3], Bülent Erbil[2], Mehmet Ali Karaca[2]
[1]Tunceli State Hospital, Tunceli, Turkey
[2]Hacettepe University Emergency Department Of Emergency Medicine, Ankara, Turkey
[3]Kadirli State Hospital, Osmaniye, Turkey

Aim: In this study, we aimed to study the prognostic role of EtCO2, a non-invasive, inexpensive and simple method, measured by capnography, in patients with impaired perfusion Method: The study was performed prospectively and observationally on 100 patients. Patients with any of the hypoperfusion criteria were included in the study. Recording was done with the usage of capnography for 1 min in patients with hypoperfusion.

Findings: The patients were followed until any termination (death, discharge, referral) was reached. The fifty three percent of the patients were female and 47% were male. The mean age of the patients was 65 years.The mean end-tidal CO2 value was calculated as 19,36 ± 5,90 mmHg. When the end tidal CO2 values was analyzed according to the outcome of the patients, the mean value was 16.59 ± 4.83 mmHg in the died patients and 20,95 ± 6,05 mmHg in survived patients. End tidal CO2 values were found to be statistically significantly lower in the died group (p = 0.02). The area under the ROC for end tidal CO2 (AUC) value was calculated as 0.709. The cut-off value for the end tidal CO2 value was calculated to be 20.50 mmHg with the 84.4% sensitivity and 55.7% specificity. Fig:ROC analysis

Results: The ETCO2 level measured by capnograph which is a non-invasive, inexpensive and simple method can provide sufficient data on tissue perfusion and prognosis in patients with hypoperfusion in emergency department.

Keywords: Emergency medicine, end-tidal carbon dioxide, hypoperfusion

---

ROC analysis



[S-151]

Thiol/Disulphide Homeostasis Parameters, Procalcitonin, C-reactive protein (CRP) and Multinational Association for Supportive Care in Cancer (MASCC) Risk Scoring System In Febrile Neutropenia

Şervan Gökhan[1], Gül Pamukçu Günaydın[2]

[1]Ankara Yıldırım Beyazıt University Faculty of Medicine Department of Emergency Medicine
[2]Ankara Atatürk Training and Research Hospital

Introduction: This study aims to determine the use of thiol/disulphide homeostasis parameters together with procalcitonin (PCT), C-reactive protein (CRP) and Multinational Association for Supportive Care in Cancer (MASCC) risk scoring system for the prediction of prognosis and mortality in the patients with febrile neutropenia presenting to the emergency department.

Methods: The study was carried out prospectively on 53 patients with febrile neutropenia and 51 healthy subjects (control group). Thiol/disulphide homeostasis parameters (thiol, disulphide, disulphide/native thiol, disulphide/total thiol, native thiol/total thiol), which are oxidative stress markers, were measured through a new method developed by Erel and Neşelioğlu. PCT and CRP were also measured in both groups. Moreover, MASCC scores of the patients were calculated and patients were grouped in to high-risk and low-risk groups in terms of prognosis and mortality. Relationship of oxidative stress parameters with the MASCC scores, blood culture results and mortality was evaluated.

Results: Mean values of disulphide/native thiol, CRP and procalcitonin were found to be significantly higher in the patients having febrile neutropenia when compared to the control group ($p=0.029$, $p<0.001$ and $p<0.001$, respectively). Mean values of disulphide/native thiol, disulphide/total thiol and procalcitonin were detected to be significantly higher in the patients who died in comparison with the surviving patients ($p=0.007$, $p=0.012$ and $p=0.018$, respectively). Mean values of disulphide/native thiol, CRP and procalcitonin were found to be significantly higher in the high-risk patients according to the MASCC score ($p=0.038$, $p=0.004$, and $p=0.002$, respectively). CRP and procalcitonin values were found to be significantly higher in the group that had positive blood culture ($p = 0.034$ and $p = 0.027$, respectively).

Conclusion: The use of thiol/disulphide homeostasis parameters, PCT and CRP biomarkers together with the MASCC risk scoring system may be used for the prediction of the prognosis in the patients with febrile neutropenia.

Keywords: Febrile neutropenia, thiol/disulphide homeostasis, MASCC

[S-152]

Did Prime News Effect Emergency Department Presantations of Public During 2016 Flu Season?

Çağdaş Yıldırım[1], Alp Şener[2]

[1]Department of Emergency Medicine, Yıldırım Beyazıt University School of Medicine, Ankara, Turkey
[2]Department of Emergency Medicine, Atatürk Training and Research Hospital, Ankara, Turkey

Introduction: In January 2016 Turkish media started to notice about a swine flu epidemic at Turkey but Ministry of Health Flu Scientific Advisory Committe made a statement about this. They declared that ' It is determined that the current data are compared with flu season data of the previous years, it is not a different situation and it is in the ordinary course of flu.' The studies which investigate media attention to infectious disease break outs showed that media were too alarming and responsiple for high anxiety level of population. We sought to investigate that is there any relationship between flu news of Turkey's three most watched prime news channel and Emergency Department admissions.

Methods: Patients who were admitted to tertiary hospital ED at Ankara during January 2016 were evaluated. Turkey's three most watched prime news ratings obtained from Television Monitoring Research Joint Stock Company. Three Emergency Medicine Specialist watched prime news channel. They recorded length and news count of flu season news. News value calculated through rating times news length of channel. Spearman's correlation statistics was used in the statistical program SPSS to investigate whether there is a relationship between news value and patient adminstration for ten days after news.

Results: In January 2016 total 12406 patients admitted to our ED. 6649 of this patients were male. Most correlation was found between news and patient adminstration after three days of news publication (Rho: 0.594,$p<0.01$). There was a stronger correlation with male patients (Rho: 0.694, $p<0.001$).

Conclusion: These results showed that news effected the patient adminstration to ED. Male patients stronger correlation could be explained with male population is watching prime news more than female population.

Keywords: Prime news, flu season

[S-153]

Evaluation of Job Satisfaction and Quality of Life of Emergency Medicine Residents in Turkey

Özlem Vural[1], Murat Ersel[1], Gül Kitapçıoğlu[2]

[1]Ege University School of Medicine, Department of Emergency Medicine
[2]Ege University School of Medicine, Department of Biostatistics

It is well known that emergency medicine (EM) residents are working under stringent conditions. We aimed that to evaluate factors effected job satisfactions (JS) of the EM residents and also relation between their job satisfaction and quality of life (QOL).

Methodolgy: Data collected after approval of the local ethics committee in between January - June 2018 with the demographic data form, Job Content Index (Turkish version) and with WHOQOL-BREF form. Questionairres sent to 41 EM clinics and in total 708 (912) (85,5 %) of them were completed and sent back. A factor analyses for sub-factors of job satisfaction and stepwise logistic regression analysis were performed.

Results: Avarage age of the EM residents were 29,2, 64,8 % (n=459) of them were male, 52,3 % (n=370) are married and 68,6 % (n=486) working in the university hospitals. Gender (being male), number of patients given care on a shift, total number of the residents in the institution, satisfaction with education level of the residency program, working with a senior consultant, satisfaction with the income level and perception on violence were found to be associated with general aspects of job satisfaction.
Being female, married and alcohol usage are increased QOL social domain points. Number of patients given care on a night-shift is decreased QOL- envoriment domain points. Also high level of satisfaction with education level of the residency program and income, also working with a senior consultant, low perception of violence as a threat and to have a hobby were increased points of all domains of WHOQOL-BREF.

Conlusion: To increase JS and QOL of EM residents is important to improve residents level of education and skills. Therefore to determine factors associated with the overall JS and QOL is important.

Keywords: EM resident, job satisfaction, WHOQOL-BREF

[S-155]

Hafif ve Orta Şiddetli Akut Pankreatitte Plevral Efüzyon Sıklığı ve Önemi

Ömer Burcak Binicier[1], Hilal Şahin[2], Turgay Yılmaz Kılıç[3]

[1]Tepecik Eğitim ve Araştırma Hastanesi, Gastroenteroloji Kliniği, İzmir
[2]Tepecik Eğitim ve Araştırma Hastanesi, Radyoloji Kliniği, İzmir
[3]Tepecik Eğitim ve Araştırma Hastanesi, Acil Tıp Kliniği, İzmir

Amaç: Çalışmamızda hafif ve orta şiddette akut pankreatit (AP) hastalarındaki plevral efüzyon sıklığı ile bu hastalara ait demografik (yaş, cinsiyet) veriler, laboratuvar bulguları, komplikasyonlar ve yatış oranlarının değerlendirilmesi amaçlandı.

Yöntem: Çalışmamıza 01/05/2017-01/05/2018 tarihleri arasında acil servise karın ağrısı şikayeti ile başvuran, abdominal bilgisayarlı tomografisi (BT) olan, kalp yetmezliği tanısı olmayan ve hafif/orta şiddette akut pankreatit tanısı ile gastroenteroloji servisine yatışı yapılan 18 yaşından büyük hastalar dahil edildi. Bu hastaların acil servisteki BT görüntülemeleri bir radyoloji uzmanı tarafından plevral efüzyon varlığı açısından incelendi. Plevral efüzyonu olan ve olmayan hastalar arasında pankreatit etiyolojisi, yaş, cinsiyet, başvuru anındaki laboratuvar sonuçları, izlem sırasında gelişen komplikasyonlar ve yatış süreleri karşılaştırıldı.

Bulgular: Çalışma kriterlerine dahil olan 300 hastanın 45'inde (%15) plevral efüzyon olduğu saptandı. Efüzyon tespit edilen olguların %67'sinde efüzyon bilateral, % 20'sinde ise sol taraf yerleşimliydi. Plevral efüzyonu olan ve olmayan hastaların yaş (60.5'e karşı 58.3; p=0.33), kadın cinsiyet (%60'a karşı %57; p=0.35), amilaz (1042'ye karşı 1428; p=0.44), lipaz (3434'e karşı 3213; p=0.43), kan lökosit sayısı (11.880'e karşı 12.336; p=0.92), hemotokrit (39.8'e karşı 40; p=0.79), aspartat aminotransferaz (220'ye karşı 242; p=0.9)), alanin aminotransferaz (163'e karşı 209; p=0.98), glukoz (157'ye karşı 144; p=0.95), laktat dehidrogenaz (289'a karşı 322; p=0.76), C-reaktif protein (77'ye karşı 76; p=0.54), total bilirübin (2.9'a karşı 2.4), ve yatış süreleri (7.1'e karşı 6.4; p=0.1) açısından istatistiksel anlamlı fark yoktu. Pankreatit etiyolojileri incelendiğinde mekanik nedenler (%57.8'e karşı %52.3; p=0.35), nedeni belli olmayan (%33.3'e karşı %35; p=0.44) ve metabolik nedenler (%6.7'ye karşı %6; p=0.78) arasında da fark saptanmadı. İzlemlerinde gelişen komplikasyonlar (pankreatik psödokist, pnömoni, pankreas nekrozu, çoklu organ yetmezliği, safra kesesi perforasyonu, üst gastrointestinal kanama, miyokard enfarktüsü, zona zoster) incelendiğinde plevral efüzyonu olan ve olmayan hastalar arasında istatistiksel anlamlı fark saptandı (%15.5'e karşı %4.3; p<0.05).

Sonuç: Çalışmamızda AP'e eşlik eden plevral efüzyonun hastanın izleminde gelişebilecek komplikasyonları öngörmesi açısından önemli bir belirteç olabileceği kanaatindeyiz.

Anahtar Kelimeler: Akut pankreatit, plevral efüzyon

[S-156]

Ankara İli Helikopter Ambulans Kullanımı (2017)

Burak Bekgöz, Mehmet Ergin, İshak Şan, Ahmet Haki Türkdemir
Ankara İl Sağlık Müdürlüğü, Acil Sağlık Hizmetleri Başkanlığı

Giriş: Ankara ilinde 28 Ekim 2008 yılında helikopter ambulansları hizmete başlamışlardır. Bu çalışmada helikopter ambulanslarının, tanılarına göre travmatik ve medikal vakalarda kullanım durumları belirlenmeye çalışılmıştır.

Yöntem: Ankara İl Ambulans Servisi Başhekimliği, Komuta Merkezi tarafından 01/01/2017-31/12/2017 tarihleri arasında 415.874 ambulans görevlendirmesi yapılmıştır. Görevlendirmelerin 215'i (yüzbinde 51,7'si) kayıtlara helikopterle nakil olarak geçirilmiştir. Veriler SPSS Windows 13.0 versiyonunda analiz edilmiştir. Verilerin tanımlayıcı istatistiklerinde ortanca ve interquartile range (İQR) değerleri kullanılmıştır. Değişkenlerin normal dağılımı Kolmogorov Simirnov testi ile kontrol edilmiştir. Sayısal non-parametrik verilerin analizinde Mann-Whitney-U ve Kruskal-Wallis H testleri; niteliksel verilerin analizinde Ki-kare testi, sayısal verilerin karşılaştırılmasında pearson korelasyonu kullanıldı. $p<0,05$ değeri istatistiksel olarak anlamlı kabul edilmiştir.

Bulgular: Vakaların %72,6 sına tıbbi endikasyonla uçuş verilmişti. %57,7'si erkek, %86'sı TC uyruklu, Yaş ortalaması 25 olarak bulundu. Uçuşa başlangıç süreleri 6 ile 17 arasındaydı. Uçuşların %34,4'ü yaz aylarındaydı. Uçuşların %56,3'ünü 1206 kodlu ekip gerçekleştirmiş, %54,0'ü bölge içi ve %88,8'i kentsel alanlarda, %1,4'ü adli vaka, %70,2'si sağlık tedbiri için görevlendirilmiş, %25,6'sında acil çıkış yaptırılmış, %45,1'i kırmızı kod verilmişti. Nakil taleplerinin %79,5'i uzman hekim gereksinimi nedeniyle gerçekleşmişti. Komuta görev süresi 8:21 dk, ekip hareket süresi 01:34:22 saat, vakaya ulaşım süresi 57:54 dk, müdahale süresi 31:37 dk, hastaneye teslim süresi 44:53 dk, toplam görev süresi 03:04:6 st olarak bulundu. Ortalama hasta başı gerçekleştirilen müdahale karşılığı 37.277 TL fatura edilmişti.

Sonuç: Ambulans helikopterlerin gerek vaka türü, gerek görevlendirmesi ve gerekse süre ve maliyet açısından etkin kullanılamadığı düşünülmektedir. Bu konuda personel eğitimleri verilmişi helikopter ekipleri ile görüşülmüş, hasta teslimi ve hastaneye nakli de dahil olmak üzere ek tedbirler alınması planlanmıştır.

Anahtar Kelimeler: Hava ambulans, hastane öncesi, maliyet

[S-157]

Kan Gazı Analiz Sonuçlarının Karşılaştırılması: Kuru Lityum Heparine Karşı Sıvı Sodyum Heparin

Savaş Sezik[1], Turgay Yılmaz Kılıç[2]

[1]Ödemiş Devlet Hastanesi, Acil Servis, İzmir
[2]Tepecik Eğitim ve Araştırma Hastanesi, Acil Tıp Kliniği, İzmir

Amaç: Bu çalışmada sıvı sodyum heparinle yıkanmış enjektörler ve kuru lityum heparin içeren enjektörler ile çalışılan kan gazı analiz sonuçlarını karşılaştırmayı amaçladık.

Yöntem: Bu prospektif çalışma acil servis başvurusunda tam kan sayımı ve glukoz, üre, kreatinin, elektrolit düzeyleri ile birlikte herhangi bir nedenden dolayı venöz kan gazı analizi yapılan hastalar ile yapıldı. Kan örnekleri, kan gazı analizi için kuru lityum heparin içeren enjektöre ve sıvı sodyum heparin ile yıkanmış plastik enjektöre aktarıldı. Venöz kan gazı örneği alındıktan sonraki ilk 5 dakika içerisinde kan gazı analizi yapıldı. Hastaların demografik verileri, kuru lityum heparin içeren enjektör ve sıvı sodyum heparin ile yıkanmış enjektörle elde edilen kan gazı analiz sonuçları ve serum hemoglobin, sodyum, potasyum, kalsiyum ve glukoz seviyeleri değerlendirildi.

Bulgular: Çalışmaya 100 hasta alındı. Hastaların 52'si erkek (%52) yaş ortalamaları 60.3±17.1 yıl idi. Sıvı ve kuru heparinli enjektörler ile çalışılan kan gazı analizinden elde edilen tüm sonuçların kalsiyum hariç birbiri ile korele olduğu saptandı. Sıvı ve kuru heparinli enjektörler ile çalışılan kan gazı analizinden elde edilen ph, parsiyel karbondioksit basıncı ve parsiyel oksijen basıncı parametreleri için sınıf içi korelasyon katsayısı yüksek bulundu (sırasıyla; 0.989, 0.933, 0.948).

Sonuç: Katı lityum heparinli kan gazı enjektörlerinin sıvı sodyum heparin içeren enjektörlere herhangi bir üstünlüğü yoktur.

Anahtar Kelimeler: Kan gazı analizi, katı lityum heparinli enjektör, sıvı sodyum heparinli enjektör

[S-158]

Bir Üniversite Hastanesi Acil Servisine Başvuran Hastaların Profili

Levent Albayrak
Bozok Üniversitesi Acil Tıp Anabilim Dalı

Amaç: Bu çalışmanın amacı, bir üniversite hastanesi acil servisine başvuran hastaların profilini ve başvuruların uygunluğunu tespit etmektir.

Gereç ve Yöntemler: 1 Ocak-31 Temmuz 2018 tarihlerinde yedi aylık dönemde, Bozok Üniversitesi Tıp Fakültesi Araştırma ve Uygulama Hastanesi acil servisine başvuran tüm erişkin hastalar ile çocuk travma hastaları geriye dönük olarak incelendi. Bu süre içinde acil servise başvuran toplam 21214 hastanın verileri değerlendirildi.

Bulgular: Hastaların %59.8'i erkek ve %40.2'si kadındı ve en yoğun grubun %89 ile 17-65 yaş grubunda olduğu görüldü. En çok başvuru %60.5 ile 08:00-17:00 saatlerinde idi. Vakaların %78'inden tetkik istendiği tespit edildi. Hastaların %35'inin acil gözlemde yatırılıp tetkik ve tedavi edildiği, konsültasyon oranının %28 olduğu ve en fazla konsültasyonun dahiliye (%20.8) bölümünden istendiği saptandı. Hastaların %21'inin hastaneye yatırıldığı ve bu yatışları en fazla dahiliye (%27.6) kliniğine olduğu tespit edildi. Yatırılan hastaların ise en çok karın ağrısı (%12.6) ön tanısı aldığı ve başvuran hastaların %79unun acil servisten taburcu edildiği belirlendi.

Sonuç: Acil servise başvuran hastaların çoğunluğu acil olmayan birinci sağlık hizmetleri ve polikliniklere başvurması gereken ayakta tedavisi gereken hastalar olduğu gözlendi. Bu çalışmanın sonuçları, durumu acil olmayan hastaların acil servisin iş yükünü oldukça artırdığını, bunun için hastaların eğitilmesi ve bilinçlendirilmesi, öncelikle birinci basamak sağlık hizmetlerinin kullanılabilir hale getirilmesi, ülkemizin acil sağlık hizmetleri ile ilgili doğru, etkin ve uygulanabilir politikaların oluşturulması gerektiğini göstermiştir.

Anahtar Kelimeler: Acil servis, hasta profili, acil servis hizmetleri

[S-160]

Acil Serviste Çekilen Toraks Bilgisayarlı Tomografilerin Değerlendirilmesinde Acil Tıp Uzmanlık Öğrencilerinin Tomografileri Yorumlamadaki Doğruluk ve Güvenilirlik Derecelerinin Araştırılması

Çağlar Karpuz, Vahide Aslıhan Durak, Şule Akköse Aydın
Uludağ Üniversitesi Tıp Fakültesi, Acil Tıp Anabilim Dalı, Bursa

Amaç: Acil servisteki hastaların değerlendirilmesinde acil tıp asistanlarının (ATA), toraks bilgisayarlı tomografi (BT) görüntülerini doğru değerlendirmesi hastaların yönetiminde kritik öneme sahiptir. Çalışmamızda; acil serviste toraks BT görüntülemesi yapılması gereken hastaların, çekilen bu tomografi görüntüleri yorumlanırken acil tıp uzmanlık öğrencilerinin doğruluk ve güvenilirlik derecelerini değerlendirmeyi amaçladık.

Yöntem: Çalışma kapsamında acil servise başvuran ve toraks patolojisi düşünülerek toraks BT çekilen 100 travmatik ve 100 nontravmatik olmak üzere 200 hastanın toraks BT sonuçları incelendi. Araştırmaya dahil edile ATA'ların BT görüntülerini değerlendirmesi istendi. Radyoloji uzman hekiminin raporu altın standart kabul edilerek ATA'lar ile resmi radyoloji raporu arasındaki uyumluluk değerlendirildi.

Bulgular: Çalışmada ATA'nın toraks BT yorumları ile radyolog yorumları karşılaştırıldığında genel uyumluluk oranı %97.5 idi. ATA ve radyolog yorumu arasındaki genel uyumun iyi derecede (k:0.72) olduğu bulundu.

Sonuç: ATA'larının toraks BT yorumlamalarında genel olarak tatmin edici bir performans gösterdiği görüldü. Özellikle toraks travma konusundaki uyumluluk oranının yüksekliği ATA'larının genellikle travma hastalarını inceleyen ve tedavi eden ilk doktor olması ve bu nedenle travma hastalarında temel radyolojik tetkiklerin yorumlanmasındaki performansı hayati öneme sahip olmasıyla açıklanabilir.

Anahtar Kelimeler: Acil servis, toraks tomografisi

[S-161]

Acil Servise Başvuran 18 Yaş Altı Minor Kafa Travmalı Çocuklarda PECARN, CATCH ve CHALICE Kriterlerinin Retrospektif Olarak Karşılaştırılması

Gizem Gizli, Vahide Aslıhan Durak, Özlem Köksal
Uludağ Üniversitesi Tıp Fakültesi, Acil Tıp Anabilim Dalı, Bursa

Amaç: Minor kafa travması ile başvuran hastalarda, intrakraniyal yaralanmaları saptamada beyin bilgisayarlı tomografi (BT) altın standart haline gelmiştir fakat yaygın ve gereksiz kullanımı sağlık giderlerinde artışa sebep olmaktadır. Çalışmamızın amacı toplumumuzda PECARN, CATCH ve CHALICE kurallarının tanısal performanslarını değerlendirmek ve geçerliliklerini saptamaktır.

Yöntem: Çalışmamızda, acil servisimize minör kafa travması nedeniyle başvuran ve Glasgow Koma Skalası skoru 13-15 olan 18 yaş altı hastaların öyküsü, fizik muayene bulguları, BT sonuçları ve tedavileri retrospektif olarak incelendi.

Bulgular: Hastaların 44'ünde patolojik BT bulgusu saptandı. PECARN kuralının duyarlığı %72.4, özgüllüğü %54.5, CATCH kuralının duyarlığı %57.8, özgüllüğü %50, CHALICE kuralının duyarlığı %87.7, özgüllüğü %20 olarak bulundu.

Sonuç: Kuralların uygulanabildiği popülasyonlara bakıldığında CHALICE kuralının PECARN ve CATCH'a göre patolojik BT sonuçlarını saptamada daha belirleyici olduğu anlaşılmıştır.

Anahtar Kelimeler: Acil servis, kafa travması

[S-162]

Çocukluk Çağı Travmalarında Servikal Vertebra Bilgisayarlı Tomografisi Gerekli mi?

Sema Avcı[1], Elif Öztürk[2]

[1]Amasya Üniversitesi Sabuncuoğlu Şerefeddin Eğitim ve Araştırma Hastanesi, Acil Tıp, Amasya
[2]Kars Harakani Devlet Hastanesi, Acil Tıp, Kars

Giriş: Bilgisayarlı tomografi (BT) günümüzde servikal yaralanmaları değerlendirmede güvenilir ve emniyetli bir inceleme yöntemi olsa da, bu tarz yaralanmalarda düz grafilere yardımcı olarak düşünülmelidir. BT spinal kanalda patlama kırıklarında geriye doğru kırık fragmanlarının yer değiştirmesi, kırık parçalarının boyutlarının tespit edilmesi, yanında pedikül, lateral çıkıntı, lamina kırığı gibi durumların kolaylıkla saptanmasını sağlar. Kemik yapıyı gösterme özelliğinin mükemmel olmasının yanı sıra omurilik ve sinir köklerinin basısı, disk materyali ve hematomu görüntülemede düz grafiye üstünlük gösterir.

Materyal-Metod: Bu çalışmaya 2010-2011 yıll arı arasında acil servise travma nedeniyle başvuran, 18 yaş altında olan ve servikal BT çekilen hastalar alındı. Hastalara ait, yaş, cinsiyet, servikal muayene, servikal BT sonuçları, travma mekanizmaları, 5 yıl içinde tekrarlayan BT çekimi olup olmadığı parametreleri değerlendirildi.

Bulgular: Çalışmaya alınan 29 hastanın %51.7'si(n=15) erkekti. Hastaların yaş ortalaması 13.72±4.4 8 idi. Çalışmaya alınan en küçük hasta 3 en büyük hasta 18 yaşında idi. Hastaların %44.9'u 15 yaş ve altında idi. En fazla görülen travma mekanizması %69 (n=20) olarak aynı seviyeden düşme idi. Servikal BT raporlarının %96.6'sı (n=28) normal olup 1 hastanın sonucuna ulaşılamadı. Hastaların %62.1'inin (n=18) servikal muayenesi normal, %27.6'sının (n=8) servikal hassasiyeti vardı ve 3 hastanın muayenesi net değerlendirilemedi. Hastaların hiçbirinde çalışma verilerine ulaşıldığı tarihte (2018 Mart) malignite nedeniyle hastaneye başvuru mevcut değildi.Hastaların %41.4'üne (n=12) 5 yıl içinde tekrar servikal BT çekilmişti.Hastaların %20.7'sinde (n=6) 5 yıl içinde tekrarlayan travma öyküsü mevcuttu.Travma mekanizması ile 5 yıl içinde tekrarlayan servikal BT çekimi arasında ilişki saptanmadı (p=0.456). Travma mekanizması ile cinsiyet arasında anlamlı ilişki saptanmadı (p=0.358).

Sonuç: Çocuk hastalar; travma mekanizmaları, yaşlarına göre iletişim güçlükleri nedeniyle farklı ele alın malıdır. Bu hastalar acil serviste değerlendirilirken öykü, fizik muayene ve travma mekanizması iyi değerlendirilmeli ve ciddi şüphe varlığında servikal BT çekilmelidir.

Anahtar Kelimeler: Travma, çocuk, servikal tomografi

.

[S-164]

Beyin Sapı İskemilerinde Negatif Diffüzyon Ağırlıklı MR

Vermi Degerli
Sağlık Bilimleri Üniversitesi Bozyaka Eğitim ve Araştırma Hastanesi

Giriş: İnme hastalarında diffüzyon ağırlıklı MR görüntülemede (DWI) iskemik lezyonların saptanma oranı %95'den fazladır. Bununla birlikte DWI çok erken dönemlerde özellikle posterior dolaşımda, laküner lezyonlarda, vertebrabaziler iskemik inmelerde yanlış negatif bulgu verebilir.
Olgu 1: Bilinen HT, DM, geçirilmiş sekelsiz SVO öyküsü olan 70 yaş kadın hasta, dış merkez acil servise epileptik nöbet şikayetiyle başvurmuş, çekilen beyin BT ve DWI normal olması üzerine hastanemize sevk edilmiş. Hastanın başvuruda TA.110/60 mmHg, Nb:110/dk, SS:18/dk, ateş:36.5, SatO2:%94'dü. Glasgow koma skalası E1M3V2, bilinci kapalı ve ağrılı uyarana yanıt yoktu. Nörolojik muayenede pupiller normoizokorik, bilateral ışık refleksi yok, ense sertliği yok, derin tendon refleksleri normaldi. Laboratuar değerlerinde kreatinin 1.50 mg/dl (0.51-0.95), lökosit sayısı 13.03 mm3 (4-10), laktat 2.7 mmol/L (0.5-1.6). Dış merkezde çekilen ilk DWI görüntülemeden 4.5 saat sonra çekilen DWI'da; talamus, mezensefalon ve serebellumda akut iskemi tespit edildi (Şekil 1). Entübe edilen hasta anestezi yoğun bakıma yatırıldı.
Olgu 2: 54 yaş erkek hasta, 112 aracılığıyla epilepsi ön tanısıyla acil servise getirildi. İşitme ve konuşma engelli olan hastanın ek hastalık ve ilaç kullanım öyküsü yoktu. Hastanın başvuruda TA.130/60 mmHg, Nb:101/dk, SS:20/dk, ateş:36.7, SatO2:%92'di. Nörolojik muayenede bilinci kapalı, ağrılı uyarana yanıt yok, ense sertliği yok, derin tendon refleksleri normaldi. Laboratuar değerlerinde glukoz 192 md/dl, kreatinin 1.3 mg/dl (0.67-1.17), laktat 2.7 mmol/L (0.5-1.6). Hastanın beyin tomografisi, kranial ve DWI MR görüntülemeleri normaldi. Hasta acil servis izleminde üç kez jeneralize tonik klonik nöbet geçirdi. İzlemde ateşi 39°C olan hastaya lomber ponksiyon yapılarak santral sinir sistemi enfeksiyonu dışlandı. Hastanın acil servis izlemi boyunca uyandırılamaması üzerine başvurudan 16 saat sonra tekrar çekilen DWI'da pons, medulla ve serebellumda akut iskemi tespit edildi. Solunumu yüzeyelleşen hasta entübe edilerek dış merkez yoğun bakıma sevk edildi.

Sonuç: iskemik inme ile uyumlu dirençli klinik semptomları olan hastalarda ilk DWI negatif olsa bile özellikle laküner iskemi, posterior beyin sapı iskemik lezyonlarını atlamamak için DWI tekrarlanmalıdır.

Anahtar Kelimeler: Beyin sapı iskemisi, diffüzyon ağırlıklı MR, inme

Şekil 1

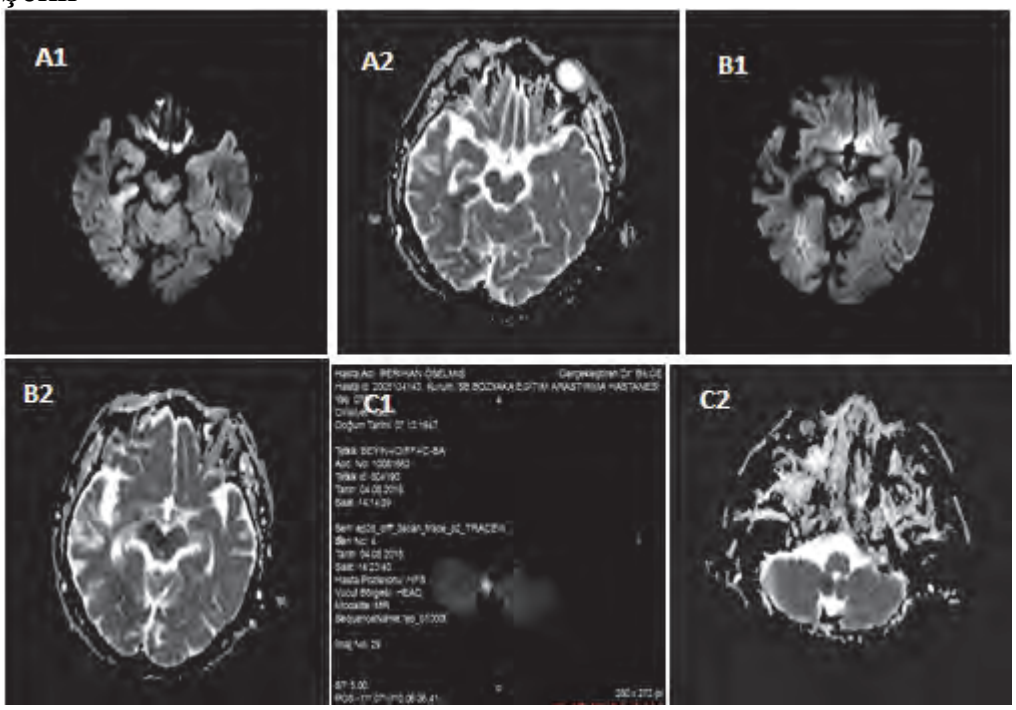

Normal olarak görüntülenen ilk diffüzyon MR'dan beş saat sonra çekilen diffüzyon MR'da bilateral talamus, mezensefalon santrali, sağ oksipital lobda ve sağ inferior serebellar pedinkül lokalizasyonunda akut iskemi ile uyumlu diffüzyon kısıtlılığı

[S-165]

Mekanik İnce Bağırsak Tıkanıklık Tanısında Ultrasonografi

Mümin Murat Yazıcı[1], Gürkan Altuntaş[1], Süleyman Kalcan[2], Özlem Bilir[1]

[1]T.C. Sağlık Bakanlığı, Recep Tayyip Erdoğan Üniversitesi Eğitim ve Araştırma Hastanesi, Acil Tıp Kliniği, Rize, Türkiye
[2]T.C. Sağlık Bakanlığı, Recep Tayyip Erdoğan Üniversitesi Eğitim ve Araştırma Hastanesi, Genel Cerrahi Kliniği, Rize, Türkiye

Giriş: Mekanik ince barsak tıkanıklığı, abdominal ağrı, bulantı ve kusma şikayeti ile acil servise başvuran hastalar arasında en yaygın tanılardan biridir. Bilgisayarlı tomografi, acil servise başvuran mekanik ince bağırsak tıkanıklığı şüphesi olan hastaların tanısal görüntülemesi için altın standart görüntüleme yöntemidir. Yine mekanik ince bağırsak tıkanıklığı tanısında yatak başı ultrasonografi kullanımı vaka düzeylerinde bildirimler yapılmış ve tanısal kriterler geliştirilmeye devam etmektedir. Bizim vakamızda ise mekanik ince bağırsak tıkanıklığı olan hastaya yatak başı ultrasonografi ile tanı konulmuş ve mekanik ince bağırsak tıkanıklığı ultrasongrafi bulguları tartışılmıştır.

Vaka: 46 yaş erkek hasta; acil servise son bir kaç gündür artan 1 haftadır var olan karın ağrısı ve bulantı-kusma ve kabızlık şikayetiyle başvurdu. Hasta ilk bakıda genel durumu iyi, bilinci açık, oryante-koopere olarak değerlendirildi. Başvuru vitalleri TA:110/70mm/hg, Ateş:36.8'C olarak kayıt altına alındı. Fizik muayenede batın distandü, yaygın hassasiyet ve rebound+ olarak değerlendirildi. Labaratuvar değerlerinde herhangi bir özellik saptanmadı. Hastanın ayırıcı tanıya yönelik yapılan yatak başı ultrasonografisinde genişlemiş bağrsak ansları, bağırsak ansları arasında ekstraluminal sıvı, bağırsak duvar kalınlığı artışı ve keybord sign bulgusu tespit edildi. Bu bulgularla hastaya mekanik ince bağırsak tıkanıklık tanısı konuldu. İleri değerlendirme için abdominal tomografik görüntü alındı ve hasta cerrahi kliniğine yatışı verildi.

Sonuç: Ulatrasonografi fizik muayenenin bir parçasıdır. Ultrasonografi ön tanıları daraltmada, hızlı tanı koymada, tanıları ekarte etmede maliyeti düşük, hızlı, kolay ulaşılır ama kişiye bağlı olarak önemini korumaktadır. Mekanik ince bağırsak tıkanıklığı tanısı için yatak başı abdominal ultrasonografi kullanımı acil servis uygulamalarımıza girmiş bir yöntemdir. Bu hastamızda tanıları daraltma ve kesin tanıyı koymada ultrasonografinin öneminin tartışılmaz olduğunu ve mekanik ince bağırsak tıkanıklığının ultrasonografi bulgularını tartıştık.

Anahtar Kelimeler: Mekanik ince bağırsak tıkanıklığı, ultrasonografi

---

Resim 1

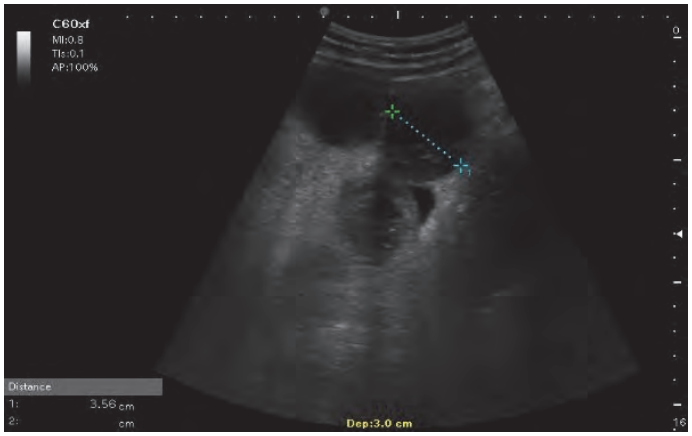

[S-166]

Kademeli Otomatik Tüp Hareket Mekanizmasına Sahip Görüntülü Laringoskop Yapılanması

Ramazan Sabırlı
Servergazi Devlet Hastanesi, Acil Servisi, Denizli

Giriş: Mevcut uygulamalarda kullanılan laringoskopların hepsinde de çift el kullanımı ihtiyacı mevcuttur. Sol elle laringoskop tutulmakta, sağ elle de tüp hastanın hava yoluna yerleştirilmektedir.Tek elle kontrol edilen, tüpün ilerlemesini ve yerleşimini kendisi sağlayabilen bir laringoskop tipi halihazırda mevcut değildir.Bu bildiride tarafımca tasarlanan, 2016/13317 numarası ile 23 Eylül 2015'te Türk Patant Enstitüsüne(TPE) ulusal patent başvurusu yapılmış, TPE araştırma raporu olumlu olarak belirtilmiş, prototip aşamasında olan yeni nesil bir laringoskoptan bahsedilecektir.
Teknoloji: Geliştirdiğimiz laringoskop bir tür videolaringoskop olup 3 öğeden oluşmaktadır. Yazılım-elektronik donanim, mekanik donanım, gövde.
Yazılım birimi Raspberry pi 3 cep bilgisayarı, bu bilgisayara bağlı 3.2 inç ekran ve boreskop kameradan oluşmaktadır. Raspberry Pi3 cep bilgisayarı ile boreskop kameradan alınan görüntü verisi ekrana aktarılmakta aynı zamanda mekanik donanımdaki motorun kontrolü sağlanmaktadır. Boreskop kamera 90 derece sıcaklığa dayanıklı, anti-fog özelliktedir. Uç kısmında bleydden çıkarılabilmektedir. Motor ve kameranın kontrolü için arayüz ve yazılım geliştirilme aşamasındadır. Ayrıca tüpün larinkse fazla basınç yaptığı durumlarda yazılım kullanıcıyı uyaracaktır. Mekanik donanım ise biri sabit diğeri motora bağlı olmak üzere karşılıklı dönen iki merdane ve bu merdanelerin birbirine yaklaşarak tüpü sıkıştırmasını sağlayan kademe sisteminden oluşmaktadır. Motor yazılım ile kontrol edilecek ileri doğru 2 farklı hızda, geriye doğru ise tek hızda haraket sağlanacaktır. Merdaneler arası sıkışan ve merdanenin dönmesiyle ileri-geri itilen tüp bleydin sağ alt kısmındaki yarı açık tüp kanalının içinde hareket edecektir.
Gövde kısmı üzerinde motor kontrol ünitesi ve açma kapama düğmesi bulunan sap ve sağ alt kısmında tüp kanalı, sol yan kısmında ise kamera kanalı bulunan bleydden oluşmaktadır. Bleyd ve sap kısmı birbirine kamera kanalının devamı olan USB ile bağlıdır. Aynı şekilde ekran ünitesi de sap kısmına USB ile bağlıdır. Böylece kameranın ekran ünitesine bağlantısı sağlanmaktadır.

Sonuç: Laringoskop tek elle kullanıldığı için aynı anda aspirasyon yapma, OELM manevrası yapma imkanı tanımaktadır.Basınç uyarısı olması trakeal yaralanma riskini azaltacaktır.Sağ ele tüpün alınması için geçen süre ortadan kalkacak, bu esnadaki görüntü kayıplarının önüne geçilecektir.

Anahtar Kelimeler: Tek elle entübasyon, yeni nesil laringoskop, tüp kontrol sitemi

---

Laringoskobun Solid Çizimi

Laringoskobun 3D çizimi görülmektedir.

[S-167]

İl İçerisinde Acil Serviste Çalışmakta Olan Hekimlerin Sosyodemografik Özellikleri ve Depresyon Olasılığının Değerlendirilmesi

Serap Katı, Vahide Aslıhan Durak, Şule Akköse Aydın, Özlem Köksal, Fatma Özdemir
Uludağ Üniversitesi Tıp Fakültesi, Acil Tıp Anabilim Dalı, Bursa

Amaç: Çalışmamızda acil servis hekimlerinin sosyodemografik özellikleri ve depresyon sıklığı ilişkisinin değerlendirilmesi amaçlanmıştır.

Yöntem: Bu çalışma il içerisindeki kamu hastanelerinde planlanmıştır. Bu kapsamda 120 pratisyen hekim, 56 asistan hekim ve 35 uzman hekim olmak üzere toplam 211 hekime ulaşılmış ve oluşturulmuş olan anket formunu doldurmaları istenmiştir. Araştırmaya dahil edilmede klinik uygunluğu sağlayan asistan hekimlerin tamamen gönüllülük esası baz alınmıştır.

Bulgular: Araştırmadan elde edilen bulgulara göre hekimlerin %47.39'u minimal, %29.86'sı hafif, %19.91'i orta, %2.84'ü şiddetli düzeyde depresyona sahipti. Araştırmada acil servisteki göreve göre depresyon düzeyleri arasında anlamlı bir farklılık görüldü. Buna göre pratisyen hekimlerin %50'si minimal, %29.2'si hafif, %17.5'i orta ve %3.3'ü şiddetli düzeyde depresyona sahipti. Asistan hekimlerin %30.4'ü minimal, %35.7'si hafif, %32.1'i orta ve %1.8'i şiddetli düzeyde depresyona sahipti. Uzman hekimlerin ise %65.7'si minimal, %22.9'u hafif, %8.6'sı orta düzeyde ve %2.9'u şiddetli düzeyde depresyona sahipti. Gelir seviyesine ilişkin yeterlik algısı hekimlerin depresyon düzeyinden anlamlı farklılık yaratan bir diğer unsurdu. Aylık gelirinin yeterli olduğunu düşünen hekimlerin %60.7'si minimal, %26.2'si hafif, %11.2'si orta ve %1.9'u şiddetli düzeyde depresyona sahipti. Aylık gelirinin yetersiz olduğunu düşünen hekimlerin ise %33.7'si minimal, %33.7'si hafif, %28.8'i orta ve %3.8'i şiddetli düzeyde depresyona sahipti.

Sonuç: Çalışmamızda acil servis hekimlerimizin depresyon olasılığında mesleki tecrübe, gelir düzeyi ve yapılan işten duyulan memnuniyetin önemli faktörler olduğu belirlendi.

Anahtar Kelimeler: Acil servis, depresyon

[S-168]

Adli Olaylar ve Ay Döngüsü: Eskişehir İli Acil Servis Başvurularının Değerlendirilmesi

Emrah Emiral[1], Gözde Pakize Gök[2], Gülsüm Emiral[3], Seyhmus Kaya[4], Engin Özakın[2]

[1]Eskişehir Adli Tıp Kurumu
[2]Eskişehir Osmangazi Üniversitesi Tıp Fakültesi, Acil Tıp Anabilim Dalı
[3]Eskişehir Osmangazi Üniversitesi Tıp Fakültesi, Halk Sağlığı Anabilim Dalı
[4]Eskişehir Devlet Hastanesi, Acil Servis

Giriş-Amaç: Ayın döngüsünün şiddet eğiliminde, dikkat seviyesinde azalma gibi insan davranışları üzerinde etkili olduğu, kaza, intihar gibi adli olayların görülme sıklığının değiştiği literatürlerde bildirilmektedir. Çalışmamızda, Eskişehir il merkezinde bulunan, 2. ve 3 basamak kamu hastanelerinin acil servislerine başvuran adli vakaların ayın döngüsü ile ilişkisinin araştırılması amaçlandı.

Gereç-Yöntem: Çalışmamız 01.07.2016-30.06.2017 tarihleri arasında retrospektif olarak dosya taraması yapılarak gerçekleştirildi. Çalışmaya belirlenen tarihlerde arasında Eskişehir Devlet Hastanesi (EDH), Eskişehir Yunus Emre Devlet Hastanesi (EYDH) ve Eskişehir Osmangazi Üniversitesi Sağlık Uygulama ve Araştırma Hastanesi (ESOGÜ) acil servislerine başvuran, adli vaka olarak değerlendirilen (trafik kazası, iş kazası, darp vs.), hastalar dahil edilmiştir. Çalışma tarihleri dolunay ve yeniayın olduğu günler ve bu günlerin 2 gün öncesi/sonrası alındı.

Bulgular: Çalışmaya 14.740(%41.3) EDH, 17.227(%48.3) EYDH ve 3.694(%10.4) ESOGÜ olmak üzere toplamda 35.661 kişiden dahil edildi. Yaş ortalaması (SD) 34.97 (±12.52) yıl, % 77.9'i (27.777) erkekti. Vakaların %12.9'u iş kazası (4.595), %15.9'ü (5.655) trafik kazası ve %71.3 (25.411)'i diğer adli olaylar kapsamında değerlendirildi. Adli vakaların %18.2'si (6.499) yeniay döngüsünde, %16.6'i (5.909) dolunay döngüsünde ve %65.2'si (23.253) ayın diğer döngülerinde başvuru yapmış olduğu saptandı. Hastaların cinsiyetleri arasında (p=0.372), yaş grupları arasında (p=0.343) ve hastaneye başvuru nedenleri arasında (p=0.192) ayın döngüleri (normal, yeniay, dolunay) açısından fark bulunamadı. Adli vakalar; iş kazası ve diğerleri diye sınıflandırıldığında, iş kazaları ve diğer adli vakalar arasında ayın döngüsünün yeniay/dolunay veya diğer döngülerde olması açısından fark bulunamazken (p=0.65), trafik kazalarının görülme sıklığı yeniay/dolunay döngüsünde daha fazla idi (p=0.05).

Sonuç: Çalışma grubunda trafik kazalarının, iş kazalarının ve diğer adli nedenler ile acil servise başvuru ile ayın döngüleri arasında ilişki bulunamadı. Adli vakaların alt grup analizlerinde ise trafik kazalarının görülme sıklığı yeniay/dolunay döngüsünde daha fazla idi. Adli olaylar nedeniyle yapılan acil servis başvuruları ile ayın döngüsü arasındaki ilişkinin aydınlatılabilmesi için daha fazla epidemiyolojik çalışmalara ihtiyaç olduğu kanısına varıldı.

Anahtar Kelimeler: Dolunay, yeniay, adli vaka

[S-170]

Acil Serviste Kontrastlı Tomografi Çekilmesi Planlanan Hastalarda Üre Ve Kreatinin Değerlerinin I-Stat Hızlı Tanı Testi İle Değerlendirilmesi

Esra Kaynak, Halil Doğan
University of Health Sciences Bakirkoy Dr. Sadi Konuk Training and Research Hospital, Department of Emergency Medicine, Istanbul, Turkey

Giriş: Günümüzde, POC testlerinin kullanım alanları çok çeşitlilik göstermekle beraber, bu testler en sık troponin, hızlı gebelik testi, alkol ve madde düzeyleri, kan şekeri ölçümlerinde kullanılmaktadır. Bu çalışmadaki amacımız, acil servise başvuran, değerlendiren hekim tarafından kontrastlı görüntüleme tetkik endikasyonu konan hastalarda, böbrek fonksiyonlarının (üre ve kreatinin değerlerinin) i-stat hızlı tanı testi ile erken değerlendirilmesinin; hastanın tanı, tedavi, yatış ve taburculuk sürelerine etkisini, i-stat hızlı tanı testleri ile konvansiyonel laboratuar testlerinin korelasyonunu, hızlı tanı testlerinin acil tıp kliniklerinde kullanımının, kontrast nefropatisi riski olan hastaların yönetim sürecine etkisini incelemektir.

Materyal-Metod: Acil Tıp Kliniğinde kontrastlı görüntüleme tetkik endikasyonu konan, 16 yaş ve üstü 99 hasta dahil edildi. Hastaların ilk vital bulguları (sistolik ve diastolik kan basıncı, nabız, solunum sayısı, oksijen satürasyonu), genel durumu, başvuru şikayeti, ek hastalıkları, travmatik olup olmadığı ve takip sonu hasta sonlanımları kayıt altına alındı. Hastalık etyolojisine göre görüntüleme tetkikleri istendi. Bütün hastalarda, eş zamanlı olarak alınan kan örneğinde, hemogram, biyokimya ve hastalık etyolojisine göre gereken ek tetkikler merkez laboratuarında, üre ve BUN değerleri i-stat testi ile çalışıldı.

Bulgular: Tüm hastaların 45'i (%45,5) bayan, 54'ü (%54,5) erkekti. Çalışmaya dahil edilen vakaların ortanca değeri 58,8 (min:16- max:93) idi.
Çalışmaya alınan 99 hastanın 64'ünde (%64,6) intravenöz kontrast madde verilerek çekilen tomografi için merkez laboratuar sonuçları beklendi, 35' inde (%35,4) beklenmedi. Merkez laboratuar üre ve kreatin sonuçları 57,31(32-139) dakikada, POC testi üre ve kreatin sonuçları 2,45 (2-3) dakikada çalışılmıştır. Merkez laboratuar ve i-stat testleri, üre ve kreatinin değerleri için karşılaştırıldığında korele bulunmuştur.
Çalışmamızda merkez laboratuar ve i-stat testleri, üre ve kreatinin değerleri için karşılaştırıldığında koreledir. POC testinin performansı ve tanısal doğruluğu, klinik seviyede kabul edilebilir olarak bulunmuştur.
Hastaların kontrast nefropatisi geliştirme riskinin belirlenmesinde, hızlı POC üre/kreatin testinin kullanılmasının, acil serviste geçirilen süreyi kısaltacağı, uygun tanının konması ve acil müdahelenin yapılması için gereken süreyi azaltacağı düşünülmektedir.

Anahtar Kelimeler: Point-of-care testi, üre, kreatinin

[S-171]

Ulusal Kongre Bildirilerimizin Bilimsel Literatüre Katkısı: Bir Verimlilik Analizi

Sinem Doğruyol[1], Sinem Avcı[2], Nurfer Gören[3]

[1]Manisa Alaşehir Devlet Hastanesi, Acil Servis, Manisa
[2]Manisa Merkezefendi Devlet Hastanesi, Acil Servis, Manisa
[3]Erciş İlçe Devlet Hastanesi, Van

Amaç: Bu çalışmada, 2013 yılında iki farklı ulusal Acil Tıp derneğinin düzenlemiş oldukları 9. Türkiye Acil Tıp Kongresi (9. Turkish Emergency Medicine Congress- 9.TEMC) ve 9. Ulusal Acil Tıp Kongresi'nde (9. National Emergency Medicine Congress- 9.NEMC) sunulmuş bildirilerin, ilerleyen 4 yıllık süreçte hakemli dergilerde yayınlanma oranlarını (YO) karşılaştırmayı amaçladık. Ayrıca bildirilerdeki yayın olmayı etkileyebilecek faktörleri ve bildirileri yayınlamış hakemli dergilerin özelliklerini incelemeyi hedefledik.

Yöntem: Bu kesitsel çalışmada PubMed/MEDLINE, Google Scholar, Cochrane veri tabanları kullanılarak, 9.TEMC ve 9.NEMC'de sunulmuş sözlü bildiri ve poster bildiri özetlerinin, hakemli dergilerde yayınlanma durumları geriye dönük olarak incelendi. Dört yıllık süre zarfında bildirilerden ne kadarının yayın olduğu araştırıldı.

Bulgular: Toplam 1428 bildiri incelendi. Bildirilerden 226'sı (%15.8) hakemli dergilerde yayınlanmış olup, bunların 142'si (%62.8) 9.NEMC'de, 84'ü (%37.2) ise 9.TEMC'de sunulmuştu. Bildirilerin 114'ü (%50.4) ilk yılda yayın olmuştu. Tüm bildirilerin yayın olma süresi için ortanca 12 ay, inter-quartile range (IQR) 14 ay idi. Sözlü bildirilerin YO'nı poster bildirilere göre daha fazlaydı (%31.7; %13.3) ($p<0.002$). Yayın olma başarısının, orijinal araştırmalarda yüksekken, olgu sunumlarında anlamlı düzeyde düşük olduğu saptandı. Yayın olan çalışmaların 123'ü (%54.4) üniversite, 87'si (%38.5) eğitim ve araştırma hastanesi, 16'sı (%7.1) devlet hastanesinde yapılmıştı. Üniversite kaynaklı çalışmaların yurtdışı dergilerde YO, diğer merkezlere göre yüksekti ($p= 0.002$). Yayınlanmış bildirilerin 135'inde (%59.7) minör, 17'sinde (%7.5) majör uyumsuzluk mevcuttu. Bildiri ve yayın arasındaki uyumsuzluk varlığı ile yayın olma süresi arasında anlamlı ilişki saptandı (Hazard ratio=0.69, 95%CI=0.53 to 0.90, $p<0.001$).

Sonuç: Çalışmamızda tespit ettiğimiz YO'ları uluslararası acil tıp kongrelerine göre oldukça düşük olup, diğer uzmanlık branşlarının düzenlemiş olduğu ulusal kongre bildirilerinin YO'larıyla benzerlik göstermektedir. Branşımızın bilimsel literatüre katkısını arttırmak, kaliteli çalışmaların yapılmasını sağlamak için yazarlar cesaretlendirilmeli ve YO'larındaki değişiklikler düzenli olarak takip edilmelidir.

Anahtar Kelimeler: Bildiri, kongre, özet

---

figure

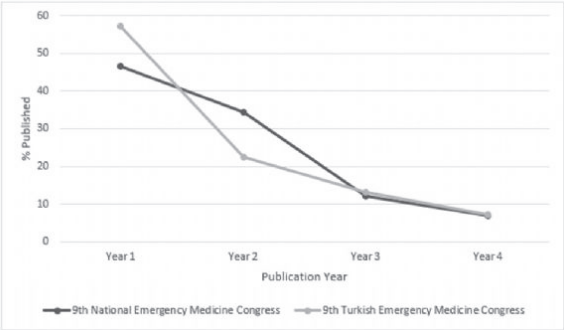

İki kongredeki bildirilerin yayınlanma oranları gösterilmektedir. Şekilde görüldüğü gibi bildirilerin çoğunluğu ilk yılda yayınlanmaktadır.

[S-172]

Acil Serviste Renal Kolik Ağrısında Intravenöz Deksketoprofen, Ibuprofen ve Fentanil'in Analjezik Etkilerinin Karşılaştırılması

Murat Özdemir[1], Gülşen Çığşar[2], Handan Çiftçi[3], Murat Bağcıoğlu[4], Elnare Günal[5]

[1]Kars Harakani Devlet Hastanesi Acil Servis
[2]Dışkapı Yıldırım Beyazıt Eğitim ve Araştırma Hastanesi Acil Tıp Kliniği
[3]Kafkas Üniversitesi Tıp Fakültesi Acil Tıp Anabilim Dalı
[4]Kafkas Üniversitesi Tıp Fakültesi Üroloji Anabilim Dalı
[5]Rize Eğitim ve Araştırma Hastanesi Acil Tıp Kliniği

Renal kolik acil servislerde oldukça sık karşılaşılan, genellikle böbrek taş hastalığına bağlı gelişen, şiddetli ağrı ile kendini gösteren bir ürolojik acil durumdur. Acil tedavide temel amaç ağrının etkili şekilde giderilip kontrol altına alınması ve üriner obtrüksiyonun renal fonksiyon kaybına yol açmadan giderilmesidir. Çalışmamızda intravenöz (IV) yolla uygulanan ibuprofenin, renal kolik ağrısı üzerine etkinliğini ve güvenilirliğini ölçmeyi hedefledik. 01.01.2016 - 30.06.2017 tarihleri arasında acil servise başvuran ve renal kolikten şüphelenilen ve Vizüel Ağrı Skalası (VAS) veya FLACC (yüz ifadesi, bacaklar, hareketler, ağlama, avutma) skaladan en az 2 puan alan 235 hastadan onam alındı ve randomize olarak Grup A (deksketoprofen) Grup B (ibuprofen400mg) Grup C (ibuprofen800mg) ve Grup D (fentanil) olmak üzere 4 gruba ayrıldı. Radyolojik olarak tanısı doğrulanan 154 hasta Grup A (n=35), Grup B (n=37), Grup C (n=44), Grup D (n=38) çalışmaya dâhil edildi. Hastaların demografik verileri kaydedildi. İlaç uygulaması sonrası 20, 40 ve 60. dakikalarda VAS ve FLACC skalaları tekrar değerlendirildi. Hastaların %64,9'unun erkek %35,1'inin kadın olduğu saptandı. Ortalama yaş 42,31 (±15,46) olarak hesaplandı. Dört ilaç grubunda da etkili analjezi sağlandığı görüldü fakat 20, 40 ve 60. dakikadaki FLACC ve VAS skorlarındaki düşüş incelendiğinde ilaç grupların birbirlerine istatistiksel olarak anlamlı üstünlük sağlamadığı görüldü (P değerleri sırasıyla 0,368, 0,368, 1,000 ve 0,368, 0,368, 0,368 olarak hesaplanmıştır). Bu sonuçlar doğrultusunda IV ibuprofen uygulamasının acil serviste renal kolik ağrı tedavisinde etkili ve güvenilir bir alternatif olduğu düşünülebilir.

Anahtar Kelimeler: Deksketoprofen, fentanil, ibuprofen

[S-174]

Korku Evinde Tiyatral Simülasyon Eğitimi Deneyimimiz: Onları Yalnızca Bir Acilci Kurtarabilirdi

Bora Kaya[1], Ulaş Özturan[2], Serkan Günay[1], Sevinç Taş[2], Furkan Zaman[1]

[1]Kocaeli Sağlık Bilimleri Üniversitesi Derince Eğitim Araştırma Hastanesi Acil Tıp Kliniği
[2]Kocaeli Üniversitesi Tıp Fakültesi Acil Tıp Anabilim Dalı

Giriş ve Amaç: Acil servis çalışanları için gerçekçi çoklu hasta simülasyonu temelli eğitim uygulanabilir ve çok faydalı bir takım çalışması eğitimi olarak kabul edilmiştir. Çalışmamızda acil servisin baskı yükünü doğal olarak oluşturabilen korku evi oyunu içerisine acil tıp branşına özel gerçekçi vakalar ekleyerek eğitim metodolojisine farklı bir yaklaşım kazandırırken, takım çalışması ve baskı altında teorik bilgilerin uygulanmasının zorlukları gibi konulara dikkat çekilmesi amaçlanmıştır.

Materyal ve Metod:Tiyatral simülasyonumuz(TS), acil tıp asistan sempozyumu (ATAS) bünyesindeki eğitim faaliyetlerinin parçası olarak 37 acil tıp asistanı ile yarışma formatında gerçekleştirilmiştir. Takımlardan korku evinde yapılması gereken rutin görevler yanında kanama kontrolü, hava yolu, toksidrom, travma ve kimyasal, biyolojik, radyasyon ve nükleer tehlikeli maddeler(KBRN) senaryolarını içeren açık ve gizlenmiş müdahaleleri(M) yapmaları beklenmiştir(Tablo1). TS öncesinde denemelerle aksayabilecek yönler geliştirilmiş, zorluk dereceleri belirlenerek 100 üzerinden puan skalası oluşturulmuştur(Tablo 2). TS birincisi müdahaleleri doğru yapan, eşitlik halinde ise en kısa sürede korku evini terk eden takım olarak belirlenmiştir.

Bulgular: Toplam 7 kız ve 30 erkekten oluşan katılımcılar 4-6'şar kişilik takımlarla TS'ye katıldı. Tüm takımlar TS'yi sorunsuz tamamlamıştır. TS'nin tamamlama süreleri 37-44 dakika arasında değişmiştir(ortalama 40,1 dakika). Vakaların tümünü doğru yöneten takım olmamıştır. M1 ve M5 en fazla doğru yönetilen durumlar olmuştur. Hava yolu tıkanıklığı senaryosunu doğru yöneten takım olmamıştır(Tablo 3). En düşük puan 25 olurken birinci olan takım 65 puan toplamıştır. Takımların müdahale ve süreye göre puanları Tablo 4'te paylaşılmıştır.

Tartışma: Bilinci kapalı hastalarda havayolu kontrolü her zaman öncelikli olmasına rağmen hiçbir takım bu konuda başarılı olamamıştır. Hatta bazı takımlarda tıkalı havayolu görülmesine rağmen müdahale etmediğini belirten katılımcılar olmuştur. Takımların sempozyum kapsamında bir gün önce KBRN eğitimi almasına rağmen TS'de bu konuda sadece 3 takımın başarılı olması dikkat çekicidir. Tüm katılımcılar geri bildirimlerinde TS'yi başarılı veya çok başarılı bulduğunu belirtmiştir.

Sonuç: Acil tıp eğitiminde uygulanan yöntemler geliştirilebilir, baskı altında yapılan tıbbi uygulamalarda zorluklar beklenenden daha fazla olabilir.

Anahtar Kelimeler: Simülasyon, eğitim, acil tıp

Ön kolda yaralanması olan hastamızın görünümü

Vakaların ayrıntılı açıklaması

Vaka	Hedefler	Zorluklar	Öğrenme katkısı
Radial arter yaralanması; ön kol alt uç iç yüzde aktif kanaması olan kesi, bilinci kapalı hasta	Damarın klemplenmesi(M1)	Yaralı kolun, turnikeye engel olan bir kutu içerisinde olması, klempi bulmak için bulmaca çözülmesi, klempin hareket alanının küçük bir delik ile sınırlanması	Zor şartlarda el becerisinin bozulabileceği, zamana karşı yapılan işlerde hata oranının artması, takım çalışmasının önemi
Hava yolu tıkanıklığı; durum 1'deki hastanın boynunda içi yabancı isimle tıkalı trakeostomi bulunması	Hava yolu tıkanıklığının farkedilmesi(M2), tıkanıklığın açılması(M3)	Aktif kanama odağının dikkati daha fazla çekmesi, baş pozisyonundan dolayı trakeostominin görülmemesi	İçinde bulunulan durumdan bağımsız olarak hava yolu kontrolünün unutulmaması, baş pozisyonunun kontrolü
Bilinci kapalı antikolinerjik zehirlenmesi olan hasta	Fizik muayenede midriazisin farkedilmesi ve bulmaca çözümü ile doğru antidotun seçilmesi(M4)	Hastada midriazis olmasına rağmen yazılı formda yanlış antidota yönlendirilmesi	Toksidromlarda fizik muayenenin önemi
Diz bölgesinde travma olan immobil hasta	Hastaya uzun bacak atel yapılması(M5)	Karanlık ortam, eş zamanlı KBRN vakasının başlaması	Alışılmış ortam dışında çalışma zorluklarına dikkat çekilmesi, takım çalışması
Bir kişinin KBRN kıyafeti giyerek zehirli ortamdan geçip oyun başına dönmesi	KBRN kıyafetinin eksiksiz ve doğru giyilmesi(M6)	Süre baskısının artması, kıyafetlerle alanda hareketin zorluğu	KBRN kıyafetlerinin kullanımında oluşacak zorluklara ve önemine dikkat çekilmesi
Atelli hastayı ortamdan kurtarmak	Atel yapılan bilinci açık hastayı dışarı taşımaya çalışmak(M7), Hastayı dışarı çıkarmayı başarmak(M8)	Hastanın yürümekte zorlanması, çıkış alanında sürünerek geçilen bir tünel olması	Her durumda hastaların kurtarılması için çaba harcanmasına dikkat çekilmesi

**Müdahale:M*

[S-175]

Hızlı Bakı Başvurularının Analizi ve Hasta-Hekim Aciliyet Algısı

Mustafa Zeybeker, Murat Ersel
Ege Üniversitesi Tıp Fakültesi Acil Tıp Anabilim Dalı

Giriş-Amaç: Acil servis hızlı bakı alanlarının çoğu kez aciliyeti uygun olmayan hastalar tarafından meşgul edildiği varsayılmaktadır. Bu çalışmada yapılan başvuruların uygun olup olmadığını, ayrıca hekim ve hasta aciliyet algısını saptamak amaçlanmıştır.

Gereç-Yöntem: Çalışma yıllık başvuru sayısı 200.000'nin üzerinde başvuruya sahip olan bir üniversite acilinde gerçekleştirilmiştir. Çalışmaya 4 aylık bir süre içinde haftanın farklı günlerini kapsayacak şekilde toplam 2 hafta (14 gün) süre ile araştırma asistanının görev yaptığı günlerde acil servise başvuran ve yapılan triyaj sonrası hızlı bakı birimine alınan ardışık olarak başvuran toplam 1281 hasta dahil edilmiştir. Hastaların aciliyet uygunluğu Afillo Acil Kategorilerine göre saptanmış, ayrıca her hastaya ve hastaya bakım veren hekimlere hastanın aciliyet skoru NRS kullanılarak sorulmuştur.

Bulgular: Çalışmaya alınan 1281 hastanın 1172'si (%91,5) taburcu edilmiş, 56'sına (%4,4) yatış önerilmiş, 53'ü ise (%4,1) bakı alanına devredilmiştir. Afillo aciliyet kriterlerine göre hızlı bakı başvurularının % 34,7'si uygun iken hastaların %86,8'i, bakım veren asistan hekimlerin ise sadece % 14,2'si başvuruyu acil kabul etmiştir. Kadın hastalar, evli hastalar ve eğitim ve gelir düzeyi düşük hastalar aciliyet durumlarını daha yüksek puanlamış iken, eğitim düzeyi yükseldikçe uygunsuz kullanım artmıştır. Hasta ve ATA puanları arasındaki korelasyon r=0,344 olarak düşük düzeyde saptanmıştır.

Sonuç: Acil servislerin özellikle hızlı bakı alanlarında değerlendirilen hastaların başvurularının gereksizliği yoğun bir tartışma konusudur. Buna karşın hızlı bakı alanında bakılan her 100 hastadan 35'inin başvurusunun uygun olduğu belirlenmiştir. Öte yandan hastaların aciliyet algısı ile hekimlerin arasında ciddi bir uyumsuzluk vardır.

Anahtar Kelimeler: Aciliyet, triyaj, hızlı bakı

[S-176]

End-Tidal Karbondioksit Ölçümü Acil Serviste Erken Uyarı Skoru Parametresi Olarak Kullanılanbilir mi?

Fatma Özdemir, Vahide Aslıhan Durak, Şule Aydın, Özlem Köksal
Uludağ Üniverisitesi Tıp Fakültesi, Acil Tıp Anabilim Dalı, Bursa

Giriş-Amaç: Acil servise başvuran kritik hastaların erken tanınması ve hızla tedavilerinin başlanması mortalite ve morbiditeyi azaltmaktadır. Bu çalışma metabolik durum, doku perfüzyonu ve ventilasyon hakkında bilgi veren end tidal karbondioksit basıncının (ETCO2) acil servise başvuran kritik hastaların erken tanınmasında oynadığı rolü incelemek amacıyla yapılmıştır.

Gereç-Yöntem: Çalışmaya acil servise başvuran ve 5'li triyaj skalasına göre seviye 2 ve 3 olarak kabul edilen toplam 250 hasta alınmıştır. Hastaların demografik bilgileri, başvuru şikayetleri, vital bulguları, Modifiye Erken Uyarı Skoru (MEWS), ETCO2, pH, bikarbonat ve parsiyel karbondioksit basıncı (PaCO2) değerleri ile 1, 7 ve 30 gün sonraki mortalite durumları kaydedilmiştir.

Bulgular: 250 hastanın 135'i (%54) erkekti. Hastaların %2.4'ü (n=6) 1 gün sonunda, %7.2'si (n=18) 7 gün sonunda ve %13.6'sı (n=34) 30 gün sonunda yaşamını yitirmiştir. ETCO2, laktat, pH, bikarbonat ve PaCO2 değerleri açısından ölen ve yaşayan hasta grupları arasında anlamlı fark bulunmuştur. ROC analizi sonucunda ETCO2'nin 1 günlük mortalitede 18 cut-off değeri için duyarlılığı %100, özgüllüğü %91.80; 1 haftalık mortalitede yine 18 cut-off değeri için duyarlılığı %83.33, özgüllüğü %95.26; 1 aylık mortalitede 19 cut-off değeri için duyarlılığı %58.82, özgüllüğü %93.06 olarak bulunmuştur. Ayrıca lojistik regresyon analizi sonucunda ETCO2 değişkeni, 1 haftalık ve 1 aylık mortalite için anlamlı bir risk faktörü olarak bulunmuştur.

Sonuç: Çalışmamızda ETCO2 basıncının anlamlı olarak yaşayan hasta grubunda ölen hastalara gore daha yüksek bir değere sahip olduğu saptanmıştır. ETCO2 basıncının acil serviste kritik hastaların erken tanınmasında bir parametre olarak kullanılabilir.

Anahtar Kelimeler: Endtidal karbondioksit basıncı, acil servis, kritik hasta triyaji

---

Parametrelerin yaşayan ve ölen hasta gruplarına gore karşılaştırılması

		Yaşayan hastalar			Hayatını kaybeden hastalar	
	1.gün	7.gün	30.gün	1.gün	7.gün	30.gün
MEWS*	2.5 (0-11)[2]	2.5 (0-11)[3]	2 (0-11)4	4 (1-10)[2]	2.5 (0-10)[3]	3 (0-10)4
ETCO2*	28 (5-38)[1]	28 (5-38)[1]	28 (7-38)[1]	10.5 (7-18)[1]	15 (7-26)[1]	17.5 (5-28)[1]
Laktat*	13.8 (2-85)5	13.2 (2-52)1	12.9 (2-52)1	30.6 (8-180)5	30.6 (8-180)1	29.4 (5.8-180)1
pH*	7.41 (7.0- 7.6)	7.41 (7.1-7.6)1	7.41 (7.1-7.6)	7.11 (6.6-7.4)6	7.23 (6.6-7.4)1	7.3 (6.6-7.5)1
Bikarbonat*	23.00 (9.5-42.1)8	23.00 (9.5-42.1)10	23.00 (9.5-42.1)12	16.15 (4.5-30.4)8	19.55 (4.5-35.2)10	21.15 (4.5-40.7)12

PaCO2*	38.80 (18.2-92.4)7	38.45 (18.2-92.4)9	37.45 (18.2-92.4)11	24.10 (7.5-101.9)7	42.40 (7.5-101.9)9	43.80 (7.5-101.9)11

**Veriler median (minimum- maksimum) olarak verilmiştir ¹p<0.001, ²p=0.534, ³p=0.925, 4p=0.591, 5p=0.025, 6p=0.004, 7p=0.023, 8p=0.069, 9p=0.374, 10p=0.013, 11p=0.039, 12p=0.287*

[S-177]

Renal Kolik ile Acil Servise Başvuran ve Hematüri Saptanmayan Hastaların Taş Protokollü Spiralli Bilgisayar Tomografi Sonuçlarının Karşılaştırılması

Murat Das[1], Okan Bardakcı[1], Erşan Yurtseven[1], Canan Akman[1], Okhan Akdur[1], Yavuz Beyazıt[2]

[1]Çanakkale Onsekiz Mart Üniversitesi Tıp Fakültesi, Acil Tıp Anabilim Dalı, Çanakkale
[2]Çanakkale Onsekiz Mart Üniversitesi Tıp Fakültesi, İç Hastalıkları Anabilim Dalı, Gastroenteroloji Bilim Dalı, Çanakkale

Amaç: Üriner sistemdeki taşın saptanmasındaki en basit testlerden biri idrar tetkikinde mikrohematüri saptanmasıdır. Acil servislere renal kolik ile başvuran hasta sayısının gün geçtikçe arttığı dikkate alınırsa basit bir idrar tetkiki ile ürolitiazisin saptanmasının ne kadar önemli olduğu şüphe götürmez bir şekilde anlaşılacaktır. Her ne kadar acil servisde idrar analizi uygulamak basit ve kısmen maliyet-etkin ise de, bazen yanıltıcı sonuçlar elde edilebilmektedir. Biz bu çalışmamızda renal kolik ön tanısı ile acil servisimize başvuran ve taş protokollü bilgisayarlı tomografi (BT) ile değerlendirilen hastaları hematüri varlığı veya yokluğu açısından değerlendirmeyi amaçladık.

Yöntem: Ocak 2016 ile Aralık 2017 tarihleri arasında Çanakkale Onsekiz Mart Üniversitesi acil servisine renal kolik ile başvurarak taş protokollü BT çekilen 518 hasta retrospektif olarak değerlendirildi. İdrar tetkikinde 5'den daha fazla eritrosit saptanan grup mikrohematüri grubu olarak tanımlandı.

Bulgular: BT'de üriner sistemde taş saptanan ve idrar tahlili sonucu dosyaya kaydedilen 186 hasta çalışmaya dahil edildi. Bu 186 hastanın 140'ında (%75.3) hematüri mevcut, 46'sında (%24.7) mikrohematüri mevcut değildi. Her iki grup arasında yaş, biyokimyasal parametreler (ALT, AST, BUN, Kreatinin) ve serum elektrolitleri (Na, K, Cl) açısından anlamlı bir fark saptanmadı. Ancak mikrohematüri grubunda idrar dansitesi anlamlı bir şekilde mikrohematüri olmayan grup ile kıyaslandığında yüksek idi (sırasıyla 1018.1±5.7 ve 1014.6±7.2, $p=0.001$). Gruplar arasında hidronefroz, ve taş yerleşimi açısından anlamlı bir fark mevcut değildi. Ancak istatistiksel olarak anlamlı olmamakla birlikte renal pelvik yerleşim mikrohematüri grubunda bir miktar daha yüksek saptandı ($p>0.005$). Her iki grupta da en belirgin şikayet yan ağrısı idi. Taş boyutu arttıkça mikrohematüri saptanma oranı artmış olarak saptandı ($p<0.005$)

Sonuç: Renal kolik şikayeti ile başvuran hastalarda mikrohematürinin bulunmaması ürolitiazis tanısını ekarte attirmemlidir. Bununla birlikte her ne kadar taş boyutu üriner sistem şikayeti ile doğrudan ilişkili gibi görünmekte ise de, çok küçük taş boyutlarında bile hidronefroz gibi renal komplikasyonların görülebileceği unutulmamalıdır.

Anahtar Kelimeler: Acil servis, renal kolik, taş protokolünde bilgisayarlı tomografi

[S-178]

Acil Tıp Kliniğine Göğüs Ağrısı Şikayeti İle Başvuran Hastalarda Otuz Günlük Kardiyak İlişkili Olayların Tanımlanmasında Klinik Karar Destek Sistemi (Clinicial Decision Support System) Geliştirilmesi

Nesli Belen[1], Serhat Akay[2], İsmet Parlak[2], Mustafa Küçük[3]

[1]Kars Harakani Devlet Hastanesi, Kars
[2]Bozyaka Eğitim Araştırma Hastanesi, İzmir
[3]Buca Seyfi Demirsoy Devlet Hastanesi, İzmir

Giriş: Göğüs ağrısı acil servise en sık başvuru nedenleri arasında yer alır. Son yıllarda bilgi teknolojilerindeki gelişmelerle birlikte, sağlık hizmetlerinde verilere erişimi hızlandıran, veri paylaşımını ve süreçlerini yöneten sistemlerin kullanımı yaygınlaşmaktadır. Çalışmanın amacı, göğüs ağrısı ile acil servise başvuran hastaların akut koroner sendromla ilişkisini değerlendirmek için klinik karar destek sistemleri ile ''tahmin edici istatistiksel yöntem'' geliştirmektir.

Gereç-Yöntem: 10.08.2017 – 02.12.2017 tarihleri arasında İzmir Bozyaka Eğitim ve Araştırma Hastanesi Acil Tıp Kliniğine travma nedenli olmayan öncelikli şikayeti göğüs ağrısı olan dahil edilme kriterlerine uyan hastalar çalışmaya dahil edilmiştir. Bu tarihler arasından 1616 hasta göğüs ağrısı şikayeti ile başvurmuş ve bunlardan 500 tanesi çalışmaya dahil edilmiştir. Hastalardan toplanan verilerle WEKA® programı ile model seçimi yapılarak BayesNet, RandomForest ve SMO algoritmaları oluşturulup, bu yöntemler karşılaştırılmıştır. Primer sonlanım noktası olarak major kardiyak olay gelişmesi (30 gün içinde kardiyak ilişkili ölüm, koroner anjiyografide anlamlı lezyon ve/veya koroner girişim (balon ve/veya stent), miyokardial enfarktüs geçirmesi) olarak tanımlanmıştır. Bulgular: BayesNet, RandomForest, SMO algoritma sonuçları ROC Area (ROC Alanı) ağırlıklı ortalama değerlerinin sonuçlarına bakıldığında sırasıyla %89,8, %89,2, %81,2 olup ROC alanı değerlendirilmesine göre ''iyi'' düzeyde anlamlı sonuçlar elde edilmiştir. Elde edilen değerlere göre en iyi sonuçlar BayesNET ile yapılan modelleme ile oluşturulmuş olup doğruluk oranı %84, duyarlılığı %79,1, özgüllüğü %86,4, negatif prediktif değeri %86,4, pozitif prediktif değeri %74,7 olarak bulunmuştur ve literatürdeki değerlerle uyumlu denebilecek düzeydedir.

Sonuç: Çalışmamızda oluşturulan modeller arasında doğruluk oranı en yüksek sonuçlar BayesNET ile elde edilmiştir. Literatürdeki çalışmalarla kıyaslandığında sonuçların çok farklı olmadığı, doğruluk oranı çok yüksek çıkan sonuçların giriş verilerinin ileri tetkik içermesinden kaynaklı olduğunu düşünüyoruz. Çalışmamızın primer amacı tanı koymak değildir. Düşük riskli hasta grubunu erken sürede dışlayarak, acil servislerdeki yoğunluğun azaltılabileceğini düşünmekteyiz. Bu çalışmalar arttırılarak daha çok veri ve olguyla daha sağlıklı sonuçlar elde edilebilir.

Anahtar Kelimeler: Acil tıp, göğüs ağrısı, makine öğrenmesi

[S-179]

Hastane Çalışanları Arasında Kesici Delici Alet Yaralanmaları

Bahar Alkaş[1], Fikret Bildik[1], Ayfer Keleş[1], Gültekin Kadı[2], Ahmet Demircan[1]

[1]Gazi Üniversitesi Tıp Fakültesi, Acil Anabilim Dalı, Ankara
[2]Atatürk Eğitim Ve Araştırma Hastanesi, Acil Tıp Kliniği, Ankara

Amaç: Kesici-delici alet yaralanmaları (KDAY) hastane çalışanları arasında en sık görülen iş kazaları arasındadır. KDAY kan yoluyla bulaşan patojenleri taşıyabileceği için hastane çalışanları için risk oluşturmaktadır.

Yöntem: Çalışma verileri Ocak 2015, Temmuz 2018 yılları arasında 42 aylık süre içinde hastane çalışanlarının maruz kaldığı KDAY Acil Servis ve Enfeksiyon Hastalıkları Bölümü kayıtlarından elde edilmiştir. Çalışanların yaş, cinsiyet, yaralanma yılları, saati, unvanları, birimi, aleti, yaralanma bölgesi, koruyucu malzeme kullanımı ve KDAY öncesi aletin kullanıldığı hastaların taşıdıkları riskler kaydedilmiştir.

Bulgular: Çalışmaya toplam 417 çalışan alınmıştır. Yaş ortalaması 32,64±8,9 iken, %60,2'sini kadınlar oluşturmaktadır. Başvuruların yıllara göre artış gösterdiği (2015-98, 2016-114, 2017-130, 2018 (ilk 6 ay-74) ve en sık (%61,2) mesai saatleri içinde gerçekleştiği görülmüştür. En çok yaralanmaya maruz kalanlar %32,6 ile öğrencilerken, %23,3 le temizlik personeli ikinci sırada yer almaktadır. Yaralanmaların %85,9'una iğne uçları neden olurken, %89'unda el ve parmak yaralanması saptanmıştır. Yaralanmaların %44,6'ı damar yolu açma işlemi sırasında, %12,5'i Acil Serviste gerçekleşmiştir. Koruyucu malzeme olarak en sık %66,7 eldiven kullanılırken, %26,4'ünde hiçbir koruyucu malzeme kullanılmamıştır. Yaralanma öncesi aletlerin kullanıldığı hastalar araştırıldığında 4 (%1) hastada HIV, 33 (%7,9) HCV ve 59 (%14,1) hastada HBV pozitif olduğu tespit edilmiştir. 258 olguda ise kontaminasyon belirsizdir. Yapılan takiplerde çalışanların hiçbirinde bulaş gelişmediği görülmüştür.

Sonuç: Genel olarak sağlık sektöründe çalışmanın temiz ve risksiz olduğu düşünülse de aslında sağlık çalışanları mesleki risklere maruz kalmaktadır.[1] Bu risklerin başında HBS, HIV, HCV gibi bulaşıcı ajanlar gelmektedir.[2] Bu çalışmada öğrenci ve temizlik personeli arasında KDAY oranı daha fazla görülmüştür. Öğrencilerin deneyimlerinin yetersiz olduğunu, temizlik personelinin yeteri kadar eğitim almadığı ve yeterli koruyucu malzeme kullanılmadığını düşünülmektedir. Bu konuda eğitimlerin verilmesine rağmen yıllara göre başvuru sayısında giderek artma KDAY riskinin farkındalığının arttığını göstermektedir.

[1] Lipscomb J, Rosenstock L, Healthcare Workers. Infection Control & Hospital Epidemiology, 1997
[2] Riddell LA, Sherrard J, Blood-borne virus infection: the occupational risks. International Journal of STD & AIDS, 2000

Anahtar Kelimeler: Kesici delici alet yaralanmaları, hastane çalışanları

Mesleğe göre yaralanma dağılımı

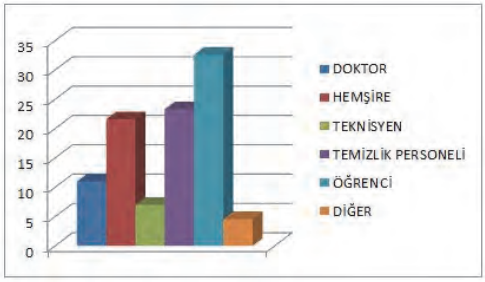

Şekil1 : Mesleğe göre yaralanma dağılımı

[S-180]

Endoplazmik Retikulum Stres Markerlarinin (GRP78 ve CHOP) Akut Mezenterik İskemi Tanisindaki Değeri

Şenol Ardıç[1], Ayşegül Gümrükçü[6], Özgen Gönenç Çekiç[1], Mehmet Erdem[2], Gökçen Derya Reis Köse[7], Selim Demir[2], Bestami Köse[5], Esin Yuluğ[3], Ahmet Menteşe[2], Süleyman Türedi[4]

[1]Sağlık Bilimleri Üniversitesi, Acil Tıp ABD, Trabzon Kanuni Eğitim ve Araştırma Hastanesi
[2]Karadeniz Teknik Üniversitesi, Tıp Fakültesi, Biyokimya ABD
[3]Karadeniz Teknik Üniversitesi, Tıp Fakültesi, Histoloji ve Embriyoloji ABD
[4]Karadeniz Teknik Üniversitesi, Tıp Fakültesi, Acil Tıp ABD
[5]İstanbul Sancaktepe Şehit Prof.Dr.İlhan Varank Eğitim Ve Araştirma Hastanesi, Acil Servis
[6]Erzurum Palandöken Devlet Hastanesi, Acil Servis
[7]İstabul Sultan Abdulhamid HanEğitim Ve Araştirma Hastanesi, Histoloji ve Embriyoloji ABD

Amaç: Akut mezenter iskeminin(AMI) erken tanısında kandan çalışılarak efektif kullanılabilen bir biyomarker henüz tespit edilememiştir. Amacımız endoplazmik retikulum (ER) stres markerları olan GRP78 ve CHOP düzeylerinin AMI erken tanısında ve prognozunda kullanılabilecek biyomarkerlar olup olamayacağı hakkında fikir edinebilmek ve bunların AMI'ye bağlı intestinal hasar derecesi ile olan ilişkisini incelemektir.

Materyal-Metod: Grup I ve Grup III kontrol grubu olup laparotomi yapıldıktan sonra süperior mezenterik arterleri(SMA) bağlanmadan sırasıyla 2 saat ve 6 saat sonra kan ve doku örnekleri alınmıştır. Grup II ve Grup IV iskemi grubu olup laparotomi yapıldıktan ve SMA bağlanarak sırasıyla 2 saat ve 6 saat sonra kan ve doku örnekleri alınmıştır. Gruplardan kan örnekleri abdominal aortadan alınarak her grup için ER stres markerları GRP78 ve CHOP ile oksidatif stresin göstergeleri olan toplam oksidan durum (TOS), toplam antioksidan durum (TAS) ve oksidatif stres indeksi (OSI) çalışılmıştır. Her gruptan alınan ileum örnekleri ışık mikroskobunda inflamatuar hücre infiltrasyonu, hemoraji, villus birleşmesi, villus apikal yüz epitel dejenerasyonu ve vasküler konjesyon açısından yarı kantitatif olarak 0-3 arasında skorlanarak değerlendirildi.

Bulgular: ER stresin değerlendirildiği GRP78 ve CHOP, oksidatif stresin değerlendirildiği TOS, TAS ve OSI biyokimyasal parametrelerine ait sonuçlarımıza göre, tüm parametreler iskemik hasar ile anlamlı şekilde yükselmekteydi. İskemi gruplarında (Grup II ve IV), kontrol gruplarına göre (Grup I ve III) GRP78, CHOP, TOS, TAS düzeyleri anlamlı derecede yüksek saptandı. En yüksek iskemik hasarın oluştuğu 6 saatlik iskemi grubunda (Grup IV), iki saatlik iskemi grubuna ve kontrol gruplarına göre anlamlı derecede yüksek sonuçlar elde edildi. Kontrol gruplarının kendi aralarında ise (Grup I ve III) histopatolojik hasar derecelendirmesinde olduğu gibi biyokimyasal parametrelerde de fark yoktu.

Sonuç: AMI'de hem oksidatif stres hem de bir bütün olarak değerlendirilmesi gereken ER stresi ortaya çıkmakta, buna bağlı kanda ER stresini yansıtan GRP78 ve CHOP markerları istatistiksel olarak anlamlı yükselmektedir.

Anahtar Kelimeler: Akut mezenterik iskemi, GRP78, CHOP

[S-183]

Ruptured Spleen Abscess: Case Report

Seyran Bozkurt Babuş, Esin Apaydın, Ataman Köse
Mersin Üniversitesi Tıp Fakültesi Acil Tıp AD

Introduction: Spleen abscess is a very rare clinical condition. The most common reason is secondary bacteriemies. It is fatal if not treated. In this case study, a patient whom diagnosed as pneumoperitoneum related to spleen abscess is present.

Case: A 22 year old woman, came up to emergency department with abdominal pain complaint. The patient had type 1 Diabetes mellitus, chronic kidney failure and nephrectomy procedure performed one month ago as her medical background. She was GKS:15. Discomfort palpated and observed in her left upper quadrant of the abdomen with no defense and rebound. Blood pressure was 109/60 mmHg, pulse 114/min, fever 36.7. Test results were hemoglobin 7.2, WBC 16.400, CRP 249. Air observed in right subdiaphragmatic region in lung Xrays. In abdomen CT, hypodense lesion (abscess?) observed in air ducts in spleen parenchyma and intraabdominal free air/ minimal free fluid were detected (figüre 1).
In the emergency laparotomy, widespread pus in the abdomen and perforated abscess in the spleen were detected. There was no perforation in stomach, colon and small intestine. Patient who splenectomy applied recovered in postoperative day 5.

Discussion: Spleen abscess is a very rare condition and its common clinical presentations are pain in left upper abdominal quadrant and fever. Generally observed in immun supressed conditions, hematologic diseases, diabetes, endocarditis, acquired immün deficiency syndromes, transplantation, abdominal trauma or spleen enfarctus. The main and most fatal complication is abscess rupture to periton or other abdominal organs which causes septic shock and hemodinamic instability. It is considered that spleen abscess developed in our patient depending the surgery she had one month ago. It is very crucial to keep spleen abscess as differential diagnosis for patients whom have abdominal pain in emergency department though it is very rare condition.

Anahtar Kelimeler: Abdominal pain, emergency department, spleen abscess

---

figure 1

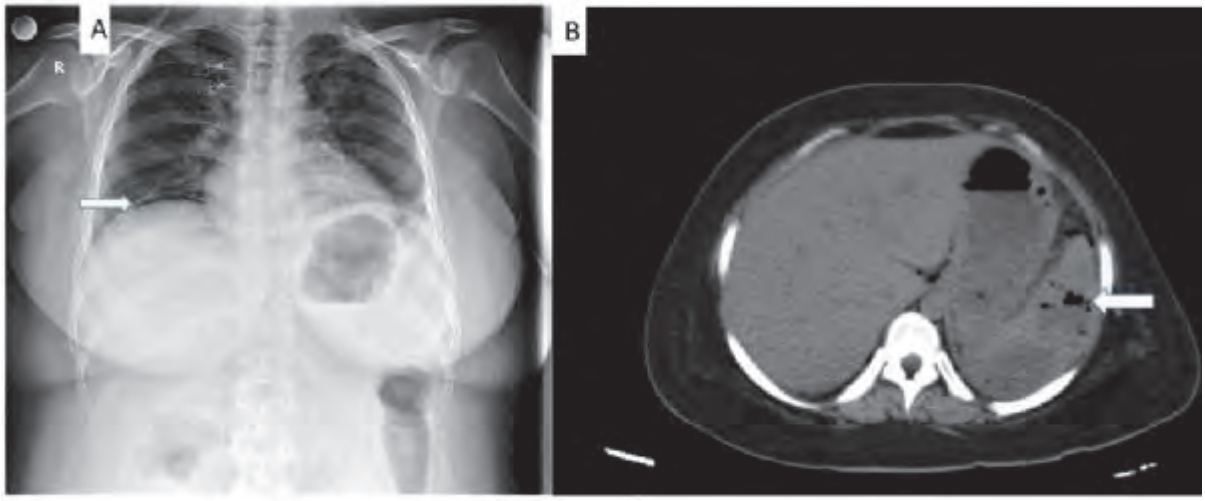

Figure 1: A: Lung X-ray, subdiaphragmatic free air. B: Abdominal CT, interlup free air perihepatic,perigastric and spleen parenchyma

[S-184]

Acil Servise Ani Görme Kaybı ile Başvuran Hastaların Demografik Özelliklerinin İncelenmesi

Tevfik Oğurel[1], Oğuz Eroğlu[2], Sinan Oğuzhan Özsan[2]

[1]Kırıkkale Üniversitesi Tıp Fakültesi Göz Hastalıkları Anabilim Dalı, Kırıkkale, Türkiye
[2]Kırıkkale Üniversitesi Tıp Fakültesi Acil Tıp Anabilim Dalı, Kırıkkale, Türkiye

Giriş-Amaç: Ani görme kaybı, hızlı ve beklenmedik bir şekilde ortaya çıkan, tek veya çift taraflı, geçici veya kalıcı, değişken şiddetteki görme azlığıdır. Bu yazıda, acil servise ani görme kaybı ile başvuran hastaların demografik özelliklerinin tanımlanması amaçlandı.

Gereç-Yöntem: 01. Ocak. 2014 ile 01.Ocak. 2018 tarihleri arasında acil servise ani görme kaybı nedeniyle başvuran hastaların; yaş, cinsiyet, sahip olduğu hastalıklar, görme kaybının tarafı, başvuru anındaki görme düzeyi, göz hastalıkları kliniğince uygulanan tedaviler ve tedavi sonrası görme kaybı miktarı kaydedildi. Hastaların görme keskinliği ve görme düzeyi Snellen yöntemi ile değerlendirildi. Elde edilen veriler SPSS 21.0 programında analiz edildi. $p < 0.05$ anlamlı kabul edildi.

Bulgular: Ani görme kabı nedeniyle başvuran 47 hastanın % 59.6 (n=28)'sı erkek cinsiyette ve yaş ortalaması 57.1 ± 9.64 yıldı. Hastaların 21'inde sağ göz, 18'inde sol göz, 8'inde ise her iki gözde ani görme kaybı olduğu tespit edildi. Ani görme kaybına en sık eşlik eden sistemik hastalık Diyabet mellitus (% 61.7) ve hipertansiyon (% 36.1) iken; hastaların ani görme kaybına en sık vitreus hemorajisi (% 31.9) ve retinal ven tıkanıklığının neden olduğu saptandı. Sağ göz ile sol göz arasında ani görme kaybına neden olan patolojiler arasında anlamlı farklılık saptanmadı (p=0.628). Hastaların başlangıç görme düzeyleri persepsiyon (+) (en düşük seviye) seviyesinden 0.3 düzeyinde değişmekteydi. Tedavi sonrası nihai görme keskinlikleri ise 1 metreden parmak sayma ile tam görme düzeyine yükselmişti ($p < 0.05$). Başlangıç anındaki görme düzeyi ile tedavi sonrası görme düzeyi arasında anlamlı farklılık saptandı ($p < 0.001$).

Sonuç: Ani görme kaybı, acil müdahale ve tedavi gerektiren bir durumdur. Bu tablo, genellikle Diyabet mellitus ve Hipertansiyon gibi kronik hastalıklarla ilişkili olup, ani görme kaybına en sık neden olan patoloji vitreus hemorajisidir. Hastalarda sağ ve sol göz arasında etkilenme bakımından farklılık olmayıp, tedavi ile görme düzeyi tatmin edici seviyelere ulaştırılabilir.

Anahtar Kelimeler: Ani görme kaybı, acil servis

[S-185]

Bölgesel İntestinal Obstrüksiyon Nedeni: Fitobezoar

Bülent Koca[1], Sercan Büyükakıncak[2], Şenol Ardıç[3]

[1]Bafra Devlet Hastanesi, Genel Cerrahi Servisi, Samsun
[2]Haçkalıbaba Devlet Hastanesi, Genel Cerrahi Servisi, Trabzon
[3]Sağlık Bilimleri Üniversitesi, Acil Tıp ABD, Trabzon Kanuni Eğitim ve Araştırma Hastanesi, Acil Tıp Kliniği

Giriş-Amaç: Bezoarlar, sindirilemeyen maddelerin mide veya ince barsaklarda birikerek kitle oluşturmasıdır. Bezoarlar içeriğine göre fitobezoar, trikobezoar, laktobezoar, farmakobezoar şekilde adlandırılır. En sık görülen tür fitobezoarlardır. Ülkemizde Karadeniz Bölgesi kendine has gıda tüketimi nedeniyle fitobezoarın en sık görüldüğü bölgedir. Fitobezoar oluşumunda suçlanan temel gıda trabzon hurması denilen ve sonbahar kış döneminde tüketilen bir meyvedir. Bu meyvenin tüketimi ciddi anlamda bezoar vakası oluşumuna ve üllkemizin hiçbir yerinde olmadığı kadar çok bölgede çalışan acil hekimleri ve genel cerrahlarında bezoar tecrübesi oluşmasına neden olmaktadır. Bu çalışmanın amacı edindiğimiz tecrübe ile tedavi ettiğimiz 35 olgu fitobezoarın tanı ve tedavisini sunmaktır.

Bulgular: 01.11.2016- 01.09.2018 tarihleri arası dönemde yaşları 22 ile 81 arasında değişen 15'i kadın 20 si erkek 35 hasta bezoar nedeniyle tedavi edildi.20 hastada gastrik, 12 hastada intestinal, 2 hastada hem gastrik hem intestinal ve 1 hastada duodenal yerleşim olduğu görüldü. Gastrik bezoarı olan 20 hastanın 13'üne endoskopi, 7'sine tomografi ile tespit edildi. İntestinal yerlesimli olan 12 hastanın hepsine ise tomografi ile tanı koyuldu. Gastrik bezoar olan 20 hastanın 8 'ine kola rejimi verildi sadece 1 hastada bezoarın kaybolduğu görüldü. Toplamda 19 gastrik bezoar vakası ameliyat edildi. 5 olguda bezoar jejunuma sağıldı. Sağılan olgulardan 1 i daha sonra ileus nedeniyle tekrar opere edildi. 14 olguda gastrotomi yapılarak bezoar çıkartıldı. Duodenal yerleşimli bezoar çıkarılıp hainke-mikulich piloroplasti yapılarak tedavi edildi. İntestinal yerlesimli 12 olgudan 8'i enterotomi, 4'ü bezoarın çekuma sağılması şeklinde tedavi edildi.

Sonuç: Fitobezoar Karadeniz Bölgesi'nde mevsimsel beslenme alışkanlıklarına bağlı olarak görülen ciddi bir sorundur. İntestinal obstrüksiyon etyolojisi sıralaması bizim bölgemizde liteartürden farklıdır. Karadenizde en sık intestinal obstrüksiyon nedeni bezoarlardır. Tanıda tomografi ve endoskopi ön plandadır. Asıl tedavi cerrahidir. Cerrahi yöntem olguya göre değişmektedir.

Anahtar Kelimeler: Karadeniz bölgesi, trabzon hurması, bezoar

[S-186]

Akut Apandisit Olgularının Tanısında RIPASA (Raja Isteri Pengiran Anak Saleha Appendicitis) Skorlama Sistemi ve Bilgisayarlı Tomografi Sonuçlarının Karşılaştırılması

Banu Karapolat[1], Halil Afşin Taşdelen[1], Şenol Ardıç[2], Sercan Büyükakıncak[3], Gökay Ateş[4]

[1]Sağlık Bilimleri Üniversitesi, Genel Cerrahi Anabilim Dalı, Trabzon Kanuni Eğitim ve Araştırma Hastanesi, Genel Cerrahi Kliniği
[2]Sağlık Bilimleri Üniversitesi, Acil Tıp ABD, Trabzon Kanuni Eğitim ve Araştırma Hastanesi, Acil Tıp Kliniği
[3]Haçkalıbaba Devlet Hastanesi, Genel Cerrahi Servisi, Trabzon
[4]Haçkalıbaba Devlet Hastanesi, Anestezi ve Reanimasyon Kliniği, Trabzon

Giriş: Akut apandisitin tanısı için kullanılan skorlama sistemlerinden biri olan RIPASA, klinik tanı koymak adına ekstra tetkik ve girişim yapılmadan klinisyenlere yardımcı olabilmektedir (Tablo 1). Amaç: Bu çalışmada akut apandisit şüphesi ile opere edilmiş olgularda anamnez, fizik muayene bulguları ve laboratuvar sonuçlarını içeren klinik skorlama sistemi olan RIPASA ile Bilgisayarlı tomografi (BT) sonuçlarının karşılaştırılması amaçlanmıştır.

Gereç-Yöntem: Bu araştırma kesitsel bir çalışma olup Ocak 2017 ve Ocak 2018 tarihleri arasında akut apandisit şüphesi ile kliniğimizde opere edilmiş 134 ardışık olgunun; demografik özellikleri, semptomları, muayene bulguları ve laboratuvar sonuçlarıyla hesaplanan RIPASA skorları ile olguların BT sonuçları karşılaştırılmıştır. Elde edilen sonuçlar istatistiksel olarak Ki kare testi kullanılarak karşılaştırılmış ve anlamlılık düzeyi $p<0.05$ olarak kabul edilmiştir.

Bulgular: Bu çalışmadaki olguların 67 (%50) tanesi kadın 67 (%50) tanesi erkektir. Yaş ortalaması 33±4,3 (15-77) idi. RIPASA skorlama sistemine göre 5 puan altı olan 4 olgunun hepsinin (%100) BT sonuçları "apandisit ile uyumlu değildir" şeklindeydi. Skorları 5-7 puan arasında olan 25 olgunun 12 (%48) tanesinde tomografik olarak apendiks normal olarak değerlendirilmiş olup 13 (%52) tanesinde ise tomografik olarak akut apandisit ile uyumlu idi. Bu olguların sonuçları çıkarılan spesmenlerin patolojik sonuçlarıyla da uyumlu bulunmuştur. Skorları 7,5-11,5 puan arasında olan 71 olgunun 3 (%4,2) tanesinde tomografik olarak apendiks çapı normal olarak değerlendirilmiştir. Diğer 68 (%95,8) olgunun BT sonucu ise apandisit ile uyumlu olarak bulunmuştur. Skorları 12 puan üzeri olan 34 olgunun hepsinin (% 100) BT bulguları ise akut apandisit ile uyumlu olarak tespit edilmiştir (Tablo 2). Elde edilen bu sonuçların istatistiksel olarak karşılaştırılması ile BT sonuçları açısından gruplar arasında anlamlı fark bulunmuştur ($p<0,001$).

Sonuçlar: Akut apandisit şüphesi ile opere edilmiş olgularda RIPASA skorlama sistemi ile elde edilen sonuçlar olguların BT sonuçları ile benzerlik göstermiş olup, acil servislerinde ileri radyolojik tetkiklerin yapılamadığı sağlık kuruluşlarında bu skorlama sistemini kullanarak olgulara doğru şekilde akut apandisit tanısı konulabileceğini düşünmekteyiz.

Anahtar Kelimeler: Akut apandisit, RIPASA, tomografi

[S-188]

Antalya Eğitim ve Araştırma Hastanesi Acil Servise Başvuran Mahkum ve Tutuklu Hastaların Demografik, Klinik Özellikleri ve Acil Yönetimi

Fatih Selvi, Fevzi Yılmaz, Ömer Faruk Karakoyun, Gülsüm Çalışkan, Gizem Gönüllü
Sağlık Bilimleri Üniversitesi, Antalya Eğitim ve Araştırma Hastanesi, Acil Tıp Kliniği, Antalya, Türkiye

Amaç: Mahkum hastalar giderek artan bir popülasyon olması ve bu hasta grubunun tedavisinde Acil Servis (AS) kullanımının yaygın olması, mahkum hastaların tanı ve tedavisinde AS'ler önem arz etmektedir. Çalışmamızda Acil Servis'e getirilen mahkum hastaları Sosyodemografik olarak inceleyerek, AS'lerde mahkum hastalara verlen sağlık hizmeti sunumunun kalitesinin artırılması amaçlandı.

Materyal-Metod: Bu çalışmada 1 Ocak 2017- Haziran 2018 tarihleri arasında hastanemiz acil servisine getirilen 18 yaş üstü 1249 mahkum hasta retrospektif olarak değerlendirildi. Hastaların yaş, cinsiyet, tanı, konsültasyon, hastaneye yatış ve mortalite oranları incelendi. Veriler SPSS 22.0 programı kullanılarak analiz edildi. Sonuçlar % 95'lik güven aralığında, anlamlılık $p<0.05$ düzeyinde değerlendirildi.

Bulgular: Mahkum hastaların yaş ortalaması 38.99±15.55 (18-92 yaş) olup, hastaların %95'i erkekti. Mahkum hastaların AS'ye en sık getirilme nedeni dahili problemler (%51.5) ve travma (%19.6) idi. Dahili ve cerrahi hasta gruplarının yaşları yüksek iken, travma ve psikiyatrik problemi olan hastaların yaşları anlamlı şekilde düşüktü ($p<0.05$). Dahili problemler ile getirilen hastaların en sık akciğer enfeksiyonu (%12), travma sebebiyle getirilen hastaların en sık darp (%40.4), cerrahi problemler sebebiyle getirilen hastaların en sık non spesifik karın ağrısı (%21.0) ve psikiyatrik problmler olarak getirilen hastaların ise en sık ilaç intoksikasyonu (%33) sebebiyle getirildiği saptandı. Kliniklere konsültasyon oranı %58.7, yatış oranı %23.8 ve taburculuk oranı %76.2'ydi. Hastaların en sık dahiliye kliniğine konsülte edildiği ve yatırıldığı belirlendi. Yatırılarak tedavi edilen hastaların mortalite oranı %8.1 idi.

Sonuç: Sonuç olarak cezaevlerinde yapılacak bir takım iyileştirmeler ile bazı dahili hastalıkların ve travma oranının mahkum hastalarda azalabileceği kanısı doğmaktadır. Ayrıca AS getirilen mahkum hastaların sağlık problemlerinin normal popülasyona oranla daha ciddi olabileceği unutulmamalıdır.

Anahtar Kelimeler: Mahkum hastalar, acil servis

---

resim1.

Cerrahi Hastaların Klinik Tanıları

[S-189]

Ratlarda Deneysel Olarak Oluşturulmuş Koroziv Ösofagus Yanık Modelinde Amnion Mayisinin Tedavi Edici Etkisi

Şenol Ardıç[1], Bestami Köse[1], Gökşen Derya Reis[4], Selim Demir[5], Melih İmamoğlu[1], Esin Yuluğ[4], Ahmet Menteşe[3], Olgun Aşık[1], Özgen Gönenç Çekiç[1], Süleyman Türedi[2]

[1]Sağlık Bilimleri Üniversitesi, Acil Tıp Anabilim Dalı, Trabzon Kanuni Eğitim ve Araştırma Hastanesi, Trabzon
[2]Karadeniz Teknik Ünivesitesi, Tıp Fakültesi, Acil Tıp Anabilim Dalı, Trabzon
[3]Karadeniz Teknik Ünivesitesi, Tıp Fakültesi, Biyokimya Acil Tıp Anabilim Dalı, Trabzon
[4]Karadeniz Teknik Ünivesitesi, Tıp Fakültesi, Histoloji ve Embriyoloji Anabilim Dalı, Trabzon
[5]Karadeniz Teknik Ünivesitesi, Tıp Fakültesi, Sağlık Bilimleri Fakültesi, Beslenme ve Diyetetik, Trabzon

Amaç: Koroziv madde alımları akut ve kronik dönemde morbidite ve mortaliteye, özellikle uzun dönemde ösofagus darlığına neden olmaktadır. Buna rağmen morbidite ve mortaliteyi engelleyecek standart tedavi yöntemleri bulunmamaktadır. Bu amaçla yara iyleşmesinde etkili olduğu gösterilen amnion mayisinin koroziv ösofagus yanıklarında etkisini gözlemlemek amacıyla bu çalışma yapıldı.

Materyal-Metod: Çalışmada 32 adet Spraque Dawley tipi rat eşit olarak 4 gruba ayrıldı. Grup 1 (Distile su kontrol grubu) ve Grup 2 (Amnion mayisi kontrol grubu)'deki ratlara herhangi bir işlem yapılmadı, Grup 3 (% 25 lik NaOH ile yanık - distile su grubu) ve Grup 4 (% 25 lik NaOH ile yanık - amnion mayi grubu)'teki ratların ise distal ösofaguslarında gavaj kullanılarak % 25 lik NaOH ile koroziv yanık oluşturuldu. Tüm ratların 3 gün boyunca serbest olarak standart olarak beslenmeleri ve sıvı olarak Grup 1 ve Grup 3'tekilerin distle su, Grup 2 ve Grup 4'tekilerin ise amnion mayi almaları sağlanarak gözlendi. 3. günün sonunda tüm ratların distal ösofagusları histopatolojik inceleme yapmak amacıyla çıkartıldı ve biyokimyasal olarak toplam antioksidan seviye (TAS), toplam oksidatif seviye (TOS), oksidatif stres indeksi (OSİ) ve malondialdehit (MDA) düzeyi çalışmak amacıyla kanları alındı.

Bulgular: Histopatolojik değerlendirme kriterleri olan inflamasyon, epitel kaybı, hemoraji, m.mukoza hasarı, submukozada kollajen birikiminde artış, t. muskularisde kollajen birikimi, total skor açısından yanık oluşturulmayan gruplar olan Grup 1 ve Grup 2 de benzer bulundular. Ancak aynı kriterler yanık oluşturulan gruplar olan Grup 3 ve Grup 4'te Grup 1'e kıyasla anlamlı derecede farklıyken Grup 3 ve Grup 4 arasında ise fark tespit edilemedi. Buna karşın istatistiksel olarak anlamlı olmasa da Grup 4'te Grup 3'e kıyasla epitel kaybının daha az, submozal kollajen birikiminin daha fazla olduğu izlendi. Biyokimyasal olarak TOS değerleri yanık oluşturulan gruplarda yüksek, TAS değerleri ise yanık oluşturulan gruplarla oluşturulmayan gruplar arasında benzerdi.

Sonuç: Amnion mayisinin alkali ösofagus yanıklarının tedavisinde akut dönemde etkinliği gösterilemedi.

Anahtar Kelimeler: Özofagus, koroziv madde, amnion mayi

[S-190]

Acil Servisten Genel Cerrahi Kliniğine Konsulte Edilen Gebe Hastaların Değerlendirilmesi

Tolga Kalaycı[1], Şeyma Ağkuş[2], Ümit Haluk İliklerden[1]

[1]Yüzüncü Yıl Üniversitesi Tıp Fakültesi Genel Cerrahi ABD
[2]Yüzüncü Yıl Üniversitesi Tıp Fakültesi Acil Tıp ABD

Giriş-Amaç: Gebelikte meydana gelen anatomik ve fizyolojik değişikliklerden dolayı, cerrahi müdahale gerektirecek klinik tablolara ait spesifik semptom ve bulgular maskelenebilmektedir. Bundan dolayı karın ağrılı gebe hastalarda kesin tanı koymak zordur. Çalışmamızda hastanemiz acil servisine başvuran gebe hastaların konsültasyon süreçlerini ve hastalara tanı koyma sürecimizi değerlendirdik.

Gereç-Yöntem: Ağustos 2017-Ağustos 2018 tarihleri arasında YYÜ Tıp Fakültesi Acil servisine başvurup; genel cerrahi bölümüne konsülte edilen gebe hastaların verileri retrospektif incelenmiştir. Olguların yaşları, trimester durumları, konsültasyon ön tanıları/semptomları ve değerlendirme notları, lökositoz varlığı, USG bulguları, hastaların takip/tedavi şekli ve cerrahi uygulanan olguların preoperatif ve postoperatif FKA (Fetal Kalp Atımı) durumu değerlendirildi.

Bulgular: Çalışma verilerinin toplandığı tarih aralığında; genel cerrahi bölümüne 39 hasta konsulte edilmiştir. Olguların ortalama yaşı 26 yaş(18-39) olup; olguların trimester durumuna göre başvurusu her 3 trimester için eşit bulunmuştur. 19 olgu sağ alt kadran ağrısı, 5 olgu akut apandisit ve 4 olgu sağ üst kadran ağrısı ön tanıları ile genel cerrahi bölümüne konsulte edilmiştir. Diğer konsultasyon semptomları/tanıları Tablo 1'de gösterilmiştir.
Olguların %87,1(n=34) konsültasyon tanıları ile uyumlu bulunmuştur. Kan tetkiki alınan 24 olguda lökositoz mevcuttu. USG çekilen 37 olgunun 27'sinde ön tanıya uygun patolojik veriler bulunmuştur. 24 olgu genel cerrahi, 7 olgu kadın doğum servisine interne edilmiştir. 1 olgu(GİS kanama) başka hastaneye sevk edilmiştir. Kalan 7 olgu ayaktan takip edilmiştir. Genel cerrahi servisine interne edilen olguların 14'üne (12 apendektomi ve 2 kolesistektomi) ve kadın doğum servisine interne edilen olguların 1'ine (myomektomi) cerrahi uygulanmıştır. Genel cerrahi tarafından opere edilen yeni tanı gebelik olgusunda hem preoperatif hem de postoperatif; kadın doğum kliniği tarafından myomektomi uygulanan hastanın postoperatif FKA değerlendirilememiştir. Cerrahi uygulanan diğer olgular preoperatif/postoperatif FKA pozitif bulunmuştur.

Tartışma-Sonuç: Çalışmamızda, en sık başvuru semptomu karın ağrısı olup; ön tanı/tanı akut apandisit olmuştur. Ek tetkikler karın ağrısı etyolojisini belirlemede yardımcı olsa da; hasta ile ilgili karar verilmesinde öncelikli olarak dikkatli fizik muayenenin önemli olduğunu savunmaktayız.

Anahtar Kelimeler: Acil, gebe, karın ağrısı

Tablo 1

ÖN TANI/TANILAR	HASTA SAYISI
Sağ alt kadran ağrısı	19
Akut apandisit	5
Sağ üst kadran ağrısı	4
Akut batın	1
Bilateral alt kadran ağrısı	1
Gebelik şüphesi(Yanlış konsültasyon)	1
Gastrointestinal sistem kanaması	1
İleus	1

Sağ yan ağrısı	1
Sağ üst kadran ve sağ alt kadran ağrısı birlikteliği	1
Karın ağrısı(Ülseratif Kolit hastası)	1
Perfore akut apandisit	1
Akut kolesistit	1
Yabancı cisim yutulması(İğne)	1

ACİL SERVİSE BAŞVURAN GEBE HASTALARIN KONSÜLTASYON ÖN TANI/TANILARI

[S-191]

Acil Servise Başvuran Priapizm Hastalarında Penil Kavernözal Dekompresyon Tekniği ve Sonuçlarımız

Giray Ergin, Burak Köprü
Yüksek İhtisas Üniversitesi Tıp Fakültesi Koru Ankara Hastanesi, Üroloji Anabilim Dalı, Ankara

Giriş: Priapizm cinsel uyarı olmaksızın penisin yaklaşık 4 saaten fazla süre ile rijid ereksiyonda kalma durumudur. En sık tipi düşük akımlı priapizm olmakla birlikte bununda en sık nedeni erektil disfonksiyonun tanı ve tedavisinde kullanılan intrakavernözal papaverin enjeksiyonudur. Bu çalışmamızda papaverin enjeksiyonundan 4 saat sonra priapizm gelişen penis ağrısı olan hastalara uygulanan tedavi sonuçlarımızı değerlendirdik.

Materyal-Metod: 2015-2018 tarihleri arasında erektil disfonksiyonun tanısının koymak için kullanılan papaverin enjeksiyonlu penil doppler ultrasonografi uygulanmış toplam 103 hastadan acil servise penil ağrı ve priapizim ile başvuran 21 hasta çalışmamıza dahil edildi. Hastalara acil serviste müdahale olarak 21 gauge kelebek set ile kavernözal dekompresyon ve intrakavernözal serum içinde 1/1000'lik adrenalin irrigasyonu uygulandı. Dekompresyon sonrası 30 dakikalık takip sonucunda ereksiyonu tekrarlamayan ve ağrısı olmayan hastalar taburcu edildi.

Sonuçlar: Ortalama hasta yaşı 57.1 olarak tespit edildi. Papaverin enjeksiyonu sonrası acile başvurma süresi ortalama 4.8 saat olarak tespit edildi. 12 hastada ağrı şikayeti mevcutken 9 hastada ağrı şikayeti yoktu. Tüm hastalarda dekompresyon işlemi öncesinde alınan kavernozal kan gazlarının asidik olduğu görüldü. 18 (%85.8) hastanın penil kavernözal dekompresyonu takiben priapizimin düzeldi. Hastalardan 3 (%14.2) tanesi papaverin enjeksiyonundan sonraki 6. saatte sonra başvurmuş olup bu 3 hastada penil kavernözal dekompresyonun başarısız olması üzerine genel anestezi altında T shunt işlemi uygulanmış ve tedaviye yanıt alınmıştır.

Tartışma: Priapizm erken dönemde tedavi edilmesi gereken bir ürolojik acildir. Zamanında ve uygun şekilde tedavi edilen priapizm vakalarında yüz güldürücü sonuçlar alınmaktadır.

Anahtar Kelimeler: Priapizm, penil kavernözal dekompresyon

[S-192]

Divertikülit Perforasyonu Sonrası Alt Ekstremitede Gelişen Nekrotizan Fasit: Olgu Sunumu

Halil Doğan, Bilginar Kovancı
University of Health Sciences Bakirkoy Dr. Sadi Konuk Training and Research Hospital, Department of Emergency Medicine, Istanbul, Turkey

Nekrotizan fasit, fasyal düzlemler boyunca hızla yayılan subkütanöz dokuların agresif bir enfeksiyonudur. İnsidansı 100.000 olguda 0.4'tür.(1)Mortalite oranı %34'tür.Kolonik divertikülozis ileri yaşta sık görülen bir hastalıktır. %10-25 kadarında divertikülitgelişir.(3)Divertikülitebağlı başlıca komplikasyonlar abse oluşumu, serbest peritonealperforasyon, intestinal obstrüksiyon ve internalfistülizasyondur.Divertiküler hastalığın ekstraperitoneal bulgular ile prezentasyonu (%2) ve komplikasyon olarak nekrotizan fasit gelişimi (%1) nadir görülen durumlardır. Bacak ağrısı şikayetiyle gelen akut karın bulguları olmayan divertikülperforasyonuna bağlı retroperitoneal apse fistulizasyonu sonrası sol uylukta nekrotizan fasit gelişennadir olguyu sunarak bu hastalarınklinik süreçlerini literatür eşliğinde tartışmayı amaçladık.

Olgu: 58 yaşında kadın hasta, 15 gündür sol bacak ağrısı şikayetiyle acile getirildi. Hipertansiyon ve7 yıl önce serviks kanseri sebebiyle opere olup radyoterapi ve kemoterapi öyküsü mevcut. Fizik muayenede genel durum orta, şuur açık, oryante, koopere, kan basıncı 100/60 mmHg, Nabız 110 atım/dk, Karında hassasiyet, defans, rebound tespit edilmedi. Sol alt ekstremitede şişlik, kızarıklık ve palpasyonla hassasiyet ve krepitasyon mevcuttu. Laboratuar değerlerinde Beyaz Kan Hücre sayısı (WBC)12000/mikrolitre, hemoglobin7g/dl. C Reaktif Protein (CRP) 34, kreatinin1.44 olarak tespit edildi. Çekilen sol uyluk direkt grafideyumuşak dokudagazgörüntüsü olduğu görüldü (Resim 1). Batın bilgisayarlı tomogrofisinde inen kolon düzeyinde retroperitona uzanan oral kontrast maddenin ekstralüminasyonu ile dolan poş izlendi. Pelvik tomografide sol iliakfossadailiopsoaskaslar komşuluğunda yer yer seviyelenme veren aksiyel planda en geniş boyutları 7x6cm ölçülen koleksiyon alanı izlenmekteydi. Koleksiyon alanı paravertebral alandan sol inguinal kanala uzanmakta ve hava imajları oluşturmaktaydı Batın açıldığında sigmoid kolon posteriorunda perfore alanve retroperitondaki apsenin uyluğa doğru fistülizeolduğu görüldü ve uylukiçerisinde yaygın gayta olduğu görüldü. Yaygın debridman yapıldı. Bu tablodaki hastada etken polimikrobiyal olabileceği için enfeksiyon hastalıkları tarafındanmeronem 2x1gr IV, targocid 2x400mg IV yükleme dozu takiben 48 saatte bir 400mg IV verilmesi planlandı.

Sonuç: Akut batın bulguları olmayıp sadece bacak ağrısı ile başvuran sepsis bulguları olan hastalarda mortalite oranı yüksek olan nekrotizan fasit ve etyolojide divertikülit perforasyonu ayırıcı tanıda yer almalıdır.

Anahtar Kelimeler: Nekrotizan fasit, divertikülozis, perforasyon

---

Şekil **1**

sol uyluk direkt grafide yumuşak dokuda gaz görüntüsü

[S-193]

Maksillo-fasial Fraktürler: 238 Olgunun Analizi

Yahya Baltu[1], Yunus Yılmazsoy[2]

[1]Ankara Oncology Training and Research Hospital Dept. of Plastic Reconstructive and Aesthetic Surgery
[2]Bolu izzet Baysal Devlet Hastanesi

Giriş: Acil servise başvuran travma olgularının önemli bir bölümünü yüz bölgesindeki travmalar oluşturmaktadır. Maksillo-fasial travmalarda kemik yapılardaki değişiklikleri saptamada Bilgisayarlı Tomografi (BT); hızlı, yarar/maliyet oranı ve doğruluk oranı yüksek radyolojik görüntüleme yöntemidir. Bu çalışmamızda maksillo-fasial travması olan hastalarda BT ile fraktür saptanan olguların analiz edilmesi amaçlandı.

Yöntem: 2010-2018 yılları arasında maksillo-fasial travma ile acile başvuran ve yüz bölgesindeki kemiklerde en az birinde fraktür raporlanan hastaların BT'si yeniden incelendi. Hastaların yaşı, cinsiyeti, kırığın lokalizasyonu, başka kemiklerle fraktür birlikteliği ve yumuşak dokulara etkileri incelendi.

Bulgular: Maksillofasial travma nedeni ile çekilen BT'lerde 238 hastada (47 kadın, 291 erkek; yaş ortalaması: 38,4) maksillo-fasial alanda fraktür izlendi. 91 hastada(%38,2) izole tek bir kırık gözlemlenirken 147(%61,7) hastada birden çok farklı kemik kırıkları görüldü. Burun kırığı, 145 (%60,0) hastada izlendi ve BT'lerde hem izole olarak hem de diğer kırıklarla birliktelik açısından en çok izlenen fasial kırık cinsi idi. Burun kırıklarının 66 (%45,5) tanesi izole burun kırığı, 71(%54,5) tanesi ise diğer yüz kemik kırıkları ile eşzamanlı birliktelik göstermekte idi. Burun kırığı en çok maksiler duvar (%52,1) ve orbita kemik kırıkları (%49,2) ile beraber görüldü. 95 hastada maksiler duvar kırığı mevcuttu. Bu hastaların %80'inde anterior, %54'ünde lateral, %23'ünde medial, %21'inde posterior duvar etkilenmişti. 88 hastada orbita kırığı mevcuttu. Bunlardan 20 (%22) hastada birden fazla orbital duvarda kırık mevcuttu. Orbita kırıklarında 18(%20,0) tanesinde blow-out görüntüsü saptandı. Ayrıca 36 hastada (%15,1) zigoma, 15 hastada (%6,3) etmoid,15 hastada (%6,3) mandibula, 11(%4,6) hastada temporal, 11 hastada (54,6) frontal, 9 hastada (3,7) frontal sinus duvarı, 5 hastada (%2,1) sfenoid, 3 hastada (%1,2) palatine, 3 hastada (%1,2) mastoid, 2 hastada (%0,8) lakrimal, kemik kırığı tek başına veya diğer yüz kırıkları ile beraberinde saptandı.

Sonuç: Bilgisayarlı Tomografi, maksillo-fasial travma ile gelen hastalarda izole veya kombine kırıkları saptamada efektif bir yöntemdir. Maksillo-fasial travma nedeniyle çekilen BT'lerde yüz kemiklerinde eşzamanlı birden çok fraktür izlenme oranının yüksek olduğu unutulmamalıdır.

Anahtar Kelimeler: Maksillofasial, travma, fraktür

Resim 1

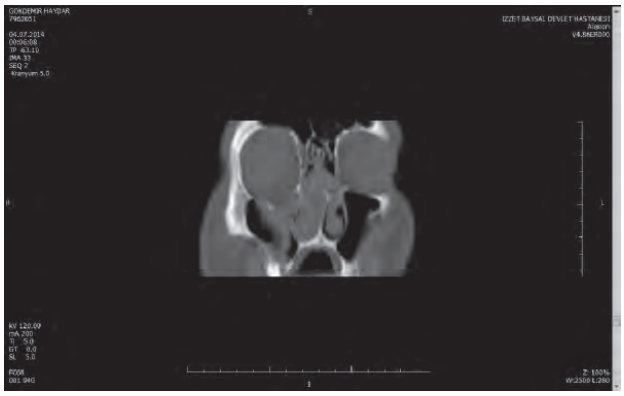

Resim 1: Kemik penceresinde koronal maksillofasial BT kesiti. Orbita tabında inferiora deplasmanın eşlik ettiği fraktür görünümü ve orbital yağ dokunun maksiller sinüs içerisine uzanımı izleniyo (Blow-out fraktürü).

[S-194]

Atipik Prezentasyon, Periyodik Hipokalemik Paralizi Yapan Önemli Bir Neden: Hipertiroidizm

Şenol Ardıç[1], Olgun Aşık[1], Rahman Köseoğlu[2], Sertaç Yılmaz[1], Hülya Gençbay Durmuş[1], Merve Makul[1]

[1]Sağlık Bilimleri Üniversitesi, Acil Tıp ABD, Trabzon Kanuni Eğitim ve Araştırma Hastanesi, Acil Tıp Kliniği
[2]Sağlık Bilimleri Üniversitesi, Dahiliye Bölümü, Trabzon Kanuni Eğitim ve Araştırma Hastanesi

Giriş: Acil servis hasta başvurularında akut güçsüzlük sıkça karşılaşılmaktadır. Bu şikayet nörolojik, metabolik ve enfeksiyöz etiyolojiler başta olmak üzere geniş bir ayırıcı tanıya sahiptir. Olgumuzda hipertiroidinin nadir bir komplikasyonu olan hipokalemik periyodik paralizinin atipik prezentasyonunu sunmayı amaçladık.

Olgu: 36 yaş erkek hasta acil servise ilçe devlet hastanesinden 112 ile bilateral alt ve üst ekstremitede kuvvet kaybı ve ciddi hipopotasemi nedeniyle getirildi. Hastanın anamnezinde 1 aydir ishali olduğu, güçsüzlüğün 1 gündür ayaklardan başlayıp yukarıya doğru ilerlediği öğrenildi. Ayrıca 1 yıl önce benzer şikayetler ile hastaneye gittiğini, 7 saat hastanede kaldıktan sonra taburcu edildiği, akrabalarında ise benzer hikayede kişi olmadığı bilgisi alındı. Hastanın genel durumu orta, bilinci açık, oryante ve koopereydi. Vital bulgular normal sınırlarda idi. Hastanın nörolojik muayenesinde bilateral üst ve alt ektremitede 2/5 kas gücü, her iki elde 3,4 ve 5. parmaklarda kuvvet kaybı mevcut ancak her iki 1.ve 2. el parmak kas gücü ise normal idi. Diğer sistem mueyeneleri normal olarak değerlendirildi. Hastanın başvuru elektrokardiyografisinde (EKG) T dalgası düzleşmesi ve U dalgası belirgindi (figür 1). İlk başvuru labratuvar testlerinde lökosit 14.5 K/uL, hemoglobin 15.3 gr/ dl, platelet 217 K/ul, glukoz 133 mg/ dl, BUN 16 mg/ dl, kreatinin 0.85 mg/ dl, sodyum 141 mEq/ L, potasyum 1.38 mEq/L, kalsiyum 8.8 mg/ dl, magnezyum 1.55 mg/dl, ALT 40 u/L, AST 44 u/ L, kreatinin kinaz 900 u/L, CK.MB 13,3 ng/mL, troponin 0,14 ng/mL, venöz ph 7.287, baze açığı -9.1 mmol/L, bikarbonat 17.5 mmol/L, TSH 0.01 Uu/ml (0.34-5.6) ve idrar potasyum 12 mEq/ L idi. Hastanın İV potasyum replasmanı ile 12 saatlik takip sonrası potasyum düzeyi 5.4 mEq/L idi ve kliniğinin tamamen düzeldiği görüldü. Hasta, ayrıntılı testlerinin yapılması için dahiliye servisine yatırıldı.

Tartışma/Sonuç: Potasyum düzeyinin ciddi düşüklüğünde başta çizgili kaslar olmak üzre tüm kas sistemleri etkilenebilir. Hipokalemi durumlarında tedavi planlaması yapılırken tiroid hastalıkları düşünülmelidir.

Anahtar Kelimeler: Hipokalemi, hipertiroidizm, periyodik paralizi

---

Figür 1. Hipokalemisi olan hastanın EKG'sinde T düzleşmesi ve U dalgası görünümü

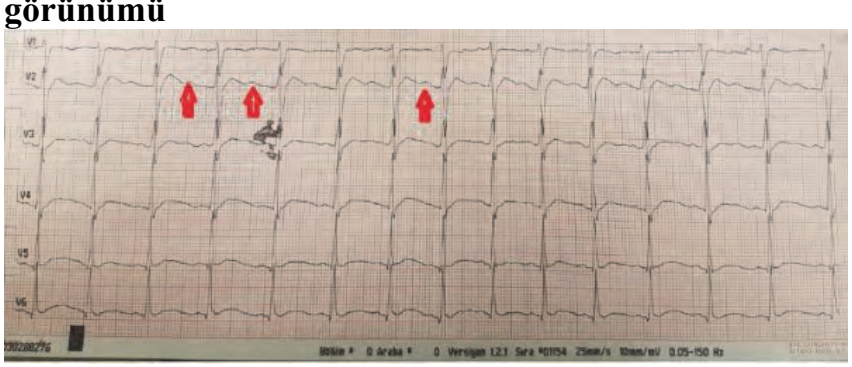

[S-195]

Acil Servise Başvuran Yaşlı Hastalarda Prognostik Faktörlerin İncelenmesinde Kullanılan Tarama Skorlarının Karşılaştırılması

Suphi Bahadırlı[1], Mehtap Bulut[1], Elgin Bani[1], Ulaş Karaoğlu[1], Erdem Kurt[2], Erkman Sanrı[3], Ali Barış Şen[1], Fatih Koç[1], Musa Doğru[1], Cumali Doğru[1]

[1]İstanbul Medipol Üniversitesi Tıp Fakültesi, Acil Tıp Anabilim Dalı, İstanbul
[2]Kahta Devlet Hastanesi, Acil Servis, Adıyaman
[3]Marmara Üniversitesi Tıp Fakültesi, Acil Tıp Anabilim Dalı, İstanbul

Giriş-Amaç: Bu çalışmadaki amacımız; acil servise (AS) başvuran 65 yaş üstü hastalar arasında AS`den hastaneye yatış ve mortalite; AS`den taburcu olduktan sonra tekrar AS`e başvuru, hastaneye yatış ve ölüm olasılığı gibi yüksek riskli prognostik faktörleri saptamada kullanılan ISAR (Identification of Seniors At Risk) ve SC (Silver Code) skorlama sistemlerini karşılaştırmaktır.

Gereç-Yöntem: Tek merkezli, prospektif, gözlemsel bir çalışma olup, Medipol Mega Hastanesi AS'ye 21.12.2015 - 10.09.2016 tarihleri arasında başvuran 65 yaş ve üstü tüm hastalar incelenmiştir. AS'e geldiğinde ex-duhul olan hastalar; çalışmaya katılmak istemeyen hastalar; bilgi alınamayan hastalar çalışmaya dahil edilmemiştir. Hastaların ISAR ve SC skorları hesaplanmıştır. ISAR ve SC skorlama sistemlerinin ilk AS'e başvurudaki hastaneye yatış ve mortalite ile 30. gün ve 6.aydaki AS'e tekrar başvuru, hastaneye yatış ve mortaliteyi öngörmedeki duyarlılık, özgüllük, pozitif prediktif değer (PPD) ve negatif prediktif değerlerini (NPD) göstermek için receiver operating characteristic (ROC) analizi yapılmıştır.

Bulgular: Çalışmaya alınan 497 hastanın yaş ortanca değeri 73'tü (IQR: 68.5, 79.0). 268'i (%53.9) kadın, 229'u (%46.1) erkekti. AS başvurusundan 1 ay sonra SC risk grupları arasında mortalitede artış yokken ISAR pozitif grupta mortalite 6.6 kat artmıştır. AS başvurusundan 6 ay sonra mortalite risk gruplarına göre incelendiğinde SC yüksek riskli grupta 2 kat, ISAR pozitif grupta ise 35 kattan fazla artmıştır.

Sonuç: İncelediğimiz tüm parametrelerde SC ve ISAR skorlamaları ile oldukça yakın ve anlamlı sonuçlar elde edilmiştir. Ancak ISAR mortaliteyi öngörmede SC'ye göre çok daha başarılı olmuştur. Yine kolay uygulanabilirliği nedeniyle ISAR'ın SC'ye göre daha kullanışlı olduğunu düşünmekteyiz.

Anahtar Kelimeler: Acil servis, geriatri, isar-sc

[S-196]

Acil Serviste Geriatrik Hastalar: Solunum Sıkıntısı ve Göğüs Ağrısı

Ekim Sağlam Gürmen[1], Cumhur Murat Tulay[2]

[1]Manisa Celal Bayar Üniversitesi Tıp Fakültesi, Acil Tıp Anablim Dalı, Manisa
[2]Manisa Celal Bayar Üniversitesi Tıp Fakültesi Göğüs Cerrahi AD, Manisa

Amaç: Tüm ülkelerde olduğu gibi ülkemizde de yaşam koşullarının iyileşmesine paralel olarak geriatrik yaş grubunun nüfus içindeki oranı hızla artmaktadır. Geriatrik hastalar acil servislere sık olarak kardiyopulmoner şikayetler ile başvururlar. çalışmamızın amacı, acil servise göğüs ağrısı ve solunum sıkıntısı ile başvuran geriatrik hastaların tanı dağılımlarının incelenmesidir. Gereç-Yöntem: Üniversite Hastanesi Acil Tıp Kliniğine solunum sıkıntısı ve göğüs ağrısı ile başvuran, bilgisayarlı tomografi ve kardiyak enzim düzeyleri ile değerlendirilen 65 yaş üstü 1343 hasta üzerinde retrospektif olarak yapıldı.

Bulgular: Çalışmaya geriatrik yaş grubundan toplam 1343 solunum sıkıntısı ve göğüs ağrısı ile başvuran hasta dahil edildi. Travma nedeniyle ve aynı şikayetlerle birden fazla başvurusu olan 531 hasta çalışma dışı bırakıldı. İncelemeye alınan 812 hastanın 343'ünde (% 42.24) akciğer kaynaklı, 247'sinde (%30.41) kardiyak kaynaklı ve 222'sinde (%27.33) diğer nedenlere bağlı solunum sıkıntısı ve göğüs ağrısı saptandı. Akciğer kaynaklı solunum sıkıntısı ve göğüs ağrısıyla başvuran hastalarda en fazla pnömoni (%39.06) tanısı konulurken; kardiyak nedenlere bağlı semptomu olan hastaların %51.41'inde akut miyokard infarktüsü tespit edildi. Ayrıca daha önceden tanı almamış 35 hastaya da akciğer-plevra metastazı olan primeri akciğer dışı kanser tanısı konuldu.

Sonuç: Solunum sıkıntısı ve göğüs ağrısı etiyolojilerinin bilinerek yapılacak hasta değerlendirmelerinin tedavi başarısını arttıracağını düşünüyoruz. Acil servise başvuran geriatrik hasta sayısının günden güne arttığı göz önüne alındığında, acil servis çalışanlarının geriatri konusunda daha fazla bilgi sahibi olması acil servis tedavi başarı oranlarını arttıracak önemli bir faktördür.

Anahtar Kelimeler: Geriatri; acil servis, göğüs ağrısı, dispne

[S-197]

Geriatrik Travmalarda Yaşın Mortalite Üzerine Etkileri

Burak Solgun, Onur Polat, Müge Günalp, Ahmet Burak Oğuz, Sinan Genç, Ayça Koca Tanrıverdi
Ankara Üniversitesi Tıp Fakültesi Acil Tıp Anabilim Dalı

Amaç: Geriatrik travma genellikle 65 yaş ve üstü popülasyonun yaralanması olarak tanımlanır. İleri yaşlarda travmatik yaralanma sıklığı diğer yaş gruplarına göre daha az olmasına rağmen, yaralanmaların ölümle sonuçlanma olasılığı daha yüksektir. Bu çalışma travma sonucu başvuran geriatrik popülasyonda yaşın travma nedenleri ve 1 yıllık mortalite üzerine etkileri incelendi.

Yöntem: Çalışmamızda erişkin acil servise 01.01.2016 – 31.12.2016 tarihleri arasında başvuran geriatrik yaştaki 748 travma hastası ele alınmıştır. Hastane otomasyon sistemi ve dosyalarındaki veriler geriye dönük olarak taranmıştır.

Bulgular: Başvuran 748 hastanın 301'i erkek (% 40,2), 447'si kadın (% 59,8) olup genel yaş ortalaması 77,2 idi (min. 65 – mak. 99). Erkeklerin yaş ortalaması 76,50 kadınların yaş ortalaması ise 77,78 idi. Hastalar yaş dağılımlarına göre Grup 1 (65 – 74 yaş arası), Grup 2 (75 – 84 yaş arası) ve Grup 3 (85 yaş üstü) şeklinde üç gruba ayrılmıştır. Yaş gruplarına göre değerlendirildiğinde Grup 1'in mortalitesi %5,2, Grup 2'nin mortalitesi %18,9 ve Grup 3'ün mortalitesi %29,4 ile istatistiksel anlamlı ($p<0,001$) fark saptandı. Her bir yaş grubu artışında mortalite 2,59 kat artmaktaydı. Ölen hastaların yaş ortalaması 82,07±7,047 iken 1 yıl sonunda yaşayan hastaların yaş ortalaması 76,4±7,592 idi. Yaş bir yıl arttığında 1 yıllık mortalite 1,1 katına ulaşmaktaydı. Travma nedenleri ile yaş grupları arasında anlamlı ilişki mevcuttu ($p<0,001$). Aynı seviyeden düşmelerde tüm gruplar arasında fark varken, araç içi trafik kazalarında Grup 1 ve 2 arasında fark mevcuttu. Grup 1 Hastalarda araç dısı trafik kazaları %6.5 oran ile grup 2 ve 3 e göre belirgin yüksek olduğu, aynı şekilde basit ektremite yaralanmalarında %23,9 ile grup 2 ve 3 ten yüksek olduğu bulunmuştur. Grup 1 hastaların daha mobil ve hayata daha aktif olarak katılmalarına bağlı olduğu düşünülmüştür.

Sonuç: Geriatrik travma olgularında mortalite oranının değişken olduğu görülmektedir. Bunun yanında mortaliteyi etkileyen yaralanma bölgeleri de değişkenlik göstermektedir. Bu nedenle geriatrik travma olgularında ciddi ve multidisipliner bir yaklaşım gerekir.

Anahtar Kelimeler: Geriatrik travma, mortalite, yaş

[S-198]

Geriatrik Travmalarda Komorbid Hastalıkların Mortalite Üzerine Etkisi

Burak Solgun, Onur Polat, Müge Günalp, Ayça Koca Tanrıverdi, Ahmet Burak Oğuz, Sinan Genç
Ankara Üniversitesi Tıp Fakültesi Acil Tıp Anabilim Dalı

Amaç: Geriatrik yaştaki bireyler, yaşlanmanın neden olduğu fizyopatolojik değişikliklere bağlı daha fazla travmaya maruz kalmaktadırlar. Travma geriatrik hastalarda mortalite nedenleri arasında 5. sırada yer almaktadır. Yaşlılıkta travmaya fizyolojik cevabın değişmesi ile birlikte artmış komorbiditeler ve fizyolojik rezervde azalma geriatrik mortaliteyi yükselten başlıca nedenlerdir. Bu çalışmada travma nedeniyle acile başvuran, geriatrik hastaların komorbid hastalıklarının 1 yıllık mortalite ile ilişkisi araştırılmıştır.

Yöntem: Çalışmamızda erişkin acil servise 01.01.2016 – 31.12.2016 tarihleri arasında başvuran geriatrik yaştaki 748 travma hastası ele alındı. Hastane otomasyon sistemi ve dosyalarındaki veriler geriye dönük olarak taranmıştır, parametrik veriler χ^2 testi ile karşılaştırılmıştır. Bulgular: 1 yıllık mortaliteyi kalp yetmezliğinin 1,97 kat (p=0,014), geçirilmiş Serebro vasküler olayın 2,69 kat (p=0,001), ve malign hastalıkların 1,3 kat (p=0,021) artırdığı tespit edildi. Pulmoner hastalıklarla mortalite arasında anlamlı ilişki olmasa da 1 yılda ölen hastaların %15,8'i kronik obstrüktif akciğer hastalığı (KOAH) varken, yaşayanların %8,8'inde KOAH tanısı tespit edildi. Kronik böbrek hastalığı (KBH) olmayanlarda 1 yıllık mortalite %14,1 iken, KBH hastalarında %31,9'du (diyalize girmeyenlerde %30, diyalize girenlerde ise %42,9). Aktif malignitesi olan hastaların mortalitesi %31,1 idi. Kemoterapi (KT) alan hastaların mortalitesi %31,6, KT almayan hastaların mortalitesi %30,8 idi. Solid olmayan tümörlerin mortalitesi %46,7 solid tümörlerin mortalitesi %23,3 ölçülmüştü, ancak aralarında anlamlı fark saptanmadı. Solid olmayan tümörler mortaliteyi 2,87 kat artırmaktaydı.

Sonuç: Geriatrik travma hastalarının %92,3'inde en az bir komorbid hastalık tespit edildi. Hiçbir hastalığı olmayan geriatrik travma hastalarının mortalitesi %8,3 iken en az bir komorbid hastalığı olan hastaların mortalitesi %15,8 idi. Yaşam standartlarının gelişmesiyle geriatrik popülasyonun arttığı ülkemizde geriatrik travma vakaları iyi irdelenmeli, hastalar multidisipliner bir yaklaşımla tedavi edilmelidirler.

Anahtar Kelimeler: Geriatrik travma, komorbid hastalıklar, mortalite

[S-199]

Geriatrik Travma Hastalarında Bakıma Muhtaçlık ve Mortalite İlişkisi

Burak Solgun, Müge Günalp, Onur Polat, Ayça Koca Tanrıverdi, Sinan Genç, Ahmet Burak Oğuz
Ankara Üniversitesi Tıp Fakültesi Acil Tıp Anabilim Dalı

Amaç: Bakıma muhtaçlık; bedensel, zihinsel, ruhsal engellilik veya sorunlar nedeniyle yaşlı ve özürlülerin yardıma ihtiyaç duyması durumudur. Yaşlı nüfus ve kronik hastalıkların artışı; içiçe olan bu iki grubun tıbbi takip ve bakım ihtiyacının artmasını beraberinde getirmiştir. Bu çalışmada travma nedeniyle acile başvuran geriatrik hastalarda, bakıma muhtaçlık ile mortalite arasındaki ilişkisi araştırılmıştır.

Yöntem: Çalışmamızda erişkin acil servise 01.01.2016 – 31.12.2016 tarihleri arasında başvuran geriatrik yaştaki 748 travma hastası ele alınmıştır. Hastane otomasyon sistemi ve dosyalarındaki veriler geriye dönük olarak taranmıştır.

Bulgular: Çalışmaya dahil edilen 748 hastadan 40'ı (%5,2) bakıma muhtaç olup bunların 11'i yatağa bağımlı idi. Bakıma muhtaç hastaların %55'i ölmüş olup, bu hastalardan bakımevinde kalanlarda 1 yıllık mortalite %63,6 iken evde kalanlarda %51,7 bulundu. Bakıma muhtaç hastaların mortalitesi diğer geriatrik travma hastalarından 4,68 kat fazlaydı. Ayrıca yatağa bağımlılık 1 yıllık mortaliteyi 11,45 kat artırmaktaydı. Bakıma muhtaçlık durumu ile son bir yılda başvuru sayıları (p=0,629) ve 1 haftadan uzun yatışlar (p=0,479) arasında anlamlı ilişki bulunmazken yatış süresi ile anlamlı ilişki (p=0,037) saptandı. Evde bakılan hastalar son bir yıl içinde 25,0±14,195 gün hastanede yatmışken, bakımevinde bakılanlar 8,50±2,121 gün, bakıma muhtaç olmayan hastalar ise 14,24±19,564 gün hastanede yatmışlardı. Bakıma muhtaç hastalar tüm geriatrik travma hastalarının %5,2'sini oluşturmaktaydı. Bu hastaların %55'i bir yıl içinde ölmüştü, bu oran diğer geriatrik hastaların 4,6 katıydı. Bunun nedeni bakımevinde kalan hastaların daha yaşlı, daha kırılgan olmaları, daha sık enfektif tanı almaları ve daha fazla multiple komorbid hastalığa sahip olmalarıdır.

Sonuç: Acil serviste geriatrik travma hastalarının değerlendirmesi sürecinde sadece yaş ve ek hastalık değil, yaşlının bakıma muhtaçlık, bakım evinde yaşıyor olması gibi sosyal ve çevresel parametrelerinde göz önünde bulundurulması mortaliteyi etkileyebileceğinin kanısındayız.

Anahtar Kelimeler: Bakıma muhtaçlık, geriatrik travma, mortalite

[S-200]

Geriatrik Travma Hastalarında İlaç Kullanımın Sağkalım Üzerine Etkisi

Burak Solgun, Müge Günalp Eneyli, Onur Polat, Sinan Genc, Ayça Koca Tanrıverdi, Ahmet Burak Oguz
Ankara Üniversitesi Tıp Fakültesi Acil Tıp Anabilim Dalı

Giriş: Geriatrik yaştaki bireylerde mevcut komorbid hastalıkları nedeniyle çoklu ilaç kullanımı sık görülmektedir. Bu yaş grubunda ilaç kullanımı sonucu travmaya fizyolojik yanıtta değişim olmaktadır.

Amaç: Bu çalışmada travma nedeniyle acile başvuran geriatrik hastalarda ilaç kullanımının sağkalım üzerine etkisi incelenmiştir.

Yöntem: Akademik erişkin acil servise 01.01.2016–31.12.2016 tarihleri arasında başvuran 65 yaş üstü 774 travma vakası ele alındı. Hastane otomasyon sistemi ve dosyalarındaki veriler geriye dönük olarak taranarak hastaların kullandıkları ilaçların sağkalım üzerine etkisi incelendi.

Bulgular: Çalışmaya dâhil edilen hastaların devamlı kullandığı ilaçlar sıklık sırasına göre; ACEİ/ARB (319 hasta, %41,2), ASA (253 hasta, %32,6) ve β-Blokörlerdi (217 hasta, %28,0). Yeni nesil oral antikoagulan (YOAK) kullanan 34 hastanın 17'si (%50) Rivaroxaban, 11'i (%32,4) Apiksaban ve 6'sı (%17,6) Dabigatran almaktaydı. Hormon tedavisi alan hastalar ise tiroid hormon replasmanı (62 hasta, %93,9), antitiroid tedavi (3 hasta, %4,5) ve tamoksifen (1 hasta, %1) kullanmaktaydı. Hastaların düzenli kullandıkları ilaç/tedavilerle 1yıllık ve 6 aylık mortalite arasındaki ilişki incelendiğinde hiçbir ilaç ile mortalite arasında anlamlı ilişki saptanmadı. Üç aylık mortalite ile hastaların kullandığı ilaç/tedaviler arasında anlamlı ilişki saptanmasa da (p=0,076) warfarin kullanan hastaların %13,5'i üç ay sonunda ölmüş iken warfarin kullanmayan hastaların %6,3'ü ölmüştü. Otuz günlük mortalite ile warfarin kullanımı (p=0,025) arasında anlamlı ilişki tespit edildi. Warfarin kullananların %11,5'i, kullanmayanların %4,2'si bir ay içinde ölmüştü. YOAK kullanan hastaların hiçbiri travma sonrası ilk bir ayda ölmemişti. Hastane içi ölüm ile hastaların kullandığı ilaçlar arasında anlamlı ilişki saptanmadı. Anlamlı ilişki olmasa da (p=0,078) warfarin kullanan vakalarda %7,7 olan hastane içi ölüm, kullanmayanlarda %2,9'du, bu hastalarda hastane içi mortalite 2,8 kat artmıştı. ASA kullananlarda ise bu artış 1,42 kat idi. YOAK, steroid ve hormon replasman tedavisi alan hiçbir hastada hastane içi ölüm görülmedi.

Sonuç: Özellikle warfarin gibi antikoagülan veya antiagregan kullanan geriatrik travma hastalarda mortalite riskinin yüksek olduğu akılda tutulmalı ve bu hastalar kanama yönünden daha ayrıntılı incelenmelidir.

Anahtar Kelimeler: Geriatri, mortalite, travma

[S-201]

Kafa Travması Nedeniyle Acil Servise Başvuran Geriatrik Hastalardaki Mortalite Sıklığı

Burak Solgun, Müge Günalp Eneyli, Onur Polat, Ayca Koca Tanrıverdi, Ahmet Burak Oguz, Sinan Genc
Ankara Üniversitesi Tıp Fakültesi Acil Tıp Anabilim Dalı

Giriş: Geriatrik yaştaki bireyler, yaşlanmanın neden olduğu fizyopatolojik değişikliklere bağlı daha fazla travmaya maruz kalmaktadırlar. Travma geriatrik hastalarda mortalite nedenleri arasında 5. sırada yer almaktadır.

Amaç: Bu çalışmada kafa travması nedeniyle acile başvuran geriatrik hastalardaki mortalite sıklığı incelenmiştir.

Yöntem: Akademik erişkin acil servise 01.01.2016–31.12.2016 tarihleri arasında başvuran 65 yaş üstü 774 travma vakası incelendi. Bu hastaların 286'sında kafa travması olduğu saptandı. Hastane otomasyon sistemi ve dosyalarındaki veriler geriye dönük olarak taranarak hastaların mortalite oranları incelendi.

Bulgular: Tüm geriatrik travma hastalarının %36.9'unun (n:286) kafa travması ile başvurduğu görüldü. Bu oran tüm sistem yaralanmaları içinde ikinci sırada yer almaktaydı. Romatolojik hastalığı olan hastalarda majör kafa yaralanması görülme oranının arttığı görüldü (p=0,019). Kafa yaralanmalarıyla ASA arasında anlamlı ilişki (p=0,053) olmasa da, ASA kullananlarda majör kafa yaralanması görülme oranının arttığı saptandı. 6 aylık, 3 aylık, 1 aylık ve hastane içi mortalite oranları ile kafa travması arasında anlamlı ilişki saptandı (sırasıyla p<0.001, p=0.004, p=0.018, p<0.001). Majör kafa yaralanmalarında 6 aylık mortalite %34,6 iken minör yaralanmalarda %7,9 idi. Majör kafa yaralanmalarının 3 aylık mortalitesi %23,1 iken minör yaralanmalarda %5,2 idi. Majör kafa-boyun yaralanmalarının 1 aylık mortalitesi %15,4 iken minör yaralanmalarda %3,2 idi. Majör kafa yaralanmalarında hastane içi mortalite %19,2 minör yaralanmalarda %1,6 idi.

Sonuç: Özellikle romatolojik hastalığı olan ve ASA kullanan geriatrik kafa travmalı hastalarda major yaralanma ve mortalite riskinin arttığı unutulmamalıdır. Bu hastaların tetkik ve tedavi süreçlerinde daha titiz davranılmalıdır.

Anahtar Kelimeler: Geriatri, mortalite, travma

[S-202]

112 Acil Sağlık Hizmetlerinin Etkinliğinin Değerlendirilmesi

Gökçe Özbay Yenice[1], İsmet Parlak[2], Turgay Yılmaz Kılıç[1]

[1]Tepecik Eğitim ve Araştırma Hastanesi, Acil Tıp Kliniği, İzmir
[2]Bozyaka Eğitim ve Araştırma Hastanesi, Acil Tıp Kliniği, İzmir

Amaç: Bu çalışma ile 112 acil sağlık hizmetleri (ASH) ambulanslarının, olay yerine varışından, hastanın hastaneye transportuna kadar olan sürede etkili olan faktörler ile uygulanan ilk yardım ve hizmetin olay yerinde irdelenmesi amaçlandı.

Yöntem: İzmir ilinde İl Sağlık Müdürlüğü Acil ve Afetlerde Sağlık Hizmet İşleri Şubesi ile ortak kararlaştırılan dört ayrı 112 ambulans istasyonundan 01-28 Nisan 2012 tarihlerinde, 16:00-24:00 saatleri arasında gidilen çağrılara bir acil tıp asistanı (ATA) gözlemci olarak katıldı. Araştırmaya, çalışmanın yapıldığı 112 istasyonlarına komuta kontrol merkezi (KKM) tarafından yönlendirilen tüm yaş grubu ve cinsiyetteki, travma ve travma dışı tüm vakalar dahil edildi. Ambulans ekibinin olay yerine varışı ile vakanın hastaneye nakline kadar olan süreçteki veriler ATA tarafından gözlem formuna kaydedildi ve sonuçlar incelendi.

Bulgular: Belirtilen tarihler arasında toplam 96 vakaya ait veriler incelendi. Vakaların 71'inde (%73.9) çağrı nedeni travma dışı nedenlerdi. İncelemeye alınan olguların %50'si erkek ve tüm olguların yaş ortalaması 53.4±24 yaş idi. 112 ambulans ekibi ile KKM'nin ön tanı tutarlılığı %68.7 idi. Vaka bildiriminden itibaren olay yerine varış süresi ortalama 7.5±4.3 dakika, olay yerinden hastaneye ulaşma süresi ise ortalama 17.3±9.7 dakika olarak saptandı. Olay yerine ulaşma süresi 5 dakikadan fazla olan 77 vakanın 53'ünde (%68.8) gecikme nedeni sıkışık trafik ve 18'inde (%23.4) ise adresin bulunamaması idi. En çok bakılan vital bulgu kan basıncı, en az bakılan vital bulgu ise vücut sıcaklığıydı. Vakaların %62.2'sinin hastaneye naklinin yapıldığı saptandı. Vakaların götürüldüğü hastane düzeyinin %73.8'i üçüncü basamak hastane idi. Hastanede doktorun hastayı teslim alma süresi 15 dakikadan fazla olan 17 vakanın 10'unda (%58.8) gecikme nedeni acil serviste hastayı teslim alacak hekime ulaşılamaması olarak saptandı.

Sonuç: Ambulans yanıt zamanının literatüre kıyasla daha iyi olduğunu ancak vital bulguları değerlendirmede eksiklikler olduğunu saptadık.

Anahtar Kelimeler: Ambulans, hastane öncesi bakım, 112 acil sağlık hizmetleri

[S-203]

Hızlı Ardışık Entübasyonda Bispektral Index TM Ölçümünündeki Değişmelerin Vital Bulgular ve Komplikasyonlar ile İlişkisi

Emel Altıntaş[1], Başak Bayram[2], Neşe Çolak Oray[2], Adile Öniz[3], Emre Karslı[4], Duygu Tokgöz[5]

[1]Ankara Eğitim ve Araştırma Hastanesi Acil Tıp Kliniği, Ankara
[2]Dokuz Eylül Üniversitesi Acil Tıp Anabilim Dalı, İzmir
[3]Dokuz Eylül Üniversitesi Biyofizik Anabilim Dalı, İzmir
[4]Torbalı Devlet Hastanesi, İzmir
[5]Kahramanmaraş Afşin Devlet Hastanesi, Kahramanmaraş

Giriş-Amaç: Endotrakel entübasyon (ETE) komplikasyonlara neden olabilen bir prosedürdür. Bispectral index (BIS) değerinin kardiyak arrest, bradikardi ve hipotansiyonu öngördüğüne dair olgu sunumları bulunmaktadır. Çalışmamızda primer sonlanım noktası olarak ETE komplikasyonlarını BIS'ın diğer monitorizasyon parametrelerinden daha önce öngördüğünü test etmeyi, ikincil sonlanım noktası olarak da ETE komplikasyonlarının insidansını belirlemeyi amaçladık.

Gereç-Yöntem: Prospektif, gözlemsel çalışmamıza acil serviste hızlı ardışık entübasyon (RSI) ile solunum yetmezliği, havayolu güvenliği, Glasgow koma skoru düşüklüğü nedeni ile entübe edilen ardışık 55 hasta alındı. Olguların sosyodemografik verileri, ETE nedeni, hastanın tanısı, vazopressör ilaç artışı veya başlangıcı, sedasyon ve paralizan ilaçlar, işlem öncesi, laringoskopi ve ETE' den sonra 1,3,5,7,9,11,13,15,20,25,30. dakikalardaki vital bulguları, BIS ve end-tidal CO2 değerleri kayıt edildi ve ETE ilişkili komplikasyonları takip edildi.

Bulgular: Çalışmaya alınan hastaların en sık entübasyon nedeni solunum yetmezliği (n=34, %61.8), en sık tanı pnömoni (n=17, %30.4) idi. 41 hastada (%74.6) en az bir entübasyon ilişkili komplikasyon görüldü, en sık ETE komplikasyonu post entübasyon hemodinamik instabilite (PIHI) (n=38, % 69) olarak belirlendi. Çalışma sırasında 3 hastada kardiyak arrest gelişti ve bu hastalarda laringoskopi sırasında BIS değerleri (56'dan 45'e) anlamlı olarak düştü (p= 0.020). Bradikardi işlem öncesi oksijen satürasyonu düşük olan hastalarda daha fazla görüldü ve bu hastalarda laringoskopi sırasında ölçülen BIS değerleri (65'ten 49'a) anlamlı olarak düştü (p=0.043). Hastalarda herhangi bir komplikasyon gelişeceğini ön görme açısından BIS değerleri istatiksel anlamlı değildir.

Sonuç: Bu çalışmada BIS'in entübasyon sırasında kardiak arrest ve bradikardi gibi hayatı tehdit edici komplikasyonları öngörmüştür. BIS monitörizasyonu acil serviste entübasyonda komplikasyonları öngörmede kullanılabilir.

Anahtar Kelimeler: Endotrakeal entübasyon, bispectral index, monitorizasyon

[S-204]

İrritable Barsak Sendromlu Hastalarda QT Dispersiyonun Değerlendirilmesi

Umut Payza, Zeynep Karakaya, Fatih Esad Topal, Firdevs Topal, Pınar Yeşim Akyol
İzmir Katip Çelebi Üniversitesi Atatürk Eğitim ve Araştırma Hastanesi, Acil Tıp Anabilim Dalı, İzmir

Amaç: Ortak embiriyolojik bağları nedeniyle irritable barsak sendromu (İBS) olan hastalarda kardiyak etkilenmeyi değerlendirmek ve QT, QTc, QTd, QTcd ile ilişkili intervalde olan değişiklikleri araştırmak.

Metod: Çalışma prospektif olarak çalışıldı. Çalışmaya 2016-2018 yılları arasında irritable barsak sendrom tanısı almış 100 hasta dahil edildi. Ayrıca 100 sağlıklı gönüllü ile bir kontrol grubu oluşturuldu. Acil servisimize bu hastalar davet edilerek elektrokardiyogramları çekildi. Hastalarda ve gönüllülerde düzeltilmiş QT süreleri ve QT dispersiyonları Bazzet formülü kullanılarak hesaplandı.

Bulgular: Çalışmaya 86 İrritable barsak Sendromu (İBS) olan hasta ve 92 sağlıklı gönüllü dahil edildi. Erkeklerin yaş ortalaması 47,9 ve kadınların ise 40,2 idi. Sağlıklı gönüllülerin ise kadınların yaş ortalaması 40,7, erkeklerin ise 43.6 idi. Hastaların yaş ortalaması da QT ve QTc'de her hangi bir uzama görülmezken, QTd ve QTcd değerlerinde sağlıklı gönüllülere kıyasla uzama olduğu görüldü.

Sonuç: Sağlıklı gönüllüler ile irritable barsak sendromu tanısı olan hastalar arasında QT ve QTC intervalinde uzama anlamlı olmamasına rağmen QTd ve QTcd anlamlı derecede uzama olduğu görüldü.

Tartışma: Bizim çalışmamız bu hastaların düzeltilmiş QTd ve QTcd dispersiyonları olduğunu gösterdi. Bu sebeple irritable barsak sendromu olan hastalar için acil servislerde kullanılacak veya reçete edilecek ilaçların dikkatli seçilmesi gerekliliğini ortaya koyduk.

Anahtar Kelimeler: İrritable barsak sendromu, qt dispersiyonu, acil servis

[S-205]

Acil Servise Düşük Riskli Akut Koroner Sendrom Şüphesiyle Başvuran Malignite Hastalarında Göğüs Ağrısı Risk Skorlarının Geçerliliğinin Araştırılması

Cansu Alyeşil, Serkan Yılmaz, İbrahim Ulaş Özturan, Murat Pekdemir, Elif Yaka, Nurettin Özgür Doğan
Kocaeli Üniversite Tıp Fakültesi, Acil Tıp Anabilim Dalı, Kocaeli

Kanser ve kardiyovasküler hastalık tüm dünyadaki mortalite ve morbiditenin önde gelen iki nedenidir. Günümüzde kanser hastaları acil servisleri daha sık kullanmaya başlamıştır. Göğüs ağrısı şikayetide bu başvuru nedenlerinden biridir. Bu hastaların yönetiminde hastaların sahip oldukları kanserler hasta ile ilgili verilecek kararları etkileyebilmektedir. Özellikle nondiagnostik EKG'si olan düşük riskli hastaların yönetiminde normal populasyonda kullanılan göğüs ağrısı risk skorlarının kanser hastalarında geçerliliği ve güvenilirliği ile ilgili bir araştırmada bulunmamaktadır. Araştırmanın amacı, aktif maligniteli, acil servise akut koroner sendrom şüphesiyle başvuran düşük riskli hastalarda göğüs ağrısı risk skorlarının etkinliği ve güvenilirliğini araştırmaktır. Araştırmaya aktif maligniteli, 18 yaş ve/veya üstü, akut koroner sendromu destekleyici en az 5 dakika süreli göğüs ağrısı ve nondiagnostik EKG'si olan hastalar dahil edildi. Araştırmaya alınan hastalaların TIMI, GRACE ve HEART skorları hesaplandı. Primer sonlanım ölçütü olarak hastaneye başvurudan sonraki 6 hafta içerisinde meydana gelen ölümcül veya ölümcül olmayan akut miyokard enfarktüsü varlığı kabul edildi. Hastalar acil servisteki değerlendirmelerinden 6 hafta sonra, çalışmayı yürüten araştırma görevlisi tarafından telefonla arandı. Hastalar MACE açısından sorgulandı. Risk skorlarının belirlenen eşik değerleri için sahip oldukları tanısal değer ROC analizi ile değerlendirildi. Bu eşik değerler için sensitivite, spesifisite, negatif prediktive values, negatif likelihood ratios, 95% güven aralığı içerisinde hesaplanarak karşılaştırıldı. Araştırmaya 178 hasta dahil edildi. Hastaların 10'unda MACE varlığı tespit edildi. MACE oluşan ve oluşmayan hastalarda ortalama HEART ve TIMI skorları istatistiksel anlamlı farklılık gösterirken GRACE skorları arasında fark bulunmadı. HEART Skorunun en yüksek eğri altında kalan alana sahip olduğu görüldü 0.64 (%95 GA: 0.48-0.81). Bu prospektif gözlemsel araştırmada düşük riskli göğüs ağrısı nedeniyle acil servise başvuran kanser hastalarında normal populasyonla benzer oranda MACE tespit edildi. Ancak HEART, TIMI ve GRACE skorlarının genel populasyona göre düşük performansa sahip olduğu bulunmuştur. Bu hastaların optimal tedavi olanaklarından faydalanabilmeleri için mevcut hastalıklarını göz önünde bulunduran, daha yüksek hasta sayılarıyla yapılacak araştırmalar ile yeni risk değerlendirme araçlarının geliştirilmesi uygun olacaktır.

Anahtar Kelimeler: Malignite, AKS, göğüs ağrısı risk skorlamaları

Altı haftalık takip sonucunda MACE (Major Carciac Event) oluşan ve oluşmayan hastaların akış diagram

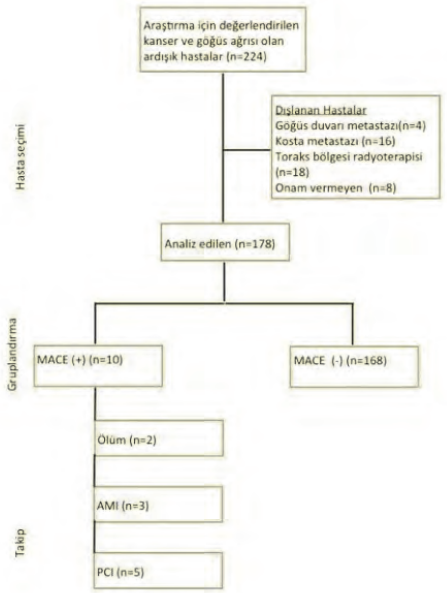

[S-206]

Postpartum Kardiyomiyopati ile Karışan, Nadir Görülen Sağ Atriyal Appendiks Kökenli Bir Atriyal Taşikardiye İkincil Taşikardi Aracılı Kardiyomiyopati

Orçun Çiftci
Başkent Üniversitesi Tıp Fakültesi Kardiyoloji ABD

Giriş: Taşikardiye ikincil taşikardiyomiyopati, geri dönüşlü, 48 saati aşan herhangi bir yavaş ya da yüksek hızlı atriyal ya da ventriküler taşiaritmiye bağlı bir kardiyomiyopatidir. Peripartum kardiyomiyopati, gebeliğin son ayı ile puerperium döneminin ilk 5 ayında ortaya çıkan nadir bir kardiyomiyopati olup genellikle bir dışlama tanısıdır. Bu kardiyomiyopati tanısı bazen yanlışlıkla konulabilmektedir. Biz bu çalışmada, doğum sonrası dış merkezde peripartum kardiyomiyopati tanısı konulup acil servisimize başvuran, atriyal taşikardiye ikincil taşikardi aracılı kardiyomiyopati vakası sunmayı amaçladık.

Olgu: 22 yaşında kadın hasta, 3.5 ay önce sezeryanla doğum yaptıktan 20 gün sonra başlayan kalp yetersizliği semptomları ile dış merkezde peripartum kardiyomiyopati tanısıyle medikal tedavisi düzenlenmiş. O zaman taşikardik olan hastaya sinüs taşikardisi tanısı konularak yetmezliğe bağlanmış.3 aydır şikayetleri geçmeyince acil servisimize başvurdu. Geldiğinde genel durumu orta, koopere ve orienteydi. Takipneik (24/dk), taşikardik (150/dk), oksijen satürasyonu % 94, kan basıncı 100/70 mmHg ve vücut sıcaklığı 36.7 C idi. Muayenesinde bilateral bazallerde raller, boyun venöz dolgunluğu vardı. EKG'de 150/dk hızında, uzun RP mesafeli, 1:1 AV ilişki zaman zaman 2:1 AV ilişkili dar QRS'li düzenli bir taşikardi mevcuttu (Şekil 1). Adenozin ve diltizem ile 2:1 blok elde edildi, taşikardi sonlanmadı.Hasta atriyal taşikardi tanısı ile kardiyoloji servisine yatırıldı. Amiodaron ile kısa süre sinüs ritmi sağlandı ancak hızla yeniden atriyal taşikardiye girdi. İncessant atriyal taşikardi tanısı konulan hasta ertesi gün CARTO sistemi ile yapılan haritalama ile oldukça nadir görülen, sağ atriyal apendiks kaynaklı bir atriyal taşikardi tespit edilerek ablate edildi. Hasta sinüse ritmine döndü ve semptomları düzeldi. Eko'da başlangıçta % 19 olan ejeksiyon fraksiyonu 3. ayda % 46'ya yükselmiş ve semptomları ortadan kalkmıştı.

Sonuç: Peripartum kardiyomiyopati, bir dışlama tanısı olup, yeni doğum yapan kadınlarda kalp yetersizliği varlığında akla gelmekle birlikte, daima altta yatan diğer durumlar, özellikle taşikardik hastalarda supraventriküler taşikardiler akla gelmelidir. Bizim hastamız, peripartum kardiyomiyopati ve sinüs taşikardisi zannedilen,oldukça nadir bir yerden köken alan atriyal taşikardi vakası olması yönünden oldukça eğiticidir.

Anahtar Kelimeler: Kardiyomiyopati, taşikardi aracılı, peripartum

Şekil 1

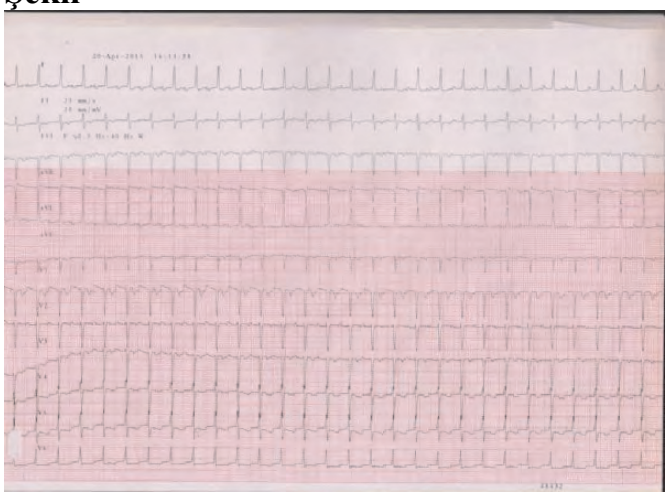

Hastanın acil servise gelişte çekilen, 150/dk hızında, dar QRS'li, uzun RP'li taşikardiyi gösteren EKG'si. inferior derivasyonlarda negatif, lateral derivasyonlarda pozitif ve V1-V3 arası negatif p dalgaları olduğu görülmekte. EKG atriyal taşikardi olarak yorumlanmıştır

[S-207]

Acil Servise Göğüs Ağrısı ile Başvuran Hastalarda "TIMI Skorlamasi " ile " Klinik Gestalt " in Yakın Dönem Kardiyak Olayı Öngörme Açısından Karşılaşırılması

Damla Anbarlı Metin[1], Sedat Yanturalı[2], Zeynep Ertürk[3], Emre Şancı[2]

[1]KBÜ Karabük Eğitim ve Araştırma Hastanesi, Acil Tıp Anabilim Dalı, Karabük
[2]DEÜ Tıp Fakültesi, Acil Tıp Anabilim Dalı, İzmir
[3]Buca Seyfi Demirsoy Devlet Hastanesi, Acil Servis, İzmir

Giriş: Acil servise göğüs ağrısı ile başvuran hastalarda akut koroner sendrom tanısının konması zordur. Majör kardiyak olay gelişmesi ciddi mortalite ve morbidite ile sonuçlanabilir. Bu nedenle TIMI skorlaması geliştirilmiştir. Az parametre ile hızlıca göğüs ağrısı olan hastaların majör kardiyak olay gelişme risklerine bakılmaktadır.

Materyal-Method: Çalışmamız prospektif, gözlemsel bir çalışmadır. Acil servise göğüs ağrısı ile başvuran hastalarda majör kardiyak olay gelişme olasılığını TIMI skorlaması ve klinik gestalt ile değerlendirdik.
Acil servise göğüs ağrısı ile başvuran 351 hasta, TIMI skoru (0-7 puan, 0-2 düşük risk, 3-4 orta risk, 5-7 yüksek risk) ve klinik gestalt (düşük, orta ve yüksek risk) olarak değerlendirilmiştir. Sonlanım olarak 14 gün içeresinde majör kardiyak olay gelişimi kabul edilmiştir.

Bulgular: 351 hastanın 87(%24,7)'sinde majör kardiyak olay gelişmiştir. TIMI skoruna bakıldığında istatistiksel olarak anlamlı bir şekilde majör kardiyak olayı yakalamaktadır($p<0.001$). Klinik gestalt değerlendirmesine istatistiksel olarak bakıldığında klinik gestalt da istatistiksel olarak anlamlı bir şekilde majör kardiyak olayı yakalamaktadır($p<0.001$). İki değerlendirmenin birbirine uyumu bulunmamaktadır ($\kappa=0.24$). ROC analizi ile değerlendirildiğinde eğri altında kalan alanlar TIMI (0.72) ve klinik gestat (0.75) için benzer değerlerdir.

Sonuç: Acil servise göğüs ağrısı ile başvuran hastalarda hem TIMI skorlaması hem de hekimlerin klinik gestaltları majör kardiyak olayı yakalamada anlamlı olarak başarılıdır. Bu iki değerlendirme şekli majör kardiyak olayı benzer düzeylerde yakalamaktadır. İki farklı değerlendirmenin birbiri ile karşılaştırılması dağılım uyumsuzluğu nedeniyle mümkün olmamıştır. Klinik gestalt değerlendirmesinin TIMI skorlaması gibi geçerliliği kabul edilmiş bir skorlama ile benzer şekilde majör kardiyak olayı saptamaktadır.

Anahtar Kelimeler: TIMI, klinik gestalt, majör kardiyak olay

[S-208]

Yüksek Ventrikül Cevaplı Atriyal Fibrilasyonu Olan Hastaların Prospektif Analizi

Gökhan Sağlamol[1], Ayça Açıkalın[1], Nezihat Rana Dişel[1], Mehmet Kanadaşı[2]

[1]Çukurova Üniversitesi Tıp Fakültesi Acil Tıp AD
[2]Çukurova Üniversitesi Tıp Fakültesi Kardioloji AD

Amaç: Yüksek ventrikül cevaplı atriyal fibrilasyonlu hastaların, hız yüksekliğinin nedenlerini, tedavi de kullanılan antiaritmik ajanları, kısa dönem mortalitede etkili olabilen bazı parametreleri, acil servis yönetimini ve taburculuk yada hospitalizasyon kararını kolaylaştırmaya yönelik veriler elde etmeyi amaçladık.

Gereç-Yöntem: 20 Kasım 2016-24 Nisan 2018 tarihleri arasında Çukurova Üniversitesi Tıp Fakültesi Acil Servisinde gerçekleştirildi. Çalışmamıza 18 yaş üstü, yüksek ventrikül yanıtlı AF'si olan hastalar incelendi. AF Tipi, AF'nin hızını yükseltebilecek altta yatan sekonder nedenler araştırıldı. Bu araştırma kapsamında hastanın volüm durumunu değerlendirmek için yatak başı USG ile İVC çapı bakıldı. Tüm hastalardan kan tetkiki olarak laktat ve baz açığına bakıldı. Hastaların 15 ile 30 günlük kısa dönem mortaliteleri sorgulandı. 15 ve 30 gün içinde mortal seyreden vakaların mortalite ile ilişkili parametreleri analiz edildi.

Bulgular: Çalışmamıza 57 erkek, 46 kadın olmak üzere toplam 103 hasta alındı. Çalışmaya katılan hastaların yaş ortalaması 66,7±15,1 yıl bulundu. Yüksek ventrikül cevabının altında yatan sekonder nedenler araştırılmış, AF ile beraberindeki klinik tablolar belirlenmiştir. AF'ye eşlik eden klinik tablolar incelendiğinde birinci sırada %15,5 ile kalp yetmezliği iken 2.sırada %13,6 ile hipovolemi saptanmıştır. Bunları hipoksi (%6,8), ateş (%4,9), anemi (%2,9), ağrı (%1,9) izlemektedir. Tüm hastaların %14.6'sına herhangi bir antiaritmik ilaç yapılmadan altta yatan klinik tablo yönetilerek yüksek ventrikül hızının düzeldiği izlenmiştir. Laktat ve kan gazında bakılan baz açığı (BE) 15 ve 30 gün içinde mortal seyreden hastalarda yaşayan hastalara göre anlamlı yüksek bulunmuştur. İnferiyor vena cava çapı ise intravasküler volüm hakkında klinisyene yön gösterip dehidrate hastalarda antiaritmik tedaviyi önlemiştir.

Sonuç: Yüksek ventrikül cevaplı AF'si olan hastalarda, hız kırıcı tedavi verilmeden önce sekonder nedenler irdelenmelidir. Anamnez ve fizik muayene bulgularının yanı sıra USG ile İVC ölçümü hastanın volüm durumu hakkında bilgi vererek gereksiz antiaritmik tedaviyi engelleyebilmektedir. Acil hekimleri yüksek ventrikül AF'li hastalarda taburculuk veya yatış kararı verirken, kısa dönem mortalitede anlamlı yüksek bulunan baz açığı ve laktat klinisyene rehberlik edebilir.

Anahtar Kelimeler: Atriyal fibrilasyon, laktat, baz açığı

[S-209]

Acil ve Yoğun Bakım Kliniğindeki Hemşirelerin Kardiyopulmoner Resüsitasyon (KPR) Uygulamaya Yönelik Mevcut Durumlarının Değerlendirilmesi

Hilal Kartal[1], Nedime Köşgeroğlu[2]

[1]112 Acil Sağlık Hizmetleri-Şişli 1 Nolu Acil Yardım İstasyonu, İstanbul
[2]Osmangazi Üniversitesi Sağlık Bilimleri Fakültesi, Cerrahi Hastalıkları Hemşireliği Anabilim Dalı, Eskişehir

Amaç: Kardiyopulmoner arrest sonrası kişinin hayatının kurtarılması en kısa sürede ancak doğru ve etkili bir şekilde başlatılacak kardiyopulmoner resüsitasyona bağlıdır. Bu nedenle hastaların primer bakım ve tedavisinden sorumlu hemşirelerin resüsitasyon konusundaki bilgi ve becerilerinin yeterli seviyede olması büyük önem taşımaktadır. Bu çalışmada, hemşirelerin erişkin hastalara yönelik kardiyopulmoner resüsitasyon konusundaki mevcut durumlarının değerlendirilmesi amaçlanmıştır. Yöntem: Tanımlayıcı tipte olan bu araştırmanın evrenini iki eğitim ve araştırma hastanesinin erişkin acil ve yoğun bakım kliniklerinde çalışan 245 hemşire, örneklemini ise belirtilen alanlarda çalışan ve araştırmaya katılmayı kabul eden 204 hemşire oluşturmuştur. Araştırma verileri Haziran- Temmuz 2017 tarihleri arasında iki bölümden oluşan anket formu kullanılarak toplanmıştır. Anket formunun birinci bölümünde hemşirelerin kişiler bilgilerine ilişkin 18 soru, ikinci bölümünde ise 2015 American Heart Association (AHA) kılavuzu esas alınarak hazırlanan kardiyopulmoner resüsitasyona yönelik güncel bilgileri içeren 30 soru yer almıştır.

Bulgular: Araştırmaya katılan 18-24 yaş grubundaki hemşirelerin (%34,3) doğru cevap sayısı diğer yaş gruplarından, yoğun bakım kliniğinde çalışan hemşirelerin doğru cevap sayısı acil kliniğinde çalışanlardan ve mezuniyet sonrası kardiyopulmoner resüsitasyon eğitimi almayan hemşirelerin doğru cevap sayısı kardiyopulmoner resüsitasyon eğitimi alanlardan anlamlı düzeyde düşük saptanmıştır. İleri yaşam desteği sertifikasına sahip hemşirelerin (%12,3) doğru cevap sayısı ise sertifika sahibi olmayanlara göre yüksek bulunmuştur. Hemşirelerin sadece %41,7'sinin erişkinlerde temel yaşam desteği sırasını ve %47,5'inin göğüs kompresyon derinliğini doğru bildiği görülmüştür. Asistoli tedavisinde atropin kullanıldığını düşünen hemşire sayısı 94 (%46,1), 2015 AHA kılavuzundan haberdar olan hemşire sayısı ise 88 (%43,1) olarak belirlenmiştir. Hemşirelerin %25,5'inin resüsitasyon yaparken tereddüt yaşadığı tespit edilmiştir.

Sonuç: Çalışmamızda kardiyopulmoner resüsitasyona yönelik acil ve yoğun bakım hemşirelerinin bilgi düzeylerinin yeterli olmadığı tespit edilmiştir. Bu eksikliğin hizmet içi eğitim programları ile tamamlanması önerilmektedir.

Anahtar Kelimeler: Arrest, bilgi düzeyi, kardiyopulmoner resüsitasyon

---

Hemşirelerin KPR uygulamaya ilişkin bilgi ve uygulama sorularına verdikleri yanıtların dağılımları (n=204)

Hareketsiz yatan birini gördüğümde önce bilincini kontrol ederim.	DOĞRU n=166	DOĞRU %81,4	YANLIŞ n=38	YANLIŞ %18,6
Yetişkinlerde temel yaşam desteği sırası A-B-C (Airway-Breathing-Circulation) dir.	n=85	%41,7	n=119	%58,3
Travma varlığı şüphesi olgularında hava yolunu açmak için baş-çene manevrası kullanılır.	n=83	%40,7	n=121	%59,3
Bilinçsiz bir kişide hava yolu tıkanmasının en önemli nedeni dilin hava yolunu tıkamasıdır.	n=176	%86,3	n=28	%13,7
Erişkinlerde kardiyak resüsitasyonun yeri sternumun alt yarısının ortasıdır.	n=127	%62,3	n=77	%37,7

Erişkinlerde CPR sırasında tek kurtarıcı var ise resüsitasyon 15:2 şeklinde olmalıdır.	n=80	%39,2	n=124	%60,8
Erişkinlerde göğüs kompresyon hızı 100-120/dk olmalıdır.	n=175	%85,5	n=29	%14,2
Erişkinlerde göğüs kompresyon derinliği en az 5 cm, en fazla 6 cm olmalıdır.	n=107	%52,5	n=97	%47,5
Erişkinlerde yapılan CPR'da göğüsün tam olarak gevşemesine izin vermek için basılar arasında göğüs üzerine dayanmaktan kaçınılmalı ancak ellerin hastanın vücudu ile teması kesilmemelidir.	n=163	%79,9	n=41	%20,1
Erişkinlerde CPR sırasında kollar dik konumda olmalı, dirsekten bükülmemeli ve sadece altta kalan elin ayası göğüs kafesi ile temas etmeli, parmakların göğüs kafesi ile temasından kaçınılmalıdır.	n=193	%94,6	n=11	%5,4
CPR sırasında hastanın glukoz düzeyine bakılmamalıdır.	n=76	%37,3	n=128	%62,7
Asistoli varlığında hasta hemen defibrile edilmelidir.	n=150	%73,5	n=54	%26,5
Defibrilasyon sonrası ritim tayini için beklenilmeden kompresyona devam edilmeli ve 2 dakika kompresyon sonunda ritim kontrol edilmelidir.	n=137	%67,2	n=67	%32,8
Ventriküler Fibrilasyon ve nabızsız Ventriküler Taşikardi defibrile edilmesi gereken ritimlerdir.	n=154	%75,5	n=50	%24,5
Defibrilasyon işlemi sırasında monofazikdefibrilatör var ise 150-200 Joule, bifazikdefibrilatör var ise 360 Joule tercih edilmelidir.	n=55	%27,0	n=149	%73,0
Adrenalin 1 mg başlangıç dozu ile 3-5 dk aralıklarla tekrarlanmalıdır.	n=166	%81,4	n=38	%28,6
Defibrilasyon öncesinde bağlı bulunan oksijen maskesini yada nazal kanülü hastadan ayırmak gerekmektedir.	n=38	%18,6	n=166	%81,4
3.defibrilasyondan sonra 300 mg Amiodaron uygulanmalı, 5. defibrilasyondan sonra ise 150 mg ileri doz kullanılmalı ve aynı damardan aynı anda başka ilaç verilmemelidir.	n=113	%55,4	n=91	%44,6
Amiodaron %5 Dextroz ile infüze edilmelidir.	n=131	%64,2	n=73	%35,8
CPR sırasında endotrakeal yol aracılığı ile trakeal yoldan ilaç uygulanması önerilmemektedir.	n=61	%29,9	n=143	%70,1
Endotrakeal entübasyon uygulanan hastalarda ventilasyon hızı 6sn/1 şeklinde olmalıdır.	n=122	%59,8	n=82	%40,2
Kardiyopulmoner arrest gelişen erişkin hastalara uygulanacak ilk ilaç Atropindir.	n=110	%53,9	n=94	%46,1

I.V.yol açılamaz ya da imkansız ise I.O.(intaosseöz) yolun erişkinlerde efektif bir yol olacağı düşünülmelidir.	n=151	%74,0	n=53	%26,0
Bulunabildiği her ortamda monofazik defibrilatör tercih edilmelidir.	n=76	%37,3	n=128	%62,7
Erişkinlerde kardiyoversiyon işlemine başlamadan önce defibrilatör üzerinde yer alan "SYNC" tuşuna basılmalıdır.	n=124	%60,8	n=80	%39,2
Defibrilasyon işlemi sırasında apexpaddle sağ midclavicular hatta 2-3 interkostal aralık üzerine, anteriorpaddle sol midaxiller hat 4-5 interkostal aralık üzerine yerleştirilir.	n=51	%25,0	n=153	%75,0
Defibrilasyon uygulamadan önce paddlelar, hasta üzerine yerleştirilmeden şarj edilmelidir.	n=68	%33,3	n=136	%66,7
Balon valf maske sistemi ile ventile edilen hastalarda, maskenin yüze yerleştirilmesinde C-E tekniği kullanılmalıdır.	n=117	%57,4	n=87	%42,6
İleri hava yolu yönetimde kompresyon geciktirilmesi; ancak vokal kord geçildikten sonraki 5 saniyeden daha kısa sürecek şekilde olabilir.	n=53	%26,0	n=151	%74,0
Havayolu sağlanmış hastalarda kapnografi kullanıldığında CPR kalitesi ve spontan dolaşımın geri dönmesi takip edilebilir.	n=104	%51,0	n=100	%49,0

[S-210]

Akut İnmeli Olgularda Nötrofil/Lenfosit Oranı ile Monosit/HDL Oranının Mortalite Açısından Karşılaştırılması

İrfan Aydın, Abdullah Algın
Adıyaman Üniversitesi Tıp Fakültesi, Acil Tıp Anabilim Dalı, Adıyaman

Amaç: Bu çalışmadaki amacımız acil servise başvuran akut inmeli olgularda Nötrofil/Lenfosit Oranı ile Monosit/HDL Oranının mortalite üzerine prediktif değerini ölçmek ve birbirleriyle karşılaştırmaktır. Gereç-Yöntem: Ocak 2017-Aralık 2017 yılları arasında Adıyaman Eğitim ve Araştırma Hastanesi Acil servisine başvuran hastalar retrospektif olarak incelendi. Serebrovasküler hastalık tanısı alıp servise yatan 206 hasta tespit edildi. Hastaların Nötrofil/Lenfosit Oranı ile Monosit/HDL Oranları bulunarak mortalite açısından karşılaştırıldı.

Bulgular: Retrospektif olarak taranan 206 akut inmeli hastanın 154'ünün (% 74,8) yattığı servisten taburcu edildiği, 52'sinin de (%25,2) ex olduğu tespit edildi. Taburcu olan 154 hastanın 76'sı kadın, 78'i erkek idi. Taburcu olan kadın hastaların yaş ortalaması 72,84 ± 11,86 (min: 24, max:93), erkek hastaların yaş ortalaması 70,34 ± 10,88 (min:36, max:91) bulundu.Ex olan 52 hastanın 31'i kadın (yaş ort: 82,90± 10,30 min:60, max:104), 21'i erkek (yaş ort: 78,38 ± 7,99 min:60, max:94) olduğu tespit edildi. Taburcu olan 154 hastanın Nötrofil/Lenfosit oranı 3,00 ± 1,55, Monosit/HDL oranı 1,78 ± 0,89 iken Ex olan 52 hastanın Nötrofil/Lenfosit oranı 5,56 ± 4,90, Monosit/HDL oranı 1,93 ± 1,11 olarak bulundu(Tablo 1).

Sonuç: Bu çalışmamıza göre akut inmeli olgularda mortaliteyi öngörmede Nötrofil/Lenfosit oranı, Monosit/HDL oranına göre daha üstündür.

Anahtar Kelimeler: İnme, nötrofil, lenfosit

Tablo 1. Akut İnmeli olgularda cinsiyet ve Nötrofil/lenfosit oranı ile Monosit/HDL oranı dağılımı

	" Taburcu (n:154) "	" Ex (n:52) "	Toplam(N)
Kadın	76	31	107
Erkek	78	21	99
"Nötrofil/Lenfosit Oranı "	3,00±1,55	5,56 ± 4,90	
"Monosit/HDL Oranı "	1,78±0,89	1,93 ± 1,11	
Toplam			206

[S-211]

Acil Servise Başvuran Akut Iskemik İnmeli Hastaların İncelenmesi

Rasime Pelin Kavak[1], Meltem Özdemir[1], Nezih Kavak[2]

[1]University of Health Sciences, Dışkapı Yıldırım Beyazıt Training and ResearchHospital, Department of Radiology
[2]University of Health Sciences, Dışkapı Yıldırım Beyazıt Training and ResearchHospital, Department of Emergency

Amaç: Bu çalışmada Sağlık Bilimleri Üniversitesi, Ankara Dışkapı Yıldırım Beyazıt Eğitim ve Araştırma Hastanesine 1 Ocak 2016-1 Haziran 2018 tarihleri arasında başvuran akut iskemik inme tanısı konan hastalarının etiyolojik, epidemiyolojik, dermografik, radyolojik ve klinik özelliklerini tanımlamak ve bununla ülkemiz akut inme verilerine katkıda bulunmak bu çalışamızın amacını oluşturmaktadır.

Gereç-Yöntem: Retrospektif olan bu çalışmada acil servisde akut iskemik inme tanısıyla takip edilen hastalar Helsinki Deklarasyonu Kriterlerine uygun olarak hastaların kimlik ve sağlık bilgileri korunarak değerlendirildi.

Bulgular: Çalışmaya toplam 1000 hasta alındı. Hastaların %51'i (n=510) kadın ve yaş ortalaması 65,5 ± 10,2' idi. Hastaların yaş gruplarına göre dağılımları incelendiğinde, % 78,8 (n=788) hastanın "60 yaş üstü"; % 17 (n=170) hasta "51–60 yaş arası", % 2,8 (n=28) hasta "41–50 yaş arası" ve % 1,4 (n=14) hasta "40 yaş ve altı" yaş grubunda idi. Hastaların % 21'inin (n=210) şikayetlerinin başlangıcından itibaren ilk 3 saat içinde başvurduğu görüldü. Hastaların özgeçmişlerinde; % 32,1'inde (n=321) hipertansiyon, % 35,7'sinde (n=357) diyabet, %19,9' da (n=199) koroner arter hastalığı, %11'inde (n=110) daha önceden geçirilmiş SVH, saptandı. Hastaların %25,5' inde (n=255) beyin tomografi (BT) incelemeleri normaldi. Tüm hastalara beyin MRG ve difüzyon incelemesi yapıldı. MRG incelemesinde % 46' sında (n=460) anteriyorserebral arter infarktı, %38' inde (n=380) orta serebral arter, %16' sında (n=160) posteriyorserebral arter infarktı saptandı. Acil serviste izlemi yapılan akut iskemikenfakt için mortalite oranı %0,5, morbidite oranı ise %2,2 olarak bulundu. Hastaların acil serviste ortalama 24 ± 21 saat izlendiği belirlendi.

Sonuç: Akut iskemik inme kadınlarda ve erkeklerde neredeyse eşit oranda ileri yaşlarda sık görülmektedir. En önemli risk faktörleri hipertansiyon ve diyabettir. Acil servise ilk 3 saate başvuran hastaların oranlara yüksek olup, toplumun akut iskemik inme açısından bilinç düzeyinin yüksek olduğu tespit edilmiş ve bundan dolayı akut dönemde mortalite ve morbitide oranları düşük olarak izlenmiştir.

Anahtar Kelimeler: Akut iskemik inme, acil servis

[S-213]

Santral Retinal Arter Tıkanıklığı Olan Hastada Hiperbarik Oksijen Tedavisi

Berra Kalkavan, Hatice Şeyma Akça, Serdar Özdemir, Gökhan Aksel, Serkan Emre Eroğlu
Sağlık Bilimleri Üniversitesi İstanbul Ümraniye Eğitim ve Araştırma Hastanesi, Acil Tıp Kliniği, İstanbul

Giriş: Santral retinal arter tıkanıklığı (SRAO) oftalmolojik bir acil durumdur ve gözün akut inmesine benzemektedir. Bu olgu akut iskemik inme ve santral retinal arter oklüzyonu olan hastanın hiperbarik oksijen tedavisi almasını konu edinmiştir.

Olgu: 56 yaşında erkek hasta yaklaşık 7 saat içinde başlayan sağ gözde ani görme kaybı şikayeti ile acile başvurdu. Bilinen hastalık öyküsü bulunmayan hastanın bilinci açık, oryante ve koopere idi. Yapılan muayenede sol yüzde hipoestezi, sağ gözde rölatif affrent pupil defekti, bilateral nükleer skleroz, sağ retinal arter oklüzyonu izlendi. Sol üst ve alt ekstremitede motor kuvvet 5/5 idi, ense sertliği yok, göz hareketleri normal, serbest ışık refleksi pozitif idi. Diğer muayene bulguları olağandı. Hastanın çekilen beyin BT ve Difüzyon MR sonucunda sağ serebral hemisferde bazal ganglionlar komşuluğundan periventriküler derin beyaz cevhere uzanan akut enfarkt alanı izlendi. Hastaya 300 mg asetilsalisilik asit, enoksaparin sodyum, 250 mg asetozalamid verildi. Hastaya oküler masaj yapıldı. Hasta hiperbarik oksijen tedavisi almak için dış merkeze sevk edildi.

Sonuç: Hiperbarik oksijenasyon ile oksijen, koroid tarafından hem iç hem de dış retina tabakalarına ulaşabilir. SRAO tedavisinde ilave oksijen verilmesine, retina arteri boyunca normoksik koşullar altında iç retinal yaşayabilirliği sürdürmek için, yeterli bir seviyeye kadar devam edilmelidir. Retinanın geri dönüşü olmayan hasarını önlemek için erken bir HBOT uygulaması son derece gereklidir.

Anahtar Kelimeler: Retinal arter, hiperbarik oksijen tedavisi

[S-214]

Akut Ensefalitlerde Epidemiyolojik Profil ve Prognozla İlişkili Faktörler

Mustafa Çetiner[1], Gönül Akdağ[2], Sibel Canbaz Kabay[1]

[1]Kütahya Sağlık Bilimleri Üniversitesi Tıp Fakültesi, Nöroloji Anabilim Dalı, Kütahya
[2]Evliya Çelebi Eğitim ve Araştırma Hastanesi, Nöroloji Kliniği, Kütahya

Amaç: Ensefalit, beyin parankiminin inflamasyonudur ve tüm dünyada önemli morbidite ve mortalite ile sonuçlanır. Acil servise başvurarak ensefalit tanısıyla nöroloji kliniğine yatırılan hastalar nadir değildir. Bu nedenle acil serviste ensefalit ve onu taklit eden diğer durumlarda hızlı bir şekilde ayırıcı tanıya gidilmesi önemlidir. Çalışmamızdaki amaç, acil serviste değerlendirilerek ensefalit ön tanısıyla nöroloji servisine yatırılan ve tedavi alan hastaların epidemiyolojik özelliklerini belirlemek ve prognozla ilişkili faktörleri araştırmaktır.

Yöntem: Ocak 2014 – Şubat 2018 yılları arasında acil servisten ensefalit ön tanısı ile yatırılarak tedavi edilen 31 hastanın kayıtları retrospektif olarak incelendi. Hastaların başvusu sırasındaki demografik özellikleri, klinik, laboratuvar ve elektrofizyolojik bulguları kayıt edildi. Prognostik değerlendirme için serebrovasküler hastalıkta kullanılan modifiye Rankin Skalası (mRS) seçildi.

Bulgular: Nöroloji kliniğine ensefalit şüphesi ile yatırılan toplam 31 hasta ensefalit tanı kriterlerine göre değerlendirildiğinde 21 hasta (%67,7) kesin ensefalit tanısı aldı. Ensefalit tanısı alan 21 hastanın 12'si erkek (%57,1) ve 9'u kadın (%42,9) olup yaş ortalamaları 48,19±18,25 yıl idi. Klinik bulgular olarak 6 hastada (%28,6) stupor düzeyinde bilinç durumu, 14 hastada (%66,7) ateş, 16 hastada (%76,2) nöbet, 16 hastada (%76,2) davranış değişikliği, 5 hastada (%23,8) baş ağrısı ve 2 (%9,6) hastada motor defisit saptandı. Kranial manyetik rezonans görüntülemede (MRG) 10 hastada (%47,6) parankimal tutulum, elektroensefalografide 15 hastada (%71,4) biyoelektrik aksama ve/veya epileptik aktivite saptandı. Hastaların 18'i (%85,7) yoğun bakıma ihtiyaç duyarken bunlardan sadece 4'ü (%19) mekanik ventilasyona gereksinim duydu. Hastaların taburculuk sırasında mRS skorlamasına göre yapılan gruplandırmalarında 13 hasta (%61,9) iyi prognozlu (mRS <=1) ve 8 hasta (%38,1) kötü prognozlu (mRS >1) grupta yer aldı. Mekanik ventilasyona gereksinim olması (p <0,001) ve kranial MRG'de parankimal tutulum olması (p <0,008) prognozu olumsuz etkileyen faktörler olarak değerlendirildi.

Sonuç: Çalışmamızda ateş (%66,7), nöbet (%76,2) ve davranış değişikliği (%76,2) en sık görülen klinik bulgular olmuştur. Mekanik ventilasyona gereksinim olması ve kranial MRG'de parankimal tutulum olması kötü prognostik faktörler olarak saptanmıştır.

Anahtar Kelimeler: Ensefalit, epidemiyoloji, prognoz

[S-215]

Akut İskemik Stroke'da Kranial BT ve Diffüzyon Ağırlıklı MR Görüntüleme Yöntemlerinin Karşılaştırılması

Muhammed İkbal Şaşmaz
Celal Bayar Üniversitesi Tıp Fakültesi, Acil Tıp Anabilim Dalı, Manisa

Amaç: Akut iskemik inmede ana hedef görüntüleme yöntemleriyle risk altındaki iskemik dokuyu belirlemektir. Kontrastsız BT kolay ulaşabilme, hızlı olması ve hemorajik inme ekartasyonu yapabilme nedeniyle standart ve ilk görüntüleme yöntemidir. Ancak ilk 6 saatte sensitivitesi European Cooperative Acute Stroke Study (ECASS)'a göre %40-67 civarındadır. Difüzyon ağırlıklı MR (DW-MR) ise akut iskemik stroke da BT'den daha sensitif ve optimal görüntüleme yöntemidir. Bu çalışmada akut iskemik stroke tanısı alan hastaların görüntüleme yöntemlerini karşılaştırmayı amaçladık. Yöntem: Bu çalışma Ağustos 2016-Ağustos 2017 tarihleri arası, 3. basamak üniversite hastanesi acil servisinde akut iskemik stroke tanısı alan 192 hasta üzerinde retrospektif olarak planlandı. Hastalar mevcut dosyaları ve Hastane Bilgi Yönetim Sistemi üzerinden taranarak incelendi. BT ve DW-MR sonuçları radyoloji bölümü tarafından yorumlanan raporlar üzerinden değerlendirildi. Bulgular: Hastaların yaş ortalaması 67.45 ± 14.14 iken, 100'ü (%52) erkek, 92'si (%48) kadındı. Çekilen 192 BT'den 103 (%53.6) 'ünde patoloji saptanırken, 192 DW-MR'dan 174 (%90.6)'ünde patoloji saptandı ($p<0.01$). DW-MR sonuçlarına göre en çok etkilenen bölge MCA (n:125) sulama alanı iken, bunu laküner enfarktlar (n:23), PCA (n:15), ACA (n:9) ve vertebrobaziller sistem enfarktları (n:2) izledi.

Sonuç: Acil serviste stroke bulguları ile gelen hastalarda erken tanı ve uygun hastalarda trombolitik tedavi başta olmak üzere erken tedavi hastanın prognozu açısından çok önemlidir. Akut iskemik stroke da DW-MR, BT'ye göre enfarkt alanını belirlemede çok daha sensitiftir. Son zamanlarda ülkemizde çoğu hastanede DW-MR görüntüleme yöntemi bulunmakta ve acil doktorları kısa zamanda bu sonuçları değerlendirmektedir. Ancak, yine de özellikle hemorajik stroke ekartasyonu açısından BT ilk başvurulan yöntemdir. Bununla birlikte çalışmamızda yarıdan fazla hastada saptanan erken dönem patolojik BT bulgularının (sulkal silinme, ödem, beyaz-gri cevher ayırımının olmaması ve dens arter işareti) olması DW-MR'a başvurmadan enfarkt alanını belirleyebileceğimizi ve erken tedaviye başlayabileceğimizi göstermektedir.
Çalışmanın kısıtlılığı hastaların stroke semptomlarının başlamasından ne kadar süre sonra acile başvurduğu kaydedilmemesidir.

Anahtar Kelimeler: iskemik stroke, bt, difüzyon ağırlıklı mr

Hastaların BT ve DW-MR görüntüleme bulguları

Tablo 1. Hastaların BT ve DW-MR görüntüleme bulguları

	İskemik inme lehine bulgu var		Normal görünleme	p değeri
DW-MR (n:192)	174 (%90.6)	MCA: 125 Laküner: 23 PCA: 15 ACA: 9 VBS : 2	18 (%9.4)	<0.01
BT (n:192)	103 (%53.6)		89 (%46.4)	

MCA: orta serebral arter
PCA: posterior serebral arter
ACA: anterior serebral arter
VBS: vertebrobaziller sistem enfarktı

[S-216]

Subaraknoid Kanama Şüphesi Olan Hastalarda GFAP (Glial Fibriler Asidik Protein) Düzeyinin Tanı ve Prognozdaki Yeri

Metin Yadigaroğlu[1], Özgür Tatlı[1], Selim Demir[2], Şeniz Doğramacı[3], Mustafa Çiçek[1], Melih İmamoğlu[1], Şenol Ardıç[4], Ahmet Menteşe[5], Süleyman Türedi[1]

[1]Karadeniz Teknik Üniversitesi Tıp Fakültesi, Acil Tıp Anabilim Dalı, Trabzon
[2]Karadeniz Teknik Üniversitesi, Sağlık Bilimleri Fakültesi, Beslenme ve Diyetetik Bölümü, Trabzon
[3]Karadeniz Teknik Üniversitesi Tıp Fakültesi, Biyokimya Anabilim Dalı, Trabzon
[4]Sağlık Bilimleri Üniversitesi Tıp Fakültesi, Acil Tıp Anabilim Dalı, Kanuni Eğitim Araştırma Hastanesi Acil Tıp Kliniği, Trabzon
[5]Karadeniz Teknik Üniversitesi, Sağlık Hizmetleri Meslek Yüksek Okulu, Tıbbi Laboratuvar Teknikleri Bölümü, Trabzon

Amaç: Çalışmamızın amacı, subaraknoid kanama (SAK) şüphesi olan hastalarda glial fibriler asidik protein (GFAP) düzeylerinin SAK tanısı, SAK ciddiyetinin belirlenmesi ve prognozdaki yerinin belirlenmesidir.

Gereç-Yöntem: Prospektif olarak gerçekleştirilen çalışmamıza acil servise başvuran ve SAK şüphesi ile BBT (Beyin Bilgisayarlı Tomografi) ve/veya LP (Lomber Ponksiyon) yapılan hastalar dahil edildi. BBT/LP sonuçlarına göre vakalar SAK tespit edilen hasta grubu ve SAK tespit edilmeyen kontrol grubu şeklinde gruplandırıldı. SAK hastaları SAK ciddiyetinin belirteçleri kabul edilen klinik ve tomografik skorlama sistemlerine göre sınıflandırıldı. Ayrıca SAK hastalarının taburculuktaki nörolojik durumu dikkate alınarak Glaskow Outcome Skoruna (GOS) göre iyi ve kötü klinik sonlanımlı olarak gruplandırıldı. GFAP düzeyleri SAK tanısı, SAK ciddiyetinin belirlenmesi ve prognozdaki yerinin belirlenmesi açısından karşılaştırıldı.

Bulgular: SAK şüphesi ile değerlendirilen ve SAK tanısı alan (n=73) ve SAK olmayan (n=38) toplam 111 hasta değerlendirildi. SAK hastalarında kan GFAP düzeyleri ile [0.952 ng/ml (0.876-1.07)], SAK saptanmayan kontrol grubu arasında [0.951 (0.899-0.977)] fark yoktu (p=0.804). BOS GFAP düzeyleri ise SAK olan hastalarda kontrol grubuna göre belirgin olarak yüksekti (p<0.001) [11.62 (2.64-68.04) and 2.26 (1.5-4.83), respectively]. Taburculukta bakılan GOS'a göre kötü klinik sonlanımlı SAK hastalarının (GOS=1-2) başvuru anında bakılan kan GFAP düzeyleri, iyi klinik sonlanımlı SAK hastalarına göre (GOS=3-5) yüksekti (p=0.003) [1 ng/ml (0.89-4.89) and 0.91 ng/ml (0.86-0.97), respectivley]. BOS GFAP düzeyleri ise benzerdi (p=0.379). Başvuru anında bakılan kan GFAP düzeyleri ile Glasgow Koma Skoru, WFNS, Huntes Hess skoru, Ogilvy Carter, GOS, Modifiye Rankın Skoru arasında düşük seviyede korelasyon olduğu izlendi.

Sonuç: Çalışma sonuçlarımıza göre, başvuru anında bakılan kan GFAP düzeyleri SAK tanısı koymada yeterli değildir ancak BOS GFAP düzeyleri SAK tanısını koymada değerli bir parametre olabilir. Bununla birlikte başvuru anında bakılan kan GFAP seviyeleri kötü klinik sonlanımı olan SAK hastalarının önceden belirlenmesinde kullanışlı olabilir.

Anahtar Kelimeler: Subaraknoid kanama, glial fibriler asidik protein, tanı ve prognoz

[S-217]

Subaraknoid Kanama Şüphesi Olan Hastalarda Bakılan UCH-L1 Düzeyinin Tani ve Prognozdaki Yeri

Şenol Ardıç[1], Zakire Uslu[1], Özgen Gönenç Çekiç[1], Metin Yadigaroğlu[2], Mehmet Erdem[3], Ahmet Menteşe[3], Betül Abanoz[4], Süleyman Türedi[2]

[1]Sağlık Bilimleri Üniversitesi, Acil Tıp Anabilim Dalı, Trabzon Kanuni Eğitim ve Araştırma Hastanesi
[2]Karadeniz Teknik Ünivesitesi, Tıp Fakültesi, Acil Tıp Anabilim Dalı, Trabzon
[3]Karadeniz Teknik Ünivesitesi, Tıp Fakültesi, Biyokimya Acil Tıp Anabilim Dalı, Trabzon
[4]İzmit Seka Devlet Hastanesi, Acil Servis, Kocaeli

Amaç: Bu çalışmada; Subaraknoid kanama (SAK) şüphesi olan hastalarda; Ubiquitin C-terminal Hydrolase L1 (UCH-L1) düzeylerinin tanı ve prognoz tayininde değeri olup olamayacağı araştırıldı.

Materyal – Metod: Çalışma tek merkezli, prospektif ve zaman sınırlamalı bir klinik vaka kontrol çalışması olarak Karadeniz Teknik Üniversitesi Tıp Fakültesi Acil Tıp Anabilim Dalı Acil Servisinde Haziran 2016 – Ekim 2017 tarihleri arasında gerçekleştirildi. Çalışmada; Subaraknoid Kanama şüphesi ile başvuru yapan hastalar değerlendirilmeye alındı, klinik ve tanısal değerlendirme süreçleri sonucunda SAK tanısı alan hastalar belirlendi. Subaraknoid kanama şüphesi dışlanan hastalardan ise kontrol grubu oluşturuldu. Her iki grup hastanın serum ve Beyin Omurilik Sıvısı (BOS) UCH-L1 örnekleri temin edilerek örneklerden UCH-L1 seviyeleri ölçüldü. SAK tanısı alan ve almayan hastaların verileri karşılaştırıldı. Her iki grupta serum ve BOS UCH-L1 düzeylerinin tanı ve klinik seyir bakımından belirteç olarak kullanılıp kullanılamayacağı araştırıldı.

Sonuçlar: Başvuru anında ölçümü yapılan serum UCH-L1 düzeyleri; SAK hastalarını tanısal olarak ayırt etmede yeterli bulunmadı. Ölçümü yapılan serum UCH-L1 seviyeleri hastaların klinik ilerleyiş ve prognozunu gösterecek düzeyde anlamlı bulunmadı. BOS UCH-L1 düzeylerinin SAK tanılı hastalarda anlamlı derecede yüksek olduğu ve bu bakımdan tanısal bir belirteç olarak kullanılabilirliğinin yapılacak çalışmalarla desteklenebileceği görüldü. Ancak BOS UCH-L1 seviyelerinin de hasta mortalite, morbidite ve prognozuna dair anlamlı veri sunmadığı tespit edildi.

Anahtar Kelimeler: Subaraknoid kanama (sak), ubiquitin c-terminal hydrolase l1 (uch-l1), beyin omurilik sıvısı

[S-218]

Akut Iskemik Inmede Eritrosit Dağılım Indekslerinin Klinik ve Prognostik Değeri

Nahide Ekici Günay[1], Nurullah Günay[2]

[1]Sağlık Bilimleri Üniversitesi, Kayseri Şehir Hastanesi SUAM, Tıbbi Biyokimya Kliniği, Kayseri
[2]Erciyes Üniversitesi Tıp Fakültesi, Acil Tıp Anabilim Dalı, Kayseri

Amaç: Akut iskemik inmeli (Aİİ) hastalarda eritrosit dağılım indekslerinin prediktif ve prognostik önemlerini araştırmak amaçlanmıştır.

Yöntem: Aİİ tanısı acil nörolojik semptomlarla başvuran hastalarda yapılan difüzyon manyetik rezonans görüntüleme ile kesinleştirilmiştir. Öncesinde ve eşlik eden süreçte travmatik ve travmatik olmayan santral patolojiler (subaraknoid, intraserebral, subdural kanama, enfeksiyon ve benzeri) ile akut koroner sendrom, aort diseksiyonu, aort ilişkili sendromlar ve inmeyi taklit eden başta hipoglisemi olmak üzere metabolik hadiseler dikkatle dışlanarak ayırıcı tanı yapılmıştır. İlaveten, geçici iskemik atak hastaları çalışmaya alınmamıştır. Çalışma grubu geriye dönük olarak son iki yılda acil servise başvuran araştırma kriterlerine uygun hastaların ilk başvuru anlarındaki tam kan sayımlarında yer alan eritrosit dağılım indeksi varyasyon katsayı (RDW-cv) ve eritrosit dağılım indeksi standart sapma (RDW-sd) değerlerinden elde edilirken, kontrol grubu sağlıklı bireylerin eşdeğer indekslerinden oluşturulmuştur. İstatistiksel çalışmada Kruskal-Wallis, Mann-Whitney U, ROC eğrisi analizi ve Cox orantılı hazard regresyon analizi yöntemleri kullanılmıştır.

Bulgular: Çalışma grubu 342 (172 erkek, 170 kadın) Aİİ'li hasta, kontrol grubu ise 99 sağlıklı birey verilerinden elde edilmiştir. Aİİ'li hastalarda RDW-cv'nin tanısal kesim değeri %14, özgüllüğü %92, duyarlılığı %48 iken, RDW-sd için aynı parametreler sırası ile 44 fL, %80, %52 olarak tespit edilmiştir. İlk 3 aylık takipte acile başvuru anındaki RDW-cv oranı %14.7'nin üzerinde olan Aİİ'li hastalarda 11 kat, RDW-sd değeri 43.55 fL'yi aşanların ise 16 kat daha mortal olduğu saptanmıştır.

Sonuç: Aİİ ve RDW-cv ilişkisi literatürde yer alırken, RDW-sd ile ilgili herhangi bir veri bulunmamaktadır. Bu çalışma ile RDW-sd değerlerinin RDW-cv ile birlikte acil hasta yönetimine katkı sağlayabileceği ileri sürülmektedir. Difüzyon manyetik rezonans görüntüleme elde edilene kadar, erken trombolitik tedavi ve/veya girişimsel işlemler için RDW-sd yeni bir belirteç olarak düşünülebilir. İlaveten, her iki parametreden prognoz tayininde yararlanılabilir sonuçları çıkarılmıştır.

Anahtar Kelimeler: Akut iskemik inme, eritrosit dağılım indeksleri, prognoz

[S-219]

Acil Serviste İskemik İnme Tanısı Konan Hastaların Kan Nitrik Oksit Düzeyleri ile Beyin Tomografilerinin Karşılaştırılması

Arife Erdoğan[1], Ahmet Çağdaş Acara[2], Yaprak Özüm Ünsal[3], Özge Yılmaz Küsbeci[3], Mümin Alper Erdoğan[5], Gizem Yalçın[4], Sibel Bilgili[4], Huriye Akay[2], İsmet Parlak[2]

[1]İzmir Çiğli Eğitim Hastanesi, Acil Tıp
[2]İzmir Bozyaka Eğitim ve Araştırma Hastanesi, Acil Tıp
[3]İzmir Bozyaka Eğitim ve Araştırma Hastanesi, Nöroloji
[4]İzmir Bozyaka Eğitim ve Araştırma Hastanesi, Biyokimya
[5]İzmir Katip Çelebi Üniversitesi Tıp Fakültesi, Fizyoloji AD

Giriş ve Amaç: Serebrovasküler hastalık (SVH), dünyada iskemik kalp hastalığı ve kanserden sonra morbiditenin ve mortalitenin önde gelen üçüncü nedenidir. Bilinen risk faktörleri arasında genetik yatkınlık, hipertansiyon, diabetes mellitus, hemotokrit, obesite, fibrinojen, kan lipidlerinin yüksekliği ve asemptomatik karotis stenozu sayılabilir. Bu risk faktörlerinin tümü serebral kan akışının düzenlenmesinde kritik bir rol oynayan serebrovasküler endotelin kontraksiyon ve genişlemesini bozar. Serebrovasküler homeostazın sürdürülmesinde ana rol oynayan maddelerden birisi nitrik oksittir (NO). NO üretiminin korunmasının serebrovasküler hastalıkların önlenmesi için önemli olduğunu gösteren çalışmalar yapılmıştır. Çalışmamızda, acil servise iskemik inme nedeniyle gelen hastaların NO düzeyleri ile beyin bilgisayarlı tomografilerindeki (BBT) infarkt hacimlerini karşılaştırarak, NO'nun iskemik SVH hastalarındaki düzeyini görmek, NO'nun inme tedavisinde ve prognoz tayininde kullanılmasındaki yerini araştırmayı amaçladık.

Gereç-Yöntem: Çalışmamızda; acil serviste iskemik inme tanısı alan, ileri tetkik ve tedavi için nöroloji servisine yatan toplam 60 hasta ve 37 kontrol grubu prospektif olarak değerlendirildi. Hastalardan 0. ve 24. saatte kan örneği alınmıştır, hastaların beyin bilgisayarlı tomografileri (BBT) çekildi. Serum NO düzeyleri için sandviç ELISA yöntemi ile çalışan ticari bir kit (Andy Gene Biotechnology, China) kullanılarak ölçümleri yapıldı. BBT'de; iskemik beyin lezyonunun hacmini hesaplamak için Cavalieri yöntemini kullandık. Daha sonra verilerimizi SPSS v15.0 paket programı kullanılarak değerlendirdik. Tüm testlerde istatistiksel anlamlılık düzeyi $p<0.05$ olarak alındı.

Bulgular: Çalışmamızda 60 hasta ile 37 sağlıklı birey incelendi. İnme hastalarında ortalama NO düzeyleri, kontrol grubuyla karşılaştırıldığında anlamlı düzeyde düşük bulundu ($p<0.001$). Hastalar; NIHSS puanlarına göre 0-7, 8-14, 15 ve üzeri olmak üzere 3 gruba ayrılarak NO düzeyleri ile BBT infarkt hacimleri karşılaştırıldı. 0. saat NIHSS puanı 15 ve üstü olan grup diğer gruplar ile karşılaştırıldığında BBT infarkt hacmi anlamlı düzeyde yüksekti ($p<0.001$). Ayrıca yine aynı grupta 0. saat NO düzeyleri diğer gruplara göre anlamlı düzeyde düşüktü ($p<0.001$).

Sonuç: Çalışmamızda; iskemik inmeli hastalarda, serum NO düzeyi düşüklüğü ile BBT infarkt hacim büyüklüğü arasındaki ters orantılı ilişki vardı

Anahtar Kelimeler: İskemik inme, nitrik oksit, infarkt alanı

[S-220]

Akut Tonsillofarenjit Sonrası Görülen Nadir Olgu: Resles Sendromu

Gürkan Altuntaş[1], Ahmet Tüfekçi[2], Mecit Çokluk[1]

[1]T.C. Sağlık Bakanlığı, Recep Tayyip Erdoğan Üniversitesi Eğitim ve Araştırma Hastanesi, Acil Tıp Kliniği, Rize, Türkiye
[2]T.C. Sağlık Bakanlığı, Recep Tayyip Erdoğan Üniversitesi Eğitim ve Araştırma Hastanesi, Nöroloji Kliniği, Rize, Türkiye

Giriş: Reversibl splenial lezyon sendromu (RESLES), korpus kallozumun spleniumunu içeren geri dönüşümlü lezyonlar olarak tanımlanan nadir bir kliniko-radyolojik sendromdur. RESLES, enfeksiyonlar, hipoglisemi ve zehirlenme gibi geniş bir hastalık ve rahatsızlık yelpazesi olan hastalık gruplarında bildirilmiştir. Bu yazıda akut tonsillofarenjit sonrası tetiklenen RESLES olgusu tanımlanmış ve ilgili tanı zorlukları tartışılmıştır.

Vaka: 33 yaşında erkek hasta 3 gündür devam eden ateş, boğaz ağrısı, bulantı ve bugün başlayan uykuya meyilli olma ve bilinç değişikliği şikayeti ile acil servisimize başvurdu. Ayrıntılı anamnezinde 3 gün önce akut tonsiilofarenjit tedavisi başlandığı öğrenildi. Hastanın labaratuar parametrelerinde lökositoz dışında anlamlı bulgu yoktu. Hastanın yapılan LP'sinde üreme olmadı. Bilinç değişikliğine yönelik çekilen beyin manyetik rezonans görüntülemesinde(MRG), difüzyon ağırlıklı görüntüleme (DWI) corpus callosum spleniumda hiperintensitesi ve ADC görüntülemede hipointensiteler dikkati çekti. Nöroloji kliniğine yatışı yapılan hasta sekelsiz taburcu edildi.

Sonuç: RESLES en yaygın olarak nöbetler ve antiepileptik ilaçlarla ilişkili olması yanı sıra daha nadir olarak enfeksiyonlar, metabolik durumlar, diğer farmakolojik ajanlar ve anoreksiya nervoza, malnütrisyon, B12 vitamini eksikliği, sistemik lupus eritematozus (SLE) ve eklampsi gibi çeşitli durumlarla da ilişkili olabilir. Klinik prezentasyon non-spesifiktir. Tanıda çekilen MRG'de DWI görüntülerde corpus callosum spleniumda hiperintens, ADC'de hafif hipointense alanlar dikkati çekmektedir. Hastalar difüzyon ağırlıklı görüntüler MRG ile dikkatli bir şekilde araştırılmalı ve bu lezyonların varlığının geçici olup olmadığını belirlemek için tekrarlanan MRG ile takip edilmelidir.

Anahtar Kelimeler: RESLES sendromu, acil servis

Resim 1

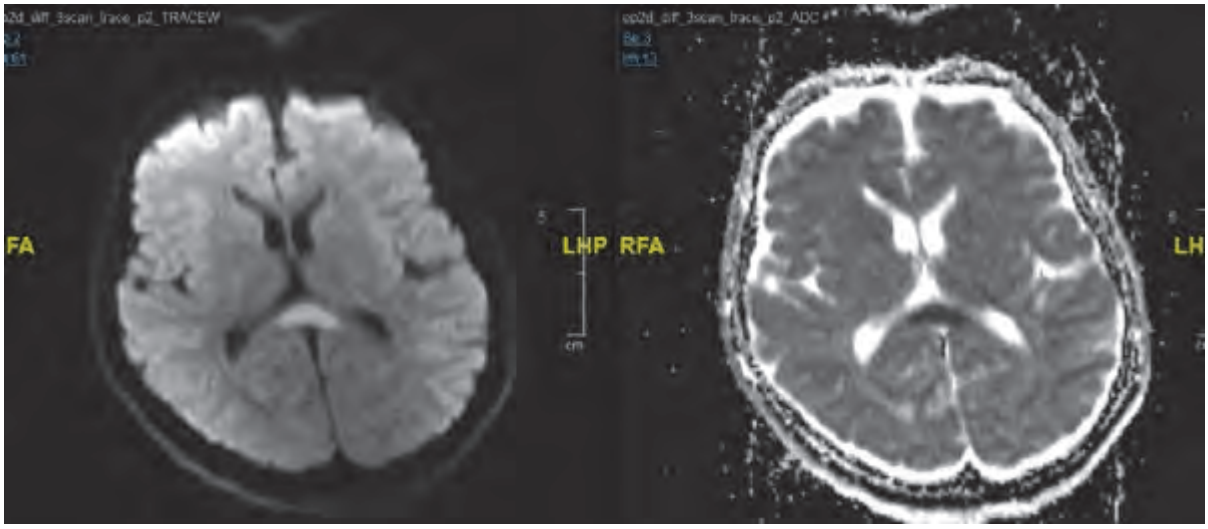

[S-222]

Ankara İl Ambulans Servisi tarafından müdahale edilen arrest vakalar (Ankara,2017)

İshak Şan
Ankara İl Sağlık Müdürlüğü, Acil Sağlık Hizmetleri Başkanlığı

Giriş: Hastane dışı arrestlerin % 6'dan azının hayatta kaldığı ve hastanede arrestlerinin % 24 olduğunu belirtmiştir. CPR ve ilkyardımcı defibrilasyon oranı % 14.1'den % 23.1'e yükselmiş, olumlu nörolojik sonuçlarla sağkalım % 7.1'den % 9.7'ye çıkmıştır.

Yöntem: Ankara İl Ambulans Servisi Başhekimliği, Komuta Merkezi tarafından 01/01/2017-31/12/2017 tarihleri arasında 415.874 ambulans görevlendirmesi yapılmıştır. Görevlendirmelerin 5530'u (binde 13,3'ü) kayıtlara Arrest olarak geçirilmiştir. Travmatik, 18 yaş ve altındakiler ile hastaneler arası nakil vakaları değerlendirme dışı bırakılmıştır. Hastaneye nakledilen 1634 vaka (%29,6) değerlendirmeye alınmıştır.
Veriler SPSS Windows 13.0 versiyonunda analiz edilmiştir. Verilerin tanımlayıcı istatistiklerinde ortanca ve interquartile range (İQR) değerleri kullanılmıştır. Değişkenlerin normal dağılımı Kolmogorov Simirnov testi ile kontrol edilmiştir. Sayısal non-parametrik verilerin analizinde Mann-Whitney-U ve Kruskal-Wallis H testleri; niteliksel verilerin analizinde Ki-kare testi, sayısal verilerin karşılaştırılmasında pearson korelasyonu kullanıldı. $p<0,05$ değeri istatistiksel olarak anlamlı kabul edilmiştir.

Bulgular: Vakaların %56,1'i erkek, %49,9'u 65-84 yaş grubundadır. 2017 yılı Ankara ili nüfus dağılımına oranlandığında erkeklerde görülme sıklığı 10.000'de 11,3, kadınlarda 4,5 olarak saptanmıştır. 45-64 yaş grubunda 10.000'de 9,3 olan arrest görülme sıklığı, 65-84 yaş grubunda 68,0'e çıkmakta, 85 yaş ve üzerinde 323,7'ye ulaşmaktadır.
Hastaneye nakledilen vakalardan 15'i(%0,9'u) 30 günlük süre sonunda taburcu edilmiştir. Zaman bilgileri açısından %12,2'si(n=200) Ocak ayında, %16,2'si(n=264) Cumartesi günü, %6,0'sı(n=98) saat 11'de başvurmuş, %79,7'sine(n=1303) çağrı geldikten sonra ilk 10 dk içinde erişim sağlanmıştır. 18-44 yaş grubu(p=0,000) ve çalışanların olduğu(p=0,001) gruplarda taburcu olma istatistiksel olarak anlamlı olarak yüksek bulunmuştur.
Hastaneye nakledilen vakaların %1,9'una(n=22) hipotermi, %3,4'üne(n=35) anjiyo, %0,3'üne (n=3) ECMO uygulaması gerçekleştirilmiştir.
Hipotermi(p=0,000), anjiyo uygulaması(p=0,000) ve ECMO uygulaması(p=0,000) istatistiksel olarak anlamlı olarak taburculuk oranlarını etkilediği bulunmuştur.
Ambulans sürelerinin taburcu olma üzerine istastistik olarak anlamlı bir etkisi olmadığı tespit edilmiştir.

Sonuç: Çalışmanın sonucunda hastane öncesi acil sağlık hizmetlerinde ambulansların daha erken olay yerine ulaşması, halkın CPR eğitimleri ve otomatik defibrilatörlerin hızla hizmete alınması gerektiği görülmektedir. Benzer çalışmaların çok merkezli olarak yapılmasının yararlı olacağı düşünülmektedir.

Anahtar Kelimeler: CPR, ambulans, hastane öncesi

[S-223]

Acil Serviste Sepsis Öntanılı Hastalarda CRP, PCT, Laktatın Tek Başına veya Bir Arada Kültürde Üremeyi Öngörmedeki Kullanılabilirliklerinin Değerlendirilmesi

İlker Özterlemez[1], Müge Günalp Eneyli[1], Zeynep Ceren Karahan[2], Onur Polat[1], Ahmet Burak Oguz[1], Sinan Genc[1], Ayca Koca Tanrıverdi[1]

[1]Ankara Üniversitesi Tıp Fakültesi Acil Tıp Anabilim Dalı
[2]Ankara Üniversitesi Tıp Fakültesi Tıbbi Mikrobiyoloji Anabilim Dalı

Giriş: Sepsis, enfeksiyona bağlı sistemik inflamasyon ile karakterize klinik bir sendromdur. Sepsis öntanılı hastalarda geniş spektrumlu intravenöz tedavi başlanmalı, patojen belirlenip duyarlılığının gösterilmesinin ardından tedavi daraltılmalıdır. Alınan kültür örneklerinde üreme olup olmadığının tespiti içinse zamana ihtiyaç duyulmaktadır.

Amaç: Bu çalışmada; acil serviste sepsis öntanısı alan hastalarda kan, idrar ve balgam kültürlerinde bakteriyel üremeyi öngörmede C-reaktif protein(CRP), prokalsitonin(PCT) ve venöz laktat düzeylerinin etkinliğinin araştırılması amaçlanmıştır.

Yöntem: Prospektif olarak dizayn edilen bu çalışmaya 01.12.2017-25.06.2018 tarihleri arasında Ankara Üniversitesi Tıp Fakültesi Acil Tıp Anabilim Dalı'na herhangi bir şikayetle başvuran ve qSOFA kriterlerinden 2 veya daha fazla puan alan hastalar dahil edildi. Çalışmaya alınan hastalardan CRP, PCT, venöz laktat, kan kültürü, idrar kültürü ve balgam kültürü tetkikleri yapıldı. Bulgular: Çalışma süresince 156 hasta qSOFA kriterlerinden 2 veya daha fazla puan aldı. Dışlama kriterleri sonrası 94 hasta çalışmaya alındı. Hastaların genel yaş ortalaması 66,4(22-91) idi.40 hastada başvuru anında qSOFA skorunda kullanılan tüm parametreler izlendi. Hastaların 34'ünde(%36) kan kültüründe, 29'unda ise(%30) idrar kültüründe üreme tespit edildi. Hastaların median CRP düzeyi 133,17(6-426)mg/L, median PCT düzeyi 0,89(0,12-100)ng/mL ve median laktat düzeyi 1,63(0,5-9,03)mmol/L olarak saptandı. PCT değerinin kan kültüründeki gram-negatif bakteri üremesini öngörme açısından anlamlı olduğu saptandı(p =0.004). PCT için eşik değer 0,41mg/L(sensitivite %94,1; spesifite % 53,3) olarak hesaplandı. Laktat değerinin ise kan kültüründeki gram-pozitif bakteri üremesini öngörme açısından anlamlı olduğu saptandı(p =0.019). Laktat için eşik değer 1,81 mmol/L (sensitivite%67,6; spesifite%26,7) olarak bulundu. CRP değerinin kan, idrar ve balgam kültürlerinde üremeyi öngörmesi istatistiksel olarak anlamlı bulunmadı (sırasıyla p=0.116, p=0.925, p=0.058). İdrar kültürü ve balgam kültüründe bakteri üremesini öngörmede CRP, PCT ve laktat düzeyleri anlamlı bulunmadı.

Sonuçlar: Acil serviste sepsis öntanılı hastalarda PCT yüksekliğinin gram negatif bakteri üremesini, laktat yüksekliğinin ise gram pozitif bakteri üremesini öngörmede yol gösterici olduğu ortaya kondu. CRP değerinin kültürlerde üremeyi öngörmede başarısız olduğu bulundu. İdrar ve balgam kültürlerinde üremeyi öngörmede ise bu üç biyobelirtecin de yararının olmadığı saptandı.

Anahtar Kelimeler: Laktat, prokalsitonin, sepsis

[S-224]

Dispne Şikâyeti İle Başvuran Hastalarda Klinik Bulgular ve Kan Gazı Parametreleri

Müge Türker[1], Ekim Sağlam Gürmen[1], Adnan Bilge[1], Cumhur Murat Tulay[2]

[1]Manisa Celal Bayar Üniversitesi Tıp Fakültesi, Acil Tıp Anabilim Dalı, Manisa
[2]Manisa Celal Bayar Üniversitesi Tıp Fakültesi Göğüs Cerrahi AD, Manisa

Amaç: Bu çalışmada, acil servise nefes darlığı şikâyeti ile başvuran hastaların klinik durumunu tespit etmede, klinik bulgular ve kan-gazı parametrelerinin ilişkisini değerlendirmeyi amaçladık. Materyal-Metod: Çalışma Acil Tıp Kliniğine Ocak 2015 - Ağustos 2017 tarihleri arasında solunum sıkıntısı ile başvuran 373 hasta üzerinde yapıldı. Hastaların bilgileri retrospektif olarak Hastane Bilgi Yönetimi Sistemi üzerinden tarandı. Hasta dosyaları incelenerek kan gazı parametrelerine değerlendirildi. Dispne şikayeti nedeniyle gelen hastaların OCS-9 değerini hesaplamak için kan gazındaki 3 önemli parametre (pH, Baz açığı, laktat düzeyi) kullanıldı. Klinik parametreler ve kan gazı parametreleri (OCS-9 puanları), hastaların sonuç durumları (taburcu, servis yatışı, yoğun bakım yatışı, exitus) ile karşılaştırıldı. Değerlendirme amacıyla Mann Whitney-U, Kruskal Wallis testi ve Ki-Kare (ya da uygun yerlerde Fisher Exact test) kullanıldı. Sonuçlar %95'lik güvenlik aralığında, anlamlılık $p<0,05$ düzeyinde değerlendirildi.

Bulgular: Çalışmaya 373 hasta dâhil edildi. Hastaların 249' u (%66,8) erkekti. Hastaların yaş ortalaması 68,2+15,03'tü. Hastaların 175' inde (%46,9) komorbidite yoktu. Komorbid hastalıklardan en sık hipertansiyon(%23,9) ve KOAH(%22,5) tespit edildi. Komorbidite olan hastaların yaş, SKB, DKB, PCO2, Baz açığı ortalamaları komorbidite olmayanlara göre daha yüksekken, SpO2, pH, PO2, HCO3, Laktat değerleri daha düşüktü. Hastaların alınan kan gazlarındaki pH ortalaması 7,4+0,1, baz açığı ortalaması 0,36+5,6, laktat ortalaması 1,99+1,6'dır. Çalışmamızda ağır dispne şikayeti olan hastaların OCS-9 skoru (1,59+1,5) ile olmayan hastaların skoru (1,02+1,3) karşılaştırıldığında anlamlı farklılık saptandı. ($p<0,001$). Solunum sayısı ve nabız arttıkça OCS-9 skoru artarken, SpO2 arttıkça OCS-9 skorunun düştüğü görüldü. Servis yatışı olanların ve taburcu olanların OCS-9 ortalaması yoğun bakım yatışı olanlara göre istatistiksel anlamlı olarak daha düşüktü. OCS-9 skorunun cut-off değeri 1 alındığında exitus ve yoğun bakım yatışı öngörüsünde sensivitesi %46,9, spesifitesi %77,08 olarak saptandı.

Sonuç: OCS-9 skorunun acil serviste kullanımının hasta prognozunu ön görmede ve hastaların yatacağı birimlerin belirlenmesinde etkili bir yöntem olduğunu göstermektedir.

Anahtar Kelimeler: Dispne, acil servis, objektive classification scale-9

[S-225]

Toplumda Gelişen Pnömonide Eritrosit Dağılım Aralığının (RDW) Değerlendirilmesi

Ahmet Çağdaş Acara[1], Mustafa Bolatakale[2]

[1]TC Sağlık Bakanlığı Urla Devlet Hastanesi, İzmir
[2]TC Sağlık Bakanlığı Torbalı Devlet Hastanesi, İzmir

Amaç: Toplumda gelişen pnömoni (TGP), hastaneye yatışın sık nedenidir ve dünya çapında önde gelen ölüm nedenidir. Mortalitesi ve morbiditesi yaşla birlikte artan bir hastalıktır. Bu ciddiyeti belirlemek için hızlı biyokimyasal tetkiklerle alakalı çalışmalar yapılmaktadır. Eritrosit dağılım aralığı (RDW) sistemik inflamasyon ve enfeksiyonun göstergesi olarak önerilmiştir. Bu çalışmanın amacı acil serviste TGP'li hastalarda RDW düzeylerinin değerini araştırmaktır.

Gereç-Yöntem: Bu prospektif vaka kontrol çalışmasında 78 TGP ile başvuran hasta ve 78 kontrol olgusu yer almıştır. Ortalama RDW düzeyleri çalışma ve kontrol grubu arasında karşılaştırıldı. Pnömoni için RDW seviyesinin kesme değerini belirlemek için, duyarlılık ve özgüllük hesaplarında alıcı işletim karakteristiği (ROC) analizi yapıldı.

Bulgular: Çalışma grubunda ortalama RDW düzeyleri 14,33 ± 2,1 kontrol grubunda 13,05 ± 0,85 saptanmıştır (p <0,001). RDW seviyesi için ROC eğrisinin altındaki alan 0,737'dİr (% 95 güven aralığı [CI], 0.658-0.816). 13,25 RDW seviyesi için %71.8 duyarlılık ve %74.4 özgüllük saptandı.

Sonuç: TGP ile başvuran erişkin hastalarda kan RDW düzeyleri anlamlı olarak artmış, RDW, TGP hastalığı için prediktif bir biyobelirteçleri olarak düşünülebilir.

Anahtar Kelimeler: Eritrosit dağılım aralığı, toplumda gelişen pnömoni

---

Kontrol ve çalışma grubunda RDW düzeylerinin dağılımı.

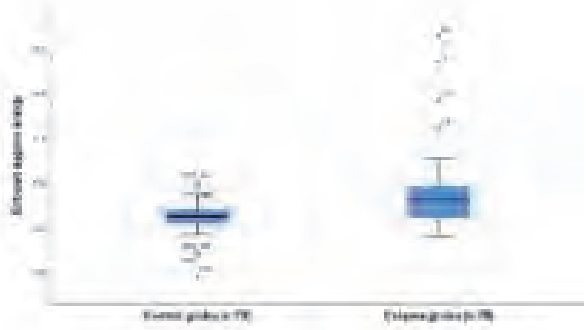

[S-226]

Toplumda Gelişen Pnömonide Eritrosit Dağılım Aralığının (RDW) Ortalama Eritrosit Hacmine (MCV) Oranının Değerlendirilmesi

Ahmet Çağdaş Acara[1], Mustafa Bolatakale[2]

[1]TC Sağlık Bakanlığı Urla Devlet Hastanesi, İzmir
[2]TC Sağlık Bakanlığı Torbalı Devlet Hastanesi, İzmir

Amaç: Toplumda gelişen pnömoni (TGP), hastaneye yatışın sık nedenidir ve dünya çapında önde gelen ölüm nedenidir. Mortalitesi ve morbiditesi yaşla birlikte artan bir hastalıktır. Bu ciddiyeti belirlemek için hızlı biyokimyasal tetkiklerle alakalı çalışmalar yapılmaktadır. Eritrosit dağılım aralığının (RDW) ortalama eritrosit hacmine (MCV) oranın (RDW/MCV) sistemik inflamasyon ve enfeksiyonun göstergesi olarak önerilmiştir. Bu çalışmanın amacı acil serviste TGP'li hastalarda RDW/MCV düzeylerinin değerini araştırmaktır.

Gereç-Yöntem: Bu prospektif vaka kontrol çalışmasında 78 TGP ile başvuran hasta ve 78 kontrol olgusu yer almıştır. Ortalama RDW/MCV düzeyleri çalışma ve kontrol grubu arasında karşılaştırıldı. Pnömoni için RDW/MCV seviyesinin kesme değerini belirlemek için, duyarlılık ve özgüllük hesaplarında alıcı işletim karakteristiği (ROC) analizi yapıldı.

Bulgular: Çalışma grubunda ortalama RDW/MCV düzeyleri 0,18 ± 0,04, kontrol grubunda 0,15 ± 0,01 saptanmıştır (p <0,001). RDW/MCV seviyesi için ROC eğrisinin altındaki alan 0,782'dir (% 95 güven aralığı [CI], 0.710-0.853). 0,15 RDW/MCV seviyesi için %70.5 duyarlılık ve %76.9 özgüllük saptandı.

Sonuç: TGP ile başvuran erişkin hastalarda kan RDW/MCV düzeyleri anlamlı olarak artmış, RDW/MCV, TGP hastalığı için prediktif bir biyobelirteçleri olarak düşünülebilir.

Anahtar Kelimeler: Eritrosit dağılım aralığı, ortalama eritrosit hacmi, toplumda gelişen pnömoni

---

RDW/MCV için alıcı işletim karakteristiği eğrisi

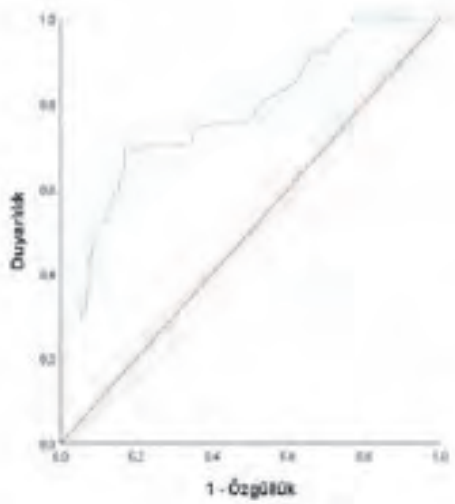

[S-227]

Spontan Pnömotoraks Olgularının Farklı Rakımlara Sahip İki Merkezde Hava Olayları İle Karşılaştırılması

Murat Das[1], Timuçin Alar[2], Orhan Delice[3], İsmail Ertuğrul Gedik[4], Canan Akman[1], Okan Bardakcı[1], Ali Bilal Ulaş[5], Okhan Akdur[1]

[1]Çanakkale Onsekiz Mart Üniversitesi Acil Tıp Anabilim Dalı, Çanakkale
[2]Çanakkale Onsekiz Mart Üniversitesi Göğüs Cerrahisi Anabilim Dalı, Çanakkale
[3]Erzurum Bölge Eğitim ve Araştırma Hastanesi, Acil Servis, Erzurum
[4]Erzurum Bölge Eğitim ve Araştırma Hastanesi, Göğüs Cerrahisi Bölümü, Erzurum
[5]Atatürk Üniversitesi Araştırma Hastanesi, Göğüs Cerrahisi Anabilim Dalı, Erzurum

Giriş: Meteorolojik değişkenlerin sponton pnömotoraks gelişimindeki rolü son 20 yılda birçok yayında araştırma konusu olmuştur. Ancak yapılan bu çalışmalarda tek bölgenin meteorolojik verileri dikkate alınmıştır. Bizim çalışmamızda farklı yükseklikliere sahip Erzurum ve Çanakkale bölgelerinde, aynı zaman diliminde meteorolojik değişkenler ile spontan pnömotoraks arasındaki ilişki incelenmiştir.

Materyal-Metod: Çanakkale Onsekiz Mart Üniversitesi Bilimsel Araştırma Projesi TSA-2018-2634 ile desteklenen bu çalışma Türkiye'nin 2m yükseklikteki Çanakkale ve 1786m yükseklikteki Erzurum bölgelerinde, 01.01.2011 ile 31.12.2016 tarihleri arasında Acil Servise ve Göğüs Cerrahisi polikliniğine başvuran, spontan pnömotoraks olguları üzerinde yapıldı. Meteorolojik veriler günlük; maksimum, minimum ve ortalama sıcaklık(°C), ortalama basınç(hPa), nispi nem(%), rüzgar hızı(m/sn), rüzgar yönü(°) ve yağış miktarı(kg/m²) olarak kaydedildi. Spontan pnömotoraks olan ve olmayan günlere göre her iki bölge karşılaştırıldı. Ayrıca başvuru gününün 4 gün öncesine kadar olan meteorolojik veriler, gecikmiş etkisinin olup olmadığının incelenmesi için (Geç Etki [GE]) GE1,GE2,GE3 ve GE4 olarak vakanın olmadığı günler ile karşılaştırıldı. Verilerin sunumunda sayı, yüzde, ortalama ve standart sapma değerleri kullanıldı. Sayısal değişkenler Student t testi ile karşılaştırıldı. Kategorik değişkenler Pearson Ki Kare testi ile incelendi.

Bulgular: Çalışmaya Çanakkale'den 224, Erzurum'dan 270 toplam 494 spontan pnömotoraks vakası dahil edildi. Çanakkale'deki hastaların yaş ortalaması Erzurum'dakilere göre daha yüksekti (42.3±20.9, 33.6±16.8 $p<0.001$). Çanakkale'de sekonder spontan pnömotoraks görülme yüzdesi daha fazla bulundu (%38.4-%25.2 $p=0.002$).
Çanakkale'de maksimum-minimum-ortalama sıcaklık ortalaması, ortalama basınç, nispi nem, rüzgar hızı ve günlük yağış miktarı Erzurum'dan daha yüksek olduğu tespit edildi ($p<0.001$).
Erzurum'da günlük minimum sıcaklık ortalamasının vaka olan günlerde (GE0) daha düşük olduğu($p=0.028$), bunun GE1, GE2 ve GE3'de de devam ettiği bulundu (sırayla $p=0.031$, $p=0.010$, $p=0.019$). Ayrıca GE3'te, vaka olan günlerde daha az miktarda yağış olduğu tespit edildi (Tablo 1). Çanakkale bölgesi için vaka olan ve olmayan günler karşılaştırıldığında meteorolojik değişkenler açısından anlamlı fark bulunmadı.

Sonuç: Erzurum bölgesinde soğuk hava spontan pnömotoraks gelişiminde etkili bulunmuştur. Çanakkale için meteorolojik değişkenler sponton pnömotoraks gelişiminde etkili bulunmamıştır.

Anahtar Kelimeler: Acil servis, meteorolojik değişkenler, spontan pnömotoraks

Çanakkale ve Erzurum bölgeleri için vaka olan günler(GE0) ve GE1-GE2-GE3 ve GE4 günlerin vaka olmayan günler ile meteorolojik değişkenler açısından karşılaştırması

	Erzurum Bölgesi			Çanakkale Bölgesi		
	Vaka olan günler Ortalama±SS	Vaka olmayan günler Ortalama±SS	p	Vaka olan günler Ortalama±SS	Vaka olmayan günler Ortalama±SS	p
GE0						
Minumum sıcaklık (°C)	-2.8±11.3	-1.1±10.4	0.028	12.0±7.0	12.2±7.2	0.771
Rüzgar hızı (m/sn)	2.8±1.45	3.0±1.6	0.010	3.6±1.5	3.7±1.8	0.656
GE1						
Minumum sıcaklık (°C)	-2.3±11.2	-1.1±10.5	0.031	11.9±6.8	12.2±7.2	0.602
GE2						
Minumum sıcaklık (°C)	-3.0±11.3	-1.1±10.4	0.010	11.9±6.7	12.2±7.2	0.491
Rüzgar hızı (m/sn)	2.8±1.6	3.0±1.6	0.042	3.6±1.6	3.7±1.8	0.593
GE3						
Minumum sıcaklık (°C)	-2.8±11.1	-1.1±10.5	0.019	12.2±6.9	12.2±7.2	0.962
Yağış miktarı (kg/m²)	0.7±1.9	1.2±3.4	0.001	2.2±7.9	1.8±6.4	0.368

GE: Geç Etki (Vaka olan günün öncesindeki gün) GE1: Vaka olan günün öncesindeki 1. gün GE2: Vaka olan günün öncesindeki 2. gün GE3: Vaka olan günün öncesindeki 3. gün GE4: Vaka olan günün öncesindeki 4. gün

[S-228]

2016-2017 Yılları Arasında Izlenen Aspirasyon Pnömonisi Olgularımız

Özlem Şengören Dikiş[1], Abdullah Şimşek[1], Bişar Sezgin[2]

[1]Sağlık Bilimleri Üniversitesi Bursa Yüksek İhtisas Eğitim ve Araştırma Hastanesi Göğüs Hastalıkları Kliniği
[2]Sağlık Bilimleri Üniversitesi Bursa Yüksek İhtisas Eğitim ve Araştırma Hastanesi Acil Servis Kliniği

Amaç: Acil servis kliniğinden istenen göğüs hastalıkları konsultasyonu sonrası aspirasyon pnömonisi(AP) tanısı alan olgu sayısında artma gözlenmesi üzerine, bu artışın sebebinin belirlenmesi, önleyici tedbirlerin alınması amacıyla çalışma planlanmıştır.Yöntem: Hastanemiz Göğüs Hastalıkları Kliniği'nde 1 Ocak 2016 ve 31 Aralık 2017 tarihleri arasında yatarak tedavi alan pnömoni hastalarının dosyaları retrospektif olarak incelenerek, acil servis kliniğinde konsulte edilip AP tanısı ile izlenen hastalar çalışmaya dahil edildi. Hastaların demografik özellikleri, eşlik eden hastalıkları, laboratuar parametreleri, CURB-65 skorlamaları, beslenme şekilleri, mikrobiyolojik değerlendirmeleri, izlem sonuçları, hastanede yatış süreleri kaydedildi. Bulgular: İki yılda toplam 244 hasta pnömoni tanısı ile yatarak izlendi.Bu hastaların %24(n:58)'ü AP'si idi.AP tanısı alan hastaların da %79,3(n:46)'ü erkek idi.Hastaların yaş ortalaması 78.17 (±11.377) idi. CURB-65 skoru 0-1,2,3,4,5 olan AP'li hasta sayısı sırasıyla 2 (%3,4); 15 (%25,9); 18 (%31,0); 14 (%21,1); 9 (%15,5) idi. AP'li hastaların %43,1 (n:25)'inin Alzheimer hastalığı; %36,2 (n:21)'inin de serebrovasküler hastalık (SVH) tanısı mevcuttu.Beslenme şekli olarak %8.6 (n:5)'nın NG (Nazogastrik sondası)'si mevcuttu.Hastaların toplam yatış süresi ort 14,40 (±6,06) gün idi.Hastaların %69,0 (n:40)'u şifa ile taburcu olurken, %17,2 (n:10)'si eksitus oldu.İzlemde %32.8 (n:19)'ine PEG açılma kararı verilerek Genel Cerrahi Kiniği'ne yönlendirildi.Sonuç: AP'li hastaların %45.2'sinde nörolojik sorunlar tespit edilmiştir(1). Çalışmamızda da bu çalışma ile uyumlu olarak hastaların %43,1'inin Alzheimer hastalığı; %36,2'inin SVO hastalığı mevcuttu. AP tanı kriterleri: aspirasyon için risk faktörlerinin varlığı ve akciğer bilgisayarlı tomografisinde (BT) yer çekimine bağımlı opasitelerin olması olarak tanımlanır(2). AP olgularında klindamisin,Beta laktam penisilinler ve yeni florokinolonlar kullanılabilir.AP için önerilen antibiyotik süresi 7-10 gündür(3).Çalışmamızda da hastaların ortalama hastanede tedavi süreleri 14.40 gün idi.Aspirasyonu önlemek için nonfarmakolojik yöntemler arasında yarı oturur veya dik pozisyonun kullanılması, en az 4 saatlik aralıklarla beslenme, bolus tarzı ve fazla beslenmeden kaçınılmasını içerir(4).Çalışmamızda tedavisini tamamlayan 19 hastaya tekrar aspirasyonu önlemek amaçlı PEG takılması kararı alındı. Risk grubundaki hastalarda AP oluşumunu engellemek için alınacak önlemler ile acil servis, göğüs hastalıkları poliklinik başvuruları, AP insidansı azalacaktır.

Anahtar Kelimeler: Aspirasyon, pnömoni

[S-229]

Karbonmonoksit Zehirlenmesinde Demografik Özellikler ve Gecikmiş Nörolojik Sekel Risk Faktörleri

Fatma Sarı Doğan, Eren Gökdağ, Selin Gamze Sümen
Kartal Dr. Lütfi Kırdar Eğitim ve Araştırma Hastanesi

Amaç: Karbonmonoksit (CO) renksiz, kokusuz bir gazdır. Karbonmonoksit zehirlenmesi (KMZ) en sık görülen inhalasyon zehirlenmelerinden biridir. Karbonmonoksite bağlı zehirlenmelerde klinik nonspesifik olup baş ağrısı, bulantı kusmadan nörolojik bulgulara hatta ölüme kadar geniş bir yelpazede olabilir.
Gecikmiş nörolojik sekel (DNS); karbonmonoksit zehirlenmesi ile gelen hastalar iyileşip taburcu olduktan sonra 2-40 gün içinde gelişen nöropsikiyatrik bulguların varlığıdır, kesin tanı kriterleri yoktur. İnsidansı çocuklarda %3-17 iken erişkinde %3-40 arasında değişmektedir. Çalışmamızın amacı; karbonmonoksit zehirlenmesi tanısı alan olgularda gecikmiş nörolojik sekel sıklığını ve risk faktörlerini belirlemeye çalışmaktır.

Yöntem: Çalışmamız retrospektif tanımlayıcı gözlemsel bir çalışmadır. Dr. Lütfi Kırdar Kartal Eğitim ve Araştırma Hastanesi (İstanbul, Türkiye) acil servisinde 01.01.2015-01.01.2016 tarihleri arasında karbonmonoksit zehirlenmesi tanısı alıp karbonmonoksit düzeyi 10 ve üzeri olan olgular çalışmaya dahil edildi. Hastaların yaşı, cinsiyeti, başvurduğu mevsim, karbonmonoksite maruz kalma nedeni, başvuru şikayeti, başvuru fizik (FM) ve nörolojik muayene (NM) bulguları, karboksihemoglobin (COHb) düzeyi, hiperbarikoksijen (HBO) tedavisi arasında anlamlı ilişki olup olmadığı, gecikmiş nörolojik sekel insidansı değerlendirildi.

Bulgular: Çalışmaya 36 (%50) erkek,36 (%50) kadın olmak üzere toplam 72 hasta dahil edildi. Ortalama yaş 33,43 +/- 20,89 idi. Hastaların 70 (% 97, 2) inin başvuru sırasındaki fizik muayenesi, 64 (%88,9)' ünün nörolojik muayenesi normaldi. Hastalarda nörolojik muayenenin patolojik olmasının gecikmiş nörolojik sekel için anlamlı bir prediktif faktör olduğu saptandı (odds oranı 18.600, p:0,004).FM ile HBO alımı arasında anlamlı ilişki yok iken NM ile HBO alımı arasında istatistiksel anlamlı ilişki saptandı(p:0,01). HBO tedavisi alan almayan hastalarda geliş COHb açısından istatistiksel ilişki saptanmadı.(p:0,1) DNS gelişen hastaların başvuru COHb ortanca değeri 30 (min 10, max43), DNS gelişmeyen hastaların ortanca COHb değeri 25 (min 10, max 44) idi ve gruplar arasında COHb değeri açısından istatistiksel anlamlı ilişki saptanmadı (p:0,7).

Sonuç: Karbonmonoksit zehirlenmesi tanısı alan hastalarda patolojik nörolojik muayene gecikmiş nörolojik sekel açısından prediktif değere sahiptir.

Anahtar Kelimeler: Karbonmonoksit zehirlenmesi, gecikmiş nörolojik sekel, hiperbarik oksijen

[S-230]

Acil Servise Bir Yıl Içerisinde Başvuran Delibal Olgularının Demografik Verileri ve EKG Özellikleri

Fatma Sarı Doğan
Kartal Dr. Lütfi Kırdar Eğitim ve Araştırma Hastanesi

Giriş: Grayanotoksin, Ericaceae familyasından Rhododendron L gibi bitkilerde bulunur. Türkiye'de özelikle Karadeniz bölgesinde bu bitkilerden elde edilen bal 'delibal'veya 'acı bal' olarak bilinir. Alternatif tıpda; hipertansiyon, diyabet, gastrik şikayetlerin tedavisinde ve seksüel stimülasyon amacıyla kullanılır. Delibal kullanımı sonrası aşırı terleme, bulantı, kusma, baş dönmesi, bradikardi, hipotansiyon, atrioventriküler blok gibi şikayetler oluşabilmektedir.
Bu çalışmanın amacı; acil servise delibal yedikten sonra başvuran hastaların elektrokardiyografi bulgularını, demografik ve klinik özelliklerini inceleyerek delibal zehirlenme olgularında tanı, tedavi ve takip sürecine katkıda bulunmaktır.

Yöntem: Çalışmamız prospektif gözlemsel çalışma olup x acil tıp kliniğine 2012-2013 yılları arasında 1 yıl süresince deli bal zehirlenmesi nedeniyle değerlendirilen erişkin hastalar çalışmaya dahil edildi. Hastaların yaşı, cinsiyeti, başvuru nabız, sistolik tansiyon değeri, fizik muayene bulguları, elektrokardiyografi, tedavi, sonuç durumu kayıt altına alındı. Bu veriler Windows SPSS (version 16.0, SPSS Inc., Chicago, IL) Programı kullanılarak % 95 güven aralığında, değerlendirildi. Frekans değerler ortanca, minimum, maksimum değer, ortalama, standart sapma ile verildi.

Bulgular: Çalışmaya 12 kadın, 24 erkek toplam 36 hasta dahil edildi. Yaş ortalaması 55 (26- 89) idi. Başvuru anında nabız ortalama 46/dk (%95 CI; 35-70), sistolik tansiyon ortalama 82,5mmHg (%95 CI; 50-120mmHg) idi.
Bal alımı ile hastaneye başvuru arası geçen süre ortalama 2,27 saat (%95 CI; 0,5 -12 saat) idi. Başvuru şikayetleri sırasıyla 13 (%36,1) başdönmesi-halsizlik, 12 (%33,3) bulantı-kusma, 10 (27,8%) baş dönmesi, 1(%2,8) senkop idi.
Tedavide hastaların hepsi hidrate edildi, 19(%52,8)' una atropin uygulandı.
Acil serviste takip süresi ortalama 4 +/- 2,6 saat idi (minimum 1, maksimum 17 saat). Hastaların 33 (%91,7)'ü stabil olarak acil servisten taburcu edildi, 2(%5,6)'si sevk, 1(%2,8)'i iskemik hepatit tanısıyla yatırıldı.

Sonuç: Acil serviste özellikle toksik alımlarda detaylı bir anamnez tanı koymada önemlidir. Özellikle hipotansif bradikardik hastalarda anamnezde delibal akılda tutulmalıdır.

Anahtar Kelimeler: Delibal, sinüs bradikardisi, hipotansiyon

[S-231]

Flakka ve En Yeni Komplikasyonu: SJS / TEN

Buğra İlhan, Halil Doğan, Emine Ayça Şahin, Neşe Karslıoğlu, Özge Koçak
Bakırköy Dr Sadi Konuk Eğitim ve Araştırma Hastanesi

Giriş: Son zamanlarda sokaklarda kendini gösteren sentetik katinon grubu ilaçlara bir yenisi daha eklendi. Molekül olarak α-PVP (α-pirolidinovalerofenon) ancak yaygın sokak adıyla "Flakka" veya "Zombi ilacı" olarak bilinen sentetik katinonların banyo tuzları ailesinin en yeni üyesi. Amfetamin benzeri etkisi, ucuz oluşu ve kolay ulaşılabilir olması; hızlı bir şekilde sokaklara yayılmasına, doğal olarak acil servislerimizin yeni bir bağımlı profili kazanmasına neden oldu. Steven Johnson's Sendromu/Toksik Epidermal Nekroliz (SJS/TEN) akut başlangıçlı, ağrılı geniş epidermis kayıplarıyla birlikte mukozitin eşlik ettiği ciddi bir cilt hastalığıdır. Çoğunlukla sebep olarak ilaçlar gösterilse de enfeksiyon ajanları ve genetik farklılıkların da neden olduğu gösterilmiştir. Öncesinde prodromal şikayetlerle birlikte tüm vücutta görülebilen yaygın bül formasyonu oluşmaktadır. Tedavide sık cilt ve mukoza bakımıyla birlikte damardan sıvı desteği, steroidler, intravenöz immunoglobulinler, immünsupresif ajanlar ve plazmaferez kullanılabilmektedir.

Olgu: 24 yaşında erkek hasta kliniğimize 5 gün önce sigara içerisinde flakka inhale ettikten sonra başlayan yaygın döküntü şikayetiyle başvurdu. Daha önce madde bağımlılığı tedavisi başlanan hasta kendi isteğiyle tedavisini bırakmış. Beraberinde başka bir ilaç veya madde kulanmamış. Fizik muayenesinde vital değerleri normal olan hastanın saçlı deriden enseye uzanan koyu morumsu renkte ayrışma alanları, kulaklarda, burunda, yüzde ve boyunda nikolsky pozitif ayrışma alanları, gövdede, ekstremitelerde, gevşek büllöz lezyonları ve açılmış erozyonları mevcuttu. Oral mukozada yaygın erozyon, konjuktivalarda eritem ve pürülan akıntı, genital bölgede eritemli erozyonları mevcuttu. Laboratuvar tetkiklerinde CRP: 22 mg/dL olması dışında patoloji saptanmadı. Hasta dermatoloji servisine SJS/TEN overlap tanısıyla interne edilerek IVIG ve metilprednizolon tedavisi başlandı. Günlük cilt bakımı ve pansumanları yapılan hasta cilt lezyonlarının düzelmesi üzerine 12 günlük tedavi sonrası poliklinik kontrolü önerilerek şifa ile taburcu edildi.

Sonuç: Literatürde flakkaya bağlı psikoz, kendine ve çevresindekilere zarar verme şeklinde daha çok psikotik ve travmaya bağlı vakalar bildirilmiştir. Ancak ilk defa flakka, SJS/TEN overlap kliniğine yol açmıştır. Bu sebepten flakka kullanımı sonrası hayatı tehdit edici cilt reaksiyonları açısından acil hekimleri uyanık olmalıdır.

Anahtar Kelimeler: Flakka, stevens johnson sendromu, toksik epidermal nekroliz

---

Flakka sonrası SJS/TEN

[S-232]

Does Location of CT Scan Affect Mortality of Trauma Patients?

Filiz Kaya[1], Arif Alper Cevik[2], Burak Ozkan[1], Adem Koksal[1], Engin Ozakin[1], Fikri Abu Zidan[2]

[1]Eskisehir Osmangazi University
[2]United Arab Emirates University

Aim: We aimed to study the factors affecting mortality of trauma patients including locations of CT scan machine in a University Medical Center of a developing emergency care system.

Methods: This is a retrospective analysis during two consecutive years (2014 and 2015) from a University Medical Center. All adult patients (18 years and older) who received WBCT from August to November (highest trauma acuity in our setting) were included into the study. CT scan machine was located in the Radiology Department at 2014 and in the Emergency Department (ED) at 2015. Data were extracted from the hospital information system. Non-parametric statistical methods were used to compare the patients who died and survived. Backward logistic regression model was used to define factors significantly affecting mortality.

Results: During 2014, 200 patients out of 827 (24.1%) received WBCT. During 2015, 263 patients out of 951 (27.6%) received WBCT. 416 patients were studied for outcome. 280 (67.3%) patients were males. The mean (SD) age of the patients was 43.9 (18.9) years. The mortality was 3.4% (14 out of 416). Backward logistic regression model defining factors affecting mortality was significant (Nagelkerke R2: 0.672, $p < 0.0001$). Significant factors were ISS ($p < 0.0001$), GCS ($p = 0.001$). CT location showed a very strong trend for affecting mortality ($p = 0.054$) favoring the ED location.

Conclusions: Patients received more WBCT scan when the CT scan was located inside the ED. ISS and GCS were the main factors predicting mortality in patients who received WBCT. It is advised that CT scan machine should be located within the ED.

Anahtar Kelimeler: Trauma, tomography, location

Table

Table 2: Backward logistic regression model defining significant factors affecting mortality.

Variable	Estimate	SE	Wald test	P value	OR	95% CI
ISS	0.10	0.03	13.45	<0.0001	1.1	1.05 – 1.17
GCS	- 0.37	0.11	11.85	0.001	0.7	0.56 – 0.85
CT location	- 2.35	1.22	3.72	0.054	0.1	0.01 – 1.04
Constant	1.81	2.64	0.467	0.494	6.1	

SE: Standard error, OR: Odds ratio, CI: Confidence interval, ISS: Injury Severity Score,

GCS: Glasgow Coma Scale, CT: computerized tomography

Backward logistic regression model defining significant factors affecting mortality.

[S-233]

Alkol İntoksikasyonu Olan Spinal Travma Hastalarında Nörolojik Muayenenin Önemi- Dislokasyon Olgusu

Cengiz Tuncer, Ömer Polat
Düzce Üniversitesi Tıp Fakültesi, Nöroşirürji Anabilim Dalı, Düzce

Giriş: Alt servikal bölge ve torakolomber birleşim omurga yaralanmalarında en sık etkilenen bölgelerdir. Servikal omurga yaralanması tüm travmaların yaklaşık %2-5'inde meydana gelmekle beraber ölümlere ve kalıcı sakatlanmalara yol açan ciddi yaralanmalardır. Alkol kullanımı mevcut olan travmalı hastalarda nörolojik muayene objektif olarak ayrıntılı yapılmalı, travmalı hastalardaki nörolojik defisitler alkol kullanımına bağlanmamalıdır.

Olgu: 24 yaşında erkek hasta acil servisimize eğimli arazide yuvarlanarak düşme sonucu 112 ambulansı ile getirildi. Hastanemiz acil servisinde yapılan muayenesinde ve tetkiklerinde (AP-Lateral iki yönlü servikal-torakal-lomber direkt grafiler, beyin-servikal bilgisayarlı tomografiler) belirgin bir patoloji saptanmadığı, kol ve bacaklardaki güçsüzlüğün alkol alınımına bağlı olduğu söylenerek hasta evine yönlendirilmiş. 3 gün sonra hasta yakınları tarafından kollarda ve bacaklarda hareketsizlik, idrar tutamama şikayeti ile tekrar acil servisimize getirilen hastadan kliniğimizden konsültasyon istendi. Hastanın yapılan ayrıntılı muayenesinde şuur açık, oryante, koopere, her iki üst ekstremite proksimali 2/5 kas gücünde, her iki üst ekstremite distali 0/5 kas gücünde, her iki alt ekstremite 0/5 kas gücünde idi. Duyu muayenesinde her iki üst ekstremitede duyu muayenesi normal, her iki alt ekstremitede hipoestezi mevcut idi. Taban derisi refleksi iki taraflı lakayttı. Acil servise ilk gelişinde yapılan tetkikleri değerlendirildi, C6-C7 seviyesindeki anterior dislokasyon fraktürü saptandı. Hasta takip ve tedavi amacıyla beyin ve sinir cerrahisi kliniğine yatırıldı. Operasyon hazırlıklarına başlandı, bu sırada solunum sıkıntıları başlayan hasta nöroşirürji yoğun bakıma alınarak mekanik ventilatöre bağlandı. Anterior ve posterior yaklaşımla stabilizasyon uygulan hastanın ameliyat sonrası muayenesinde anlamlı farklılık saptanmadı.

Sonuç: Alkol kullanımı sonrası travma geçiren hastaların acil servislerdeki nörolojik muayenesinde her hastaya uygulanması gereken standart prosedürlerin uygulanması mutlak gerekmektedir. Objektif yaklaşımla hastaların ayrıntılı muayenesi yapılmalı, hastanın şuur bozukluğu, uykuya eğilimleri, motor defisitleri alkol durumuna bağlanmamalıdır.

Anahtar Kelimeler: Alkol, servikal, travma

C6-C7 Dislokasyon Fraktürü

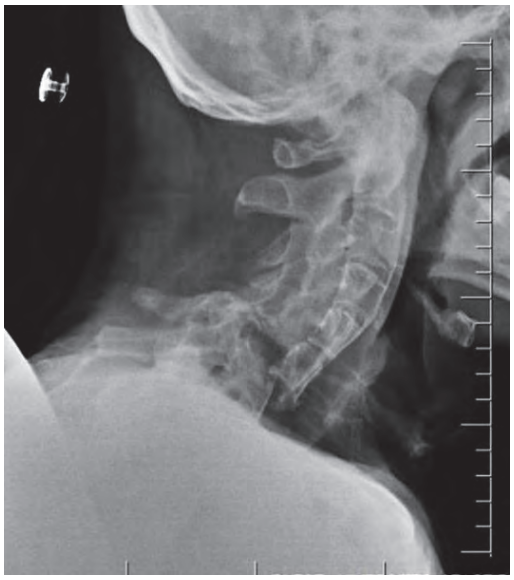

C6-C7 Dislokasyon Fraktürü

[S-234]

Acil Servise Minör Kafa Travması ile Başvuran Çocukların Retrospektif Değerlendirilmesi

Şimşek Çelik[1], Fatma Mutlu Kukul Güven[2]

[1]Sivas Numune Hastanesi, Acil Servis, Sivas
[2]Kastamonu Üniversitesi Tıp Fakültesi Acil Tıp Anabilim Dalı, Kastamonu

Amaç: Acil servise minör kafa travması ile başvuran çocuklardaki anamnez ve muayene bulgularına göre, hangilerinde daha ciddi tomografi görüntüleri olduğunu ve beyin tomografilerinin gerekliliğini tespit etmeyi amaçladık. Ayrıca bu bulgular ile operasyon gerekliliği arasındaki ilişkiyi belirlemeyi amaçladık.

Yöntem: Çalışmamız 01.01.2013- 31.12.2015 tarihleri arasında Sivas Devlet Hastanesi acil servise minör kafa travmasıyla başvuran 835 hasta ile retrospektif olarak yapılmıştır. Kafa travması nedeniyle acil servise ilk 24 saatte getirilen çocukların yaş, cinsiyet, vital bulgular, kafa travmasının, yeri ve şekli, norolojik ve mental durumu, kusma olup olmadığı radyolojik bulguları ve cerrahi müdahale yapılıp yapılmadığı gibi durumlar değerlendirilmiştir.

Bulgular: Hastaların 41 (4.9%)'inde hematom büyüklüğünün 2 santimetreden(cm) daha büyük olduğu, 65 (7.8%)'inde hematom yerinin parietal bölge olduğu görülmüştür. Anamnezinde senkop, nöbet ve bilinç bulanıklığı olan hastalarda daha ciddi klinik durumlar tespit edilmiştir. Hastaların 12 (1.4%)'sine cerrahi müdahale yapılmıştır. Cerrahi müdahale yapılan hastaların hematom büyüklüğünün 2cm'den büyük, en çok parietal bölgede olduğu ve bu vakaların 1'den fazla kustuğu tespit edilmiştir.

Sonuç: Scalp hematomunun 2 santimetreden büyük olması, hematom yerinin parietal bölgede olması, anamnezinde bilinç bulanıklığı, nöbet, senkop ve 1'den çok kusma tariflenen hastalarda daha ciddi klinik sonuçlar görülmüştür.

Anahtar Kelimeler: Acil servis, çocuk hasta, minör kafa travması

[S-235]

Acil Servise Abdominal Kesici Delici Alet Yaralanması ile Gelen Hastalarda Bilgisayarlı Tomografi (BT) Traktografinin Tanısal Önemi

Rana Toktaş[1], Necmiye Ocak Yalçın[2], Özge Duman Atilla[2], Murat Yeşilaras[2], Mehmet Üstün[3], Tuna İmamoğlu[4], Hüseyin Çetin Arslan[5]

[1]Kilis Devlet Hastanesi, Acil servis, Kilis
[2]SBÜ Tepecik Eğitim ve Araştırma Hastanesi, Acil Tıp Kliniği, İzmir
[3]SBÜ Tepecik Eğitim ve Araştırma Hastanesi, Genel Cerrahi Kliniği, İzmir
[4]SBÜ Tepecik Eğitim ve Araştırma Hastanesi, Radyoloji Kliniği, İzmir
[5]Torbalı Devlet Hastanesi, Acil Servis, İzmir

Giriş: Bilgisayarlı tomografi (BT) traktografi, umut verici bir tekniktir. Abdominal kesici delici alet yaralanmalı hastalarda kesici delici alet yara traktı boyunca suda çözünebilen bir kontrast ajanın uygulanmasından sonra gerçekleştirilen BT'dir. Bu çalışmanın amacı, BT traktografinin tanısal değerini araştırmak ve abdominal kesici delici alet yaralanmalı hastalarda diğer radyodiagnostik araçlarla karşılaştırmaktır.

Materyal-Metod: Çalışmaya, Eylül 2015 ve Ekim 2016 yılları arasında acil servise abdominal kesici delici alet yaralanması ile başvuran, hemodinamik olarak stabil, kontrastlı abdominal BT ve BT traktografi uygulanan hastalar alındı. Tüm hastaların görüntülemeleri peritoneal penetrasyon ve olası intraabdominal yaralanma açısından değerlendirildi. Bu çalışmanın son noktası, BT traktografinin peritoneal penetrasyonu öngörüp görmediğini belirlemektir.

Bulgular: Bu çalışmaya istatistiksel analizler için toplam 56 adet abdominal kesici delici alet yaralanması olan hasta alındı. Peritonea lpenetrasyonu saptamada BT traktografinin tanısal performansı % 94.4 sensitivite, % 100 spesifisite, %100 pozitif prediktif değer (PPV), % 100 negatif prediktif değer (NPV) ve % 96 doğruluk olarak hesaplandı.

Sonuç: BT traktografisi, hemodinamik olarak stabil hastalarda peritoneal penetrasyonu saptamada sensitivite ve spesifitesi oldukça yüksektir. Ancak, rutin bir tanı yöntemi olarak tavsiye etmek için konuyla ilgili daha fazla çalışmalara gereksinim duyulmaktadır.

Anahtar Kelimeler: Abdominal kesici-delici alet yaralanması, BT-traktografi

[S-236]

Acil Servise İş Kazası Nedeniyle Başvuran Hastalar

Adnan Bilge
Celal Bayar Üniversitesi Tıp Fakültesi, Acil Tıp Anabilim Dalı, Manisa

Amaç: İş kazası; saldırılar da dahil olmak üzere, işin kendisinden kaynaklanan veya işle ilişkili olarak meydana gelen, bir ya da daha fazla çalışanın yaralandığı, hastalandığı veya hayatını kaybettiği beklenmedik ve planlanmayan olaylara denir. Meslek hastalıklarının aksine iş kazalarına bağlı yaralanmalar çoğunlukla hastanelerin acil servislerinde değerlendirilmekte, tanısal ve tedaviye yönelik ilk işlemler de acil servislerde gerçekleştirilmektedir. Bu çalışma ile üniversite hastanesine iş kazası nedeniyle başvuran hastaların başvuru sebepleri, klinik bulgu ve tanıları incelenmiştir.

Yöntem: Çalışma 01.01.2016-31.12.2016 tarihleri arasında bir üniversite hastanesi acil servisine travmatik iş kazası sebebiyle başvuran hastalar üzerinde, retrospektif olarak planlanmıştır. Travma dışı nedenle başvuran, 18 yaş altı ve sevk ile gelen hastalar çalışmadan dışlanmıştır. Hastaların demografik verileri, yaralanma mekanizmaları incelendi.

Bulgular: Çalışmaya toplam 1297 hasta dahil edilmiş olup, yaş ortalaması 32,56±9,3 idi ve büyük çoğunluğu erkekti (n:1133, %87.4). En sık yaralanan ana anatomik bölge baş-boyun (n=529, %40,8) iken, ikinci sırada üst ekstremite (n=524, %40,4) yaralanmaları, üçüncü sırada alt ekstremite yaralanmaları (n=172, %13,2) saptandı. Gövde yaralanmaları (toraks, batın, pelvis, dorsolomber) en az sıklıkta (n=72, %5,6) görüldü. Tanılarına göre olguların dağılımı incelendiğinde en çok yüzeyel yaralanma (%42,6) ile yaralandıkları gözlendi. Bunu yumuşak doku travmaları (%20,9) ve yabancı cisim (%15,8) izledi.

Sonuç: İş kazaları çoğunlukla genç erişkinleri etkileyen, sağlığın bozulması, geçici veya kalıcı iş gücü kaybı, ekonomik kayıplar ve can kayıpları ile sonuçlanabilen, bireylerin ve ailelerin yaşamını etkileyen önemli bir sorundur. İş kazalarının önlenebilmesi, iş kazasına bağlı gerçekleşen kayıpların azaltılabilmesi için iş kazalarının bölgesel düzeyde incelenmesi önem taşımaktadır. Demografik bilgiler, gerçekleşme biçimi, etkilenen anatomik bölge, tanı ve taburculuk bilgilerinin yanı sıra kaza öncesi dinlenme ve çalışma süresi, iş eğitimi ve tecrübe düzeyi, çalışma koşulları hakkında bölgesel ve sektörel düzeyde daha kapsamlı ve çok merkezli çalışmalara ihtiyaç vardır.

Anahtar Kelimeler: Acil servis, iş kazası, travma

[S-237]

Düşük Enerjili Travmayla Başvuran 65 Yaş ve Üzeri Hastaların Yaralanma Ciddiyeti Açısından Incelenmesi

Betül Saluk, Murat Daş, Canan Akman, Okan Bardakcı, Okhan Akdur
Çanakkale Onsekiz Mart Üniversitesi Acil Tıp Anabilim Dalı, Çanakkale

Amaç: Bu çalışmada acil servise başvuran 65 yaş ve üzerindeki hastaları geriye dönük inceleyerek, düşük enerji mekanizmasıyla yaralanan hastaların demografik verilerini işlemek ve bu verileri kullanarak hastaların GKS, RTS, ISS ve RASI skorlama sistemlerini hesaplayarak, yatış oranları ve 1 yıllık mortalite oranlarıyla karşılaştırmak, bu sonuçlarla düşük enerji mekanizmalı travmalarla yaralanan yaşlı hastaların ciddiyetini ortaya koyabilmek, erken ve agresif tedavi başlama konusunda hekim arkadaşlarımıza yol gösterebilmektir.

Yöntem: Çalışmaya 65 yaş ve üzerindeki düşük enerji mekanizmalı travmayla yaralanmış, 1 Ocak 2015 ve 2016 yılı 31 aralık tarihleri arası acil servise başvuran 119 hasta alınmıştır. Düşük enerjili mekanizma olarak; 1 metre ve altındaki seviyeden düşme, kayma, sendeleme veya tökezleme gibi kendi seviyesinden düşme ya da bunların denk travmalar olarak belirlenmiştir. Çalışmaya dahil etme kriterleri; 65 yaş ve üzerinde olmak, düşük enerjili mekanizmalı travma tanısı almak şeklindedir. Hastaların dosya ve hastane sistemindeki verileri kullanılarak hastaların demografik verileri, vital bulguları, ek hastalıkları, tam kan tetikleri, travma skorlama sistemleri, bir yıllık mortalite ve yatışlarına bakılmıştır.

Bulgular: Çalışmamızda 72'si kadın, 47'si erkek 119 hasta dahil edilmiştir. Hastaların ortalama yaşları 77,1±7,9 yıl'dır. Glasgow Koma Skoru ortalaması 14,9±0,2, Sistolik kan basıncı 137,4±21,3 mmHg, diyastolik kan basıncı 77,8±11,8 mmHg'ydı. En sık görülen ek hastalıklar hipertansiyon (%19,3) ve kardiyak hastalıklardı(%12,6). Hastaların yatış oranı %46,2, en sık yatırıldıkları klinik Ortopedi ve Travmatoloji bölümüydü(%86,6). En sık tanı yumuşak doku travması(%38,3), onu takiben femur fraktürüydü(%29,4). Yaralanma ciddiyet skoru, şok indeksi, kardiyak hastalıklar, hipertansiyon, lökosit, nötrofil-lökosit oranı yatışı yapılan hasta grubunda yapılmayanlara göre yüksek oranda anlamlıydı. Yaralanma ciddiyet skoru, Femur fraktürü, kardiyak hastalığı olması ve yatan hasta grubunda mortalite anlamlı farka sahipti.

Sonuç: 65 yaş ve üzeri kişiler düşük enerjili mekanizmayla en sık ekstremite travmasıyla yaralanmıştı. Travma skorlama sistemlerinden yaralanma ciddiyet skoru hastaların hastaneye yatış ve mortaliteleri öngörmede yararlı olarak bulundu. Lökosit ve nötrofil-lenfosit oranı yatışı belirlemede anlamlı derecede yüksekti ancak mortaliteyi belirlemede anlamsız olarak bulundu.

Anahtar Kelimeler: Acil servis, geriatrik travma, travma mekanizması

[S-238]

Geriatrik Travma Hastalarında Travmanın Senkop ile İlişkisine Yönelik Çalışma

Burak Solgun, Müge Günalp Eneyli, Onur Polat, Sinan Genç, Ahmet Burak Oğuz, Ayça Koca Tanrıverdi
Ankara Üniversitesi Tıp Fakültesi, Acil Tıp Anabilim Dalı, Ankara, Turkey

Amaç: Senkop, acil servis başvurularının %3-5'i oluşturan yaygın bir hastalıktır ve ikincil travma, geçici bilinç kaybının en tehlikeli komplikasyonlarından biri olarak kabul edilmektedir. Bu çalışmada senkop ile ilişkili travma nedeni ile acil servise başvuran geriatrik travma hastalarında mortalite ile ilişkili faktörlerin incelenmesi amaçlanmıştır.

Yöntem: Yıllık hasta başvurusu yaklaşık 70.000 olan bir Üniversite Araştırma Hastanesi acil servisine bir yılda başvuran geriatrik travma hastalarına ait veriler retrospektif olarak incelendi. Travmanın senkop ile ilişkili olup olmadığı, senkop nedeni (kardiyak, nörolojik, diğer ve sebebi bulunamayan), hastaların demografik verileri, 30 günlük ve bir yıllık mortalite oranları incelendi. Nonparametrik değişkenlerin karşılaştırılmasında Mann-Whitney U testi, gruplararası sürekli değişkenlerin karşılaştırılmasında Bağımsız grup t-testi, parametrik değişkenlerin karşılaştırılmasında X2 testi ve 2x2 değişkenli kategorik verilerin karşılaştırılmasında Fisher's exact testi kullanıldı. Lojistik regresyon analizi kullanılarak kategoriler arası ilişkiler incelendi. İstatistiksel olarak $p<0,05$ anlamlı kabul edildi.

Bulgular: Çalışmaya alınan 748 hastanın 301'i erkek (% 40,2), 447'si kadın (% 59,8) olup yaş ortalaması 77,2 idi (min. 65 – mak. 99). Erkeklerin yaş ortalaması 76,50 kadınların yaş ortalaması ise 77,78 idi. Senkop ile ilişkili travma hastalarının sayısı 35 (%4,5) idi. Senkop ile yaş ve cinsiyet açısından anlamlı fark saptanmadı. Senkop ilişkili travma hastalarının %29,4'ü (10/34) bir yıl içerisinde ölmüştü. Senkop ilişkili olmayan vakaların bir yıllık mortalitesi ise %14,6 idi (104/714). Bir yıllık mortalite açısından travmanın senkop ilişkili olması ve olmaması arasında istatistiksel olarak anlamlı fark saptandı ($p=0.027$). Senkop ilişkili travma hastalarının 30 günlük mortalitesi %8,8 iken senkop ile ilişkili olmayan travma hastalarında bu oran %4,5 idi. Otuz günlük mortalite açısından travmanın senkop ilişkili olması ve olmaması arasında istatistiksel olarak anlamlı fark saptanmadı ($p=0,209$).

Sonuç: Geriatrik travma hastalarında senkop ile ilişkili travmanın 30 günlük ve bir yıllık mortalite oranı senkop ilişkili olmayan travmalara göre daha yüksektir. Senkop ilişkili geriatrik travma hastalarının bir geriatri uzmanının katılımıyla multidisipliner ve bütüncül bir yaklaşımla değerlendirilmesi iyi sonuçlar verebilir.

Anahtar Kelimeler: Geriatri, travma, senkop

[S-239]

Hafif Kafa Travmalarında Bilgisayarlı Beyin Tomografisi Sonuçlarının Geriye Dönük İncelenmesi

Bülent Demir, Ekim Sağlam Gürmen
Manisa Celal Bayar Üniversitesi Tıp Fakültesi, Acil Tıp Anabilim Dalı, Manisa

Amaç: Hafif kafa travmalı hastalar acil servis başvurularının önemli bir bölümünü oluşturmaktadır. ABD'de kafa travması ile acil servislere başvuruların yıllık insidansı yaklaşık 100-300/100.000'dir. Kafa travması ile başvuran hastaların çoğunluğunu hafif kafa travmalı (GKS:14-15) hastalar oluşturmaktadır. Yapılan çalışmalarda kafa travması ile başvuran hastaların %94,5'i hafif kafa travmasıdır ve bunların %6-21'inin BBT'sinde patoloji tespit edilmiştir. Bu çalışmada kliniğimize başvuran hafif kafa travmalı hastaların demografik verilerinin ve BBT sonuçlarının incelenmesi amaçlanmıştır.

Yöntem: Bu çalışmada Nisan 2017 - Ekim 2017 tarihleri arasında hafif kafa travması nedeni ile acil servise başvuran ve Bilgisayarlı Beyin Tomografisi (BBT) çektirilen, 18 yaş üstü, GKS'si 14-15 olan 276 hastanın demografik verileri ve BBT sonuçları geriye dönük olarak incelenmiştir. Bulgular: Çalışmaya alınan 276 hastanın yaş ortalaması 40,2, %69,3'ü erkek, %30,7'si kadındı. Vakaların %32,6'sı (n=90) düşme, %30,4'ü (n=84) araç içi trafik kazası, %4,5'i (n=13) araç dışı trafik kazası, %11,9'u (n=33) darp, %5,2'si (n=14) yüksekten düşme, %7,5'u(n=21) motorsiklet kazası tespit edildi. Hastaların %96.3'ünün (n=265) GKS'si 15, %3,6'sının(n=11) 14 idi. BBT çekilen hastaların %90,9'inde (n=251) patoloji saptanmazken %9,1'inde (n=25) patoloji izlendi. Patolojik BBT'ler incelendiğinde hastaların %2,5'inde subdural hematom, %1,9'unda intraserebral hematom, %1,5'inde pnömosefali, %1,3'ünde epidural hematom, %1,1'inde subaraknoid kanama, %0,9'unda serebral kontüzyon izlenmiştir. Cinsiyetin sonuçlar üzerinde herhangi bir etkisi bulunamamıştır. Geliş şikayetleri ile BT'nin patolojik çıkma durumu incelendiğinde; amnezi, baş ağrısı, bulantı şikayetleri ile alkol/ilaç alımı öyküsünün anlamlı değişikliğe yol açmadığı tespit edilmiştir. GKS'si 14 olan hastalarda BT'nin patolojik olma olasılığı anlamlı derecede yüksek bulunmuştur (p=0,007). Ayrıca klavikula üstü yaralanması bulunanlarda, oryantasyon bozukluğu olanlarda, bilinç kaybı olanlarda, kusması olanlarda ve nöbet geçirenlerde BBT'de patoloji saptanma olasılığı anlamlı derecede yüksek bulunmuştur (sırasıyla p=0,001; p=0,032; p=0,002; p=0,014; p=0,034).

Sonuç: Bu çalışmada hafif kafa travmalı hastaların beyin BT'lerinde patolojik bulgu tespit edilme olasılığı geçmiş çalışmalarla uyumlu bulunmuştur (%9,1). Günümüzde çeşitli BBT isteme kriterlerinin daha yaygın kullanımı hafif kafa travmalı hastalarda BT duyarlılığını artırmada yardımcı olabilir.

Anahtar Kelimeler: Hafif kafa travması; bilgisayarlı beyin tomografisi; acil servis

[S-240]

Ordu İli Acil Sağlık Hizmeti Verileri

Atakan Savrun[1], Emre Gökçen[2]

[1]Ordu Üniversitesi Tıp Fakültesi Tıp Fakültesi Acil Tıp Anabilim Dalı
[2]Bozok Üniversitesi Acil Tıp Anabilimdalı

Giriş: Ordu, 750.588 kişilik İl nüfusu ile Türkiye' nin küçük bir şehirdir. Biz bu yazımızda Ordu ilindeki son üç yılın acil sağlık hizmetleri ve acil çağrı verilerini incelemeyi planladık. Bulgular: Ordu ilinde toplam 17 adet hastane, 39 acil sağlık hizmet istasyonu ve 51 adet 112 acil yardım ambulansı sayısı ile sağlık hizmeti verilmektedir. 4 kamu hastanesi ve 2 özel hastanesinin olmak üzere toplamda 6 acil servisi ikinci basamak iken diğer hastaneler birinci basamak acil servis hizmeti vermektedir.
Ordu ilinde 2015 yılında toplam acil çağrı sayısı %8,1 (n=46883), asılsız çağrı sayısı %91,9 (n=528219), ve toplamda 575102 olarak saptanmıştır. 2016 yılında toplam acil çağrı sayısı %9,5 (n=46081), asılsız çağrı sayısı %90,5 (n= 437066), ve toplamda 483147 olarak saptanmıştır. 2017 yılı ilk dokuz ayında toplam acil çağrı sayısı %8,4 (n=34154), asılsız çağrı sayısı %91,6 (n=369741), ve toplamda 403895 olarak saptanmıştır.
2015 yılında, günlük acil çağrı ortalaması %9 (n=171), asılsız çağrı sayısı %91 (n=1956) ve toplamda 2130 olarak saptanmıştır.2016 yılında, günlük acil çağrı ortalaması %9.6 (n=173), asılsız çağrı sayısı %90,4 (n=1619), ve toplamda 1789 olarak saptanmıştır.2017 yılı ayında ilk 9 ayında ise %8,4 (n=126), asılsız çağrı sayısı %91,6 (n=1369), ve toplamda 1496 olarak saptanmıştır. Primer vaka sayıları incelendiğinde 2015 yılında %8,6 (n=49.478), 2016 yılında %11,2(n=54.185), ve 2017 yılında ise %11,4 (n=46373) olduğu saptanmıştır.
Hastaların hastaneler arası nakil 2015 yılında %12,9, 2016 yılında %13,4, 2017 yılında ise % 13,8 olarak saptanmıştır. Hastaların eve nakil oranları 2015 yılında%0,1, 2016 yılında 0,1, 2017 yılında ise 0,06 olarak saptanmıştır. Nakil reddi oranları 2015 yılında%6,9, 2016 yılında 9, 2017 yılında ise 6,3 olarak saptanmıştır.

Sonuç: Acil sağlık istasyonları ve acil çağrı merkezleri tespit edildiği üzere, amacının dışında ve çok fazla gereksiz meşgul edilmektedir. Acil sağlık hizmetindeki verimliliği artırmak için, toplumun bilinç düzeyini artırıcı önlemlerin ivedilikle alınması gerekmektedir.

Anahtar Kelimeler: Ordu, acil çağrı, acil sağlık hizmeti

[S-241]

Knowledge of medical personnel in Emergency Department about Chemical, Bioyogic, Radiation, Nuclear (CBRN) events

Mustafa Gülpembe
Department Of Emergency Medicine,Research And Training Hospital, Konya, Turkey

Background: Terrorism and accidental Chemical, Bioyogic, Radiation, Nuclear (CBRN) events cause material and spiritual destruction. Health personnel who cannot recognize the CBRN patient and do not have any intervention experience are also affected. The aim of this study was to evaluate the level of knowledge of the medical personnel in emergency department about CBRN.

Method: This study was conducted with 50 medical personnel in emergency department. 20 illustrated questions related to CBRN events were included in the study. Photos from innernet were used.
Results: The total correct response rate was 32.4%.The correct response rate for physicians was 45.2% and the correct response rate of the assistant health personnel was 23.6%. The rate of responding correctly to questions about biological agents 43,7%. The rate of responding correctly to questions about chemical agents 34.5%.
Conclusion: It was observed that most medical personnel in Emergency Department do not have sufficient knowledge of about CBRN events.

Keywords: Emergency department, Chemical, Bioyogic events